ΑΡΧΕΙΑ ΕΛΛΗΝΙΚΗΣ Στοματικής & Γναθοπροσωπικής Χειρουργικής

ΕΠΙΣΤΗΜΟΝΙΚΟ ΠΕΡΙΟΔΙΚΟ ΤΗΣ ΕΛΛΗΝΙΚΗΣ ΕΤΑΙΡΕΙΑΣ ΣΤΟΜΑΤΙΚΗΣ ΚΑΙ ΓΝΑΘΟΠΡΟΣΩΠΙΚΗΣ ΧΕΙΡΟΥΡΓΙΚΗΣ online **www.haoms.org**

ΔΙΓΛΩΣΣΗ ΕΛΛΗΝΟ-ΑΓΓΛΙΚΗ ΕΚΔΟΣΗ ΕΠΙΣΤΗΜΟΝΙΚΟ ΕΝΤΥΠΟ ΜΕ ΕΘΝΙΚΗ ΑΝΑΓΝΩΡΙΣΗ ΦΕΚ 2412/Β/4-12-2009

Abstracted/Indexed in: Index Copernicus, Doaj, Sholar Google ISSN 1108-829 X

Τόμος 14, Τεύχος 2, Αύγουστος 2013

Τετραμηνιαίο Επιστημονικό Περιοδικό

Διευθύντρια Σύνταξης
Νάντια Θεολόγη-Λυγιδάκη
Παπαδιαμαντοπούλου 2 και Βασ. Σοφίας
11528, Αθήνα
Τηλ: 210 7211869
e-mail: archives@haoms.org

Επίτιμος Διευθυντής Σύνταξης
Γεώργιος Χ. Πάνος

Αναπληρωτές Διευθυντές Σύνταξης
Π. Κανάκης, Γρ. Βενέτης, Α. Μυλωνάς

Βοηθός Σύνταξης
Β. Πετσίνης

Επίτιμη Διεθνής Συμβουλευτική Επιτροπή
Julio Acero, Spain, George Dimitroulis, Australia, Takashi Fujibayashi, Japan, Orhan Guven, Turkey, John Helfrick, USA, Henri Tuau, Great Britain

Επιστημονική Επιτροπή Περιοδικού

Κ. Αλεξανδρίδης
Κ. Αντωνιάδης
Ε. Βαϊρακτάρης
Κ. Βαχτσεβάνος
Σ. Γαβριήλ
Σ. Δαλαμπίρας
Ι. Δημητρακόπουλος
Χ. Δενδρινός
Λ. Ζουλούμης
Γ. Ηλιάδης
Β. Θωμαΐδης
Ι. Ιατρού
Δ. Καρακάσης
Ε. Καραμπούτα
Ν. Κατσικέρης
Α. Κολοκοτρώνης
Ν. Λαζαρίδης
Χ. Λαζαρίδης
Α. Μαρκόπουλος
Χ. Μάρτης
Μ. Μεζίτης
Γ. Ορφανίδης
Π. Παναγιώτου
Δ. Παπαβασιλείου
Ν. Παπαδογεωργάκης
Γ. Παπάζογλου
Α. Πατρικίου
Γ. Πολυζώης
Γ. Ράλλης
Θ. Ράπης
Θ. Σεμερτζίδης
Α. Σκλαβούνου
Χ. Σκουτέρης
Ε. Στεφάνου
Φ. Τζέρμπος
Ι. Τηλαβερίδης
Α. Τριανταφυλλίδου
Α. Τσίρλης
Κ. Τσιχλάκης
Η. Φερέτης
Π. Χατζημανώλης
Π. Χριστόπουλος

Περιεχόμενα

Το τροχαίο ατύχημα του Εμμανουήλ Ροΐδη. Παρουσίαση περίπτωσης κρανιογναθοπροσωπικού τραύματος στην Αθήνα των τελών του 19ου αιώνα 63-74
Αναστάσιος Ι. Μυλωνάς, Ελευθερία-Φωτεινή Πουλάκου-Ρεμπελάκου, Γεώργιος Ανδρούτσος, Ευαγγελία Χ. Παπαδοπούλου

Άτυπη φυματίωση κεφαλής και τραχήλου. Είναι η βιοψία το κλειδί για τη λύση του γρίφου; 75-83
Δημοσθένης Ηγουμενάκης, Αναστάσιος Σακελλαρίου, Γιαννούλης Πιάγκος, Κωνσταντίνος Μουρούζης, Μιχάλης Μεζίτης, Γεώργιος Ράλλης

Συγκριτική μελέτη οστικών μοσχευμάτων και διατατικής οστεογένεσης στην προεμφυτευματική χειρουργική. Βιβλιογραφική ανασκόπηση 85-97
Αναστάσιος Κουρσούμης, Ανδρέας Κουρούμαλης, Γεώργιος Καράμπελας, Νάντια Θεολόγη-Λυγιδάκη, Φώτιος Τζέρμπος

Υποτροπιάζοντα πολλαπλά αφθώδη έλκη. Παρουσίαση περίπτωσης και βιβλιογραφική ανασκόπηση 99-106
Ramachandran Sudarshani, Rajeshwari G. Annigeri, G. Sree Vijayabala

Ιατρογενής παρεκτόπιση έγκλειστου κάτω τρίτου γομφίου. Παρουσίαση περίπτωσης 107-112
Εμμανουήλ Χατζηπέτρος, Παναγιώτης Χριστόπουλος, Μαρία Παυλή, Σπυρίδων Δαμάσκος, Κωνσταντίνος Τσιχλάκης

Λεμφαγγειακή δυσπλασία με εντόπιση στον μασητήρα μυ. Παρουσίαση περίπτωσης 113-117
Ανυ Ογκανιάν, Νικόλαος Κεχαγιάς, Λάμπρος Ζουλούμης

Επιλογές από την βιβλιογραφία 119-121

Ανακοινώσεις 122-125

Οδηγίες για τους συγγραφείς 126-127

Ιδιοκτησία
Ελληνική Εταιρεία Στοματικής και Γναθοπροσωπικής Χειρουργικής
Λεωφ. Λαυρίου 65, Τ.Κ. 190 02 Παιανία, Αττική.
Διεύθυνση διαδικτύου: www.haoms.org

Εκδότης
Οδοντιατρικό Βήμα ΜΕΠΕ

Υπεύθυνος Τυπογραφείου
Φερέτος Τηλ.: 210 3300646

Ετήσια συνδρομή
Εσωτερικού: 50€
Εξωτερικού: 70€
Φοιτητές: 35€
Τιμή τεύχους: 30€

Έδρα έκδοσης: Σκουφά 64, 106 80 Αθήνα
Τηλ.: 210 3814939, Fax: 210 3803327
e-mail: odvima@otenet.gr, www.odvima.gr

Τυπώνεται σε χαρτί φιλικό προς το περιβάλλον

HELLENIC ARCHIVES

# of Oral & Maxillofacial Surgery

OFFICIAL PUBLICATION OF THE HELLENIC ASSOCIATION FOR ORAL AND MAXILLOFACIAL SURGERY online www.haoms.org

BILINGUAL GREEK-ENGLISH EDITION

Abstracted/Indexed in: Index Copernicus, Doaj, Sholar Google

ISSN 1108-829 X

Vol 14, No 2, August 2013

Triannual Scientific Journal

Editor - in - Chief
Nadia Theologie-Lygidakis
Papadiamantopoulou 2 and Vas. Sofias,
11528, Athens, Greece
Tel.: +30 2107211869
e-mail: archives@haoms.org

Honorary Editor-in Chief
George Ch. Panos

Associate Editors
P. Kanakis, Gr. Venetis, A. Mylonas

Assistant Editor
V. Petsinis

Honorary International Advisory Board
Julio Acero, Spain, George Dimitroulis, Australia, Takashi Fujibayashi, Japan, Orhan Guven, Turkey, John Helfrick, USA, Henri Tuau, Great Britain

Scientific Committee

C. Alexandridis
K. Antoniadis
E. Vairactaris
K. Vachtsevanos
S. Gabriel
S. Dalabiras
I. Dimitrakopoulos
C. Dendrinos
L. Zouloumis
G. Eliades
V. Thomaidis
I. Iatrou
D. Karakasis
I. Karabouta
N. Katsikeris
A. Kolokotronis
N. Lazaridis
C. Lazaridis
A. Markopoulos
C. Martis
M. Mezitis
G. Orfanidis
P. Panagiotou
D. Papavasiliou
N. Papadogeorgakis
G. Papazoglou
A. Patrikiou
G. Polyzois
G. Rallis
Th. Rapis
T. Semerzidis
A. Sklavounou
Ch. Skouteris
E. Stefanou
F. Tzerbos
I. Tilaveridis
A. Triantafillidou
A. Tsirlis
K. Tsiklakis
H. Feretis
P. Hatzimanolis
P. Christopoulos

Contents

The road traffic accident of Emmanuel Roides: A case report of cranio-maxillofacial trauma in Athens towards the end of the 19th century 63-74
Anastassios I. Mylonas, Eleftheria-Fotini Poulakou-Rebelakou, Georgios Androutsos, Evangelia Ch. Papadopoulou

Atypical Head and Neck Tuberculosis. Is Biopsy the Key to Solve the Riddle? 75-83
Dimosthenis Igoymenakis, Anastasios Sakellariou, Giannoulis Piagkos, Constantinos Mourouzis, Michael Mezitis, George Rallis

Bone grafting versus distraction osteogenesis in pre-implant surgery. Literature review 85-97
Anastasios Koursoumis, Andreas Kouroumalis, George Karabelas, Nadia Theologie-Lygidakis, Fotios Tzerbos

Recurrent multiple aphthous ulcerations. Case report and literature review 99-106
Ramachandran Sudarshani, Rajeshwari G. Annigeri, G. Sree Vijayabala

Iatrogenic displacement of impacted third molar. Case report 107-112
Emmanouil Chatzipetrow, Panagiotis Christopoulos, Maria Pavli, Spyridon Damaskos, Konstantinos Tsiklakis

Lymphatic malformation in the masseter muscle. Case report 113-117
Any Oganian, Nikolaos Kechagias, Lambros Zouloumis

Literature selection 119-121

Announcements 122-125

Guide for Authors 126-127

Owner
Hellenic Association for Oral and Maxillofacial Surgery
65 Lavriou Avenue, Paiania, Attiki 190 02, Greece
Website: www.haoms.org

Publisher
Odontiatriko Vima MEPE

Printing
Feretos Tel. +30 210 3300646

Annual Subscription Rates

Annual fee (domestic):	50€
Annual fee (international):	70€
Students:	35€
Single Cory:	30€

Publishing Office: 64 Skoufa str., 106 80 Athens Greece
Tel: +30 210 3814939 Fax: +30 210 3803327
e-mail: odvima@otenet.gr, www.odvima.gr

Printed on acid free paper

Το τροχαίο ατύχημα του Εμμανουήλ Ροΐδη. Παρουσίαση περίπτωσης κρανιογναθοπροσωπικού τραύματος στην Αθήνα των τελών του 19ου αιώνα

Αναστάσιος Ι. ΜΥΛΩΝΑΣ[1,2], Ελευθερία-Φωτεινή ΠΟΥΛΑΚΟΥ-ΡΕΜΠΕΛΑΚΟΥ[3], Γεώργιος ΑΝΔΡΟΥΤΣΟΣ[4], Ευαγγελία Χ. ΠΑΠΑΔΟΠΟΥΛΟΥ[5]

[1]Κλινική Στοματικής και Γναθοπροσωπικής Χειρουργικής Θεραπευτηρίου "METROPOLITAN"
[2]Εργαστήριο Ιστορίας και Φιλοσοφίας της Ιατρικής, Ιατρική Σχολή ΕΚΠΑ, [3]Φαρμακείο «ΠΔ ΜΑΡΙΝΟΠΟΥΛΟΣ»

The road traffic accident of Emmanuel Roides: A case report of cranio-maxillofacial trauma in Athens towards the end of the 19th century

Anastassios I. MYLONAS[1,2], Eleftheria-Fotini POULAKOU-REBELAKOU[3], Georgios ANDROUTSOS[4], Evangelia Ch. PAPADOPOULOU[5]

[1]Department of Oral and Maxillofacial Surgery, "METROPOLITAN" Hospital, [2]Department of History and Philosophy of Medicine, School of Medicine, National and Kapodistrian University of Athens, [3]"PD Marinopoulos" Pharmacy

Ιστορική μελέτη
Historical study

[1,2]ΣΓΠΧ, Αναπλ. Διευθυντής, Κλινική ΣΓΠΧ Θεραπευτηρίου «METROPOLITAN», Άμισθος επιστημονικός συνεργάτης, Εργαστήριο Ιστορίας και Φιλοσοφίας της Ιατρικής, Ιατρική Σχολή ΕΚΠΑ
[3]Επίκ. Καθηγήτρια, Εργαστήριο Ιστορίας και Φιλοσοφίας της Ιατρικής, Ιατρική Σχολή ΕΚΠΑ
[4]Αναπλ. Καθηγητής, Διευθυντής Εργαστηρίου Ιστορίας και Φιλοσοφίας, Ιατρική Σχολή ΕΚΠΑ
[5]Φαρμακοποιός, Διευθύντρια Φαρμακείου «Π. Δ. ΜΑΡΙΝΟΠΟΥΛΟΣ»

ΠΕΡΙΛΗΨΗ: *Εισαγωγή:* Ο συγγραφέας του διάσημου μυθιστορήματος «Η Πάπισσα Ιωάννα» Εμμανουήλ Ροΐδης, υπήρξε θύμα τροχαίου ατυχήματος στην Αθήνα των τελών του 19ου αιώνα, που είχε σαν αποτέλεσμα την πρόκληση κατάγματος της άνω γνάθου.
Υλικό και μέθοδος: Η κριτική μελέτη «Το τραγικό σημειωματάριο του Ροΐδη» του Κ. Γ. Κασίνη, διερευνήθηκε εκτενώς για να διαπιστωθούν οι συνθήκες του τροχαίου ατυχήματος, οι συνέπειες του τραυματισμού του Εμμανουήλ Ροΐδη, καθώς και η αντιμετώπισή του.
Αποτελέσματα: Στις 27 Ιουλίου 1885 ο Εμμανουήλ Ροΐδης παρασύρθηκε από δύο άμαξες, με αποτέλεσμα περνώντας ο τροχός της μίας άμαξας επάνω από το κεφάλι του να προκαλέσει κάταγμα της άνω γνάθου. Στην χειρουργική αντιμετώπιση και την εν γένει φροντίδα του ενεπλάκησαν γενικοί χειρουργοί της εποχής, ενώ συμμετείχε και οδοντίατρος.
Συμπεράσματα: Η περίπτωση του Εμμανουήλ Ροΐδη, εμπλουτίζει τις γνώσεις μας για την αντιμετώπιση των γναθοπροσωπικών κακώσεων στην Αθήνα των τελών του 19ου αιώνα, προβάλλοντας το διαχρονικό πρόβλημα των τροχαίων ατυχημάτων και της οδικής ασφάλειας, ως βασικών αιτιολογικών παραγόντων των καταγμάτων του σπλαγχνικού κρανίου.

ΛΕΞΕΙΣ ΚΛΕΙΔΙΑ: Εμμανουήλ Ροΐδης, τροχαίο ατύχημα, κάταγμα άνω γνάθου, κρανιο-γναθοπροσωπικό τραύμα.

Παρελήφθη: 30/05/2013 - Έγινε δεκτή: 26/06/2013

SUMMARY: *Introduction:* The author of the famous novel "Pope Joan" Emmanuel Roides was a victim of a road traffic accident in Athens towards the end of the 19th century, resulting in a maxillary fracture.
Material and method: The critical study "The tragic notebook of Emmanuel Roides", written by K. G. Kassinis, was studied in detail, to find out how the road traffic accident was happened, the consequences of Emmanuel Roides's injury, as well as its management.
Results: On July 27, 1885 Emmanuel Roides was hit by two carriages in such a way that passing the wheel of one carriage above his head caused a maxillary fracture. Doctors engaged in the surgical management and his overall care were general surgeons as well as a dentist.
Conclusions: Emmanuel Roides's case enriches our knowledge about management of maxillofacial injuries in Athens towards the end of the 19th century, bringing forward the timeless problem of road traffic accidents and road safety, as basic etiological factors of viscerocranium fractures.

KEY WORDS: Emmanuel Roides, road traffic accident, maxillary fracture, cranio-maxillofacial trauma.

Paper received: 30/05/2013 - Accepted: 26/06/2013

ΕΙΣΑΓΩΓΗ

Ο «αφορισμένος» των ελληνικών γραμμάτων Εμμανουήλ Ροΐδης (1836-1904) (Εικ. 1), συγγραφέας του περίφημου μυθιστορήματος «Η Πάπισσα Ιωάννα», υπήρξε μοναδικός κριτικός και λογοτέχνης που συνέβαλε στη διάπλαση μιας νέας αισθητικής συνείδησης, υπηρετώντας πολλά και ετερογενή είδη του λόγου (μυθιστοριογραφία, χρονογραφία, κριτική, σχολιασμός) (Vitti, 1978). Πολυπράγμων, βιβλιόφιλος και φιλομαθής άσκησε καθοριστική επίδραση στη νεότερη γενιά «που τον αναγνώριζε πνευματικό οδηγό» κατά τον Λίνο Πολίτη, συνεισφέροντας στη Νεοελληνική Λογοτεχνία τον κοσμοπολιτισμό του, την οξύτητα του πνεύματος, το διαβρωτικό χιούμορ αλλά και το κριτικό του πνεύμα (Πολίτης, 1985).

Η σχέση του με την Ιατρική σημαδεύτηκε από δύο καθοριστικά γεγονότα, αφ' ενός μεν από τη βαρηκοΐα η οποία εκδηλώθηκε αρχικά σε ηλικία 13-14 ετών και εξελίχθηκε τελικά σε πλήρη κώφωση στην ηλικία των 54 ετών, παρά τη χειρουργική επέμβαση στην οποία υποβλήθηκε στο Βερολίνο κατά τη διάρκεια των σπουδών του (19-20 ετών), αφ' ετέρου δε από ένα σοβαρό τροχαίο ατύχημα που είχε σε ηλικία 49 ετών, όταν πιθανώς λόγω της βαρηκοΐας του παρασύρθηκε από μία άμαξα, με αποτέλεσμα να υποστεί κάταγμα της άνω γνάθου, που είχε σαν συνέπεια μετά από αρκετές θεραπευτικές παρεμβάσεις, οι οποίες εξελίχθηκαν σε διάστημα μερικών μηνών, να επανέλθει στους φυσιολογικούς ρυθμούς της ζωής του ύστερα από δύο μήνες αναγκαστικής σιωπής (Poulakou-Rebelakou and Tsiamis, 2005). Τα βιώματά του αυτά αποτέλεσαν σημαντικές πηγές έμπνευσης για πολλά χρονογραφήματά του ιατρικού ενδιαφέροντος που κόσμησαν τον Αθηναϊκό Τύπο της εποχής, αλλά και διηγήματα και σχόλιά του με ιατρικά θέματα, όπου παρουσιάζεται μία ενδεικτική εικόνα της Αθηναϊκής Ιατρικής των τελών του 19ου αιώνα, τόσο από πλευράς ιδεών και ιατρικών προσωπικοτήτων όσο και από πλευράς θεραπευτικών πρακτικών (Πουλάκου-Ρεμπελάκου και Τσιάμης, 2005).

Η ιδιαιτερότητα της ζωής του Εμμανουήλ Ροΐδη, χαρακτηριζόμενη από την μοναχικότητά του αποδιδόμενη εν μέρει στην κώφωσή του και την επακόλουθη δυσκολία στην επικοινωνία με το περιβάλλον του, είχε σαν αποτέλεσμα να στραφεί προς τη μελέτη και την πνευματική καλλιέργεια σε ένα ευρύ φάσμα ενδιαφερόντων που περιελάμβανε τη λογοτεχνία, τη φιλοσοφία, την ιστορία, τις ανθρωπιστικές σπουδές, τη φυσική, τη χημεία, την αστρονομία, την ιατρική, την τοξικολογία, την αλχημεία και τη μεταφυσική. Δεν είναι καθόλου τυχαίο που ο Γρηγόριος Ξενόπουλος σε άρθρο του στα «Παναθήναια» (21 Μαρτίου 1904) σημειώνει: «... εις κανένα εκ των λογίων δεν αρμόζει περισσότερον το επίθετον "εγκυκλοπαιδικός"» (Xenopoulos, 1904).

INTRODUCTION

The "excommunicated" of the Greek literature Emmanuel Roides (1836-1904) (Fig. 1), author of the famous novel "Pope Joan", was a unique critic and literary man who contributed to the formation of a new aesthetic consciousness, serving many and heterogeneous kinds of speech (novel, chronicle, critique, annotation) (Vitti, 1978). Talented, bibliophile and studious, he exerted a definitive influence on the younger generation "which was recognizing him as a spiritual guide" according to Linos Politis, contributing to Modern Greek Literature his cosmopolitism, the sharpness of his mind, his corrosive sense of humour as well as his critical spirit (Politis, 1985).

His relation to medicine was marked by two definitive facts; first by the hearing impairment which initially occurred at 13-14 years of age and finally evolved to complete deafness at 54 years of age, in spite of the surgical operation he underwent at Berlin during his studies (19-20 years old), and second by a severe road traffic accident he had at the age of 49 years old, when possibly due to his hearing impairment he was hit by a carriage having as a result to sustain a maxillary fracture. This maxillary fracture had as a consequence his returning to everyday normal activities of life, after several therapeutic interventions having been evolved in a couple of months and after two months of compulsory silence (Poulakou-Rebelakou and Tsiamis, 2005). These experiences of him became significant sources of inspiration for many of his vignettes of medical interest which ornamented the Athenian Press of that time, as well as for his narratives and comments with medical subjects, where an indicative view of the Athenian Medicine towards the end of the 19th century is presented, either regarding ideas and medical personalities or therapeutic practices (Poulakou-Rebelakou and Tsiamis, 2005).

The specificity of Emmanuel Roides's life, characterized by his loneliness partially attributed to his deafness and the subsequent difficulty in communicating with his surroundings, had as a consequence his turning to study and spiritual cultivation in a wide range of interests including literature, philosophy, history, humanities, physics, chemistry, astronomy, medicine, toxicology, alchemy, and metaphysics. It is not at all by chance that Gregorios Xenopoulos in an article at "Panathinaia" (March 21, 1904) mentions: "… to no one of the scholars does the adjective 'encyclopedic' befit more"' (Xenopoulos, 1904).

MATERIAL AND METHOD

In the "Residues" (Kataloipa) of Emmanuel Roides, which make up the total of his work kept in Athens Academy, there is also a notebook containing the notes he wrote, in order to communicate with the doctors, his family and

ΥΛΙΚΟ ΚΑΙ ΜΕΘΟΔΟΣ

Στα «Κατάλοιπα» του Εμμανουήλ Ροΐδη, που αποτελούν το σύνολο του έργου του που φυλάσσεται στην Ακαδημία Αθηνών, περιλαμβάνεται κι ένα τετράδιο που περιέχει τις σημειώσεις που έγραφε, για να επικοινωνεί και να συνεννοείται με τους γιατρούς, τους οικείους και τους φίλους του, ύστερα από ένα σοβαρό τροχαίο ατύχημα που του συνέβη. Το Σημειωματάριο αυτό αποτέλεσε το αντικείμενο της κριτικής μελέτης «Το τραγικό σημειωματάριο του Ροΐδη» του Δρος Κ.Γ. Κασίνη, επιστημονικού συνεργάτη της Ακαδημίας Αθηνών, που εκδόθηκε από τις Εκδόσεις Φιλιππότη, στην Αθήνα το 1985. Το μελέτημα αυτό διερευνήθηκε εκτενώς για να διαπιστωθούν οι συνθήκες του τροχαίου ατυχήματος, οι συνέπειες του τραυματισμού του Εμμανουήλ Ροΐδη, καθώς και η αντιμετώπισή του (Κασίνης, 1985).

ΑΠΟΤΕΛΕΣΜΑΤΑ

Στις 27 Ιουλίου 1885 περί ώρα 01:00-01:30 μετά τα μεσάνυχτα εξερχόμενος ο Εμμανουήλ Ροΐδης από το καφενείο «Γιαννοπούλου» της Πλατείας Συντάγματος, ένα κατ' εξοχή λογοτεχνικό στέκι όπου σύχναζαν τα διανοητικά είδωλα της εποχής, για να μεταβεί στο σπίτι του, που βρισκόταν τότε στην οδό Φιλελλήνων, ακριβώς απέναντι από τη Ρωσική Εκκλησία, ενεπλάκη σε τροχαίο ατύχημα με δύο άμαξες, που είχε σαν συνέπεια τον σοβαρό τραυματισμό του. Συγκεκριμένα ο Ροΐδης βρέθηκε ανάμεσα σε δύο άμαξες, μία που ερχόταν από την οδό Φιλελλήνων και μία άλλη από την οδό Σταδίου, παρασύρθηκε, ανατράπηκε, λακτίσθηκε από το ένα άλογο και ο τροχός της άμαξας πέρασε επάνω από το κεφάλι του, με αποτέλεσμα να προκληθεί κάταγμα της άνω γνάθου. Στη συνέχεια οι θαμώνες του καφενείου, προσέτρεξαν σε βοήθεια του τραυματισμένου Ροΐδη, τον ανέσυραν από το οδόστρωμα και τον οδήγησαν σ' ένα κοντινό φαρμακείο, όπου ο ιατρός Δημήτριος Κατερινόπουλος προσέφερε τις πρώτες βοήθειες, περιποιούμενος πρόχειρα το τραύμα (Κασίνης, 1985). Πρέπει εδώ να σημειωθεί ότι ο ιατρός Δημήτριος Κατερινόπουλος (1855-1934) (Εικ. 2), ο οποίος σπούδασε Ιατρική στο Πανεπιστήμιο Αθηνών και ειδικεύθηκε στη Χειρουργική στο Παρίσι, υπήρξε βοηθός του διαπρεπούς Καθηγητού της Χειρουργικής του Πανεπιστημίου Αθηνών Θεόδωρου Αρεταίου (1829-1893), ενώ στη συνέχεια διετέλεσε και ο ίδιος Καθηγητής της Ανατομικής στη Σχολή Καλών Τεχνών (Μπίρης, 1957), καθώς επίσης και της Χειρουργικής αργότερα στην Ιατρική Σχολή του Πανεπιστημίου Αθηνών (1903-1934) (Εκατονταετηρίς ΕΚΠΑ, 1937).

Το τροχαίο ατύχημα είχε ως συνέπεια την πρόκληση κατάγματος της άνω γνάθου, όπως συμπεραίνεται κυρίως από τα κείμενα του ίδιου του Ροΐδη στο Σημειωματάριό του, αλλά και τα σκαριφήματα που σχεδίαζε για να δείξει στους γιατρούς το κάταγμα και την στρε-



Εικ. 1: Εμμανουήλ Δ. Ροΐδης – Ξυλογραφία του Οδυσσέα Φωκά (1865-1946), Περιοδικό «Παναθήναια», 7 (31 Μαρτίου 1904), σελίδες 352-353.
Fig. 1: Emmanuel D. Roides-Wood-engraving by Odysseus Phocas (1865-1946), Panathinaia Journal, March 7 (31), 1904, pp. 352-353.

friends, after a severe road traffic accident that occurred to him. This Notebook constituted the objective of the critical study "The tragic notebook of Emmanuel Roides", written by Dr K.G. Kassinis, Research Associate of Athens Academy, published by Philippotis Editions in Athens in 1985. This essay was investigated in detail to find out the conditions of the road traffic accident, the consequences of Emmanuel Roides injury, as well as his management (Kassinis, 1985).

RESULTS

On July the 27th, 1885 around 01:00-01:30 after midnight, Emmanuel Roides outgoing from the "Giannopoulos" café at Constitution Square (Syntagma Square), a predominantly literary haunt where the intellectual idols of that time were hanging out, to go to his house located by then at Filellinon Street, just opposite to the Russian Church, he was engaged in a road traffic accident with two carriages, resulting in his serious injury. In particular Roides stood between the two carriages, one coming from Filellinon Street and the other from Stadiou Street, he was knocked down, carried away, kicked by one horse and the wheel of the carriage passed above his head, resulting in a fracture of the maxilla. Then the patrons of the café rushed to help the injured Roides, they raised him from the road surface and led him to a nearby pharmacy, where the physician Dimitrios Katerinopoulos provided him the

βλή ανάταξή του (Εικ. 3). Βέβαια εδώ θα πρέπει να σημειωθεί, ότι από τα σκίτσα του Σημειωματαρίου μπορεί κάποιος να παραπλανηθεί και να θεωρήσει ότι πρόκειται για κάταγμα της κάτω και όχι της άνω γνάθου (Εικ. 4). Αποτέλεσμα του κατάγματος ήταν ο τραυματισμός και η ευσειστότητα μερικών δοντιών, καθώς επίσης και η παρεκτόπισή τους αφ' ενός μεν από την εφαρμογή του αυτοσχέδιου νάρθηκα από γουταπέρκα που τοποθετήθηκε στο στόμα του για στερέωση και σταθεροποίηση του κατάγματος, αφ' ετέρου δε από τη αρχικά στρεβλή ανάταξη και συγκόλληση αυτού τούτου του κατάγματος. Επίσης εξαιτίας του κατάγματος οστικά θραύσματα ενσφηνώθηκαν μέσα στα ούλα, προκαλώντας έντονο πόνο, όπως σημειώνεται χαρακτηριστικά από τον ίδιο τον Ροΐδη: «Οι πλέον φοβεροί πόνοι ήσαν αυτά τα κοκκαλάκια. Σα γιαλί έκοπταν». Εξάλλου φαίνεται ότι τελικά ο Ροΐδης απώλεσε δύο δόντια από την άνω γνάθο και ένα από την κάτω, τα οποία αποκαταστάθηκαν με κατάλληλη οδοντική πρόθεση. Ο νάρθηκας από γουταπέρκα ενοχλούσε αρκετά τον Εμμανουήλ Ροΐδη, τόσο στα γερά του δόντια όσο και στα ούλα του, πράγμα το οποίο υποχώρησε αισθητά, όταν ανέλαβε την ναρθηκοποίηση των δοντιών, ο οδοντίατρος Αγαμπέης, ο οποίος τοποθέτησε φελό αντί γουταπέρκας. Παρεμπιπτόντως η ακινητοποίηση και η πλήρης αφωνία η οποία του επιβλήθηκε από τους θεράποντες ιατρούς του, τον στενοχώρησε και τον προβλημάτισε αρκετά με αποτέλεσμα να σημειώνει με παράπονο: «Με εβούβαναν. Μ' έδεσαν εις τρόπον που είναι αδύνατον να είπω λέξιν». Αυτή η «άκρα» και «πλήρης» ακινησία, αλλά κυρίως η διατροφή με γάλα, οδήγησε στην εμφάνιση δυσκοιλιότητας, με αποτέλεσμα να υποβάλλεται σε υποκλυσμούς κάθε 4 ημέρες, μία εξαιρετικά δυσάρεστη πρακτική για τον ίδιο, που όμως είχε κριθεί απαραίτητη από τους θεράποντες ιατρούς του, για την αποφυγή εθισμού.

Η αρχική χειρουργική αντιμετώπιση του κατάγματος του Εμμανουήλ Ροΐδη έγινε από τον Καθηγητή της Χειρουργικής Παθολογίας της Ιατρικής Σχολής του Πανεπιστημίου Αθηνών Σπυρίδωνα Μαγγίνα (1839-1920) (Εικ. 5), ο οποίος δυστυχώς από αδεξιότητα ή απροσεξία υπέπεσε στο λάθος της στρεβλής ανάταξης των κατεαγότων οστικών κολοβωμάτων της άνω γνάθου, χωρίς να λάβει υπόψη του τις απελπισμένες υποδείξεις του ασθενούς: «Του το εφώναζα πως την αισθάνομαι στραβά, του το έγραψα. Του το εζουγράφισα και πάντα μου έλεγε πως έχω λάθος χωρίς να κυττάξη» σημειώνει απογοητευμένος ο Ροΐδης.

Ο Καθηγητής της Χειρουργικής της Ιατρικής Σχολής του Πανεπιστημίου Αθηνών Θεόδωρος Αρεταίος (1829-1893) (Εικ. 6), ο οποίος απουσίαζε από την Αθήνα για τις θερινές του διακοπές όταν συνέβη το τροχαίο ατύχημα, ανέλαβε στην συνέχεια την επανεπέμβαση για την ορθή ανάταξη του κατάγματος, αναγκαζόμενος ν' αποκολλήσει τα στρεβλώς αναταχθέντα

first aids, taking care of his wound offhanded (Kassinis, 1985). It should be mentioned here that the physician Dimitrios Katerinopoulos (1855-1934) (Fig. 2), who studied Medicine at Athens University and specialized in Surgery at Paris, was an assistant of the distinguished Professor of Surgery at the University of Athens Theodoros Aretaios (1829-1993), whereas afterwards he became himself Professor of Anatomy at the School of Fine Arts (Biris, 1957), as well as Professor of Surgery later on at the University of Athens School of Medicine (1903-1934) (Centenary-Ekatontaetiris EKPA 1937).

The road traffic accident caused a fracture of the maxilla, as it is concluded mainly by the writings of Roides himself in his Notebook, and also by the sketches he was drawing to show to the physicians the fracture and its distorted reduction (Fig. 3). Of course it should be noticed here that someone could be misguided by the sketches of the Notebook, and consider that there is a fracture of the mandible and not of the maxilla (Fig. 4). The fracture resulted in shaking and loosening of some teeth, as well as their distortion either by the application of a self-constructed splint made of gutta-percha that was placed inside the mouth for the fixation and stabilization of the fracture, or by the initially distorted reduction and union of the fracture itself. Also due to the fracture some osseous fragments were wedged within the gums, causing intense pain, as it is noted by Roides himself: "The most dreadful pains were these tiny bones. They were cutting like glass". However it seems that finally Roides lost two teeth from the maxilla and one from the mandible, which were replaced by a proper dental prosthesis. The gutta-percha splint caused a lot of discomfort to Emmanuel Roides, both onto his sound teeth and his gums as well, which substantially improved

Εικ. 2: Δημήτριος Κατερινόπουλος (1885-1934) Εθνικόν και Καποδιστριακόν Πανεπιστήμιον Αθηνών, Εκατονταετηρίς 1837-1937. Αθήναι 1937, σελ. 48.
Fig. 2: Dimitrios Katerinopoulos (1885-1934) National and Kapodistrian University of Athens, Centenary 1837-1937. Athens 1937, p. 48.

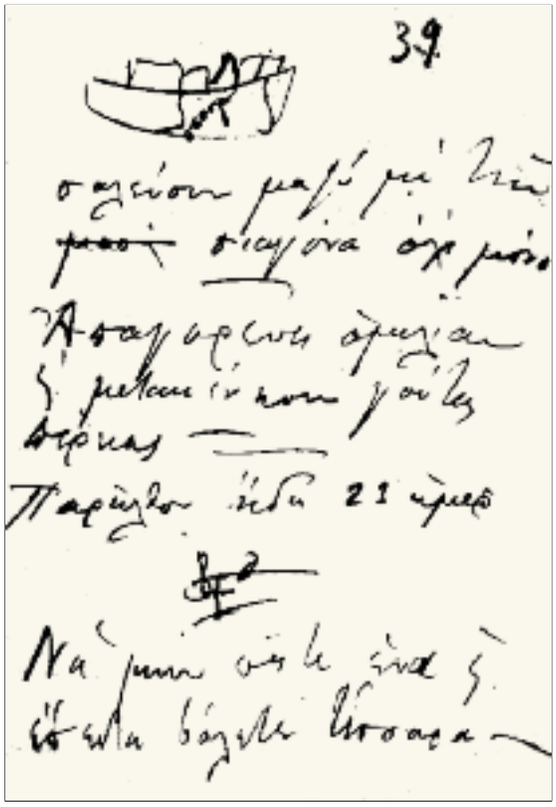

Εικ. 3: Σελίδα από το Σημειωματάριο του Εμμανουήλ Ροΐδη (φ. 39r), όπου στο πάνω μέρος φαίνεται σκαρίφημα ιδίας σχεδίασης για να δείξει στους γιατρούς το κάταγμα της άνω γνάθου και την στρεβλή ανάταξή του.
Fig. 3: Page from the Notebook of Emmanuel Roides (s. 39r), where in the upper part a sketch drawn by himself appears, to show to the doctors the maxillary fracture and its distorted reduction.



Εικ. 4: Σελίδα από το Σημειωματάριο του Εμμανουήλ Ροΐδη (φ. 104v), όπου σε διαδοχικά σκίτσα απεικονίζεται το κάταγμα, δυστυχώς όχι με ακρίβεια ανατομικής σχεδίασης (μπορεί κάποιος να παραπλανηθεί και να θεωρήσει ότι πρόκειται για κάταγμα της κάτω και όχι της άνω γνάθου).
Fig. 4: Page from the Notebook of Emmanuel Roides (s. 104v), where in successive sketches the fracture is represented, unfortunately not with the accuracy of an anatomical drawing (someone can be mislead and consider that there is a mandibular and not a maxillary fracture).

οστικά κολοβώματα της άνω γνάθου και να τα επαναφέρει στην ορθή τους θέση. Ο Εμμανουήλ Ροΐδης που συνδεόταν φιλικά με τον Καθηγητή Αρεταίο, του είχε απόλυτη εμπιστοσύνη όπως φαίνεται από τα γραφόμενα στο σημειωματάριό του: «Ούτε πόνοι, ούτε βάσανα με μέλει φθάνει μόνον να ήμαι βέβαιος πως τα πράγματα είναι σωστά. Όταν ιδώ τον Αρεταίο θα ησυχάσω».
Ο οδοντίατρος Αγαμπέης, ο οποίος δυστυχώς εκλήθη κάπως αργά, ίσως γιατί αντιδρούσε αρχικά ο ιδιότροπος Καθηγητής Μαγγίνας, ήταν εκείνος που επιμελήθηκε της ναρθηκοποίησης των παρακειμένων του κατάγματος δοντιών, συμπράττοντας «προς εφαρμογήν των συνήθων παρ' οδοντοϊατροίς στερεωτικών μέσων». Ο Αγαμπέης συνεργάσθηκε στενά με τον Αρεταίο για την επίτευξη του ορθού θεραπευτικού αποτελέσματος, αφού όπως γράφει χαρακτηριστικά με θαυμασμό στο Σημειωματάριό του ο Ροΐδης: «Ο Αρεταίος επήγε εις το σπήτι του Αγάβεη και μαζύ εδιάβασαν όλα τα βιβλία δια τα σπασίματα. Ο Αρεταίος αφού έφυγεν απ' εδώ, επήγε εις του Αγαβέη και έμεινε μιάμισυ ώρα και εδού-

when the dental surgeon Agambeis undertook teeth splinting, placing cork instead of gutta-percha. By the way, the intermaxillary fixation and the complete speechlessness enforced upon him by his attending physicians, worried and disturbed him a lot, so that he notices with a complaint: "They have turned me to a mute. They have tied me up in such a way that it is impossible to say a word". This "extreme" and "complete" immobilization, but mainly the diet with milk, led to the development of constipation, resulting in the performance of enemas every 4 days, a very unpleasant practice for him, which had been considered as necessary by his attending physicians, for avoiding addiction.
The initial surgical management of Emmanuel Roides's fracture was done by the Professor of Surgical Pathology at University of Athens School of Medicine Spyridon Manginas (1839-1920) (Fig. 5), who unfortunately either by clumsiness or carelessness did the mistake of reducing the fractured bony parts of the maxilla in a distorted way, without taking into account the patient's



Εικ. 5: Σπυρίδων Μαγγίνας (1839-1920) Εθνικόν και Καποδιστριακόν Πανεπιστήμιον Αθηνών, Εκατονταετηρίς 1837-1937. Αθήναι 1937, σελ. 46.
Fig. 5: Spyridon Manginas (1839-1920) National and Kapodistrian University of Athens, Centenary 1837-1937. Athens 1937, p. 46.

Εικ. 6: Θεόδωρος Αρεταίος (1830-1893) Εθνικόν και Καποδιστριακόν Πανεπιστήμιον Αθηνών, Εκατονταετηρίς 1837-1937. Αθήναι 1937, σελ. 45.
Fig. 6: Theodoros Aretaios (1830-1893) National and Kapodistrian University of Athens, Centenary 1837-1937. Athens 1937, p. 45.

Εικ. 7: Ιωάννης Ζωχιός (1840-1912) Εθνικόν και Καποδιστριακόν Πανεπιστήμιον Αθηνών, Εκατονταετηρίς 1837-1937. Αθήναι 1937, σελ. 46.
Fig. 7: Ioannis Zochios (1840-1912) National and Kapodistrian University of Athens, Centenary 1837-1937. Athens 1937, p. 46.



Εικ. 8: Ιούλιος Γαλβάνης (1838-1901) Εθνικόν και Καποδιστριακόν Πανεπιστήμιον Αθηνών, Εκατονταετηρίς 1837-1937. Αθήναι 1937, σελ. 47.
Fig. 8: Julius Galvanis (1838-1901) National and Kapodistrian University of Athens, Centenary 1837-1937. Athens 1937, p. 47.

λευαν μαζύ». Είναι τέτοια η εκτίμηση του Ροΐδη προς το πρόσωπο του Αγαμπέη και η αναγνώριση του έργου του, ώστε υποδείκνυε στους ανθρώπους του σπιτιού του: «Τον Αγαβέη να περιποιηθήτε καλά».

Ο Καθηγητής Φυσιολογίας και Παθολογίας της Ιατρικής Σχολής του Πανεπιστημίου Αθηνών Ιωάννης Ζωχιός (1840-1912) (Εικ. 7), ήταν εκείνος ο οποίος έκοψε τη γενειάδα του Εμμανουήλ Ροΐδη, για να είναι δυνατή η καλύτερη παρακολούθηση και περιποίηση του τραύματός του. Δυστυχώς το γεγονός αυτό εξόργισε τον Ροΐδη, που απέπεμψε τον Καθηγητή Ζωχιό, κυρίως για το χρόνο που χρειαζόταν η αποκατάσταση της γενειάδας του (4 μήνες), με τις συνοδούς ψυχολογικές επιπτώσεις του «τραυματισμού» της εικόνας του. Αργότερα βέβαια μετάνιωσε για αυτή του την ενέργεια.

Η κρανιογναθοπροσωπική κάκωση την οποία υπέστη ο Εμμανουήλ Ροΐδης, με το επακόλουθο κάταγμα της άνω γνάθου που τόσο τον ταλαιπώρησε συνεπεία και των ανεπιτυχών αρχικών θεραπευτικών χειρισμών, συνοδεύθηκε από ανυπόφορους πόνους, για την ανακούφιση των οποίων αναγκαζόταν να καταφεύγει και στη λήψη μορφίνης, χωρίς όμως ιδιαίτερα αποτελέσματα. Ήταν τέτοια η απελπισία του λόγω και του ότι «απέτυχον όλα οικτρώς» όσα δοκίμασε για να δώσει κάποια διέξοδο στους πόνους του, ώστε γράφει στο σημειωματάριό του χαρακτηριστικά: «έχω 14 νύκτας ακριβώς όπου ούτε λεπτόν εκοιμήθην», ενώ αυτή η βασανιστική περιπέτεια της αϋπνίας συνεχίσθηκε για αρκετές ημέρες, ώστε αργότερα να σημειώνει: «37 νύκτες όλο περπατώ». Αλλά και όταν κάποτε οι πόνοι υποχωρούσαν ώστε να καθίσταται δυνατόν να ησυχά-

desperate suggestions: "I was crying out that I feel it awry, I have written it to him. I have drawn it to him and he always kept telling me that I am wrong without looking at it" mentions Roides in despair.

Professor of Surgery at University of Athens School of Medicine Theodoros Aretaios (1829-1893) (Fig. 6), who was away from Athens for his summer vacation when the road traffic accident happened, undertook afterwards the reoperation for the correct reduction of the fracture, having been forced to unstick the distortedly reduced bony segments of the maxilla and realign them in their correct position. Emmanuel Roides who was connected with Professor Aretaios by friendship, trusted him completely as it is shown from his writings in his notebook: "No pains, no trials I am worried of, just only to be sure that things are right. When I will see Aretaios I will calm down".

Dental surgeon Agambeis, who unfortunately was invited a little late, probably because the whimsical Professor Manginas was initially reacting, was the one that took care of the splinting of the adjacent to the fracture teeth, cooperating "to apply the usual fixing devices by dental sugeons". Agambeis worked closely with Aretaios to achieve the correct therapeutic result, since as Roides writes characteristically in his Notebook with admiration: "Aretaios went to Agambeis's house and they studied together all the books referring to fractures. Aretaios since he left from here, went to Agambeis's place and he stayed for one hour and a half, and they were working together". It is such the respect of Roides to Agambeis and the recognition of his work

σει και να κοιμηθεί, η χρονική αυτή ανάπαυλα της ηρεμίας και της ανακούφισης ήταν ελάχιστη: «Πλαγιάζω εις τας 12 και κοιμούμαι εις τας 3 και ξυπνώ εις τας 4». Οι αϋπνίες, πέρα από την οργανική εξασθένηση που του επέφεραν, είχαν και προφανείς ψυχολογικές επιπτώσεις, ώστε να παραμείνει νοσηλευόμενος στο σπίτι του για 2 περίπου μήνες, αλλά και να απομακρυνθεί από τον κόσμο και τις καθημερινές του συναναστροφές για άλλους δύο περίπου μήνες, κατά το διάστημα των οποίων έβγαινε μόνο κρυφά. Η επιβαρυμένη ψυχολογία του Εμμανουήλ Ροΐδη από όλη αυτή την ταλαιπωρία του τραυματισμού του, συντηρήθηκε και από τις φοβίες του για πιθανή μόνιμη παραμόρφωση του προσώπου του, συνεπεία του κατάγματος της άνω γνάθου. Το γεγονός αυτό, λόγω και της έμφυτης κομψότητάς του, αποτυπώνεται στο σημειωματάριό του, όπου με εξομολογητική αμηχανία και ανησυχία γράφει: «Μόνο θα μείνω άσχημος. Θα είμαι σαν πρησμένος», για να το ξεπεράσει λίγο πιο κάτω με τον καταλυτικό αυτοσαρκασμό του: «Για παντρειά δεν είμαι, αν μείνω κομμάτι στραβομούρης· υπομονή».

ΣΥΖΗΤΗΣΗ

Ο Εμμανουήλ Ροΐδης, αυτός ο κοσμοπολίτης, εστέτ και ευφυολόγος κομψογράφος, γεννήθηκε στη Σύρο το 1836, αλλά έζησε κατά τις τρεις πρώτες δεκαετίες της ζωής του σε διάφορες πόλεις της Ευρώπης, όπως στη Γένοβα, το Βερολίνο, τη Βραΐλα της Ρουμανίας και στην Αίγυπτο, διατηρώντας για πάντα το βλέμμα του Έλληνα του εξωτερικού (Πολίτης, 1985). Η οικονομική καταστροφή του μετά την εγκατάστασή του στην Αθήνα τον οδήγησε στην ενασχόληση με το γράψιμο εξ ανάγκης και για λόγους βιοπορισμού. Το 1880 κατέλαβε τη θέση βιβλιοθηκάριου στην Εθνική Βιβλιοθήκη, όπου όμως δυστυχώς λόγω της επικρατούσας πολιτικής ρευστότητας δεν μπόρεσε να ευδοκιμήσει, καθιστάμενος θύμα πολιτικών ερίδων και ανταγωνισμών, με αποτέλεσμα να υποστεί σειρά απολύσεων και επαναπροσλήψεων, που είχε ως συνέπεια τη μη εξασφάλιση σταθερού εισοδήματος (Πουλάκου-Ρεμπελάκου και Τσιάμης, 2005). Υπήρξε προσωπικός φίλος του Χαρίλαου Τρικούπη και επίσημος υποστηρικτής του από το 1887, καταθέτοντας την οξύτητα του κριτικού του πνεύματος αλλά και το διαβρωτικό του χιούμορ, στην εφημερίδα «Ώρα», δημοσιογραφικό όργανο του τρικουπικού κόμματος (Κασίνης, 1985) .

Η προσωπική του ζωή σημαδεύθηκε από τη φυματίωση της μητέρας του Κορνηλίας Ροδοκανάκη, η οποία θεραπεύθηκε από τη νόσο στην Αίγυπτο όπου είχαν μετακινηθεί από το Ιάσιο, όσο και από την αυτοκτονία, πιθανότατα λόγω μελαγχολίας, του μοναδικού του αδελφού, το 1884 στη Νίκαια όπου ζούσε (Zervou, 1984). Εξ άλλου εκτός από τα οικογενειακά του προβλήματα, αντιμετώπισε και προσωπικά προβλήματα

that he was pointing out to the people working for him in his house: "You should treat Agambeis well".

Professor of Physiology and Internal Medicine at the University of Athens School of Medicine Ioannis Zochios (1840-1912) (Fig. 7), was the one that shaved Emmanuel Roides's beard, so that the better follow-up and care of his wound could be possible. Unfortunately this fact made Roides so angry, that he dismissed Professor Zochios, mainly due to the time needed for his beard to grow up again (4 months), with the concomitant psychological implications of his appearance "injury". Later on of course he regretted for acting in such a way.

The cranio-maxillofacial injury Emmanuel Roides sustained with the concomitant maxillary fracture that gave him so much discomfort because of the unsuccessful initial therapeutic manipulations as well, was accompanied by intolerable pains forcing him to take morphine for their relief, yet without successful results. It was such his despair because of the fact that "everything failed distressingly" of all that he tried in order to give some way out to his pains, that he writes down in his notebook characteristically: "I have 14 nights exactly that I have not slept not even for a minute", whereas this torturous adventure of insomnia continued for many days, that later on he notes: "I keep walking for 37 nights". But even when sometimes pains were subsided so that it could be possible for him to calm down and sleep, this time period of calm and relief was minimal: "I go to bed at 12 and sleep at 3 and wake up at 4".

Insomnias except of the organic weakening that caused to him, they had also obvious psychological consequences, so that he remained hospitalized at home for almost 2 months, and he withdrew from people and his everyday acquaintances for about 2 more months, during which he was going out only in secret. The encumbered psychology of Emmanuel Roides from all this suffering of his injury, was preserved by his fears for possible permanent disfigurement of his face, because of the maxillary fracture. This fact, due to the innate elegance of his, is impressed in his notebook, where he writes with confessional embarrassment and worry: "Only I will remain ugly. I will be as if swollen", to overcome it a little further on with his catalytic self-sarcasm: "I am not to be married, if I remain a little disfigured; patience".

DISCUSSION

Emmanuel Roides, this cosmopolitan, esthete, and wisecracker elegant writer was born in Syros island in 1836, but lived during the first three decades of his life in various cities of Europe like Genova, Berlin, Vraila of Romania, and in Egypt, keeping for ever the look of the Greek of the abroad (Politis, 1985). His financial destruction after his settlement in Athens led him in starting writing as an occupation out of necessity and

υγείας, από πολύ μικρή μάλιστα ηλικία. «Το φυσικόν τρομερόν μειονέκτημα» της βαρηκοΐας που εμφανίσθηκε για πρώτη φορά όταν ήταν μαθητής στη Σύρο οικότροφος στο Λύκειο Ευαγγελίδη, επιδεινώθηκε όταν βρισκόταν για σπουδές στο Βερολίνο και εξελίχθηκε σε πλήρη κώφωση όταν κατέστη μεσήλικας, απασχολούσε πολύ τον Εμμανουήλ Ροΐδη φέρνοντάς του πάντοτε μελαγχολία (Ανδρεάδης, 1911). Όπως σημειώνει ο ανεψιός και βιογράφος του Ροΐδη, Α. Ανδρεάδης: «ήτο δι' άνθρωπον ευφυά και σπινθηροβόλον, ως αυτός, κυριολεκτικώς μαρτύριον. Δια "causeur" ως τον Ροΐδην το να χάση την ακοήν του ήτο ως δια πολεμοχαρή αξιωματικόν να μείνη άπους· όπως ούτος είνε καταδικασμένος εις απραξίαν, ο Ροΐδης ήτο εις σιωπήν ή μονόλογον. Έμενεν εκτεθειμένος εις τα σκώμματα χυδαίων ή μωρών, ούς, εάν ηδύνατο ν' απαντήση θ' απεσβόλωνε δια μιάς λέξεως» (Ανδρεάδης, 1911).

Η βαρηκοΐα του Εμμανουήλ Ροΐδη έπαιξε πιθανώς ρόλο και στο σοβαρό τροχαίο ατύχημα που του συνέβη, ύστερα από παράσυρσή του από άμαξα που οδήγησε στον τραυματισμό του με πρόκληση κατάγματος της άνω γνάθου. Βέβαια πρέπει εδώ να σημειωθεί ιδιαίτερα, η αναφορά από τις εφημερίδες της εποχής στην «εγκληματική» οδική συμπεριφορά των αμαξηλατών της Αθήνας περί τα τέλη του 19ου αιώνα, που υπογραμμίζει με ανάγλυφο τρόπο το διαχρονικό πρόβλημα της οδικής ασφάλειας αλλά και την αιτιώδη σχέση των τροχαίων ατυχημάτων με τις κρανιογναθοπροσωπικές κακώσεις. Σε χρονογράφημα με τίτλο «Οι αμαξηλάται», που δημοσιεύθηκε στην εφημερίδα «Εφημερίς», 30 Ιουλίου 1885, 2, ο αρθρογράφος αποδίδει το ατύχημα στην εγκληματική ταχύτητα των αμαξών και την ασυδοσία των αμαξάδων, παρά στη βαρηκοΐα του Ροΐδη, σημειώνοντας χαρακτηριστικά: «Το συμβάν εις τον κ. Ροΐδην ατύχημα επαναφέρει εις το μέσον το αιωνίως εκκρεμές ζήτημα της αδικαιολογήτου ανοχής της αστυνομίας προς τους αμαξηλάτας. Ουδέ ο κοσμιώτερος και φιλησυχότερος πολίτης αξιούται εκ μέρους των αστυνομικών οργάνων μεγαλειτέρων συμπαθειών από την συντεχνίαν των μανιωδών τούτων Οινομάων» (Κασίνης, 1985). Εξ άλλου ακόμη και στην περιγραφή της είδησης του τραυματισμού του Εμμανουήλ Ροΐδη από την «Εφημερίδα» του Κορομηλά, ο αρθρογράφος μετά την εκτενή και λεπτομερή περιγραφή του επεισοδίου, μεταφέροντας τον κοινωνικό προβληματισμό της εποχής του για τα τροχαία ατυχήματα, καταλήγει: «Ο αμαξηλάτης συνελήφθη, ευχόμεθα δε να μη έχη πολλήν εκλογικήν ισχύν και να μη χαίρη ως εκ τούτου την ένθερμον προστασίαν τινός των ισχυρών πολιτευομένων, όπως τιμωρηθή, ως δεί δια την πράξιν του. Αν δεν επιβληθή παραδειγματική τιμωρία εις αυτόν, νυν ότε ήρχισαν πάλιν τόσον αγρίως αι εχθροπραξίαι, άς συλλογισθή έκαστος πόσους είνε ικανοί να κατασυντρίψωσιν οι αμαξηλάται εις τας στενάς και κεντρικάς οδούς, εις άς συνωθείται το πλήθος, αφού κατορθώνουσι να

for reasons of livelihood. In 1880 he occupied the position of a librarian at the National Library, where unfortunately due to the prevailing political fluidity he could not thrive, becoming a victim of political disputes and competitions, resulting in undergoing a series of dismissals and reemployments, which had as a consequence a failure to ensure a stable income (Poulakou-Rebelakou and Tsiamis, 2005).

He was a personal friend of Charilaos Trikoupis and official supporter of him since 1887, depositing the sharpness of his critical mind as well as his erosive humor, in the newspaper "Hour" (Ora), journalistic organ of the trikoupian party (Kassinis, 1985).

His personal life was marked by his mother's Cornelia Rodokanakis tuberculosis, who was cured of the disease in Egypt where they had been moved from Iasi, Romania, and also by the suicide of his only brother, possibly because of melancholy, in 1884 in Nice, France, where he lived (Zervou, 1984). Besides except from his family problems, he also faced personal health problems, from a very young age indeed. "The natural formidable handicap" of hearing impairment that appeared for the first time when he was a pupil in Syros island, boarder at Evangelidis Lycaeum, deteriorated when he was in Berlin for studies, and evolved to complete deafness when he became middle-aged, preoccupied a lot Emmanuel Roides causing him always melancholy (Andreadis, 1911). As Roides's nephew and biographer A. Andreadis notes: "for a man ingenious and witty like him, it was just a torture. For a 'causeur' like Roides losing his hearing it was like a bellicose officer to become legless; as this one is condemned to inaction, Roides was condemned to silence or monologue. He was exposed to quips of vulgars or morons, whom if he could answer he would daze them with one word" (Andreadis, 1911).

The hearing impairment of Emmanuel Roides played probably a role in the serious road traffic accident that occurred to him, after his carrying away by a carriage lead to his injury causing a maxillary fracture. Of course here it should be pointed out in particular, the reference by the newspapers of that time to the "criminal" road behavior of the Athens coachmen towards the end of the 19th century, which underlines in a vivid way the intertemporal problem of road safety, but also the causal relation of road traffic accidents with cranio-maxillofacial injuries. In the chronicle entitled "The coachmen", published in the newspaper "Efimeris" (Newspaper), on July 30, 1885, 2, the columnist attributes the accident to the criminal speed of carriages and the impunity of coachmen, in spite of Roides's hearing impairment, noting particularly: "The accident that happened to Mr. Roides brings back in the middle the eternally pending matter of the inexcusable tolerance of police towards coachmen. Not even the more decent

κατασυντρίβωσιν ένα μόνον διαβάτην εις τας ευρείας και ερήμους πλατείας» (Κασίνης 1985).

Όσον αφορά την χειρουργική αντιμετώπιση του Εμμανουήλ Ροΐδη από τους θεράποντες ιατρούς που ενεπλάκησαν στον όλο χειρισμό του τραυματισμού του, πρέπει να αναφερθεί ότι κατά κακή του τύχη απουσίαζαν αρχικά από την Αθήνα για θερινές διακοπές οι φίλοι του, εξαίρετοι ιατροί χειρουργοί και Καθηγητές της Ιατρικής Σχολής του Πανεπιστημίου Αθηνών, Ιούλιος Γαλβάνης και Θεόδωρος Αρεταίος, με αποτέλεσμα να τον χειρουργήσει αρχικά ανεπιτυχώς ο χειρουργός Σπυρίδων Μαγγίνας. Η σχέση του Ροΐδη με τον Μαγγίνα υπήρξε ιδιαίτερα τεταμένη, ενώ φαίνεται πως τον Ροΐδη τον στενοχωρούσε πολύ περισσότερο η συμπεριφορά του Μαγγίνα, που την απέδιδε στην όχι και πολύ καλή οικονομική του κατάσταση (Κασίνης, 1985). Γράφει στο σημειωματάριό του ο Εμμανουήλ Ροΐδης: «Μας έχει δια πτωχούς και δι' αυτό φέρεται άσχημα», «Θα τον πλερώσω και κατά τον τρόπο όπου φέρεται και θα το πω του Ορφανίδη», και πιο κάτω «Φαίνεται πως ερώτησε και του είπαν ότι είμεθα πολύ πτωχοί. Διατί φέρεται έτσι». Ο Εμμανουήλ Ροΐδης δεν έμεινε καθόλου ευχαριστημένος από την προσοχή που του έδειξε ο Σπυρίδων Μαγγίνας, καθώς επίσης και την εν γένει συμπεριφορά του, γι' αυτό τον χαρακτηρίζει «παράξενο» και «αχάριστο», ενώ αλλού στο σημειωματάριό του γεμάτος οργή γράφει: «Τι είναι ο Μαγγίνας άνθρωπος ή κτήνος;». Γεμάτος απόγνωση εξάλλου για την αρχική ανεπιτυχή ανάταξη του κατάγματος της άνω γνάθου του από τον Μαγγίνα, σημειώνει στο σημειωματάριό του: «Να έβαζε στην αρχή κομμάτι προσοχή ο Μαγγίνας ούτε δεντίστας [=οδοντογιατρός] θα εχρειάζετο. Ποτέ δεν έβαλε τη μάσκα στο τόπο της» (Κασίνης, 1985). Την απαρέσκεια του Εμμανουήλ Ροΐδη προς τον Καθηγητή Μαγγίνα περιγράφει χαρακτηριστικά ο βιογράφος του Α. Ανδρεάδης ο οποίος αναφέρει: «Ειθισμένος όμως εις την δυστυχίαν περιωρίσθη, ιαθείς, να είπη εις τον δράστην της πρώτης συγκολλήσεως ασκληπιάδην: Σας εύχομαι, αν ποτέ σας συμβή δυστύχημα, να εύρετε και υμείς ιατρόν να σας περιποιηθή όπως σεις περιποιήθητε εμέ» (Ανδρεάδης, 1911).

Την καλύτερη βέβαια χειρουργική αντιμετώπιση της περιπέτειάς του θα είχε ο Ροΐδης, αν ο στενός του φίλος και περίφημος Ζακυνθινός χειρουργός Ιούλιος Γαλβάνης (1838-1901), βρισκόταν στην Αθήνα όταν συνέβη το τροχαίο ατύχημα. Δυστυχώς απουσίαζε για τις θερινές του διακοπές στη Ζάκυνθο, όπου και αρρώστησε, με αποτέλεσμα όταν επέστρεψε πλέον στην Αθήνα, τα πράγματα είχαν ήδη δρομολογηθεί αλλιώς. Η μεγάλη εμπιστοσύνη του Ροΐδη προς τον Γαλβάνη φαίνεται από δύο χαρακτηριστικές εγγραφές του Σημειωματαρίου: « Ο Γαλβάνης έχει μικρά χέρια και τα κάμνει όλα ελαφρά και καλά» · «Δέκα μέραις πρι φύγη εγιάτρεψεν ένα άνθρωπο που είχε σπάσει η μάσκα του εις τέσσερα κομμάτια» (Κασίνης, 1985).

and peaceable citizen deserves by the police officers greater sympathy than the guild of these frantic descendants of Oenomaus" (Kassinis, 1985). Besides even in the description of the notice of Emmanuel Roides's injury by the "Efimeris" of Koromilas, the columnist after an extensive and detailed description of the episode, conveying the social questioning of his time for road traffic accidents, concludes: "The coachman was arrested, we wish him to have much electoral power and not enjoy therefore the zealous protection of someone of the powerful politicians, we wish him be punished as it is proper for his action. If an exemplary punishment would not be applied onto him, now that the hostilities started again so fiercely, let everybody consider how many the coachmen are capable of crushing in the narrow and central streets, where people are crowding, since they manage to crush one single passer in the wide and deserted squares" (Kassinis, 1985).

Regarding the surgical management of Emmanuel Roides by the attending physicians who were engaged in the whole manipulation of his injury, it should be mentioned that unfortunately his friends, prominent surgeons and Professors at the University of Athens School of Medicine, Julius Galvanis and Theodoros Aretaios, were initially away from Athens for summer vacations, resulting in Roides being initially operated unsuccessfully by surgeon Spyridon Manginas. Roides's relationship with Manginas was particularly strained, whereas it seems that Roides was distressed much more by Manginas's behavior, which he attributed to his not very good financial situation (Kassinis, 1985). Emmanuel Roides writes in his notebook: "He thinks of us as being poor people and that's why he behaves badly", "I will pay him in the way he behaves and I will tell to Orphanidis", and further down "It seems that he asked and he was told that we are very poor. Why he behaves thus". Emmanuel Roides was not at all satisfied by the attention paid to him by Spyridon Manginas, as well as by his overall behavior, that is why he characterizes him "strange" and "ungrateful", whereas elsewhere in his notebook he writes filled with anger: "What is Manginas, a man or a beast?". Besides having been full of despair for the initial unsuccessful reduction of the maxillary fracture by Manginas, he notes down in his notebook: "If Manginas had paid some attention in the beginning, not even a dentist would be necessary. He never put the mask in its place" (Kassinis, 1985). Emmanuel Roides's dislike towards Professor Manginas is characteristically described by his biographer A. Andreadis, who refers: "Having been used however to the misfortune he confined himself, having been cured, to say to the Asclepiad of the first fixation: I wish you, if an accident ever happens to you, to find as well a physician to take care of you as you took care of me" (Andreadis, 1911).

Roides of course would have had the best surgical

Ο Ιούλιος Γαλβάνης (Εικ. 8) καταγόταν από ιταλική οικογένεια του Pione di Saggo, που εγκαταστάθηκε στη Ζάκυνθο τον 18ο αιώνα. Παντρεύτηκε την κόμισσα Ανδριάνα Καίσαρος Ρώμα, η δε φήμη του δεν περιοριζόταν μόνο στο ότι ήταν εξαιρετικός χειρουργός, αλλά αφορούσε και τον εν γένει χαρακτήρα του. Ευγενής, ανιδιοτελής και αφιλοχρήματος, διώχθηκε για τα πολιτικά του φρονήματα, με αποτέλεσμα δυστυχώς να απολυθεί για λίγο το 1882 από το Πανεπιστήμιο Αθηνών. Διετέλεσε Διευθυντής της Χειρουργικής Κλινικής του Θεραπευτηρίου « Ο Ευαγγελισμός», καθώς επίσης και Καθηγητής της Χειρουργικής στην Ιατρική Σχολή του Πανεπιστημίου Αθηνών από το 1881 έως το θάνατό του (1901) (Εκατονταετηρίς ΕΚΠΑ 1937, Κασίνης 1985).

Όσον αφορά την χειρουργική ανάταξη και ακινητοποίηση του κατάγματος της άνω γνάθου του Εμμανουήλ Ροΐδη, δεν υπάρχουν ιδιαίτερες αναφορές στο Σημειωματάριό του που να αφορούν στην χειρουργική τεχνική που ακολουθήθηκε, ει μη μόνο έμμεσες αναφορές σε νάρθηκα από γουταπέρκα που τοποθετήθηκε στο στόμα του για στερέωση και σταθεροποίηση του κατάγματος, αρχικά από τον Καθηγητή Χειρουργικής Σπυρίδωνα Μαγγίνα, ο οποίος στη συνέχεια αντικαταστάθηκε με νάρθηκα από φελλό από τον οδοντίατρο Αγαμπέη (Κασίνης, 1985). Από την περιγραφή αυτή μπορεί κάποιος να εικάσει ότι, η ακινητοποίηση του κατάγματος της άνω γνάθου του Εμμανουήλ Ροΐδη μετά την ανάταξή του, επιτεύχθηκε με διαγναθική ακινητοποίηση με την εφαρμογή αυτοσχέδιου αμφιγναθικού νάρθηκα προφανώς τύπου Gunning για ενόδοντα ασθενή, που σταθεροποίησε τους οδοντικούς φραγμούς σε θέση κεντρικής σύγκλεισης με τη βοήθεια αφ' ενός μεν συρμάτινων περιγναθικών περιδέσεων για την σταθεροποίηση του νάρθηκα πάνω στους οδοντικούς φραγμούς, αφ' ετέρου δε με τη χρήση είτε συρμάτινων έλξεων ή ελαστικών δακτυλίων για την επίτευξη μέγιστης οδοντικής συγγόμφωσης σε θέση κεντρικής σύγκλεισης.

Πρέπει να αναφερθεί ότι η ανάταξη των καταγμάτων του σπλαγχνικού κρανίου και δη της άνω και της κάτω γνάθου, αντιμετωπίσθηκε από πολλούς χειρουργούς κατά τον 19ο αιώνα με την επινόηση τεχνικών και συσκευών, όπως του Alph. Robert το 1852, του G. Hayward το 1858, του T. Gunning το 1866, του περίφημου N. Kingsley το 1880, του R. Stener το 1887 και του Gilmer επίσης το 1887, που αν και θεωρείται ο πρώτος σχετικά που εφήρμοσε τη διαγναθική ακινητοποίηση στη σύγχρονη εποχή, εν τούτοις αυτή η τιμή πιστώνεται από πολλούς στον T. Gunning, ο οποίος εγκαινίασε την διαγναθική ακινητοποίηση το 1866 με τους αμφιγναθικούς του νάρθηκες (Μάρτης και συν. 2012). Εξ άλλου μέθοδο διαγναθικής ακινητοποίησης εφήρμοσε και ο Heitmüler το 1887, σταθεροποιώντας τους οδοντικούς φραγμούς σε θέση κεντρικής σύγκλεισης, με τη βοήθεια συρμάτινων περιδέσεων και προσδέσεων τόσο στα άνω όσο και στα κάτω δόντια ή μέσω

management of his adventure, if his closed friend and famous surgeon from Zakynthos island (Zante) Julius Galvanis (1838-1901), would have been in Athens when the road traffic accident happened. Unfortunately he was absent for his summer vacations in Zakynthos, where he became ill, so that when he finally returned to Athens, things were routed otherwise. Roides's great confidence to Galvanis is showed from two particular records of the Notebook: "Galvanis has small hands and he does everything gently and good"; "ten days before he left he cured a man whose mask was broken into four pieces" (Kassinis, 1985).

Julius Galvanis (Fig. 8) was descended from an Italian family of Pione di Saggo, who settled in Zakynthos in the 18th century. He married Countess Andriana Caesar Roma, and his fame was not only limited to the fact that he was an excellent surgeon, but concerned his overall character as well. Noble, selfless and not a money grubber, he was persecuted for his political opinions, resulting unfortunately in his dismissal for a while in 1882 from the University of Athens. He served as Director of the Department of Surgery of "Evangelismos" General Hospital, as well as Professor of Surgery at the University of Athens School of Medicine from 1881 until his death (1901) (Centenary-Ekatontaetiris EKPA 1937, Kassinis 1985).

Regarding the surgical reduction and fixation of Emmanuel Roides's maxillary fracture, there are no specific references in his Notebook concerning the surgical technique that was followed, except some indirect references to a gutta-percha splint that was placed in his mouth for fixation and stabilization of the fracture, initially by Professor of Surgery Spyridon Manginas, which was then replaced by a splint made of cork constructed by the dental surgeon Agambeis (Kassinis, 1985). From this description someone could suggest that the fixation of Emmanuel Roides's maxillary fracture after its reduction, was accomplished by intermaxillary fixation with the application of an improvised bimaxillary splint obviously of the Gunning type for a dentate patient, which stabilized the dental arches in a central occlusion position with the aid on the one hand of wire circummandibular and circummaxillary ligatures for the stabilization of the splint onto the dental arches, and on the other hand with the use of wire tractions or elastic bands for gaining the maximum dental intercuspation in a central occlusion position.

It should be mentioned that the reduction of fractures of the viscerocranium and especially of the upper and lower jaw, was managed by many surgeons in the 19th century with the invention of techniques and appliances, such as of those of Alph. Robert in 1852, of G. Hayward in 1858, of T. Gunning in 1866, of the famous N. Kingsley in 1880, of R. Stener in 1887, and of Gilmer also in 1887, who although being considered as the rel-

κάποιου τόξου ή πλάκας, προσδεδεμένων πάνω σε αυτά (Μάρτης και συν. 2012).

Βέβαια, όπως περιγράφηκε και στα Αποτελέσματα της παρούσας μελέτης, η αρχική ανάταξη του κατάγματος από τον χειρουργό Μαγγίνα, ήταν λειτουργικά, ίσως και ανατομικά, μη επιτυχής, με αποτέλεσμα στη συνέχεια ο φίλος του Ροΐδη Καθηγητής Χειρουργικής Θεόδωρος Αρεταίος που ανέλαβε να αποκαταστήσει την κακοτεχνία, ν' αναγκαστεί ν' αποκολλήσει τα οστικά κολοβώματα της άνω γνάθου, για να τα επαναφέρει κατόπιν στην ορθή ανατομική και λειτουργική τους θέση.

Το τροχαίο αυτό ατύχημα του Εμμανουήλ Ροΐδη, που η εφημερίδα «Νέα Ημέρα» της Τεργέστης στις 10/22 Αυγούστου 1885 περιγράφει με δραματικό τρόπο σημειώνοντας χαρακτηριστικά «Ο προσφιλής λόγιος κ. Εμμανουήλ Ροΐδης κατεπλακώθη υπό αμάξης, και μόλις εσώθη εκ βεβαίου θανάτου παθών σπουδαίο κάταγμα», παρά το ότι τον σημάδεψε ψυχολογικά, εν τούτοις δεν μεταφέρθηκε με κάποιο άμεσο αυτοβιογραφικό απόηχο στο συγγραφικό του έργο (Κασίνης, 1985). Έμμεσα θα μπορούσε να ειπωθεί ότι το διήγημά του «Τα ευτυχήματα της αρρώστιας», όπου περιγράφεται η απαλλαγή του αρρώστου από κάθε βιοτική μέριμνα, καθώς επίσης και η εκτόνωση του οργανισμού από θυμούς και σκέψεις, αποτελεί ίσως μία μακρινή αναφορά στις εμπειρίες της περιπέτειας και της ασθένειάς του, αν και ο Ροΐδης δεν ανήκει στην κατηγορία των εξομολογητικών συγγραφέων. Με γλαφυρό τρόπο αποδίδεται η όλη ψυχολογική αποφόρτιση του ασθενή κατά την διάρκεια της ανάρρωσης: «η νόσος σου απέδωκεν είδός τι παρθενίας, ότι το πρώην σώμα σου το μολυσμένον, το κακόχυμον, το εξηντλημένον και πεπαλαιωμένον ανεκαινίσθη, ότι κυκλοφορεί εις τας φλέβας σου νέον αίμα και νέαι σάρκες ενδύουσι τα οστά σου, ότι σ' εχάρισε δευτέραν ύπαρξιν ο Πανάγαθος Θεός. […] Όλους τους αγαπάς και όλοι σε αγαπούν, χάρις εις την ευλογημένην αρρώστιαν, ήτις σε απήλλαξε πάσης περισσείας χολής και σε κατέστησε σχεδόν ανεπίδεκτον οργής, δυστροπίας και ερεθισμού» (Αγγέλου, 1978).

Περισσότερο άμεσα στοιχεία της τραυματικής εμπειρίας του τροχαίου ατυχήματος του Εμμανουήλ Ροΐδη απαντώνται στο τραγικό και ίσως το μόνο με ρομαντικά στοιχεία διήγημά του «Το παράπονο του νεκροθάπτου». Εκεί ο Ροΐδης με τον ιδιαίτερα δηκτικό του τρόπο, αναφέρεται στους αμαξάδες της Αθήνας, ως υπαίτιους θανατηφόρων τροχαίων ατυχημάτων, συνεπεία και της κρατικής ολιγωρίας για θέματα οδικής ασφάλειας, σημειώνοντας χαρακτηριστικά: «Ο Γιάννης πέθανε μετά δύο ώρες. Όλοι έκλαιαν κι αναθεμάτιζαν τ' αμάξια και την αστυνομία. Ο νεκροσκόπος μας έλεγε πως έκαμε λογαριασμό και πως ανάλογα του πληθυσμού περισσοτέρους ανθρώπους σκοτώνουν οι αμαξάδες εις τας Αθήνας, παρά αι τίγρεις εις τας Ινδίας. Γιατί όμως να μη κάμη το κέφι του κι ο αμαξάς, αφού έχει κ' εκείνος προστασία, το δικαίωμα δηλαδή να μας

atively first to apply intermaxillary fixation in the modern era, this honor however is credited by many to T. Gunning, who introduced intermaxillary fixation in 1866 with his bimaxillary splints (Martis et al. 2012). Moreover in 1887 Heitmüler applied a method of intermaxillary fixation, stabilizing the dental arches in a position of central occlusion, with the aid of wire ligatures and fastenings both in the upper as in the lower teeth or by means of some arch or plaque, fastened onto them (Martis et al. 2012).

Of course, as it was described in the Results of this study, the initial reduction of the fracture by surgeon Manginas was functionally and maybe also anatomically not successful, so that later on Roides's friend Professor of Surgery Theodoros Aretaios who took care of the repair of the whole problematic situation, was forced to unstick the bony segments of the maxilla and realign them in their correct anatomical and functional position.

The road traffic accident of Emmanuel Roides, which the newspaper of Trieste "New Day" in August 10/22, 1885 describes in a dramatic way mentioning characteristically "The beloved scholar Mr. Emmanuel Roides was crushed by a carriage, and he was hardly saved from certain death sustained a serious fracture", in spite of marking him psychologically, however it did not pass into his writing work with some immediate autobiographic echo (Kassinis, 1985). Indirectly it could be said that his novel "The blessings of disease", where the relief of the patient from every life care is described, as well as the relaxing of the organism from angers and thoughts, constitutes probably a remote reference to the experiences of his adventure and disease, although Roides does not belong to the category of the confessing writers. The whole psychological discharge of the patient during recovery is expressed in an elegant manner: "disease gave you a kind of virginity, that your former body, the infected, the ill-juiced, the exhausted and worn down is rejuvenated, that new blood circulates in your veins and new fleshes clothe your bones, that the Virtuous God endowed you with a second existence.[…]You love everybody and everybody loves you, due to the blessed disease, which released you from every excess of bile and made you almost without anger, irritation, and not ill-tempered" (Angelou, 1978a).

More direct facts of the traumatic experience of Emmanuel Roides's road traffic accident are found in the tragic and maybe his only novel with romantic elements "The complaint of the gravedigger". There Roides with his specifically biting manner, refers to Athens coachmen as responsible for mortal road traffic accidents, due to the state indifference for matters of road safety as well, writing down characteristically: "John died after two hours. Everybody were crying and cursing the carriages and the police. The necrotomist was telling us that he figured out and according to the

σακατεύη με το αμάξι του, καθώς ο χασάπης κι ο μανάβης να μας αρρωστούν με τη σαπίλα και την αποφορά τους;» (Αγγέλου, 1978β).
Πόσο επίκαιρη αλήθεια φαντάζει αυτή η αναφορά στην έλλειψη κυκλοφοριακής αγωγής και στοιχειωδών κανόνων οδικής ασφάλειας, που εξακολουθούν ακόμα να ταλανίζουν τον ελληνικό πληθυσμό και να οδηγούν σε τροχαία ατυχήματα, τα οποία και σήμερα δυστυχώς αποτελούν βασική αιτιολογική συνιστώσα των κρανιογναθοπροσωπικών κακώσεων.

ΣΥΜΠΕΡΑΣΜΑΤΑ

Η περίπτωση του τραυματισμού του Εμμανουήλ Ροΐδη ύστερα από την παράσυρσή του από άμαξα, εμπλουτίζει τις γνώσεις μας για την αντιμετώπιση των γναθοπροσωπικών κακώσεων στην Αθήνα των τελών του 19ου αιώνα, προβάλλοντας το διαχρονικό πρόβλημα των τροχαίων ατυχημάτων και της οδικής ασφάλειας, ως βασικών αιτιολογικών παραγόντων των καταγμάτων του σπλαγχνικού κρανίου.

ΒΙΒΛΙΟΓΡΑΦΙΑ

Αγγέλου Α: Εμμανουήλ Ροΐδης, Άπαντα. Ερμής, Αθήνα 1978α, τόμος Ε΄, σελ. 254-257

Αγγέλου Α: Εμμανουήλ Ροΐδης, Άπαντα. Ερμής, Αθήνα 1978β, τόμος Ε΄, σελ. 77-97

Ανδρεάδης Α: Εμμανουήλ Ροΐδης, Βιογραφικόν σημείωμα. Εν Αθήναις 1911

Εκατονταετηρίς: Εθνικόν και Καποδιστριακόν Πανεπιστήμιον Αθηνών, Εκατονταετηρίς 1837-1937. Αθήναι 1937, σελ. 48

Κασίνης ΚΓ: Το τραγικό σημειωματάριο του Ροΐδη. Εκδόσεις Φιλιππότη, Αθήνα 1985

Μάρτης ΧΣ, Μάρτη ΚΧ, Ράγκος ΒΝ: Από τη Χειρουργική του Στόματος στη Γναθοπροσωπική Χειρουργική. Μία ιστορική εποποιΐα. Εκδόσεις Οδοντιατρικό Βήμα, Αθήνα 2012

Μπίρης ΚΗ: Ιστορία του Εθνικού Μετσοβίου Πολυτεχνείου. Αθήναι 1957, σελ. 525

Πολίτης Λ: Ιστορία της Νεοελληνικής Λογοτεχνίας. Δ΄ Έκδοση. Εκδόσεις Μορφωτικού Ιδρύματος Εθνικής Τραπέζης, Αθήνα 1985, σελ. 184-185

Πουλάκου-Ρεμπελάκου Ε, Τσιάμης Κ: Ο ρόλος της Ιατρικής στη ζωή και το έργο του Εμμανουήλ Ροΐδη. Αρχεία Ελληνικής Ιατρικής 22: 499-507, 2005

Vitti M: Ιστορία της Νεοελληνικής Λογοτεχνίας. Εκδόσεις Οδυσσέας, Αθήνα 1978, σελ. 231

Ξενόπουλος Γρ: Το έργον του Ροΐδου. Παναθήναια 4:359, 1904

Ζερβού Θ: Βιογραφικά στοιχεία Ροΐδη. Αφιέρωμα περιοδικού «Διαβάζω», Τεύχος 96: 8-12, 1984

population coachmen kill more people in Athens than tigers in India. But why not the coachman to do as he pleases him as well, since he also has protection, that is to say the right to cripple us with his carriage, just as the butcher and the greengrocer make us ill with their decay and stink?" (Angelou, 1978b).
What a timely truth this reference to the absence of traffic education and elementary rules of road safety seems to be, that still continue to bother the Greek population and lead to road traffic accidents, which unfortunately even today constitute a basic etiologic component of cranio-maxillofacial injuries.

CONCLUSIONS

Emmanuel Roides's case of injury after his knocking down by a carriage enriches our knowledge about management of maxillofacial injuries in Athens towards the end of the 19th century, bringing forward the timeless problem of road traffic accidents and road safety, as basic etiological factors of viscerocranium fractures.

REFERENCES

Angelou A: Emmanuel Roides, The complete works (Greek edition). Hermes, Athens 1978a, volume E΄, pp. 254-257

Angelou A: Emmanuel Roides, The complete works (Greek edition). Hermes, Athens 1978b, volume E΄, pp. 77-97

Andreadis A: Emmanuel Roides, Biographical note (Greek edition). Athens 1911

Centenary (Ekatontaetiris): National and Kapodistrian University of Athens (EKPA), Centenary 1837-1937 (Greek edition). Athens 1937, p. 48

Kassinis KG: The tragic notebook of Emmanuel Roides (Greek edition). Philippotis Editions, Athens 1985

Martis CS, Marti KC, Rangos BN: From Oral to Maxillofacial Surgery (An Historical Epopee) (Greek edition). Odontiatriko Vima Editions, Athens 2012

Biris KH: History of National Metsovian Polytechnic School (Greek edition). Athens 1957, p. 525

Politis L: History of Modern Greek Literature (Greek edition). 4th edition. National Bank Educational Foundation Editions, Athens 1985, pp. 184-185

Poulakou-Rebelakou E, Tsiamis C: The role of medicine in the life and work of Emmanuel Roides (Greek edition). Archives of Hellenic Medicine 22: 499-507, 2005

Vitti M: History of Modern Greek Literature (Greek edition). Odysseus Editions, Athens 1978, p. 231

Xenopoulos Gr: The work of Roides (Greek edition). Panathinaia 4:359, 1904

Zervou Th: Biographical elements of Roides (Greek edition). "Diavazo" Philological Journal, Issue 96: 8-12, 1984

Διεύθυνση επικοινωνίας:
Αναστάσιος Ι. Μυλωνάς
Θεραπευτήριο «METROPOLITAN»
Εθν. Μακαρίου 9 & Ελ. Βενιζέλου 1
ΤΚ: 18547 Ν. Φάληρο
Τηλ.: 210 4809964, Κιν. 6945977392,
Fax: 210 4809334
e-mail: draimylo@otenet.gr

Address:
Anastassios I. Mylonas
"METROPOLITAN" Hospital
9 Ethn. Makariou & 1 El. Venizelou Str.
18547 N. Faliro, Piraeus, Greece
Tel.: 210 4809964, Mob.: 6945977392
Fax: 210 4809334
e-mail: draimylo@otenet.gr

Άτυπη φυματίωση κεφαλής και τραχήλου. Είναι η βιοψία το κλειδί για τη λύση του γρίφου;

Δημοσθένης ΗΓΟΥΜΕΝΑΚΗΣ[1], Αναστάσιος ΣΑΚΕΛΛΑΡΙΟΥ[2], Γιαννούλης ΠΙΑΓΚΟΣ[3], Κωνσταντίνος ΜΟΥΡΟΥΖΗΣ[4], Μιχάλης ΜΕΖΙΤΗΣ[5], Γεώργιος ΡΑΛΛΗΣ[6]

Τμήμα Στοματικής και Γναθοπροσωπικής Χειρουργικής, Γενικό Νοσοκομείο Αττικής «ΚΑΤ» (Διευθυντής/Συντονιστής: Γ. Ράλλης)

Atypical Head and Neck Tuberculosis. Is Biopsy the Key to Solve the Riddle?

Dimosthenis IGOUMENAKIS, Anastasios SAKELLARIOU, Giannoulis PIAGKOS, Constantinos MOUROUZIS, Michael MEZITIS, George RALLIS

Department of Oral and Maxillofacial Surgery, General Hospital "KAT" Athens, Greece (Consultant in charge: G. Rallis)

Κλινική μελέτη
Clinical study

ΠΕΡΙΛΗΨΗ: *Σκοπός:* Η παρουσίαση μιας σειράς περιπτώσεων άτυπης φυματίωσης κεφαλής και τραχήλου, οι οποίες χαρακτηρίστηκαν από διαγνωστικές δυσκολίες.
Ασθενείς και μέθοδος: Έγινε αναδρομική μελέτη των φακέλων 4 ασθενών με φυματίωση κεφαλής και τραχήλου.
Αποτελέσματα: Για επιβεβαίωση της κλινικής υποψίας φυματίωσης, σε όλες τις περιπτώσεις διενεργήθηκαν οι εξής εξετάσεις: δερμοαντίδραση φυματίνης, χρώση Ziehl-Neelsen, καλλιέργεια για μυκοβακτηρίδια και βιοψία. Τα παραπάνω συνδυάστηκαν με απεικονιστικές εξετάσεις. Η βιοψία αποδείχθηκε η μόνη μέθοδος, που ανεξαιρέτως οδήγησε σε οριστική διάγνωση.
Συμπεράσματα: σε υποψία φυματίωσης κεφαλής και τραχήλου, η βιοψία είναι μια πολύτιμη διαγνωστική προσέγγιση.

ΛΕΞΕΙΣ ΚΛΕΙΔΙΑ: Εξωπνευμονική φυματίωση, υπογνάθια διόγκωση, συρίγγιο, ιστοπαθολογική εξέταση.

SUMMARY: *Aim:* The presentation of a series of cases with atypical head and neck tuberculosis that were characterized by diagnostic difficulties.
Patients and Methods: Retrospective study of the files of four patients with head and neck tuberculosis was conducted.
Results: In order to verify clinical suspicion of tuberculosis, the following tests were undertaken in all cases: tuberculin skin test, Ziehl-Neelsen stain, cultures for mycobacteria and biopsy. These were combined with imaging studies. Biopsy turned out to be the only method, which invariably led to a definitive diagnosis.
Conclusions: When there is suspicion for head and neck tuberculosis, biopsy is a valuable diagnostic procedure.

KEY WORDS: Extrapulmonary tuberculosis, submandibular swelling, fistula, histopathological examination.

[1,2]Ειδικευόμενος ΣΓΠΧ ΓΝΑ «ΚΑΤ»
[3]Ειδικευόμενος Παθολογικής Ανατομικής ΓΝΑ «ΚΑΤ»
[4]Επιμελητής Α΄ Τμήματος ΣΓΠΧ, ΓΝΑ «ΚΑΤ»
[5]Διευθυντής ΣΓΠΧ, ΓΝΑ «ΚΑΤ»
[6]Συντονιστής Διευθυντής ΣΓΠΧ, ΓΝΑ «ΚΑΤ»

Παρελήφθη: 27/02/2013 - Έγινε δεκτή: 28/03/2013

Paper received: 27/02/2013 - Accepted: 28/03/2013

ΕΙΣΑΓΩΓΗ

Η φυματίωση είναι κοκκιωματώδης, λοιμώδης, νόσος, οφειλόμενη συνηθέστερα στο ομώνυμο μυκοβακτηρίδιο (Mycobacterium tuberculosis). Τα τελευταία χρόνια, παρατηρείται αύξηση της επίπτωσης της νόσου στο δυτικό κόσμο και βέβαια και στην Ελλάδα. Το γεγονός αυτό αποδίδεται στην αθρόα είσοδο μεταναστών από χώρες του τρίτου κόσμου, όπου η φυματίωση ενδημεί. Επιπλέον, αυξημένη επίπτωση φυματίωσης έχει συσχετιστεί με κοινωνικοοικονομικά προβλήματα, καθώς και με το χαμηλό βιοτικό επίπεδο (Ploubidis και συν. 2012). Η μετάδοση γίνεται κυρίως αερογενώς, από άνθρωπο σε άνθρωπο, μέσω σταγονιδίων (Chigurupati και συν. 2010). Το όργανο, που προσβάλλεται συχνότερα είναι ο πνεύμονας, ωστόσο οποιοδήποτε όργανο μπορεί πρακτικά να προσβληθεί (Haas 2000, Rapidis και συν. 2005). Στην περιοχή της κεφαλής και του τραχήλου, η φυματίωση εμφανίζεται συνήθως ως φυματιώδης λεμφαδενίτιδα ή χοιράδωση, η οποία μάλιστα αποτελεί και τη συχνότερη εξωπνευμονική εκδήλωση (Kanlikama και συν. 2000, Neville και συν. 2002, Rubinstein και συν. 2010). Σε τέτοιες περιπτώσεις, επομένως, ο γναθοπροσωπικός χειρουργός οφείλει να συμπεριλαμβάνει τη φυματίωση στη λίστα της διαφορικής διάγνωσης. Το ιστορικό και οι κλινικές εκδηλώσεις ενός ασθενούς μπορεί να είναι ενδεικτικά φυματίωσης, θέτοντας έτσι την υποψία της νόσου. Εντούτοις, για την οριστικοποίηση της διάγνωσης απαιτείται η απομόνωση μυκοβακτηριδίων φυματίωσης από κάποιο βιολογικό δείγμα. Για το σκοπό αυτό, έχουν χρησιμοποιηθεί ποικίλες διαγνωστικές μέθοδοι όπως: καλλιέργειες, ειδική χρώση (Ziehl-Neelsen), η αλυσιδωτή αντίδραση πολυμεράσης (PCR) και η κουαντιφερόνη (Alleva και συν. 1988, Manolidis και συν. 1993, Grzybowski και Allen, 1995, Penfold και Revington, 1996, Prasad και συν. 2007, Raviglione και O'Brien, 2008, Agarwal και συν. 2009, Pandwarthan και συν. 2011). Ενίοτε, όλες οι παραπάνω εξετάσεις είναι αρνητικές, ενώ η βιοψία αναδεικνύει τυπικές ιστολογικές αλλοιώσεις φυματίωσης, θέτοντας έτσι τη διάγνωση.

Σκοπός: Ο σκοπός της παρούσας εργασίας είναι η αναδρομική παρουσίαση μιας σειράς περιπτώσεων ασθενών με άτυπη, εξωπνευμονική φυματίωση, με εκδηλώσεις από την κεφαλή και τον τράχηλο.

ΠΕΡΙΓΡΑΦΗ ΠΕΡΙΠΤΩΣΕΩΝ

Έγινε αναδρομική μελέτη των φακέλων 4 ασθενών με φυματίωση κεφαλής και τραχήλου και καταγράφηκαν τα κυριότερα κλινικά και εργαστηριακά δεδομένα κάθε περίπτωσης.
Ακολουθεί συνοπτική παρουσίαση των τεσσάρων περιπτώσεων:

INTRODUCTION

Tuberculosis is a granulomatous infectious disease caused primarily by Mycobacterium Tuberculosis. A rise of the incidence of the disease in the western world has been observed recently. This fact has been attributed to the entrée of immigrants from the third world, where tuberculosis is endemic. Furthermore, the increased incidence of tuberculosis has been associated with social and financial problems, as well as low living standards (Ploubidis et al. 2012). Transmission is mainly performed by aerosolized droplets from person to person (Chigurupati et al. 2010). The organ mostly involved is the lung, however any organ may virtually be affected (Haas 2000, Rapidis et al. 2005). In the head and neck region tuberculosis usually presents as tuberculous lymphadenitis or scrofula, which actually represents the most common extrapulmonary manifestation (Kanlikama et al. 2000, Neville et al. 2002, Rubinstein et al. 2010). In such cases, a maxillofacial surgeon should always include tuberculosis into the differential diagnosis list. The history and clinical manifestations of a patient may be indicative of tuberculosis and raise the suspicion for the disease. In establishing the diagnosis though, the isolation of mycobacteria from a biological sample is required. In order to achieve this goal, various diagnostic procedures have been introduced, including: cultures, specific stain (Ziehl-Neelsen), polymerase chain reaction (PCR) and quantiferon (Alleva et al. 1988, Manolidis et al. 1993, Grzybowski and Allen, 1995, Penfold and Revington, 1996, Prasad et al. 2007, Raviglione and O'Brien, 2008, Agarwal et al. 2009, Pantwardhan et al. 2011). Occasionally, all of them are negative and nevertheless a tissue biopsy reveals typical lesions of tuberculosis, leading to the diagnosis.

Aim of the current study is the retrospective presentation of a case series of patients with atypical, extrapulmonary tuberculosis, with manifestations from the head and neck.

REPORT OF CASES

A retrospective study of the files of four patients with head and neck tuberculosis was conducted and the main clinical and laboratory data of each case were collected.
A brief presentation of the four cases follows:

Case 1

A 32 year-old male from Pakistan attended our outpatient clinic with an enlarged submental lymph node and multiple draining sinuses in the right submandibular area (Fig. 1). The patient reported that 3 weeks before, a swelling had appeared at the same area and it had

Περίπτωση 1

Ασθενής 32 ετών από το Πακιστάν προσήλθε στα εξωτερικά ιατρεία του τμήματός μας, λόγω ενός διογκωμένου υπογενείδιου λεμφαδένα και πολυάριθμων συριγγίων στη δεξιά υπογνάθια χώρα (Εικ. 1). Ο ασθενής ανέφερε ότι τρεις εβδομάδες νωρίτερα είχε εμφανιστεί διόγκωση στην ίδια περιοχή, η οποία είχε υποβληθεί σε διάνοιξη και παροχέτευση αλλού. Έκτοτε, υπήρχε μόνιμη εκροή πύου. Ο ασθενής δεν ανέφερε άλλα συμπτώματα και το λοιπό ιστορικό του ήταν ελεύθερο. Η αρχική προσέγγιση με εργαστηριακό έλεγχο ρουτίνας, ακτινογραφία θώρακα, καθώς και δερμοαντίδραση φυματίνης δεν απέδωσε κάτι παθολογικό. Υπολογιστική τομογραφία σπλαγχνικού κρανίου και τραχήλου δεν ανέδειξε παθολογικά ευρήματα, πλην του ήδη κλινικά εμφανούς υπογενείδιου λεμφαδένα. Έπειτα απ' αυτά στάλθηκε καλλιέργεια πύου από συρίγγιο (κοινή και για μυκοβακτηρίδια), χρώση Ziehl-Neelsen και τέλος PCR, με αρνητικά όμως αποτελέσματα. Τελικά, αποφασίστηκε η λήψη βιοψίας· στάλθηκαν ο υπογενείδιος λεμφαδένας και τμήμα ενός συριγγώδους πόρου. Η ιστολογική εξέταση ανέδειξε τυπικές αλλοιώσεις φυματίωσης, δηλαδή κοκκιώματα με τυροειδή νέκρωση και πολυπύρηνα γιγαντοκύτταρα.

Περίπτωση 2

Ασθενής 32 ετών, επίσης από το Πακιστάν, παραπέμφθηκε στο τμήμα μας, λόγω υπογνάθιας διόγκωσης δεξιά. Η διόγκωση ήταν σαφώς περιγεγραμμένη, σκληρή, ακίνητη, ανώδυνη και χωρίς κλυδασμό, με φυσιολογικό υπερκείμενο δέρμα. Η διάμετρός της ήταν περίπου 4 cm. Ο ασθενής ανέφερε, ότι την είχε διαπιστώσει ένα μήνα πριν. Παρουσίαζε δεκατική πυρετική κίνηση, ενώ δεν είχε άλλα συμπτώματα, ούτε άλλα προβλήματα υγείας. Ο συνήθης εργαστηριακός και ακτινογραφικός έλεγχος εισαγωγής στο νοσοκομείο ήταν φυσιολογικός. Έλεγχος της βλάβης με υπολογιστική τομογραφία έδειξε ότι επρόκειτο για δύο διογκωμένους λεμφαδένες με κεντρική τήξη (Εικ. 2). Προχωρήσαμε σε εκτομή του ενός απ' αυτούς, ο οποίος στάλθηκε για ιστολογική εξέταση και επιπλέον για έλεγχο με PCR, χρώση Ziehl-Neelsen και καλλιέργεια. Οι δύο τελευταίες ήταν αρνητικές. Αντίθετα, η PCR ήταν θετική για μυκοβακτηρίδια φυματίωσης και η ιστολογική εξέταση έδειξε τυπικά φυματιώδη κοκκιώματα.

Περίπτωση 3

Πακιστανός ασθενής, 19 ετών, παραπέμφθηκε στο τμήμα μας, εξαιτίας μίας προωτιαίας διόγκωσης δεξιά. Ο ασθενής είχε αρνητικό ιατρικό ιστορικό και δεν ανέφερε άλλα συμπτώματα. Από την κλινική εξέταση διαπιστώθηκε μία μαλακή, ανώδυνη και κλυδάζουσα διόγκωση, καθώς και φυσιολογική λειτουργικότητα του προσωπικού νεύρου. Οι συνήθεις εργαστηριακές εξετάσεις και ακτινογραφίες ήταν αρνητικές. Περαιτέρω διερεύνηση με υπολογιστική τομογραφία ανέδειξε μία

Εικ. 1: Φωτογραφία του ασθενούς της περίπτωσης 1
Fig. 1: Photograph of the case 1 patient

been incised and drained elsewhere. Since then, a constant purulent discharge had been present. The patient had no other symptoms and his medical history was free. An initial evaluation with laboratory tests, chest and panoramic x-rays as well as tuberculin skin test revealed no pathology. A CT scan of head, neck and thorax was also noncontributory, except for the clinically obvious submental node. Pus from the sinus was sent for: cultures, including mycobacterial ones, Ziehl-Neelsen stain and PCR, with negative results though. Therefore, a biopsy was decided. The enlarged submental node and a sample of sinus tract were sent for histopathological examination, which showed typical lesions of Tb, namely granulomas with caseating necrosis and multinuclear giant-cells.

Case 2

A 32 year-old male of Pakistani origin, as well, was referred to our department, due to a right submandibular swelling. The swelling was, hard, fixed, nontender and without fluctuation. It measured approxi-

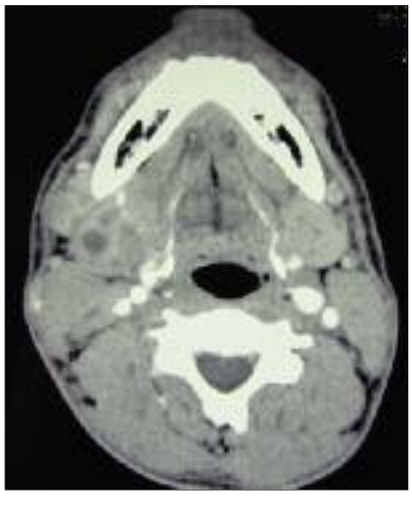

Εικ. 2: Υπολογιστική τομογραφία της περίπτωσης 2
Fig. 2: CT image of the case 2 patient

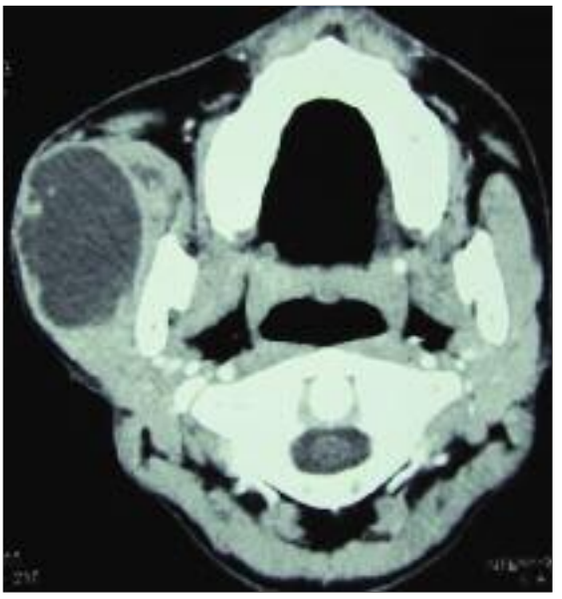

Εικ. 3: Υπολογιστική τομογραφία της περίπτωσης 3
Fig. 3: CT image of the case 3 patient

Εικ. 4: Φωτογραφία του ασθενούς της περίπτωσης 4. Διακρίνονται υπογνάθια διόγκωση και το συρίγγιο στη σφαγιτιδική εντομή.
Fig. 4: Photograph of the patient of case 4, depicting a submandibular swelling alongside a jugular notch fistula

κυστόμορφη αλλοίωση, το τοίχωμα της οποίας εμπλουτιζόταν με ενδοφλέβιο σκιαγραφικό, ενώ το περιεχόμενό της ήταν υπόπυκνο υγρό (Εικ. 3). Στη συνέχεια, έγινε παρακέντηση της βλάβης, αναρρόφηση υγρού και εξέτασή του με καλλιέργεια, χρώση Ziehl-Neelsen και PCR. Τα αποτελέσματα, ωστόσο, ήταν αρνητικά. Έτσι, αποφασίστηκε μερική βιοψία της βλάβης, που τελικά, για ακόμη μια φορά, αποκάλυψε τυπικά κοκκιώματα φυματίωσης.

Περίπτωση 4

Ασθενής 25 ετών, από το Πακιστάν, προσήλθε στα εξωτερικά μας ιατρεία, παραπονούμενος για μία υπογνάθια διόγκωση αριστερά, ένα συρίγγιο στη σφαγιτιδική εντομή (Εικ. 4), δεκατική πυρετική κίνηση και απώλεια βάρους, περίπου 10 κιλών σε 3 μήνες. Το ιστορικό του ήταν, κατά τα λοιπά, ελεύθερο. Η κλινική εξέταση του ασθενούς απέδωσε τα εξής: Α) Συρίγγιο με εκροή πυώδους υγρού στη μέση γραμμή του τραχήλου, 2 cm ψηλότερα από τη σφαγιτιδική εντομή. Β) Κλυδάζουσα και επώδυνη διόγκωση στην αριστερή υπογνάθια χώρα, διαμέτρου περίπου 3,5 cm. Ο συνήθης εργαστηριακός και ακτινογραφικός έλεγχος δεν ανέδειξε παθολογικά ευρήματα. Αντίθετα, η εξέταση με ολόσωμη υπολογιστική τομογραφία αποκάλυψε διάσπαρτες αλλοιώσεις. Συγκεκριμένα βρέθηκαν: Α) Δύο κυστικές αλλοιώσεις με υπόπυκνο περιεχόμενο και τοίχωμα, εμπλουτιζόμενο από ενδοφλέβια σκιαγραφική ουσία· η πρώτη στην αριστερή υπογνάθια χώρα και η δεύτερη στην πύελο, στην περιοχή του προστάτη. Β) Πολυάριθμες υπόπυκνες αλλοιώσεις στον εγκέφαλο και στο σπλήνα. Γ) Ηπατοσπληνομεγαλία. Η διερεύνηση συνεχίστηκε με λήψη δείγματος υγρού από το συρίγγιο και αποστολή του για καλλιέργεια, χρώση Ziehl-Neelsen

mately 4 cm in maximum diameter. The overlying skin was normal. The patient had noticed the lesion a month earlier and also reported low grade fever, without any other symptoms. The medical history of the patient was negative. The routine laboratory and radiographic control were normal. A CT scan of the lesion revealed two enlarged lymph nodes with central necrosis in the right submandibular area (Fig. 2). One of them was excised and sent for histopathological examination. A sample of the specimen was additionally examined with PCR, Ziehl-Neelsen stain and mycobacterial cultures. The latter two were negative, whereas the PCR was positive for Mycobacterium tuberculosis and the histology showed typical tuberculous granulomas.

Case 3

A 19 year-old male from Pakistan was referred to our clinic, because of a right preauricular swelling. The patient was otherwise healthy and reported no other symptoms. Physical examination revealed a soft, fluctuating and indolent swelling. The function of the facial nerve was intact. Usual blood tests and x-rays showed no pathology. On CT scan the lesion was of cystic form, had wall exhibiting enhancement by intravenous contrast material and contained hypodense fluid (Fig. 3). Fluid from the lesion was aspired and investigated with cultures, Ziehl-Neelsen and PCR. All the results were negative though. So, we proceeded with an incisional biopsy of the lesion. The histology revealed once again the typical granulomas of tuberculosis.

Case 4

A 25 year-old Pakistani male presented at our outpatient department, complaining of a left submandibular lump, a

και έλεγχο με PCR, με αρνητικό τελικά αποτέλεσμα. Οι ίδιες εξετάσεις διενεργήθηκαν σε υγρό από παρακέντηση της υπογνάθιας κυστικής αλλοίωσης, με επίσης αρνητικά αποτελέσματα. Και σε αυτή την περίπτωση, το επόμενο βήμα ήταν η λήψη βιοψίας, που περιέλαβε μέρος του συριγγώδους πόρου του τραχήλου. Το πόρισμα της παθολογοανατομικής εξέτασης ήταν το τυπικό ιστολογικό πρότυπο της φυματίωσης.

Μετά την οριστικοποίηση της διάγνωσης, όλοι οι παραπάνω ασθενείς παραπέμφθηκαν στο παθολογικό τμήμα του νοσοκομείου μας, όπου υποβλήθηκαν σε αντιφυματική αγωγή, με αποτέλεσμα την ίαση, σ' όλες τις περιπτώσεις.
Τα κυριότερα δεδομένα από τη διερεύνηση της κάθε περίπτωσης συνοψίζονται στον Πίνακα 1.

ΣΥΖΗΤΗΣΗ

Η φυματίωση συνιστά απειλή για την παγκόσμια υγεία, προσβάλλοντας το ένα τρίτο του πληθυσμού της γης (Gordin και Masur, 2012). Το 2008, η επίπτωση της νόσου στην Ελλάδα ήταν 6 νέες περιπτώσεις ανά 100.000 κατοίκους (Papaventsis και συν. 2010). Στη γναθοπροσωπική χώρα, η φυματίωση μπορεί να παρουσιαστεί με πληθώρα κλινικών εκδηλώσεων. Γι αυτό το λόγο, μάλιστα, έχει χαρακτηριστεί ως «ο μεγάλος μίμος». Για παράδειγμα, στοματικά έλκη, υπομασητήριο απόστημα, παρωτίτιδα, οστεομυελίτιδα κονδύλου και ζυγωματικού οστού και όγκος σιαλογόνου αδένα έχουν αναφερθεί ως εκδηλώσεις φυματίωσης (el-Hakim και Langdon 1989, Lype και συν. 2001, Suleiman 2001, Baldwin και Foster 2002, Sethi και συν. 2006, Mascarenhas και συν. 2009, Helbling και συν. 2010). Επίσης, έχει

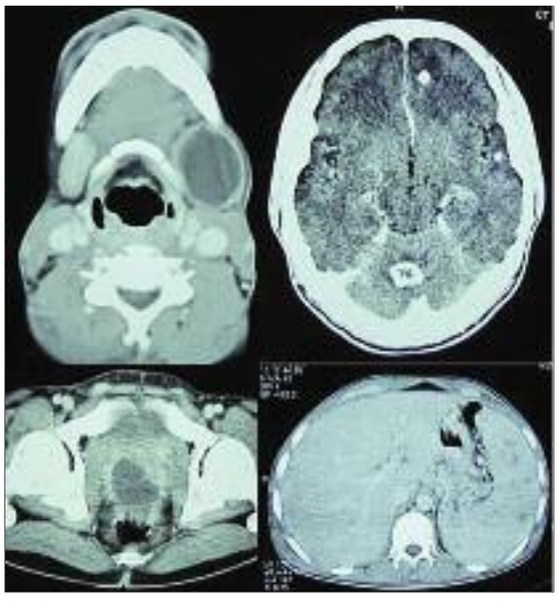

Εικ. 5: Υπολογιστική τομογραφία της περίπτωσης 4. Απεικονίζονται βλάβες στον εγκέφαλο, τον τράχηλο, το σπλήνα και την πύελο.
Fig. 5: Four images of the CT scan of the case 4 patient, depicting lesions in multiple organs.

draining sinus in the midline of the neck (Fig. 4) and decimal fever along with weight loss of about ten kilograms in 3 months. The patient reported an otherwise free medical history. The clinical examination of the patient showed the following: A) A sinus tract, exsudating purulent fluid was obvious 2 cm superiorly to the jugular notch. B) A fluctuating and tender swelling with diameter of 3.5 cm at the left submandibular area. Routine investigation with laboratory tests and plain radiographs yielded no pathologic findings. The patient was further investigated with a total body CT scan, depicting disseminated

Πίνακας 1
Σύνοψη των αποτελεσμάτων των διαγνωστικών εξετάσεων για κάθε περίπτωση

Περίπτωση	CXR[α]	Mantoux	Ziehl-Neelsen	Καλλιέργεια	PCR[β]	Ιστολογική
1	Αρνητική	Αρνητική	Αρνητική	Αρνητική	Αρνητική	Θετική
2	Αρνητική	Αρνητική	Αρνητική	Αρνητική	Θετική	Θετική
3	Αρνητική	–	Αρνητική	Αρνητική	Αρνητική	Θετική
4	Αρνητική	Αρνητική	Αρνητική	Αρνητική	Αρνητική	Θετική

[α]CXR = ακτινογραφία θώρακα, [β]PCR = αλυσιδωτή αντίδραση πολυμεράσης

Table 1
Summary of the utilized diagnostic examinations for each case

Case	CXR[a]	Mantoux	Ziehl-Neelsen	Culture	PCR[b]	Pathology
1	Negative	Negative	Negative	Negative	Negative	Positive
2	Negative	Negative	Negative	Negative	Positive	Positive
3	Negative	–	Negative	Negative	Negative	Positive
4	Negative	Negative	Negative	Negative	Negative	Positive

[a]CXR = chest X-ray, [β]PCR = polymerase chain reaction

δημοσιευθεί περίπτωση λοίμωξης από άτυπο μυκοβακτηρίδιο (M. bovis), που εμφανίστηκε ως οδοντογενές απόστημα (Maragou και συν. 2010). Μεταξύ των περιπτώσεων περιφερικής φυματιώδους λεμφαδενίτιδας, η συχνότερη εντόπιση είναι στους τραχηλικούς λεμφαδένες (Grzybowski και Allen, 1995). Στην παρούσα εργασία, τραχηλική φυματιώδης λεμφαδενίτιδα παρατηρήθηκε σε 2 από τις 4 περιπτώσεις.

Οι ασθενείς των περιπτώσεων 3 και 4 παρουσίαζαν κυστικές αλλοιώσεις στην προωτιαία και υπογνάθια χώρα αντίστοιχα. Στη βιβλιογραφία καταγράφονται περιπτώσεις φυματίωσης, εμφανιζόμενης ως κυστική βλάβη στα οστά, τον οισοφάγο, τους πνεύμονες, το πάγκρεας, το σπλήνα και τη σάλπιγγα (Cheng και συν. 2008, Tripathy και συν. 2010, Huang και συν. 2011, Sharma και συν. 2011, Kaur και συν. 2012). Παραταύτα, φυματιώδεις κυστικές αλλοιώσεις στην κεφαλή και τον τράχηλο, όπως αυτές που περιγράφηκαν, είναι εξαιρετικά σπάνιες.

Σε καμία από τις περιπτώσεις μας δεν υπήρξε ακτινογραφική ένδειξη πνευμονικής φυματίωσης. Αντίστοιχα, σε μελέτη των Penfold και Revington (1996), αναφέρεται ακτινογραφικά προφανής πνευμονική φυματίωση στο 55% των ασθενών με φυματιώδη λεμφαδενίτιδα. Πάντως, έχουν δημοσιευτεί και ακόμα χαμηλότερα ποσοστά θετικής αντινογραφίας θώρακα (Alleva και συν. 1988, Manolidis και συν. 1993, Agarwal και συν. 2009).

Η φυματίωση συνοδεύεται συχνά από συστηματικά συμπτώματα, όπως πυρετό, κακουχία και απώλεια βάρους (Penfold και Revington 1996, Menon και συν. 2006, Agarwal και συν. 2009). Δύο από τους ασθενείς της παρούσας εργασίας παρουσίαζαν δεκατική πυρετική κίνηση και επίσης ένας απ' αυτούς ανέφερε επιπλέον απώλεια βάρους.

Η δερμοαντίδραση φυματίνης (εξέταση Mantoux) χρησιμοποιήθηκε ευρέως στο παρελθόν και χρησιμοποιείται ακόμη ως ένα διαγνωστικό τεστ της φυματίωσης. Έχει αποδειχθεί όμως, ότι στερείται την απαραίτητη διαγνωστική εγκυρότητα, λόγω χαμηλής ευαισθησίας και ειδικότητας. Πράγματι, σε όλες τις περιπτώσεις μας αποδείχθηκε ψευδώς αρνητική. Πρόσφατα, έχουν γίνει διαθέσιμες δύο εργαστηριακές δοκιμασίες (IGRAs), οι οποίες μετρούν την έκλυση ιντερφερόνης γ από Τ λεμφοκύτταρα, ως απάντηση σε διέγερση με αντιγόνα ειδικά για φυματίωση. Οι συγκεκριμένες δοκιμασίες εκτιμάται, ότι έχουν τουλάχιστον την ίδια ευαισθησία με τη δερμοαντίδραση φυματίνης. Η ειδικότητά τους όμως, κατά τους Raviglione και O' Brien, είναι πολύ μεγαλύτερη (Raviglione και O' Brien, 2008). Παρά ταύτα, η υποδομή για τη διενέργεια αυτών των δοκιμασιών δεν υπάρχει στο νοσοκομείο μας, οπότε αυτές δεν ήταν δυνατόν να χρησιμοποιηθούν.

Η κλασική διαγνωστική προσέγγιση της πνευμονικής φυματίωσης είναι η καλλιέργεια πτυέλων. Σε περιπτώ-

lesions, as follows: A) Two cystic formations with hypodense fluid and wall enhancement by intravenous contrast; the first in the left submandibular area and the second in the pelvis at the region of the prostate gland. B) Multiple hypodense lesions in the brain and the spleen. C) Hepatosplenomegaly. A sample of purulent fluid from the draining sinus was sent for cultures, Ziehl-Neelsen and PCR. The outcome was negative. The same investigation was carried out for fluid, aspired from the submandibular swelling, with also negative results. So, the next step was an incisional biopsy of the neck sinus tract, revealing the typical histological pattern of tuberculosis.

After the diagnosis, all four patients were referred to the Internal Medicine Department of our hospital, where they were treated with antituberculous chemotherapy. The outcome was cure of the disease in all cases.

The main data from the investigation of each case are summarized in Table 1.

DISCUSSION

Tb poses a major threat to global health, infecting a third of the world's population (Gordin and Masur, 2012). In 2008, 6 new cases per 100.000 inhabitants were diagnosed in Greece (Papaventsis et al. 2010).

There is a great variation in the manifestation of Tb in the maxillofacial region. Interestingly, it has been characterized as the "great imitator". Presentations as intraoral ulcer, submasseteric abscess, parotitis, condylar infection, zygomatic osteomyelitis and salivary gland tumor have been described (el-Hakim and Langdon, 1989, Lype et al. 2001, Suleiman 2001, Baldwin and Foster, 2002, Sethi et al. 2006, Mascarenhas et al. 2009, Helbling et al. 2010). A case of infection by an atypical mycobacterium (M. bovis), presenting as tooth abscess, has also been published (Maragou et al. 2010). Cervical lymphadenitis is the most common manifestation of peripheral lymph node involvement in tuberculosis (Grzybowski και Allen, 1995). In the present study, tuberculous cervical lymphadenitis was observed in two out of four cases.

The third of the presented patients exhibited a preauricular cyst and the fourth one a submandibular cyst, both of tuberculous etiology. In the literature there are reports of Tb presenting as a cystic lesion in bones, esophagus, lungs, pancreas, spleen and adnexa (Cheng et al. 2008, Tripathy et al. 2010, Huang et al. 2011, Sharma et al. 2011, Kaur et al. 2012). However, tuberculous cystic lesions of the head and neck, as these of our cases, are extremely rare.

None of the presented patients had radiographic evidence of pulmonary tuberculosis. Likewise, in a previous study by Penfold and Revington (1996), who reported radiographicaly demonstrable lung tuberculosis in 55% of patients with tuberculous lymphadenitis.

σεις, βέβαια, εξωπνευμονικής φυματίωσης το προς καλλιέργεια υλικό θα πρέπει να προέρχεται από προσβεβλημένο ιστό. Στις περιγραφόμενες περιπτώσεις, παρόλο που κατάλληλο δείγμα υποβλήθηκε κάθε φορά σε καλλιέργεια, το αποτέλεσμα ήταν πάντα αρνητικό. Θετικές καλλιέργειες αναμένονται μόνο στο 10-69% των μυκοβακτηριδιακών λεμφδενιτίδων (Chigurupati και συν. 2010). Άρα, ένα αρνητικό αποτέλεσμα καλλιέργειας δεν μπορεί οπωσδήποτε να αποκλείσει μια πιθανή φυματίωση, καθώς οι προσβεβλημένοι λεμφαδένες μπορεί να μην περιέχουν ζώντα μυκοβακτηρίδια. Η καθοριστική σημασία των μοριακών τεχνικών για την επιβεβαίωση της φυματίωσης έχει τονιστεί σε πολλές δημοσιεύσεις. Οι Goel και συν. μελέτησαν 142 ασθενείς με λεμφαδενίτιδα και σε 52 απ' αυτούς διενέργησαν PCR. Τα αποτελέσματα, ως προς την ευαισθησία, την ειδικότητα, τη θετικη προγνωστική αξία και την αρνητική προγνωστική αξία της PCR ήταν αντίστοιχα 94,44%, 38,23%, 44,73% και 92,85% (Goel και συν. 2001). Ύστερα από διερεύνηση με PCR 65 λεμφαδένων, προσβεβλημένων από φυματίωση, οι Patwardhan και συν. κατέληξαν σε ποσοστό ευαισθησίας της μεθόδου 90,1% και ειδικότητας 100% (Patwardhan και συν. 2011). Είναι, αξιοσημείωτο, ότι παρά τα αναφερθέντα υψηλά ποσοστά διαγνωστικής εγκυρότητας της PCR, στην παρούσα μελέτη προέκυψε ψευδώς αρνητική σε 3 από τις 4 περιπτώσεις. Αυτό μπορεί να αποδοθεί στο μικρό δείγμα της μελέτης μας και το συγκεκριμένο αποτέλεσμα να θεωρηθεί ότι εμπίπτει σε τυχαίο στατιστικό σφάλμα. Σημαντικό μειονέκτημα των μοριακών μεθόδων αποτελεί το υψηλό τους κόστος, όπως επίσης και η τεχνικά απαιτητική διενέργειά τους.

Πολυάριθμες εργασίες έχουν καταδείξει το σημαντικό ρόλο της βιοψίας στη διάγνωση της εξωπνευμονικής φυματίωσης. Έπειτα από μελέτη 20 περιπτώσεων φυματιώδους τραχηλικής λεμφαδενίτιδας, οι Manolidis και συν. κατέληξαν στο ότι ο πλέον αξιόπιστος δείκτης μυκοβακτηριδιακής λοίμωξης είναι το δείγμα ιστού (Manolidis και συν. 1993). Επιπρόσθετα, οι Alleva και συν. διεξήγαγαν μία μελέτη 25 περιπτώσεων χοιράδωσης. Το συμπέρασμα και αυτής της μελέτης ήταν, ότι το πλέον αξιόπιστο στοιχείο είναι το δείγμα ιστού (Alleva και συν. 1988). Οι Mc Allister και Mc Gregor υπολόγισαν την ειδικότητα της μερικής και ολικής βιοψίας λεμφαδένα σε περιπτώσεις φυματιώδους τραχηλικής λεμφαδενίτιδας (Mc Allister και Mc Gregor, 2011). Τα αποτελέσματα ήταν αντίστοιχα 95% και 91%. Η μεταξύ τους διαφορά του 4% δεν ήταν στατιστικά σημαντική. Οι παρατηρήσεις μας είναι συμβατές με τα παραπάνω. Η βιοψία ιστού και η ιστολογική εξέταση ήταν η μόνη προσέγγιση, που σε όλες τις περιπτώσεις έδωσε λύση στο διαγνωστικό μας πρόβλημα. Η μεγάλη πιθανότητα σχηματισμού συριγγίου αναφέρεται ως η κυριότερη επιπλοκή της μερικής βιοψίας λεμφαδένα σε περίπτωση φυματίωσης. Αντίθετα, η βιοψία – εκτομή δε συσχετίζεται με

On the other hand, there are studies suggesting even lower percentages of positive chest X-rays (Alleva et al. 1988, Manolidis et al. 1993, Agarwal et al. 2009).

Tuberculosis is frequently accompanied by systemic symptoms, as fever, malaise and weight loss (Penfold and Revington, 1996, Menon et al. 2006, Agarwal et al. 2009). Two of the presented patients exhibited low grade fever, while one of them additionally reported loss of weight.

The tuberculin skin test (Mantoux test) has been undertaken in the past, as a diagnostic test for tuberculosis. Yet, it has been proven, that it lacks adequate diagnostic value, due to low sensitivity and specificity rates. Indeed, in all of our cases it turned out to be false negative. Recently, two in vitro assays (IGRAs), which measure the release of interferon-gamma by T-lymphocytes, in response to stimulation with highly tuberculosis-specific antigens, have become commercially available. The particular assays appear to be at least as sensitive as the tuberculin skin test, while they are more specific than it (Raviglione and O'Brien, 2008). However, the infrastructure for these tests is not available in our hospital and as a result an IGRA examination could not be undertaken.

The classical diagnostic procedure for pulmonary tuberculosis is culture of expectorated sputum. Of course, in extrapulmonary cases a sample to be cultured should originate from the affected tissue. In the present series, although an appropriate sample had been sent, no culture yielded a positive outcome. Positive cultures are expected in 10%-69% of mycobacterial lymphadenitises (Chigurupati et al. 2010). Therefore, a negative culture should not exclude the diagnosis of Tb, since lymph nodes may not contain living mycobacteria.

The paramount importance of molecular methods has been addressed by numerous publications. Goel et al. studied 142 patients with lymphadenopathy and performed PCR in 52 cases. The estimated results for sensitivity, specificity, positive predictive value and negative predictive value of PCR were 94.44%, 38.23%, 44.73% and 92.85%, respectively (Goel et al. 2001). After investigating 65 tubercular lymph nodes with PCR, Patwardhan et al. found 90.1% sensitivity along with 100% spesificity values (Patwardhan et al. 2011). It is noteworthy though, that in the present study, PCR was false negative in three out of four cases. This may be attributed to the small sample of our study and the particular result may be regarded as haphazard statistical error. The drawback of molecular methods is their high cost and technically demanding application.

Multiple studies have indicated the key role of biopsy in diagnosing extrapulmonary tuberculosis. In a study of 20 tuberculous cervical adenitises Manolidis et al. state, that the most reliable indicator of mycobacterial infection was the pathologic specimen (Manolidis et al. 1993).

τη συγκεκριμένη επιπλοκή (Cantrel και συν. 1975, Haas 2000). Σε καμία από τις δικές μας περιπτώσεις, πάντως, δεν παρατηρήθηκε σχηματισμός συριγγίου.

ΣΥΜΠΕΡΑΣΜΑΤΑ

Δύο από τους ασθενείς της παρούσας εργασίας παρουσίαζαν φυματιώδεις κυστικές αλλοιώσεις της κεφαλής και του τραχήλου. Η φυματίωση με άτυπες εκδηλώσεις καθιστά την οριστική διάγνωση πρόκληση, ακόμα και αν η κλινική υποψία είναι ισχυρή. Οι ποικίλες κλινικές, απεικονιστικές και εργαστηριακές εξετάσεις ενίοτε αποτυγχάνουν να θέσουν διάγνωση. Σε περιπτώσεις φυματίωσης της κεφαλής και του τραχήλου οι βλάβες είναι συνήθως επιφανειακές και επομένως εύκολα προσεγγίσιμες. Προτείνεται λοιπόν τη βιοψία ως μία ασφαλής, ταχεία και διαγνωστικά πολύτιμη παρέμβαση.

Furthermore, Alleva et al. have conducted a study including 25 cases of scrofula. They concluded, that the most reliable indicator of mycobacterial infection was the pathologic specimen (Alleva et al. 1988). McAllister and McGregor have calculated the diagnostic sensitivity of core biopsy and excisional biopsy, regarding cases of tuberculous cervical adenitis (Mc Allister and Mc Gregor, 2011). The values were 95% and 91% respectively, with the difference of 4% being non-statisticaly significant. Our findings are compatible with the aforementioned. Tissue biopsy and histological examination was the only procedure, that in all cases solved our diagnostic problem. High risk for draining fistula formation is reported as a major disadvantage of incisional lymphnode biopsy in cases of tuberculosis. On the contrary, the excisional biopsy has not been associated with the particular complication (Cantrel et al. 1975, Haas 2000). Nonetheless, no fistula formation was encountered in our cases.

CONCLUSIONS

Two of the presented patients exhibited tuberculous cystic lesions of the head and neck. Atypical presenation of Tb renders diagnosis challenging, even when the clinical suspicion is high. Multiple clinical, imaging and laboratory diagnostic methods often fail to establish diagnosis. In cases of head and neck tuberculosis the lesions are frequently superficial and thus easily accesible. Hence, biopsy is advocated as a safe, quick and diagnosticaly valuable procedure.

ΒΙΒΛΙΟΓΡΑΦΙΑ/REFERENCES

Agarwal AK, Sethi A, Sethi D, Malhotra V, Singal S.: Tubercular cervical adenitis: clinicopathologic analysis of 180 cases. J Otolaryngol Head Neck Surg 38(5):521-5, 2009

Alleva M, Guida RA, Romo T 3rd, Kimmelman CP: Mycobacterial cervical lymphadenitis: a persistent diagnostic problem. Laryngoscope 98: 855-7, 1988

Baldwin AJ, Foster ME: Tuberculous parotitis. Br J Oral and Maxillofac Surg 40: 444–445, 2002

Cantrell R, Jenson J, Reid D: Diagnosis and management of tuberculous cervical adenitis. Arch Otolaryngol 101: 53-57, 1975

Cheng J, Tadi K, Halpern M, Feurdean M, McNelis J, Brensilver J: Pancreatic tuberculosis in a human immunodeficiency virus positive patient: a case report. World J Gastroenterol 14(6):939-40, 2008

Chigurupati R, Connelly ST, Cox D, Schmidt BL: Rapidly growing neck swelling in the submandibular triangle, Oral Surg Oral Med Oral Pathol Oral Radiol Endod 110: 4-10, 2010

El-Hakim IE, Langdon JD: Unusual presentation of tuberculosis of the head and neck region. Report of three cases. Int J Oral Maxillofac Surg 18(4):194-6, 1989

Goel MM, Ranjan V, Dhole TN, Srivastava AN, Mehrotra A, Kushwaha MR, Jain A: Polymerase chain reaction vs. conventional diagnosis in fine needle aspirates of tuberculous lymph nodes. Acta Cytol 45(3):333-40, 2001

Gordin FM, Masur H: Current approaches to tuberculosis in the United States. JAMA. 18(3):283-9, 2012

Grzybowski S, Allen E: History and importance of scrofula. Lancet 346 :1472, 1995

Haas DW: Mycobacterium tuberculosis, In: Principles and Practice of Infectious Diseases. Churchill Livingston 2000, pp 2576-2063

Helbling CA, Lieger O, Smolka W, Iizuka T, Kuttenberger J: Primary tuberculosis of the TMJ: presentation of a case and literature review. Int J Oral Maxillofac Surg 39: 834-838, 2010

Huang TW, Huang HK, Hsu HH, Lee SC: Cystic pulmonary tuberculoma. Thorac Cardiovasc Surg. 59(4):255-6, 2011

Kanlikama M, Mumbuc S, Bayazit Y, et al: Management strategy of mycobacterial cervical lymphadenitis. J Laryngol Otol 114: 274, 2000

Kaur G, Bakshi P, Verma K, Kumar M: Esophageal tuberculosis: EUS FNA diagnosis of uncommon presentation as a cystic lesion. Diagn Cytopathol 40(4):352-4, 2012

Lype EM, Ramdas K, Pandey M, Jayasree K, Thomas G, Sebastian P,

Nair MK: Primary tuberculosis of the tongue: report of three cases. Br J Oral and Maxillofac Surg 39: 402–403, 2001.
Manolidis S, Frenkiel S, Yoskovitch A, Black M: Mycobacterial infections of the head and neck. Otolaryngol Head Neck Surg 109:427-33, 1993
Maragou C, Theologie-Lygidakis N, Ioannidis P, Stenou A, Kanavaki S, Iatrou I, Tsolia MN: Primary tooth abscess caused by Mycobacterium bovis in an immunocompetent child. Eur J Pediatr. 169(9):1143-5, 2010
Mascarenhas S, Tuffin JR, Hassan I: Tuberculous submasseteric abscess: case report. Br J Oral Maxillofac Surg 47: 566–568, 2009
McAllister KA, MacGregor FB: Diagnosis of tuberculosis in the head and neck. J Laryngol Otol. 125(6):603-7, 2011
Menon K, Bem C, Gouldesbrough D, Strachan DR: A clinical review of 128 cases of head and neck tuberculosis presenting over a 10-year period in Bradford, UK. J Laryngol Otol. 121(4):362-8, 2007
Neville B, Damm D, Allen C, Bouqouot J: Bacterial Infections, In: Oral and Maxillofacial Pathology. Saunders 2002, pp 173-176
Papaventsis D, Nikolaou S, Karabela S, Ioannidis P, Konstantinidou E, Marinou I, Sainti A, Kanavaki S: Tuberculosis in Greece: bacteriologically confirmed cases and anti-tuberculosis drug resistance, 1995-2009. Euro Surveill. 15;15(28), 2010
Patwardhan SA, Bhargava P, Bhide VM, Kelkar DS: A study of tubercular lymphadenitis: a comparison of various laboratory diagnostic modalities with a special reference to tubercular polymerase chain reaction. Indian J Med Microbiol 29(4):389-94, 2011
Penfold CN, Revington PJ: A review of 23 patients with tuberculosis of the head and neck. Br J Oral Maxillofac Surg 34: 508-510, 1996
Ploubidis GB, Palmer MJ, Blackmore C, Lim TA, Manissero D, Sandgren A, Semenza JC: Social determinants of tuberculosis in Europe: a prospective ecological study. Eur Respir J. 40(4):925-30, 2012
Prasad KC, Sreedharan S, Chakravarthy Y, Prasad SC: Tuberculosis in the head and neck: experience in India. J Laryngol Otol. 121(10):979-85, 2007
Rapidis AD, Faratzis G, Lagogiannis G, Koutsoubi K: Large Swelling of the Lateral Neck. J Oral Maxillofac Surg 63:820-828, 2005
Raviglione MC, O'Brien RJ. Tuberculosis, In: Harrison's Principles of Internal Medicine, McGraw-Hil 2008, pp 1015
Rubinstein E, Levi I, Rubinovitch B. Lymphadenopathy, In: Infectious Diseases, Mosby Elsevier 2010, pp 168
Sethi A, Sareen D, Agarwal AK, Bansal R: Primary tuberculous osteomyelitis of zygoma. Int J Oral Maxillofac Surg 35: 376–377, 2006
Sharma JB, Karmakar D, Hari S, Singh N, Singh SP, Kumar S, Roy KK: Magnetic resonance imaging findings among women with tubercular tubo-ovarian masses. Int J Gynaecol Obstet. 113(1):76-80, 2011
Suleiman AM: Tuberculous parotitis: report of 3 cases, Br J Oral Maxillofac Surg 39: 320–323, 2001.
Tripathy SK, Sen RK, Sharma A, Tamuk T: Isolated cystic tuberculosis of scapula; case report and review of literature. J Orthop Surg Res 8(5):72, 2010

Διεύθυνση επικοινωνίας:
Δημοσθένης Ηγουμενάκης
Νίκης 2,
145 61, Κηφισιά.
Τηλ.: 213 2086616, Fax: 213 2086540
e-mail: digoumen@gmail.com

Address:
Dimosthenis Igoumenakis
2 Nikis street,
145 61, Kifisia, Athens, Greece.
Tel.: 213 2086616, Fax: 213 2086540
e-mail: digoumen@gmail.com

Διοργανωτές:

Υπό την Αιγίδα του Υπουργείου Υγείας Κύπρου

Υποστηρίζουν: Παγκύπριος Ιατρικός Σύλλογος & Παγκύπριος Οδοντιατρικός Σύλλογος

27ο Πανελλήνιο Συνέδριο της Ελληνικής Εταιρείας Στοματικής και Γναθοπροσωπικής Χειρουργικής

Congress of the Hellenic Association of Oral and Maxillofacial Surgery

Κύπρος - Σταυροδρόμι των Ηπείρων:

Στοματικοί - Γναθοπροσωπικοί Χειρουργικοί Διαλογισμοί

Θέμα: Η Αισθητική στη Στοματική και ΓναθοΠροσωπική Χειρουργική. Δυνατότητες - Προοπτικές

Hilton Cyprus, Λευκωσία - Κύπρος

26-27 Οκτωβρίου 2013

Γραμματεία Συνεδρίου:

Tamasos Tours

Τηλ: +357 2276 2683, Φαξ: +357 2276 8984
Email: tamasos@tamasostours.com.cy, Website: www.tamasostours.com.cy

Πληροφορίες:

www.haoms.org

Συγκριτική μελέτη οστικών μοσχευμάτων και διατατικής οστεογένεσης στην προεμφυτευματική χειρουργική. Βιβλιογραφική ανασκόπηση

Αναστάσιος ΚΟΥΡΣΟΥΜΗΣ[1], Ανδρέας ΚΟΥΡΟΥΜΑΛΗΣ[1], Γεώργιος ΚΑΡΑΜΠΕΛΑΣ[1], Νάντια ΘΕΟΛΟΓΗ-ΛΥΓΙΔΑΚΗ[2], Φώτιος ΤΖΕΡΜΠΟΣ[3]

Κλινική Στοματικής και Γναθοπροσωπικής Χειρουργικής, Οδοντιατρική Σχολή ΕΚΠΑ (Διευθ.: Καθ. Κ. Αλεξανδρίδης)

Bone grafting versus distraction osteogenesis in pre-implant surgery. Literature review

Anastasios KOURSOUMIS, Andreas KOUROUMALIS, George KARABELAS, Nadia THEOLOGIE-LYGIDAKIS, Fotios TZERMPOS

Oral and Maxillofacial Surgery Clinic, Dental School, National and Kapodistrian University of Athens (Head: Prof. C. Alexandridis)

Βιβλιογραφική ανασκόπηση
Literature review

ΠΕΡΙΛΗΨΗ: Οι επιεμφυτευματικές αποκαταστάσεις αποτελούν σήμερα μία αξιόπιστη λύση για την αποκατάσταση μερικής ή ολικής νωδότητας. Αναγκαία προϋπόθεση για την τοποθέτηση εμφυτευμάτων είναι η ύπαρξη ικανοποιητικού οστικού υποστρώματος. Η οστική απώλεια και ανεπάρκεια για εμφυτεύματα, μπορεί να είναι αναμενόμενη λόγω ηλικίας ή να οφείλεται σε προηγούμενη παθολογική κατάσταση. Η αύξηση των οστικών διαστάσεων προκειμένου να τοποθετηθούν εμφυτεύματα στις περιπτώσεις αυτές γίνεται με διάφορες μεθόδους που έχουν κατά καιρούς προταθεί.
Σκοπός της εργασίας είναι η συγκριτική παρουσίαση δύο μεθόδων αύξησης των διαστάσεων του οστικού υποστρώματος, εκείνης με χρήση οστικών μοσχευμάτων και εκείνης με εφαρμογή διατατικής οστεογένεσης. Περιγράφονται τα πλεονεκτήματα και τα μειονεκτήματα της κάθε τεχνικής και παρατίθενται συγκριτικές μελέτες για την κλινική αξία των δύο μεθόδων άμεσα και απώτερα.

ΛΕΞΕΙΣ ΚΛΕΙΔΙΑ: Διατατική οστεογένεση, οστικά μοσχεύματα, επιβίωση εμφυτευμάτων.

SUMMARY: Nowadays there is an increasing demand for implant-supported prosthetic rehabilitation of the edentulous ridges. However problems occur regarding adequate bone support for implants. Loss of alveolar bone may be gradual due to age resorption or due to previous local pathology. Alveolar bone augmentation may be achieved by using a variety of different techniques.
The aim of the present paper is to compare two methods for bone augmentation: distraction osteogenesis and bone grafting. Advantages and disadvantages of each one are presented and discussed together with their ability to reconstruct the deficient edentulous ridges with ultimate purpose the placement of implant-supported prostheses.

KEY WORDS: Distraction osteogenesis, bone grafting materials, guided bone regeneration, implant survival rate.

[1]*Οδοντίατρος*
[2]*Λέκτορας ΣΓΠΧ Οδοντιατρικής Σχολής ΕΚΠΑ*
[3]*Επίκουρος Καθηγητής ΣΓΠΧ Οδοντιατρικής Σχολής ΕΚΠΑ*

Παρελήφθη: 25/02/2013 - Έγινε δεκτή: 08/07/2013

Paper received: 25/02/2013 - Accepted: 08/07/2013

ΕΙΣΑΓΩΓΗ

Η σύγχρονη Επανορθωτική Οδοντιατρική, προκειμένου να ανταπεξέλθει στις λειτουργικές και αισθητικές απαιτήσεις ασθενών με ολική ή μερική νωδότητα, τις τελευταίες δεκαετίες έχει αναπτυχθεί αξιοποιώντας τις δυνατότητες και τα πλεονεκτήματα των οστεοενσωματούμενων εμφυτευμάτων. Προκειμένου να τοποθετηθούν εμφυτεύματα χρειάζεται να υπάρχει οστική επάρκεια ή αν αυτή ελλείπει να δημιουργηθεί εκ των υστέρων.

Οστικό έλλειμμα εντοπισμένο ή στο σύνολο της φατνιακής ακρολοφίας μπορεί να προκύψει μετά από τραυματικές κακώσεις των γνάθων, από χειρουργική αφαίρεση παθολογικών εξεργασιών, αλλά και λόγω απώλειας των δοντιών και φυσιολογικής απορρόφησης του φατνιακού οστού. Τα ελλείμματα της φατνιακής ακρολοφίας μπορεί να αφορούν σε απώλεια κατά την παρειογλωσσική διάσταση, κατά την κατακόρυφη διάσταση ή να είναι συνδυασμός των παραπάνω (Seibert, 1993).

Προκειμένου να τοποθετηθούν οδοντικά εμφυτεύματα σε αυτές τις περιπτώσεις, αναπτύχθηκαν τεχνικές για την αύξηση του όγκου της φατνιακής ακρολοφίας. Οι πιο διαδεδομένες και ευρύτερα χρησιμοποιούμενες είναι με χρήση οστικών μοσχευμάτων και με διατατική οστεογένεση. Παρόλο που έχει δημοσιευτεί σημαντικός αριθμός εργασιών που αφορούν στις εν λόγω τεχνικές, υπάρχει σχετική διαφωνία μεταξύ των υποστηρικτών της κάθε τεχνικής όσον αφορά την αποτελεσματικότητά τους (Chiapasco και συν. 2004β).

Σκοπός της βιβλιογραφικής αυτής ανασκόπησης είναι η παρουσίαση των δύο μεθόδων καθώς και μελετών που συγκρίνουν την αποτελεσματικότητά τους στη διόρθωση των ελλειμμάτων της φατνιακής ακρολοφίας όπως επίσης και την διατήρηση του αποτελέσματος μετά την τοποθέτηση επιεμφυτευματικής προσθετικής αποκατάστασης.

Α. Οστικά μοσχεύματα

Υπάρχουν πολλές επιλογές οστικών μοσχευμάτων, με διαφορετικές βιολογικές και εμβιομηχανικές ιδιότητες. Η κατανόηση των ιδιοτήτων των μοσχευμάτων είναι σημαντική για την σωστή επιλογή προκειμένου να επιτευχθεί η ενσωμάτωσή τους στη δέκτρια περιοχή (Goldberg και Akhavan, 2005).

Ορισμός και ταξινόμηση των οστικών μοσχευμάτων.
Τα οστικά μοσχεύματα ανάλογα με την προέλευσή τους συνηθέστερα ταξινομούνται σε α) αυτογενή ή αυτομοσχεύματα, β) αλλογενή ή αλλομοσχεύματα (από άλλο άτομο του ίδιου είδους), γ) ετερομοσχεύματα ή ξενομοσχεύματα (από άλλο έμβιο είδος) και δ) αλλοπλαστικά ή συνθετικά μοσχεύματα (από οστικά υποκατάστατα ή συνθετικά υλικά) (Damien και Parsons, 1991). Ανάλογα με την δυναμική τους διακρίνονται α) σε

INTRODUCTION

Over the last decades and in order to cope with the demands of partially or totally edentulous patients, modern reconstructive dental surgery has benefit from the abilities and advantages of osseointegrated implants. If bone volume is not adequate for implant placement it may be supplemented.

Partial or total bone loss of the alveolar ridge may occur in consequence of sustained trauma, after surgical removal of pathological lesions or due to early teeth loss and natural bone resorption. Alveolar ridge defects are divided into labiolingual, coronoapical and combination of the above (Seibert, 1993).

Various techniques have developed in order to enhance bone support for implant placement; most widespread and prevailed are the use of bone grafts and distraction osteogenesis. Although a lot of papers have been published regarding these techniques there is a dispute among their efficiency (Chiapasco et al, 2004β).

The purpose of this literature review is to present these techniques and the studies comparing their efficiency in correcting alveolar ridge defects as long as maintaining the result of implant supported prostheses.

A. Bone grafts

There are several types of bone grafts with different biological and biomechanical properties. Understanding these properties is mandate in order to choose among them and achieve their integration into the recipient site (Goldberg and Akhavan, 2005).

Definition and classification of bone grafts
Bone grafts are classified by their origin into a) autogenous bone grafts or autografts, b) allogeneic bone grafts or allografts (harvested from human cadavers), c) heterogeneous or xenografts (deriving from other species) and d) alloplastic bone grafts or synthetic bone substitutes (deriving from bone substitutes or synthetic material) (Damien and Parsons, 1991).

According to their biomechanical properties, bone grafts are categorized into a) osteogenetic which promote new bone formation due to growth factors they contain, (TGF-β. IGF-I, IGF-II, etc), b) osteoconductive which enhance vascular growth and calcification and c) osteoinductive which stimulate mesenchymal stem cell differentiation to precursor chondroid cells and osteocytes (Mericske-Stern et al. 1994).

Bone grafts are also classified into orthotopic or heterotopic depending on the anatomical similarity of donor and recipient site (Burchardt,1987), vascularized or non-vascularized based on vascular supply, membranous deriving from mesenchymal stem cells (as all craniofacial bones) or chondrogenic from ectomesenchymal cells (like iliac bone) (Bauer and Muschler, 2000).

οστεογενετικά, που προάγουν τη δημιουργία νέου οστού μέσω αυξητικών παραγόντων που περιέχουν (TGF-β, IGF-I, IGF-II κ.ά), β) οστεοκαθοδηγούμενα, που ενισχύουν την αγγειακή ανάπτυξη και ενασβεστίωση και γ) οστεοεπαγωγικά, που προκαλούν διαφοροποίηση αρχέγονων μεσεγχυματικών κυττάρων σε πρόδρομα χονδροκύτταρα και οστεοκύτταρα (Mericske-Stern et al. 1994).

Επίσης τα οστικά μοσχεύματα μπορούν να ταξινομηθούν σε ορθοτοπικά ή ετεροτοπικά, ανάλογα με το εάν η δότρια και η δέκτρια θέση είναι ανατομικά όμοιες (Burchardt, 1987), σε αγγειούμενα ή μη αγγειούμενα ανάλογα με την υπάρχουσα ή όχι αιματική παροχή, σε μεμβρανώδη αν προέρχονται από τα αρχέγονα μεσεγχυματικά κύτταρα (όπως όλα τα οστά του κρανιοπροσωπικού συμπλέγματος) ή σε χονδρογενή αν προέρχονται από τα εξωμεσεγχυματικά κύτταρα (όπως το λαγόνιο οστό) (Bauer και Muschler, 2000).

Η αύξηση των οστικών διαστάσεων της φατνιακής ακρολοφίας με οστικό μόσχευμα γίνεται χειρουργικά. Μετά από προετοιμασία της δέκτριας περιοχής, το μόσχευμα συνήθως τοποθετείται ως επένθετο τεμάχιο στην περιοχή του ελλείμματος και ακινητοποιείται (με βίδες) ενώ η τελική απόδοση της ανατομικής γίνεται με συμπλήρωση οστικών μικροτεμαχίων- τριμμάτων. Η περιοχή μπορεί να επικαλυφθεί με μεμβράνη για την ιστική ανάπλαση ή να αξιοποιηθούν οι ιδιότητες ανάπλασης του περιοστέου. Σημαντικό για την επιβίωση του μοσχεύματος είναι η πλήρης και χωρίς τάση κάλυψή του με μαλακούς ιστούς, ενώ αποφεύγεται η οποιαδήποτε εφαρμογή φόρτισης και άσκησης πίεσης στην περιοχή για τουλάχιστον ένα 3μηνο (Ιατρού και συν. 2008). Μετά την απαιτούμενη χρονική παρέλευση (3-4 μήνες), τοποθετούνται τα εμφυτεύματα.

α) Αυτομοσχεύματα

Τα αυτομοσχεύματα αποτελούν το πλέον χρησιμοποιούμενο είδος μοσχεύματος λόγω των οστεογενετικών, οστεοεπαγωγικών και οστεοκαθοδηγητικών ιδιοτήτων τους, της απουσίας αντιγονικότητας και της δυνατότητας επαναγγείωσής τους (Koeck και Wagner, 2004, Alfaro, 2006). Η φλοιώδης και η σπογγώδης μοίρα τους χρησιμοποιούνται σε μορφή οστικού τεμαχίου ή ως οστικά τρίμματα (Alfaro, 2006).

Μετά την τοποθέτηση του μοσχεύματος στην δέκτρια θέση, κατά τις πρώτες φάσεις της οστικής επούλωσης, φλοιώδης και σπογγώδης μοίρα παρουσιάζουν κοινή πορεία προκειμένου να ενσωματωθούν. Ωστόσο το σπογγώδες εμφανίζει γρηγορότερη τελική ενσωμάτωση και επαναγγείωση λόγω της αρχιτεκτονικής του, καταλήγοντας σε πλήρως νεοσχηματισμένο οστό. Η επαναγγείωση ξεκινά περίπου την 5η ημέρα (Wilk, 2004). Αντίθετα το τελικό προϊόν του φλοιώδους αυτομοσχεύματος είναι ένας συνδυασμός νεκρωτικού και ζωντανού οστού, λόγω μιας διαδικασίας που ονομάζεται ερπητική αντικατάσταση, κατά την οποία η οστεο-

Augmentation of the alveolar crest with bone grafts is surgically achieved; it includes preparation of the recipient site, placement of the graft as an onlay in most cases and stabilization (with screws), followed by additional bone in granules to fill the gaps and restore the appropriate anatomical shape. In addition a membrane can be used for tissue regeneration or the periosteum with its regenerative properties. It is essential for the survival of bone grafts to be fully covered by soft tissue without tension; loading or pressure should be avoided for three months (Ιατρού και συν. 2008). After a waiting period of 3- 4 months screws are removed and implants can be placed.

a) Autografts

Autografts are the most often used bone grafts due to their osteogenetic, osteoconductive and osteoinductive properties, the absence of immunogenicity and their ability for revascularization (Koeck and Wagner, 2004, Alfaro, 2009). Cortical and cancellous segments are used as a block or as particulates (Alfaro, 2006).

After graft placement, during the early stages of bone healing, both cortical and cancellous segments behave in the same way. However cancellous bone develops faster incorporation and revascularization, due to its structure, leading to new bone formation. Revascularization begins on day five (Wilk, 2004). On the contrary cortical bone turns into a combination of necrotic and living bone, due to a procedure called creeping substitution during which osteoclasts are activated before osteoblasts in the course of new bone formation.

Choice of cortical or cancellous bone graft depends on the requirements to be met. According to studies, cortical bone grafts demonstrate an increased mechanical resistance in the beginning, which contributes to the formation of the alveolar crest shape; this resistance declines and becomes similar to normal bone behavior after six months (Dunkan and Turner, 1995). On the contrary cancellous bone is less resistant to loading during early stages but mechanical resistance increases over time. Moreover it is appropriate for supplementing spaces and restoring the anatomical shape.

Autograft mild dynamic loading, at the immediate postoperative period has been proven necessary and crucial for conservation and increase of bone volume both at cellular level as in vivo (Dunkan and Turner, 1995).

Usual autograft donor sites are the iliac crest, the fibula, the radius and the cranium (Hubble, 2001). Intraoral donor sites include mandibular symphysis, ramus, maxillary tuberosity, exostoses, zygomatic process, etc (Koole et al. 1989, Alfaro, 2006). Intraoral or extraoral choice of donor site, depends on the bone volume required and on the scheduled treatment plan with implants; it additionally determines whether general or local anesthesia will be used. There has been reported that autografts harvested from the mandible

κλαστική δραστηριότητα ενεργοποιείται πριν την οστεοβλαστική κατά τον σχηματισμό νέου οστού.
Η επιλογή φλοιώδους ή σπογγώδους οστού ή συνδυασμού των δύο εξαρτάται από τις απαιτήσεις στις οποίες καλείται αυτό να ανταποκριθεί. Το φλοιώδες τμήμα του μοσχεύματος αρχικά παρουσιάζει μεγαλύτερη μηχανική αντοχή, που βοηθάει στην απόδοση του σχήματος της φατνιακής ακρολοφίας, η οποία αντοχή ελαττώνεται με το χρόνο και επανέρχεται στα επίπεδα του φυσιολογικού οστού μετά τους πρώτους έξι μήνες (Dunkan και Turner, 1995). Σε αντιδιαστολή, το σπογγώδες οστικό μόσχευμα είναι λιγότερο ανθεκτικό στις μηχανικές φορτίσεις κατά τα αρχικά στάδια, αλλά η αντοχή του αυξάνεται με τη πάροδο του χρόνου. Επίσης είναι πιο κατάλληλο για την πλήρωση χώρων και την τελική απόδοση του όγκου του ελλείμματος. Έχει επίσης βρεθεί ότι στα αυτογενή μοσχεύματα είναι απαραίτητη και καθοριστική για τη διατήρηση και την αύξηση του όγκου τους σε κυτταρικό επίπεδο αλλά και in vivo, η ήπια δυναμική τους φόρτιση μετά την παρέλευση του άμεσου μετεγχειρητικού διαστήματος (Dunkan και Turner, 1995).
Συνήθεις εξωστοματικές θέσεις λήψης αυτογενών μοσχευμάτων είναι η λαγόνιος ακρολοφία, η περόνη, οι πλευρές και το κρανίο (Hubble, 2001). Ενδοστοματικές δότριες περιοχές αποτελούν η γενειακή σύμφυση, ο κλάδος της κάτω γνάθου, τα γναθιαία ογκώματα, οι εξωστόσεις, η ζυγωματική αντηρίδα κ.ά (Koole και συν. 1989, Alfaro, 2006). Η επιλογή ενδοστοματικής ή εξωστοματικής δότριας θέσης εξαρτάται από την απαιτούμενη ποσότητα μοσχεύματος και το προ-επιλεγμένο σχέδιο αποκατάστασης με εμφυτεύματα, ενώ καθορίζει και την επιλογή γενικής ή τοπικής αναισθησίας. Εξάλλου ως προς την επιλογή της δότριας θέσης, έχει αναφερθεί πως τα αυτομοσχεύματα που λαμβάνονται από την κάτω γνάθο παρουσιάζουν μικρότερη οστική απορρόφηση μετά την τοποθέτηση στη δέκτρια περιοχή σε σύγκριση με εκείνα που λαμβάνονται από τη λαγόνια ακρολοφία (Koole και συν. 1989).
Στα πλεονεκτήματά των αυτομοσχευμάτων συμπεριλαμβάνεται η μηδενική αντιγονικότητα και η δυνατότητα κατακόρυφης αύξησης της ακρολοφίας μέχρι και κατά 10mm (Papageorge, 2000, Robiony και συν. 2004). Τα μειονεκτήματα αφορούν κυρίως στην ανάγκη για δύο θέσεις επέμβασης για τη λήψη και την τοποθέτησή τους. Εξάλλου οι ενδοστοματικές θέσεις παρέχουν περιορισμένη ποσότητα μοσχεύματος και έχουν ένδειξη σε εντοπισμένη αποκατάσταση (Lane, 1995) ενώ οι εξωστοματικές δότριες θέσεις ενδείκνυνται σε μεγάλα ελλείμματα για λήψη επαρκούς οστού αλλά απαιτείται νοσηλεία και γενική αναισθησία. Επίσης δεν πρέπει να υποτιμάται η νοσηρότητα της δότριας θέσης με πιθανότητα μειζόνων επιπλοκών που βιβλιογραφικά αναφέρεται ότι ανέρχονται στο 8,6%, ενώ οι ελάσσονες επιπλοκές αγγίζουν το 20,6% (Goulet και συν. 1997, Papageorge, 2000, Uckan και συν. 2002,

showed less resorption at the recipient site in comparison with those harvested from the iliac crest (Koole et al. 1989).
Advantages of autografts include the absence of immunogenicity and their ability for vertical ridge augmentation up to 8mm-10mm (Papageorge, 2000, Robiony et al. 2004). On the contrary, disadvantages are mainly the need for two surgical sites one for harvesting and one for placement of the graft. Intraoral donor sites provide limited bone graft volume, for local rehabilitation (Lane, 1995) whereas extraoral donor sites are appropriate for harvesting sufficient bone graft volume for big defects but general anesthesia and hospitalization are required. Donor site morbidity must not be underestimated as major complications have been reported to raise up to 8.6%, while minor complications may be up to 20.6% (Goulet et al. 1997, Papageorge 2000, Uckan et al. 2002, Herford and Audia 2004, Chiapasco et al. 2004a, 2004b).
A significant disadvantage of autografts is the unpredictable rate of resorption that they undergo (Papageorge 2000, Uckan et al. 2002, Chiapasco et al. 2004a, 2004b). Furthermore membrane guided regeneration can reduce bone resorption rates, during healing process, whilst implant placement followed by loading results in balance rates of remodeling and resorption (Koeck and Wagner, 2004).
Vascularized autografts offer advantages compared to non-vascularized as they don't undergo necrosis, resorption and remodeling during integration; in the meantime they develop greater mechanical resistance during the first six weeks (Wilk 2004) but present increased morbidity and require appropriate infrastructure and training for harvesting and placement.

b) Allografts
Allografts derive from either cadaver or living tissue, are available in every size, shape and significant size blocks from tissue banks and allow circumventing autograft problems (Koeck and Wagner, 2004).
Due to problems occurring during their use (systemic immune response and transfer infection risk) they are subject to various types of process for maintenance and sterilization such as deep freeze, freeze-dried (lyophilization), removal of mineral phase or combination of the above, and irradiation or treatment with ethylene oxide (Sommerville et al. 2000, Koeck and Wagner, 2004). These interventions inevitably affect biological (osteogenetic - osteoconductive) and mechanical properties of bone allografts and should be considered when selecting them for use (Randall et al. 2002).

c) Xenografts
Xenografts derive from species other than human (usually they are of bovine origin) (Garg, 2004). After

Herford και Audia, 2004, Chiapasco και συν. 2004α, 2004β).
Σημαντικό μειονέκτημα των αυτομοσχευμάτων είναι η απορρόφηση απρόβλεπτου βαθμού που υφίστανται (Papageorge, 2000, Uckan και συν, 2002, Chiapasco και συν, 2004α, 2004β). Αναφέρεται ότι η τοποθέτηση μεμβράνης πάνω από το μόσχευμα μπορεί να μειώσει το ποσοστό απορρόφησής του κατά την επουλωτική διαδικασία, ενώ η τοποθέτηση των οδοντικών εμφυτευμάτων στην συνέχεια και η λειτουργική τους φόρτιση δημιουργεί συνθήκες εξισορρόπησης του ρυθμού ανανέωσης και απορρόφησης του οστού (Koeck και Wagner, 2004).
Τα αγγειούμενα αυτογενή οστικά μοσχεύματα εμφανίζουν περισσότερα πλεονεκτήματα από τα μη αγγειούμενα, διότι δεν υφίστανται νέκρωση, απορρόφηση και ανακατασκευή κατά την ενσωμάτωση τους, παρέχοντας έτσι μεγαλύτερη μηχανική αντοχή κατά τις πρώτες έξι εβδομάδες (Wilk, 2004). Μειονεκτούν ως προς την αυξημένη νοσηρότητα και την ανάγκη κατάλληλης υποδομής και εκπαίδευσης για την λήψη και τοποθέτησή τους.

β) Αλλομοσχεύματα
Προέρχονται είτε από πτωματικό ιστό είτε από ζώντα, διατίθενται σε ειδικές τράπεζες ιστών, μπορούν να αποδώσουν ευμεγέθη τεμάχια και παρέχουν την δυνατότητα παράκαμψης των προβλημάτων των αυτομοσχευμάτων (Koeck και Wagner, 2004, Κουζούμπασης και Δρόσος, 2004).
Προκειμένου να αποφευχθούν προβλήματα κατά τη χρήση τους, όπως η κινητοποίηση των ανοσολογικών μηχανισμών του λήπτη και ο κίνδυνος μεταφοράς λοιμώξεων από τον δότη, υφίστανται ειδική επεξεργασία για τη συντήρηση και την αποστείρωσή τους, όπως βαθιά κατάψυξη, κατάψυξη-ξήρανση (λυοφιλοποίηση), απαλλαγή από τα ανόργανα συστατικά ή συνδυασμό των ανωτέρω, καθώς και ακτινοβόληση ή επεξεργασία με οξείδιο του αιθυλενίου (Sommerville και συν. 2000, Koeck και Wagner, 2004). Η ανωτέρω κατεργασία των μοσχευμάτων αναπόφευκτα επηρεάζει αρνητικά τις βιολογικές (οστεογενετικές και οστεοεπαγωγικές) και μηχανικές ιδιότητες τους, γεγονός που πρέπει να συνυπολογιστεί κατά τη χρήση τους (Randall και συν. 2002).

γ) Ξενομοσχεύματα
Τα οστικά ξενομοσχεύματα προκύπτουν μετά από επεξεργασία οστικού μοσχεύματος άλλου είδους (συνήθως βόειας προέλευσης) (Garg, 2004). Κατ' αυτήν αφαιρούνται όλα τα οργανικά συστατικά, με λυοφίλιση και επεξεργασία στο αυτόκαυστο αφήνοντας την ανόργανη θεμέλια ουσία των οστών, ένα ικρίωμα φωσφορικού ασβεστίου που διατηρεί τη δομή του συμπαγούς και σπογγώδους οστού (Burchart, 1987). Τα ξενομοσχεύματα, που διατίθενται με μορφή οστικών τεμαχιδίων ή ψηγμάτων, είναι βιοσυμβατά και δια-

removal of all organic material by lyophilisation and in the autoclave, the inorganic bone matrix remains, a calcium phosphate scaffold which preserves cortical and cancellous bone structure (Burchardt, 1987). Xenografts which are available in blocks or granules, are biocompatible and have biomechanical properties similar to human cancellous bone, net structure and considerable safety against spreading infections.
Their disadvantages include friability, movement into tissues, requirement for guided bone regeneration and low absorption rates which result in reduced quality of newly formed bone (Askary, 2003). As with allografts there is a possibility of transmitting contagious diseases mainly like bovine sponge encephalopathy (Hubble, 2001).
Xenografts can be used on their own or most commonly in addition to autograft before implant placement (Hatano et al, 2004).
Science evolution has lead to the development of a new promising regenerating material which contains Pepgen-15 (P-15), a synthetic peptide that imitates the abilities of collagen type I, promoting immigration, proliferation and differentiation of osseous cells, therefore bone tissue morphogenesis (Bhatnagar et al. 1997, Thompson et al. 2006).

d) Alloplastic bone grafts- Synthetic bone substitutes
Alloplastic bone grafts are synthetic materials which are used to fill defects as supplements. They are available in various shapes, sizes and texture and divided into compact, macroporous and microporous, while they can be crystalline or amorphous (Ashman, 1992).
Alloplastic grafts are only used for osteoconduction or to supplement autografts (Okubo et al. 2002) or xenografts (Hatano et al. 2004, Nkenke and Stelzle, 2009).

Autografts are the most common choice among the foregoing bone grafts for alveolar ridge augmentation in order to be followed by implant based rehabilitation. Autografts may be used to correct deficient ridges with complex morphology, both horizontally and vertically (Aragon and Bohay, 2006).
In order to minimize autograft loss risk due to resorption it is often combined with xenograft or allograft which maintain bone volume. At the same time risk of infection is increased while autograft properties are significantly decreased (Urbani, 2001, Okubo et al. 2002). In order to fully cover the graft at the recipient site, surgical preparation and elongation of local soft tissue is required (Papageorge, 2000, Chiapasco et al, 2004b).

B. Distraction osteogenesis

Distraction osteogenesis (DO) is the procedure that achieves bone lengthening by gradual and controlled

θέτουν εμβιομηχανικές ιδιότητες παρόμοιες με εκείνες του ανθρώπινου σπογγώδους οστού, καθαρή δομή και σχετική ασφάλεια έναντι διασποράς λοιμώξεων.
Τα μειονεκτήματά τους είναι ότι είναι ψαθυρά και μετακινούνται εύκολα μέσα στους ιστούς, απαιτείται η χρήση μεμβρανών για βελτίωση του αποτελέσματος, ενώ χαρακτηρίζονται από χαμηλό ρυθμό απορρόφησης με αποτέλεσμα μειωμένη ποιότητα νεοσχηματισθέντος οστού (Askary, 2003). Επίσης η πιθανότητα μετάδοσης λοιμώδους νόσου είναι υπαρκτή, με τη μορφή κυρίως της σπογγώδους εγκεφαλοπάθειας των βοοειδών (Hubble, 2001).
Χρησιμοποιούνται μόνα τους ή συχνότερα σε συνδυασμό με αυτομόσχευμα προκειμένου για περιοχή που προετοιμάζεται για οδοντικά εμφυτεύματα (Hatano και συν. 2004)
Η εξέλιξη της επιστήμης και των γνώσεων επί των ξενομοσχευμάτων έχει οδηγήσει στην ανάπτυξη ενός υποσχόμενου νέου αναγεννητικού υλικού, που εμπεριέχει Pepgen-15 (P-15). Πρόκειται για ένα συνθετικό πεπτίδιο που μιμείται την ικανότητα του κολλαγόνου τύπου-Ι να προάγει την μετανάστευση, τον πολλαπλασιασμό και την διαφοροποίηση και των οστικών κυττάρων και κατ' επέκταση την μορφογένεση του οστίτη ιστού (Bhatnagar και συν. 1997, Thompson και συν. 2006).

δ) Αλλοπλαστικά μοσχεύματα- Συνθετικά οστικά υποκατάστατα

Τα αλλοπλαστικά μοσχεύματα είναι συνθετικά υλικά που χρησιμοποιούνται πρωταρχικά σαν συμπληρωματικά υλικά πλήρωσης ελλειμμάτων. Διατίθενται σε μεγάλη ποικιλία σχήματος, μεγέθους και υφής. Διακρίνονται σε συμπαγή, μακροπορώδη και μικροπορώδη, ενώ μπορεί να είναι κρυσταλλικά ή άμορφα (Ashman,1992). Τα αλλοπλαστικά μοσχεύματα χρησιμοποιούνται μόνο για οστεοαγωγιμότητα, σαν συμπληρωματικό υλικό συνδυαζόμενο συνήθως με αυτογενή μοσχεύματα (Okubo και συν. 2002) αλλά και με ξενομοσχεύματα (Hatano και συν. 2004, Nkenke και Stelzle, 2009).

Από τα μοσχευματικά υλικά, συνηθέστερη επιλογή για την αύξηση του όγκου της φατνιακής ακρολοφίας προκειμένου να τοποθετηθούν εμφυτεύματα, είναι τα αυτομοσχεύματα. Χρησιμοποιούνται για την αποκατάσταση φατνιακών ακρολοφιών στις οποίες υπάρχει απορρόφηση τόσο στο κατακόρυφο όσο και στο οριζόντιο επίπεδο (Aragon και Bohay, 2005).
Για την ελαχιστοποίηση της απώλειας του αυτομοσχεύματος από απορρόφηση αυτό συχνά συνδυάζεται με ξενομόσχευμα ή αλλομόσχευμα που συντελεί στην διατήρηση του όγκου τους. Ταυτόχρονα όμως αυξάνεται ο κίνδυνος επιμόλυνσης και μειώνονται τα σημαντικά πλεονεκτήματα του αυτομοσχεύματος (Urbani, 2001, Okubo και συν. 2002).
Διεγχειρητικά απαιτείται χειρουργική προετοιμασία και επιμήκυνση των μαλακών ιστών της περιοχής προκειμένου

movement of surgically separated bone-segments; one of its applications is to increase bone dimensions in case of atrophic alveolar crest (Angelopoulos et al. 2007). As soft tissues at the defect site follow bone augmentation accordingly (Chiapasco et al. 2007a, 2001b, Herford and Audia, 2004), the term distraction histogenesis is also being used to describe this combined procedure (Bell et al. 1999).
The first application of distraction osteogenesis in the craniofacial region was made in 1992 by McCarthy et al. who achieved lengthening of the mandible in four patients using extraoral distraction devices.

Characteristics of distraction osteogenesis

Distraction osteogenesis for bone augmentation prior to implant placement may be applied both in cases of extended defects and in localised ones primarily of the aesthetic zone, where vertical bone defect is more than 5mm. The bone segment to be moved should have adequate dimensions in width and height, at least 4-5mm and have sufficient distance from important anatomical structures such as the inferior alveolar nerve or the maxillary sinus (Simion 2002, Chiapasco et al. 2004a, 2007, Robiony et al. 2004).
DO is contradicted in cases of atrophic jaws with vertical dimension less than 5mm, as well as in cases of osteoporosis, local bone pathologies, systemic diseases and in irradiated patients (>60Gy) (Dinse et al. 2008).
The advantage of DO is that the patient undergoes basically one operation for the whole procedure with removal of the device being a second but minor one, reducing total treatment time until implant placement in comparison to bone grafts (Chiapasco et al. 2001, Okubo et al. 2002, Robiony et al. 2004). Additionally, augmentation is achieved with natural bone formation (Chiapasco et al. 2006), and since it is guided, the clinician is able to follow its progress and intervene correctively if required (Urbani, 2001).
It has been reported that newly formed bone undergoes minimal resorption (Chiapasco et al. 2001, Uckan et al. 2002, Robiony et al. 2004), obtaining the same physicomechanical properties with native bone in 6 months (McTavish et al. 2000). Moreover, the final result is quite stable and predictable (Herford and Audia, 2004) and implant placement is possible within a period of 2-4 months.
Most important parameters for a successful result with DO are the strict compliance with the time schedule and rates of expansion, the controlled movement of the bone segment as well as its stabilisation after the active treatment phase (Papageorge, 2000). Misapplication of distraction rates can lead either to faster ossification of the bone defect or in fibrous connective tissue formation (Degidi et al. 2004).
DO is a technique with low morbidity and low rate of postoperative infections (Chiapasco et al. 2001, Uckan

μένου να καλύψουν με ασφάλεια το μόσχευμα (Papageorge, 2000, Chiapasco και συν. 2004β).

Β. Διατατική οστεογένεση

Η διατατική οστεογένεση (ΔΟ), η χειρουργική τεχνική που επιτυγχάνει δημιουργία νέου οστού μεταξύ χειρουργικά διαχωρισμένων οστικών τμημάτων, με ελεγχόμενη βαθμιαία απομάκρυνσή τους, χρησιμοποιείται και για την αύξηση του όγκου του οστού σε περίπτωση υπολειμματικής ακρολοφίας (Αγγελόπουλος και συν. 2007). Κατά την εφαρμογή της ταυτόχρονα με την οστική αύξηση επιτυγχάνεται αντίστοιχη ανάπτυξη των υπερκειμένων μαλακών ιστών (Chiapasco και συν. 2001, 2004β, 2007, Herford και Audia, 2004). Για το λόγο αυτό πολλές φορές στη διεθνή βιβλιογραφία η εν λόγω διαδικασία αναφέρεται με τον όρο διατατική ιστογένεση προκειμένου να υποδηλώσει την ικανότητα αυτή (Bell και συν. 1999).

Η πρώτη εφαρμογή της ΔΟ στην περιοχή του κρανιοπροσωπικού συμπλέγματος έγινε το 1992 από τους McCarthy και συν. που πραγματοποίησαν επιμήκυνση της κάτω γνάθου σε τέσσερις ασθενείς χρησιμοποιώντας εξωστοματικούς διατατικούς μηχανισμούς.

Χαρακτηριστικά της διατατικής οστεογένεσης

Προκειμένου να γίνει προεμφυτευματική οστική αύξηση, γίνεται χρήση της ΔΟ σε περιπτώσεις εκτεταμένων αλλά και εντοπισμένων ελλειμμάτων σκληρών ιστών, κυρίως στην αισθητική ζώνη, σε κατακόρυφο οστικό έλλειμμα μεγαλύτερο των 5mm. Προϋπόθεση είναι το οστικό κολόβωμα που θα μετακινηθεί να έχει επαρκείς διαστάσεις σε πλάτος και ύψος (4-5mm τουλάχιστον) και επίσης να υπάρχει ικανοποιητική απόσταση από σημαντικά ανατομικά στοιχεία, όπως το κάτω φατνιακό νεύρο ή το έδαφος του γναθιαίου κόλπου (Simion 2002, Chiapasco και συν. 2004α, 2007, Robiony και συν. 2004).

Η εφαρμογή ΔΟ αντενδείκνυται σε περιπτώσεις ατροφικών γνάθων με κατακόρυφη διάσταση μικρότερη των 5mm, σε περιπτώσεις οστεοπόρωσης ή εντοπισμένης οστικής παθολογίας, σε περιπτώσεις συστηματικών νοσημάτων καθώς και σε περιπτώσεις ακτινοβολημένων ασθενών (>60 Gy) (Dinse και συν. 2008).

Πλεονέκτημα της ΔΟ είναι ότι ο ασθενής υφίσταται μία βασική χειρουργική επέμβαση και μία μικρότερη για την αφαίρεση της συσκευής, ενώ ταυτόχρονα μειώνεται και ο συνολικός χρόνος θεραπείας συγκριτικά με τη τεχνική των μοσχευμάτων (Chiapasco και συν. 2001, Okubo και συν. 2002, Robiony και συν. 2004). Επιπρόσθετα η οστική ανάπλαση επιτυγχάνεται με δημιουργία φυσικού οστού (Chiapasco και συν. 2006) και είναι καθοδηγούμενη, γεγονός που παρέχει στον κλινικό τη δυνατότητα να ελέγχει αν έχει εξασφαλιστεί ο απαραίτητος όγκος που απαιτείται για τη διόρθωση της ατροφικής φατνιακής ακρολοφίας αλλά και να παρεμβαίνει διορθωτικά (Urbani, 2001).

et al. 2002, Robiony et al. 2004). Nevertheless the surgical placement of distraction devices requires knowledge, experience and complex surgical manoeuvres to prevent the integrity of anatomical elements, mainly nerves and vessels (McTavish et al. 2000).

According to previous reports complications may be major and minor. Major ones such as device activation failure or its breakage, discontinuity of bone segments, wrong direction of osteogenesis, epithelium herniation or hypesthesia-paresthesia of inferior alveolar nerve are usually observed in the posterior region of the mandible in 85% of the cases and in 15% in the anterior region of the maxilla. Minor complications such as infection, distraction screw fracture, perforation of mucosa or soft tissue hyperplasia, even incomplete osteotomy requiring repetition or inclination of the movable bone segment, are usually observed in the posterior region of the mandible in 60% of the cases, 34% in the anterior region of the maxilla and 6% in the anterior region of the mandible (Jensen and Laster, 2002, Enislidis et al. 2005, Mazzonetto et al. 2007, Tayfun et al. 2008).

DO requires high degree of patient cooperation due to intolerance, aesthetic problems caused by the apparatuses, their long lasting presence in the oral cavity, the difficulty to maintain proper oral hygiene as well as to speak and eat (Papageorge, 2000, Raghoebar et al. 2002, Primrose et al. 2005). Moreover the cost of the apparatus is high.

Description of distraction osteogenesis devices.

Throughout history of DO, surgical devices were designed in such a way as to serve their scopes and various devices are commercially available. Design principles of both intraoral and extraoral devices are similar, while each device has specific indications and contradictions.

In maxillofacial surgery distracters are divided into a) extraoral, for application mainly in cases of orthognathic surgery to correct skeletal anomalies and syndromes and b) intraoral, which are used mainly in pre-prosthetic surgery prior to implant placement.

Moreover intraoral devices can be further classified into a) endosseous and b) extraosseous (Table 1), (Urbani, 2001, Jensen, 2002, Robiony et al. 2004, Cano et al. 2006, Mazzonetto et al, 2007, Krenkel and Grunert, 2009).

In relevant studies (Uckan et al. 2007) none of the distracters seem to excel over the other, while frequency of complications and survival rates of implants showed no statistically significant differences. Extra-osseous devices seem advantageous in cases where the alveolar crest is narrow and augmentation of 2cm or more is required. In all other cases the endosseous devices have very good results and ensure greater cooperation from the patient with less discomfort and better aes-

Αναφέρεται ότι το νεοσχηματισμένο οστούν υφίσταται ελάχιστη απορρόφηση (Chiapasco και συν. 2001, Uckan και συν. 2002, Robiony και συν. 2004) και αποκτά τις ίδιες φυσικομηχανικές ιδιότητες με το φυσιολογικό οστό σε διάστημα 6 μηνών (McTavish και συν. 2000). Επίσης το αποτέλεσμα της διατατικής θεραπείας είναι σταθερό και αρκετά προβλέψιμο (Herford και Audia, 2004) ενώ η τοποθέτηση των εμφυτευμάτων είναι δυνατή σε διάστημα 2-4 μηνών.

Οι σημαντικότερες παράμετροι για επιτυχημένο αποτέλεσμα με ΔΟ είναι η τήρηση του χρονοδιαγράμματος και των ρυθμών διάτασης, ο έλεγχος της κατεύθυνσης μετακίνησης του οστικού κολοβώματος αλλά και η σταθεροποίησή του μετά την ενεργή φάση της θεραπείας (Papageorge, 2000). Η λανθασμένη εφαρμογή των ρυθμών διάτασης μπορεί να οδηγήσει είτε σε ταχύτερη οστεοποίηση του σχηματισθέντος οστικού ελλείμματος ή στον σχηματισμό ινώδους συνδετικού ιστού (Degidi και συν. 2004).

Η ΔΟ είναι μία τεχνική με μικρή νοσηρότητα και χαμηλό ποσοστό μετεγχειρητικών λοιμώξεων (Chiapasco και συν. 2001, Uckan και συν. 2002, Robiony και συν. 2004). Οπωσδήποτε η τοποθέτηση των διατατικών συσκευών είναι χειρουργική επέμβαση που απαιτεί γνώση, εμπειρία και σύνθετους χειρουργικούς χειρισμούς για την αποφυγή τρώσης ανατομικών στοιχείων, όπως νεύρων και αγγειακών πλεγμάτων (McTavish και συν. 2000).

Σύμφωνα με την βιβλιογραφία οι πιθανές επιπλοκές μπορεί να είναι μείζονες ή ελάσσονες. Οι μείζονες επιπλοκές όπως αποτυχία ενεργοποίησης της συσκευής ή θραύση της, λανθασμένη κατεύθυνση της οστεογένεσης ή ασυνέχεια των δύο οστικών τμημάτων ή ακόμα και επιθηλιακός εγκολεασμός, αλλά και υπαισθησία-παραισθησία του κάτω φατνιακού νεύρου, παρατηρούνται συχνότερα στην οπίσθια περιοχή της κάτω γνάθου σε ποσοστό 85% και σε 15% στην πρόσθια περιοχή της άνω γνάθου.

Οι ελάσσονες επιπλοκές όπως μόλυνση, διάτρηση του βλεννογόνου ή υπερπλασία των μαλακών ιστών, αλλά και ατελής οστεοτομία που χρήζει επανάληψης, ή κλίση του κινητού κολοβώματος ή ακόμη και θραύση της βίδας διάτασης παρατηρούνται στην οπίσθια περιοχή της κάτω γνάθου σε ποσοστό 60%, στην πρόσθια περιοχή της άνω γνάθου σε ποσοστό 34% και στην πρόσθια περιοχή της κάτω γνάθου σε ποσοστό 6% (Jensen και Laster, 2002, Enislidis και συν. 2005, Mazzonetto και συν. 2007, Tayfun και συν. 2008).

Η ΔΟ απαιτεί επίσης υψηλό βαθμό συνεργασίας του ασθενούς λόγω της δυσανεξίας και του αισθητικού προβλήματος που δημιουργούν οι διατατικοί μηχανισμοί, του μεγάλου χρόνου παραμονής τους στη στοματική κοιλότητα, τη δυσκολία εφαρμογής καλής στοματικής υγιεινής και των προβλημάτων κατά την ομιλία και τη λήψη τροφής (Papageorge, 2000, Raghoebar και

thetics during the active treatment phase (Uckan et al. 2007).

In recent years, 3rd generation devices have been developed, which are endosseous implant-distraction devices, which can be loaded and restored as conventional implants (Jensen, 2002, Gaggl et al. 2000 and 2002, Mazzonetto et al. 2007). These systems present advantages because there is no need for additional surgery for their removal but only a need for longer treatment (Feichtinger et al. 2003).

Comparing methods of bone growth

The number of studies comparing the two techniques is very small (Kolokythas and Heffez, 2004, Mohamed et al. 2004, Pereira et al. 2005, Chiapasco et al. 2004β, 2007, Bianchi et al. 2008, Elo, 2009, Hashemi and Javidi, 2010). However, according to the conclusions of these publications, it appears that bone grafts present greater resorption both before and after implant placement (Chiapasco et al. 2004b, 2006). Only in one study, bone resorption is similar for both techniques (Bianchi et al, 2008). Regarding complications rates, Chiapasco et al. (2006) agree that they occur with the same frequency, while Uchan et al. (2007) have found that the rates are higher in DO compared with bone grafts; It is worth mentioning that most of DO complications were minor and easily treated. On the contrary, bone graft complications were major and directly affecting the treatment prognosis.

Some studies compare the two techniques histologically. According to Mohamed et al. (2004), distracted alveolar bone exhibits greater surface area covered with osteoblasts and osteoclasts, indicative of higher

Πίνακας 1 / Table 1

Ενδοστικές συσκευές/ Endosseous devices	Ενδοστικές συσκευές 3ης γενιάς/ 3rd generation endosseous devices	Εξω-οστικές συσκευές/ Extraosseous devices
Lead (Jensen 2002, Mazzonetto et al. 2007)	DIS-DIS Distraction Implant® Veriplant® (Gaggl et al. 2000, Jensen 2002)	FAD (Robiony et al. 2004)
ACE (Jensen, 2002)	3i Implant-Distractor® (Gaggl et al. 2000, Jensen 2002)	Track (Jensen 2002, Mazzonetto et al. 2007)
CAD (Urbani, 2001)		Track Plus (Jensen 2002, Mazzonetto et al. 2007)
Endo-Distractor (Krenkel and Grnert, 2009)		

συν. 2002, Primrose και συν. 2005). Εξάλλου δεν είναι αμελητέο το κόστος της διατατικής συσκευής.

Είδη και περιγραφή διατατικών μηχανισμών

Οι διατατικοί μηχανισμοί που έχουν χρησιμοποιηθεί μέχρι σήμερα σχεδιάστηκαν ώστε να εξυπηρετούν τα πεδία εφαρμογής τους και στο εμπόριο υπάρχει σήμερα ποικιλία τύπων συσκευών. Οι αρχές σχεδίασης τόσο των εξωστοματικών όσο και των ενδοστοματικών μηχανισμών είναι παρεμφερείς ενώ κάθε συσκευή διαθέτει συγκεκριμένες ενδείξεις και αντενδείξεις.

Στη γναθοπροσωπική χειρουργική οι διατατικοί μηχανισμοί διακρίνονται σε α) εξωστοματικούς, για εφαρμογή κυρίως σε περιπτώσεις ορθογναθικής χειρουργικής για τη διόρθωση σκελετικών ανωμαλιών και συνδρόμων και β) ενδοστοματικούς, οι οποίοι μεταξύ άλλων εφαρμογών χρησιμοποιούνται στην προπροσθετική χειρουργική με στόχο την τελική τοποθέτηση οστεοενσωματούμενων εμφυτευμάτων.

Οι ενδοστοματικοί μηχανισμοί ανάλογα με την βασική αρχή τους μπορούν να ταξινομηθούν σε α) ενδοστικούς και β) εξω-οστικούς μηχανισμούς (Πίνακας 1) (Urbani 2001, Jensen 2002, Robiony και συν. 2004, Cano και συν. 2006, Mazzonetto και συν. 2007, Krenkel και Grunert, 2009).

Σε σχετικές μελέτες (Uckan και συν. 2007), δεν φαίνεται να υπερέχει κάποιος από τους μηχανισμούς, ενώ τα ποσοστά των επιπλοκών και της επιβίωσης των εμφυτευμάτων που ακολούθως τοποθετήθηκαν, δεν παρουσίασαν στατιστικά σημαντικές διαφορές. Οι εξω-οστικοί μηχανισμοί πλεονεκτούν σε περιπτώσεις όπου η φατνιακή ακρολοφία έχει μικρό εύρος και όταν απαιτείται αυξητική διάταση μεγαλύτερη των 2cm. Σε όλες τις άλλες περιπτώσεις οι ενδοστικοί μηχανισμοί παρουσιάζουν πολύ καλά αποτελέσματα και εξασφαλίζουν μεγαλύτερη συνεργασία εκ μέρους του ασθενή λόγω μικρότερης ενόχλησης και καλύτερης αισθητικής κατά την ενεργή φάση της θεραπείας (Uckan και συν. 2007).

Τα τελευταία χρόνια έχουν αναπτυχθεί διατατικοί μηχανισμοί 3ης γενιάς, που είναι ταυτόχρονα ενδοστικές συσκευές διάτασης και εμφυτεύματος που μετά το πέρας της διατατικής οστεογένεσης αποκαθίστανται προσθετικά και φορτίζονται, όπως τα συνήθη εμφυτεύματα (Gaggl και συν. 2000 και 2002, Jensen, 2002, Mazzonetto και συν. 2007). Οι μηχανισμοί αυτοί πλεονεκτούν διότι αποφεύγεται η επέμβαση για την αφαίρεση του μηχανισμού αλλά απαιτείται συνολική θεραπεία μεγαλύτερης διάρκειας (Feichtinger και συν. 2003).

Σύγκριση μεθόδων οστικής αύξησης

Ο αριθμός των εργασιών που συγκρίνουν τις δύο τεχνικές είναι πολύ μικρός (Kolokythas και Heffez, 2004, Mohamed και συν. 2004, Pereira και συν. 2005, Chiapasco και συν. 2004β, 2007, Bianchi και συν. 2008,

bone turnover and metabolic activity. This was also the conclusion of the histological study of Pereira et al. (2005) advocating the supremacy of DO in the reconstruction of the alveolar ridge. Bianchi et al. (2008) report that vertical augmentation of the alveolar bone in DO is significantly more (P = 0.003). Hasbemi and Javidi et al. (2010) argue that bone gain is the same in both techniques, but the density of the newly formed bone is less in case of bone grafts; nevertheless, lower density neither appears to adversely affect the survival of implants, nor makes the quality of the bone inferior. Regarding survival and success rates of dental implants based on criteria by Albrektsson et al. (1986), most studies argue that survival rates of implants, placed on distracted bone, are similar and comparable to cases of non surgically corrected alveolar ridges (Chiapasco et al. 2004b, 2006, Bianchi et al, 2008). On the other hand, Uckan et al. (2007) report that implants placed on bone grafts have higher survival rates. This difference most likely occurs due to the fact that the period of postoperative reassessment in cases of bone grafts was 12 months, while that of distraction osteogenesis was 58 months. The success rates of implants are also the same (Chiapasco et al. 2006, Bianchi et al, 2008, Elo, 2009) with the exception of one study (Chipasco et al. 2004b), where success rates were statistically significantly higher in distraction osteogenesis.

In two studies (Kolokythas and Heffez, 2004, Bianchi et al. 2008), DO was compared with bone grafts applied in combination with sandwich osteotomy for alveolar ridge expansion. Based on these works, sandwich osteotomy is preferable in cases of 5-8 mm augmentation; the surgical technique is simpler, easier to manage, with fewer postoperative recalls and smaller total treatment time. In case of greater volume augmentation, DO provides more predictable long term results.

Finally, distraction osteogenesis, where tissue augmentation is mainly attained only in one direction, corrects vertical deficiencies better while onlays are advantageous on horizontal deficiencies (Chiapasco et al. 2004a, 2004b). In clinical cases requiring correction of alveolar ridge in all directions, it is advisable to apply a combination of surgical techniques (Block and Baughman, 2005, Chiapasco et al. 2007).

It is obvious that both techniques have advantages and limitations. No study, so far, has evidently proved if one technique is superior to the other with best results for the patient. Further comparative clinical studies are needed for safe conclusions. All the recent data show that DO can provide effective solutions to very difficult cases and that it will draw the attention of many researchers broadening the range of clinical applications. This does not mean that the application of bone grafts will be sidelined. Over the last years there have been significant developments in this area with new grafting materials demonstrating biologic

Elo, 2009, Hashemi και Javidi, 2010). Με βάση όμως τα συμπεράσματα των εργασιών αυτών, φαίνεται πως τα οστικά μοσχεύματα παρουσιάζουν μεγαλύτερη οστική απορρόφηση τόσο πριν όσο και μετά την τοποθέτηση των εμφυτευμάτων (Chiapasco και συν. 2004β, 2006), ενώ σε μία εργασία αναφέρεται ότι η οστική απορρόφηση είναι παρόμοια και στις δύο τεχνικές (Bianchi και συν. 2008). Όσον αφορά τα ποσοστά επιπλοκών οι Chiapasco και συν. (2006) υποστηρίζουν πως εμφανίζονται με την ίδια συχνότητα, ενώ αντίθετα οι Uchan και συν. (2007) βρήκαν πως τα ποσοστά επιπλοκών είναι υψηλότερα στη ΔΟ συγκριτικά με τα οστικά μοσχεύματα. Βέβαια πρέπει να σημειωθεί πως οι περισσότερες επιπλοκές της ΔΟ είναι μάλλον ελάσσονος σημασίας και αντιμετωπίζονται εύκολα ενώ εκείνες των μοσχευμάτων είναι συνήθως μείζονος σημασίας που επηρεάζουν άμεσα τη πρόγνωση της θεραπείας.

Ορισμένες εργασίες συγκρίνουν τις δύο τεχνικές σε ιστολογικό επίπεδο. Οι Mohamed και συν. (2004) υποστηρίζουν πως το φατνιακό οστό που έχει υποστεί διατατική αύξηση, εμφανίζει μεγαλύτερης έκτασης επιφάνεια καλυμμένη με οστεοβλάστες και οστεοκλάστες. Το γεγονός αυτό είναι ενδεικτικό πως παρουσιάζει πιο ενεργή και υγιή μεταβολική δραστηριότητα με υψηλότερο ρυθμό απορρόφησης/ εναπόθεσης οστού. Προς το ίδιο συμπέρασμα καταλήγει και η ιστολογική μελέτη των Pereira και συν. (2005) που υποστηρίζει την υπεροχή της διατατικής οστεογένεσης στην επαναδόμηση της φατνιακής ακρολοφίας. Οι Bianchi και συν. (2008) αναφέρουν πως η κατακόρυφη αύξηση του φατνιακού οστού στη ΔΟ είναι μεγαλύτερη σε στατιστικά σημαντικό βαθμό (P=0.003). Αντιθέτως οι Hashemi και Javidi (2010) υποστηρίζουν πως το κέρδος σε νέο οστούν είναι το ίδιο και στις δύο περιπτώσεις, αλλά η πυκνότητα του οστού είναι μικρότερη στη περίπτωση των οστικών μοσχευμάτων. Η μειωμένη πυκνότητα όμως δε φαίνεται να επηρεάζει αρνητικά την επιβίωση των εμφυτευμάτων, ούτε καθιστά την ποιότητα του οστού υποδεέστερη.

Σε ότι αφορά την επιβίωση και την επιτυχία των εμφυτευμάτων (βάση των κριτηρίων κατά Albrektsson και συν. 1986), οι περισσότερες από τις εργασίες υποστηρίζουν πως τα ποσοστά επιβίωσης των εμφυτευμάτων είναι παρόμοια και συγκρίσιμα με περιπτώσεις όπου τα εμφυτεύματα τοποθετήθηκαν σε φατνιακές ακρολοφίες που δεν υποβλήθηκαν σε χειρουργική αύξηση του όγκου τους (Chiapasco και συν. 2004β, 2006, Bianchi και συν. 2008). Αντιθέτως οι Uckan και συν. (2007) αναφέρουν πως τα εμφυτεύματα που τοποθετήθηκαν σε οστικά μοσχεύματα παρουσιάζουν υψηλότερα ποσοστά επιβίωσης. Η διαφορά αυτή πολύ πιθανόν οφείλεται στο γεγονός πως το χρονικό διάστημα των μετεγχειρητικών επαναξιολογήσεων στα περιστατικά των οστικών μοσχευμάτων ήταν 12 μήνες, ενώ αντίστοιχα για τη διατατική οστεογένεση ήταν 58 μήνες. Τα ποσοστά επιτυχίας των εμφυτευμάτων βρίσκονται επί-

dynamic competence, a fact that will intrigue scientists in the future.

CONCLUSIONS

No clinical study, so far, has shown superiority of any of the two surgical techniques in increasing the volume of atrophic alveolar ridges.

Distraction osteogenesis presents more advantages in cases where an augmentation of 8 mm or more in the volume of the alveolar bone is needed in one direction only.

The major advantage of DO is the possibility of increasing the volume of soft tissues simultaneously with the hard tissues.

Bone grafts allow augmentation of atrophic ridges in all directions, but have greater morbidity due to the need of additional operation site for graft harvesting.

Survival rates of implants did not differ significantly between the two techniques. The literature data so far do not fully agree with each other on survival rates. Further clinical studies are needed to determine if any of the two surgical techniques excels in restoring atrophic alveolar ridges prior to implant placement.

σης στα ίδια επίπεδα (Chiapasco και συν. 2006, Bianchi και συν, 2008, Elo, 2009) με εξαίρεση την εργασία των Chiapasco και συν. (2004β), σύμφωνα με την οποία τα ποσοστά επιτυχίας είναι υψηλότερα στη διατατική οστεογένεση σε βαθμό στατιστικά σημαντικό.

Σε δύο εργασίες η διατατική οστεογένεση συγκρίνεται με οστικά μοσχεύματα, τα οποία δεν τοποθετούνται ως επένθετα στη κορυφή της φατνιακής ακρολοφίας, αλλά εφαρμόζονται ένθετα σε συνδυασμό με οστεοτομία τύπου sandwich (Kolokythas και Heffez, 2004, Bianchi και συν. 2008). Βάση αυτών των εργασιών, όταν απαιτείται αύξηση του ύψους της φατνιακής ακρολοφίας κατά 5-8 mm, η οστεοτομία τύπου sandwich σε συνδυασμό με τα οστικά μοσχεύματα υπερέχει καθώς είναι μία τεχνική πιο απλή, πιο εύκολη στη διαχείρισή της, με μικρότερο αριθμό μετεγχειρητικών επισκέψεων και με μικρότερο συνολικό χρόνο θεραπείας. Όταν όμως υπάρχει ανάγκη για μεγαλύτερη αύξηση του όγκου του φατνιακού οστού, τότε ενδείκνυται η ΔΟ που προσφέρει περισσότερο προβλέψιμα μακροπρόθεσμα αποτελέσματα.

Τέλος η διατατική οστεογένεση με την οποία η ιστική αύξηση μέχρι σήμερα γίνεται κυρίως προς μία κατεύθυνση, υπερτερεί στην διόρθωση ελλειμμάτων σε κατακόρυφη διάσταση, ενώ τα επένθετα μοσχεύματα στη διόρθωση κυρίως της οριζόντιας διάστασης της φατνιακής ακρολοφίας (Chiapasco και συν. 2004α, 2004β). Σε περιστατικά που απαιτούν διόρθωση προς όλες τις κατευθύνσεις, καλό είναι να εφαρμόζεται συνδυασμός χειρουργικών τεχνικών (Block και Baughman, 2005, Chiapasco και συν. 2007).

Είναι λοιπόν φανερό πως και οι δύο τεχνικές παρουσιάζουν πλεονεκτήματα αλλά και περιορισμούς. Καμιά μελέτη, μέχρι τώρα, δεν έχει καταφέρει να αποδείξει ποια από τις δύο υπερέχει και έχει τα καλύτερα αποτελέσματα για τον ασθενή, που είναι και το ζητούμενο κάθε θεραπευτικής προσπάθειας. Είναι ανάγκη να γίνουν περισσότερες κλινικές συγκριτικές μελέτες προκειμένου να εξαχθούν ασφαλή συμπεράσματα. Όλα όμως τα δεδομένα συγκλείνουν προς τη κατεύθυνση ότι η ΔΟ μπορεί να δώσει αποτελεσματικές λύσεις σε πολύ δύσκολα περιστατικά και τα επόμενα χρόνια θα συγκεντρώσει το ενδιαφέρον πολλών ερευνητών προκειμένου να βελτιωθούν πολλά σημεία της τεχνικής και να διευρυνθεί το φάσμα των εφαρμογών της. Αυτό δεν σημαίνει πως η εφαρμογή των οστικών μοσχευμάτων θα παραγκωνιστεί. Ήδη τα τελευταία χρόνια έχουν σημειωθεί σημαντικές εξελίξεις στο τομέα αυτό με την δημιουργία νέων μοσχευματικών υλικών με μεγάλες βιολογικές δυνατότητες, γεγονός που πρόκειται να απασχολήσει την επιστημονική ιατρική κοινότητα και στο μέλλον.

ΣΥΜΠΕΡΑΣΜΑΤΑ

Καμία κλινική μελέτη, μέχρι τώρα, δεν έχει αποδείξει την υπεροχή κάποιας εκ των δύο χειρουργικών τεχνικών στην αύξηση του όγκου των ατροφικών φατνιακών ακρολοφιών.

Η διατατική οστεογένεση εμφανίζει περισσότερα πλεονεκτήματα σε περιπτώσεις όπου απαιτείται αύξηση του όγκου του φατνιακού οστού της τάξεως των 8 mm και άνω σε μία μόνο κατεύθυνση.

Το μεγαλύτερο πλεονέκτημα της διατατικής οστεογένεσης είναι η δυνατότητα αύξησης του όγκου των μαλακών ιστών ταυτόχρονα με τους σκληρούς ιστούς.

Τα οστικά μοσχεύματα δίνουν τη δυνατότητα αποκατάστασης των ατροφικών ακρολοφιών προς όλες τις κατευθύνσεις, αλλά παρουσιάζουν μεγαλύτερη νοσηρότητα λόγω ανάγκης επιπλέον χειρουργείου για τη λήψη του μοσχεύματος.

Τα ποσοστά επιβίωσης των εμφυτευμάτων δεν διαφέρουν σε στατιστικά σημαντικό βαθμό μεταξύ των δύο τεχνικών. Τα μέχρι στιγμής βιβλιογραφικά δεδομένα δεν συμφωνούν πλήρως μεταξύ τους όσον αφορά τα ποσοστά επιβίωσης. Απαιτούνται περισσότερες κλινικοστατιστικές μελέτες προκειμένου να εξακριβωθεί αν κάποια από τις δύο χειρουργικές τεχνικές υπερέχει στην αποκατάσταση ατροφικών φατνιακών ακρολοφιών στα πλαίσια της προεμφυτευματικής χειρουργικής.

ΒΙΒΛΙΟΓΡΑΦΙΑ/REFERENCES

Αγγελόπουλος ΑΠ, Αλεξανδρίδης Κ, Κατσικέρης Ν; Σύγχρονη στοματική και γναθοπροσωπική χειρουργική, Β Τόμος, Οδοντιατρικές εκδόσεις Ζαχαρόπουλος, 2007, σελ.603

Alberktsson T, Zarb G, Worthington P, Eriksson AR: The long term efficacy of currently used dental implants: A review and proposed criteria of success. Int J Oral Maxillofac Implants 1(1):11-25, 1986

Alfaro HF. Bone Grafting. In: Oral Implantology. Editor: Alfaro H, Quintessence Publishing Co.Ltd (UK) 2006

Aragon C, Bohay R: The application of alveolar distraction osteogenesis following nonresorbable hydroxyapatite grafting in the anterior maxilla: a clinical report. J Prosthet Dent. 93(6): 518-521, 2005

Ashman A: The use of synthetic bone materials in dentistry. Compend Contin Educ Dent; 13: 1020-1034, 1992

Askary A: Reconstructive Aesthetic Implant Dentistry. Blackwell Munksgaard, 2003, pp 115

Bauer T, Muschler G: Bone graft materials: An overview of the basic science. Clin Orthop 371:10-27, 2000

Bell W, Gonzales M, Samchukov M, Guerrero C: Intraoral widening and lengthening of the mandible by distraction osteogenesis and histogenesis. Int J Oral Maxillofac Surgery; 28(1): 74, 1999

Bhatnagar RS, Qian JJ, Gough CA: The role in cell binding of a beta-bend within the triple helical region in collagen alpha 1(I) chain: structural and biological evidence for conformational tautomerism on fiber surface. J Biomol Struct Dyn; 14(5):547-560, 1997

Bianchi A, Felice P, Lizio G, Marchetti C: Alveolar distraction osteogenesis versus inlay bone grafting in posterior mandibular atrophy: a prospective study. Oral Surg Oral Med Oral Pathol Oral Radiol and Endodont 105(3): 282-292, 2008

Block M, Baughman D: Reconstruction of severe anterior maxillary defects using distraction osteogenesis, bone grafts and implants. J Oral Maxillofac Surg 63(3): 291-297, 2005
Burchardt H: Biology of bone transplantation. Orthop Clin N Am 18: 187-196, 1987
Cano J, Campo J, Moreno L, Bascones A : Osteogenic alveolar distraction: A review of literature. Oral Surg Oral Med Oral Pathol Oral Radiol Endod. 101(1):11-28, 2006
Chiapasco M, Romeo E., Casentini P, Rimondini L: Autogenous onlay bone grafts vs. alveolar distraction osteogenesis for the correction of vertically deficient edentulous ridges: a 2–4 year prospective study on humans. Clin. Oral Impl. Res 18, 432–440, 2007
Chiapasco M, Romeo E, Vogel G: Vertical distraction osteogeneses of edentulous ridges for improvement of oral implant positioning: a clinical report of preliminary results. Int J Oral Maxillofac Implants 16(1): 43-51, 2001
Chiapasco M, Consolo U, Bianchi A, Ronchi P: Alveolar distraction osteogenesis for the correction of vertically deficient edentulous ridges: a multicenter prospective study on humans. Int J Oral Maxillofac Implants 19(3):399-407, 2004a
Chiapasco M, Zaniboni M, Boisco M: Augmentation procedures for the rehabilitation of deficient edentulous ridges with oral implants. Clin Oral Implant Res; 17(2):136-59, 2006
Chiapasco M, Romeo E., Casentini P, Rimondini L. Alveolar distraction osteogenesis vs. vertical guided bone regeneration for the correction of vertically deficient edentulous ridges: a 1–3-year prospective study on humans. Clin Oral Impl Res 15:84-95, 2004b
Damien C, Parsons R: Bone grafts and bone graft substitutes: A review of current technology and applications. J Appl Biomater 2(3):187-208, 1991
Degidi M, Pierri F, Marchetti C, Piattelli A: Immediate loading of dental implants placed in distracted bone: a case report. Int J Oral Maxillofac Implants 19(3): 448-454, 2004
Dinse W, Burnett R.: Anterior maxillary restoration using distraction osteogenesis and implants: A clinical report. J Prosthet Dent 100:250-253, 2008
Duncan RL, Turner CH: Mechanotransduction and the functional of bone to mechanical strain. Calcif Tissue Int; 57(5): 344-358, 1995
Elo J: Implant Success in Distracted Bone versus Autogenous Bone-Grafted Sites. J Oral and Maxillof Surg 67(9): 70, 2009
Enislidis G, Fock N, Millesi-Schobel G, Klup C, Wittwer G, Yerit K, Ewers R: Analysis of complications following alveolar distraction osteogenesis and implant placement in the partially edentulous mandible. Oral Surg Oral Med Oral Pathol Oral Radiol Endod 100:25-30, 2005
Feichtinger M, Gaggl A, Schultes G, Karcher H: Evaluation of distraction implants for prosthetic treatment after vertical alveolar ridge distraction: a clinical investigation. Int J Prosthodont 16(1):19-24, 2003
Gaggl A, Schultes G, Rainer H, Karcher H: The transgingival approach for placement of distraction implants. J Oral Maxillofac Surg 60(7):793-796, 2002
Gaggl A, Schultes G, Karcher H: Vertical alveolar ridge distraction with prosthetic treatable distractors: a clinical investigation. Int J Oral Maxillofac Implants 15(5):701-710, 2000
Garg A: Bone. Quintessence Publishing Co Inc, Chicago, 2004, pp 38-42
Goldberg VM, Akhavan S: Biology of bone grafts. In: Lieberman JR, Friedlaender GE. Bone regeneration and repair. Humana Press, Totowa, New Jersey 2005, p. 57-65
Goulet JA, Senunas LE, De Silva GL, et al.: Autogenous iliac crest bone graft. Complications and functional assessment. Clin Orthop 339:76-81, 1997
Hashemi HM, Javidi B: Comparison between Interpositional Bone Grafting and Osteogenic Alveolar Distraction in Alveolar Bone Reconstruction. J of Oral Maxillofac Surg 68(8): 1853-1858, 2010
Hatano N, Shimizu Y, Ooya K: A clinical long-term radiographic evaluation of graft height changes after maxillary sinus floor augmentation with a 2:1 autogenous bone xenograft mixture and simultaneous placement of dental implants. Clin Oral implants Res 15(3):339-345, 2004
Herford A, Audia F: Maintaining vector control during alveolar distraction osteogenesis: a technical note. Int J Oral Maxillofac Implants. 19(5):758-762, 2004
Hubble MJW: Bone transplantation. Curr Orthopaed 15:199-205, 2001
Ιατρού Ι., Θεολόγη-Λυγιδάκη Ν., Μάλλιος Ν. : Η ατροφική άνω γνάθος. Υπάρχουν λύσεις για οδοντικά εμφυτεύματα; Το Περιοδικό του ΟΣΑ, τεύχος 83, σελ 21- 30, 2008
Jensen OT, Laster Z.: Preventing complications arising in alveolar distraction osteogenesis. J Oral Maxillofac Surg 60(10):1217-8, 2002
Jensen O: Alveolar distraction osteogenesis. Quintessence Publishing Co. 2002
Lane JM.: Bone graft substitutes. Western J Med; 565-567, 1995
Koeck B, Wagner W.: Εμφυτευματολογία. Editor: Koeck B, Wagner W, Majewski S. Laterre, Αθήνα 2004
Kolokythas A, Heffez L: Distraction osteogenesis vs interpositional bone graft for correction of vertical alveolar defects. J of Oral Maxillofac Surg. 62(1), 42-43, 2004
Koole R, Bosker H, van der Dussen FN.: Late secondary autogenous bone grafting in cleft patients comparing mandibular (ectomesenchymal) and iliac crest (mesenchymal) grafts. J Craniomaxillofac. Surg 17:28-30, 1989
Krenkel C, Grunert I: The Endo-Distractor for preimplant mandibular regeneration. Rev Stomatol Chir Maxillofac. 110(1):17-26, 2009
Κουζούμπασης ΠΧ, Δρόσος Π. Οστικά μοσχεύματα. Ιατρική 2004, 85:347-358.
Mazzonetto R, Allais M, Maurette PE, Moreira RWF: A retrospective study of the potential complications during alveolar distraction osteogenesis in 55 patients. J. Oral Maxillofac. Surg. 36: 6–10, 2007
McCarthy JG, Schreiber J, Karp N, Thorne CH, Grayson BH: Lengthening the human mandible by gradual distraction. Plast Reconstr Surg 89: 1–8, 1992
McTavish J, Marucci D, Bonar S, Walsh W, Poole M: Does the sheep mandible relapse following lengthening by distraction osteogenesis? J Craniomaxillofac Surg. 28(5): 251-257, 2000
Mericske-Stern R, Steinlin B, Schaffner T, Marti P & Geering AH: Peri-implant mucosal aspects of ITI implants supporting overdentures: a five-year longitudinal study. Clin Oral Implants Res. 5(1):9-18, 1994
Mohamed W, Hodges NE, Opperman LA, Franco PF: Bone analysis of distraction osteogenesis and autogenous onlay graft for placement of dental implant in a canine model. J of Oral Maxillofac Surg. 62(1): 68, 2004
Nkenke E, Stelzle F: Clinical outcomes of sinus floor augmentation for implant placement using autogenous bone or bone substitutes: a systematic review. Clin Oral Implants Res. 20(4):124-133, 2009
Okubo Y, Fujimura K, Iizuka T, Kusumoto K, Ogawa Y: Expression of bone morphogenetic protein in the course of osteoinduction by recombinant human bone morphogenetic protein-2. Clin Oral Impl Res; 13:80-85, 2002
Papageorge M: Διατατική οστεογένεση για την αύξηση της ελλειμματικής φατνιακής ακρολοφίας. Αρχεία Ελληνικής Στοματικής και Γναθοπροσωπικής Χειρουργικής 1(4)291-300, 2000
Pereira LAV, Soares MM, Guerra F, Safady A, de Souza Pinto V: Autogenous bone graft versus distraction osteogenesis for maxillary augmentation an histological analysis. J Oral and Maxillofac Surg. 34(1): 107, 2005
Primrose A, Broadfoot E, Diner P, Molina F, Moos K, Ayoub A: Patient's response to distraction osteogenesis: a multi-centre study. Int J Oral Maxillofac Surg. 34(3):238-242, 2005

Raghoebar GM, Liem RS, Vissink A: Vertical distraction of the severely resorbed edentulous mandible. A clinical, histological and electron microscopic study of 10 treated cases. Clin Oral Implants Res. 13(5):558-65, 2002

Randall RL, Pelker RR, Friedlaender GE et al.: Sequential dependence of freeze-drying and irradiation on biomechanical properties of rat bone. Am J Orthop 31:129-134, 2002

Robiony M, Toro C, Stuki-McCormic S, Zerman N, Costa F, Politi M: The "FAD" (Floating Alveolar Device): A Bidirectional Distraction System for Distraction Osteogenesis of the Alveolar Process. J Oral Maxillofac Surg 62:136-142, 2004

Seibert JS: Treatment of moderate localized alveolar ridge defects. Preventive and reconstructive consepts in therapy. Dent Clin North Am 37:265-280, 1993

Simion M: Distraction osteogenesis vs onlay bone grafts and guided bone regeneration: what we know and what we suppose. J Oral Maxillofac Surg. 60(6):722, 2002

Sommerville SM, Johnson N, Bryce SL, et al.: Contamination of banked femoral head allograft: incidence, bacteriology and donor follow up. Aust NZJ Surg 70:480-484, 2000

Tayfun Gunbay, Banu Ozveri Koyuncu, Cemal Akay et al.: Results and complications of alveolar distraction osteogenesis to enhance vertical bone height. Oral Surg Oral Med Oral Pathol Oral Radiol Endod 105:e7-e13, 2008

Thompson DM, Rohrer MD, Prasad HS: Comparison of bone grafting materials in human extraction sockets: clinical, histologic, and histomorphometric evaluations. Impl Dent; 15(1):89-96, 2006

Uckan S, Haydar S, Dolanmaz D: Alveolar distraction: analysis of 10 cases. Oral Surg Oral Med Oral Pathol Oral Radiol Endod. 94(5):561-565, 2002

Uckan S, Yener O, Bayram B: Comparison of intaosseous and extraosseous alveolar distraction osteogenesis. J Oral Maxillofac Surg 65:671-674, 2007

Urbani G: Alveolar distraction before implantation: a report of five cases and a review of literature. Int J Periodontics Restorative Dent. 21(6):569-579, 2001

Wilk RM: Bony reconstruction of the jaws. In: Miloro M, editor. Peterson's principles of oral and maxillofacial surgery. 2nd edition. Hamilton (London): BC Decker: 785-787, 2004

Διεύθυνση επικοινωνίας:
Φώτιος Τζέρμπος
Ηρώων Πολυτεχνείου 61
185 35 Αθήνα
Τηλ.: 210 4282387
e-mail: ftzerbos@dent.uoa.gr

Address:
Fotios Tzermpos
Iroon Polytechniou 61
185 35 Athens, Greece
Tel.: 210 4282387
e-mail: ftzerbos@dent.uoa.gr

Υποτροπιάζοντα πολλαπλά αφθώδη έλκη Παρουσίαση περίπτωσης και βιβλιογραφική ανασκόπηση

Ramachandran SUDARSHAN[1], Rajeshwari G. ANNIGERI[2], G. Sree VIJAYABALA[3]

Τμήμα Στοματολογίας και Ακτινολογίας [1]Best Dental Science College, Madurai Ινδία, [2]College of Dental Sciences & Hospital, Davangere Ινδία, [3]Thai Moogambikai Dental College and Hospital, Chennai, Ινδία

Recurrent multiple aphthous ulcerations Case report and literature review

Ramachandran SUDARSHAN[1], Rajeshwari G. ANNIGERI[2], G. Sree VIJAYABALA[3]

Department of Oral Medicine and Radiology [1]Best Dental Science College, Madurai India, [2]College of Dental Sciences & Hospital, Davangere India, [3]Thai Moogambikai Dental College and Hospital, Chennai, India

Ενδιαφέρουσα περίπτωση
Case report

ΠΕΡΙΛΗΨΗ: Η άφθα του στόματος είναι η πλέον συχνά απαντώμενη στοματική βλάβη. Οι οδοντίατροι που συχνά βλέπουν τέτοιες περιπτώσεις, βάζουν την διάγνωση αμέσως. Αλλά κάποιες φορές, εάν οι άφθες του στόματος μιμούνται άλλες παρόμοιες βλάβες, η διάγνωση καθίσταται δυσχερής.
Η περίπτωση που παρουσιάζεται αναφέρεται σε μία ασθενή με ιστορικό υποτροπιαζόντων πολλαπλών αφθωδών ελκών, στην οποία χορηγήθηκε συμπτωματική θεραπεία ακολουθούμενη από ανοσοτροποποίηση για την αντιμετώπιση της υποτροπής των ελκών. Παρατίθεται επίσης και μία ανασκόπηση της σχετικής βιβλιογραφίας.

ΛΕΞΕΙΣ ΚΛΕΙΔΙΑ: Έλκος, Λεβαμιζόλη, Αντιμετώπιση, Υποτροπιάζουσα Αφθώδης Στοματίτιδα (ΥΑΣ)

SUMMARY: Oral aphtha is the most commonly occurring oral lesion. Dentists frequently seeing such cases put the diagnosis straightforwardly. But in certain circumstances diagnosis becomes thorny if oral aphthae mimic similar other lesions.
The case reported in this paper refers to a patient with a history of recurrent multiple aphthous ulcerations; she was given symptomatic therapy followed by immunomodulation to address the recurrence of ulcers. A review of literature is additionally made.

KEY WORDS: Ulcer, Levamisole, Management, Recurrent Aphthous Stomatitis (RAS)

[1]Λέκτορας Τμήματος Στοματολογίας και Ακτινολογίας/Lecturer Dept of Oral Medicine and Radiology
[2]Καθηγητής και Διευθυντής Τμήματος Στοματολογίας και Ακτινολογίας/Professor and Head Dept of Oral Medicine and Radiology
[3]Λέκτορας Τμήματος Στοματολογίας και Ακτινολογίας/Lecturer Dept of Oral Medicine and Radiology

Παρελήφθη: 06/10/2012 - Έγινε δεκτή: 25/06/2013

Paper received: 06/10/2012 - Accepted: 25/06/2013

ΕΙΣΑΓΩΓΗ

Ο όρος «άφθα» προέρχεται από τον Ιπποκράτη αναγόμενος πίσω στον 5ο αιώνα π.Χ. και αναφέρεται σε παθήσεις του στόματος. Γενικά, ως «άφθα» αναφέρεται ένα έλκος μη οριζόμενο διαφορετικά (Femiano και συν. 2007). Αυξημένος επιπολασμός έχει βρεθεί στις υψηλότερες κοινωνικοοικονομικές ομάδες, στις γυναίκες και σε άτομα υπό πίεση, όπως φοιτητές την περίοδο των εξετάσεων (Femiano και συν. 2007).

Το αφθώδες έλκος είναι μία φλεγμονώδης αλλοίωση του βλεννογόνου του στόματος η οποία μπορεί να αφορά στις παρειές, τα ούλα, τη γλώσσα, τα χείλη και την οροφή ή το έδαφος του στόματος. Είναι συνήθως επώδυνη και σχετίζεται με ερυθρότητα, διόγκωση και περιστασιακή αιμορραγία από την προσβεβλημένη περιοχή. Η εκδήλωση της νόσου μπορεί να κυμαίνεται από ήπια έως βαρεία και σε ακραίες περιπτώσεις μπορεί ακόμη και να δυσχεραίνει την ικανότητα λήψης τροφής, καθιστώντας τον πάσχοντα επιρρεπή σε υποσιτισμό (Scully, 2003).

Τα αφθώδη έλκη μπορούν να ταξινομηθούν ως απλά και σύνθετα. Οι απλές άφθες δεν σχετίζονται με συστηματικούς παράγοντες και εμφανίζονται μονάχα 2-4 φορές κάθε χρόνο (Femiano και συν. 2007). Οι σύνθετες άφθες (ΥΑΣ) συνιστούν μία διαταραχή κατά την οποία οι ασθενείς ή αναπτύσσουν υποτροπιάζοντα στοματικά και γενητικά αφθώδη έλκη ή υπάρχει μία συνεχής νοσογόνος δραστηριότητα με νέες βλάβες να αναπτύσσονται καθώς οι παλαιότερες βλάβες επουλώνονται, ή τα έλκη σχετίζονται με συστηματικές παθήσεις (Femiano και συν. 2007). Σε μία άλλη ταξινόμηση (Akintoye και Greenberg, 2005) τα αφθώδη έλκη διακρίνονται σε ελάσσονα, μείζονα και ερπητόμορφα (Πίνακας 1).

Η προτεινόμενη θεραπεία περιλαμβάνει διαφορετικές θεραπευτικές στρατηγικές που εξαρτώνται από την βαρύτητα των βλαβών (Πίνακας 2). Η φαρμακευτική αγωγή περιλαμβάνει αναισθητικά όπως λιδοκαϊνη και

INTRODUCTION

The term 'aphtha' originated from Hippocrates as far back as the 5th century BC, referring to disorders of the mouth. In general, the word 'aphtha' refers to the presence of an otherwise undefined ulcer (Femiano et al. 2007). An increased prevalence has been found in the higher socioeconomic groups, in females, and among individuals with stress, such as students at the time of examinations (Femiano et al. 2007).

Aphthous ulcer is an inflammatory lesion of the oral mucosa which may involve the cheeks, the gums, the tongue, the lips, and the roof or floor of the mouth. It is usually painful and associated with redness, swelling, and occasional bleeding from the affected area. Manifestation of the disease can range from mild to severe and, in extreme cases, even hinder a person's ability to ingest foods, thereby making the person susceptible to malnutrition (Scully, 2003).

Aphthous ulcers can be classified as simple and complex. Simple aphthae are not associated with systemic factors and occur only 2–4 times each year (Femiano et al. 2007). Complex aphthae (Recurrent Aphthous Stomatitis - RAS) constitute a disorder in which patients develop recurrent oral and genital aphthous ulcers or there is a continuous disease activity with new lesions developing as older lesions heal, or ulcers are associated with systemic diseases (Femiano et al. 2007). In another classification (Akintoye and Greenberg, 2005), aphthous ulcers are distinguished to minor, major and herpetiform (Table 1).

Treatment suggested includes different therapeutic strategies depending on the severity of the lesions (Table 2). Proposed medication includes anesthetics such as lidocaine, and coating agents such as attapulgite (swish and expectorate) (Altenburg and Zouboulis, 2008). Immunomodulators such as azathioprine, thalidomide, infliximab, interferon-alpha (IFN-α), dap-

Πίνακας 1
Χαρακτηριστικά των αφθωδών ελκών (Akintoye και Greenberg, 2005)

Χαρακτηριστικό	Μικρά	Μεγάλα	Ερπητόμορφα
Φύλο	Α=Γ	Α=Γ	Γ>Α
Ηλικία έναρξης	5-19	10-19	20-29
Αριθμός ελκών	1-5	1-10	10-100
Μέγεθος ελκών (mm)	<10	>10	1-2 μεγάλα εάν συνενώνονται
Διάρκεια (ημέρες)	4-14	>30	<30
Συχνότητα υποτροπής (μήνες)	1-4	<1	<1
Θέση	Χείλη, παρειές, γλώσσα, υπερώα, έδαφος στόματος	Χείλη, παρειές, γλώσσα, υπερώα, φάρυγγας	Χείλη, παρειές, γλώσσα, υπερώα, φάρυγγας, ούλα, έδαφος στόματος
Ουλή	Ασυνήθης	Συνήθης	Ασυνήθης

επικαλυπτικούς παράγοντες όπως ατταπουλγίτη [Σημ. μεταφρ. φυλλοπυριτικό άλας μαγνησίου αλουμινίου-$(Mg,Al)_2Si_4O_{10}(OH).4(H2O)$], (στοματόπλυση και απόπτυση) (Altenburg και Zouboulis, 2008). Έχουν επίσης χρησιμοποιηθεί ανοσοτροποποιητές όπως αζαθειοπρίνη, θαλιδομίδη, ινφλιξιμάμπη, ιντερφερόνη-άλφα (IFN-a), δαψόνη (Altenburg και Zouboulis, 2008), λεβαμιζόλη (Meyer και συν. 1977), κολχικίνες (Katz και συν. 1994), καθώς επίσης και κορτικοστεροειδή όπως πρεδνιζόνη, δεξαμεθαζόνη, τριαμσινολόνη, προπριονική κλομπεταζόλη (Scully, 2012).

Επιπρόσθετα άλλες θεραπείες όπως αλοιφή 5-αμινοσαλικυλικού οξέος ή γέλη προσταγλανδίνης E_2 (Altenburg και Zouboulis, 2008), γέλη κουρκουμίνης (Manifar και συν. 2012), γέλη συνδυάζουσα αλλαντοϊνη, αλόη vera και διοξείδιο του πυριτίου (Garnick και συν. 1998) έχουν επίσης χρησιμοποιηθεί.

Αντιαλλεργικές παστίλιες όπως χρωμογλυκικό νάτριο (Dolby και Walker, 1975), αντικαταθλιπτικά όπως αναστολείς μονοαμινοοξειδάσης (Rosenthal, 1984), αντιμικροβιακοί παράγοντες όπως δοξυκυκλίνη (Preshaw και συν. 2007) και αναλγητικά όπως ασπιρίνη (Angirish, 1996) και δικλοφενάκη (Saxen και συν. 1997), έχουν επίσης προταθεί ως θεραπευτικές στρατηγικές στα αφθώδη έλκη.

ΠΕΡΙΓΡΑΦΗ ΠΕΡΙΠΤΩΣΗΣ

Ασθενής γυναίκα ηλικίας 16 ετών προσήλθε αιτιώμενη πολλαπλά έλκη στην στοματική κοιλότητα από 1 εβδομάδα πριν. Είχε ένα ιστορικό προηγουμένων παρομοίων εξελκώσεων με περιόδους έξαρσης και υφέσεις κάθε 2 μήνες κατά την διάρκεια των προηγουμένων 4 ετών. Η ασθενής δεν ανέφερε πυρετό και ρίγη ως πρόδρομο σύμπτωμα αλλά ένα αίσθημα φλόγωσης στα μάτια όταν εμφανίσθηκαν τα στοματικά έλκη. Η συμπτωματολογία από τα μάτια υποχώρησε την δεύτερη ημέρα αλλά η ασθενής δεν ήταν σε θέση να επιβεβαιώσει την συσχέτιση με την παρούσα κατάστασή της.

sone (Altenburg and Zoumboulis, 2008), levamisole (Meyer et al. 1977), colchicines (Katz et al. 1994), as well as corticosteroids such as prednisone, dexamethasone, triamcinolone, clobetasol propionate have been applied (Scully, 2012).

Additionally other treatments such as 5-aminosalicylic acid cream or prostaglandin E22 gel (Altenburg and Zouboulis, 2008), curcumin gel (Manifar et al. 2012), gel combining allantoin, aloe vera, and silicon dioxide (Garnick et al. 1998) have also been used.

Antiallergic lozenges like sodium cromoglycate (Dolby and Walker, 1975), antidepressants like monoamine oxidase inhibitors (Rosenthal, 1984), antibacterial agents like doxycycline (Preshaw et al. 2007) and analgesics like aspirin (Angirish, 1996) and diclofenac (Saxen et al. 1997), have also been proposed as therapeutic strategies in aphthous ulcers.

CASE REPORT

A 16 years old female patient presented to our department with the complaint of multiple ulcers in the oral cavity past 1 week. She had a history of previous similar ulcerations with periods of exacerbation and remissions every 2 months during the past 4 years. The patient did not report fever and chills as a prodromal symptom but she felt burning eyes when oral ulcers occurred; the latter subsided on the second day but she was unable to confirm the correlation with her present status. There were no associated ulcers elsewhere in the body. There was no family history of similar complaints and her medical history was unremarkable. The patient used as medication topical anesthetics and vitamin supplements, prescribed by a local medical practitioner during her previous visits.

Lymphadenopathy was absent and on oral examination multiple ulcers were present in the buccal and labial mucosa and the tongue with central yellowish appear-

Table 1
Features of aphthous ulcers (Akintoye and Greenberg, 2005)

Characteristic	Minor	Major	Herpetiform
Gender	M=F	M=F	F>M
Age of onset	5-19	10-19	20-29
Number of ulcers	1-5	1-10	10-100
Size of ulcers (mm)	<10	>10	1-2 large if coalesced
Duration (days)	4-14	>30	<30
Recurrence rate (months)	1-4	<1	<1
Site	Lips, cheeks, tongue, palate, floor of the mouth	Lips, cheeks, tongue, palate, pharynx	Lips, cheeks, tongue, palate, pharynx, gingiva, floor of the mouth
Scar	Unusual	Common	Unusual

Εικ. 1: Φωτογραφίες πριν τη θεραπεία
Fig. 1: Photographs before treatment

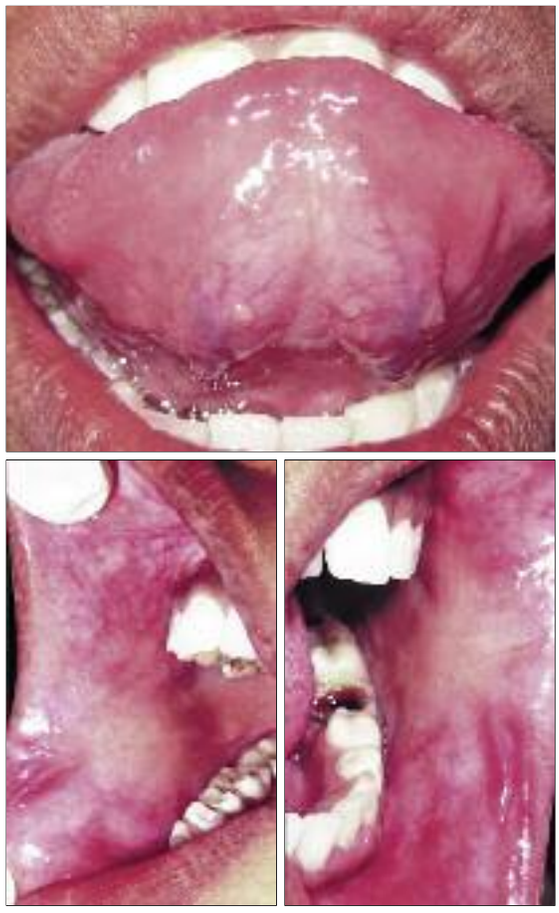

Εικ. 2: Φωτογραφίες μετά τη θεραπεία
Fig. 2: Photographs after treatment

Δεν υπήρχαν σχετικά έλκη αλλού στο σώμα της. Δεν υπήρχε οικογενειακό ιστορικό παρόμοιων παθήσεων και το ιατρικό της ιστορικό ήταν ελεύθερο. Η ασθενής χρησιμοποιούσε ως φαρμακευτική αγωγή τοπικά αναισθητικά και συμπληρώματα βιταμινών, συνταγογραφημένα από έναν τοπικό ιατρό κατά την διάρκεια των προηγουμένων της επισκέψεων.

Δεν υπήρχε λεμφαδενοπάθεια ενώ κατά την εξέταση του στόματος υπήρχαν πολλαπλά έλκη στον παρειακό και χειλικό βλεννογόνο και στη γλώσσα με κεντρική κιτρινωπή εμφάνιση περιβαλλόμενα από ερυθηματώδη άλω, κυμαινόμενα από 0,5 έως 1,5 mm. Τα έλκη ήσαν ανώμαλα καλυπτόμενα από μία στιβάδα ψευδομεμβράνης και έμοιαζαν σαν να συμφύονται (Εικ. 1). Η οφθαλμολογική εξέταση δεν αποκάλυψε κάτι παθολογικό. Στην γενική εξέταση αίματος τα αποτελέσματα ήσαν εντός φυσιολογικών ορίων. Χορηγήθηκαν αναλγητικά, αντιβιοτικά και λεβαμιζόλη 150mg μία φορά την ημέρα για 3 συνεχόμενες ημέρες και συστήθηκε στην ασθενή να συνεχίσει με τοπικά αναισθητικά και συμπληρώματα βιταμινών. Κατά την εξέταση μετά 1 εβδομάδα ο στοματικός της βλεννογόνος φαινόταν να είναι φυσιολογικός (Εικ. 2). Παρακολουθήθηκε για μία περίοδο 3 μηνών κατά την οποία δεν είχε υποτροπή των ελκών.

ance surrounded by erythematous halo, ranging from 0.5 to 1.5 mm. Ulcers were irregular covered by a layer of pseudo- membrane and appeared like coalescing (Fig. 1). Ophthalmological examination revealed no abnormality.

Complete blood count was performed and the results were within normal limits. Analgesics, antibiotics and Levamisole 150 mg once a day for 3 consecutive days were prescribed, and the patient was advised to continue with local anesthetics and vitamin supplements. On examination after 1 week her oral mucosa was appearing to be normal (Fig. 2). She was followed up for a period of 3 months and she did not have recurrence of ulcers.

ΣΥΖΗΤΗΣΗ

Η Υποτροπιάζουσα Αφθώδης Στοματίτιδα (ΥΑΣ) είναι μία συνήθης κατάσταση η οποία τυπικά αρχίζει στην παιδική ηλικία ή την εφηβεία και εμφανίζεται με πολλαπλά υποτροπιάζοντα μικρά, στρογγυλά ή ωοειδή έλκη με περιγεγραμμένα όρια, ερυθηματώδεις άλω και κιτρινωπούς ή γκρίζους πυθμένες (Scully και Felix, 2005).
Αρκετοί προδιαθεσικοί παράγοντες έχουν προταθεί όπως η ψυχολογική ένταση (στρές), το τραύμα, η έλλειψη σιδήρου, η έλλειψη φυλλικού οξέος, το θειικό άλας λαυρικού νατρίου, η διακοπή του καπνίσματος, η κοιλιοκάκη (εντεροπάθεια ευαισθησίας στην γλουτένη) και η νόσος του Crohn, η ελκώδης κολίτιδα, η πτώση του επιπέδου προγεστερόνης στην φάση του ωχρού σωματίου του καταμήνιου κύκλου των γυναικών και ανοσολογικές διαταραχές (Scully και Felix, 2005, Altenburg και Zouboulis, 2008).
Η διάγνωση των αφθωδών ελκών στην παρούσα περίπτωση έγινε με βάση την χαρακτηριστική κλινική εμφάνιση των ελκών, που ακολουθήθηκε από μία γενική εξέταση αίματος η οποία δεν έδειξε διαταραχές. Η διαφορική διάγνωση περιλαμβάνει α) την πρωτοπαθή ερπητική ουλοστοματίτιδα η οποία κυρίως προσβάλλει παιδιά και νεαρούς ενήλικες. Η κλινική εικόνα της περιλαμβάνει πυρετό, κακουχία, λεμφαδενοπάθεια και πόνο στη στοματική κοιλότητα. Ενδοστοματικά εμφανίζονται φυσσαλιδώδεις αλλοιώσεις οι οποίες ρήγνυνται εντός 24 ωρών, καταλείποντας επώδυνα, μικρά, επιφανειακά έλκη. Αυτές οι αλλοιώσεις εμφανίζονται στον κερατινοποιημένο (προσπεφυκότα) και μη-κερατινοποιημένο (κινητό) βλεννογόνο (Cohen και συν. 1985, Neville και συν. 1995). Στην παρουσιαζόμενη περίπτωση δεν υπήρχαν κλινικά συμπτώματα και τα περισσότερα από τα έλκη ήσαν στον μη-κερατινοποιημένο βλεννογόνο.
β) Τον έρπητα ζωστήρα που προσβάλλει τους ηλικιωμένους και τους ανοσοκατασταλμένους. Κλινικά, οι εξελκώσεις επηρεάζουν μόνο τη μία πλευρά του προσώπου ή της στοματικής κοιλότητας, σπανίως διασχίζοντας τη μέση γραμμή. Οι δερματικές αλλοιώσεις εμφανίζονται πρώτα ως ερυθηματώδεις βλατίδες και στη συνέχεια ως φυσαλίδες οι οποίες ρήγνυνται και εφελκιδοποιούνται. Οι στοματικές βλάβες εμφανίζονται ως επιφανειακές εξελκώσεις με ένα ερυθηματώδες όριο (Eisenberg, 1978, Neville και συν. 1995). Στην περίπτωσή μας οι βλάβες διέσχιζαν τη μέση γραμμή και δεν υπήρχαν δερματικές βλάβες.
γ) Την νόσο Behcet που είναι μία πολυσυστηματική χρόνια υποτροπιάζουσα φλεγμονώδης νόσος αγνώστου αιτιολογίας, η οποία χαρακτηρίζεται από υποτροπιάζοντα στοματικά (αφθώδη) έλκη, γεννητικά έλκη, ραγοειδίτιδα και δερματικές βλάβες. Στην περίπτωσή μας δεν υπήρχαν παρούσες άλλες εκδηλώσεις εκτός από εκείνες στη στοματική κοιλότητα (Neville και συν. 1995).

DISCUSSION

RAS is a common condition which typically starts in childhood or adolescence and presents with multiple recurrent small, round or ovoid ulcers with circumscribed margins, erythematous haloes, and yellow or grey floors (Scully and Felix, 2005).
Several predisposing factors have been proposed such as stress, trauma, deficiency of iron, deficiency of folic acid, sodium lauryl sulphate, cessation of smoking, celiac disease (gluten-sensitive enteropathy) and Crohn's disease, ulcerative colitis, fall in progestogen level in the luteal phase of women menstrual cycle, and immune disorders (Scully and Felix, 2005, Altenburg and Zouboulis, 2008).
Diagnosis of aphthous ulcers in the current case was made on the basis of characteristic clinical appearance of the ulcers followed by a complete blood count which revealed no abnormalities. Differential diagnosis include a) primary herpetic gingivostomatitis which mainly affects children and young adults. Clinical presentation includes fever, malaise, lymphadenopathy, and pain in the oral cavity. Intraorally, vesicular lesions appear, which rupture within 24 hours, leaving painful, small, superficial ulcers. These lesions will appear on the keratinized (bound) and non-keratinized (movable) mucosa (Cohen et al. 1985, Neville et al. 1995). In the case presented there were no clinical symptoms and most of the ulcers were in the nonkeratinized mucosa.
b) Herpes zoster which mainly affects the elderly and immune suppressed. Clinically, the ulcerations affect only one side of the face or oral cavity only, rarely crossing the midline. The skin lesions appear first as erythematous papules, and then as vesicles that rupture and become crusted. The oral lesions appear as superficial ulcerations with an erythematous border (Eisenberg, 1978, Neville et al. 1995). In our case the lesions were crossing the midline and there were no skin lesions.
c) Behcet's disease a multisystemic, chronic relapsing inflammatory disease of unknown cause, which is characterized by recurrent oral (aphthous) ulcers, genital ulcers, uveitis and skin lesions. In our case there were no other manifestations present apart from those in the oral cavity (Neville et al. 1995).
d) Cyclic neutropenia which manifest with a low-grade fever, malaise, headaches, skin infections, and alveolar bone loss, there are painful oral ulcerations as well with a central whitish pseudomembrane and an erythematous border. The ulcerations are generally less than 1 cm in diameter. The diagnosis is made by monitoring the number of circulating neutrophils over a period of 6 to 8 weeks which are absent in apthous ulcers (Neville et al. 1995). In the presented case, there was no abnormality in the neutrophil counts or any other manifestation.

Πίνακας 2: Αλγόριθμος αντιμετώπισης αφθώδους έλκους

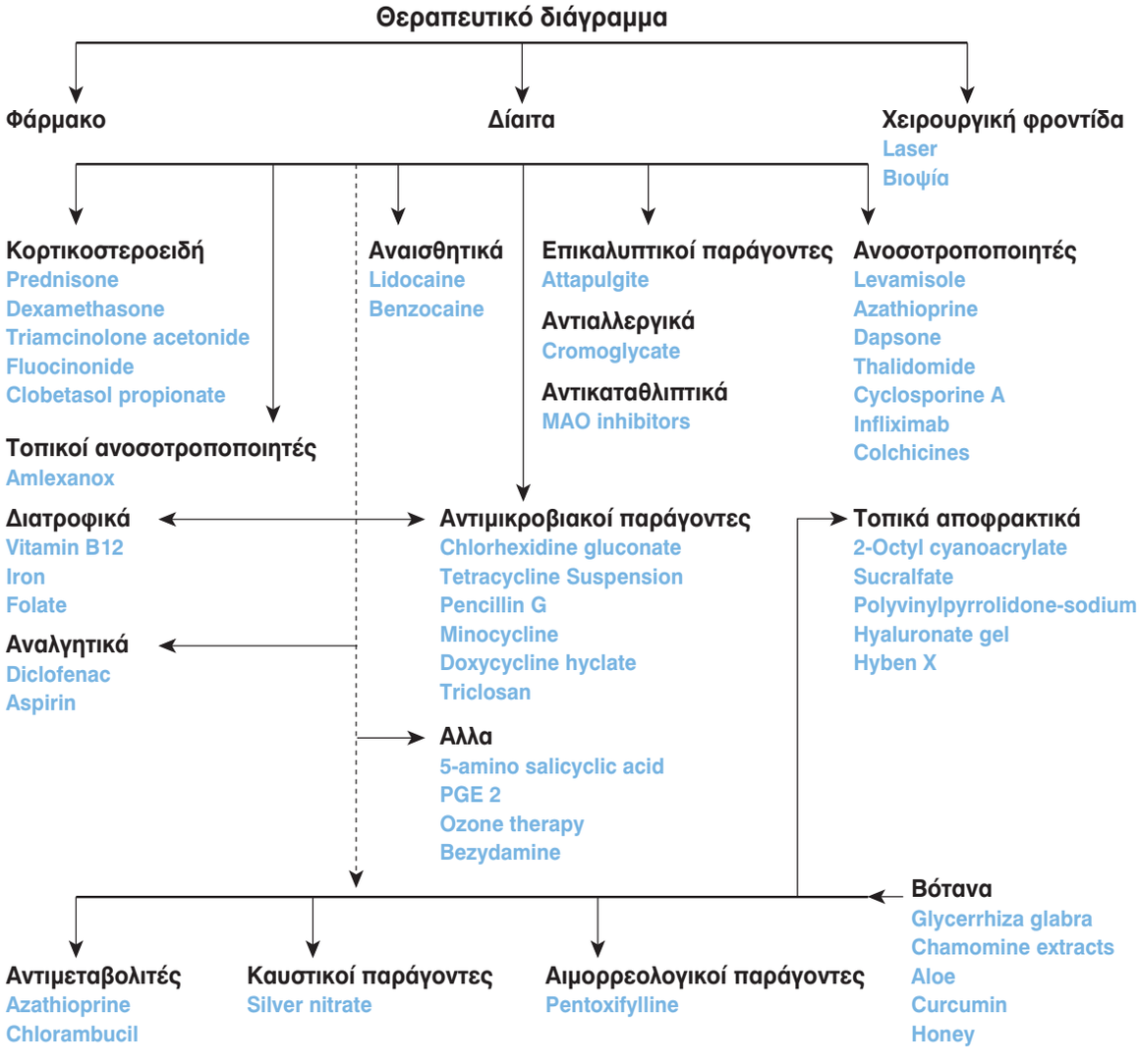

δ) Την κυκλική ουδετεροπενία η οποία εκδηλώνεται με χαμηλό πυρετό, κακουχία, πονοκεφάλους, δερματικές λοιμώξεις και απώλεια φατνιακού οστού, ενώ υπάρχουν επίσης επώδυνες στοματικές εξελκώσεις με μία κεντρική λευκωπή ψευδομεμβράνη και ένα ερυθηματώδες όριο. Οι εξελκώσεις γενικά είναι μικρότερες από 1cm σε διάμετρο. Η διάγνωση γίνεται παρακολουθώντας τον αριθμό των κυκλοφορούντων ουδετεροφίλων για μία περίοδο 6 έως 8 εβδομάδων τα οποία απουσιάζουν στα αφθώδη έλκη (Neville και συν. 1995). Στην παρουσιαζόμενη περίπτωση δεν υπήρχε διαταραχή στον αριθμό των ουδετεροφίλων ή οποιαδήποτε άλλη εκδήλωση.

ε) Την ερπητική κυνάγχη που εμφανίζεται με ερεθισμένο φάρυγγα, πονοκέφαλο, δυσφαγία, κακουχία και στοματικές εξελκώσεις. Σε 24 με 48 ώρες εμφανίζονται φυσαλίδες στη μαλθακή υπερώα και τον στοματοφάρυγγα. Οι φυσαλίδες ρήγνυνται και σχηματίζουν μικρά

e) Herpangina which presents with sore throat, headache, dysphagia, malaise, and oral ulcerations. In 24 to 48 hours vesicles appear on the soft palate and oropharynx. The vesicles rupture and form small painful superficial ulcers that are present for 7 to 10 days. The ulcerations in the oral cavity are usually limited to the soft palate (Neville et al. 1995). But in the case presented ulcers were more anteriorly placed.

Several treatment options have been tried in the aphthous ulcers. Levamisole was selected in our case, as this medication can normalize the CD4/CD8 ratio that was found to be affected in RAS. Further this normalization reduces the inflammatory response providing the resolution of the RAS (Barrons, 2001). Additionally levamisole has been reported to influence the duration and frequency of RAS by half in up to 43% of patients observed in four of the studies (Barrons, 2001). Since

Table 2: Management options for aphthous ulcer

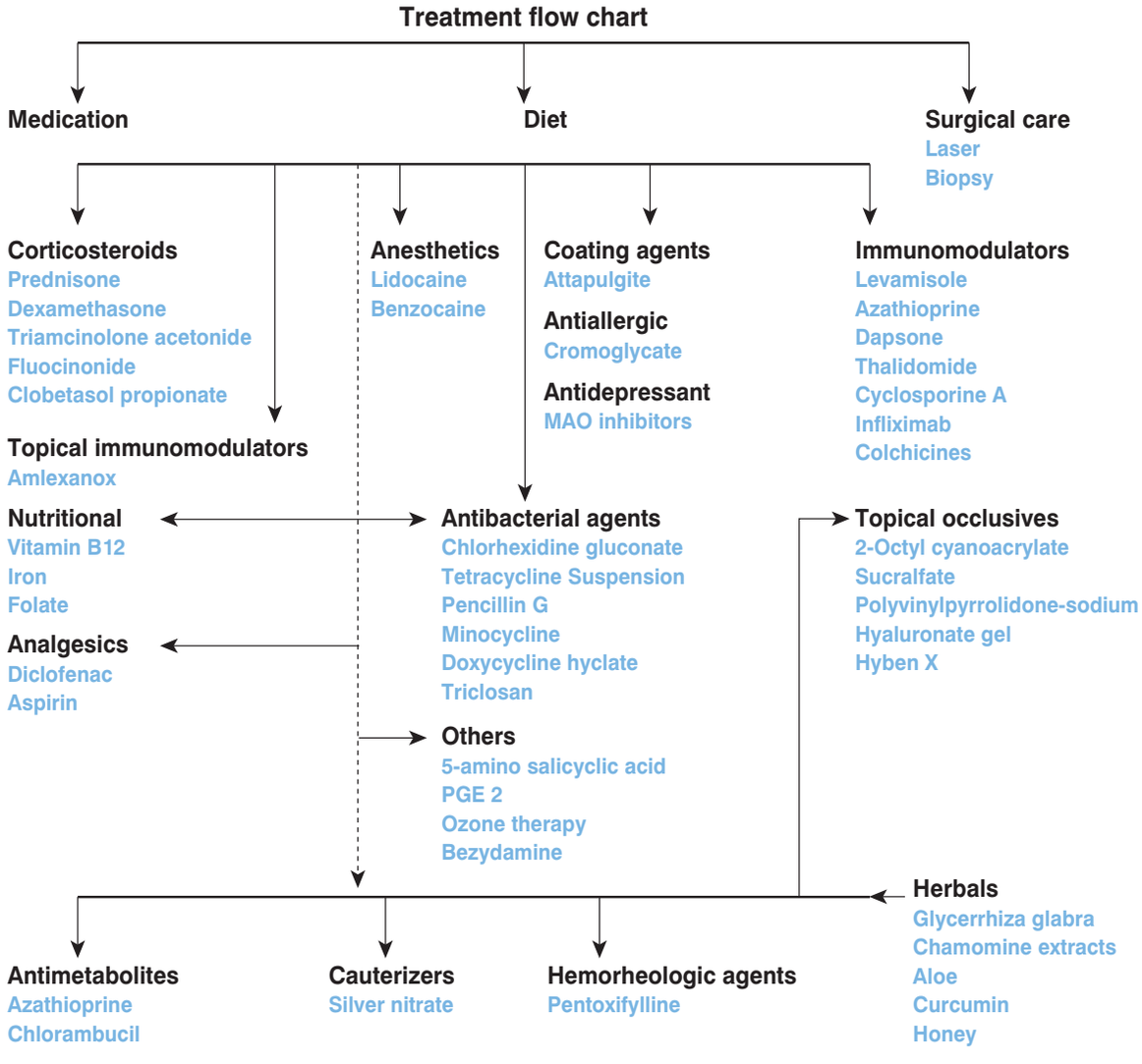

επώδυνα επιφανειακά έλκη τα οποία είναι παρόντα για 7 έως 10 ημέρες. Οι εξελκώσεις στη στοματική κοιλότητα συνήθως περιορίζονται στη μαλθακή υπερώα (Neville και συν. 1995). Αλλά στην παρουσιαζόμενη περίπτωση τα έλκη εντοπίζονταν πιο μπροστά.

Αρκετές θεραπευτικές δυνατότητες έχουν δοκιμασθεί στα αφθώδη έλκη. Η λεβαμιζόλη επιλέχθηκε στην περίπτωσή μας, καθώς αυτό το φάρμακο μπορεί να εξομαλύνει την αναλογία CD4/CD8 που βρέθηκε να επηρεάζεται στην ΥΑΣ. Επιπλέον αυτή η εξομάλυνση ελαττώνει τη φλεγμονώδη απόκριση προσφέροντας τη λύση της ΥΑΣ (Barrons, 2001). Επιπρόσθετα η λεβαμιζόλη έχει αναφερθεί ότι επηρεάζει τη διάρκεια και τη συχνότητα της ΥΑΣ κατά το ήμισυ σε πάνω από το 43% των ασθενών που παρακολουθήθηκαν σε τέσσερεις από τις μελέτες (Barrons, 2001). Καθόσον η ακοκκιοκυτταραιμία ήταν το κύριο μειονέκτημα για ασθενείς σε θεραπεία με λεβα-

agranulocytosis was the major disadvantage for patients on levamisole therapy on long term usage (Won et al. 2009), a dosage schedule for a short period was recommended, and no further blood examination was advised following the therapeutic course.

CONCLUSION

Apthous ulcers are the common ulcers which we see in every day practice in Dentistry. However sometimes diagnosis can be hard to make if the lesions have a complicated appearance as in this case. So diagnosis can be made by two options, either by excluding the lesions by judging against history and clinical features or by treatment diagnosis by suspecting the specific diagnosis and treating accordingly. The protocol of both diagnoses by exclusion and treatment diagnosis was fol-

μιζόλη σε μακροχρόνια χρήση (Won και συν. 2009), συστήθηκε μία τροποποίηση του δοσολογικού σχήματος για μία μικρή περίοδο και δεν ζητήθηκε περαιτέρω εξέταση αίματος ύστερα από την θεραπευτική περίοδο.

ΣΥΜΠΕΡΑΣΜΑ

Τα αφθώδη έλκη είναι τα κοινά έλκη τα οποία βλέπουμε στην καθ' ημέρα οδοντιατρική πράξη. Παρά ταύτα κάποιες φορές η διάγνωση μπορεί να είναι δύσκολο να γίνει εάν οι βλάβες έχουν μία περίπλοκη εμφάνιση όπως στην περίπτωση αυτή. Έτσι η διάγνωση μπορεί να γίνει με δύο δυνατότητες, είτε αποκλείοντας τις βλάβες κρίνοντας με βάση το ιστορικό και τα κλινικά χαρακτηριστικά ή με την θεραπευτική διάγνωση βάζοντας την υποψία της συγκεκριμένης διάγνωσης και θεραπεύοντας αντίστοιχα. Το πρωτόκολλο και των δύο διαγνώσεων με τον αποκλεισμό και την θεραπευτική διάγνωση ακολουθήθηκε στην παρούσα περίπτωση. Θα μπορούσε ως εκ τούτου να προταθεί ότι η υποτροπή των αφθωδών ελκών θα μπορούσε αποτελεσματικά να προληφθεί με την συνετή χρήση ανοσοτροποποιητών για μία χρονική περίοδο.

lowed in the current case. It could hence be recommended that recurrence of aphthous ulcers could be prevented effectively by the judicious use of immunomodulators for a period of time.

ΒΙΒΛΙΟΓΡΑΦΙΑ/REFERENCES

Akintoye SO, Greenberg MS: Recurrent aphthous stomatitis. Dent Clin North Am. 49(1): 31-47, vii-viii, 2005

Altenburg A, Zouboulis CC: Current Concepts in the Treatment of Recurrent Aphthous Stomatitis. Skin therapy letter 13(7):1-4, 2008

Angirish A: Aspirin-mouthwash relieves pain of oral lesions. J R Soc Health 116: 105–106, 1996

Barrons RW: Treatment strategies for recurrent oral aphthous ulcers. Am J Health-Syst Pharm 58; 41-50, 2001

Cohen SG, Greenberg MS: Chronic oral herpes simplex virus infection in immunocompromised patients. Oral Surg Oral Med Oral Pathol. 59:465-471, 1985

Dolby AE, Walker DM: A trial of cromoglycic acid in recurrent aphthous ulceration. Br J Oral Surg 12: 292–295, 1975

Eisenberg E: Intraoral isolated herpes zoster. Oral Surg Oral Med Oral Pathol. 45:214, 1978

Femiano F, Lanza A, Buonaiuto C, Gombos F, Nunziata M, Piccolo S, et al: Guidelines for Diagnosis and Management of Aphthous Stomatitis. Pediatr Infect Dis J 26: 728–732, 2007

Garnick JJ, Singh B,Winkley G: Effectiveness of a medicament containing silicon dioxide, aloe, and allantoin on aphthous ulcers. Oral Surg Oral Med Oral Pathol Oral Radiol Endod 86:550-556, 1998

Katz J, Langevitz P, Shemer J et al: Prevention of recurrent aphthous stomatitis with colchicine: An open trial. J Am Acad Dermatol 31:459-461, 1994

Manifar S, Obwaller A, Gharehgozloo A, Kordi HRBS, Akhondzadeh S: Curcumin Gel in the Treatment of Minor Aphthous Ulcer: a Randomized, Placebo- Controlled Trial. Journal of medicinal plants. 11(41):40-5, 2012

Meyer JD, Degraeve M, Clarysse J, Loose FD, Peremans W: Levamisole in aphthous stomatitis: evaluation of three regimens. Br Med J.12: 671–674, 1977

Neville BW, Damm DD, Allen CM et al: Oral and Maxillofacial Pathology. Philadelphia, Pa: WB Saunders Company, 1995, pp. 181, 188, 192, 239, 423, 424, 559, 563, 567, 620, 621.

Preshaw PM, Grainger P, Bradshaw MH, Mohammad AR, Powala CV, Nolan A et al: Subantimicrobial dose doxycycline in the treatment of recurrent oral aphthous ulceration: a pilot study. J Oral Pathol Med. 36(4):236-40, 2007

Rosenthal SH: Does phenelzine relieve aphthous ulcers of the mouth? N Engl J Med 311: 1442, 1984

Scully C: The diagnosis and management of recurrent aphthous stomatitis: a consensus approach. J Am Dent Ass 134:200-207, 2003

Scully C, Felix DH: Oral Medicine - Update for the dental practitioner. Disorders of orofacial sensation and movement. BDJ 199:259-264, 2005

Scully C. http://emedicine.medscape.com/article/867080-treatment. (Accessed on 9th Oct, 2012)

Saxen MA, Ambrosius WT, Rehemtula A, Russell AL, Eckert GJ: Sustained relief of oral aphthous ulcer pain from topical diclofenac in hyaluronan: a randomized, doubleblind clinical trial. Oral Surg Oral Med Oral Pathol Oral Radiol Endod. 84: 356–361, 1997

Won TH, Park SY, Kim BS, Seo PS, Park SD: Levamisole Monotherapy for Oral Lichen Planus. Ann Dermatol Vol. 21, No. 3, 2009.

Διεύθυνση επικοινωνίας:
Ramachandran Sudarshan
Best Dental Science College
Madurai, Ινδία
Τηλ.: 07416433735
e-mail: sudharshanram@yahoo.co.in

Address:
Ramachandran Sudarshan
Best Dental Science College
Madurai, India
Tel.: 07416433735
e-mail: sudharshanram@yahoo.co.in

Ιατρογενής παρεκτόπιση έγκλειστου κάτω τρίτου γομφίου. Παρουσίαση περίπτωσης

Εμμανουήλ ΧΑΤΖΗΠΕΤΡΟΣ[1], Παναγιώτης ΧΡΙΣΤΟΠΟΥΛΟΣ[2], Μαρία ΠΑΥΛΗ[3], Σπυρίδων ΔΑΜΑΣΚΟΣ[4], Κωνσταντίνος ΤΣΙΧΛΑΚΗΣ[5]

[1,4,5]Κλινική Διαγνωστικής και Ακτινολογίας Στόματος, Οδοντιατρική Σχολή ΕΚΠΑ (Διευθ.: Καθ. Κ. Τσιχλάκης)
[2,3]Κλινική Στοματικής και Γναθοπροσωπικής Χειρουργικής, Οδοντ. Σχολή ΕΚΠΑ (Διευθ.: Καθ. Κ. Αλεξανδρίδης)

Iatrogenic displacement of impacted third molar. Case report

Emmanouil CHATZIPETROS[1], Panagiotis CHRISTOPOULOS[2], Maria PAVLI[3], Spyridon DAMASKOS[4], Konstantinos TSIKLAKIS[5]

[1,4,5]Oral Diagnosis and Radiology Clinic, Dental School, National and Kapodistrian University of Athens (Head: Prof. K. Tsichlakis)
[2,3]Oral and Maxillofacial Clinic, Dental School, National and Kapodistrian University of Athens (Head: Prof. C. Alexandridis)

Ενδιαφέρουσα περίπτωση
Case report

ΠΕΡΙΛΗΨΗ: Κατά τη χειρουργική εξαγωγή ενός εγκλείστου κάτω τρίτου γομφίου είναι δυνατό να προκύψουν τόσο διεγχειρητικές όσο και μετεγχειρητικές επιπλοκές, μεταξύ των οποίων περιλαμβάνεται και η παρεκτόπιση δοντιού ή θραύσματός του εντός παρακείμενων ανατομικών χώρων. Σκοπός της παρουσίασης αυτής είναι να καταδείξει τη διαγνωστική μεθοδολογία και τη χειρουργική αντιμετώπιση για την εξαγωγή ενός εγκλείστου κάτω τρίτου γομφίου, παρεκτοπισμένου εντός των μαλακών μορίων του εδάφους του στόματος. Ασθενής ηλικίας 38 ετών προσήλθε στην Οδοντιατρική Σχολή του Πανεπιστημίου Αθηνών παραπονούμενος για πόνο στην αριστερή υπογνάθια περιοχή, τρείς μήνες μετά την εξαγωγή του σύστοιχου τρίτου γομφίου. Κατά τον ακτινολογικό έλεγχο διαπιστώθηκε η παρουσία του 38 με ανεστραμμένη φορά, εντός των μαλακών μορίων του εδάφους του στόματος αριστερά, σε επαφή με το γλωσσικό πέταλο της κάτω γνάθου. Υπό τοπική αναισθησία το παρεκτοπισμένο δόντι αφαιρέθηκε χειρουργικά. Η μετεγχειρητική πορεία υπήρξε ομαλή. Ο λεπτομερής κλινικός και απεικονιστικός έλεγχος και η γνώση της ορθής χειρουργικής τεχνικής αποτελούν τα σημεία κλειδιά, προκειμένου να αποφευχθούν οι πιθανές επιπλοκές κατά την εξαγωγή ενός εγκλείστου κάτω τρίτου γομφίου.

ΛΕΞΕΙΣ ΚΛΕΙΔΙΑ: Τρίτος κάτω γομφίος, έγκλειστοι τρίτοι γομφίοι, ακτινολογικός έλεγχος, CBCT, χειρουργική εξαγωγή

Παρελήφθη: 07/03/2013 - Έγινε δεκτή: 20/04/2013

SUMMARY: Peri-operative complications may occur during the surgical extraction of impacted mandibular third molars such as the iatrogenic displacement of the whole tooth or a tooth fragment in to the adjacent anatomical structures. The purpose of this case report is to present the diagnosis and treatment planning, as well as the surgical management required for the removal of a 3rd molar displaced in the soft tissues of the floor of the mouth. A 38-year old male patient presented to the Dental School, complaining of pain around the left submandibular area that started three months after the extraction of the impacted mandibular left third molar. At the radiographic examination the tooth was detected in the soft tissues of the floor of the mouth and in close proximity to the lingual plate. It is noteworthy that the patient was under the assumption that the tooth had been extracted successfully. Radiographically the tooth appeared at an 180° turnaround from its original position. Surgical extraction of the displaced third molar took place under local anaesthesia. No post-operative complications were reported. Thorough clinical and radiographic examination, as well as competency at surgical procedures are prerequisites for the appropriate surgical management of impacted third molars.

KEY WORDS: Mandibular third molar, impacted third molars, radiographic examination, CBCT, surgical extraction

Paper received: 07/03/2013 - Accepted: 20/04/2013

[1]Μεταπτυχιακός Φοιτητής Διαγνωστικής & Ακτινολογίας Στόματος, Οδοντιατρική Σχολή ΕΚΠΑ
[2]Λέκτορας ΣΓΠΧ, Οδοντιατρική Σχολή ΕΚΠΑ
[3]Μεταπτυχιακή Φοιτήτρια Παθοβιολογίας Στόματος, Οδοντιατρική Σχολή ΕΚΠΑ
[4]Επίκουρος Καθηγητής Διαγνωστικής & Ακτινολογίας Στόματος, Οδοντιατρική Σχολή ΕΚΠΑ
[5]Καθηγητής και Διευθυντής Κλινικής Διαγνωστικής & Ακτινολογίας Στόματος, Οδοντιατρική Σχολή ΕΚΠΑ

ΕΙΣΑΓΩΓΗ

Η εξαγωγή του τρίτου γομφίου αποτελεί τη συχνότερη επέμβαση της Στοματικής και Γναθοπροσωπικής Χειρουργικής (Woldenberg και συν. 2007, Visintini και συν. 2007).

Σύμφωνα με μία μελέτη των Barbosa-Rebellato και συν. (2011), το 69,4% των τρίτων γομφίων παραμένουν έγκλειστοι, το 16,2% είναι ημιέγκλειστοι, ενώ το 14,4% ανατέλλουν κανονικά στο φραγμό.

Οι πιο συχνές επιπλοκές που παρατηρούνται μετά τη χειρουργική εξαγωγή ενός εγκλείστου/ημιεγκλείστου τρίτου γομφίου είναι: μετεγχειρητική λοίμωξη του τραύματος, αιμορραγία, ινωδολυτική οστεΐτιδα, υπαισθησία του κάτω φατνιακού νεύρου, ιατρογενές κάταγμα της γωνίας της κάτω γνάθου, ιατρογενής παρεκτόπιση του δοντιού ή θραύσματός του εντός παρακείμενων ανατομικών χώρων (Goldberg και συν. 1985, Sisk και συν. 1986, Woldenberg και συν. 2007). Το ιγμόρειο άντρο για τους εγκλείστους άνω γομφίους και ο υπογνάθιος χώρος για τους εγκλείστους κάτω γομφίους αποτελούν τις συνηθέστερες θέσεις ιατρογενούς παρεκτόπισης (Ozyuvaci και συν. 2003). Η παρειογλωσσική φορά του εγκλείστου δοντιού, η διάτρηση του γλωσσικού φλοιώδους πετάλου, η άσκηση υπερβολικής ή ανεξέλεγκτης δύναμης, οι ακατάλληλοι χειρουργικοί χειρισμοί καθώς και ο ανεπαρκής κλινικός και απεικονιστικός έλεγχος αποτελούν τους σημαντικότερους παράγοντες οι οποίοι είναι δυνατόν να οδηγήσουν σε ιατρογενή παρεκτόπιση ενός δοντιού εντός παρακείμενων ανατομικών χώρων (Esen και συν. 2000).

ΠΕΡΙΓΡΑΦΗ ΠΕΡΙΠΤΩΣΗΣ

Άντρας ηλικίας 38 ετών προσήλθε στην Κλινική της Διαγνωστικής και Ακτινολογίας Στόματος της Οδοντιατρικής Σχολής του Πανεπιστημίου Αθηνών με εξωστοματικό οίδημα στην υπογνάθια περιοχή αριστερά.

Ο ασθενής ανέφερε μέτριας έντασης αντανακλαστικό πόνο από τριμήνου στην περιοχή του 38, επεκτεινόμενο σε όλο το σύστοιχο ημιμόριο της κάτω γνάθου που συνοδεύονταν από ωταλγία, δυσκολία στη μάσηση και την κατάποση. Κατά διαστήματα το οίδημα γινόταν εντονότερο συνοδευόμενο από υπαισθησία του ημίσεος του κάτω χείλους και του ημίσεος της γλώσσας αριστερά, ενώ με τη λήψη αντιφλεγμονωδών και αντιβιοτικών φαρμάκων τα συμπτώματα υποχωρούσαν. Ο ασθενής προ 3 περίπου μηνών είχε υποστεί χειρουργική επέμβαση για εξαγωγή του εγκλείστου αριστερού κάτω τρίτου γομφίου κατά την οποία ενημερώθηκε από τον επεμβαίνοντα ότι το δόντι εξήχθη κανονικά, αλλά καταπόθηκε κατά τη διάρκεια της χειρουργικής διαδικασίας. Ο ασθενής μετά το πέρας μιας εβδομάδας συνέχιζε να εμφανίζει έντονο οίδημα στην περιοχή της κάτω γνάθου αριστερά. Κατά την διάρκεια της επανεξέτασης από τον επεμβαίνοντα έγινε οπισθοφατνιακή ακτινογραφία, στην περιοχή

INTRODUCTION

Surgical removal of mandibular third molars is the most common procedure in Oral and Maxillofacial Surgery (Woldenberg et al. 2007, Visintini et al. 2007). According to Barbosa-Rebellato et al. (2011), 69.2% of third molars are impacted, 16.2% are partially erupted and 14.4% erupt normally.

Several complications may be encountered following the surgical removal of an impacted lower third molar, such as post-operative infection of the surgical site, haemorrhage, alveolar osteitis, paraesthesia of the inferior alveolar nerve, iatrogenic fracture of the angle of the mandible, iatrogenic displacement or fracture of the third molar in to adjacent anatomical spaces (Goldberg et al. 1985, Sisk et al. 1986, Woldenberg et al. 2007). Submandibular spaces for lower third molars and maxillary sinuses for upper third molars are the commonest anatomical sites for iatrogenic displacement of third molars during their surgical removal (Ozyuvaci et al. 2003). Iatrogenic displacement of third molars in to the adjacent anatomical spaces may occur due to a variety of factors including the buccolingual angulation of the impacted third molar, the penetration of the lingual plate, exertion of uncontrollable force during the surgical procedure as well as inappropriate surgical manipulation. Moreover, inadequate preoperative clinical examination and radiographic investigation are crucial in order to avoid peri- and postoperative complications (Esen et al. 2000).

CASE REPORT

A 38-year old male presented to the Oral Examination and Radiography Clinic in Athens University Dental School, complaining of moderate pain and oedema at the left submandibular area.

The pain had started about 3 months ago and was followed by earache, difficulty in chewing and swallowing. In order to easy these symptoms the patient was prescribed antibiotics and antinflammatory tablets. During these 3 months the severity of the symptoms was inconsistent. The patient reported that when oedema increased, the sensation of the left border of the lower lip and of the aspect of the tongue was greatly reduced; the symptoms subsided when antibiotic and antinflammatory medication was taken. Thorough history-taking revealed that the patient had visited a general dental practitioner 3 months ago, and had his lower left third molar surgically removed. According to the patient, the dentist assured him that the tooth was successfully removed, but was swallowed during the surgical procedure. On re-examination by the general dental practitioner and because of the persisting oedema around the lower left quadrant, an intraoral periapical radiograph of the relevant area was obtained; a post-extraction socket and the absence of the tooth were

του 38, στην οποία διακρινόταν το μετεξακτικό φατνίο, ενώ το δόντι απουσίαζε. Χορηγήθηκε χημειοπροφύλαξη με αντιμικροβιακά και αντιφλεγμονώδη φάρμακα.
Το ιατρικό ιστορικό ήταν ελεύθερο.
Κατά την ενδοστοματική κλινική εξέταση διαπιστώθηκε απουσία του 38 από τον οδοντικό φραγμό και υπήρχε σκληρή διόγκωση της φατνιακής ακρολοφίας της κάτω γνάθου γλωσσικά στην περιοχή του αριστερού οπισθογομφίου τριγώνου κατά την ψηλάφηση. Εξωστοματικά υπήρχε διάχυτη διόγκωση στην αριστερή υπογνάθια τραχηλική περιοχή, υπόσκληρη και ελαφρώς επώδυνη κατά την ψηλάφηση. Συνυπήρχαν μικροί, ελαστικοί, ψηλαφητοί, ελαφρώς επώδυνοι υπογνάθιοι τραχηλικοί λεμφαδένες.
Κατά τον απεικονιστικό έλεγχο με ψηφιακή πανοραμική ακτινογραφία, διαπιστώθηκε η παρουσία του 38 ανεστραμμένου, με φορά προς το κάτω χείλος του σώματος της κάτω γνάθου (Εικ. 1). Στην ακτινογραφία δήξεως φαινόταν σαν ακτινοσκιερή μάζα στο έδαφος του στόματος, άπω και έσω της μύλης του 37, εντός των μαλακών μορίων (Εικ. 2). Έγινε οδοντιατρική υπολογιστική τομογραφία κωνικής δέσμης (CBCT) της κάτω γνάθου, στην οποία, μετά την ανασύνθεση των εγκαρσίων τομών σε πανοραμικές τομές, σε κάθετες στην ακρολοφία τομές και σε τρισδιάστατη απεικόνιση, διαπιστώθηκε ότι ο 38 βρισκόταν με ανεστραμμένη φορά, εντός των μαλακών μορίων του εδάφους του στόματος αριστερά, αντίστοιχα με την περιοχή του δοντιού στην κάτω γνάθο σε επαφή με το γλωσσικό πέταλο αυτής. Επίσης, παρατηρήθηκε λύση της συνέχειας του γλωσσικού συμπαγούς πετάλου της κάτω γνάθου στην κορυφή της φατνιακής απόφυσης αντίστοιχα με την περιοχή του 38 (Εικ. 3,4).
Ο ασθενής παραπέμφθηκε στην κλινική της Στοματικής και Γναθοπροσωπικής Χειρουργικής της Οδοντιατρικής Σχολής του Πανεπιστημίου Αθηνών για τη χειρουργική αφαίρεση του παρεκτοπισμένου τρίτου γομφίου. Υπό τοπική αναισθησία πραγματοποιήθηκε γλωσσικός κρημνός τύπου φακέλου εκτεινόμενου έως τον 32. Στη συνέχεια εντοπίστηκε και αφαιρέθηκε χειρουρ-

Εικ. 1: Ψηφιακή Πανοραμική Ακτινογραφία στην οποία διαπιστώθηκε η ύπαρξη του #38# ανεστραμμένου, με τη μύλη του να έχει φορά προς το κάτω χείλος του σώματος της κάτω γνάθου.
Fig. 1: Digital Orthopantomogram. Notice the displaced lower left third molar (38), the coronal is «facing» the lower border of the body of the mandible.

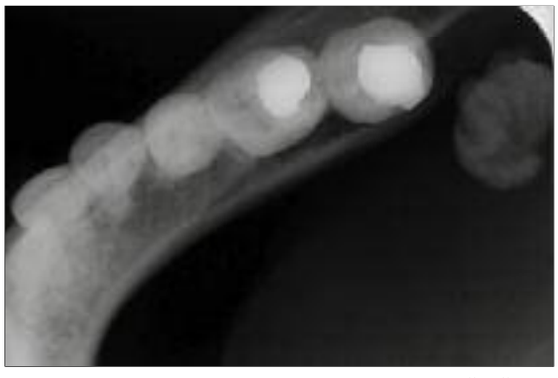

Εικ. 2: Ακτινογραφία δήξεως στην οποία απεικονίζεται ο #38# εντός των μαλακών μορίων του εδάφους του στόματος.
Fig. 2: Bitewing radiograph shows 38 lying in the soft tissues of the floor of the mouth.

verified. Another course of antibiotic and antinflammatory medication were prescribed.
The patient's medical history had nil relevant.
Intraoral examination revealed absence of the lower third molar from the patient's dentition, and lingual swelling at the aspect of the left retromolar pad. In addition, during intraoral examination the floor of the mouth

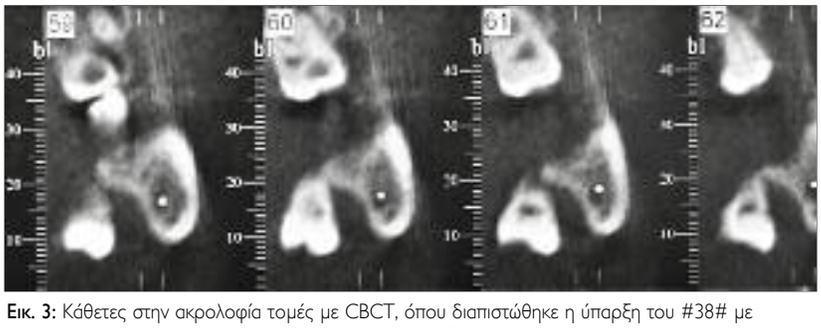

Εικ. 3: Κάθετες στην ακρολοφία τομές με CBCT, όπου διαπιστώθηκε η ύπαρξη του #38# με ανεστραμμένη φορά, εντός των μαλακών μορίων του εδάφους του στόματος αριστερά, αντίστοιχα με την περιοχή του δοντιού στην κάτω γνάθο σε επαφή με το γλωσσικό πέταλο αυτής.
Fig. 3: Vertical sections to the alveolar plane with the use of CBCT. The tooth (38) appears at a 180 degree turn around in comparison to its original position, lying in the soft tissues of the floor of the mouth on the left side and in close proximity to the lingual plate.

Εικ. 4: Εγκάρσια τομή CBCT με τον έγκλειστο #38# εντός των μαλακών μορίων του εδάφους του στόματος.
Fig. 4: Transverse section CBCT shows 38 lying in the soft tissues of the floor of the mouth.

Εικ. 5: Διεγχειρητική εικόνα όπου διακρίνεται το εξαχθέν δόντι.
Fig. 5: Peri-operative intraoral picture. Notice 38 during its surgical removal.

γικά ο παρεκτοπισμένος τρίτος γομφίος, ενώ το τραύμα συρράφθηκε κατά πρώτο σκοπό (Εικ. 5). Μετεγχειρητικά χορηγήθηκαν αντιφλεγμονώδη και αντιβιοτικά φάρμακα, και η πορεία υπήρξε ομαλή. Ο ασθενής σε επανεξέταση μετά 2 μήνες ήταν ελεύθερος συμπτωμάτων, ενώ η αναφερόμενη υπαισθησία του ημίσεος του κάτω χείλους και του ημίσεος της γλώσσας αριστερά είχε παρέλθει πλήρως.

ΣΥΖΗΤΗΣΗ - ΣΥΜΠΕΡΑΣΜΑΤΑ

Η ηλικία άνω των 25 ετών, η εντόπιση, η θέση του δοντιού και η εκτεταμένη αφαίρεση οστού σχετίζονται με αυξημένο κίνδυνο για πιθανές επιπλοκές σύμφωνα με προηγούμενη μελέτη (Barbosa-Rebellato και συν. 2011). Η πιθανότητα τραυματισμού του κάτω φατνιακού και του γλωσσικού νεύρου κατά τη διάρκεια χειρουργικής εξαγωγής του κάτω τρίτου γομφίου κυμαίνεται μεταξύ 0,4-22%, με αποτέλεσμα την πρόκληση υπαισθησίας. Η υπαισθησία αυτή τις περισσότερες φορές έχει παροδικό χαρακτήρα και παρέρχεται αυτόματα (Ziccardi και Zuniga, 2007). Μία πιθανή επιπλοκή επίσης αποτελεί η παρεκτόπιση του δοντιού ή θραύσματός του εντός του υπογναθίου χώρου. Στην περίπτωση αυτή είναι αρκετά δύσκολη η ακριβής εντόπιση του δοντιού (Kambouroglu και συν. 2010). Η ασφαλής χειρουργική αφαίρεση απαιτεί τη δημιουργία εκτεταμένου γλωσσικού κρημνού, ενώ ιδιαίτερα προσεκτικοί χειρισμοί απαιτούνται για την αποφυγή περαιτέρω μετατόπισης του δοντιού βαθύτερα μέσα στους μαλακούς ιστούς. Ορισμένοι συγγραφείς μάλιστα προτείνουν την αναβολή του χειρουργείου για ορισμένες εβδομάδες προκειμένου να σχηματιστούν ινώδεις συμφύσεις, οι οποίες θα σταθεροποιήσουν το δόντι σε μία πιο ανένδοτη θέση. Εντούτοις, η καθυστέρηση της χειρουργικής επέμβασης είναι δυνατόν να αυξήσει τον κίνδυνο της λοίμωξης και της αντίδρασης ξένου σώματος στην περιοχή. Επίσης, είναι δυνατό να συμβεί περαιτέρω μετακίνηση του δοντιού εντός των μαλακών μορίων του υπογναθίου χώρου σε μη ευνοϊκή θέση

was found hard in consistency at the region of 38.
Extraoral examination showed diffuse swelling of the submandibular and neck region of the left side, of semi-hard consistency and mildly painful during palpation. Furthermore, a few palpable and mildly painful submandibular lymph nodes were detected.
Imaging tests included an orthopantomogram (OPG), a bitewing and a dental CBCT of the mandible. The OPG showed the presence of 38 with its anatomical crown facing towards the lower border of the mandible (Fig. 1); the bitewing showed a radiopaque mass at the floor of the mouth distal and medially to the coronal aspect of 37, positioned in the soft tissues (Fig.2).
The CBCT of the mandible showed the exact position of the impacted 38. The information was obtained from the original axial scan which can be manipulated by the computer to reconstruct tomographic sections in the coronal, sagittal or any other planes, to produce three-dimensional images. The tooth appeared at an 1800 turn around in comparison to its original position, lying in the soft tissues of the floor of the mouth on the left side and in close proximity to the lingual plate. Moreover, there was loss of the solid lingual plate at the aspect of the alveolar crest of 38 (Fig. 3,4).
The patient was then referred to the Oral and Maxillofacial Department of the Dental School in Athens, for the surgical removal of the displaced third molar.
Under local anaesthesia a full-thickness lingual mucoperiosteal envelope flap was raised from the distal aspect of 37, to the distal aspect of 32, the displaced molar was located and carefully removed. The area was rinsed with saline and the flap was sutured (Fig. 5). Post-operative course of antibiotics and painkillers were prescribed. No complications occurred and at 2 months follow-up appointment the patient was symptom-free, without paraesthesia of the left aspect of the lower lip and tongue.

DISCUSSION - CONCLUSIONS

Barbosa-Rebellato et al. (2011), reported a number of parameters associated with increased risk of post-operative complications, such as patient's age (over 25 years old), the position and angulation of the impacted third molar, as well as excessive bone removal. The possibility of trauma of the inferior alveolar or the lingual nerve during surgical extraction of lower impacted molars followed by paraesthesia, range from 0.4-22%. In most cases paraesthesia is temporary, which gradually fades away (Ziccardi and Zuniga, 2007).
Another possible complication is displacement of the tooth or tooth fragment in to the submandibular space. In that case it is quite challenging to trace the exact location of the tooth (Kambouroglu et al. 2010). An extended lingual flap is necessary for the safe surgical removal of the tooth, while very careful handling is

(Dormer και Babett, 1973, Peterson, 1988, Gay-Escoda και συν. 1993).

Η διαχείριση της παρεκτόπισης δοντιού εντός του υπογναθίου χώρου είναι συνάρτηση της υπεύθυνης στάσης του επεμβαίνοντος, ο οποίος οφείλει πρωτίστως, να ενημερώσει τον ασθενή του για την έκβαση της όλης διαδικασίας, να τον παραπέμψει για περαιτέρω απεικονιστικό έλεγχο, προκειμένου να προσδιοριστεί η ακριβής θέση του δοντιού και να επαναπροσδιοριστεί ο σχεδιασμός της θεραπείας. Οποιαδήποτε ολιγωρία και απόκρυψη πληροφοριών οι οποίες αφορούν την επιπλοκή που έχει συμβεί, ενδέχεται να έχει σημαντικές επιπτώσεις στη γενική υγεία του ασθενούς. Εάν κατά τη χειρουργική εξαγωγή ενός εγκλείστου κάτω τρίτου γομφίου το δόντι χαθεί ξαφνικά από το χειρουργικό πεδίο, ο επεμβαίνων πρέπει να υποψιαστεί είτε κατάποση του δοντιού από τον ασθενή, είτε παρεκτόπιση του δοντιού εντός του υπογναθίου χώρου. Στην πρώτη περίπτωση ενημερώνεται ο ασθενής για την παρακολούθηση της αποβολής του δοντιού μέσω του γαστρεντερικού συστήματος, χωρίς ιδιαίτερη ανησυχία.

Στη δεύτερη περίπτωση αρχικά η πανοραμική ακτινογραφία και στη συνέχεια εφόσον χρειάζεται η χρήση της οδοντιατρικής υπολογιστικής τομογραφίας (CBCT) κρίνεται απολύτως αναγκαία προκειμένου να καθοριστεί η ακριβής θέση του τρίτου γομφίου, η αξιολόγηση των παρακείμενων ανατομικών δομών και η σχέση του με το γλωσσικό πέταλο της κάτω γνάθου. Το ουσιαστικότερο πλεονέκτημα της οδοντιατρικής υπολογιστικής τομογραφίας (CBCT) έναντι της ιατρικής υπολογιστικής τομογραφίας (CT) είναι η μικρότερη δόση ακτινοβόλησης που λαμβάνει ο ασθενής. Δεν προτιμάται η χρήση της οπισθοφατνιακής ακτινογραφίας διότι το δόντι μπορεί να βρίσκεται παρεκτοπισμένο εντός του υπογναθίου χώρου σε χαμηλότερο επίπεδο από το πεδίο απεικόνισης της οπισθοφατνιακής.

Ο σωστός κλινικός και απεικονιστικός έλεγχος καθώς και η γνώση της ορθής χειρουργικής τεχνικής αποτελούν τα σημεία κλειδιά, προκειμένου να αποφευχθούν οι πιθανές επιπλοκές κατά την εξαγωγή ενός εγκλείστου κάτω τρίτου γομφίου.

required in order to avoid its further migration deeper into the soft tissues. It has been suggested that a small delay of the surgery to remove a displaced third molar is essential in order to let fibrous tissue to form and keep the tooth in a more stable and accessible position. However, delay of the surgical procedure may increase the risk of local infection and foreign body reaction. Additionally, it is possible that the tooth may be displaced further into the submandibular soft tissues, in a less accessible position (Dormer and Babett 1973, Peterson 1988, Gay-Escoda et al. 1993).

Management of iatrogenic displacement of a tooth into the adjacent soft tissues is directly associated with the responsibility and professionalism of the clinician, whose duty is to fully inform the patient for the unfortunate complication, reassure and refer him/her for imaging investigation in order to locate the tooth and arrange the treatment plan. Misinformation or delayed information about the complication may have an impact on the patient's general health. In the unfortunate case like the one presented, with the tooth not visible in the surgical field, the clinician should immediately think that the tooth was either swallowed accidentally by the patient or was displaced into the soft tissues, most often the submandibular space. Should the tooth is swallowed, the patient has to be fully informed, reassured and explained about the excretion of the tooth through the gastrointestinal tract.

Should the tooth is accidentally displaced into the submandibular space: firstly the patient has to be fully informed and then an OPG has to be obtained and CBCT should follow in order to locate the exact position of the third molar and examine the adjacent anatomical structures and its relation with the lingual nerve.

In cases as the one described, CBCT is preferred to CT as all required information is obtained and the radiation dose is lower than for a CT. Intraoral periapical radiography is insufficient as the displaced tooth may be located to a lower plane compared to the one demonstrated on the intraoral radiograph, hence the tooth may appear radiographicaly as "non-present". Therefore, treatment planning of the surgical procedure is hugely enabled by the information gained from the dental CT.

In conclusion, the appropriate clinical examination and imaging techniques, in combination with competence in surgical procedures are key points in order to avoid possible complications during surgical removal of impacted lower third molars.

ΒΙΒΛΙΟΓΡΑΦΙΑ/REFERENCES

Barbosa-Rebellato NL, Thomé AC, Costa-Maciel C, Oliveira J, Scariot R.: Factors associated with complications of removal of third molars: A transversal study. Med Oral Patol Oral Cir Bucal., 16:376-380, 2011

Dormer BJ, Babett JA: Root section in the submaxillary space. Oral Surg Oral Med Oral Pathol Oral Radiol Endod, 35:876, 1973

Esen E, Aydoğan LB, Akçalı MC: Accidental displacement of an impacted mandibular third molar into the lateral pharyngeal space. J Oral Maxillofac Surg, 58:96-97, 2000

Gay-Escoda C, Berini-Aytes L, Pinera-Penalva M: Accidental displace-

ment of a lower third molar. Oral Surg Oral Med Oral Pathol Oral Radiol Endod, 76:159-160, 1993
Goldberg MH, Nemarich AN, Marco WP: Complications after mandibular third molar surgery: a statistical analysis of 500 consecutive procedures in private practice. J Am Dent Assoc, 111:277-279, 1985
Kambouroglu K, Kursun S, Oztas B. Submandibular displacement of a mandibular third molar root during extraction: a case report. Cases J 3:8, 2010
Ozyuvacı H, Fırat D, Tanyel C: Accidental displacement of a mandibular third molar: A case report. Quintessence Int, 34:278-280, 2003
Peterson LJ: Prevention and management of surgical complications. Contemporary Oral and Maxillofacial Surgery Louis: CV Mosby, 1:275-277, 1988
Sisk AL, Hammer WB, Shelton DW, Joy ED Jr. Complications following removal of impacted third molars: the role of the experience of the surgeon. J Oral Maxillofac Surg.44:855-9, 1986
Visintini E, Angerame D, Costantinides F, Maglione M: Peripheral neurological damage following lower third molar removal: A preliminary clinical study. Minerva Stomatol., 56:319-26, 2007
Woldenberg Y, Gatot I, Bodner L: Iatrogenic mandibular fracture associated with third molar removal. Can it be prevented? Med Oral Patol Oral Cir Bucal., 12:E70-2, 2007
Ziccardi VB, Zuniga JR: Nerve injuries after third molar removal. Oral Maxillofac Surg Clin North Am 19:105-15, 2007

Διεύθυνση επικοινωνίας:
Εμμανουήλ Χατζηπέτρος
Καραολή Δημητρίου 4-6,
111 46 Γαλάτσι,
Τηλ.: 210 6993692, 210 2222990, κιν.: 6947 631140
e-mail: e.chatzipetros@gmail.com

Address:
Emmanouil Chatzipetros
Karaoli Demetriou 4-6,
111 46 Galatsi, Athens - Greece
Tel.: 210 6993692, 210 2222990, mob.: 6947 631140
e-mail: e.chatzipetros@gmail.com

Λεμφαγγειακή δυσπλασία με εντόπιση στον μασητήρα μυ. Παρουσίαση περίπτωσης

Ανυ ΟΓΚΑΝΙΑΝ[1], Νικόλαος ΚΕΧΑΓΙΑΣ[2], Λάμπρος ΖΟΥΛΟΥΜΗΣ[3]

Κλινική Στοματικής & Γναθοπροσωπικής Χειρουργικής, Α.Π.Θ. και Γ.Π.Ν. Θεσσαλονίκης «Γ. Παπανικολάου» (Διευθυντής: Καθ. Κ. Αντωνιάδης)

Lymphatic malformation in the masseter muscle. Case report

Any OGANIAN, Nikolaos KECHAGIAS, Lambros ZOULOUMIS

Oral and Maxillofacial Surgery Clinic, Dental School, Aristotle University of Thessaloniki and "G. Papanikolaou" General Hospital. Thessaloniki, Greece.
(Head: Professor K. Antoniadis)

Ενδιαφέρουσα περίπτωση
Case report

ΠΕΡΙΛΗΨΗ: *Εισαγωγή:* Οι λεμφαγγειακές δυσπλασίες είναι αρκετά σπάνιες καλοήθεις βλάβες που προέρχονται από τον λεμφικό ιστό και εμφανίζονται σε όλο το σώμα. Στο μεγαλύτερο ποσοστό τους (75% περίπου), εμφανίζονται στην περιοχή της κεφαλής και του τραχήλου με συχνότερη ενδοστοματική εντόπιση την γλώσσα. Συνήθως ανευρίσκονται εγκαίρως, μέχρι την ηλικία των 2 ετών και παρουσιάζουν την ίδια συχνότητα στα δύο φύλα. Η αντιμετώπισή τους είναι η χειρουργική τους εξαίρεση.
Περιγραφή περίπτωσης: Παρουσιάζεται περίπτωση ασθενούς 43 ετών με λεμφαγγειακή δυσπλασία στην παρειά αριστερά, η οποία αφαιρέθηκε χειρουργικά με ενδοστοματική προσπέλαση. Η περίπτωση έχει ενδιαφέρον λόγω της εντόπισης της δυσπλασίας εντός του μασητήρα μυ, αλλά και της προχωρημένης ηλικίας της ασθενούς για διάγνωση ανάλογης βλάβης.

ΛΕΞΕΙΣ ΚΛΕΙΔΙΑ: Λεμφαγγειακή δυσπλασία, μασητήρας μυς, χειρουργική αντιμετώπιση.

SUMMARY: *Introduction:* Lymphatic malformations are rather rare benign lesions that can occur anywhere in the human body originating from the lymphatic system. The vast majority of these lesions (approximately 75%) develop in the head and neck region, with the tongue being the most common intraoral site of occurrence. They are usually identified early, during the first two years of an individual's life, with both genders being equally affected. Their surgical removal is the treatment of choice.
Case report: the case of a 43-year-old female patient with a lymphatic malformation within the left cheek is presented. Treatment was surgical removal with an intraoral approach. The importance of this case lies in the rare occurrence site of the lymphatic malformation, inside the masseter muscle, as well as in the patient's age, which was above what is typically reported in this type of lesions.

KEY WORDS: lymphatic malformation, masseter muscle, surgical procedure.

[1]*Οδοντίατρος*
[2]*Στοματικός & Γναθοπροσωπικός Χειρουργός*
[3]*Καθηγητής ΣΓΠΧ Α.Π.Θ.*

Παρελήφθη: 06/03/2013 - Έγινε δεκτή: 15/07/2013

Paper received: 06/03/2013 - Accepted: 15/07/2013

ΕΙΣΑΓΩΓΗ

Οι λεμφαγγειακές δυσπλασίες είναι καλοήθεις βλάβες του λεμφικού ιστού, στην πλειονότητά τους συγγενείς, που κατατάσσονται στις αγγειακές δυσπλασίες (Mulliken & Glowacki, 1982, Kaban και Mulliken, 1986).
Οι λεμφαγγειακές δυσπλασίες ανάλογα με το μέγεθος των δομών που τις αποτελούν, που προσομοιάζουν στα λεμφαγγεία, ταξινομούνται σε μακροκυστικές (με σχηματισμούς > 2cm^3), μικροκυστικές (με σχηματισμούς < 2cm^3) και μικτές (Giguère και συν. 2002, Amouri και συν. 2007, Grasso και συν. 2008). Οι δυσπλασίες του τραχήλου είναι συνήθως μακροκυστικές ενώ οι ενδοστοματικές είναι μικροκυστικού τύπου (Schoinohoriti και συν. 2012).
Στην πλειοψηφία των περιπτώσεων (50% - 90%), εμφανίζονται σε παιδιά από την ηλικία των 2 έως 5 ετών, ενώ η εμφάνισή τους ή η διάγνωσή τους σε άτομα μεγαλύτερης ηλικίας είναι σπάνια (Giguère και συν. 2002, Brennan και συν. 1997, Kim και συν. 2007, Grasso και συν. 2008). Αν και οι λεμφαγγειακές δυσπλασίες μπορούν να εμφανιστούν σε οποιοδήποτε σημείο του δέρματος ή του βλεννογόνου, το 75% εμφανίζεται στην περιοχή της κεφαλής και του τραχήλου (Kim και συν. 2007, Grasso και συν. 2008, Schwartz και Patel, 2009). Ενδοστοματικά εντοπίζονται συνήθως στη γλώσσα και ακολουθούν η παρειά, τα χείλη και η υπερώα (Αγγελόπουλος και συν. 2000, Schoinohoriti και συν. 2012).

ΠΕΡΙΓΡΑΦΗ ΠΕΡΙΠΤΩΣΗΣ

Ασθενής, γυναίκα 43 ετών, προσήλθε στα εξωτερικά ιατρεία της κλινικής ΣΓΠΧ για την εξέταση μορφώματος με εντόπιση την αριστερή παρειά. Στην ψηλάφηση υπήρχε μάζα εντός των ιστών της παρειάς, αντίστοιχα με τον μασητήρα μυ, μπροστά από τον κλάδο της κάτω γνάθου. Είχε σκληροελαστική σύσταση, ήταν ευκίνητη και ανώδυνη, με διαστάσεις 10-15mm, χωρίς στοιχεία αιμορραγίας ή έλκους στον βλεννογόνο. Σε υπερηχογράφημα της αριστερής υπογνάθιας και τραχηλικής χώρας, που είχε γίνει προ 2 ετών, είχε καταγραφεί υπόηχο ωοειδές μόρφωμα στην παρειά ενώ δεν υπήρχαν διογκωμένοι τραχηλικοί λεμφαδένες. Στο παρελθόν είχε επίσης γίνει κυτταρολογική εξέταση καθώς και βιοψία, οι οποίες ήταν αρνητικές για κακοήθεια, χωρίς άλλη πληροφορία. Η βλάβη ήταν περισσότερο αισθητή από την ασθενή τους τελευταίους 6 μήνες.
Προγραμματίστηκε η χειρουργική βιοψία- εξαίρεση της βλάβης υπό τοπική αναισθησία, με ενδοστοματική προσπέλαση. Έγινε ευθεία τομή στον βλεννογόνο της παρειάς κατά μήκος της ουλοπαρειακής αύλακας αντίστοιχα με τους προγόμφιους και γομφίους, που επεκτάθηκε προς τον κλάδο της κάτω γνάθου (Εικ. 1). Ακολούθησε παρασκευή των ιστών γύρω από το μόρφωμα, με ιδιαίτερη μέριμνα για την αποφυγή τραυματισμού μυϊκών ινών του μασητήρα μέσα στην μάζα του οποίου

INTRODUCTION

Classified as vascular malformations, lymphatic malformations are benign lesions of the lymphatic system, which are mostly congenital (Mulliken and Glowacki, 1982, Kaban και Mulliken, 1986).
Depending on the size of the vesicle-like structures they comprise, lymphatic malformations can be divided into macrocystic (involving structures larger than 2cm^3), microcystic (with structures smaller than 2cm^3) and mixed ones (Giguère et al. 2002, Amouri et al. 2007, Grasso et al. 2008). Cervical malformations are usually macrocystic, while intaoral ones are mostly microcystic (Schoinohoriti et al. 2012).
The majority of lymphatic malformations (50% - 90%) occur in children between 2 and 5 years old, while their development or diagnosis in older individuals is rare (Giguère et al. 2002, Brennan et al. 1997, Kim et al. 2007, Grasso et al. 2008). Even though lymphatic malformations can occur in any part of the skin or mucosa, 75% of them develop in the head and neck region (Kim et al. 2007, Grasso et al. 2008, Schwartz and Patel, 2009). Intraorally, their most common site of occurrence is the tongue, followed by the cheek, the lips and the palate (Schoinohoriti et al. 2012).

CASE REPORT

A 43-year-old female patient presented to the outpatient department of the OMFS Clinic to have a formation in her left cheek examined. Palpation revealed a mass within the buccal tissues, in the area corresponding to the masseter muscle, anterior to the mandibular ramus. The formation was firm and elastic, while it was mobile and painless, 10-15mm in size, with no elements of bleeding or ulceration of the mucosa. In an ultrasound examination of the left submandibular and cervical areas that had been undertaken 2 years earlier, a hypoechogenic oval formation in the cheek had been recorded while no swollen cervical nodes had been identified. Moreover, both a cytological examination and a biopsy that had been carried out in the past had been found to be negative for malignancy, providing no further indformation. Over the past 6 months, the lesion in question had become more noticeable by the patient.
An intraoral surgical excision- biopsy under local anesthesia was scheduled. The approach was via a straight incision into the buccal mucosa, along the gingivobuccal fold, in the area corresponding to the pre-molars and molars, extended towards the mandibular ramus (Fig 1). Tissues around the lesion were dissected with care to prevent any injuries to the muscular fibers of the masseter, whose body included the formation in question. The lesion was excised in its entirety (Fig 2) followed by tissue suturing with simple interrupted

Εικ. 1: Τομή στον παρειακό βλεννογόνο και παρασκευή των ιστών.
Fig. 1: Incision of the buccal mucosa and tissue dissection.

Εικ. 2: Παρασκευή της μάζας και αφαίρεσή της
Fig. 2: Mass dissection and removal from inside the masseter muscle.

βρισκόταν το μόρφωμα. Η βλάβη αφαιρέθηκε στο σύνολό της (Εικ. 2) και ακολούθησε η συρραφή της τομής με απλή διακεκομμένη ραφή. Το μετεγχειρητικό οίδημα ήταν μικρό και τα ράμματα αφαιρέθηκαν μετά από 8 ημέρες.
Μακροσκοπικά επρόκειτο για ωοειδές μόρφωμα διαστάσεων 10x18mm με ινοελαστική σύσταση (Εικ. 3). Ιστολογικά αποτελείτο από αναστομωμένους αγγειακούς χώρους, ποικίλου μεγέθους, με λεπτό τοίχωμα, ενώ η εσωτερική τους επιφάνεια επαλειφόταν από ένα στίχο ενδοθηλιακών κυττάρων, με προσεκβολές αυτού εντός του αγγειακού χώρου, χωρίς ατυπίες. Στο εσωτερικό των αγγειακών χώρων σε λίγες θέσεις διακρίνονταν ερυθρά αιμοσφαίρια, ενώ στοιχεία κακοήθειας δεν παρατηρήθηκαν. Τέθηκε η διάγνωση μικροκυστικής λεμφαγγειακής δυσπλασίας, ενδομυικής εντόπισης (Εικ. 4 και 5). Η ασθενής παρακολουθείται τακτικά για έγκαιρη διάγνωση πιθανής υποτροπής.

ΣΥΖΗΤΗΣΗ - ΣΥΜΠΕΡΑΣΜΑΤΑ

Οι αγγειακές δυσπλασίες αναπτύσσονται σε ποικίλη έκταση και βάθος εντός των ιστών. Η εντόπισή τους σε βαθύτερα στρώματα μπορεί να καθυστερήσει την διάγνωσή τους και αυτή να γίνει όταν αυξηθούν σε διαστάσεις και δημιουργήσουν λειτουργικά προβλήματα όπως μεγαλογλωσσία (Brennan και συν. 1997, Αγγελόπουλος και συν. 2000).
Η αύξηση των διαστάσεων των λεμφαγγειακών δυσπλασιών μπορεί να ενεργοποιηθεί μετά από τραυματισμό, φλεγμονή, ενδοκρινολογικές μεταβολές ή λεμφαγγειακή απόφραξη (Giguère και συν. 2002, Amouri και συν. 2007, Grasso και συν. 2008). Στην αναφερόμενη περί-

sutures. Postoperative oedema was limited, and the sutures were removed 8 days later.
Macroscopically, the excision was an oval formation of fibroelastic composition, 10x18mm large (Fig. 3). Histologically, it included thin-walled anastomosing vascular spaces of varied sizes, whose internal surface was covered with a layer of endothelial cells, projecting into the vascular space, with no atypias. Inside those vascular spaces, red blood cells were found at a few spots, while no elements of malignancy were identified. A diagnosis of intramuscular microcystic lymphatic malformation was established (Fig. 4 and 5). The patient is under regular follow-up to ensure an early diagnosis of potential recurrence.

Εικ. 3: Η λεμφαγγειακή δυσπλασία διαστάσεων 1,8x1cm σκληροελαστικής σύστασης.
Fig. 3: Sclero-elastic lymphatic malformation,1.8x1cm in size.

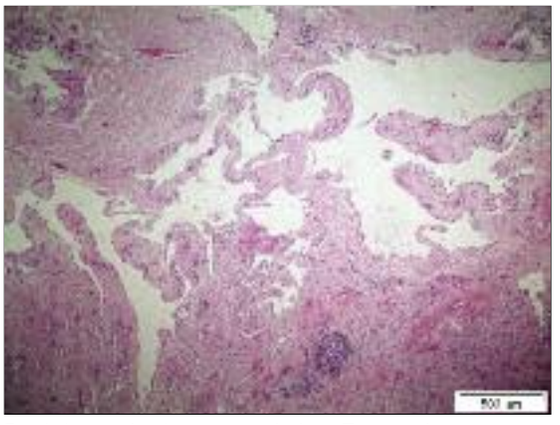

Εικ. 4: Διευρυμένοι λεμφαγγειακοί χώροι. Παρατηρείται η προσεκβολή του ενδοθηλιακού τοιχώματος εντός του αγγειακού χώρου (10x10=100).
Fig. 4: Dilated lymphatic spaces. Note the projection of the endothelial wall into the vascular space (10x10=100).

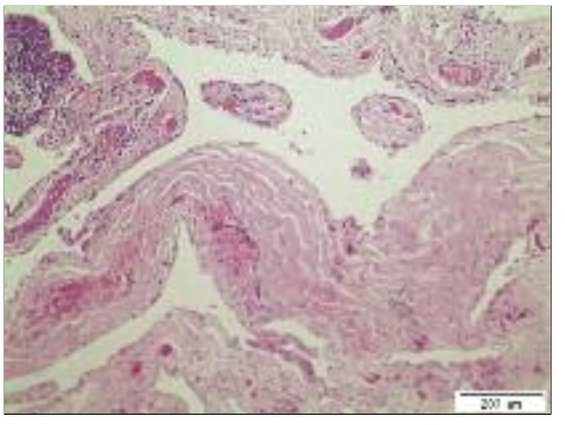

Εικ. 5: Διευρυμένοι λεμφαγγειακοί χώροι, με προσεκβολές του ενδοθηλίου μέσα στον αυλό των αγγειακών σχηματισμών. (4x10=40).
Fig. 5: Dilated lymphatic spaces, with projections of the endothelium into the lumen of the vascular formations (4X10=40).

πτωση η μάζα ήταν σε βάθος ιστών, εντός του μασητήρα μυ και διαπιστώθηκε κατά την ψηλάφηση της παρειάς από την ασθενή. Η μικρή αύξηση των διαστάσεων της βλάβης που αναφέρθηκε, μπορεί να αποδοθεί σε προηγούμενο τραυματισμό της κατά την λήψη ιστού, με βελόνη ή κατά την βιοψία.

Μικροσκοπικά ο μικροκυστικός τύπος, μοιάζει με ομάδες από μικρές φλύκταινες που κυμαίνονται σε χρώμα από ροζ έως σκούρο κόκκινο (Kaban και Mulliken, 1986, Amouri και συν. 2007, Schoinohoriti και συν. 2012). Παρόμοια μικροσκοπική εικόνα είχε και η βλάβη που παρουσιάζεται.

Ποικιλία μεθόδων έχουν αναφερθεί για τη θεραπεία των λεμφαγγειακών δυσπλασιών, ανάμεσα στις οποίες είναι η κρυοθεραπεία, η λήψη στεροειδών, η ακτινοθεραπεία, η αφαίρεση με χρήση laser CO_2, η κρυοχειρουργική και πιο συχνή η κλασσική χειρουργική αφαίρεση (Kaban & Mulliken, 1986, Weingold και συν. 1990, Grasso και συν. 2008, Adamns και συν. 2012). Στην περίπτωση που παρουσιάζεται επιλέχθηκε η χειρουργική αφαίρεση που ήταν εφικτή και ασφαλής με ενδοστοματική προσπέλαση.

Οι λεμφαγγειακές βλάβες αποτελούν μέρος του ευρύτερου λεμφαγγειακού δικτύου, που σπάνια μπορεί να υποτροπιάσουν και για τον λόγο αυτό απαιτείται παρακολούθηση των ασθενών. Η υποτροπή έχει σχέση κυρίως με την ηλικία του ασθενή, τον τύπο, την εντόπιση και την σε υγιείς ιστούς εκτομή της δυσπλασίας (Αγγελόπουλος και συν. 2000, Grasso και συν. 2008, Schoinohoriti και συν. 2012).

Συνοψίζοντας, το ενδιαφέρον της περίπτωσής μας χωρίς προηγούμενη αναφορά στην βιβλιογραφία, έγκειται στην ασυνήθιστη εντόπιση της λεμφαγγειακής δυσπλασίας εντός του μασητήρα μυ, καθώς και στην προχωρημένη ηλικία της ασθενούς για ανάλογη βλάβη.

DISCUSSION - CONCLUSIONS

Vascular malformations can reach different scopes and depths within the tissues. Their development in deeper layers can delay their diagnosis, which may become possible only after their size has increased and caused functional problems, such as macroglossia (Brennan et al. 1997).

This increase in the size of lymphatic malformations can be triggered by injuries, inflammation, endocrinological changes, or lymphatic obstructions (Giguère et al. 2002, Amouri et al. 2007, Grasso et al. 2008). In the case reported here, the mass was at some depth within the tissues, inside the masseter muscle, and was detected by the patient upon palpation of the cheek. The slight increase in the lesion's dimensions can be attributed to a prior injury caused while obtaining tissue with a needle or biopsy instrument.

Microscopically, microcystic lymphatic malformations appear like clusters of small blisters, whose colour can range from pink to dark red (Kaban & Mulliken, 1986, Amouri et al. 2007, Schoinohoriti et al. 2012). The lesion presented here had a similar microscopic picture.

According to the existing literature, a variety of methods have been used to treat these malformations, including cryotherapy, steroids, radiotherapy, laser CO_2 removal, cryosurgery and, most frequently, classic surgical removal (Kaban and Mulliken, 1986, Weingold et al. 1990, Grasso et al. 2008, Adamns et al. 2012). In the case presented here, we opted for surgical removal, which was feasible and safe via intraoral approach, given the rather small lesion size.

These lesions as part of the wider lymphatic system, they may, in rare cases, recur, which makes regular patient follow-ups necessary. Recurrences are mainly

associated with the patient's age, type and site of lesion as well as their removal with healthy tissue margins (Grasso et al. 2008, Schoinohoriti et al. 2012).

To summarise, the importance of this case lies in the rare occurrence site of the lymphatic malformation inside the masseter muscle, as well as in the patient's age, which was above what is typically reported for this type of lesions.

ΒΙΒΛΙΟΓΡΑΦΙΑ/REFERENCES

Αγγελόπουλος Α, Παπανικολάου Σ, Αγγελοπούλου Ε: Όγκοι αγγειακής προέλευσης. Στο βιβλίο: Σύγχρονη Στοματική και Γναθοπροσωπική Παθολογία. Ιατρικές Εκδόσεις Λίτσας, 3η έκδοση, σελ 395-396, 2000

Adams MT, Saltzman B, Perkins JA: Head and neck lymphatic malformation treatment: a systematic review. Otolaryngol Head Neck Surg. 147(4):627-39, 2012

Amouri M, Masmoudi A, Boudaya S. et al.: Acquired lymphangioma circumscriptum of the vulva. Dermatology online journal 13 (4): 10, 2007

Brennan TD, Miller AS, Chen SY: Lymphangiomas of the oral cavity: a clinicopathologic, immunohistochemical, and electron-microscopic study. J of Oral and Maxillofac Surg 55: 932-935, 1997

Giguère C, Bauman N, Smith R: New treatment options for lymphangioma in infants and children. The Annals of Otology, Rhinology, and Laryngology 111 (12 Pt 1): 1066–75, 2002.

Grasso D, Pelizzo G, Zocconi E, and Schleef J: Lymphangiomas of the head and neck in children. Acta Otorhinolaryngol Ital. 28(1): 17–20, 2008

Kaban L, Mulliken J: Vascular anomalies of the maxillofacial region. J Oral Maxillofac Surg. 44(3):203-13, 1986

Kim J, Yoo K, Moon K, Park K, Chung Y, Kim KO, Park C, Hahn T. et al: Gallbladder lymphangioma: a case report and review of the literature. World J Gastroenterol. 14;13(2):320-3, 2007

Mulliken J, Glowacki J: Hemangiomas and vascular malformations in infants and children: a classification based on endothelial characteristics. Plast Reconstr Surg. 69(3):412-22, 1982

Schoinohoriti O, Theologie-Lygidakis N, Tzerbos F, Iatrou I: Lymphatic malformations in children and adolescents. J Craniofac Surg. 23(6):1744-7, 2012

Schwartz RA, Patel GA: Cutaneous lymphangioma circumscriptum: frog spawn on the skin. Int J Dermatol. 48(12):1290-5, 2009

Weingold D, White P, Burton C: Treatment of lymphangioma circumscriptum with tunable dye laser. Cutis; cutaneous medicine for the practitioner 45 (5): 365–6, 1990

Διεύθυνση επικοινωνίας:
Νικόλαος Κεχαγιάς
Δαβάκη 18 Λαγκαδάς, Θεσσαλονίκη
ΤΚ: 572 00 • Ελλάδα
Τηλ.: 2394 025850, Κιν.: 6977 951723
e-mail: nikoskech@gmail.com

Address:
Nikos Kechagias
Davaki 18 Lagadas, Thessaloniki
572 00 • Greece
Tel.: 2394 025850, Mob.: 6977 951723
e-mail: nikoskech@gmail.com

Επιλογές από την βιβλιογραφία/Literature selection

Παρουσίαση εκτεταμένης περίληψης άρθρων, από επιστημονικά περιοδικά συγγενών ειδικοτήτων που αφορούν την Στοματική και Γναθοπροσωπική Χειρουργική
Presentation in Greek of extended summaries from papers on Oral and Maxillofacial Surgery, published in Journals of relative Specialties

Journal of Plastic, Reconstructive & Aesthetic Surgery (2013) 66, 1046-57.

Novel use of platysma for oral sphincter substitution or countering excessive pull of a free muscle

J.K. Terzis, K. Anesti

Μια νέα χρήση του μυώδους πλατύσματος για αντικατάσταση του σφιγκτήρα του στόματος η για αντιμετώπιση υπερβολικής έλξης ενός μεταφερθέντος ελεύθερου μυ.

Το μυώδες πλάτυσμα, ο λεπτός πλατύς μυς που συμμετέχει στην έκφραση του προσώπου, έχει χρησιμοποιηθεί ως κρημνός αποκατάστασης για ελλείμματα του σφιγκτήρα του στόματος, καθώς και για ελλείμματα μαλακών μορίων του προσώπου μετά από τραύμα ή χειρουργική του καρκίνου. Το πλάτυσμα μπορεί να προσφέρει ισορροπία στην αποκατάσταση του σφιγκτήρα του στόματος, σε περιπτώσεις μακροχρόνιας παράλυσης του προσωπικού νεύρου, με ελεύθερους αγγειούμενους κρημνούς, επιτρέποντας την επίτευξη πιο φυσικού χαμόγελου.
Στην παρούσα μελέτη αξιολογήθηκε η χρήση του ετερόπλευρου μισχωτού κρημνού του μυώδους πλατύσματος, ως αντιρροπιστικού μηχανισμού της δράσης ενός μεταφερθέντος ελεύθερου μυϊκού κρημνού για την αποκατάσταση της λειτουργίας του σφιγκτήρα του στόματος. Το πλάτυσμα νευρώνεται από αυχενικούς κλάδους του προσωπικού νεύρου. Ο κρημνός που προκύπτει από την παρασκευή του είναι τύπου II κατά Mathes και Nahai, έχοντας ένα μείζονα μίσχο (την προσωπική αρτηρία και τις συνοδές της φλέβες) και ένα ελάσσονα (τον επιπολής κλάδο της εγκάρσιας τραχηλικής αρτηρίας και φλέβα). Οι Lee και Terzis απέδειξαν σε πτωματικές παρασκευές την ύπαρξη σταθερού κλάδου της προσωπικής αρτηρίας, ακριβώς στο σημείο χιασμού της προσωπικής αρτηρίας και του επιχείλιου κλάδου του προσωπικού νεύρου.
Η χειρουργική τεχνική περιλαμβάνει την δημιουργία προωτιαίας τομής με υπογνάθια επέκταση και στην συνέχεια ακολουθεί η απελευθέρωση του πρόσθιου μέρους του πλατύσματος από τον υποδόριο ιστό. Η παρασκευή επεκτείνεται μέχρι το άνω χείλος της κλείδας και οπισθίως μέχρι την μαστοειδή απόφυση, πίσω από τον στερνοκλειδομαστοειδή μυ. Το πλάτυσμα παρασκευάζεται μέχρι την μέση γραμμή, διαχωριζόμενο από τον στερνοκλειδομαστοειδή μυ. Το κατώτερο όριο του πλατύσματος παρασκευάζεται και σηκώνεται και ο μυικός κρημνός μετακινείται προσθίως. Τα προσωπικά αγγεία αναγνωρίζονται και παρασκευάζονται. Για τον εντοπισμό της κύριας τροφοφόρας αρτηρίας του πλατύσματος μπορεί να χρησιμοποιηθεί διεγχειρητικά υπερηχογράφημα. Ο επιχείλιος κλάδος του προσωπικού νεύρου αναγνωρίζεται και παρασκευάζεται επίσης. Ο μυϊκός κρημνός του πλατύσματος, μέσα από υποδόρια παρασκευή φτάνει στην περιοχή της ομόπλευρης του μυός συγχειλίας. Το πλάτυσμα διχοτομείται κατά μήκος, στο μέρος του που αποκόπηκε από την κλείδα, και έτσι δημιουργούνται δύο τμήματα που ενώνονται στο μέρος του πλατύσματος που προσφύεται στην περιοχή του κάτω χείλους της κάτω γνάθου. Έτσι σχηματίζεται ένα σχήμα ανεστραμμένου Y, με τα δύο σκέλη να αντιστοιχούν στην κλείδα. Δημιουργούνται δύο υποδόρια τούνελ, ένα στο άνω και ένα στο κάτω χείλος και σε κάθε ένα από αυτά περνάει ένα από τα δύο μέρη του πλατύσματος, τα οποία πλέον έχουν ανασηκωθεί και περιστραφεί προς τα πάνω. Τα δύο αυτά τμήματα ενώνονται μεταξύ τους στην απέναντι συγχειλία με μη απορροφήσιμα ράμματα. Έτσι το πλάτυσμα έχει πλέον εγκάρσιο προσανατολισμό και η δράση του οδηγεί την συγχειλία στην οποία καθηλώθηκε, προς την απέναντι πλευρά.
Η μελέτη έλαβε έγκριση από το Συμβούλιο της Eastern Virginia Medical School. Οι ασθενείς που αντιμετωπίσθηκαν ήταν συνολικά 12, ηλικίας από 3 μέχρι 66 ετών. Τα αίτια της μόνιμης πάρεσης του προσωπικού νεύρου ήταν ιατρογενή σε 7 περιπτώσεις, αναπτυξιακά σε 2, ένας ασθενής έπασχε από σύνδρομο Moebius, ένας από παράλυση Bell's, ενώ σε έναν οφειλόταν σε τραυματισμό από πυροβόλο όπλο. Οι ασθενείς είχαν υποβληθεί στο παρελθόν σε

άλλες επεμβάσεις αποκατάστασης της πάρεσης του προσωπικού οι οποίες περιλάμβαναν την μεταφορά ελεύθερων αγγειούμενων μυϊκών κρημνών (όπως ισχνό προσαγωγό) ή τοπικοπεριοχικούς μυϊκούς κρημνούς (όπως ελάσσονα θωρακικό και κροταφίτη), καθώς και την χρήση του υγιούς αντίπλευρου προσωπικού νεύρου (σε όλες τις περιπτώσεις μεταφοράς ελεύθερου κρημνού). Σε όσες περιπτώσεις απαιτείτο μεγαλύτερο μήκος για το μεταφερθέν πλάτυσμα, χρησιμοποιήθηκε μόσχευμα περιτονίας ή τενόντιο μόσχευμα.

Η αξιολόγηση των αποτελεσμάτων διενεργήθηκε από ομάδα τριών ανεξάρτητων ερευνητών, μετά από μελέτη προεγχειρητικών και μετεγχειρητικών βίντεο των ασθενών. Για την αξιολόγηση χρησιμοποιήθηκε το Terzis Grading System, σε βίντεο που ελήφθησαν σε τρεις χρονικές περιόδους: κατά την πρώτη επίσκεψη, πριν και μετά την μεταφορά του πλατύσματος. Επίσης χρησιμοποιήθηκε ερωτηματολόγιο για την αξιολόγηση της ποιότητας ζωής του ασθενούς. Όλοι οι ασθενείς αξιολογήθηκαν τουλάχιστον ένα έτος μετά την μεταφορά του πλατύσματος. Σύμφωνα με τα αποτελέσματα, όλοι οι ασθενείς παρουσίασαν σημαντική βελτίωση τόσο της αισθητικής όσο και της λειτουργικότητας του στόματος, σχετικά με την σίτιση, την κατάποση και το χαμόγελο. Την μεγαλύτερη βελτίωση, σε βαθμό στατιστικά σημαντικό, παρουσίασαν οι ασθενείς σχετικά με την εξάλειψη της σιαλόρροιας. Καθώς μόνο οι 6 από τους ασθενείς συμπλήρωσαν το ερωτηματολόγιο σχετικά με την ποιότητα ζωής, δεν ήταν δυνατόν να εξαχθούν στατιστικά αποτελέσματα. Ωστόσο οι 5 από τους 6 ανέφεραν βελτίωση στην σίτιση χωρίς σιαλόρροια πλέον, ενώ 4 ασθενείς ανέφεραν βελτίωση της ομιλίας τους τόσο ώστε να είναι καταληπτοί και από το τηλέφωνο. Δεν παρατηρήθηκαν σημαντικές επιπλοκές κατά την χρήση της συγκεκριμένης χειρουργικής διαδικασίας.

Διάφορες τεχνικές έχουν χρησιμοποιηθεί στην προσπάθεια αντιμετώπισης ελλειμμάτων του σφιγκτήρα του στόματος η για αντιμετώπιση υπερβολικής έλξης ενός μεταφερθέντος ελεύθερου μυός για την αντιμετώπιση μόνιμης παράλυσης του προσωπικού νεύρου. Με την παρούσα τεχνική, χρησιμοποιείται ένας εύκολα προσπελάσιμος μυς όπως το μυώδες πλάτυσμα και μια σχετικά εύκολη χειρουργική τεχνική. Το πλάτυσμα άλλωστε παρουσιάζει σημαντικές ομοιότητες υφής και λειτουργίας με αυτούς του σφιγκτήρα του στόματος, ενώ είναι πολύ εύκολο στους χειρισμούς διαμόρφωσης σε συγχειλία. Τα αποτελέσματα δείχνουν ότι οι ασθενείς παρουσιάζουν σημαντική βελτίωση, τόσο αισθητικά όσο και λειτουργικά της λειτουργίας του στόματος, ενώ σημαντική επίσης είναι και η βελτίωση στην ψυχολογία του ασθενούς. Οι συγγραφείς πιστεύουν ότι αυτή η νέα τεχνική θα μπορούσε να βρει εφαρμογή και σε περιπτώσεις ατροφίας του σφιγκτήρα του οφθαλμού, δίνοντας λύσεις και σε άλλες παθολογικές καταστάσεις της περιοχής κεφαλής και τραχήλου.

Journal of Plastic, Reconstructive & Aesthetic Surgery (2013), E-pub ahead of print.

A novel use of the facial artery based buccinator musculo-mucosal island flap for reconstruction of the oropharynx

K. Khan, V. Hinckley, O. Cassell, P. Silva, S. Winter, M. Potter

Μια νέα χρήση του βυκανητικού μυοβλεννογόνιου νησιδητού κρημνού που αρδεύεται από την προσωπική αρτηρία, για την αποκατάσταση του στοματοφάρυγγα

Οι βασικές αρχές της χειρουργικής αποκατάστασης της ανώτερης αεροφόρου και πεπτικής οδού, είναι αυτές της λειτουργικής αποκατάστασης με όσο το δυνατόν μικρότερη νοσηρότητα. Το είδος της αποκατάστασης μετά από την εκτομή όγκου, εξαρτάται από το μέγεθος, την εντόπιση και το είδος της όγκου και περιλαμβάνει τοπικούς, περιοχικούς και ελεύθερους αγγειούμενους κρημνούς. Για την αποκατάσταση μικρών μέχρι μέτριων ενδοστοματικών ελλειμμάτων, εξαιρετικά δημοφιλείς είναι οι τοπικοί κρημνοί που έχουν πολύ καλή αιματική άρδευση, εύκολη χειρουργική τεχνική, ιστική ομοιότητα με την δέκτρια θέση και πολύ μικρή νοσηρότητα. Ο βυκανητικός μυοβλεννονογόνιος κρημνός έχει περιγραφεί από διάφορους συγγραφείς, για την αποκατάσταση ελλειμμάτων σε διάφορες θέσεις του στόματος και της ρινικής κοιλότητας. Στην παρούσα μελέτη παρουσιάζεται η χρήση του βυκανητικού μυοβλεννογόνιου νησιδητού κρημνού, στην αποκατάσταση ελλειμμάτων του πλάγιου φαρυγγικού τοιχώματος και της βάσης της γλώσσας. Πέντε ασθενείς, τέσσερις άνδρες και μια γυναίκα, με μέση ηλικία τα 52 έτη, χειρουργήθηκαν για ακανθοκυτταρικό καρκίνωμα στην Κλινική Κεφαλής και Τραχήλου του Oxford University Hospital, Oxford, UK. Η πρωτοπαθής εστία σε 3 περιπτώσεις βρισκόταν στο πλάγιο φαρυγγικό τοίχωμα και σε 2 στην βάση της γλώσσας. Τρεις ασθενείς υπεβλήθησαν ταυτόχρονα σε τραχηλικό λεμφαδενικό καθαρισμό, για την αντιμετώπιση τραχηλικής μεταστατικής νόσου.

Ο κρημνός σχεδιάζεται με κυανό του μεθυλενίου στον παρειακό βλεννογόνο, με το ανώτερο όριό του λίγο κάτω από τον πόρο της παρωτίδας. Η εκτίμηση της πορείας του πόρου του Stensen γίνεται χρησιμοποιώντας την τεχνική που περιέγραψαν οι O'Leary et al. Για την ανάπτυξη του χειρουργικού πεδίου χρησιμοποιείται ως πρόσθιο όριο η συγχειλία, ως οπίσθιο το πρόσθιο χείλος του μασητήρα και ως κατώτερο τα 3 cm απόσταση από το ανώτερο όριο του κρημνού. Η παρασκευή των ιστών αρχίζει από μπρος προς τα πίσω, δια μέσου του στοματικού βλεννογόνου και του βυκανητή μυ. Η προσωπική αρτηρία και φλέβα αναγνωρίζονται και παρασκευάζονται. Η προς τα άνω συνέχειά τους αναγνωρίζεται και απολινώνεται. Η προς τον τράχηλο συνέχειά τους παρασκευάζεται προσεκτικά προς

τα κάτω και έξω και διατηρείται. Αρτηρία και φλέβα ευρισκόμενες σε επαφή με τους παρασκευασμένους ιστούς δημιουργούν τον μίσχο του κρημνού. Ο παρειακός κλάδος της έσω γναθιαίας που βρίσκεται προς τα πίσω του κρημνού απολινώνεται. Στις περιπτώσεις που διενεργείται ταυτόχρονα λεμφαδενικός καθαρισμός, τα προσωπικά αγγεία πρέπει να αναγνωριστούν και να διασωθούν, ενώ μεγάλη προσοχή απαιτείται για την διαφύλαξη της ακεραιότητας του επιχείλιου κλάδου του προσωπικού νεύρου. Ο μίσχος των αγγείων πρέπει να απελευθερωθεί πλήρως, ώστε να μην στραγγαλισθεί κατά την τοποθέτηση του κρημνού στην δέκτρια θέση. Ο κρημνός συρράπτεται σε δύο στρώματα και ο έλεγχος πιθανών διαρροών μετά την συρραφή, ελέγχεται διεγχειρητικά με ενδοστοματικό καταιονισμό με υπεροξείδιο του υδρογόνου. Η δότρια θέση συρράπτεται κατά πρώτο σκοπό, με διαφύλαξη της ακεραιότητας του πόρου του Stensen. Η μετεγχειρητική αγωγή περιλαμβάνει στοματικές πλύσεις με χλωρεξιδίνη, ενώ η βιωσιμότητα του κρημνού ελέγχεται εύκολα με την χρήση εύκαμπτου ρινοσκόπιου.

Ο μέσος κρημνός ήταν διαστάσεων 3 cm (από άνω ως κάτω) x 5 cm (από μπροστά προς τα πίσω). Οι κρημνοί αποκατέστησαν τα ελλείμματα και η δότρια θέση συρράφτηκε κατά α' σκοπό. Οι ασθενείς δεν έλαβαν τροφή από το στόμα για 8 ημέρες μετεγχειρητικά και δεν παρατηρήθηκε μερική η πλήρης νέκρωση σε κάποιο κρημνό. Οι ασθενείς εμφάνισαν πολύ μικρή ενδοστοματική ουλή, ενώ δεν υπήρξαν προβλήματα στην ομιλία ή πόνος. Δύο ασθενείς εμφάνισαν πάρεση του επιχείλιου κλάδου του προσωπικού νεύρου η οποία παρήλθε πλήρως 6 εβδομάδες μετά την χειρουργική επέμβαση. Δύο ασθενείς εμφάνισαν ήπιο περιορισμό της διάνοιξης του στόματος μετεγχειρητικά.

Η αντιμετώπιση μικρών ως μέτριων ελλειμμάτων του στοματοφάρυγγα μπορεί να γίνει με την χρήση τοπικοπεριοχικών κρημνών. Με αυτόν τον τρόπο είναι δυνατός ο περιορισμός του χειρουργικού χρόνου, η αποφυγή χρήσης ογκωδών κρημνών και η αποκατάσταση βλεννογόνου με βλεννογόνο. Στην μελέτη αυτή περιγράφεται για πρώτη φορά η χρήση του βυκανητικού μυοβλεννογόνιου νησιδητού κρημνού που αρδεύεται από την προσωπική αρτηρία, για την αποκατάσταση ελλειμμάτων του στοματοφάρυγγα. Ακόμα και σε περιπτώσεις που απαιτείται η ταυτόχρονη διενέργεια λεμφαδενικού καθαρισμού, η διάσωση των προσωπικών αγγείων μπορεί να επιτευχθεί ακόμη κι αν αφαιρεθεί ο προσωπικός λεμφαδένας. Έτσι είναι δυνατή η σχεδίαση και η δημιουργία του βυκανητικού μυοβλεννογόνιου νησιδητού κρημνού, αν και η προεγχειρητική ακτινοθεραπεία αυξάνει την εμφάνιση επιπλοκών. Καθώς ο κρημνός μπορεί να επιτευχθεί μέσω του κρημνού του τραχηλικού λεμφαδενικού καθαρισμού, αποφεύγεται ο διαχωρισμός του κάτω χείλους και της κάτω γνάθου ελαττώνοντας σημαντικά την νοσηρότητα. Το πέρασμα του κρημνού επί τα εκτός της κάτω γνάθου αφαιρεί την ανάγκη του να διατηρείται το στόμα ανοικτό διεγχειρητικά. Μειονέκτημα του κρημνού είναι το γεγονός ότι δεν είναι δυνατή η ταυτόχρονη αφαίρεση του όγκου και η αναπέταση του κρημνού από άλλη χειρουργική ομάδα, λόγω της εγγύτητας των δύο θέσεων. Επίσης παρατηρήθηκε σε κάποιους ασθενείς περιορισμός της διάνοιξης του στόματος, ωστόσο αυτό θα μπορούσε να αποφευχθεί με την κινητοποίηση και χρήση της λιπώδους σφαίρας της παρειάς. Τέλος, η παρατηρηθείσα σε δύο ασθενείς παροδική πάρεση του επιχείλιου κλάδου του προσωπικού νεύρου, αυτή συνέβη σε ασθενείς που υποβλήθηκαν ταυτόχρονα σε λεμφαδενικό καθαρισμό, του οποίου συνήθης επιπλοκή είναι και η συγκεκριμένη πάρεση.

Συμπερασματικά, ο βυκανητικός μυοβλεννογόνιος νησιδητός κρημνός μπορεί να δώσει λύσεις σε περιπτώσεις ιστικών ελλειμμάτων μικρής ως μέσης έκτασης στο πλάγιο τοίχωμα του φάρυγγα και την βάση της γλώσσας. Έχει αγγειακό μίσχο ικανοποιητικού μήκους ο οποίος μπορεί να περιστραφεί με ασφάλεια και μπορεί να δώσει βλεννογόνο για βλεννογονικά ελλείμματα με ελάχιστη νοσηρότητα από την δότρια θέση.

Επιμέλεια-απόδοση: Βασίλης Πετσίνης

Αρχεία Ελληνικής Στοματικής και Γναθοπροσωπικής Χειρουργικής (2013) 2, 122-125
Hellenic Archives of Oral & Maxillofacial Surgery (2013) 2, 122-125

Ανακοινώσεις/Announcements

ΟΡΓΑΝΩΤΙΚΗ ΕΠΙΤΡΟΠΗ

Πρόεδρος
Γεώργιος Παντέλας

Μέλη
- Βενέτης Γρηγόρης
- Δημητριάδης Νεόφυτος
- Ζουλούμης Λάμπρος
- Καλλής Σταύρος
- Κανάκης Παναγιώτης
- Μαρίνος Κώστας
- Μιχαηλίδης Χρήστος
- Παπαχαραλάμπους Σπύρος
- Χατζηπέτρου Λουκία
- Jung Nic

ΕΠΙΣΤΗΜΟΝΙΚΗ ΕΠΙΤΡΟΠΗ

- Αλεξανδρίδης Κώστας
- Αντωνιάδης Κώστας
- Βαχτσεβάνος Κώστας
- Δημητρακόπουλος Ιωάννης
- Ζουλούμης Λάμπρος
- Ιατρού Ιωάννης
- Λαζαρίδης Νικόλαος
- Μαγκούδη Δοξα
- Πάνος Γεώργιος
- Παντέλας Γεώργιος
- Παπαδογεωργάκης Νικόλαος
- Ράλλης Γεώργιος
- Ράπης Θωμάς
- Χατζημανώλης Παναγιώτης

ΔΙΟΡΓΑΝΩΤΕΣ

ΠΡΟΚΑΤΑΡΚΤΙΚΟ ΠΡΟΓΡΑΜΜΑ

ΠΑΡΑΣΚΕΥΗ 25 ΟΚΤΩΒΡΙΟΥ

Ευρωπαϊκό Πανεπιστήμιο Κύπρου

19.00 **Τελετή έναρξης**
– Εναρκτήρια Διάλεξη: Ο χαλκός της Κύπρου και η συμβολή του στην ιατρική.
Τερεζόπουλος Νίκος

ΣΑΒΒΑΤΟ 26 ΟΚΤΩΒΡΙΟΥ *Ballroom C*

09.00-10.00 **Ελεύθερες ανακοινώσεις**

10.00-11.00 **Εισηγήσεις**
– Μετατραυματικό Ιατρογενές εκτρόπιο.
Αετόπουλος Ιωάννης
– Open Vs strip craniotomy for craniosynostosis.
Ζερρής Βασίλειος
– Surgical correction of pansynostosis.
Fiehrs Gerhard

11.00-11.30 *Διάλειμμα καφέ*

11.30-13.00 **Στρογγυλή τράπεζα**
– Χειρουργική καρκίνου της Στοματογναθοπροσωπικής χώρας. Δυνατότητες αισθητικής αποκατάστασης - όρια και προϋποθέσεις.
Συντονιστής: Λαζαρίδης Νίκος
• Ρινοχειλικός κρημνός. Πότε, πού.
Λαζαρίδου Μαρία
• Βασικοκυτταρικά καρκινώματα τραχηλοπροσωπικής χώρας.
Βαχτσεβάνος Κώστας
• Ο καρκίνος του κάτω και άνω χείλους.
Τηλαβερίδης Γιάννης

13.00-14.00 **Εισηγήσεις**
– Αποκατάσταση χειρουργικών ελλειμμάτων μετά από αφαίρεση όγκων παρωτίδας.
Παπαδογεωργάκης Νίκος
– Αποκατάσταση ελλειμμάτων γνάθου με στερεολιθογραφικά μοντέλα.
Καραβίδας Κώστας
– Complex mid-facial defect reconstruction with the use of prelaminated free flaps.
Ψαράς Γιώργος

14.00-15.00 *Διακοπή*

15.00-15.30 **Εισήγηση**
– Contemporary Rhinoplasty.
Anastassov George

15.30-17.00 **Στρογγυλή τράπεζα**
– Αισθητικές παρεμβάσεις στη τραυματιολογία της στοματογναθοπροσωπικής χώρας. Δυνατότητες αισθητικής αποκατάστασης στο κόγχο-ζυγωματικό-κ γνάθο-μέτωπο.
Συντονιστής: Κανάκης Παναγιώτης
• Κατάγματα ρινοηθμοειδικής περιοχής.
Βενέτης Γρηγόρης
• Κατάγματα μετωπιαίου οστού.
Μουρουζής Κώστας
• Κατάγματα οφθαλμικού κόγχου, μέσου τριτημορίου και κάτω γνάθου.
Δατσέρης Γεώργιος

17.00-17.30 *Διάλειμμα καφέ*

17.30-18.30 **Εισηγήσεις**
– Σύγχρονα δεδομένα στη θεραπευτική αντιμετώπιση του καρκίνου στόματος και στοματοφάρυγγα.
Περισανίδης Χρήστος
– Pet-scan στη Στοματογναθοπροσωπική χώρα.
Μητσάκης Περικλής
– Υγειονομικός χάρτης της Στοματογναθοπροσωπικής χειρουργικής στην Ελλάδα σε σχέση με τις όμορες ειδικότητες.
Κεχαγιάς Νίκος

19.00 **Συνάντηση Επιστημονικών Εταιρειών**

ΣΑΒΒΑΤΟ 26 ΟΚΤΩΒΡΙΟΥ *Ballroom B*

ΚΑΤΕΥΘΥΝΟΜΕΝΟ ΠΡΟΓΡΑΜΜΑ ΓΙΑ ΟΔΟΝΤΙΑΤΡΟΥΣ

09.00-11.00 **Εισηγήσεις**
– Οδοντογενείς λοιμώξεις - ποιά τα όρια του γενικού οδοντιάτρου.
Χριστόπουλος Παναγιώτης
– Αποτυχία ακρορριζεκτομής - υποτροπή.
Μυλωνάς Αναστάσιος
– Χειρουργική των εγκλείστων κάτω σωφρονιστήρων.
Πετσίνης Βασίλειος
– Οδοντογενής ιγμορίτιδα - ξένα σώματα στο ιγμόρειο.
Παπαδημητρίου Κωνσταντίνος
– Συντηρητική και μικροεπεμβατική διαχείριση καθημερινών προβλημάτων της ΚΓΔ.
Βενέτης Γρηγόρης

11.00-11.30 *Διάλειμμα καφέ*

11.30-13.30 **Εισηγήσεις**
– Διφωσφονικά φάρμακα. Πως επηρεάζουν την καθημερινή οδοντιατρική πράξη.
Τζέρμπος Φώτης
– Διαχείριση ογκολογικού ασθενή - πριν και μετά τη θεραπεία.
Βόμβας Δημήτρης
– Συστηματικά νοσήματα και ο οδοντιατρικός ασθενής.
Κανάκης Παναγιώτης
– Διαφορική διάγνωση προσωπαλγιών - ο ρόλος του οδοντιάτρου.
Κολόμβος Νίκος

– Απαραίτητα φάρμακα και εξοπλισμός στο ιατρείο.
Λυγιδάκη Νάντια

13.30-15.00 *Διακοπή*

15.00-17.30 **Εισηγήσεις**

– Η διαχείριση της εγκύου ασθενούς στο οδοντιατρείο.
Λαζαρίδου Μαρία
– Αντιμετώπιση αιμορραγίας στο Ιατρείο, πρωτοπαθής - δευτεροπαθής - αιμοστατικά μέσα - σύγχρονες απόψεις.
Χατζηπέτρου Λουκία
– Μικρές χειρουργικές επεμβάσεις στη παιδοδοντία.
Αετόπουλος Ιωάννης
– Τραυματισμός δοντιών - φατνιακής απόφυσης - άμεση αντιμετώπιση.
Ορφανού Ιωάννα
– Μικροεμφυτεύματα - μια εναλλακτική πρόταση για τη σταθερότητα της κινητής.
Τηλαβερίδης Γιάννης
– Η χρήση νάρθηκα καθοδήγησης στη χειρουργική των εμφυτευμάτων.
Δαλαμπίρας Στέλιος
– Βασικά στοιχεία σχεδιασμού τόμων, ανάπτυξη κρημνών και συρραφή.
Παπαχαραλάμπους Σπύρος

17.30-18.00 *Διάλειμμα καφέ*

ΚΥΡΙΑΚΗ 27 ΟΚΤΩΒΡΙΟΥ *Ballroom C*

09.00-09.30 **Ελεύθερες ανακοινώσεις**

09.30-11.00 **Στρογγυλή τράπεζα**

– Η συνεργασία των ειδικοτήτων στη πολυδύναμη αντιμετώπιση των σχιστιών.
Συντονιστής: Ιατρού Ιωάννης
• Πολιτική κλινικής και αντιμετώπιση συνδρόμων.
Ιατρού Ιωάννης
• Πρωτόκολλο κλινικής γναθοσχιστιών.
Λυγιδάκη Νάντια
• Λήψη λαγονίου μοσχεύματος.
Κολόμβος Νίκος
• Principles for primary and secondary treatment of patient with cleft lip and palate. Multidisciplinary treatment, national networks and national register for facial anomalies.
Anastassov Youri

11.00-11.30 *Διάλειμμα καφέ*

11.30-12.30 **Εισηγήσεις**

– Αισθητικές αλλαγές στο πρόσωπο μετά από επεμβάσεις ορθογναθικής χειρουργικής.
Χατζημανώλης Παναγιώτης
– Αισθητική ανανέωση προσώπου.
Ζαβρίδης Χάρης

12.30-14.00 **Στρογγυλή τράπεζα**

– Εξειδικευμένη εμφυτευματολογία. Λειτουργικές και αισθητικές παρεμβάσεις (αυτί-μύτη-στόμα).
Συντονιστής: Αλεξανδρίδης Κώστας
• Διαχείριση αισθητικής ζώνης.
Αλεξανδρίδης Κώστας
• Η ατροφική γνάθος.
Ζουλούμης Λάμπρος
• Εξωστοματικά εμφυτεύματα.
Τζέρμπος Φώτης
• Οστικά μοσχεύματα στην εμφυτευματολογία.
Πετσίνης Βασίλης

14.00-14.30 **Εισήγηση**

– Η σχεδίαση για τη τοποθέτηση εμφυτευμάτων με το σύστημα diagnostic. Παρουσίαση ακραίας περίπτωσης.
Δαλαμπίρας Στέλιος

ΚΥΡΙΑΚΗ 27 ΟΚΤΩΒΡΙΟΥ *Ballroom B*

ΠΡΑΚΤΙΚΑ ΣΕΜΙΝΑΡΙΑ

09.00-11.30 **Πρακτικό σεμινάριο**

– Σχεδιασμός τομών - ανάπτυξη κρημνών - συρραφή. Πρακτική εξάσκηση επί νωπών χοιρείων παρασκευασμάτων.

ΚΥΡΙΑΚΗ 27 ΟΚΤΩΒΡΙΟΥ *Αίθουσες 1, 2, 3, 4, 5, 6*

ΠΡΑΚΤΙΚΑ ΣΕΜΙΝΑΡΙΑ

09.00-13.00 **Πρακτικό σεμινάριο**

– ΚΑΡΠΑ -Αυτόματος απινιδωτής.

Περισσότερες πληροφορίες στην ιστοσελίδα της ΕΕΣΓΠΧ www.haoms.org.

Βιβλιοκριτική

Κλινική Στοματολογία - Διάγνωση και Θεραπεία

Γεωργίου Λάσκαρη

3η Έκδοση, Εκδόσεις Λίτσας, Αθήνα 2012

Ο Γιώργος Λάσκαρης κατάφερε να μας καθηλώσει ακόμη μια φορά. Σήμερα βέβαια πολύ περισσότερο από κάθε προηγούμενη, καθώς η νέα έκδοση της Κλινικής Στοματολογίας είναι πραγματικά ένας ποιοτικός θησαυρός εξειδικευμένης γνώσης. Παρά το ογκώδες του τόμου, με τις 704 σελίδες και τις 1000 φωτογραφίες, το σύγγραμμα είναι εξαιρετικά εύχρηστο και κατατοπιστικό, ενώ το χαρακτηρίζει μια εντυπωσιακή πληρότητα. Το βιβλίο αυτό δεν κουράζει τον αναγνώστη, καθώς τα κείμενα του είναι στοχευμένα, δεν πλατειάζουν και είναι άκρως ενημερωτικά.

Η επαναληψιμότητα της παρουσίασης των νόσων δίνει στο σύγγραμμα έναν εξαιρετικό ρυθμό. Έτσι ολοκληρώνοντας ένα κεφάλαιο, με αδημονία περιμένεις το επόμενο, που θα σου δώσει αντίστοιχη χαρά με το προηγούμενο. Σε κάθε λοιπόν παθολογική οντότητα που παρουσιάζεται, μπορεί κανείς εύκολα να προσλάβει τις απαραίτητες γνώσεις για να προχωρήσει ανάλογα με τις ανάγκες του, στη μελέτη, τις παρακλινικές εξετάσεις, τη διαφορική διάγνωση, την διάγνωση και την θεραπεία της.

Το έργο αυτό είναι εξόχως κατατοπιστικό. Η παράθεση της ύλης με συνδυασμό του κειμένου αριστερά και των εικόνων δεξιά, που σημειωτέον είναι εξαιρετικής ποιότητας, είναι ότι καλύτερο έχω συναντήσει στη σχετική με το θέμα βιβλιογραφία. Ακόμη δίνει σε κάθε χρησιμοποιούμενο επιστημονικό όρο τον αντίστοιχο αγγλικό, ενημερώνοντας και διευκολύνοντας πολλαπλώς τον αναγνώστη.

Τέλος το πόνημα αυτό είναι πραγματικά πλήρες. Αφενός δεν αφήνει καμία στοματολογική νόσο εκτός παρουσίασης και αφετέρου προσφέρει την ολιστική διάσταση του θέματος, αναφέροντας όπου χρειάζεται, τις εκτός στόματος εντοπίσεις και παραμέτρους νοσηρών καταστάσεων που έχουν σχέση με το στόμα.

Με λίγα λόγια το βιβλίο αυτό δεν πρέπει να λείπει από κανένα χώρο άσκησης Ιατρικής και Οδοντιατρικής!

Καθηγητής Ι. Ιατρού

Γιάννης Καρκατζούλης

Με λύπη πληροφορηθήκαμε την πρόσφατη απώλεια, μετά από ολιγόμηνη σοβαρή ασθένεια, του Γιάννη Καρκατζούλη (1950-2013), Εκδότη του Περιοδικού μας από το 2007.

Το ΔΣ της Ελληνικής Εταιρείας Στοματικής και Γναθοπροσωπικής Χειρουργικής και η Συντακτική Ομάδα των ΑΡΧΕΙΩΝ εκφράζουν την συμπαράστασή τους στην οικογένεια του εκλιπόντος.

Οδηγίες για τους συγγραφείς

Το περιοδικό ακολουθεί τις υποδείξεις της Διεθνούς Επιτροπής των Εκδοτών Ιατρικών Περιοδικών (BMJ 302: 338-341, 191).
Η έκδοση του Περιοδικού είναι δίγλωσση, Ελληνική και Αγγλική. Την μετάφραση των επιστημονικών εργασιών στα Αγγλικά ή Ελληνικά αναλαμβάνει η Συντακτική Ομάδα του Περιοδικού ενώ είναι ευπρόσδεκτες και οι μεταφρασμένες εργασίες.
Το περιοδικό δέχεται πρωτότυπες εργασίες που αφορούν θέματα κυρίως Στοματικής και Γναθοπροσωπικής Χειρουργικής, αλλά και συναφών γνωστικών αντικειμένων όπως Στοματολογίας, Διαγνωστικής και Ακτινολογίας, Αναισθησιολογίας και Εμφυτευματολογίας.
Οι ακόλουθοι τύποι επιστημονικών εργασιών γίνονται δεκτές, αφού προηγηθεί κρίση τους από την Επιστημονική Ομάδα του περιοδικού:
Α) Βιβλιογραφικές Ανασκοπήσεις συνολικής έκτασης μέχρι 20 δακτυλογραφημένες σελίδες,
Β) Ερευνητικές Εργασίες, κλινικές και εργαστηριακές, μέχρι 10 σελίδες
Γ) Ενδιαφέρουσες Περιπτώσεις καλά τεκμηριωμένες, μέχρι 4 συνολικά σελίδες.
Δημοσιεύονται επίσης επιστολές προς τον Διευθυντή Σύνταξης, καθώς και ολιγόλογες εργασίες- προτάσεις για τη στήλη «Πρακτικές Λύσεις και Τεχνικές».
Οι εργασίες που υποβάλλονται δε θα πρέπει να έχουν δημοσιευθεί ούτε να βρίσκονται υπό κρίση για δημοσίευση σε άλλα περιοδικά, ενώ ο Διευθυντής Σύνταξης διατηρεί όλα τα δικαιώματα (copyright) των εργασιών που έγιναν δεκτές και πρόκειται να δημοσιευθούν στο περιοδικό.
Προς τον Διευθυντή Σύνταξης αποστέλλεται όλο το υλικό της εργασίας σε ηλεκτρονική μορφή με e-mail (το κείμενο θα πρέπει να είναι δακτυλογραφημένο με διπλό διάστημα) σε αρχείο Microsoft Word.
Πιο συγκεκριμένα για κάθε εργασία υποβάλλονται τα ακόλουθα μέρη που αρχίζουν σε ξεχωριστή σελίδα:
- Επιστολή υποβολής εργασίας στον Διευθυντή Σύνταξης
- Σελίδες τίτλου
- Περίληψη και Λέξεις - κλειδιά
- Κυρίως κείμενο
- Βιβλιογραφία
- Πίνακες - Εικόνες - Λεζάντες φωτογραφιών
- Βεβαίωση αποδοχής δημοσίευσης της εργασίας από όλους τους συγγραφείς

- Οι σελίδες τίτλου περιέχουν στα Ελληνικά και Αγγλικά:
α) Μια σελίδα με τον τίτλο του άρθρου μόνο (για τους κριτές)
β) Μια σελίδα με όλες τις πληροφορίες για την εργασία: τον τίτλο, το ονοματεπώνυμο και τους επιστημονικούς τίτλους των συγγραφέων, το κέντρο απ' όπου προέρχεται η εργασία, τα στοιχεία (όνομα, διεύθυνση, τηλέφωνο, fax και e-mail) του συγγραφέα που είναι υπεύθυνος για την αλληλογραφία. Αναφέρονται επίσης τυχόν πηγές χρηματοδότησης της εργασίας και ευχαριστίες.
Η Περίληψη και οι λέξεις – κλειδιά περιέχουν:
Σύντομη παρουσίαση της εργασίας (μέχρι 200 λέξεις). Στις Βιβλιογραφικές Ανασκοπήσεις η περίληψη αναφέρει εν συντομία το περιεχόμενο της ανασκόπησης. Στις Ερευνητικές Εργασίες η περίληψη είναι δομημένη, με εισαγωγή, σκοπό, υλικό, μέθοδο, αποτελέσματα και συμπεράσματα. Στις Ενδιαφέρουσες Περιπτώσεις η περίληψη περιλαμβάνει μικρή εισαγωγή και περιγραφή της περίπτωσης. Στο τέλος της περίληψης αναγράφονται οι λέξεις - κλειδιά.

Το κυρίως κείμενο ανάλογα με το τύπο της εργασίας περιέχει τα ακόλουθα:
Α) Βιβλιογραφικές Ανασκοπήσεις: η εργασία χωρίζεται σε κεφάλαια με αντίστοιχους τίτλους ανάλογα με το θέμα και κατά την κρίση των συγγραφέων. Η εργασία ολοκληρώνεται με τα συμπεράσματα.
Β) Ερευνητικές Εργασίες: η εργασία περιλαμβάνει εισαγωγή, σκοπό, υλικό και μέθοδο, αποτελέσματα, συζήτηση και συμπεράσματα.
Γ) Ενδιαφέρουσες Περιπτώσεις: η εργασία περιλαμβάνει εισαγωγή, περιγραφή της περίπτωσης και συζήτηση - συμπεράσματα.
Δεν πρέπει να αναφέρονται στο κείμενο πληροφορίες για την προέλευση της εργασίας, προκειμένου να αποστέλλεται στους κριτές ανώνυμα.
Οι βιβλιογραφικές παραπομπές στο κείμενο γίνονται με την πλήρη αναφορά των ονομάτων όταν πρόκειται για έναν ή δύο συγγραφείς μόνο, ακολουθούμενα από το έτος δημοσίευσης της αντίστοιχης εργασίας σε παρένθεση, π.χ.

Guide for Authors

These instructions are in accordance with the International Committee to Medical Journal Editors: Editors Uniform requirements for manuscripts submitted to biomedical journals, (BMJ 302: 338-341, 191).
The present publication is bilingual, Greek and English. Papers are translated into English or Greek by the Journal's Editorial Board.
Papers should be original and focus on topics related mainly to Oral and Maxillofacial Surgery, as well as on relevant subjects such as Oral Pathology, Diagnostics and Radiology, Anaesthesiology and Implantology.
The following contributions will be accepted for publication, after having been reviewed by the Journal's Scientific Board:
A) Literature Reviews, up to 20 typewritten pages
B) Research Papers, clinical or laboratory, up to 10 pages
C) Well-documented Case Reports of special interest, up to 4 pages
Letters to the Editor-in-Chief, as well as short papers-proposals for the column "Practical Solutions and Technical Notes", are also accepted for publication.
Submitted papers should be unpublished and not under consideration for publication by other journals. The Editor-in-Chief retains all copyrights in the papers that have been accepted for publication in the Journal.
Authors are requested to submit electronically by e-mail their papers (text and illustrations) to the Editor-in-Chief (typed in double spacing), in the form of a Microsoft Word document.

More specifically, papers should be submitted as follows, with each section starting on a different page:
- Letter of submission to the Editor-in-Chief
- Title page
- Summary and Keywords
- Text
- References
- Tables – Illustrations
- Captions to illustrations
- Permission to publish the paper by all its authors

Title page should include the following information in English:
a) A page mentioning the title of the article only for the Reviewers
b) A page giving all the information about the paper: title of the article, full name and academic degrees of each author, name of the originating institution, contact details of the author responsible for correspondence (name, address, telephone, fax number and e-mail address), as well as any sources used to support the study presented and acknowledgements.

The sections Summary and Keywords should include:
A short presentation of the paper (up to 200 words). In Literature Reviews, the summary should summarise the contents of the review. In Research Papers, the summary should be structured in the following way: introduction, aim, material and methods, results and conclusions. In Case Reports, the summary should include a short introduction and the description of the case.
Key words should be given at the end of the summary.

Depending on the type of the paper, the text should include the following:
A) Literature Reviews: the paper should be divided into chapters bearing titles related to their topic, as the authors desire. Finally, the paper should present their conclusions.
B) Research Papers: the paper should include the following parts: introduction, aim, material and methods, results, discussion and conclusions.
C) Case Reports: the paper should include the following parts: introduction, presentation of the case and discussion - conclusions.
The text should not provide information about the origin of the paper, so that the authors will remain anonymous to the reviewers.
As far as references are concerned, up to 2 authors will be named in full every time they are cited, followed by the year of the respective publication in parentheses, e.g. (Pogrel, 2003 or Taylor and Smith, 1995). When there are more than

(Pogrel, 2003 ή Taylor και Smith, 1995). Όταν οι συγγραφείς είναι περισσότεροι από δύο τότε αναφέρεται μόνο ο πρώτος ακολουθούμενος από τις λέξεις «και συν.» και την αντίστοιχη χρονολογία, π.χ. (Taylor και συν. 1995).
Εάν ο ίδιος συγγραφέας αναφέρεται σε διαφορετικές εργασίες με τον ίδιο χρόνο δημοσίευσης τότε μετά τη χρονολογία προστίθεται το γράμμα α, β, γ κλπ. π.χ. (Taylor 1995α, 1995β). Η ίδια διαδικασία ακολουθείται και κατά τη διαμόρφωση της λίστας της βιβλιογραφίας.
Οι βιβλιογραφικές παραπομπές Ελληνικών ονομάτων από ελληνικά περιοδικά αναφέρονται στα Αγγλικά, ενώ οι παραπομπές από Ελληνικά συγγράμματα στα Ελληνικά.
Όταν στο κείμενο γίνεται αναφορά πολλών συνεχόμενων παραπομπών, αυτές παρατίθενται με χρονολογική σειρά, π.χ. (Hansson και συν. 1983, Ishibashi και συν. 1995, Widmalm και συν. 1994, Wiberg και Wanman, 1998, Emshoff και συν. 2002, Toure και συν. 2005, Alexiou και συν. 2009).

Η αγγλική σελίδα
Περιλαμβάνει την περίληψη που αποτελεί μετάφραση της Ελληνικής Περίληψης και τις λέξεις κλειδιά στα Αγγλικά.

Η Βιβλιογραφία
Όλοι οι συγγραφείς που αναφέρονται στο κείμενο περιλαμβάνονται στη βιβλιογραφία και αντίστροφα. Η αναφορά γίνεται με αλφαβητική ταξινόμηση και ακολουθεί τον εξής τύπο: Taylor JP, Morgan PH, Smith TY: Oral focal mucinosis. Science 189:503-506, 1998
Όταν γίνεται αναφορά σε σύγγραμμα, εγχειρίδιο κλπ. τότε ακολουθείται ο εξής τύπος: Taylor JP: Oral focal mucinosis, In: Morgan and Smith: Oral Pathology. Mosby 1989, pp. 509-512
Οι αναφορές σε Ελληνικά περιοδικά, γίνονταιι στα Αγγλικά, όπως αναγράφονται στην Αγγλική σελίδα του περιοδικού: π.χ.: Nicomidis CG, Papadopoulos LK: Acanthosis. Hellenic Arch Oral Maxillofac Surg 12: 234-245, 2010
Οι αναφορές σε Ελληνικά συγγράμματα γίνονται στα Ελληνικά, όταν δεν υπάρχει ταυτότητα του βιβλίου στα Αγγλικά και συσσωματώνονται στην υπάρχουσα αλφαβητική Αγγλική βιβλιογραφία: π.χ.: Παπαδοπουλος ΜΝ: Χειρουργική. Ιατρικές εκδόσεις 2008, σελ. 345-346

Οι Πίνακες
Αναφέρονται όλοι στο κείμενο και είναι δακτυλογραφημένοι στην πινακογραφία των προγραμμάτων Word ή Excel. Ο τίτλος τους δακτυλογραφείται πάνω από τον πίνακα, ενώ επεξηγήσεις παρατίθενται κάτω από τον πίνακα.

Οι Εικόνες
Οι φωτογραφίες, τα σχήματα, τα διαγράμματα και τα ιστογράμματα αναφέρονται στο κείμενο ως εικόνες και αριθμούνται ενιαία. **Οι έγχρωμες εικόνες εκτυπώνονται χωρίς επιβάρυνση του συγγραφέα.** Όλα τα ανωτέρω κατατίθενται σε ηλεκτρονική μορφή. Οι ψηφιακές απεικονήσεις θα πρέπει να έχουν ανάλυση τουλάχιστον 300 dpi και διάσταση μιας πλευράς τουλάχιστον 7 cm. Η αποθήκευση να είναι σε μορφή JPG.
Χρήση ήδη δημοσιευμένου φωτογραφικού υλικού επιβάλλεται να επισημαίνεται με σαφή αναφορά της πηγής προέλευσης στη λεζάντα, και όχι με δείκτη, ενώ παράλληλα θα πρέπει να υπάρχει η σχετική έγγραφη άδεια.

Οι Λεζάντες των εικόνων
Όλες οι εικόνες συνοδεύονται από λεζάντες που περιέχουν τις απαραίτητες επεξηγήσεις. Οι λεζάντες γράφονται με τον αύξοντα αριθμό τους σε ξεχωριστή σελίδα.

two authors, then only the name of the first is cited, followed by the phrase "et al." and the year of publication, e.g. (Taylor et al. 1995).
If the same author is cited in the text with different papers in the same year, a small letter should be added to the year: a, b, c etc., e.g. (Taylor 1995a, 1995b). The same letters should also be mentioned in the reference list.
When several publications are cited one after the other, begin with the oldest and end with the most recent, e.g. (Hansson et all. 1983, Ishibashi et all. 1995, Widmalm et all. 1994, Wiberg and Wanman, 1998, Emshoff et all. 2002, Toure et all . 2005, Alexiou et all. 2009).

References
All authors cited in the text must be included in the reference list and vice versa. The reference list must appear in alphabetical order and in the following style: Taylor JP, Morgan PH, Smith TY: Oral focal mucinosis. Science 189:503-506, 1998
When citing from books, text-books etc. use the following style: Taylor JP: Oral focal mucinosis, In: Morgan and Smith: Oral Pathology. Mosby 1989, pp. 509-512

Tables
All tables should be cited in the text. They should be presented either in Word or in Excel. The title of each table should appear above the table, and any explanations at the bottom.

Illustrations
Photographs, figures, diagrams and histograms should be cited in the text as figures, using a single numbering sequence. **Colour illustrations are printed without any charge.** All the above should be submitted electronically.
The resolution of digital illustrations should be at least 300 dpi, while one of their sides should be at least 7cm. They should be saved as JPG files on the CD.
Written permission to use photographic material that has already been published must be obtained, and the sources should be mentioned clearly in the respective captions – not with the use of an index.

Captions to illustrations
All illustrations should be accompanied by descriptive captions. Captions should be mentioned in ascending order, on a separate sheet.

Υποβολή εργασιών μόνο ηλεκτρονικά
στο e-mail: archives@haoms.org

Paper submission electronically only
to the e-mail: archives@haoms.org