Υποτροπιάζοντα πολλαπλά αφθώδη έλκη Παρουσίαση περίπτωσης και βιβλιογραφική ανασκόπηση

Ramachandran SUDARSHAN[1], Rajeshwari G. ANNIGERI[2], G. Sree VIJAYABALA[3]

Τμήμα Στοματολογίας και Ακτινολογίας [1]Best Dental Science College, Madurai Ινδία, [2]College of Dental Sciences & Hospital, Davangere Ινδία, [3]Thai Moogambikai Dental College and Hospital, Chennai, Ινδία

Recurrent multiple aphthous ulcerations Case report and literature review

Ramachandran SUDARSHAN[1], Rajeshwari G. ANNIGERI[2], G. Sree VIJAYABALA[3]

Department of Oral Medicine and Radiology [1]Best Dental Science College, Madurai India, [2]College of Dental Sciences & Hospital, Davangere India, [3]Thai Moogambikai Dental College and Hospital, Chennai, India

Ενδιαφέρουσα περίπτωση
Case report

ΠΕΡΙΛΗΨΗ: Η άφθα του στόματος είναι η πλέον συχνά απαντώμενη στοματική βλάβη. Οι οδοντίατροι που συχνά βλέπουν τέτοιες περιπτώσεις, βάζουν την διάγνωση αμέσως. Αλλά κάποιες φορές, εάν οι άφθες του στόματος μιμούνται άλλες παρόμοιες βλάβες, η διάγνωση καθίσταται δυσχερής.
Η περίπτωση που παρουσιάζεται αναφέρεται σε μία ασθενή με ιστορικό υποτροπιαζόντων πολλαπλών αφθωδών ελκών, στην οποία χορηγήθηκε συμπτωματική θεραπεία ακολουθούμενη από ανοσοτροποποίηση για την αντιμετώπιση της υποτροπής των ελκών. Παρατίθεται επίσης και μία ανασκόπηση της σχετικής βιβλιογραφίας.

ΛΕΞΕΙΣ ΚΛΕΙΔΙΑ: Έλκος, Λεβαμιζόλη, Αντιμετώπιση, Υποτροπιάζουσα Αφθώδης Στοματίτιδα (ΥΑΣ)

SUMMARY: Oral aphtha is the most commonly occurring oral lesion. Dentists frequently seeing such cases put the diagnosis straightforwardly. But in certain circumstances diagnosis becomes thorny if oral aphthae mimic similar other lesions.
The case reported in this paper refers to a patient with a history of recurrent multiple aphthous ulcerations; she was given symptomatic therapy followed by immunomodulation to address the recurrence of ulcers. A review of literature is additionally made.

KEY WORDS: Ulcer, Levamisole, Management, Recurrent Aphthous Stomatitis (RAS)

[1]Λέκτορας Τμήματος Στοματολογίας και Ακτινολογίας/Lecturer Dept of Oral Medicine and Radiology
[2]Καθηγητής και Διευθυντής Τμήματος Στοματολογίας και Ακτινολογίας/Professor and Head Dept of Oral Medicine and Radiology
[3]Λέκτορας Τμήματος Στοματολογίας και Ακτινολογίας/Lecturer Dept of Oral Medicine and Radiology

Παρελήφθη: 06/10/2012 - Έγινε δεκτή: 25/06/2013

Paper received: 06/10/2012 - Accepted: 25/06/2013

ΕΙΣΑΓΩΓΗ

Ο όρος «άφθα» προέρχεται από τον Ιπποκράτη αναγόμενος πίσω στον 5ο αιώνα π.Χ. και αναφέρεται σε παθήσεις του στόματος. Γενικά, ως «άφθα» αναφέρεται ένα έλκος μη οριζόμενο διαφορετικά (Femiano και συν. 2007). Αυξημένος επιπολασμός έχει βρεθεί στις υψηλότερες κοινωνικοοικονομικές ομάδες, στις γυναίκες και σε άτομα υπό πίεση, όπως φοιτητές την περίοδο των εξετάσεων (Femiano και συν. 2007).

Το αφθώδες έλκος είναι μία φλεγμονώδης αλλοίωση του βλεννογόνου του στόματος η οποία μπορεί να αφορά στις παρειές, τα ούλα, τη γλώσσα, τα χείλη και την οροφή ή το έδαφος του στόματος. Είναι συνήθως επώδυνη και σχετίζεται με ερυθρότητα, διόγκωση και περιστασιακή αιμορραγία από την προσβεβλημένη περιοχή. Η εκδήλωση της νόσου μπορεί να κυμαίνεται από ήπια έως βαρεία και σε ακραίες περιπτώσεις μπορεί ακόμη και να δυσχεραίνει την ικανότητα λήψης τροφής, καθιστώντας τον πάσχοντα επιρρεπή σε υποσιτισμό (Scully, 2003).

Τα αφθώδη έλκη μπορούν να ταξινομηθούν ως απλά και σύνθετα. Οι απλές άφθες δεν σχετίζονται με συστηματικούς παράγοντες και εμφανίζονται μονάχα 2-4 φορές κάθε χρόνο (Femiano και συν. 2007). Οι σύνθετες άφθες (ΥΑΣ) συνιστούν μία διαταραχή κατά την οποία οι ασθενείς ή αναπτύσσουν υποτροπιάζοντα στοματικά και γενητικά αφθώδη έλκη ή υπάρχει μία συνεχής νοσογόνος δραστηριότητα με νέες βλάβες να αναπτύσσονται καθώς οι παλαιότερες βλάβες επουλώνονται, ή τα έλκη σχετίζονται με συστηματικές παθήσεις (Femiano και συν. 2007). Σε μία άλλη ταξινόμηση (Akintoye και Greenberg, 2005) τα αφθώδη έλκη διακρίνονται σε ελάσσονα, μείζονα και ερπητόμορφα (Πίνακας 1).

Η προτεινόμενη θεραπεία περιλαμβάνει διαφορετικές θεραπευτικές στρατηγικές που εξαρτώνται από την βαρύτητα των βλαβών (Πίνακας 2). Η φαρμακευτική αγωγή περιλαμβάνει αναισθητικά όπως λιδοκαϊνη και

INTRODUCTION

The term 'aphtha' originated from Hippocrates as far back as the 5th century BC, referring to disorders of the mouth. In general, the word 'aphtha' refers to the presence of an otherwise undefined ulcer (Femiano et al. 2007). An increased prevalence has been found in the higher socioeconomic groups, in females, and among individuals with stress, such as students at the time of examinations (Femiano et al. 2007).

Aphthous ulcer is an inflammatory lesion of the oral mucosa which may involve the cheeks, the gums, the tongue, the lips, and the roof or floor of the mouth. It is usually painful and associated with redness, swelling, and occasional bleeding from the affected area. Manifestation of the disease can range from mild to severe and, in extreme cases, even hinder a person's ability to ingest foods, thereby making the person susceptible to malnutrition (Scully, 2003).

Aphthous ulcers can be classified as simple and complex. Simple aphthae are not associated with systemic factors and occur only 2–4 times each year (Femiano et al. 2007). Complex aphthae (Recurrent Aphthous Stomatitis - RAS) constitute a disorder in which patients develop recurrent oral and genital aphthous ulcers or there is a continuous disease activity with new lesions developing as older lesions heal, or ulcers are associated with systemic diseases (Femiano et al. 2007). In another classification (Akintoye and Greenberg, 2005), aphthous ulcers are distinguished to minor, major and herpetiform (Table 1).

Treatment suggested includes different therapeutic strategies depending on the severity of the lesions (Table 2). Proposed medication includes anesthetics such as lidocaine, and coating agents such as attapulgite (swish and expectorate) (Altenburg and Zouboulis, 2008). Immunomodulators such as azathioprine, thalidomide, infliximab, interferon-alpha (IFN-α), dap-

Πίνακας 1
Χαρακτηριστικά των αφθωδών ελκών (Akintoye και Greenberg, 2005)

Χαρακτηριστικό	Μικρά	Μεγάλα	Ερπητόμορφα
Φύλο	Α=Γ	Α=Γ	Γ>Α
Ηλικία έναρξης	5-19	10-19	20-29
Αριθμός ελκών	1-5	1-10	10-100
Μέγεθος ελκών (mm)	<10	>10	1-2 μεγάλα εάν συνενώνονται
Διάρκεια (ημέρες)	4-14	>30	<30
Συχνότητα υποτροπής (μήνες)	1-4	<1	<1
Θέση	Χείλη, παρειές, γλώσσα, υπερώα, έδαφος στόματος	Χείλη, παρειές, γλώσσα, υπερώα, φάρυγγας	Χείλη, παρειές, γλώσσα, υπερώα, φάρυγγας, ούλα, έδαφος στόματος
Ουλή	Ασυνήθης	Συνήθης	Ασυνήθης

επικαλυπτικούς παράγοντες όπως ατταπουλγίτη [Σημ. μεταφρ. φυλλοπυριτικό άλας μαγνησίου αλουμινίου-$(Mg,Al)_2Si_4O_{10}(OH).4(H2O)$], (στοματόπλυση και απόπτυση) (Altenburg και Zouboulis, 2008). Έχουν επίσης χρησιμοποιηθεί ανοσοτροποποιητές όπως αζαθειοπρίνη, θαλιδομίδη, ινφλιξιμάμπη, ιντερφερόνη-άλφα (IFN-a), δαψόνη (Altenburg και Zouboulis, 2008), λεβαμιζόλη (Meyer και συν. 1977), κολχικίνες (Katz και συν. 1994), καθώς επίσης και κορτικοστεροειδή όπως πρεδνιζόνη, δεξαμεθαζόνη, τριαμσινολόνη, προπριονική κλομπεταζόλη (Scully, 2012).

Επιπρόσθετα άλλες θεραπείες όπως αλοιφή 5-αμινοσαλικυλικού οξέος ή γέλη προσταγλανδίνης E_2 (Altenburg και Zouboulis, 2008), γέλη κουρκουμίνης (Manifar και συν. 2012), γέλη συνδυάζουσα αλλαντοϊνη, αλόη vera και διοξείδιο του πυριτίου (Garnick και συν. 1998) έχουν επίσης χρησιμοποιηθεί.

Αντιαλλεργικές παστίλιες όπως χρωμογλυκικό νάτριο (Dolby και Walker, 1975), αντικαταθλιπτικά όπως αναστολείς μονοαμινοοξειδάσης (Rosenthal, 1984), αντιμικροβιακοί παράγοντες όπως δοξυκυκλίνη (Preshaw και συν. 2007) και αναλγητικά όπως ασπιρίνη (Angirish, 1996) και δικλοφενάκη (Saxen και συν. 1997), έχουν επίσης προταθεί ως θεραπευτικές στρατηγικές στα αφθώδη έλκη.

ΠΕΡΙΓΡΑΦΗ ΠΕΡΙΠΤΩΣΗΣ

Ασθενής γυναίκα ηλικίας 16 ετών προσήλθε αιτιώμενη πολλαπλά έλκη στην στοματική κοιλότητα από 1 εβδομάδα πριν. Είχε ένα ιστορικό προηγουμένων παρομοίων εξελκώσεων με περιόδους έξαρσης και υφέσεις κάθε 2 μήνες κατά την διάρκεια των προηγουμένων 4 ετών. Η ασθενής δεν ανέφερε πυρετό και ρίγη ως πρόδρομο σύμπτωμα αλλά ένα αίσθημα φλόγωσης στα μάτια όταν εμφανίσθηκαν τα στοματικά έλκη. Η συμπτωματολογία από τα μάτια υποχώρησε την δεύτερη ημέρα αλλά η ασθενής δεν ήταν σε θέση να επιβεβαιώσει την συσχέτιση με την παρούσα κατάστασή της.

sone (Altenburg and Zoumboulis, 2008), levamisole (Meyer et al. 1977), colchicines (Katz et al. 1994), as well as corticosteroids such as prednisone, dexamethasone, triamcinolone, clobetasol propionate have been applied (Scully, 2012).

Additionally other treatments such as 5-aminosalicylic acid cream or prostaglandin E22 gel (Altenburg and Zouboulis, 2008), curcumin gel (Manifar et al. 2012), gel combining allantoin, aloe vera, and silicon dioxide (Garnick et al. 1998) have also been used.

Antiallergic lozenges like sodium cromoglycate (Dolby and Walker, 1975), antidepressants like monoamine oxidase inhibitors (Rosenthal, 1984), antibacterial agents like doxycycline (Preshaw et al. 2007) and analgesics like aspirin (Angirish, 1996) and diclofenac (Saxen et al. 1997), have also been proposed as therapeutic strategies in aphthous ulcers.

CASE REPORT

A 16 years old female patient presented to our department with the complaint of multiple ulcers in the oral cavity past 1 week. She had a history of previous similar ulcerations with periods of exacerbation and remissions every 2 months during the past 4 years. The patient did not report fever and chills as a prodromal symptom but she felt burning eyes when oral ulcers occurred; the latter subsided on the second day but she was unable to confirm the correlation with her present status. There were no associated ulcers elsewhere in the body. There was no family history of similar complaints and her medical history was unremarkable. The patient used as medication topical anesthetics and vitamin supplements, prescribed by a local medical practitioner during her previous visits.

Lymphadenopathy was absent and on oral examination multiple ulcers were present in the buccal and labial mucosa and the tongue with central yellowish appear-

Table 1
Features of aphthous ulcers (Akintoye and Greenberg, 2005)

Characteristic	Minor	Major	Herpetiform
Gender	M=F	M=F	F>M
Age of onset	5-19	10-19	20-29
Number of ulcers	1-5	1-10	10-100
Size of ulcers (mm)	<10	>10	1-2 large if coalesced
Duration (days)	4-14	>30	<30
Recurrence rate (months)	1-4	<1	<1
Site	Lips, cheeks, tongue, palate, floor of the mouth	Lips, cheeks, tongue, palate, pharynx	Lips, cheeks, tongue, palate, pharynx, gingiva, floor of the mouth
Scar	Unusual	Common	Unusual

Εικ. 1: Φωτογραφίες πριν τη θεραπεία
Fig. 1: Photographs before treatment

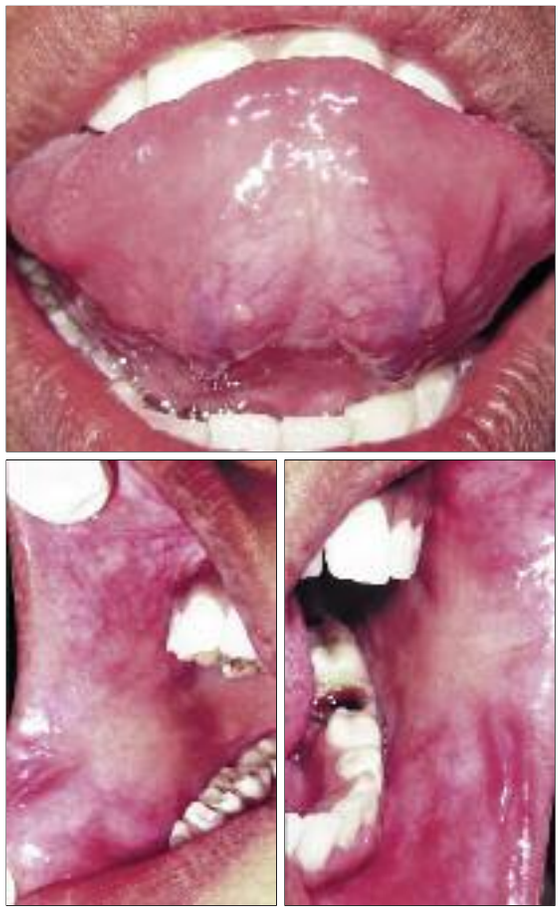

Εικ. 2: Φωτογραφίες μετά τη θεραπεία
Fig. 2: Photographs after treatment

Δεν υπήρχαν σχετικά έλκη αλλού στο σώμα της. Δεν υπήρχε οικογενειακό ιστορικό παρόμοιων παθήσεων και το ιατρικό της ιστορικό ήταν ελεύθερο. Η ασθενής χρησιμοποιούσε ως φαρμακευτική αγωγή τοπικά αναισθητικά και συμπληρώματα βιταμινών, συνταγογραφημένα από έναν τοπικό ιατρό κατά την διάρκεια των προηγουμένων της επισκέψεων.

Δεν υπήρχε λεμφαδενοπάθεια ενώ κατά την εξέταση του στόματος υπήρχαν πολλαπλά έλκη στον παρειακό και χειλικό βλεννογόνο και στη γλώσσα με κεντρική κιτρινωπή εμφάνιση περιβαλλόμενα από ερυθηματώδη άλω, κυμαινόμενα από 0,5 έως 1,5 mm. Τα έλκη ήσαν ανώμαλα καλυπτόμενα από μία στιβάδα ψευδομεμβράνης και έμοιαζαν σαν να συμφύονται (Εικ. 1). Η οφθαλμολογική εξέταση δεν αποκάλυψε κάτι παθολογικό. Στην γενική εξέταση αίματος τα αποτελέσματα ήσαν εντός φυσιολογικών ορίων. Χορηγήθηκαν αναλγητικά, αντιβιοτικά και λεβαμιζόλη 150mg μία φορά την ημέρα για 3 συνεχόμενες ημέρες και συστήθηκε στην ασθενή να συνεχίσει με τοπικά αναισθητικά και συμπληρώματα βιταμινών. Κατά την εξέταση μετά 1 εβδομάδα ο στοματικός της βλεννογόνος φαινόταν να είναι φυσιολογικός (Εικ. 2). Παρακολουθήθηκε για μία περίοδο 3 μηνών κατά την οποία δεν είχε υποτροπή των ελκών.

ance surrounded by erythematous halo, ranging from 0.5 to 1.5 mm. Ulcers were irregular covered by a layer of pseudo- membrane and appeared like coalescing (Fig. 1). Ophthalmological examination revealed no abnormality.

Complete blood count was performed and the results were within normal limits. Analgesics, antibiotics and Levamisole 150 mg once a day for 3 consecutive days were prescribed, and the patient was advised to continue with local anesthetics and vitamin supplements. On examination after 1 week her oral mucosa was appearing to be normal (Fig. 2). She was followed up for a period of 3 months and she did not have recurrence of ulcers.

ΣΥΖΗΤΗΣΗ

Η Υποτροπιάζουσα Αφθώδης Στοματίτιδα (ΥΑΣ) είναι μία συνήθης κατάσταση η οποία τυπικά αρχίζει στην παιδική ηλικία ή την εφηβεία και εμφανίζεται με πολλαπλά υποτροπιάζοντα μικρά, στρογγυλά ή ωοειδή έλκη με περιγεγραμμένα όρια, ερυθηματώδεις άλω και κιτρινωπούς ή γκρίζους πυθμένες (Scully και Felix, 2005).
Αρκετοί προδιαθεσικοί παράγοντες έχουν προταθεί όπως η ψυχολογική ένταση (στρές), το τραύμα, η έλλειψη σιδήρου, η έλλειψη φυλλικού οξέος, το θειικό άλας λαυρικού νατρίου, η διακοπή του καπνίσματος, η κοιλιοκάκη (εντεροπάθεια ευαισθησίας στην γλουτένη) και η νόσος του Crohn, η ελκώδης κολίτιδα, η πτώση του επιπέδου προγεστερόνης στην φάση του ωχρού σωματίου του καταμήνιου κύκλου των γυναικών και ανοσολογικές διαταραχές (Scully και Felix, 2005, Altenburg και Zouboulis, 2008).
Η διάγνωση των αφθωδών ελκών στην παρούσα περίπτωση έγινε με βάση την χαρακτηριστική κλινική εμφάνιση των ελκών, που ακολουθήθηκε από μία γενική εξέταση αίματος η οποία δεν έδειξε διαταραχές. Η διαφορική διάγνωση περιλαμβάνει α) την πρωτοπαθή ερπητική ουλοστοματίτιδα η οποία κυρίως προσβάλλει παιδιά και νεαρούς ενήλικες. Η κλινική εικόνα της περιλαμβάνει πυρετό, κακουχία, λεμφαδενοπάθεια και πόνο στη στοματική κοιλότητα. Ενδοστοματικά εμφανίζονται φυσσαλιδώδεις αλλοιώσεις οι οποίες ρήγνυνται εντός 24 ωρών, καταλείποντας επώδυνα, μικρά, επιφανειακά έλκη. Αυτές οι αλλοιώσεις εμφανίζονται στον κερατινοποιημένο (προσπεφυκότα) και μη-κερατινοποιημένο (κινητό) βλεννογόνο (Cohen και συν. 1985, Neville και συν. 1995). Στην παρουσιαζόμενη περίπτωση δεν υπήρχαν κλινικά συμπτώματα και τα περισσότερα από τα έλκη ήσαν στον μη-κερατινοποιημένο βλεννογόνο.
β) Τον έρπητα ζωστήρα που προσβάλλει τους ηλικιωμένους και τους ανοσοκατασταλμένους. Κλινικά, οι εξελκώσεις επηρεάζουν μόνο τη μία πλευρά του προσώπου ή της στοματικής κοιλότητας, σπανίως διασχίζοντας τη μέση γραμμή. Οι δερματικές αλλοιώσεις εμφανίζονται πρώτα ως ερυθηματώδεις βλατίδες και στη συνέχεια ως φυσαλίδες οι οποίες ρήγνυνται και εφελκιδοποιούνται. Οι στοματικές βλάβες εμφανίζονται ως επιφανειακές εξελκώσεις με ένα ερυθηματώδες όριο (Eisenberg, 1978, Neville και συν. 1995). Στην περίπτωσή μας οι βλάβες διέσχιζαν τη μέση γραμμή και δεν υπήρχαν δερματικές βλάβες.
γ) Την νόσο Behcet που είναι μία πολυσυστηματική χρόνια υποτροπιάζουσα φλεγμονώδης νόσος αγνώστου αιτιολογίας, η οποία χαρακτηρίζεται από υποτροπιάζοντα στοματικά (αφθώδη) έλκη, γεννητικά έλκη, ραγοειδίτιδα και δερματικές βλάβες. Στην περίπτωσή μας δεν υπήρχαν παρούσες άλλες εκδηλώσεις εκτός από εκείνες στη στοματική κοιλότητα (Neville και συν. 1995).

DISCUSSION

RAS is a common condition which typically starts in childhood or adolescence and presents with multiple recurrent small, round or ovoid ulcers with circumscribed margins, erythematous haloes, and yellow or grey floors (Scully and Felix, 2005).
Several predisposing factors have been proposed such as stress, trauma, deficiency of iron, deficiency of folic acid, sodium lauryl sulphate, cessation of smoking, celiac disease (gluten-sensitive enteropathy) and Crohn's disease, ulcerative colitis, fall in progestogen level in the luteal phase of women menstrual cycle, and immune disorders (Scully and Felix, 2005, Altenburg and Zouboulis, 2008).
Diagnosis of aphthous ulcers in the current case was made on the basis of characteristic clinical appearance of the ulcers followed by a complete blood count which revealed no abnormalities. Differential diagnosis include a) primary herpetic gingivostomatitis which mainly affects children and young adults. Clinical presentation includes fever, malaise, lymphadenopathy, and pain in the oral cavity. Intraorally, vesicular lesions appear, which rupture within 24 hours, leaving painful, small, superficial ulcers. These lesions will appear on the keratinized (bound) and non-keratinized (movable) mucosa (Cohen et al. 1985, Neville et al. 1995). In the case presented there were no clinical symptoms and most of the ulcers were in the nonkeratinized mucosa.
b) Herpes zoster which mainly affects the elderly and immune suppressed. Clinically, the ulcerations affect only one side of the face or oral cavity only, rarely crossing the midline. The skin lesions appear first as erythematous papules, and then as vesicles that rupture and become crusted. The oral lesions appear as superficial ulcerations with an erythematous border (Eisenberg, 1978, Neville et al. 1995). In our case the lesions were crossing the midline and there were no skin lesions.
c) Behcet's disease a multisystemic, chronic relapsing inflammatory disease of unknown cause, which is characterized by recurrent oral (aphthous) ulcers, genital ulcers, uveitis and skin lesions. In our case there were no other manifestations present apart from those in the oral cavity (Neville et al. 1995).
d) Cyclic neutropenia which manifest with a low-grade fever, malaise, headaches, skin infections, and alveolar bone loss, there are painful oral ulcerations as well with a central whitish pseudomembrane and an erythematous border. The ulcerations are generally less than 1 cm in diameter. The diagnosis is made by monitoring the number of circulating neutrophils over a period of 6 to 8 weeks which are absent in apthous ulcers (Neville et al. 1995). In the presented case, there was no abnormality in the neutrophil counts or any other manifestation.

Πίνακας 2: Αλγόριθμος αντιμετώπισης αφθώδους έλκους

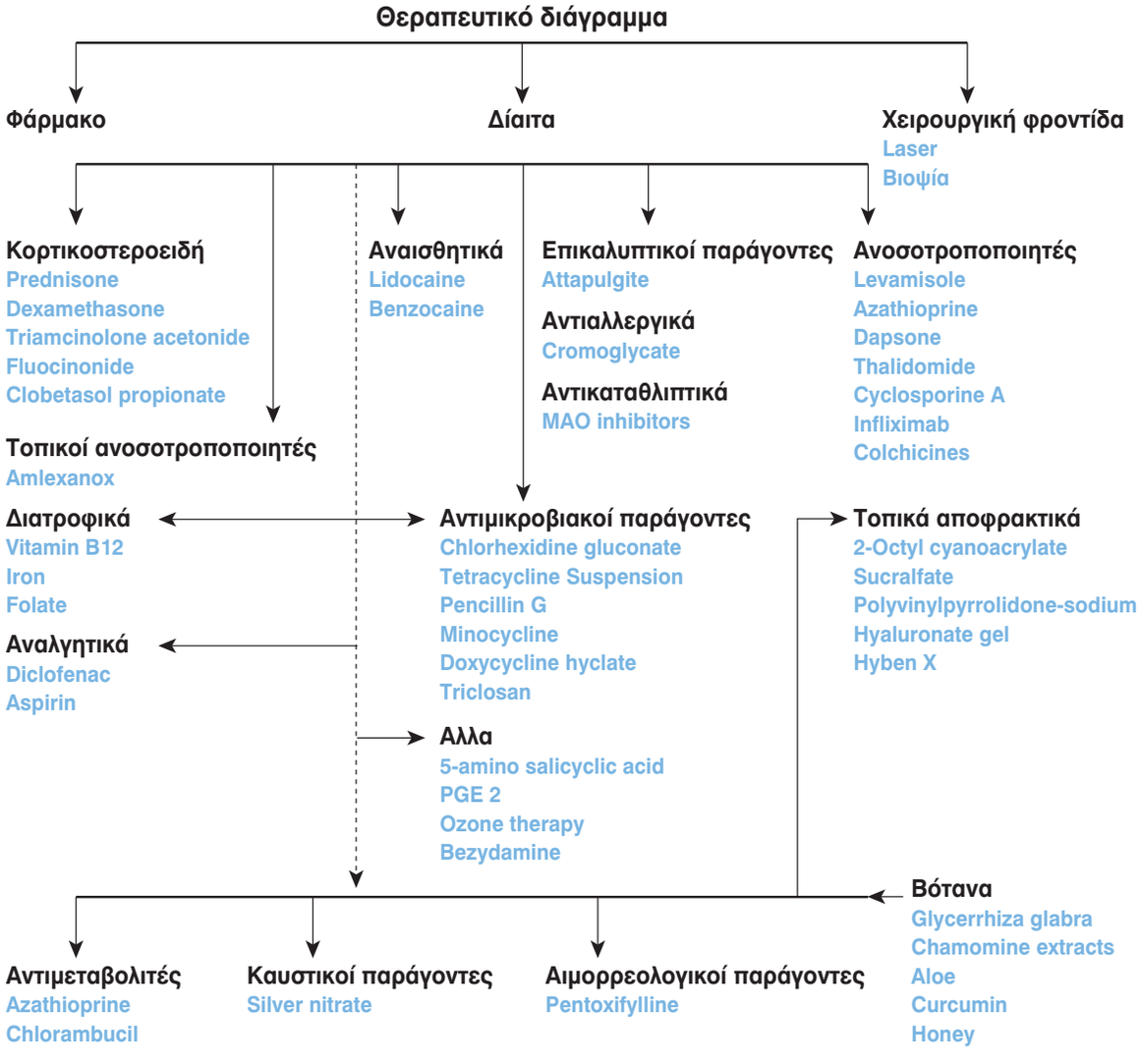

δ) Την κυκλική ουδετεροπενία η οποία εκδηλώνεται με χαμηλό πυρετό, κακουχία, πονοκεφάλους, δερματικές λοιμώξεις και απώλεια φατνιακού οστού, ενώ υπάρχουν επίσης επώδυνες στοματικές εξελκώσεις με μία κεντρική λευκωπή ψευδομεμβράνη και ένα ερυθηματώδες όριο. Οι εξελκώσεις γενικά είναι μικρότερες από 1cm σε διάμετρο. Η διάγνωση γίνεται παρακολουθώντας τον αριθμό των κυκλοφορούντων ουδετεροφίλων για μία περίοδο 6 έως 8 εβδομάδων τα οποία απουσιάζουν στα αφθώδη έλκη (Neville και συν. 1995). Στην παρουσιαζόμενη περίπτωση δεν υπήρχε διαταραχή στον αριθμό των ουδετεροφίλων ή οποιαδήποτε άλλη εκδήλωση.

ε) Την ερπητική κυνάγχη που εμφανίζεται με ερεθισμένο φάρυγγα, πονοκέφαλο, δυσφαγία, κακουχία και στοματικές εξελκώσεις. Σε 24 με 48 ώρες εμφανίζονται φυσαλίδες στη μαλθακή υπερώα και τον στοματοφάρυγγα. Οι φυσαλίδες ρήγνυνται και σχηματίζουν μικρά

e) Herpangina which presents with sore throat, headache, dysphagia, malaise, and oral ulcerations. In 24 to 48 hours vesicles appear on the soft palate and oropharynx. The vesicles rupture and form small painful superficial ulcers that are present for 7 to 10 days. The ulcerations in the oral cavity are usually limited to the soft palate (Neville et al. 1995). But in the case presented ulcers were more anteriorly placed.

Several treatment options have been tried in the aphthous ulcers. Levamisole was selected in our case, as this medication can normalize the CD4/CD8 ratio that was found to be affected in RAS. Further this normalization reduces the inflammatory response providing the resolution of the RAS (Barrons, 2001). Additionally levamisole has been reported to influence the duration and frequency of RAS by half in up to 43% of patients observed in four of the studies (Barrons, 2001). Since

Table 2: Management options for aphthous ulcer

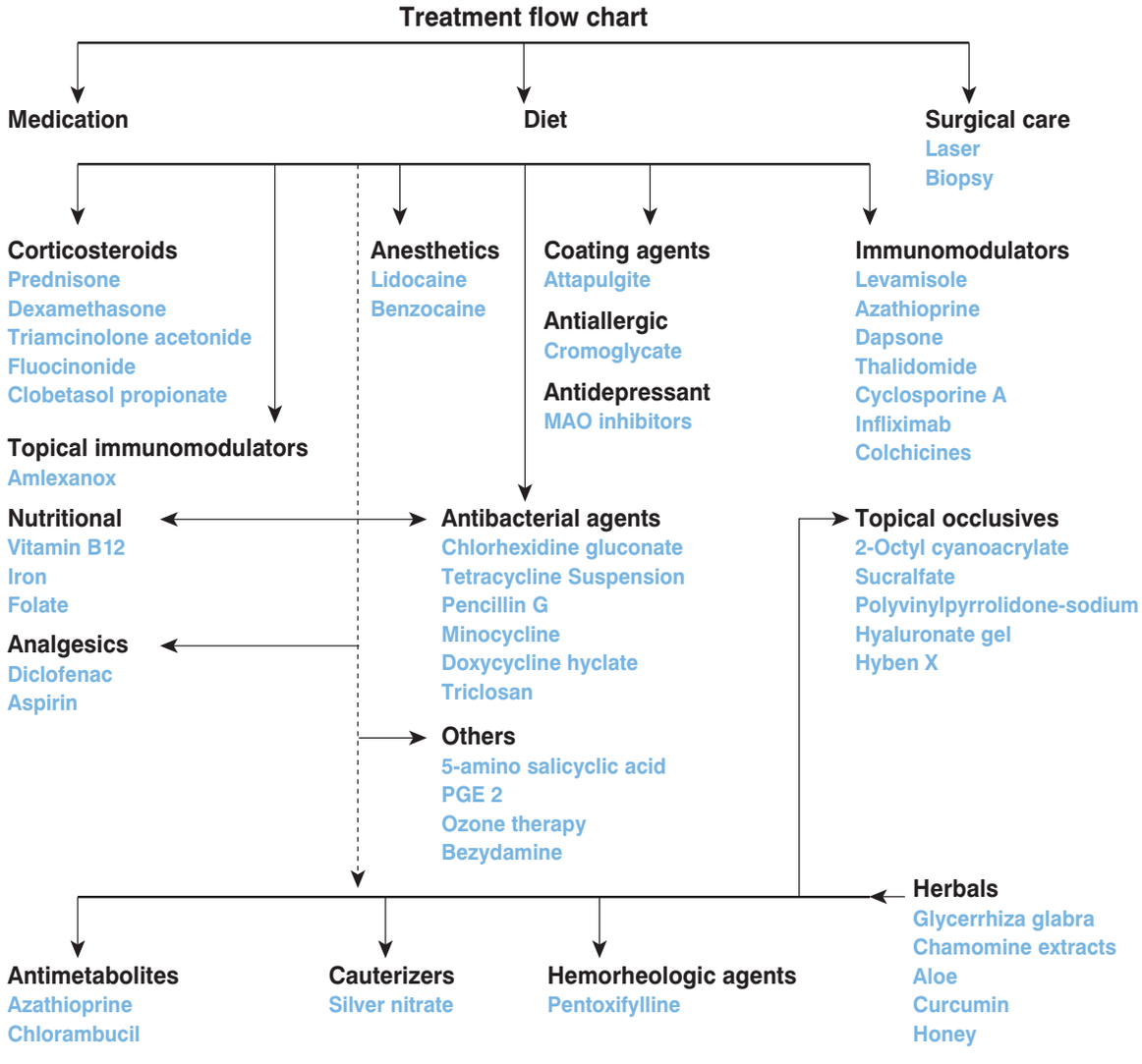

επώδυνα επιφανειακά έλκη τα οποία είναι παρόντα για 7 έως 10 ημέρες. Οι εξελκώσεις στη στοματική κοιλότητα συνήθως περιορίζονται στη μαλθακή υπερώα (Neville και συν. 1995). Αλλά στην παρουσιαζόμενη περίπτωση τα έλκη εντοπίζονταν πιο μπροστά.

Αρκετές θεραπευτικές δυνατότητες έχουν δοκιμασθεί στα αφθώδη έλκη. Η λεβαμιζόλη επιλέχθηκε στην περίπτωσή μας, καθώς αυτό το φάρμακο μπορεί να εξομαλύνει την αναλογία CD4/CD8 που βρέθηκε να επηρεάζεται στην ΥΑΣ. Επιπλέον αυτή η εξομάλυνση ελαττώνει τη φλεγμονώδη απόκριση προσφέροντας τη λύση της ΥΑΣ (Barrons, 2001). Επιπρόσθετα η λεβαμιζόλη έχει αναφερθεί ότι επηρεάζει τη διάρκεια και τη συχνότητα της ΥΑΣ κατά το ήμισυ σε πάνω από το 43% των ασθενών που παρακολουθήθηκαν σε τέσσερεις από τις μελέτες (Barrons, 2001). Καθόσον η ακοκκιοκυτταραιμία ήταν το κύριο μειονέκτημα για ασθενείς σε θεραπεία με λεβα-

agranulocytosis was the major disadvantage for patients on levamisole therapy on long term usage (Won et al. 2009), a dosage schedule for a short period was recommended, and no further blood examination was advised following the therapeutic course.

CONCLUSION

Apthous ulcers are the common ulcers which we see in every day practice in Dentistry. However sometimes diagnosis can be hard to make if the lesions have a complicated appearance as in this case. So diagnosis can be made by two options, either by excluding the lesions by judging against history and clinical features or by treatment diagnosis by suspecting the specific diagnosis and treating accordingly. The protocol of both diagnoses by exclusion and treatment diagnosis was fol-

μιζόλη σε μακροχρόνια χρήση (Won και συν. 2009), συστήθηκε μία τροποποίηση του δοσολογικού σχήματος για μία μικρή περίοδο και δεν ζητήθηκε περαιτέρω εξέταση αίματος ύστερα από την θεραπευτική περίοδο.

ΣΥΜΠΕΡΑΣΜΑ

Τα αφθώδη έλκη είναι τα κοινά έλκη τα οποία βλέπουμε στην καθ' ημέρα οδοντιατρική πράξη. Παρά ταύτα κάποιες φορές η διάγνωση μπορεί να είναι δύσκολο να γίνει εάν οι βλάβες έχουν μία περίπλοκη εμφάνιση όπως στην περίπτωση αυτή. Έτσι η διάγνωση μπορεί να γίνει με δύο δυνατότητες, είτε αποκλείοντας τις βλάβες κρίνοντας με βάση το ιστορικό και τα κλινικά χαρακτηριστικά ή με την θεραπευτική διάγνωση βάζοντας την υποψία της συγκεκριμένης διάγνωσης και θεραπεύοντας αντίστοιχα. Το πρωτόκολλο και των δύο διαγνώσεων με τον αποκλεισμό και την θεραπευτική διάγνωση ακολουθήθηκε στην παρούσα περίπτωση. Θα μπορούσε ως εκ τούτου να προταθεί ότι η υποτροπή των αφθωδών ελκών θα μπορούσε αποτελεσματικά να προληφθεί με την συνετή χρήση ανοσοτροποποιητών για μία χρονική περίοδο.

lowed in the current case. It could hence be recommended that recurrence of aphthous ulcers could be prevented effectively by the judicious use of immunomodulators for a period of time.

ΒΙΒΛΙΟΓΡΑΦΙΑ/REFERENCES

Akintoye SO, Greenberg MS: Recurrent aphthous stomatitis. Dent Clin North Am. 49(1): 31-47, vii-viii, 2005

Altenburg A, Zouboulis CC: Current Concepts in the Treatment of Recurrent Aphthous Stomatitis. Skin therapy letter 13(7):1-4, 2008

Angirish A: Aspirin-mouthwash relieves pain of oral lesions. J R Soc Health 116: 105–106, 1996

Barrons RW: Treatment strategies for recurrent oral aphthous ulcers. Am J Health-Syst Pharm 58; 41-50, 2001

Cohen SG, Greenberg MS: Chronic oral herpes simplex virus infection in immunocompromised patients. Oral Surg Oral Med Oral Pathol. 59:465-471, 1985

Dolby AE, Walker DM: A trial of cromoglycic acid in recurrent aphthous ulceration. Br J Oral Surg 12: 292–295, 1975

Eisenberg E: Intraoral isolated herpes zoster. Oral Surg Oral Med Oral Pathol. 45:214, 1978

Femiano F, Lanza A, Buonaiuto C, Gombos F, Nunziata M, Piccolo S, et al: Guidelines for Diagnosis and Management of Aphthous Stomatitis. Pediatr Infect Dis J 26: 728–732, 2007

Garnick JJ, Singh B,Winkley G: Effectiveness of a medicament containing silicon dioxide, aloe, and allantoin on aphthous ulcers. Oral Surg Oral Med Oral Pathol Oral Radiol Endod 86:550-556, 1998

Katz J, Langevitz P, Shemer J et al: Prevention of recurrent aphthous stomatitis with colchicine: An open trial. J Am Acad Dermatol 31:459-461, 1994

Manifar S, Obwaller A, Gharehgozloo A, Kordi HRBS, Akhondzadeh S: Curcumin Gel in the Treatment of Minor Aphthous Ulcer: a Randomized, Placebo- Controlled Trial. Journal of medicinal plants. 11(41):40-5, 2012

Meyer JD, Degraeve M, Clarysse J, Loose FD, Peremans W: Levamisole in aphthous stomatitis: evaluation of three regimens. Br Med J.12: 671–674, 1977

Neville BW, Damm DD, Allen CM et al: Oral and Maxillofacial Pathology. Philadelphia, Pa: WB Saunders Company, 1995, pp. 181, 188, 192, 239, 423, 424, 559, 563, 567, 620, 621.

Preshaw PM, Grainger P, Bradshaw MH, Mohammad AR, Powala CV, Nolan A et al: Subantimicrobial dose doxycycline in the treatment of recurrent oral aphthous ulceration: a pilot study. J Oral Pathol Med. 36(4):236-40, 2007

Rosenthal SH: Does phenelzine relieve aphthous ulcers of the mouth? N Engl J Med 311: 1442, 1984

Scully C: The diagnosis and management of recurrent aphthous stomatitis: a consensus approach. J Am Dent Ass 134:200-207, 2003

Scully C, Felix DH: Oral Medicine - Update for the dental practitioner. Disorders of orofacial sensation and movement. BDJ 199:259-264, 2005

Scully C. http://emedicine.medscape.com/article/867080-treatment. (Accessed on 9th Oct, 2012)

Saxen MA, Ambrosius WT, Rehemtula A, Russell AL, Eckert GJ: Sustained relief of oral aphthous ulcer pain from topical diclofenac in hyaluronan: a randomized, doubleblind clinical trial. Oral Surg Oral Med Oral Pathol Oral Radiol Endod. 84: 356–361, 1997

Won TH, Park SY, Kim BS, Seo PS, Park SD: Levamisole Monotherapy for Oral Lichen Planus. Ann Dermatol Vol. 21, No. 3, 2009.

Διεύθυνση επικοινωνίας:
Ramachandran Sudarshan
Best Dental Science College
Madurai, Ινδία
Τηλ.: 07416433735
e-mail: sudharshanram@yahoo.co.in

Address:
Ramachandran Sudarshan
Best Dental Science College
Madurai, India
Tel.: 07416433735
e-mail: sudharshanram@yahoo.co.in