Ο ρόλος του έξω πτερυγοειδούς μυός στην δυσλειτουργία της κροταφογναθικής διάρθρωσης

Μαρία ΑΝΤΩΝΟΠΟΥΛΟΥ[1], Μιχαήλ ΤΖΑΚΗΣ[2], Σοφία ΑΝΑΓΝΩΣΤΟΠΟΥΛΟΥ[3], Mustafa Abdel BAGI[4], Ιωάννης ΙΑΤΡΟΥ[5]

Εργαστήριο Ανατομικής (Δ/ντής: Καθηγητής Π. Σκανδαλάκης), Ιατρική Σχολή Εθνικού και Καποδιστριακού Πανεπιστημίου Αθηνών. Κλινική Στοματοπροσωπικού Πόνου (Δ/ντής: Αναπλ. Καθηγητής Μ. Τζάκης), Κλινική Στοματικής και Γναθοπροσωπικής Χειρουργικής (Δ/ντής: Καθηγητής Κ. Αλεξανδρίδης), Οδοντιατρική Σχολή Εθνικού και Καποδιστριακού Πανεπιστημίου Αθηνών

The role of the lateral pterygoid muscle in the temporomandibular joint disorders

Maria ANTONOPOULOU, Michail TZAKIS, Sophia ANAGNOSTOPOULOU, Mustafa Abdel BAGI, Ioannis IATROU

Department of Anatomy (Head: Prof. P. Skandalakis), Medical School, University of Athens, Greece. Department of Orofacial Pain (Head: Assoc. Prof. M. Tzakis), Department of Oral and Maxillofacial Surgery (Head: Prof. C. Alexandridis), School of Dentistry, University of Athens, Greece

Βιβλιογραφική ανασκόπηση
Literature review

ΠΕΡΙΛΗΨΗ: Ο έξω πτερυγοειδής μυς (ΕΠΜ), ο οποίος είναι ουσιαστικά ο μοναδικός μυς που σχετίζεται άμεσα με την κροταφογναθική διάρθρωση (ΚΓΔ), έχει γίνει αντικείμενο πολλών μελετών και αντιθέσεων σε μια προσπάθεια να εξηγηθούν τα προβλήματα που σχετίζονται με την άρθρωση αυτή. Οι αντιθέσεις αυτές προέρχονται κυρίως από τις πολλές ανατομικές μελέτες που έχουν γίνει σε πτώματα με σκοπό τον προσδιορισμό της ακριβούς πρόσφυσης του ΕΠΜ στην ΚΓΔ με διαφορετικά αποτελέσματα και συμπεράσματα.
Σκοπός: Σκοπός της παρούσας μελέτης είναι η ανασκόπηση των σύγχρονων βιβλιογραφικών δεδομένων και η συναγωγή συμπερασμάτων με τον ρόλο που μπορεί να παίζει η ακριβής ανατομική θέση της κατάφυσης του ΕΠΜ σε σχέση με την δυσλειτουργία της ΚΓΔ.

ΛΕΞΕΙΣ ΚΛΕΙΔΙΑ: Έξω πτερυγοειδής μυς, δυσλειτουργία, κροταφογναθική διάρθρωση, διάρθριος δίσκος

SUMMARY: *Introduction:* Being the only muscle directly related to the temporomandibular joint (TMJ), the lateral pterygoid muscle (LPM) has been the subject of many studies seeking to understand the problems associated with this joint. Many anatomical studies have been carried out on cadavers in order to specifically examine the attachment of the LPM to the TMJ. These studies have led to different results and conclusions.
Aim: The present study aims to provide a review of the recent literature and draw conclusions on the impact that the anatomical position of the LPM attachment can have on TMJ dysfunction.

KEY WORDS: Lateral pterygoid muscle, TMJ dysfunction, temporomandibular joint, articular disc

[1]*Οδοντίατρος, MSc, Διδάκτωρ Ιατρικής Σχολής ΕΚΠΑ*
[2]*Αναπλ. Καθηγητής Φυσιολογίας Στοματογναθικού Συστήματος, Κλινική Στοματοπροσωπικού Πόνου Οδοντιατρικής Σχολής ΕΚΠΑ*
[3]*Αναπλ. Καθηγήτρια Ανατομικής Ιατρικής Σχολής ΕΚΠΑ*
[4]*Αναπλ. Καθηγητής ΣΓΠΧ Οδοντιατρικής Σχολής Πανεπιστημίου King Khalid, Σαουδική Αραβία*
[5]*Καθηγητής ΣΓΠΧ Οδοντιατρικής Σχολής ΕΚΠΑ*

Παρελήφθη: 28/7/2013 - Έγινε δεκτή: 25/10/2013

Paper received: 28/7/2013 - Accepted: 25/10/2013

ΕΙΣΑΓΩΓΗ

Μια ευρέως διαδεδομένη άποψη είναι ότι οι διαταραχές του έξω πτερυγοειδούς μυός (ΕΠΜ) μπορεί να είναι υπεύθυνες για πολλές μορφές δυσλειτουργίας της κροταφογναθικής διάρθρωσης (ΚΓΔ) ή κρανιογναθικών ή κροταφογναθικών διαταραχών, όπως αναφέρονται στην πιο σύγχρονη βιβλιογραφία (Juniper, 1983, Hiraba και συν. 2000). Οι πληροφορίες προέρχονται κυρίως από αρκετές έρευνες που έχουν γίνει με σκοπό την καλύτερη κατανόηση τόσο της λειτουργίας όσο και της δυσλειτουργίας του Στοματογναθικού Συστήματος (ΣΓΣ). Αναφέρεται ότι σε περιπτώσεις μη φυσιολογικής λειτουργίας, η υπερβολική δραστηριότητα της άνω κεφαλής του ΕΠΜ μπορεί να επιβαρύνει τον διάρθριο δίσκο οδηγώντας τον, πιθανόν, στην τελική πρόσθια και έσω μετατόπιση, που έχει αναφερθεί ότι αποτελεί ένα βασικό μέρος των ενδαρθρικών κροταφογναθικών διαταραχών (Naidoo, 1996). Η υπερδραστηριότητα αλλά και η υποδραστηριότητα αυτού του μυός ή έστω ο ανεπαρκής συντονισμός των δύο κεφαλών του, υπολογίζεται ότι είναι οι πιο πιθανές αιτίες έλλειψης λειτουργικής ισορροπίας της ΚΓΔ, λόγω και του σημαντικού ρόλου που διαδραματίζει ο ΕΠΜ στη σταθεροποίηση της άρθρωσης αυτής.

Από μια καθαρά κλινική άποψη, θα μπορούσε κάποιος να ισχυριστεί ότι το πολύ συχνό εύρημα της ευαισθησίας στην ψηλάφηση που παρουσιάζεται στην περιοχή του ΕΠΜ είναι ένας σχεδόν σταθερός παράγοντας στους ασθενείς με κροταφογναθικές διαταραχές (Ai και Yamashita, 1992). Έχει επίσης ενοχοποιηθεί για την πρόσθια μετατόπιση του διάρθριου δίσκου και είναι ο μυς που κυρίως αναφέρεται ότι εμπλέκεται στην αιτιολογία του clicking (Phanachet και Murray 2000, Murray και συν. 2001, 2007). Στο θέμα αυτό έχουν εκφρασθεί πολλές και εν πολλοίς διϊστάμενες θεωρίες.

Στην παρούσα εργασία γίνεται ανασκόπηση των σύγχρονων απόψεων με βάση τα βιβλιογραφικά δεδομένα, και την συναγωγή συμπερασμάτων με βάση και την δική μας εμπειρία, σχετικά με τον ρόλο που μπορεί να παίζει ο ΕΠΜ, ο ουσιαστικά μοναδικός μυς που σχετίζεται με την ΚΓΔ, στην δυσλειτουργία της ΚΓΔ.

Κροταφογναθική διάρθρωση

Η ΚΓΔ είναι το τμήμα του ΣΓΣ το οποίο συνδέει το κινητό οστούν της κάτω γνάθου με το τμήμα του κρανιογναθικού συμπλέγματος που βρίσκεται στο κρανίο. Η ΚΓΔ είναι μια μοναδική, σύνθετη και με υψηλή εξειδίκευση άρθρωση μεταξύ του κονδύλου της κάτω γνάθου και της κροταφικής γλήνης του κροταφικού οστού. Περιβάλλεται από μια ινώδη κάψα και χωρίζεται σε δύο κοιλότητες από ένα διάρθριο δίσκο. Τα ανατομικά χαρακτηριστικά της ΚΓΔ περιλαμβάνουν επίσης τον αρθρικό θύλακο, που περιβάλει την άρθρωση, τον αρθρικό υμένα, το αρθρικό υγρό και συνδέσμους (Εικ. 1). Η άρθρωση της κάτω γνάθου με το κρανίο είναι αμφίπλευρη και κατά

INTRODUCTION

It is widely believed that abnormalities of the lateral pterygoid muscle (LPM) can be responsible for many types of dysfunction of the temporomandibular joint (TMJ) and craniomandibular or temporomandibular disorders (TMD), as reported in the most recent literature (Juniper, 1983, Hiraba et al. 2000). A number of studies have been carried out to understand better the function and dysfunction of the Stomatognathic System (SS). It has been reported that during abnormal function, hyperactivity of the LPM superior head may have an impact on the function of the articular disc, resulting in its eventual anterior and medial displacement, which is believed to play a crucial role in intra-articular TMD (Naidoo, 1996). It is believed that LPM is also important in stabilising the TMJs and accordingly the hyperactivity, hypoactivity, or even the poor coordination between the two heads of the LPM, are considered to be the most common causes of functional imbalance of the TMJs.

From a purely clinical point of view, one could argue that tenderness of the LPM during palpation of the SS is an almost constant factor in TMD patients (Ai and Yamashita, 1992). Many clinicians suggest that the LPM is responsible for anterior disc displacement (ADD), and it is also the muscle that most commonly is associated with clicking (Phanachet and Murray 2000, Murray et al. 2001, 2007). A number of theories have been developed on

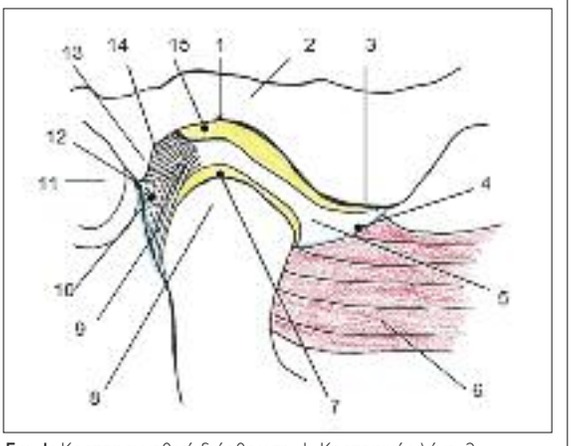

Εικ. 1: Κροταφογναθική διάρθρωση. 1. Κροταφική γλήνη, 2. Ζυγωματικό τόξο, 3. Αρθρικό φύμα, 4. Αρθρικός θύλακος, 5. Διάρθριος δίσκος, 6. ΕΠΜ, 7. Κάτω αρθρικός θάλαμος, 8. Κόνδυλος ΚΓ, 9. Κάτω στιβάδα δίστιβης ζώνης, 10. Χαλαρός συνδετικός ιστός, 11. Έξω ακουστικός πόρος, 12. Λεπιδοτυμπανική σχισμή, 13. Οπισθογληνοειδές φύμα, 14. Άνω στιβάδα δίστιβης ζώνης 15. Άνω αρθρικός θάλαμος. (Ιδία σχεδίαση).

Fig. 1: Temporomandibular joint. 1.Mandibular fossa, 2.Zygomatic arch, 3.Articular eminence, 4.Articular capsule, 5.Articular disc, 6.LPM, 7.Lower joint compartment 8.Mandibular condyle, 9.Lower portion of bilaminar zone 10.Spongy tissue with a profuse nerve and blood supply 11.External auditory meatus 12. Squamotympanic fissure 13.Postglenoid process 14.Upper portion of bilaminar zone 15.Upper joint compartment

τη διάρκεια των κινήσεών της λειτουργούν ταυτόχρονα και οι δύο αρθρώσεις. Ο διάρθριος δίσκος είναι ένας λεπτός ινώδης συνδετικός ιστός που λειτουργεί σαν «μαξιλαράκι» μεταξύ της κεφαλής του κονδύλου και της κροταφικής γλήνης του κρανίου. Οι δύο κροταφογνάθικές αρθρώσεις επιτρέπουν και συμμετέχουν στις σύνθετες λειτουργικές κινήσεις της μάσησης ή της πλαγιολίσθησης της κάτω γνάθου καθώς και σε όλες τις παραλειτουργίες του ΣΓΣ. Η κροταφογνάθική διάρθρωση μπορεί εύκολα να ψηλαφηθεί μπροστά από τον τράγο του πτερυγίου του ωτός και από τον έξω ακουστικό πόρο. Καθώς το στόμα ανοίγει, ο κόνδυλος της κάτω γνάθου στρέφεται και μετατοπίζεται προς τα εμπρός, υπό το αρθρικό φύμα του ζυγωματικού τόξου. Η κίνηση αυτή περιορίζεται από τους κροταφογνάθικούς συνδέσμους και τους παρακείμενους μύες. (Snell, 1992, Salmons, 1995, Δρούκας, 1996).

Έξω Πτερυγοειδής Μυς

Ο ΕΠΜ και πιο συγκεκριμένα η άνω κεφαλή του, φαίνεται οτι συσχετίζεται στενά με την ΚΓΔ. Είναι ένας μικρός, παχύς τριγωνικός μυς και αποτελείται από δύο κεφαλές, την άνω και την κάτω (Εικ. 2). Η άνω κεφαλή είναι μικρότερη και εκφύεται από την υποκροτάφια επιφάνεια της μείζονος πτέρυγας του σφηνοειδούς οστού και την υποκροτάφια ακρολοφία, στο έξω πλάγιο του ωοειδούς και του ακανθικού τρήματος. Η κάτω και μεγαλύτερη κεφαλή του ΕΠΜ εκφύεται από την έξω επιφάνεια του έξω πετάλου της πτερυγοειδούς απόφυσης του σφηνοειδούς οστού και το κατώτερο τμήμα της διεισδύει μεταξύ των κρανιακών εκφύσεων των δύο κεφαλών του έσω πτερυγοειδούς μυός. Οι μυϊκές ίνες του ΕΠΜ είναι προσανατολισμένες σχεδόν οριζόντια. Από τις δύο εκφύσεις, οι μυϊκές ίνες συγκλίνουν και κατευθύνονται προς τα πίσω και έξω, για να προσφυθούν σε ένα εντύπωμα στην πρόσθια επιφάνεια του αυχένα της κάτω γνάθου, στο πτερυγοειδές βοθρίο. Ένα τμήμα της άνω κεφαλής του ΕΠΜ μπορεί να προσφύεται στον αρθρικό θύλακο της ΚΓΔ και στα πρόσθια και έσω όρια του διάρθριου δίσκου (Du Brul, 1980, Salmons, 1995).

Ο ΕΠΜ δραστηριοποιείται κατά τη διάνοιξη του στόματος με την προς τα εμπρός έλξη του κονδύλου της κάτω γνάθου και του διάρθριου δίσκου, ενώ ταυτόχρονα ο κόνδυλος περιστρέφεται στην κροταφική γλήνη με την παρεμβολή του διάρθριου δίσκου. Κατά το κλείσιμο του στόματος, γίνεται ακριβώς το αντίστροφο με την προς τα πίσω κίνηση του συγκροτήματος του κονδύλου με τον διάρθριο δίσκο και μάλιστα αυτή η λειτουργία ελέγχεται από τη σταδιακή επιμήκυνση του ΕΠΜ, ενώ ταυτόχρονα ο μασητήρας και ο κροταφίτης μυς επαναφέρουν σταδιακά τη γνάθο κατά τη σύγκλειση, σε θέση μέγιστης συγγόμφωσης. Ο ΕΠΜ δραστηριοποιείται επίσης σε συνέργεια με τον ομόπλευρο έσω πτερυγοειδή μυ, προωθώντας τον κόνδυλο της σύστοιχης πλευράς ώστε η γνάθος να περιστρέφεται γύρω από έναν κατακόρυφο

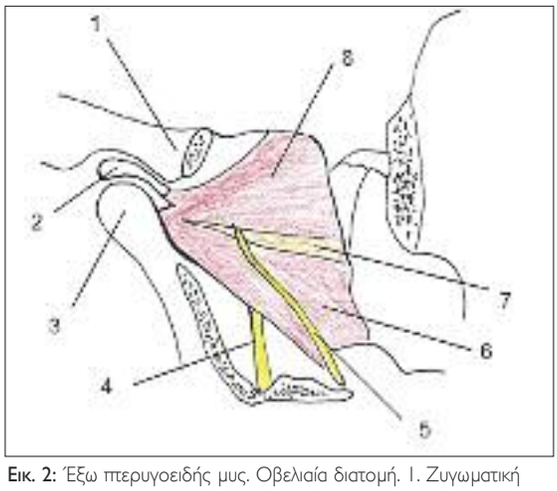

Εικ. 2: Έξω πτερυγοειδής μυς. Οβελιαία διατομή. 1. Ζυγωματική απόφυση, 2. Διάρθριος δίσκος, 3. Κόνδυλος κάτω γνάθου, 4. Γλωσσικό νεύρο, 5. Βυκανητικό νεύρο, 6. Κάτω κεφαλή ΕΠΜ, 7. Λίπος, 8. Άνω κεφαλή ΕΠΜ. (Ιδία σχεδίαση).

Fig. 2: Lateral pterygoid muscle. Saggital section 1.Zygomatic arch, 2.Articular disc, 3.Mandibular condyle, 4.Lingual nerve, 5.Buccal nerve, 6.Inferior head of the LPM, 7.Fat 8.Superior head of the LPM

this topic, many of which contradict each other to a significant degree.

The aim of the present paper is to provide to the reader a review of the theories reported in the recent literature, on the potential role of the LPM, on the grounds that it is the only muscle directly associated with the TMJ, during TMJ disorders.

The temporomandibular joint

The TMJ is the part of the SS that connects the mandibular mobile bone to the portion of the craniomandibular complex that belongs to the cranium. The TMJ is a unique, complex and highly specialised joint between the condyle of the mandible and the mandibular fossa of the temporal bone. It is a synovial joint in a fibrous capsule separated into two cavities by an articular disc. The anatomical features of the TMJ include also the articular capsule, which surrounds the joint, synovial membrane, fluid and tough adjacent ligaments (Fig 1). The TMJ is a 'two joint system' that connects the two condyles with the main body of the mandible and ramus, on each side. The articular disc is a thin ligamentous tissue that acts like a cushion between the condylar head and the glenoid fossa of the skull. The two TMJs enable and participate in the complex functional movements of mastication and mandibular lateral excursion, as well as in all para-functions of the SS. The TMJ can easily be identified through palpation just in front of the tragus of the ear and the external auditory meatus. During mouth opening, the condyles are able to swing and rotate within the fossa, but limited by the temporomandibular ligaments and the surrounding muscles below the articular eminence of the zygomatic arch (Snell, 1992, Salmons, 1995, Δρούκας, 1996).

άξονα δια μέσου του αντίθετου κονδύλου. Η αμφοτερόπλευρη λειτουργία των έσω και έξω πτερυγοειδών μυών εξυπηρετεί την προολίσθηση της κάτω γνάθου, με αποτέλεσμα οι κάτω τομείς να προωθηθούν πρόσθια σε σχέση με τους άνω τομείς. Τέλος, αναφέρεται πως η άνω κεφαλή του ΕΠΜ συμμετέχει κυρίως στη μάσηση και η κάτω κεφαλή στην προολίσθηση (Salmons, 1995). Έχει αναφερθεί ότι στη φυσιολογική λειτουργία του κρανιογναθικού συμπλέγματος, η άνω κεφαλή του ΕΠΜ παίζει ένα σημαντικό ρόλο στην σταθεροποίηση και στον έλεγχο των κινήσεων του διάρθριου δίσκου (Naidoo, 1996).

Διαταραχές των κροταφογναθικών διαρθρώσεων

Με τον όρο διαταραχές των κροταφογναθικών διαρθρώσεων ή δυσλειτουργία του στοματογναθικού συστήματος ή Κρανιογναθικές Διαταραχές ή Κροταφογναθικές Διαταραχές εννοούμε το σύνολο των νοσηρών φαινομένων, τα οποία πρωτοπαθώς ή δευτερογενώς εντοπίζονται στην ευρύτερη περιοχή του εν λόγω συστήματος. Αυτές είναι μερικές από τις ορολογίες που αναφέρονται στην βιβλιογραφία για να περιγράψουν μια μεγάλη ποικιλία καταστάσεων που μπορεί να έχουν ως αποτέλεσμα δυσλειτουργία και πόνο στην περιοχή κεφαλής, τραχήλου και ΚΓΔ. Οι καταστάσεις αυτές χαρακτηρίζονται κυρίως από πόνο, ήχους κατά τις κινήσεις του κονδύλου και ανώμαλη ή σημαντικά αποκλίνουσα από το φυσιολογικό λειτουργία της κάτω γνάθου (Δρούκας, 1996). Στην κλασσική τριάδα συμπτωμάτων θα πρέπει να προσθέσουμε και την κεφαλαλγία και ειδικότερα την κεφαλαλγία με τους χαρακτήρες της κεφαλαλγίας τύπου τάσεως. Τα συμπτώματα από τις ΚΓΔ είναι σχετικά συχνά και μπορεί να συμβούν σε οποιαδήποτε ηλικία, αλλά εμφανίζονται πιο συχνά στις γυναίκες και σε άτομα νεαρής ηλικίας. Η αιτιολογία τους θεωρείται πολυπαραγοντική αλλά η παθοφυσιολογία τους δεν είναι καλά κατανοητή. Οι αιτιολογικοί παράγοντες μπορούν να ταξινομηθούν στους παράγοντες που επιδρούν στην ίδια την άρθρωση και στους παράγοντες που επιδρούν στους μύες και στην λειτουργία της άρθρωσης (Carlsson και συν. 2011). Οι Κροταφογναθικές Διαταραχές θεωρούνται πολύ συχνές και παρόλο που δεν είναι απειλητικές για τη ζωή μπορούν να επηρεάσουν δραματικά την ποιότητα της ζωής, γιατί τα συμπτώματα μπορεί να γίνουν χρόνια και να αντιμετωπιστούν δύσκολα. Σύμφωνα με την Αμερικανική Ακαδημία Στοματοπροσωπικού Πόνου ο όρος Κρανιογναθικές Διαταραχές είναι ένας «συλλεκτικός όρος που περιλαμβάνει έναν αριθμό κλινικών προβλημάτων, τα οποία εμπλέκουν τους μασητήριους μυς, τις ΚΓΔ καθώς και τις παρακείμενες ανατομικές δομές» (The American Academy of Orofacial Pain, 2008).

Ανατομικές Έρευνες

Για την μελέτη και την διευκρίνιση της αιτιολογίας των Κροταφογναθικών Διαταραχών έχουν πραγματοποιηθεί

The lateral pterygoid muscle

The LPM and more precisely its superior head, appears to be closely associated with the TMJ. It is a small, thick and triangular muscle with two heads – the superior head and the inferior head (Fig. 2). The superior head is smaller and originates from the infratemporal surface and infratemporal crest of the greater wing of the sphenoid bone, lateral to the foramen ovale and the foramen spinosum. The inferior head of the LPM is larger and originates from the lateral surface of the lateral pterygoid plate of the pterygoid process, and the inferior part insinuates itself between the cranial attachments of the two heads of the medial pterygoid muscle. The muscle fibres of the LPM are oriented almost horizontally. From the two attachments, the muscle fibres converge and pass backwards and laterally to be inserted into a depression on the front of the neck of the mandible, the pterygoid fovea. A portion of the superior head of the LPM can insert into the articular capsule of the TMJ and the anterior and medial border of the articular disc (Du Brul, 1980, Salmons, 1995).

The LPM assists in mouth opening by pulling forward the condylar process of the mandible and the articular disc, while the head of the mandible rotates on the articular disc. During mouth closure, the backward gliding of the articular disc and mandibular condyle is controlled by a slow elongation of the lateral pterygoid, while the masseter and temporalis restore the jaw to its occlusal position. In collaboration with the ipsilateral medial pterygoid, the LPM advances the ipsilateral condyle so that the jaw rotates around a vertical axis through the contralateral condyle. When the medial and lateral pterygoids of the two sides act together, they can help protrude the mandible, so that the lower incisors project in front of the upper. It has been reported that the LPM's superior head is mainly involved in chewing, while the inferior head in protrusion (Salmons, 1995).

It has also been reported that, during the normal function of the craniomandibular complex, the superior head of the LPM plays a significant role in the stabilisation, control and function of the articular disc (Naidoo, 1996).

Temporomandibular joint disorders

Temporomandibular joint disorders or dysfunction of the stomatognathic system dysfunction or Craniomandibular disorders or Temporomandibular disorders (TMDs) refers to a group of disorders affecting the TMJ, masticatory muscles and the associated structures. Those are some of terminologies used in the literature to describe a wide range of conditions that may result dysfunction and pain in the head, neck and TMJ. These conditions can involve pain, sounds during condyle movement, and abnormal or irregular mandibular function (Δρούκας, 1996). These three typical symptoms can also be accompanied by headaches, and more specifically tension

αρκετές ανατομικές έρευνες. Συγκεκριμένα, στην βιβλιογραφία είναι δυνατή η ανεύρεση σημαντικού αριθμού ανατομικών ερευνών που στόχο είχαν τη μελέτη της ακριβούς θέσης στην οποία γίνεται η κατάφυση του ΕΠΜ, με αυτοψία σε πτώματα, χρησιμοποιώντας ποικίλες τεχνικές. Οι ανατομικές μελέτες των ιστών της ΚΓΔ μπορεί να πραγματοποιούνται με απευθείας παρατήρηση κάτω από στερεοσκοπικό μικροσκόπιο ή με ιστολογικές τομές. Το πλεονέκτημα του στερεοσκοπικού μικροσκοπίου είναι ότι επιτρέπει μία τρισδιάστατη άποψη του δείγματος και πιο σημαντικά επιτρέπει εφαρμογή τάσης ξεχωριστά στις μυϊκές και στις θυλακικές ίνες (Wilkinson and Chan, 1989).

Οι μελέτες αυτές συμφωνούν, σχεδόν στο σύνολό τους, ότι ο ΕΠΜ αποτελείται από δύο κεφαλές, και μάλιστα σχεδόν όλοι αναφέρουν ότι η κάτω κεφαλή προσφύεται στο πτερυγοειδές βοθρίο, αλλά υπάρχουν αντιφατικές απόψεις σχετικά με την πρόσφυση της άνω κεφαλής. Άλλοι ερευνητές την βρίσκουν να είναι μόνο στον δίσκο, άλλοι μόνο στον κόνδυλο και η πιο συχνή περιγραφή είναι ότι η άνω κεφαλή του ΕΠΜ εισέρχεται στον αρθρικό θύλακο στον κόνδυλο και στον διάρθριο δίσκο.

Η υπόθεση ότι η άνω κεφαλή του έξω πτερυγοειδή μύ προσφύεται στον διάρθριο δίσκο υπήρχε για πολλά χρόνια και μάλιστα σύμφωνα με τους υποστηρικτές αυτής της θεωρίας, η δράση της έλκει τον δίσκο προς τα εμπρός (Rees, 1954, Porter, 1970, Altruda Filho και Alves, 2006). Επομένως φαίνεται απολύτως λογικό και αναμενόμενο αυτό που είχε προταθεί δηλαδή ότι οι διαταραχές του διάρθριου δίσκου σχετίζονται κυρίως με τον σπασμό, πιθανόν λόγω υπερλειτουργίας, αυτού του μυός (Juniper, 1983).

Εν τούτοις, νεότερες μελέτες δεν συμφωνούν και υποστήριξαν ότι η άνω κεφαλή του ΕΠΜ καταφύεται κυρίως στο πτερυγοειδές βοθρίο και μόνο κάποιες έσω μυϊκές ίνες, μπορεί να προσφύονται στο σύμπλεγμα δίσκου–αρθρικού θυλάκου (Meyenberg και συν. 1986, Widmalm και συν. 1987, Carpentier και συν. 1988, Schmolke, 1994, Naidoo, 1996, Naidoo and Juniper, 1997, Usui και συν. 2008, Akar και συν. 2009, Matsunaga και συν. 2009). Τέλος, παρόλο που το έσω τμήμα του διάρθριου δίσκου φαίνεται ότι αναπτύσσεται ως ένα συμπύκνωμα στον τένοντα της άνω κεφαλής του ΕΠΜ, μόνο μερικές μυϊκές ίνες έχει περιγραφεί ότι φαίνεται να εισέρχονται κατευθείαν στον δίσκο (Manfredini, 2009).

Άλλες ανατομικές μελέτες αναφέρουν ότι η άνω κεφαλή του ΕΠΜ εισέρχεται στον κόνδυλο και δεν παρατηρείται άμεση πρόσφυση μυϊκών ινών στον διάρθριο δίσκο (Pinkert, 1984, Wilkinson, 1988, Wilkinson και Chan, 1989, Christo και συν. 2005). Ο Wilkinson (1988) ανέφερε ότι μια μικρή πρόσφυση, το ανώτερο τμήμα που αντιστοιχεί στο 20% του μυός, κατέληγε κάτω από την βάση του διάρθριου δίσκου. Στη συνέχεια αναμειγνυόταν με τον πρόσθιο σύνδεσμο και κατευθυνόταν προς

headaches. Temporomandibular joint symptoms are relatively common and may occur at any age but are more common in women and in early adulthood. They are thought to have a multifactorial aetiology, but the pathophysiology is not well understood. Causes can be classified into factors affecting the joint itself, and factors affecting the muscles and joint function (Carlsson et al. 2011). The most important feature in TMDs is pain, followed by restricted mandibular movement and noises from the TMJ during jaw movement. TMD is thought to be very common and although it is not a life threatening disease it can detriment dramatically the quality of life, because the symptoms can become chronic and difficult to manage. According to the American Academy of Orofacial Pain, Craniomandibular Disorders is "an umbrella term covering a variety of clinical conditions, which involve the mastication muscles, the TMJ's and their adjacent anatomical structures" (The American Academy of Orofacial Pain, 2008).

Anatomical Studies

A large number of studies have been conducted in an effort to shed light on the problem of TMD's. The literature includes a significant number of anatomical studies seeking to examine the exact insertion site of the LPM, on the basis of cadaver autopsy using a variety of techniques. TMJ anatomical studies can be carried out through direct observation under a dissecting microscope or via histologic sections. The advantage of the dissecting microscope is that it provides a three-dimensional view of the specimen and, most important, enables the application of tension to different muscle and capsular fibres (Wilkinson and Chan, 1989).

Most studies agree that the LPM has two heads, and that the inferior head inserts into the pterygoid fovea. However, contrasting views have been expressed in relation to the insertion of the superior head. Some researchers observe that it inserts only into the disc, or only into the condyle. The most common description is that the superior head of the LPM inserts into the articular capsule, condyle and articular disc.

The assumption that the superior head of the LPM inserts into the articular disc has been a long-standing one, with its advocates arguing that, trough its activity, it pulls the disc forward (Rees, 1954, Porter, 1970, Altruda Filho and Alves, 2006). Thus, it appears reasonable to argue that articular disc disorders are mainly associated with spasm in this muscle, which is most likely caused by hyperactivity (Juniper, 1983).

However, more recent studies disagree with this view, arguing that the superior head of the LPM inserts mainly into the pterygoid fovea, and that only some medial muscle fibres may insert into the disc-capsule complex (Meyenberg et al. 1986, Widmalm et al. 1987, Carpentier

τα πίσω για να προσφυθεί στον κόνδυλο. Αυτές οι μυϊκές ίνες δεν διέρχονταν διαμέσου του αρθρικού θυλάκου και δεν εισέρχονταν στο σώμα του διάρθριου δίσκου. Οι Wilkinson και Chan (1989) επίσης, ανέφεραν ότι δεν παρατηρήθηκαν μυϊκές ίνες να διέρχονται διαμέσου του αρθρικού θυλάκου και να εισέρχονται στο σώμα του διάρθριου δίσκου. Οι Christo και συν. (2005) επίσης συμπέραναν ότι δεν παρατηρήθηκε μια πραγματική πρόσφυση της άνω κεφαλής του ΕΠΜ στον διάρθριο δίσκο. Οι περισσότερες μελέτες δεν αναφέρουν το ποσοστό των μυϊκών ινών που προσφύονται στον διάρθριο δίσκο. Ο Naohara (1989) βρήκε αυτή την πρόσφυση να είναι 3mm^2 που αντιστοιχεί στο 30% της άνω κεφαλής του ΕΠΜ, και 3% ολόκληρου του ΕΠΜ. Ο Wilkinson (1988) ανέφερε ότι περίπου το 20% των μυϊκών ινών της άνω κεφαλής προσφύονταν στον διάρθριο δίσκο. Οι Naidoo και Juniper (1997) ανέφεραν ότι 29,5% των ινών του μυός εισέρχονταν στον διάρθριο δίσκο της ΚΓΔ. Οι Zhang και συν. (1998) ανέφεραν ότι το 52% των ινών της άνω κεφαλής προσφύονται στον κόνδυλο, 10% στον διάρθριο δίσκο, 24% στον αρθρικό θύλακο και 14% στην πρόσθια πρόσφυση του δίσκου.

Μια πρόσφατη μελέτη των Kilic και συν. (2010) περιέγραψε τέσσερις διαφορετικούς τύπους πρόσφυσης των κεφαλών του ΕΠΜ. Στον πιο συχνό τύπο πρόσφυσης, η άνω κεφαλή προσφυόταν στο σύμπλεγμα δίσκου-θυλάκου και στον κόνδυλο και η κάτω κεφαλή προσφυόταν στον κόνδυλο (36.7%). Στον δεύτερο τύπο, η άνω κεφαλή προσφυόταν στο σύμπλεγμα δίσκου-θυλάκου και η κάτω κεφαλή προσφυόταν στον κόνδυλο. Στον τρίτο τύπο και οι δύο κεφαλές προσφύονταν στον κόνδυλο. Περιέγραψαν και έναν τέταρτο τύπο πρόσφυσης, όπου η άνω κεφαλή προσφυόταν στο σύμπλεγμα δίσκου-αρθρικού θυλάκου και η κάτω κεφαλή προσφυόταν στον κόνδυλο και στο σύμπλεγμα αυτό. Αυτός ο τέταρτος τύπος περιγράφηκε επίσης από τους Naohara (1989) και Fujita και συν. (2001).

Μια παρόμοια ανατομική μελέτη πραγματοποιήθηκε στο Εργαστήριο Ανατομικής της Ιατρικής Σχολής ΕΚΠΑ με σκοπό να διερευνηθεί η ακριβής ανατομική σχέση της κατάφυσης της άνω κεφαλής του έξω πτερυγοειδούς μυός με το σύμπλεγμα διάρθριου δίσκου-κονδύλου της ΚΓΔ (Εικ. 3,4). Το υλικό της μελέτης περιελάμβανε 36 ΚΓΔ από 18 πτώματα ενηλίκων, 8 αρρένων και 10 θηλέων. Έγινε μακροσκοπική και μικροσκοπική εξέταση, με τη βοήθεια στερεοσκοπικού μικροσκοπίου. Η πρόσφυση της άνω κεφαλής του ΕΠΜ κατηγοριοποιήθηκε σε τρεις διαφορετικούς τύπους. Στον τύπο Ι παρατηρήθηκε πρόσφυση της άνω κεφαλής ΕΠΜ στον κόνδυλο και στο σύμπλεγμα διάρθριου δίσκου – αρθρικού θυλάκου (55.5% των περιπτώσεων). Το τμήμα των ινών που προσφύονταν στο σύμπλεγμα δίσκου-θυλάκου σε σχέση με την άνω κεφαλή του ΕΠΜ, υπολογιζόταν μακροσκοπικά να είναι μια αναλογία ένα προς πέντε (1/5). Στον τύπο ΙΙ παρατηρήθηκε

Εικ. 3: Ανατομική παρασκευή του ΕΠΜ στην αριστερή πλευρά του προσώπου. (ΑΚ: άνω κεφαλή, ΚΚ: κάτω κεφαλή, Λ: λίπος, ΚΓΔ: κροταφογνάθική διάρθρωση).
Fig. 3: The LPM on the left side. (AK: superior head, KK: inferior head, Λ: Fat, ΚΓΔ: temporomandibular joint).

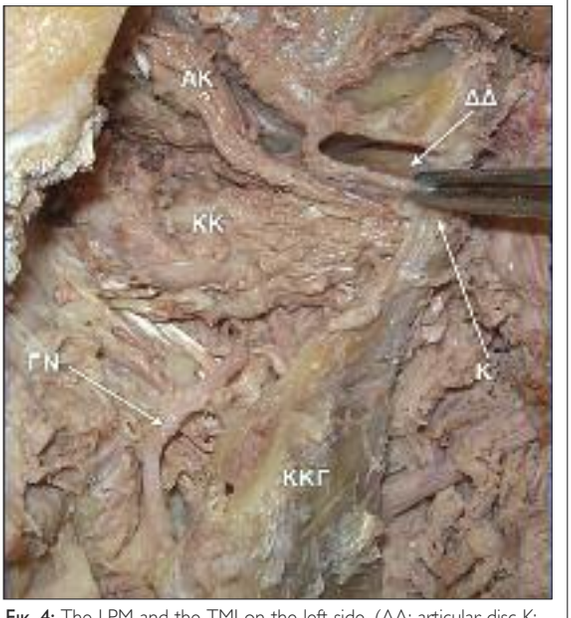

Εικ. 4: The LPM and the TMJ on the left side. (ΔΔ: articular disc K: mandibular condyle, AK: superior head, KK: inferior head, ΚΚΓ: ramus of the mandible ΓΝ: lingual nerve). The mandible has been sectioned just anterior to the angle of the mandible and at the coronoid process.
Fig. 4: Ανατομική παρασκευή του ΕΠΜ και της ΚΓΔ στην αριστερή πλευρά του προσώπου. (ΔΔ: διάρθριος δίσκος, Κ: κόνδυλος κάτω γνάθου, ΑΚ: άνω κεφαλή ΕΠΜ, ΚΚ: κάτω κεφαλή ΕΠΜ, ΚΚΓ: κλάδος κάτω γνάθου, ΓΝ: γλωσσικό νεύρο). Έχει γίνει τομή της κάτω γνάθου πρόσθια της γωνίας της γνάθου καθώς και της κορωνοειδούς απόφυσης.

et al. 1988, Schmolke, 1994, Naidoo, 1996, Naidoo and Juniper, 1997, Usui et al. 2008, Akar et al. 2009, Matsunaga et al. 2009). Finally, despite the fact that the medial part of the articular disc takes the form of a concentration in the tendon of the LPM superior head, some

πρόσφυση της άνω κεφαλής ΕΠΜ στον κόνδυλο (27.8% των περιπτώσεων). Στον τύπο III η πρόσφυση της άνω κεφαλής του ΕΠΜ ήταν μόνο στο διάρθριο δίσκο (16.7% των περιπτώσεων) (Antonopoulou και συν. 2013).

ΣΥΖΗΤΗΣΗ

Οι περισσότερες ανατομικές μελέτες φαίνεται να αδυνατούν να συμφωνήσουν σχετικά με την φύση της πρόσφυσης του ΕΠΜ. Ηλεκτρομυογραφικές έρευνες έχουν προσπαθήσει να περιγράψουν τη λειτουργία του ΕΠΜ κατά τη διάρκεια των κινήσεων της κάτω γνάθου, αλλά οι περισσότερες από αυτές έχουν αποτύχει να περιγράψουν αναμενόμενα συμπεράσματα, λόγω μεθοδολογικών σφαλμάτων, που σχετίζονται με δυσκολίες στην ακριβή καταγραφή της λειτουργίας του ΕΠΜ. Σύμφωνα με πληροφορίες που προέρχονται απο την μελέτη της ηλεκτρομυογραφικής δραστηριότητας του έξω πτερυγοειδούς μυός οι δύο κεφαλές του μυός έχουν εκ διαμέτρου διαφορετική λειτουργία όταν συσπώνται. Συγκεκριμένα, οι δύο κεφαλές απο τις οποίες αποτελείται ο ΕΠΜ, έχουν αντίστροφη λειτουργία. Η άνω κεφαλή δραστηριοποιείται, μαζί με τους ανασπώντες την κάτω γνάθο μύες, κατά τη διάρκεια κλεισίματος του στόματος, καθώς επίσης κατά την προς τα πίσω κίνηση και των ομόπλευρων κινήσεων της κάτω γνάθου. Η κάτω κεφαλή του ΕΠΜ δραστηριοποιείται μαζί με τους κατασπώντες την κάτω γνάθο μύες τόσο κατά τη διάρκεια της προολίσθησης, όσο και κατα την διάρκεια της διάνοιξης και των ετερόπλευρων κινήσεων της κάτω γνάθου (Grant, 1973, Mc Namara, 1973, Lipke και συν. 1977, Juniper, 1983, Mahan και συν. 1983, Gibbs και συν. 1984). Από έρευνες που διεξήχθησαν στη δεκαετία του ΄80 προκύπτει ότι οι δύο μοίρες δραστηριοποιούνται ανταγωνιστικά με αντίστροφη ενεργοποίηση. Συγκεκριμένα η κάτω μοίρα ενεργοποιείται κατά την κατάσπαση, ενώ η άνω μοίρα ενεργοποιείται κατά την ανάσπαση, επιτρέποντας την ελεγχόμενη κίνηση του κονδύλου και σταθεροποιώντας το δίσκο κατά το κλείσιμο του στόματος (Mahan και συν. 1983, Wood και συν. 1986, Widmer, 1987).

Οι σύγχρονες τάσεις της βιβλιογραφίας σχετικά με την λειτουργία του ΕΠΜ τοποθετούν τη δραστηριότητά του σε ένα ευρύτερο πλαίσιο στο οποίο μέσω της διαφορετικής δράσης τους κατά τις κινήσεις της κάτω γνάθου, οι δύο μοίρες του έξω πτερυγοειδούς μυός συνεργάζονται για τον έλεγχο και τη σταθεροποίηση της θέσης του κονδύλου αφενός κατά την προς τα πίσω κίνηση του μέσα στην γληνοειδή απόφυση και αφετέρου κατά την προολίσθηση της κάτω γνάθου (Phanachet και Murray, 2000). Συνεπώς οι πιο πρόσφατες τάσεις της έρευνας τοποθετούν τη δράση του ΕΠΜ σε ένα πεδίο διαφορετικό αφού πλέον θεωρείται ότι πρόκειται περισσότερο για ένα «σύστημα μυϊκών ινών» που παρά το ότι ουσιαστικά δρουν ως ένας μυς, κατανέμουν την δραστηριότητά τους ανάλογα με το έργο που έχουν να επιτελέσουν (Murray και συν. 2007).

only muscle fibres have been described as inserting directly into the disc (Manfredini, 2009).

Other anatomical studies report that the superior head of the LPM inserts into the codyle, without any direct insertion of muscle fibres into the articular disc (Pinkert 1984, Wilkinson 1988, Wilkinson and Chan 1989, Christo et al. 2005). Wilkinson (1988) reported that a small insertion – the upper part, which corresponds to 20% of the muscle –terminated under the foot of the disc. These blended with the anterior ligament and run posteriorly to gain insertion into the condyle. These muscle fibres did not run through the capsule or insert into the body of the arthritic disc. Wilkinson and Chan (1989) also reported that no muscle fibres where found to run through the articular capsule or insert into the body of the articular disc. Moreover, Christo et al. (2005) concluded that they did not observe any actual insertion of the superior head of the LPM into the articular disc.

Most studies do not mention the percentage of muscle fibres that insert into the articular disc. Naohara (1989) found that this insertion is 3mm², which corresponds to 30% of the LPM superior head, and 3% of the entire LPM. Wilkinson (1988) reported that approximately 20% of the muscle fibres of the superior head inserted into the articular disc. Naidoo and Juniper (1997) reported that 29.5% of the muscle's fibres inserted into the TMJ articular disc. Zhang et al. (1998) reported that 52% of the superior head fibres inserted into the condyle, 10% into the articular disc, 24% into the articular capsule, and 14% into the anterior attachment of the disc.

A recent study by Kilic et al. (2010) described four different types of attachment of the LPM heads. In the most common attachment type, the superior head inserts into the disc-capsule complex and the condyle, and the inferior head inserted into the condyle (36.7%). In the second type, the superior head inserted into the disc-capsule complex, while the inferior head inserted into the condyle. In the third type, both heads inserted into the condyle. They also described a fourth type of attachment, in which the superior head inserted into the disc-capsule complex, and the inferior head into the condyle and complex. This fourth type has also been described by Naohara (1989) and Fujita et al. (2001).

A similar anatomical study was carried out at the Department of Anatomy of the National and Kapodistrian University of Athens (Greece), in order to investigate the exact anatomical relation of the insertion of the LPM superior head to the disc-condyle complex of the TMJ (Fig 3,4). The material of this study included 36 TMJs that has been obtained from 18 adult cadavers, 8 males and 10 females. A macroscopic and microscopic examination was completed under a dissecting microscope. Three different types of LPM superior head attachment were identified. In type I, the LPM superior head inserted into

Ο ΕΠΜ είναι λειτουργικά ετερογενής, γεγονός που επιβεβαιώνεται από την ύπαρξη περιοχών και δεσμίδων που θα μπορούσαν να δραστηριοποιούνται επιλεκτικά προκειμένου να παράγουν ειδικές κινήσεις (Murray και συν. 1999). Στην πραγματικότητα, παρόλο που η λειτουργική του ετερογένεια μπορεί να επιτρέπει την εκλεκτική δραστηριοποίηση των ινών που συνδέονται με τον δίσκο χωρίς να προκαλείται κίνηση ολόκληρου του συμπλέγματος δίσκου-κονδύλου προς τα εμπρός, μελέτες σε ανατομικά παρασκευάσματα έχουν δείξει ότι η δακτυλική έλξη της άνω κεφαλής προκαλεί μια προς τα εμπρός μετακίνηση ολόκληρου του συμπλέγματος κονδύλου - διάρθριου δίσκου (Widmalm και συν. 1987, Wilkinson, 1988, Christo και συν. 2005, Manfredini, 2009). Το ίδιο παρατηρήθηκε και σε μια πρόσφατη μελέτη, σε όλα τα δείγματα με τη διαφορά ότι στις περιπτώσεις πρόσφυσης τύπου III (πρόσφυση ολόκληρης της άνω κεφαλής του ΕΠΜ στο σύμπλεγμα δίσκου-αρθρικού θυλάκου) η κίνηση του δίσκου ήταν λίγο πιο εμφανής σε σχέση με τον κόνδυλο (Antonopoulou και συν. 2013).

Ο ΕΠΜ θεωρείται συχνά ότι είναι υπεύθυνος για την πρόσθια μετατόπιση του διάρθριου δίσκου (Murray και συν. 2001). Η πρόσθια μετατόπιση του δίσκου είναι μια συχνή κατάσταση. Πολλές υποθέσεις έχουν προταθεί στο παρελθόν σε μια προσπάθεια να εξηγηθεί η παθογένεια της μετατόπισης του δίσκου, και πολλοί μορφολογικοί παράγοντες είχαν θεωρηθεί υπαίτιοι ως πιθανοί παράγοντες κινδύνου. Σύμφωνα με την βιβλιογραφία, ο ρόλος των μορφολογικών χαρακτηριστικών (διαταραχές σύγκλεισης και κλίση του πρόσθιου αρθρικού φύματος) και των λειτουργικών παραγόντων (υπερδραστηριότητα του ΕΠΜ) φαίνεται να είναι λιγότερο σημαντικοί από ότι είχαν υποτεθεί στο παρελθόν (Manfredini, 2009).

Οι Carpentier και συν. (1988), των οποίων τα ευρήματα συμπίπτουν με τα ευρήματα αυτών που βρήκαν οτι η κύρια πρόσφυση της κατάφυσης της άνω κεφαλής του ΕΠΜ είναι στον κόνδυλο και όχι στον διάθριο δίσκο, λαμβάνοντας υπόψιν και την ανατομική οργάνωση της άνω κεφαλής του ΕΠΜ, κατέληξαν στο ότι η εξήγηση σύμφωνα με την οποία η πρόσθια μετατόπιση του διάρθιου δίσκου οφείλεται αποκλειστικά σε μια συσπαστική δραστηριότητα του μυός, δεν είναι πιθανή. Ωστόσο, οι Wongwatana και συν. (1994) ανέφεραν πως εφόσον και άλλοι παράγοντες, όπως π.χ. τραύμα, μπορεί να προκαλέσουν την πρόσθια μετατόπιση του διάρθριου δίσκου, η άνω κεφαλή του ΕΠΜ μπορεί να διατηρήσει την μετατόπιση αυτή μόνο στην περίπτωση κατά την οποία προσφύεται άμεσα στον διάθριο δίσκο. Στις περιπτώσεις επομένως κατα τις οποίες υπάρχει φυσιολογική διευθέτηση του διάρθριου δίσκου και της κονδυλικής πρόσφυσης της άνω κεφαλής του ΕΠΜ, ο μυς αυτός δεν μπορεί να παίξει σημαντικό ρόλο στην πρόσθια μετατόπιση του διάθριου δίσκου γιατί η πρόσφυση του διάρθριου δίσκου στον έσω και έξω πόλο του κονδύλου της κάτω

the condyle and disc-capsule complex (55.5 % of the cases). The ratio between the amount of fibres inserting into the disc-capsule complex and the LPM superior head was macroscopically found to be one-to-five (1:5). In type II, the LPM superior head inserted into the condyle (27.8% of the cases). In type III, the LPM superior head inserted purely into the disc-capsule complex (16.7% of the case) (Antonopoulou et al. 2013).

DISCUSSION

Most anatomical studies seem to disagree on the nature of LPM attachment. Electromyographic studies (EMG) have attempted to describe the function of the LPM during mandibular movements but most of them fail to demonstrate predictable conclusions, due to methological errors, related to the difficulties to precisely record the function of the LPM with EMG. Accordingly, the results of the EMG studies of the LPM function, demonstrate that the two heads of the muscle have a diametrically opposed function when contracted. It seems that the the two heads of the LPM, which probably act concentrically have a reciprocal pattern of activity. During closing of the mouth, mandibular retrusion and during laterotrusion, in collaboration with the elevator muscles of the mandible, the superior head of the LPM is activated. The inferior head of the LPM is activated, together with the mandibular depressor muscles, during mandibular opening and protrusion, and during contralateral jaw movements (Grant, 1973, Mc Namara, 1973, Lipke et al. 1977, Juniper, 1983, Mahan et al. 1983, Gibbs et al. 1984).

According to studies that were conducted in the 1980s, the two bellies of the muscle act antagonistically, with reciprocal innervation. The inferior belly of the LPM is activated during depression, while the superior belly is activated during elevation, enabling the controlled movement of the condyle and stabilising the disc during mouth closing (Mahan et al. 1983, Wood et al. 1986, Widmer 1987). Nowadays, it is believed that through the different roles that they play in mandibular movement, the two bellies of the LPM collaborate in order to control and stabilize the position of the condyle within the glenoid process, during the contralateral mandibular movement, as well as during mandibular protrusion (Phanachet and Murray, 2000). Thus, the recent research trends understand LPM activity in different terms. The LPM is rather regarded as a "system of fibres" that essentially acts as one muscle, distributing their activity depending on the task that needs to be performed (Murray et at. 2007).

The recent literature on the function of the LPM tends to conclude that it is heterogeneous as certain areas or subpopulations of fibres can be activated selectively in order to produce specific movements (Murray et al. 1999). In reality, even though this functional heterogene-

γνάθου επιτρέπει στον διάρθριο δίσκο να κινείται ελεύθερα μαζί με τον κόνδυλο. Αυτή η κίνηση του κονδύλου και του δίσκου μπορούν να υπερνικήσουν την έλξη της άνω κεφαλής του ΕΠΜ τουλάχιστον στις περιπτώσεις που διατηρείται η φυσιολογική πρόσφυση του διάρθριου δίσκου (Manfredini, 2009).

Κάποιοι συγγραφείς υποστηρίζουν ότι οι εσωτερικές διαταραχές της ΚΓΔ είναι αποτέλεσμα υπερδραστηριότητας ή υποδραστηριότητας, ελλιπούς συντονισμού μεταξύ των δύο κεφαλών του μυός, και/ή μιας διαταραχής στον φυσιολογικό ρόλο του μυός στον έλεγχο της σταθεροποίησης της ΚΓΔ (Scapino και Mills, 1997, Okeson, 1998, Hiraba και συν. 2000, Murray και συν. 2001). Σε βιβλιογραφικές αναφορές καταγράφεται ότι δεν υπάρχει καλή επιστημονική τεκμηρίωση ότι οι έξω πτερυγοειδείς μύες των ασθενών με κρανιογναθικές διαταραχές είναι λειτουργικά διαταραγμένοι. Ο ρόλος του ΕΠΜ στη φυσιολογική λειτουργία του ΣΓΣ και στις κρανιογναθικές διαταραχές παραμένει αντιφατικός και χρειάζεται επανεκτίμηση (Murray και συν. 2004, 2007).

Άλλες μελέτες οι οποίες εκτίμησαν τη σχέση μεταξύ του τύπου πρόσφυσης του ΕΠΜ και των κροταφογναθικών διαταραχών που σχετίζονται με εσωτερικές διαταραχές της ΚΓΔ, βασίστηκαν σε παρατηρήσεις μαγνητικών τομογραφιών (MRI). Συγκεκριμένα, οι Taskaya-Yilmaz και συν. (2005) συμπέραναν ότι στις περιπτώσεις κατά τις οποίες η άνω κεφαλή του ΕΠΜ προσφύεται μόνο στον διάρθριο δίσκο, είναι πιο εύκολο να προκληθεί πρόσθια μετατόπιση του διάρθριου δίσκου. Οι ίδιοι συγγραφείς τονίζουν οτι αυτή η κατάσταση είναι πιθανόν να περιορίσει και την λειτουργία του μυός, γεγονός που μπορεί να προκαλέσει και ατροφία. Τέλος, δεν παρατηρήθηκε στατιστικά σημαντική διαφορά, μεταξύ του τύπου πρόσφυσης του μυός και της παρουσίας ή της απουσίας πρόσθιας μετατόπισης του διάρθριου δίσκου παρά το ότι παρατηρήθηκε στατιστικά σημαντική διαφορά μεταξύ του τύπου της πρόσφυσης του μυός και της παρουσίας μυϊκής ατροφίας και μυϊκής εκφύλισης. Οι Mazza και συν. (2009), που έκαναν μια μελέτη παρόμοια με την προηγούμενη, συμπέραναν ότι όταν η άνω κεφαλή του ΕΠΜ προσφυόταν μόνο στον διάρθριο δίσκο, η πιθανότητα να συνυπάρχει ταυτόχρονα πρόσθια μετατόπιση του διάθριου δίσκου χωρίς επαναφορά ήταν μεγαλύτερη. Μάλιστα σε αυτή τη μελέτη υποστηρίζεται η άποψη ότι στις περιπτώσεις που υπάρχει αυτός ο τύπος πρόσφυσης, η πρόγνωση για μακροχρόνια βελτίωση της παθολογίας του διαρθρίου δίσκου είναι αρνητική και ο ΕΠΜ μπορεί να έχει συμμετοχή και να συμβάλλει στην πρόσθια μετατόπιση του διάθριου δίσκου. Ωστόσο, υπάρχουν και μελέτες που δεν επιβεβαιώνουν αυτά τα ευρήματα όπως αυτή των Degrin και συν. (2011) που σχεδίασαν μια μελέτη με σκοπό να προσδιορίσουν τον επικρατέστερο τύπο πρόσφυσης του ΕΠΜ στο σύμπλεγμα δίσκου-κονδύλου, και να ερευνήσουν εάν αυτοί οι τύποι

ity may enable the selective activation of the fibres that are connected to the disc without affecting the entire disc-condyle complex by pulling the disk forward, anatomical studies in autoptic specimens have shown that during the manual pulling (traction) of the superior head of the LPM may cause the entire disc-condyle complex forward shift (Widmalm et al. 1987, Wilkinson, 1988, Christo et al. 2005, Manfredini, 2009). The same observation was reported in all the samples of specimens in a recent study, with the exception in type III attachments (attachment of the entire superior LPM head to the disc- capsule complex), in which the movement of the disc was slightly less visible than that of the condyle (Antonopoulou et al. 2013).

Anterior disc displacement is a common condition and the LPM is often considered to be responsible for the anterior displacement of the articular disc (Murray et al. 2001). Several assumptions have been made in an effort to understand the pathogenesis of anterior disc displacement, and many morphological factors have been hypothesised as potential risk factors. According to the literature, the role of morphological factors as abnormalities in occlusion, occlusal disorders and the angulation of the temporal articular tubercle, well as functional factors (LPM hyperactivity) is less significant than previously assumed (Manfredini, 2009).

Carpentier et al. (1988) agree with those who found that the main insertions of the LPM superior head are into the condyle, and not into the disc. Considering this anatomic organisation of the LPM superior head, they conclude that the explanation of anterior disc displacement due to a spastic activity of this muscle alone is not probable. However, Wongwatana et al. (1994) reported that since other factors - e.g. trauma - can lead to disc displacement, the LPM superior head can maintain disc displacement only when it inserts directly into the disc. In cases of normal disc arrangement and condylar attachment of the superior head, the muscle cannot play a significant role in anterior disc displacement because disc attachment at the medial and lateral poles of the mandibular condyle allows the disc to move freely with the condyle. This combined movement of the condyle with the disc may overcome the activity from the superior head of the LPM, at least when the attachment to the disc remains normal (Manfredini, 2009).

Some authors believe that internal TMJ disorders result from hyperactivity, hypoactivity or lack of coordination between the two heads of the LPM and/or a disorder in the muscle's ability to help stabilise the TMJ (Scapino and Mills, 1997, Okeson, 1998, Hiraba et al. 2000, Murray et al. 2001). According to some researchers, the theory that the LPM's of patients with TMD are functionally disturbed is not well-established in scientific terms. The role of the LPM in the normal function of the SS, or reversely

πρόσφυσης συνδέονται με ευρήματα εσωτερικών διαταραχών και δυσλειτουργίας της ΚΓΔ στην μαγνητική τομογραφία. Η μελέτη αυτή δεν βρήκε στατιστικά σημαντική διαφορά μεταξύ αυτών των παραμέτρων.

Η υπερδραστηριότητα του ΕΠΜ είναι ένα σημαντικό πρόβλημα στις διαταραχές της ΚΓΔ. Μία από τις πιο πρόσφατες μεθόδους θεραπείας για την αντιμετώπιση έντονου βαθμού clicking της ΚΓΔ που σχετίζεται με πρόσθια μετατόπιση του δίσκου, είναι οι ενέσεις αλλαντοτοξίνης τύπου Α (botulinum toxin, BTX-A) στον ΕΠΜ (Bakke και συν. 2005, Yoshida και Lizuka, 2006).

Παρόλο που ο ακριβής μηχανισμός δράσης της αλλαντικής τοξίνης δεν είναι γνωστός, αυτή η θεραπεία φαίνεται να ελαττώνει τη δράστηριότητα του μυός, να βελτιώνει τη σχέση κονδύλου-διάρθριου δίσκου-γλήνης και να περιορίζει το clicking (Bakke και συν. 2005, Yoshida and Lizuka, 2006, Majid, 2010). Η γνώση των ανατομικών παραλλαγών θα μπορούσε να φανεί χρήσιμη στους κλινικούς για την εφαρμογή της αλλαντοτοξίνης στον ΕΠΜ, εφόσον πρέπει να εφαρμόζεται προσεκτικά στα επιθυμητά ανατομικά σημεία. Σε περίπτωση θεραπευτικής αποτυχίας τέτοιων μεθόδων η αιτία θα μπορούσε να κρύβεται στην πρόσφυση ολόκληρης της άνω κεφαλής του ΕΠΜ στο σύμπλεγμα δίσκου-αρθρικού θυλάκου.

ΣΥΜΠΕΡΑΣΜΑΤΑ

Οι απόψεις σχετικά με την δράση και την λειτουργία του ΕΠΜ δημιουργούν θολή εικόνα σχετικά με το βαθμό και τον τρόπο με τον οποίο μπορεί να εμπλέκεται στην δυσλειτουργία της ΚΓΔ. Οι κλινικοί πρέπει να λαμβάνουν υπόψη τους την πιθανότητα ανατομικής παραλλαγής πρόσφυσης του ΕΠΜ στην ΚΓΔ, που μπορεί να οδηγήσει σε δυσλειτουργία της. Συνειρμικά η ύπαρξη μιας τέτοιας παραλλαγής θα πρέπει να διερευνάται από τους θεράποντες στους ασθενείς με προβλήματα στην ΚΓΔ και να αντιμετωπίζεται αναλόγως. Έτσι οι κλινικοί μπορούν να χρησιμοποιήσουν προληπτικές θεραπευτικές μεθόδους στους ασθενείς που χαρακτηρίζονται ως υψηλού κινδύνου, γιατί η πλήρης κατανόηση της αιτιοπαθογένεσης της μετατόπισης του δίσκου δεν έχει ακόμα επιτευχθεί. Συμπερασματικά, οι κλινικοί θα πρέπει να λαμβάνουν υπ' όψιν τους αυτή την θεώρηση όταν θεραπεύουν ασθενείς με κροταφογναθικές διαταραχές.

in TMD, remains controversial and needs re-evaluation (Murray et al. 2004, 2007).

Other studies assessed the relationship between the type of LPM attachment and TMD's associated with internal TMJ derangement, on the basis of MRI observations. Taskaya-Yilmaz et al. (2005) reported that when the LPM superior head inserts only into the disc, it is easier for the disc to be displaced anteriorly. They stress that this condition is also likely to restrict the muscle's function, which may also cause atrophy. Finally, no statistically significant difference was observed between the type of muscle attachment and the presence or absence of anterior disc displacement, despite the fact that there was a statistically significant difference between the type of muscle attachment and the presence of muscle atrophy or muscle degeneration. In a similar study, Mazza et al. (2009) concluded that when the superior head of the LPM was inserted into the disc, the possibility of anterior disc dislocation without reduction was higher. Moreover, this study argues that, in this particular type of attachment, there is a negative prognostic value for a long-term improvement of disc pathology and that the LPM may contribute to anterior disc dislocation.

However, other studies do not confirm these findings. For instance, Degrin et al. (2011) designed a study aiming to identify the most common type of LPM attachment to the disc-condyle complex and investigated whether the different types of attachment are associated with any findings of internal derangement and dysfunction of the TMJ using an MRI scan. This study does not demonstrate any statistically significant difference between those parameters.

The LPM hyperactivity is a major concern in patients with TMJ dysfunction. Among the most recent treatment methods for severe TMJ clicking associated with anterior disc displacement is the injection of botulinum toxin A (BTX-A) into the LPM (Bakke et al. 2005, Yoshida and Lizuka, 2006).

Although the exact mechanism of action is unknown, this treatment method appears to reduce the activity of the LPM, improve the condyle-disc-fossa relationship and eliminate clicking (Bakke et al. 2005, Yoshida and Lizuka, 2006, Majid, 2010). The clinician should be always aware of the LPM anatomical variations when using the application of botulinum toxin to this muscle, as this substance needs to be applied very carefully to the desired anatomical sites. Any failure of such treatment methods could be attributed to the solid form of the attachment between the LPM superior head to the disc-capsule complex.

CONCLUSIONS

Clinical practitioners need to take into account the anatomical variation of the attachment of the LPM to

the TMJ, as this can result in TMJ dysfunction. Consequently such a variation must be examined by the clinicians to the patients with TMJ problems and treated accordingly. On this basis, clinical practitioners can implement preventive treatment methods to high-risk patients because a full comprehension of the etiopathogenesis of disk displacement is far from being achived. In conclusion, clinicians must take into account this consideration when treating patients with temporomandibular disorders.

ΒΙΒΛΙΟΓΡΑΦΙΑ/REFERENCES

Ai M, Yamashita S: Tenderness on palpation and occlusal abnormalities in temporomandibular dysfunction. J Prosthet Dent 67:839-45, 1992

Akar Coskun G, Govsa F, Ozgu Z: Examinaton of the heads of the lateral pterygoid muscle on the temporomandibular joint. J Craniofac Surg 20:219-23, 2009

Altruda Filho L, Alves N: Insertion of the superior head of the lateral pterygoid muscle in the human fetuses. Int J Morphol 24:643-649, 2006

Antonopoulou M, Iatrou I, Paraschos A, Anagnostopoulou S: Variations of the attachment of the superior head of human lateral pterygoid muscle. J Craniomaxillofac Surg 41:91-97, 2013

Bakke M, Moller E, Werdelin LM, Dalager T, Kitai N, Kreiborg S. Treatment of severe temporomandibular joint clicking with botulinum toxin in the lateral pterygoid muscle in two cases of anterior disc displacement. Oral Surg Oral Med Oral Pathol Oral Radiol Endod 100:693-700, 2005

Carlsson G, Droukas V, Tzakis M. Etiology of temporomandibular disorders with special focus on the role of occlusion. Odontostomatological Progress 65:180-203, 2011

Carpentier P, Yung JP, Marguelles-Bonnet R, Meunissier M. Insertions of the lateral pterygoid muscle: An anatomical study of the temporomandibular joint. J Oral Maxillofac Surg 46:477-80, 1988

Christo JE, Bennett S, Wilkinson TM, Townsend GC. Discal attachments of the human temporomandibular joint. Aust Dent J 50:152-160, 2005

Degrin G, Kilic C, Gozneli R, Yildirim D, Garip H, Moroglu S: Evaluating the correlation between the lateral pterygoid muscle attachment type and internal derangement of the temporomandibular joint with emphasis on MR imaging findings. J Craniomaxillofacfac Surg 29:1-5, 2011

Du Brul EL: Sicher's Oral Anatomy, 7th ed. Saint Louis, The CV Mosby, 1980, pp. 153-4

Fujita S, Iizuka T, Dauber W. Variation of heads of lateral pterygoid muscle and morphology of articular disc of human temporomandibular joint – anatomical and histological analysis. J Oral Rehabil 28:560-71, 2001

Gibbs CH, Mahan PE, Wilkinson TM, Mauderli A: EMG activity of the superior belly of the lateral pterygoid muscle in relation to other jaw muscles. J Prosthet Dent 61:691-702, 1984

Grant PG: Lateral pterygoid: two muscles? Am J Anat 138:1-10, 1973

Hiraba K, Hibino K, Hiranuma K, Negoro T: EMG activities of two heads of the human lateral pterygoid muscle in relation to mandibular condyle movement and biting force. J Neurophysiol 83: 2120-37, 2000

Juniper RP: EMG of the two heads of external pterygoid muscle via the intra-oral route. Electromyogr Clin Neurophysiol 23:21-33, 1983

Kilic C, Dergin G, Yazar F, Kurt B, Kutoglu T, Ozan H, Balcioglou HA: Insertions of the lateral pterygoid muscle to the disc-capsule complex of the temporomandibular joint and condyle. Turk J Med Sci 40:435-441, 2010

Lipke DP, Gay T, Gross BD, Jaeger JA: An electromyographic study of the human lateral pterygoid muscle. J Dent Res 56:2300, 1977

Mahan PE, Wilkinson TM, Gibbs CH, Mauderli A, Brannoin LS. Superior and inferior bellies of the lateral pterygoid EMG activity at basic jaw positions. J Prosthet Dent 50:710-718, 1983

Majid OW: Clinical use of botulinum toxins in oral and maxillofacial surgery. Int J Oral Maxillofac Surg 39:197-207, 2010

Manfredini D. Etiopathogenesis of disc displacement of the temporomandibular joint: A review of the mechanisms. Indian J Dent Res 20:212-221, 2009

Matsunaga K, Usui A, Yamaguchi K, Akita K: An anatomical study of the muscles that attach to the articular disc of the temporomandibular joint. Clin Anat 22:932-40, 2009

Mazza D, Marini M, Impara L, Cassetta M, Scarpato P, Barchetti F, Di Paolo: Anatomic examination of the upper head of the lateral pterygoid muscle using magnetic resonance imaging and clinical data. J Craniofac Surg 20:1508-1511, 2009

McNamara JA. The independent functions of the two heads of the lateral pterygoid muscles. Am J Anat 138:197-206, 1973

Meyenberg K, Kubik S, Palla S: Relationships of muscles of mastication to the articular disc of the temporomandibular joint. Schweiz Mschr Zahnmed 96:815-34, 1986

Murray GM, Bhutada M, Peck CC, Phanachet I, Sae-Lee D, Whittle T: The human lateral pterygoid muscle. Arch Oral Biol 52:377-380, 2007

Murray GM, Orfanos T, Chan JY, Wanigaratne K, Klineberg IJ. Electromyographic activity of the human lateral pterygoid muscle during contralateral and protrusive jaw movements. Arch Oral Biol 44: 269-285, 1999

Murray GM, Phanachet I, Uchida S, Whittle T: The human lateral pterygoid muscle: a review of some experimental affects and possible clinical relevance. Aust Dent J 49:2-8, 2004

Murray GM, Phanachet I, Uchida S, Whittle T: The role of the human lateral pterygoid muscle in the control of horizontal jaw movements. J Orofac Pain 15:279-305, 2001
Naidoo LC, Juniper RP: Morphometric analysis of the insertion of the upper head of the lateral pterygoid muscle. Oral Surg Oral Med Oral Pathol Oral Radiol Endod 83:441-446, 1997
Naidoo LC: Lateral pterygoid muscle and its relationship to the meniscus of the temporomandibular joint. Oral Surg Oral Med Oral Pathol Oral Radiol Endod 82:4-9, 1996
Naohara-H. The macroscopic and microscopic study of the human lateral pterygoid muscle. Tsurumi-Shigaku 15:1-26, 1989
Okeson JP: Management of temporomandibular disorders and occlusion. St Louis: Mosby Company 1998, pp. 149-351
Phanacet I, Murray GM: Human lateral pterygoid muscle activity on the return phase of contralateral and protrusive jaw movements. Arch Oral Biol 45:517-529, 2000
Pinkert R: Relation between the lateral pterygoid muscle and the articular disk and their significance for movement in the temporomandibular joint. Zahn Mund Kieferheilkd Zentralbl 72: 553-8, 1984
Porter MR. The attachment of the lateral pterygoid muscle to the meniscus. J Prosthet Dent 24:555-62, 1970
Rees LA: The structure and function of the temporomandibular joint. Br Dent J 96:125-133, 1954
Salmons S: Muscle, In: Williams P: Gray´s Anatomy. Churchill Livingstone 1995, pp. 801
Scapino RP, Mills DK: Disc displacement internal derangements, In McNeill: Science and practice of occlusion. Chicago: The Quintessence 1997, pp. 220-234
Schmolke C. The relationship between the temporomandibular joint capsule, articular disc and jaw muscles. J Anat 184:335-345, 1994
Snell RS: Κλινική Ανατομική. Τόμος Β. Ιατρικές εκδόσεις Λίτσας 1992, σελ. 701, 770-774
Taskaya-Yilmaz N, Ceylan G, Incecu L, Muglali M: A possible etiology of the internal derangement of the temporomandibular joint based on the MRI observations of the lateral pterygoid muscle. Surg Radiol Anat 27:19-24, 2005
The American Academy of Orofacial Pain. De Leeuw R (ed). Orofacial Pain. Guidelines for assessment, diagnosis, and management. 4th ed. Chicago: Quintessence, 2008.
Usui A, Akita K, Yamaguchi K: An anatomic study of the divisions of the lateral pterygoid muscle based on the findings of the origins and insertions. Surg Radiol Anat 30:327-333, 2008
Widmalm SE, Lillie JH, Ash MM Jr: Anatomical and electromyographic studies of the lateral pterygoid muscle. J Oral Rehabil 14:429-46, 1987
Widmer CG: Jaw-opening reflex activity in the inferior head of the lateral pterygoid muscle in man. Arch Oral Biol 32:135-142, 1987
Wilkinson T, Chan EK: The anatomic relationship of the insertion of the superior lateral pterygoid muscle to the articular disc in the temporomandibular joint of human cadavers. Aust Dent J 34:315-322, 1989
Wilkinson TM. The relationship between the disc and lateral pterygoid muscle in the human temporomandibular joint. J Prosthet Dent 60:715-9, 1988
Wongwatana S, Kronman JH, Clark RE, Kabani S, Mehta N: Anatomic basis for disk displacement in temporomandibular joint (TMJ) dysfunction. Am J Orthod Dentofacial Orthop 105:257-64, 1994
Wood EE, Takada K, Hannam AG: The electromyographic activity of the inferior part of the human lateral pterygoid muscle during clenching and chewing. Arch Oral Biol 31:245-253, 1986
Yoshida K, Lizuka T: Botulinum toxin treatment for upper irway collapse resulting from temporomandibular joint dislocation due to jaw-opening dystonia. Cranio 24:217-222, 2006
Zhang L, Sun L, Ma X: A macroscopic and microscopic study of the relationship between the superior lateral pterygoid muscle and the disc of the temporomandibular joint. Z honghua Kou Qiang Yi Xue Za Zhi 33:267-9, 1998
Δρούκας Β: Λειτουργία και δυσλειτουργία του στοματογναθικού συστήματος. Ιατρικές εκδόσεις Μαρία Γρ. Παρισιάνου 1996: σελ. 3-13

Διεύθυνση επικοινωνίας:
Μαρία Αντωνοπούλου
Θεομήτορος 42, Αγ. Δημήτριος
173 42, Αθήνα
Τηλ.: 210 9944148, 6977438049, fax: 210 9944148
e-mail: marant@dent.uoa.gr

Address:
Maria Antonopoulou
Theomitoros 42, Ag Dimitrios
173 42, Athens, Greece
Tel.: +30 210 9944148, 6977438049, fax: +30 210 9944148
e-mail: marant@dent.uoa.gr