Μετάσταση θηλώδους θυρεοειδικού καρκινώματος, τύπου υψηλών κυττάρων, στην κάτω γνάθο. Παρουσίαση περίπτωσης και ανασκόπηση της βιβλιογραφίας

Kimberly PINGEL,[1] Ελένη-Μαρίνα ΚΑΛΟΓΗΡΟΥ,[2] Ιωάννης Γ. ΚΟΥΤΛΑΣ[3], Κωνσταντίνος Ι. ΤΟΣΙΟΣ[4]

Division of Oral and Maxillofacial Surgery and Division of Oral and Maxillofacial Pathology (Director: JA Swift), School of Dentistry, University of Minnesota, Minneapolis, MN, USA και Εργαστήριο Στοματολογίας (Διευθύντρια: Καθηγήτρια Α. Σκλαβούνου), Οδοντιατρική Σχολή, Εθνικό και Καποδιστριακό Πανεπιστήμιο, Αθήνα.

Mandibular metastasis of a papillary thyroid carcinoma, tall cell variant. Case report and review of the literature

Kimberly PINGEL, Eleni-Marina KALOGIROU, Ioannis G. KOUTLAS, Konstantinos I. TOSIOS

Division of Oral and Maxillofacial Surgery and Division of Oral and Maxillofacial Pathology (Director: JA Swift), School of Dentistry, University of Minnesota, Minneapolis, MN, USA and Department of Oral Pathology (Head: Professor A. Sklavounou), Dental School, University of Athens, Greece.

Ενδιαφέρουσα περίπτωση
Case report

ΠΕΡΙΛΗΨΗ: Παρουσιάζεται ασυνήθης περίπτωση άνδρα 76 ετών με ιστορικό θηλώδους θυρεοειδικού καρκινώματος, τύπου υψηλών κυττάρων, που προσήλθε με ανώδυνη και αιμορραγική διόγκωση άπω του κάτω δεύτερου γομφίου, η οποία αρχικά θεωρήθηκε φλεγμονή περιοδοντικής ή οδοντικής αιτιολογίας. Ο ακτινολογικός έλεγχος αποκάλυψε μονόχωρη ακτινοδιαύγαση στην αριστερή οπίσθια κάτω γνάθο και το σπινθηρογράφημα οστών με ραδιενεργό ιώδιο (I^{131}) έδειξε θερμά σημεία ενδεικτικά θυρεοειδικής μετάστασης στην αριστερή κάτω γνάθο, τις πλευρές και την αριστερή κλείδα. Η ιστολογική εξέταση έδειξε μετάσταση θηλώδους θυρεοειδικού καρκινώματος, τύπου υψηλών κυττάρων. Ο ασθενής υποβλήθηκε σε ακτινοθεραπεία, αλλά 11 μήνες αργότερα, περίπου 8 χρόνια μετά την αρχική διάγνωση του θυρεοειδικού καρκινώματος, κατέληξε από τη νόσο. Σύμφωνα με ανασκόπηση της αγγλόφωνης βιβλιογραφίας από το 1965 έως το Δεκέμβριο του 2012 έχουν δημοσιευτεί 59 περιπτώσεις μετάστασης θυρεοειδικού καρκινώματος στη στοματογναθική περιοχή, στις οποίες προσδιορίζεται η ενδοστοματική εντόπιση της μετάστασης και υπάρχει ιστολογική επιβεβαίωση.

ΛΕΞΕΙΣ ΚΛΕΙΔΙΑ: κάτω γνάθος, μετάσταση στόματος, θυρεοειδής αδένας, θηλώδες θυρεοειδικό καρκίνωμα

SUMMARY: We present the unusual case of a 76-year-old man with a history of tall cell variant of papillary thyroid carcinoma, presenting with a painless and easily bleeding swelling posterior to the second mandibular molar tooth, initially considered as a periodontal or tooth infection. Radiographic examination revealed a unilocular radiolucency in the left posterior mandible and I^{131} bone scan showed hot spots suggestive of a thyroid metastatic carcinoma to the posterior left mandible, the ribs and the left clavicle. Microscopic examination showed metastatic tall cell variant of papillary thyroid carcinoma. The patient was given radiation treatment, but 11 months later, approximately 8 years after the initial diagnosis of thyroid carcinoma, he died of his disease. A Medline search of the English literature from 1965 to December 2012 yielded 59 cases of metastatic thyroid carcinoma to the oral cavity and jaws, where the oral site of metastasis was specified and there was histologic confirmation.

KEY WORDS: mandible; oral metastasis; thyroid gland; papillary thyroid carcinoma

[1]*Οδοντίατρος, DDS, formerly Resident in OMFS*
[2]*Οδοντίατρος, Μεταπτυχιακή φοιτήτρια Οδοντιατρική Σχολή ΕΚΠΑ*
[3]*Assosiate Professor in Oral Pathology, School of Dentistry, University of Minnesota*
[4]*Επίκ. Καθηγητής Στοματολογίας Οδοντιατρική Σχολή ΕΚΠΑ*

Παρελήφθη: 1/7/2013 - Έγινε δεκτή: 4/10/2013

Paper received: 1/7/2013 - Accepted: 4/10/2013

ΕΙΣΑΓΩΓΗ

Οι μεταστάσεις κακοήθων νεοπλασμάτων στη στοματογναθική χώρα είναι σπάνιες και αντιστοιχούν στο 1-8% των κακοηθών όγκων αυτής της περιοχής (Hefer και συν. 1998). Συνήθως προσβάλλουν την κάτω γνάθο, με προτίμηση στην περιοχή γομφίων και προγομφίων, ενώ η εντόπιση στα μαλακά μόρια είναι εξαιρετικά σπάνια (Buchner και Ramon, 1967, Bhaskar, 1971, Hirshberg και Buchner, 1995, Anil και συν. 1999, Bodner και συν. 2006, Kaveri και συν. 2007, Antunes και Antunes, 2008, Araki και συν. 2008, Algahtani και συν. 2009, Ismail και συν. 2009). Οι πνεύμονες και οι μαστοί αποτελούν τις συχνότερες πρωτοπαθείς εστίες των μεταστάσεων στους ενδοστοματικούς μαλακούς ιστούς και στις γνάθους, αντίστοιχα (Hirshberg και συν. 1994). Η οστική διόγκωση, τα παθολογικά κατάγματα, η πρόωρη απώλεια των δοντιών, η διαταραχή στην επούλωση μετεξακτικού τραύματος, η τραχηλική λεμφαδενίτιδα, η επίσταξη, η δυσφαγία, η δύσπνοια και ο τρισμός είναι τα σημεία και συμπτώματα που συνήθως συσχετίζονται με τις μεταστατικές βλάβες (Bhaskar, 1971, Hirshberg και Buchner, 1995, Piattelli και συν. 2000, Hirshberg και συν. 2008).

Οι μεταστάσεις από τα καρκινώματα του θυρεοειδούς αντιπροσωπεύουν το 4-6,5% των μεταστάσεων στη στοματογναθική χώρα (Clausen και Poulsen, 1963, Hirshberg και συν. 1994, Erdag και συν. 1999). Ανασκόπηση της αγγλόφωνης βιβλιογραφίας από το 1965 έως το 2012 πρόσθεσε 22 επιπλέον περιπτώσεις στις 37 περιπτώσεις που συμπεριλήφθηκαν στην πρόσφατη μελέτη των Nikitakis και συν. (2012), με τον συνολικό αριθμό να ανέρχεται πλέον σε 59 περιστατικά (Πίνακας 1).

Παρουσιάζεται ασυνήθης περίπτωση μεταστατικού θηλώδους θυρεοειδικού καρκινώματος, τύπου υψηλών κυττάρων, στην κάτω γνάθο, το οποίο είχε αρχικά διαγνωσθεί λανθασμένα ως φλεγμονώδης βλάβη οδοντικής αιτιολογίας, και γίνεται ανασκόπηση της σχετικής βιβλιογραφίας.

ΠΕΡΙΓΡΑΦΗ ΠΕΡΙΠΤΩΣΗΣ

Άνδρας 76 ετών παραπέμφθηκε στη Στοματική και Γναθοπροσωπική Κλινική του Νοσοκομείου Minneapolis Veterans Administration για «ουλίτιδα ή οδοντική φλεγμονή» στην οπίσθια κάτω γνάθο. Στο παρελθόν είχε απευθυνθεί σε κλινική ΩΡΛ για «αιμορραγία και οίδημα» των ούλων της ίδιας περιοχής, αλλά η βιοψία απεκάλυψε «φυσιολογικούς περιοδοντικούς ιστούς». Ο ασθενής στον οποίο χορηγήθηκε αμοξυκιλλίνη από του στόματος, ανέπτυξε επίμονη αιμορραγία από την περιοχή της βιοψίας. Αξιοσημείωτη στο ατομικό του αναμνηστικό ήταν η διάγνωση θηλώδους θυρεοειδικού καρκινώματος, τύπου υψηλών κυττάρων, το 2003, για το οποίο είχε υποβληθεί σε ολική θυρεοειδεκτομή, τραχηλική εκσκαφή, και πολλαπλούς κύκλους ραδιενεργού ιωδίου. Το 2008 αναπτύχθηκαν μεταστάσεις στην αριστερή υπερκλείδια πε-

INTRODUCTION

Metastases to the oral cavity and the jaws are rare, accounting for 1-8% of all malignant tumors of those areas (Hefer et al. 1998). They usually involve the mandible, with a predilection for the molar and premolar regions, while soft tissue involvement is extremely rare (Buchner and Ramon, 1967, Bhaskar, 1971, Hirshberg and Buchner, 1995, Anil et al. 1999, Bodner et al. 2006, Kaveri et al. 2007, Antunes and Antunes, 2008, Araki et al. 2008, Algahtani et al. 2009, Ismail et al. 2009). The lungs and breast are the primary sites giving more frequently metastases to the oral soft tissue and the jaw, respectively (Hirshberg et al. 1994). Bone enlargement, pathologic fracture, premature loss of teeth, failure of extraction sites to heal, cervical lymphadenopathy, epistaxis, dysphagia, dyspnea, and trismus are signs and symptoms usually associated with metastatic lesions (Bhaskar, 1971, Hirshberg and Buchner, 1995, Piattelli et al. 2000, Hirshberg et al. 2008).

Thyroid gland malignancies are reported to account for 4-6.5% of metastatic tumors to the oral cavity and the jaws (Clausen and Poulsen, 1963, Hirshberg et al. 1994, Erdag et al. 1999). A Medline search of the English literature from 1965 to 2012 added 22 more cases to the 37 cases recently reviewed by Nikitakis et al. (2012), bringing the total number to 59 cases (Table 1).

We report an unusual case of metastatic papillary thyroid carcinoma of the tall cell variant to the posterior mandible that was initially misinterpreted as a dental inflammatory lesion, and review the pertinent literature.

CASE REPORT

A 76 year-old male was referred to the Oral and Maxillofacial Clinic at the Minneapolis Veterans Administration Hospital for "gingivitis or tooth infection" of the posterior left mandible. He had been evaluated in an ENT clinic for a chief complaint of "swollen and bleeding" gums in the same area, but a biopsy revealed "normal gingival tissue". The patient who was prescribed amoxicillin per os, developed persistent bleeding from the biopsy site. His medical record was significant for tall cell variant of papillary thyroid carcinoma diagnosed in 2003 that was treated by total thyroidectomy, neck dissection, and multiple courses of radioactive iodine. In 2008, he developed metastases to the left supraclavicular region and ribs, requiring debulcking of the supraclavicular tumor that surrounded the carotid sheath. Medical history also included prostate cancer, hypertension, hyperlipidemia, gastroesophageal reflux disease, and cerebrovascular accident. His medication included levothyroxine, calcium/vitamin D, ibuprofen, metoprolol, clonidine, diltiazem, lovastatin, acetylsalicylic acid, as well as a chlohexidine mouthrinse on a daily basis. He denied smoking or alcohol consumption.

Πίνακας 1: Φύλο και ηλικία των ασθενών, εντόπιση μετάστασης, ιστολογικός τύπος και παρακολούθηση στις 60 περιπτώσεις μεταστατικού θυρεοειδικού καρκινώματος στη στοματογναθική περιοχή, συμπεριλαμβανομένης της παρούσας περίπτωσης.

Συγγραφέας	Φύλο*	Ηλικία(έτη)	Εντόπιση μετάστασης	Ιστολογικός τύπος**	Παρακολούθηση***
Meyer και Shklar, 1965	Γ	51	κάτω γνάθος	Δ/Α	Δ/Α
Soumar και συν. 1970	Γ	54	κάτω γνάθος	Δ/Α	ΑΣΝ-36 μήνες
Mc Daniel και συν. 1971	Γ	77	κάτω γνάθος	FTC	ΑΣΝ-48 μήνες
	Γ	48	κάτω γνάθος	FTC	Δ/Α
	Δ/Α	Δ/Α	οστά γνάθων	Δ/Α	Δ/Α
	Δ/Α	Δ/Α	οστά γνάθων	Δ/Α	Δ/Α
Al-Ani, 1973	Γ	60	κάτω γνάθος	FTC	Δ/Α
Ripp και συν. 1977	Γ	61	κάτω γνάθος	Δ/Α	απεβίωσε
Stypulkowska και συν. 1979	Δ/Α	Δ/Α	κάτω γνάθος	Δ/Α	απεβίωσε
	Δ/Α	Δ/Α	κάτω γνάθος	Δ/Α	απεβίωσε
Draper και συν. 1979	Γ	Δ/Α	κάτω γνάθος	FTC	Δ/Α
Nishimura και συν. 1982	Γ	74	κάτω γνάθος	FTC	ΑΣΝ-4 μήνες
	Γ	51	κάτω γνάθος	FVPC	επιβίωσε με νόσο-54 μήνες
Osguthorpe και Bratton, 1982	Α	53	κάτω γνάθος	FTC	ΑΣΝ-36 μήνες
Tovi και συν. 1984	Α	33	κάτω γνάθος	FTC	απεβίωσε
Parichatikanond και συν. 1984	Γ	42	κάτω γνάθος	FTC	Δ/Α
Markitziu και συν. 1986	Γ	69	κάτω γνάθος, παρωτίδα	FVPC	ΑΣΝ-18 μήνες
Kahn και McCord, 1989	Γ	82	κάτω γνάθος	FTC	απεβίωσε
Whitaker και συν. 1993	Α	87	γλώσσα, κάτω χείλος	FTC	επιβίωσε με νόσο -4 μήνες
Hefer και συν. 1998	Α	58	άνω γνάθος	FTC	ΑΣΝ-24 μήνες
Vural και Hanna, 1998	Γ	64	κάτω γνάθος	FTC	Δ/Α
Agarwal και συν. 1998	Γ	45	κάτω γνάθος	FTC	Δ/Α
Anil και συν. 1999	Γ	61	κάτω γνάθος	FTC	Δ/Α
Erdag και συν. 1999	Γ	53	κάτω γνάθος	FVPC	επιβίωσε με νόσο -30 μήνες
Piattelli και συν. 2000	Γ	54	ούλα άνω γνάθου	MTC	ΑΣΝ-48 μήνες
Thomas και συν. 2001	Γ	61	ούλα κάτω γνάθου	FTC	ΑΣΝ-60 μήνες
Bhansali και συν. 2003	Γ	60	κάτω γνάθος, άνω γνάθος	FVPC	Δ/Α
Colella και συν. 2003	Γ	50	κάτω γνάθος	PTC	Δ/Α
Ostrosky και συν. 2003	Α	72	κάτω γνάθος	FTC	Δ/Α
Bodner και συν. 2006	Α	65	κάτω γνάθος	Hurtle cell	απεβίωσε
D'Silva και συν. 2006	Γ	Δ/Α	οστά γνάθων	Δ/Α	Δ/Α
	Γ	Δ/Α	οστά γνάθων	Δ/Α	Δ/Α
	Γ	Δ/Α	οστά γνάθων	Δ/Α	Δ/Α
Liu και συν. 2007	Α	66	κάτω γνάθος	FVPC	ΑΣΝ
Tamiolakis και συν. 2007	Δ/Α	Δ/Α	κάτω γνάθος	Δ/Α	Δ/Α
	Γ	69	κάτω γνάθος	PTC	απεβίωσε
Kaveri και συν. 2007	Α	65	κάτω γνάθος	FTC	Δ/Α
Antunes και Antunes, 2008	Γ	13	άνω γνάθος	PTC	Δ/Α
	Γ	64	κάτω γνάθος	FTC	Δ/Α
	Γ	75	κάτω γνάθος	FTC	Δ/Α
Araki και συν. 2008	Γ	55	κάτω γνάθος	FTC	Δ/Α
Algahtani και συν. 2009	Γ	66	κάτω γνάθος	FTC	Δ/Α
Ismail και συν. 2009	Γ	70	κάτω γνάθος	FTC	Δ/Α
Seoane και συν. 2009	Γ	58	γλώσσα	PTC	απεβίωσε
	Γ	69	κάτω γνάθος	PTC	απεβίωσε
Nishikawa και συν. 2010	Γ	83	κάτω γνάθος	poorly differentiated	απεβίωσε
Kumar και συν. 2010	Γ	58	κάτω γνάθος	FVPC	ΑΣΝ-24 μήνες
Yokoe και συν. 2010	Γ	71	κάτω γνάθος	FTC	ΑΣΝ-48 μήνες
Chaturvedy και συν. 2010	Α	68	άνω χείλος	FTC	Δ/Α
Daley και Darling, 2011	Α	57	ούλα κάτω γνάθου	Δ/Α	Δ/Α
Kim και συν. 2011	Γ	46	κάτω γνάθος	FTC	ΑΣΝ-12 μήνες
Muttagi και συν. 2011	Α	60	κάτω γνάθος	FVPC	Δ/Α
	Γ	63	κάτω γνάθος	FVPC	Δ/Α
	Γ	51	κάτω γνάθος	FVPC	Δ/Α
	Γ	44	κάτω γνάθος	PTC	Δ/Α
	Γ	35	κάτω γνάθος	PTC	Δ/Α
Shabestari και συν. 2012	Γ	21	άνω γνάθος	MTC	Δ/Α
Nikitakis και συν. 2012	Α	63	άνω γνάθος, ιγμόρειο άντρο	PTC	επιβίωσε με νόσο -24 μήνες
Bhadage και συν. 2012	Γ	40	κάτω γνάθος	FTC	Δ/Α
Παρούσα περίπτωση	Α	76	κάτω γνάθος	TCVPC	κατέληξε από τη νόσο- 11 μήνες

*Γ= γυναίκα, Α=άνδρας, Δ/Α= δεν αναφέρεται, ** FTC= θυλακιώδες θυρεοειδικό καρκίνωμα (follicular thyroid carcinoma), PTC= θηλώδες θυρεοειδικό καρκίνωμα (papillary thyroid carcinoma), MTC= μυελώδες θυρεοειδικό καρκίνωμα (medullary thyroid carcinoma), FVPC= θυλακιώδης παραλλαγή θηλώδους θυρεοειδικού καρκινώματος (follicular variant of papillary thyroid carcinoma), TCVPC= θηλώδες θυρεοειδικό καρκίνωμα με παραλλαγή υψηλών κυττάρων (tall cell variant of papillary thyroid carcinoma), *** ΑΣΝ= απουσία σημείων νόσου

Table 1: Sex and age of patients, site of involvement, histological type and outcome in 60 cases of metastatic thyroid carcinoma to the oral cavity and the jaws, including the present one.

Reference	Sex*	Age (years)	Site	Histological type**	Outcome***
Meyer and Shklar, 1965	F	51	mandible	N/A	N/A
Soumar et al 1970	F	54	mandible	N/A	NED-36 months
Mc Daniel et al 1971	F	77	mandible	FTC	NED-48 months
	F	48	mandible	FTC	N/A
	N/A	N/A	jawbones	N/A	N/A
	N/A	N/A	jawbones	N/A	N/A
Al-Ani, 1973	F	60	mandible	FTC	N/A
Ripp et al 1977	F	61	mandible	N/A	deceased
Stypulkowska et al 1979	N/A	N/A	mandible	N/A	deceased
	N/A	N/A	mandible	N/A	deceased
Draper et al 1979	F	N/A	mandible	FTC	N/A
Nishimura et al 1982	F	74	mandible	FTC	NED-4 months
	F	51	mandible	FVPC	alive with disease-54 months
Osguthorpe and Bratton, 1982	M	53	mandible	FTC	NED-36 months
Tovi et al 1984	M	33	mandible	FTC	deceased
Parichatikanond et al 1984	F	42	mandible	FTC	N/A
Markitziu et al 1986	F	69	mandible, parotid gland	FVPC	NED-18 months
Kahn and McCord, 1989	F	82	mandible	FTC	deceased
Whitaker et al 1993	M	87	tongue, lower lip	FTC	alive with disease-4 months
Hefer et al 1998	M	58	maxilla	FTC	NED-24 months
Vural and Hanna, 1998	F	64	mandible	FTC	N/A
Agarwal et al 1998	F	45	mandible	FTC	N/A
Anil et al 1999	F	61	mandible	FTC	N/A
Erdag et al 1999	F	53	mandible	FVPC	alive with disease-30 months
Piattelli et al 2000	F	54	maxillary gingiva	MTC	NED-48 months
Thomas et al 2001	F	61	mandibular, gingiva	FTC	NED-60 months
Bhansali et al 2003	F	60	mandible, maxilla	FVPC	N/A
Colella et al 2003	F	50	mandible	PTC	N/A
Ostrosky et al 2003	M	72	mandible	FTC	N/A
Bodner et al 2006	M	65	mandible	Hurtle cell	deceased
D'Silva et al 2006	F	N/A	jawbones	N/A	N/A
	F	N/A	jawbones	N/A	N/A
	F	N/A	jawbones	N/A	N/A
Liu et al 2007	M	66	mandible	FVPC	NED
Tamiolakis et al 2007	N/A	N/A	mandible	N/A	N/A
	F	69	mandible	PTC	deceased
Kaveri et al 2007	M	65	mandible	FTC	N/A
Antunes and Antunes, 2008	F	13	maxilla	PTC	N/A
	F	64	mandible	FTC	N/A
	F	75	mandible	FTC	N/A
Araki et al 2008	F	55	mandible	FTC	N/A
Algahtani et al 2009	F	66	mandible	FTC	N/A
Ismail et al 2009	F	70	mandible	FTC	N/A
Seoane et al 2009	F	58	tongue	PTC	deceased
	F	69	mandible	PTC	deceased
Nishikawa et al 2010	F	83	mandible	poorly differentiated	deceased
Kumar et al 2010	F	58	mandible	FVPC	NED-24 months
Yokoe et al 2010	F	71	mandible	FTC	NED-48 months
Chaturvedy et al 2010	M	68	upper lip	FTC	N/A
Daley and Darling, 2011	M	57	mandibular, gingiva	N/A	N/A
Kim et al 2011	F	46	mandible	FTC	NED-12 months
Muttagi et al 2011	M	60	mandible	FVPC	N/A
	F	63	mandible	FVPC	N/A
	F	51	mandible	FVPC	N/A
	F	44	mandible	PTC	N/A
	F	35	mandible	PTC	N/A
Shabestari et al 2012	F	21	maxilla	MTC	N/A
Nikitakis et al 2012	M	63	maxilla, maxillary sinus	PTC	alive with disease-24 months
Bhadage et al 2012	F	40	mandible	FTC	N/A
Present case	M	76	mandible	TCVPC	DOD- 11 months

*F= female, M=male, N/A= not available, NED= no evidence of disease; ** FTC= follicular thyroid carcinoma, PTC= papillary thyroid carcinoma, MTC= medullary thyroid carcinoma, FVPC= follicular variant of papillary thyroid carcinoma, TCVPC= tall cell variant of papillary thyroid carcinoma; ***DOD= died of disease.

ριοχή και τις πλευρές, για τις οποίες απαιτήθηκε εκτομή υπερκλείδιου όγκου που περιέβαλλε το καρωτιδικό έλυτρο. Το ιατρικό ιστορικό περιλάμβανε επίσης καρκίνο του προστάτη, υπέρταση, υπερλιπιδαιμία, γαστροοισοφαγική παλινδρόμηση και ένα εγκεφαλικό επεισόδιο. Η φαρμακευτική αγωγή περιλάμβανε λεβοθυροξίνη, ασβεστίο/βιταμίνη D, ιβουπροφαίνη, μετοπρολόλη, κλονιδίνη, διλτιαζέμη, λοβαστατίνη, ακέτυλο-σαλυκιλικό οξύ, καθώς και στοματικό διάλυμα χλωρεξιδίνης σε καθημερινή βάση. Δεν ήταν καπνιστής και δεν κατανάλωνε συστηματικά αλκοόλ.

Κατά την ενδοστοματική εξέταση διαπιστώθηκαν μεγάλες επανορθωτικές αποκαταστάσεις και ελλείποντα δόντια, αλλά η στοματική του υγιεινή κρίθηκε ικανοποιητική. Άπω του κάτω αριστερού δεύτερου γομφίου, ο οποίος εμφάνιζε κινητικότητα IIIου βαθμού, υπήρχε διόγκωση διαμέτρου 2cm (Εικ. 1). Στην ψηλάφηση η διόγκωση ήταν ευπίεστη, ανώδυνη, με ήπια αιμορραγία στα όρια. Δεν υπήρχαν νευρολογικά ευρήματα και όλα τα δόντια αντέδρασαν θετικά στην ηλεκτρική δοκιμασία ζωτικότητας πολφού. Κατά την εξωστοματική εξέταση καταγράφηκε η ύπαρξη συμπαγούς, ανώδυνης μάζας περίπου 2cm στην αριστερή υπερκλείδια περιοχή.

Η πανοραμική ακτινογραφία αποκάλυψε μονόχωρη ακτινοδιαύγαση στην αριστερή κάτω γνάθο, άπω ακρορριζικά του δεύτερου γομφίου, με ασαφή ακτινογραφικά όρια, απορρόφηση της άπω ρίζας του δοντιού, και επέκταση στον πόρο του κάτω φατνιακού νεύρου (Εικ. 2). Στην αξονική ακτινογραφία απεικονίστηκε υπόπυκνη περιοχή περίπου 2,5cm προσθιοπίσθια, με έκπτυξη του παρειακού και διάτρηση του γλωσσικού πετάλου της κάτω γνάθου (Εικ. 3). Εξαιτίας του ατομικού αναμνηστικού του ασθενούς, συστήθηκε σπινθηρογράφημα οστών με ραδιενεργό ιώδιο (I^{131}), το οποίο αποκάλυψε θερμές εστίες συμβατές με θυρεοειδική μετάσταση στην αριστερή κάτω γνάθο, τις πλευρές και την αριστερή κλείδα (Εικ. 4).

Η πιθανή διάγνωση ήταν μεταστατικό θυρεοειδικό καρκίνωμα. Επειδή οι ρίζες του αριστερού κάτω δεύτερου γομφίου ήταν σε άμεση επαφή με τη βλάβη και το δόντι παρουσίαζε μεγάλη κινητικότητα και έπρεπε να εξαχθεί, αποφασίστηκε να γίνει βιοψία διαμέσου του μετεξακτικού φατνίου. Αφαιρέθηκε με απόξεση αιμορραγικός, ζελατινώδους υφής ιστός. Το ιστολογικό παρασκεύασμα χρωσμένο με αιματοξυλίνη και ηωσίνη απεκάλυψε θηλώδεις προσεκβολές αγγειοϊνώδους συνδετικού ιστού, επενδυόμενες από έναν ή περισσότερους στίχους νεοπλασματικών κυττάρων, σε υπόστρωμα αιμορραγικού συνδετικού ιστού (Εικ. 5α). Τα νεοπλασματικά κύτταρα ήταν κυλινδρικά, με άφθονο ηωσινόφιλο κυτταρόπλασμα και εμφάνιζαν επικαλυπτόμενους, ωοειδείς φυσαλιδώδεις πυρήνες με ελάχιστη πλειομορφία, εμφανή πυρήνια και έντονη μιτωτική δραστηριότητα (Εικ. 5β). Διαπιστώθηκαν, επίσης, ελάχιστα θυλάκια, όχι όμως και αποτιτανώσεις. Η τελική διάγνωση ήταν μεταστατικό καρκίνωμα, συμβατό με θηλώδες θυρεοειδικό καρκίνωμα, τύπου υψηλών

Εικ. 1: Αιμορραγική ευπίεστη μάζα στην κάτω γνάθο αριστερά, άπω του #37
Fig. 1: A bleeding compressible mass in the left mandible, distal to tooth #17

Εικ. 2: Η πανοραμική ακτινογραφία αποκάλυψε μία μονόχωρη ακτινοδιαύγαση στην κάτω γνάθο αριστερά
Fig. 2: Panoramic radiograph shows a unilocular radiolucency in the left posterior mandible

Εικ. 3: Η αξονική ακτινογραφία έδειξε μία υπόπυκνη περιοχή που προκάλεσε διεύρυνση του παρειακού και λύση του γλωσσικού πετάλου της κάτω γνάθου
Fig. 3: CT-scan shows a radiolucent lesion causing expansion of the buccal and destruction of the lingual cortices

Εικ. 4: Σπινθηρογράφημα οστών με ραδιενεργό ιώδιο (I^{131}) αποκάλυψε σημεία ενδεικτικά θυρεοειδικής μετάστασης στην αριστερή κάτω γνάθο, τις πλευρές και την αριστερή κλείδα
Fig. 4: I^{131} bone scan shows hot spots suggestive of a thyroid metastatic carcinoma to the posterior left mandible, ribs and the clavicle

On intraoral examination, many heavily restored or missing teeth were found, but oral hygiene was good. A 2cm enlargement was seen distal to the lower left second molar tooth that showed class III mobility (Fig. 1). On

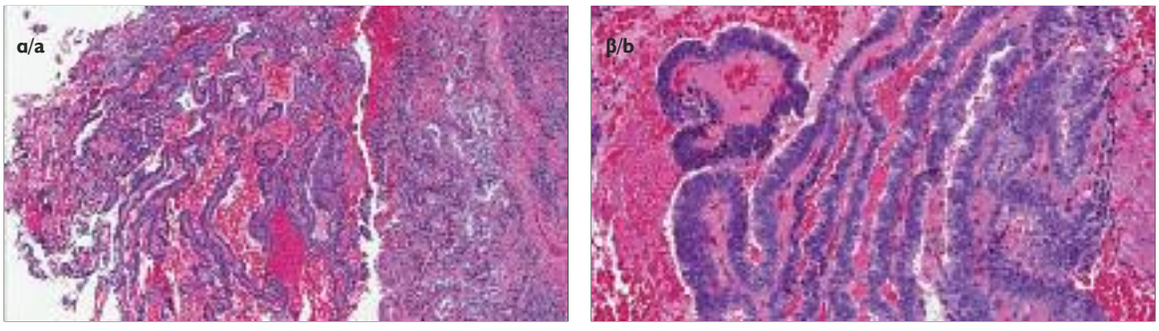

Εικ. 5: (α) Αιμορραγικός συνδετικός ιστός διηθημένος από ομάδες νεοπλασματικών κυττάρων που σχηματίζουν θηλές. (β) Τα νεοπλασματικά κύτταρα εμφάνιζαν φυσαλιδώδεις πυρήνες και άφθονο ηωσινόφιλο κυτταρόπλασμα (χρώση αιματοξυλίνης-ηωσίνης, αρχική μεγέθυνση x40 και x200)

Fig. 5: (a) Hemorrhagic connective infiltrated by nests of neoplastic cell that form papillae. (b) Neoplastic cells feature vesicular nuclei and abundant eosinophilic cytoplasm (hematoxylin and eosin stain, original magnification x40 and x200)

κυττάρων, καθώς η βλάβη πληρούσε τα προβλεπόμενα κρίτηρια (LiVolsi, 2011).

Ακολούθησε ανοσοϊστοχημικός έλεγχος με την τεχνική στρεπταβιδίνης-βιοτίνης-υπεροξειδάσης στο πλήρως αυτοματοποιημένο σύστημα Ventana BenchMark^{XT} (Ventana Medical Systems Inc., Tucson, AZ) με το kit ανίχνευσης iView DAB detection kit (Ventana), μετά από ανάκτηση αντιγονικότητας με θέρμανση σε φούρνο μικροκυμάτων σε ρυθμιστικό διάλυμα κιτρικού. Ως θετικός μάρτυρας χρησιμοποιήθηκε φυσιολογικός θυρεοειδής αδένας και ως αρνητικός μάρτυρας τομές του όγκου, όπου τα πρωτογενή αντισώματα είχαν αντικατασταθεί με μη-άνοσο ορό της ίδιας ειδικότητας. Με τα πρωτογενή μονοκλωνικά αντισώματα κατά του μεταγραφικού παράγοντα-1 του θυρεοειδούς (Thyroid Transcription Factor-1/TTF-1, 8G7G3/1, Ventana) και θυρεοσφαιρίνης (2H11+6E1, Cell Marque, Rocklin, California, USA) αποκαλύφθηκε θετική πυρηνική (Εικ. 6) και κυτταροπλασματική χρώση (Εικ. 7) αντίστοιχα, ευρήματα που επιβεβαίωσαν τη διάγνωση

Λόγω της παρουσίας των πολλαπλών μεταστατικών εστιών ο ασθενής παραπέμφθηκε σε εξειδικευμένο ογκολογικό κέντρο, όπου υποβλήθηκε σε ακτινοθεραπεία. Ένδεκα μήνες αργότερα, περίπου 8 χρόνια μετά την αρχική διάγνωση του θυρεοειδικού καρκινώματος, κατέληξε από τη νόσο.

ΣΥΖΗΤΗΣΗ

Η παρούσα περίπτωση είναι η πρώτη μεταστατικού θυρεοειδικού καρκινώματος στην κάτω γνάθο με κλινική εμφάνιση φλεγμονώδους βλάβης περιοδοντικής ή οδοντικής αιτιολογίας. Η απουσία νευρολογικών ενοχλημάτων, αν και ο όγκος ενέπλεκε τον πόρο του κάτω φατνιακού νεύρου, είναι ασυνήθης. Οι Piattelli και συν. (2000) έχουν περιγράψει μία περίπτωση μετάστασης στα ούλα μυελώδους θυρεοειδικού καρκινώματος, το οποίο θεωρήθηκε αρχικά φατνιακό απόστημα.

Σύμφωνα με την ανασκόπηση της βιβλιογραφίας, οι θυρεοειδικές μεταστάσεις στις γνάθους προσβάλλουν συ-

palpation, it was compressible, painless, and easily bleeding at its margins. Neurological signs were not reported, while all teeth responded to electric pulp testing. Extraoral examination was significant for the presence of a firm, non-painful mass, in the left supraclavicular area measuring approximately 2cm.

A panoramic radiograph revealed a unilocular radiolucency in the left posterior mandible, apical and distal to the second molar tooth (Fig. 2). It had ill-defined borders, was associated with resorption of the distal root of the tooth, and appeared to involve the mandibular canal. A CT-scan showed a radiolucent lesion that measured approximately 2.5cm anterior to posterior, that caused expansion of the buccal and destruction of the lingual cortical plates (Fig. 3). Due to the patient's medical history, a bone scan with I^{131} was performed that showed hot spots suggestive of a thyroid metastatic carcinoma to the posterior left mandible, the ribs and the left clavicle (Fig. 4).

The provisional diagnosis was metastatic thyroid carcinoma. As the roots of the lower left second molar tooth were in direct contact with the lesion and the tooth had to be extracted due to its high mobility, it was decided to get a biopsy through the extraction socket. A bleeding gelatinous tissue was curetted. Hematoxylin and eosin preparations featured papillary projections of fibrovascular connective tissue lined by a single or multiple layers of neoplastic cells, in a hemorrhagic connective tissue stroma (Fig. 5a). The neoplastic cells were cylindrical with abundant eosinophilic cytoplasm, and showed overlapping, oval, minimally pleomorhic, mostly vesicular nuclei with prominent nucleoli, and intense mitotic activity (Fig. 5b). Rare follicles were present, but no calcifications were identified. The final diagnosis was "metastatic carcinoma, consistent with tall cell variant of papillary thyroid carcinoma", as the lesion fulfilled the essential criteria (LiVolsi, 2011). Streptavidin-biotin-peroxidase immunohistochemistry was performed with the Ventana BenchMark XT fully automated slide preparation system (Ventana Medical Systems Inc., Tucson, AZ) and the iView DAB detection kit (Ventana), after antigen retrieval by mi-

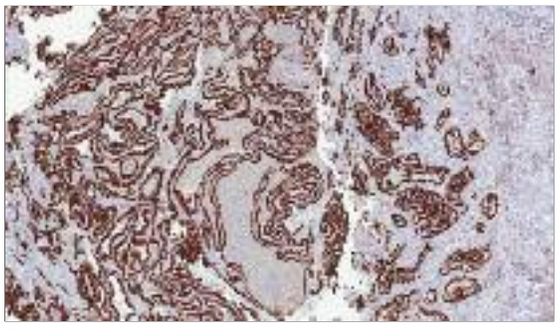

Εικ. 6: Θετική πυρηνική χρώση για το μεταγραφικό παράγοντα-1 του θυρεοειδούς (TTF-1) (τεχνική στρεπταβιδίνης-βιοτίνης-υπεροξειδάσης, αρχική μεγέθυνση x40 and ένθετο x200)
Fig. 6: Positive nuclear immunostaining for TTF-1 (avidin-biotin-peroxidase, original magnification x40 and inset x200)

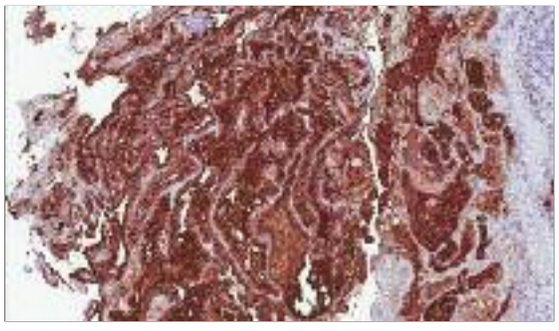

Εικ. 7: Θετική κυτταροπλασματική χρώση για τη θυρεοσφαιρίνη (τεχνική στρεπταβιδίνης-βιοτίνης-υπεροξειδάσης, αρχική μεγέθυνση x40 and ένθετο x200).
Fig. 7: Positive cytoplasmic immunostaining for thyroglobin (avidin-biotin-peroxidase, original magnification x40 and inset x200).

χνότερα γυναίκες (76%) από ότι άνδρες (24%), με αναλογία γυναικών:ανδρών 3:1. Το ηλικιακό εύρος των ασθενών κυμαίνεται μεταξύ 13 και 87 ετών (μέσος όρος ηλικίας 58,65±14,71 έτη). Για τις γυναίκες ο μέσος όρος ηλικίας ήταν τα 57,05 έτη και για τους άνδρες τα 63,31 έτη. Οι περισσότεροι ασθενείς (75%) βρίσκονταν μεταξύ 6ης-8ης δεκαετίας. Σε 52 από τις 55 περιπτώσεις η μετάσταση ήταν εντοπισμένη σε μία θέση, ενώ σε τρεις περιπτώσεις είχαν προσβληθεί περισσότερες ενδοστοματικές θέσεις (Whitaker και συν. 1993, Bhansali και συν. 2003, Nikitakis και συν. 2012). Στην πλειοψηφία των περιπτώσεων προσβλήθηκαν οι γνάθοι (90%), κυρίως η κάτω γνάθος (82%). Σε 24 από τις 60 περιπτώσεις (40%) η μεταστατική βλάβη αποτέλεσε την πρώτη εκδήλωση αδιάγνωστης θυρεοειδικής κακοήθειας (Soumar και συν. 1970, Mc Daniel και συν. 1971, Al-Ani, 1973, Stypulkowska και συν. 1979, Nishimura και συν. 1982, Osguthorpe και Bratton, 1982, Tovi και συν. 1984, Parichatikanond και συν. 1984, Markitziu και συν. 1986, Whitaker και συν. 1993, Vural και Hanna, 1998, Thomas και συν. 2001, Bhansali και συν. 2003, Ostrosky και συν. 2003, Kaveri και συν. 2007, Araki και συν. 2008, Algahtani και συν. 2009, Ismail και συν. 2009, Seoane και συν. 2009, Kumar και συν. 2010, Yokoe και συν. 2010, Kim και συν. 2011, Bhadage και συν. 2012).

Ακτινογραφικά, τα μεταστατικά θυρεοειδικά καρκινώματα εμφανίζονται ως ασαφείς ακτινοδιαυγάσεις (Zachariades, 1989, Hirshberg και συν. 1994, Hirshberg και συν. 2008). Σημειώνεται, ακόμα, πως με την αρτηριογραφία, το υπερηχογράφημα Doppler και την αξονική αγγειογραφία αποκαλύπτεται ικανοποιητική αιματική ροή στη θέση της μετάστασης (Kaveri και συν. 2007, Araki και συν. 2008, Ismail και συν. 2009). Έχει, επίσης, περιγραφεί οστεοβλαστικό μεταστατικό θυρεοειδικό καρκίνωμα στην κάτω γνάθο με εικόνα «ακτίνων ανατέλλοντος ηλίου» (Nishikawa και συν. 2010).

Από τις 48 δημοσιευμένες περιπτώσεις μεταστατικού θυρεοειδικού καρκινώματος, στις οποίες προσδιοριζόταν ο ιστολογικός τύπος, τα 26 (54%) ήταν θυλακιώδη καρκινώματα και μόνο τα 18 (38%) ήταν θηλώδη, παρόλο που

crowave heating and citrate buffer. Normal thyroid was used as positive control, while in negative controls primary antibodies were substituted with a non-immunoserum of the same specificity. Primary antibodies for Thyroid Transcription Factor-1 (TTF-1, 8G7G3/1, prediluted monoclonal antibody, Ventana) and thyroglobulin (2H11+6E1, prediluted monoclonal antibody, Cell Marque, Rocklin, California, USA) disclosed positive nuclear (Fig. 6) and cytoplasmic staining (Fig. 7), respectively, confirming the diagnosis.

Due to the presence of multiple metastatic sites, the patient was referred to a specialized cancer center, where radiation treatment was given. Eleven months later, approximately 8 years after the initial diagnosis of thyroid carcinoma, he died of his disease.

DISCUSSION

To our knowledge this is the first case of a mandibular metastatic thyroid carcinoma with the clinical presentation of a periodontal or tooth inflammatory lesion. Absence of neurological signs, although the tumor appeared to involve the mandibular canal, is unusual. Piattelli et al. (2000) have reported a case of metastatic medullary thyroid carcinoma on the gingiva that was initially considered as an alveolar abscess.

Our review of the literature showed that thyroid metastases to the jaws are more common in females (76%) than males (24%), with a 3:1 female to male ratio. The age ranged from 13 to 87 years (mean 58.65±14.71). For females the mean age was 57.05 years and for males 63.31 years. Most patients (75%) were in their 6th-8th decade of life. In 52 of 55 cases metastasis was focal and in three cases multiple sites were involved (Whitaker et al. 1993, Bhansali et al. 2003, Nikitakis et al. 2012). Most cases occurred in the jawbones (90%) with a predilection for the mandible (82%). In 24 out of 60 cases (40%) the metastatic lesion was the first evidence of an unknown thyroid malignancy (Soumar et al. 1970, Mc Daniel et al. 1971, Al-Ani, 1973, Stypulkowska et al. 1979, Nishimura et al. 1982, Osgu-

ο θηλώδης τύπος αντιπροσωπεύει το 80-85% των θυρεοειδικών καρκινωμάτων (LiVolsi, 2011), με τάση αύξησης της συχνότητας την τελευταία δεκαετία (Baloch και LiVolsi, 2000). Οι σκελετικές μεταστάσεις είναι πιο συχνές για τα θυλακιώδη καρκινώματα με συχνότητα 7-28%, έναντι <7% για τα θηλώδη καρκινώματα (Tickoo και συν. 2000, Toubert και συν. 2007, LiVolsi, 2011). Είναι πιθανό ότι ορισμένες από τις περιπτώσεις που διαγνώστηκαν ως θυλακιώδη θυρεοειδικά καρκινώματα, αντιπροσώπευαν στην πραγματικότητα θυλακιώδη τύπο θηλωδών θυρεοειδικών καρκινωμάτων. Η αναλογία, άλλωστε, των θυλακιωδών προς τα θηλώδη θυρεοειδικά καρκινώματα με μεταστάσεις στις γνάθους ήταν 4:1 πριν το 1988, οπότε σύμφωνα με τον Παγκόσμιο Οργανισμό Υγείας (Hedinger και συν. 1988) συστήθηκε διαχωρισμός του θυλακιώδους τύπου θηλωδών θυρεοειδικών καρκινωμάτων από τα θυλακιώδη θυρεοειδικά καρκινώματα, και 1,125:1 μετά από το 1988. Επιπροσθέτως, 50% των θηλωδών θυρεοειδικών καρκινωμάτων που έδωσαν μεταστάσεις στις γνάθους ήταν θυλακιώδους τύπου. Στην παρούσα περίπτωση, τα ιστολογικά χαρακτηριστικά της μεταστατικής βλάβης ήταν ταυτόσημα με αυτά του πρωτοπαθούς όγκου, όπως έχει αναφερθεί στις οστικές μεταστάσεις θυρεοειδικών καρκινωμάτων (Tickoo και συν. 2000).

Η αντιμετώπιση των ενδοστοματικών μεταστάσεων περιλαμβάνει χειρουργική εξαίρεση, ακτινοθεραπεία, χημειοθεραπεία, ορμονοθεραπεία, θεραπεία με ραδιενεργό ιώδιο ή συνδυασμό των ανωτέρω (Buchner και Ramon, 1967, Zachariades, 1989). Η χειρουργική εξαίρεση παράλληλα με θεραπεία με ραδιενεργό ιώδιο αποτελεί τη λύση εκλογής (Hefer και συν. 1998, Vural και Hanna, 1998, Thomas και συν. 2001, Bhansali και συν. 2003 Anil και συν. 1999, Ismail και συν. 2009, Kumar και συν. 2010, Daley και Darling, 2011, Toubert και συν. 2007), αν και υπάρχουν αντίθετες απόψεις (Stypulkowska και συν. 1979). Η θεραπεία με I^{131} φαίνεται πιο αποτελεσματική σε νεαρούς ασθενείς με μικρής έκτασης μεταστάσεις (Toubert και συν. 2007). Σε ορισμένες περιπτώσεις η παρηγορητική θεραπεία είναι μονόδρομος και μπορεί να συμβάλλει στην αναστολή εξέλιξης της νόσου, στην ανακούφιση του ασθενούς από τον πόνο, καθώς και στην πρόληψη των παθολογικών καταγμάτων, της αιμορραγίας και της καχεξίας (Stypulkowska και συν. 1979).

Η ανάπτυξη οστικών μεταστάσεων από θυρεοειδικά καρκινώματα σχετίζεται με κακή πρόγνωση, ανεξάρτητα του τύπου ή του βαθμού διαφοροποίησης του πρωτοπαθούς όγκου (Tickoo και συν. 2000). Σε αντίθεση με το σύνηθες θηλώδες θυρεοειδικό καρκίνωμα που συνοδεύεται από καλή έως άριστη πρόγνωση και μακρά επιβίωση ακόμη και όταν υπάρχουν απομακρυσμένες μεταστάσεις (LiVolsi, 2011), ο τύπος υψηλών κυττάρων χαρακτηρίζεται από λιγότερο ευνοϊκή πρόγνωση και δεκαετή επιβίωση στο 75% των ασθενών. Ο ασθενής της παρούσας περίπτωσης κατέληξε 8 χρόνια μετά την αρχική διάγνωση.

thorpe and Bratton, 1982, Tovi et al. 1984, Parichatikanond et al. 1984, Markitziu et al. 1986, Whitaker et al. 1993, Vural and Hanna, 1998, Thomas et al. 2001, Bhansali et al. 2003, Ostrosky et al. 2003, Kaveri et al. 2007, Araki et al. 2008, Algahtani et al. 2009, Ismail et al. 2009, Seoane et al. 2009, Kumar et al. 2010, Yokoe et al. 2010, Kim et al. 2011, Bhadage et al. 2012). Radiographically, metastatic thyroid carcinoma usually appears as radiolucency with ill-defined margins (Zachariades, 1989, Hirshberg et al. 1994, Hirshberg et al. 2008). A well-developed blood supply revealed by arteriography, doppler ultrasonography and CT angiography is frequently noted (Kaveri et al. 2007, Araki et al. 2008, Ismail et al. 2009). An osteoblastic metastatic thyroid carcinoma to the mandible, with a "sunray" appearance, has also been described (Nishikawa et al. 2010).

Out of 48 previously described cases of metastatic thyroid carcinomas where the histological type was known, 26 (54%) were of the follicular and only 18 (38%) of the papillary type, although papillary carcinomas constitute 80-85% of thyroid malignancies (LiVolsi, 2011) with a trend for increasing incidence during the last decade (Baloch and LiVolsi, 2000). Skeletal metastases seem to be more common for follicular carcinomas, with an incidence of 7-28%, compared to the <7% for papillary carcinomas (Tickoo et al. 2000, Toubert et al. 2007, LiVolsi, 2011). It is also possible that some cases diagnosed as follicular thyroid carcinomas actually represented follicular variants of papillary thyroid carcinoma. In fact, the follicular to papillary metastatic jaw carcinomas ratio prior to 1988, when the World Health Organization (Hedinger et al. 1988) recommended separating the follicular variant of papillary carcinoma from follicular carcinoma, was 4:1 and subsequently 1.125:1. In addition, 1/2 of papillary carcinomas metastatic to the jaws were of the follicular variant. The microscopic features of the present metastatic tumor were identical to those of the primary lesions, as has been reported for bone metastases of thyroid carcinomas (Tickoo et al. 2000).

Management of oral metastasis may include surgery, radiation, chemotherapy, hormone therapy, radioiodine therapy, or a combination of the above (Buchner and Ramon, 1967, Zachariades, 1989). Surgical resection combined with radioactive iodine therapy (I^{131}) is usually the preferred mode of management (Hefer et al. 1998, Vural and Hanna, 1998, Thomas et al. 2001, Bhansali et al. 2003, Anil et al. 1999, Ismail et al. 2009, Kumar et al. 2010, Daley and Darling, 2011, Toubert et al. 2007) although there are opinions to the contrary (Stypulkowska et al. 1979). I^{131} therapy seems to be more effective in younger patients with small metastases (Toubert et al. 2007). In some cases palliative treatment is the only option available and can contribute to the delay of the progression of the disease, patient's relief from pain, as well as prevention of pathologic fracture, hemorrhage and cachexia (Stypulkowska et al. 1979).

Development of bone metastases in thyroid carcinomas

Η παρούσα περίπτωση αναδεικνύει τις ποικίλες κλινικές εκδηλώσεις των μεταστάσεων κακοήθων νεοπλασμάτων στη στοματογναθική περιοχή, οι οποίες μπορεί να εκληφθούν λανθασμένα ως φλεγμονές περιοδοντικής ή οδοντικής αιτιολογίας, όταν δε λαμβάνεται υπόψη το ατομικό αναμνηστικό του ασθενούς. Οι μεταστατικοί όγκοι θα πρέπει να συμπεριλαμβάνονται στη διαφορική διάγνωση βλαβών στις γνάθους ογκολογικών ασθενών, ενώ η λεπτομερής κλινική, ακτινογραφική και ιστολογική εξέταση είναι απαραίτητες για την τεκμηρίωση της τελικής διάγνωσης.

is associated with a poor prognosis, regardless of the primary tumors' type or differentiation (Tickoo et al. 2000). Contrary to papillary thyroid carcinoma that has a good to excellent prognosis and long-term survival even when distant metastases are present (LiVolsi, 2011), the tall cell variant shows a less favorable prognosis with 10 years survival of 75%. Our patient died approximately 8 years after the initial diagnosis.

The case presented herein shows the variable clinical manifestation of metastases to the oral region that may easily be mistaken for periodontal or dental inflammation, when the patient's history is not taken into consideration. A metastatic tumor should be included in the differential diagnosis of jaw lesions in cancer patients and a careful clinical, radiographic, and histological evaluation is necessary for documenting the final diagnosis.

ΒΙΒΛΙΟΓΡΑΦΙΑ/REFERENCES

Agarwal A, Mishra SK, Jain M: Follicular thyroid carcinoma with metastasis to the mandible. J Indian Med Assoc 96:354-355, 1998

Al-Ani S: Metastatic tumors to the mouth: Report of two cases. J Oral Surg 31:120-122, 1973

Algahtani M, Alqudah M, Alshehri S, Binahmed A, Sándor GK: Pathologic fracture of the mandible caused by metastatic follicular thyroid carcinoma. J Can Dent Assoc 75:457-60, 2009

Anil S, Lal PM, Gill DS, Beena VT: Metastasis of thyroid carcinoma to the mandible. Case report. Austr Dental J 44:56-57, 1999

Antunes AA, Antunes AP: Gnathic bone metastasis: A retrospective study of 10 cases. Rev Bras Otorrinolaringol 74:561-565, 2008

Araki M, Nishimura S, Iwanari S, Sawada A, Matsumoto N, Honda K, Ohki H, Komiyama K: Mandibular metastases from follicular carcinoma of the thyroid gland: A case report. Oral Radiol 24:85–89, 2008

Baloch ZW, LiVolsi VA: Encapsulated follicular variant of papillary thyroid carcinoma with bone metastases. Mod Pathol 13:861-865, 2000

Bhadage CJ, Vaishampayan S, Umarji H: Mandibular metastasis in a patient with follicular carcinoma of thyroid. Contemp Clin Dent 3:212-214, 2012

Bhansali A, Kataria RN, Subrahmanyam KAV, Radotra BD, Mathur SK: Maxillary Mass as the Presenting Manifestation of Papillary Thyroid Carcinoma. Indian J Cancer 40:80-81, 2003

Bhaskar SN: Oral manifestations of metastatic tumors. Postgrad Med 49:155-158, 1971

Bodner L, Sion-Vardy N, Geffen DB, Nash M: Metastatic tumors to the jaws: A report of eight new cases. Med Oral Patol Oral Cir Bucal 11:132-135, 2006

Buchner A, Ramon Y: Distant metastases to the jaws: Report of four cases. J Oral Surg 25:246-250, 1967

Chaturvedy G, Kumar R, Sikka K, Karthikeyan CV, Mathur SR: An unusual site of distant metastasis in carcinoma of the thyroid. Indian J Cancer 47:479-480, 2010

Clausen F, Poulsen H: Metastatic carcinoma of the jaws. Acta Pathol Microbiol Scand 57:361-374, 1963

Colella G, Capone R, Cappabianca S: Mandibular metastasis from papillary thyroid carcinoma--a case report. Tumori 89:452-454, 2003

Daley T, Darling M: Metastases to the mouth and jaws: A contemporary Canadian experience. J Can Dent Assoc 77:67-73, 2011

Draper BW, Precious DS, Priddy RW, Byrd DL: Clinicopathological conference. Case 29, part 2. Follicular thyroid carcinoma metastatic to the mandible. J Oral Surg 37:736-739, 1979

D'Silva NJ, Summerlin DJ, Cordell KG, Abdelsayed RA, Tomich CE, Hanks CT, Fear D, Meyrowitz S: Metastatic tumors in the jaws: A retrospective study of 114 cases. J Am Dent Assoc 137:1667-1672, 2006

Erdag T, Bilgen C, Ceryan K: Metastatic thyroid carcinoma of the mandible. Rev Laryngol Otol Rhinol (Bord) 120:31-34, 1999

Hedinger C, Williams ED, Sobin LH: Histological typing of thyroid tumours, In: World Health Organization. Springer Verlag, Berlin, 1988, pp 9-11

Hefer T, Manor R, Joachims HZ, Groisman GM, Peled M, Gov-Ari E, Laufer D: Metastatic follicular thyroid carcinoma to the maxilla. J Laryngol Otol 112:69-72, 1998

Hirshberg A, Buchner A: Metastatic tumours to the oral region. An overview. Eur J Cancer B Oral Oncol 31:355-360, 1995

Hirshberg A, Leibovich P, Buchner A: Metastatic tumors to the jawbones: Analysis of 390 cases. J Oral Pathol Med 23:337-341, 1994

Hirshberg A, Shnaiderman-Shapiro A, Kaplan I, Berger R: Metastatic tumours to the oral cavity –Pathogenesis and analysis of 673 cases. Oral Oncol 44:743– 752, 2008

Ismail SB, Abraham MT, Zaini ZB, Yaacob HB, Zain RB: Metastatic follicular thyroid carcinoma to the mandible: A case report. Cases J 2:6533-6535, 2009

Kahn MA, McCord PT: Metastatic thyroid carcinoma of the mandible: Case report. J Oral Maxillofac Surg 47:1314-1316, 1989

Kaveri H, Punnya VA, Tayaar Amsavardani S: Metastatic thyroid carcinoma to the mandible. J Oral Maxillofac Pathol 11:32-4, 2007

Kim D-W, Hun Hah J, An S-Y, Chang H, Kim KH: Follicular Thyroid Carcinoma Presenting as Bilateral Cheek Masses. Clin Exp Otorhinolaryngol 4:13-16, 2011

Kumar KRV, Chakravarthy C, Sekhar GR, Devireddy SK, Kumaravelu C, Kare A: Metastatic Thyroid Carcinoma Presenting as Hypervascular Lesion of the Mandible: A Case Report and Review of Literature. J Oral Maxillofac Surg 68:2613-2616, 2010

Liu L, Venkataraman G, Salhadar A: Follicular variant of papillary thyroid carcinoma with unusual late metastasis to the mandible and the scapula. Pathol Int 57:296–298, 2007

LiVolsi VA: Papillary thyroid carcinoma: an update. Mod Pathol 24:1-9, 2011
Markitziu A, Fisher D, Marmary Y: Thyroid papillary carcinoma presenting as jaw and parotid gland metastases. Int J Oral Maxillofac Surg 15:648-653, 1986
McDaniel RK, Luna MA, Stimson PG: Metastatic tumours in the jaws. Oral Surg Oral Med Oral Pathol Oral Radiol Endod 31:380-386, 1971
Meyer I, Shklar G: Malignant turnouts metastatic to mouth and jaws. Oral Surg Oral Med Oral Pathol Oral Radiol Endod 20:350-362, 1965
Muttagi SS, Chaturvedi P, D'Cruz A, Kane S, Chaukar D, Pai P, Singh B, Pawar P: Metastatic tumors to the jaw bones: retrospective analysis from an Indian tertiary referral center. Indian J Cancer 48:234-239, 2011
Nikitakis NG, Polymeri A, Polymeris A, Sklavounou A: Metastatic Papillary Thyroid Carcinoma to the Maxilla: Case Report and Literature Review. Head Neck Pathol 6:213-223, 2012
Nishikawa H, Nakashiro K, Sumida T, Sugita A, Hamakawa H: Mandibular osteoblastic metastasis of poorly differentiated carcinoma of the thyroid gland. Int J Oral Maxillofac Surg 39:292–307, 2010
Nishimura Y, Nakajima T, Yakata H, Kawasaki T, Fukushima M: Metastatic thyroid carcinoma of the mandible. J Oral Maxillofac Surg 40:221-225, 1982
Osguthorpe JD, Bratton JR: Occult thyroid carcinoma appearing as a single mandibular metastasis. Otolaryngol Head Neck Surg 90:674-675, 1982
Ostrosky A, Mareso EA, Klurfan FJ, Gonzalez MJ: Mandibular metastasis of follicular thyroid carcinoma. Case report. Med Oral 8:224-227, 2003
Parichatikanond P, Parichatikanond P, Damrongvadha P, Kompairoj C, Chaovanapricha K: Jaw metastasis from follicular carcinoma of thyroid gland simulating ameloblastoma. J Med Assoc Thai 67:362-367, 1984
Piattelli A, Fioroni M, Rubini C: Gingival Metastasis From a Medullary Thyroid Carcinoma: Case Report. J Periodontol 71:112-116, 2000
Ripp GA, Wendth AJ Jr, Vitale P: Metastatic thyroid carcinoma of the mandible mimicking an arteriovenous malformation. J Oral Surg 35:743-745, 1977
Seoane J, Van der Waal I, Van der Waal RIF, Cameselle-Teijeiro J, Anton I, Tardio A, Alca´zar-Otero JJ, Varela-Centelles P, Diz P: Metastatic tumours to the oral cavity: A survival study with a special focus on gingival metastases. J Clin Periodontol 36:488–492, 2009
Shabestari SB, Shirinbak I, Agha-Hosseini F: Maxillary Metastasis of a Medullary Thyroid Carcinoma in a 21-year-old Woman 7 years After Thyroidectomy. J Oral Maxillofac Surg 2011 PMID: 21978719
Soumar J, Haisova L, Hanek P: Rare localization of a thyroid cancer metastasis. Oral Surg Oral Med Oral Pathol Oral Radiol Endod 29:513-517, 1970
Stypulkowska J, Bartkowski S, Pana's M, Zaleska M: Metastatic tumors to the jaws and oral cavity. J Oral Surg 37:805-808, 1979
Tamiolakis D, Tsamis I, Thomaidis V, Lambropoulou M, Alexiadis G, Venizelos I, Jivanakis T, Papadopoulos N: Jaw bone metastases: Four cases. Acta Dermatoven Alp Panonica Adriat 16:21-15, 2007
Thomas G, Sreelatha KT, Pradeep VM, Pandey M: Follicular Carcinoma of the Thyroid Gland With Initial Presentation as an Oral Soft Tissue Mass: Report of a Case. J Oral Maxillofac Surg 59:819-822, 2001
Tickoo SK, Pittas AG, Adler M, Fazzari M, Larson SM, Robbins RJ, Rosai J: Bone metastases from thyroid carcinoma: a histopathologic study with clinical correlates. Arch Pathol Lab Med 124:1440-1447, 2000
Toubert ME, Hindie E, Rampin L, Al-Nahhas A, Rubello D: Distant metastases of differentiated thyroid cancer: Diagnosis, treatment and outcome. Nucl Med Rev Cent East Eur 10:106-109, 2007
Tovi F, Leiberman A, Hirsch M: Uncommon clinical manifestations in a case of thyroid carcinoma. Head Neck Surg 6:974-977, 1984
Vural E, Hanna E: Metastatic follicular thyroid carcinoma to the mandible: A case report and review of the literature. Am J Otolaryngol 19:198-202, 1998
Whitaker B, Robinson K, Hewan-Lowe K, Budnick S: Thyroid metastasis to the oral soft tissues: Case report of a diagnostic dilemma. J Oral Maxillofac Surg 51:588-593, 1993
Yokoe H, Kasamatsu A, Ogoshi K, Ogawara K, Endo-Sakamoto Y, Ono K, Shiiba M., Uzawa K, Sato Y, Tanzawa, H: Mandibular metastasis from thyroid follicular carcinoma: A case report. Asian J Oral Maxillofac Surg 22:208-211, 2010
Zachariades N: Neoplasms metastatic to the mouth, jaws and surrounding tissues. J Craniomaxillofac Surg 17:283-290, 1989

Διεύθυνση επικοινωνίας:
Κωνσταντίνος Ι. Τόσιος
Θηβών 2,
115 27 Γουδί
Τηλ.: 210 7461003, fax: 210 7461220
e-mail: ktosios@dent.uoa.gr

Address:
Konstantinos I. Tosios
2 Thivon Street,
115 27 Goudi, Athens - Greece
Tel.: +30 210 7461003, fax: +30 210 7461220
e-mail: ktosios@dent.uoa.gr