Περιφερικό αδαμαντινοβλάστωμα. Παρουσίαση περίπτωσης και ανασκόπηση της βιβλιογραφίας

Μαρία ΛΑΖΑΡΙΔΟΥ[1], Βάγια ΓΚΑΛΙΤΣΙΟΥ[2], Κωνσταντίνος ΑΝΤΩΝΙΑΔΗΣ[3]

Εργαστήριο Στοματικής & Γναθοπροσωπικής Χειρουργικής, Οδοντιατρική Σχολή, Αριστοτέλειο Πανεπιστήμιο Θεσσαλονίκης (Διευθυντής: Καθηγητής Κ. Αντωνιάδης)

Peripheral ameloblastoma. Case report and review of the literature

Maria LAZARIDOU, Vagia GKALITSIOU, Kostas ANTONIADES

Department of Oral & Maxillofacial Surgery, Dental School, Aristotle University of Thessaloniki, Greece (Head: Professor K. Antoniadis)

Ενδιαφέρουσα περίπτωση
Case report

ΠΕΡΙΛΗΨΗ: Το περιφερικό αδαμαντινοβλάστωμα είναι ένα σπάνιο, καλόηθες νεόπλασμα οδοντογενούς προέλευσης που αναπτύσσεται αποκλειστικά στα ούλα. Από ιστολογικής απόψεως, μοιάζει με το ενδοοστικό αδαμαντινοβλάστωμα.
Σκοπός της εργασίας αυτής είναι η παρουσίαση μίας περίπτωσης περιφερικού αδαμαντινοβλαστώματος που εμφανίστηκε ως ανώδυνη μάζα στο αριστερό γναθιαίο κύρτωμα σε άντρα ηλικίας 44 ετών. Αναπτύσσονται τα κλινικά του χαρακτηριστικά και οι λεπτομέρειες της χειρουργικής θεραπείας.
Συζήτηση: τα περιφερικά αδαμαντοβλαστώματα εντοπίζονται αποκλειστικά στα ούλα και έχουν καλύτερη πρόγνωση από τους αντίστοιχους ενδοοστικούς όγκους. Επιθετική θεραπεία δεν συνιστάται καθώς αυτοί οι όγκοι σπάνια υποτροπιάζουν.

ΛΕΞΕΙΣ ΚΛΕΙΔΙΑ: περιφερικό αδαμαντινοβλάστωμα, γναθιαίο κύρτωμα, αδαμαντινοβλάστωμα των ούλων

SUMMARY: Peripheral ameloblastoma is a rare, benign neoplasm of odontogenic origin which develops strictly extraosseously at the gingiva. Histollogically, it resembles intraosseous ameloblastoma.
The aim of this study is to report a case of a peripheral ameloblastoma which presented as a painless mass on the left maxillary tuberosity in a 44-year-old male. Its clinical features and the details of its surgical treatment are discussed.
Discussion: Peripheral ameloblastomas have a better prognosis of their intraosseous counterpart. Aggressive treatment is not recommended since these tumors rarely recur.

KEY WORDS: peripheral ameloblastoma; maxillary tuberosity; gingival ameloblastoma

[1]ΣΓΠΧ
[2]Οδοντίατρος
[3]Καθηγητής-Διευθυντής ΣΓΠΧ ΑΠΘ

Παρελήφθη: 15/4/2013 - Έγινε δεκτή: 10/10/2013

Paper received: 15/4/2013 - Accepted: 10/10/2013

ΕΙΣΑΓΩΓΗ

Το περιφερικό αδαμαντινοβλάστωμα αναφέρεται επίσης ως εξωοστικό αδαμαντινοβλάστωμα, αδαμαντινοβλάστωμα των μαλακών ιστών, αδαμαντινοβλάστωμα βλεννογόνιας προέλευσης και αδαμαντινοβλάστωμα των ούλων (LeCorn και συν. 2006). Πρόκειται για οδοντογενή όγκο που είναι ταυτόσημος ιστολογικά με το ενδοοστικό αδαμαντινοβλάστωμα, αλλά εντοπίζεται αποκλειστικά στα ούλα (Κυριακόπουλος και συν. 2005). Τα κριτήρια για την τεκμηρίωση της διάγνωσης του περιφερικού αδαμαντινοβλαστώματος είναι τα ακόλουθα: α) ο όγκος θα πρέπει να προέρχεται από τον βλεννογόνο της οδοντικής περιοχής των γνάθων, β) ιστολογικά, νησίδες οδοντογενούς επιθηλίου πρέπει να ανευρίσκονται μέσα στο παρέγχυμα του όγκου και γ) ο όγκος θα πρέπει να περιορίζεται αποκλειστικά στον βλεννογόνο χωρίς να υπάρχει οστική διήθηση (Gurol και Burkes, 1995).

Η πρώτη διαπιστωμένη και αληθής περίπτωση περιφερικού αδαμαντινοβλαστώματος αναφέρθηκε από τους Stanley και Krogh το 1959 (LeCorn και συν. 2006), αν και κάποιοι συγγραφείς υποστηρίζουν πως η πρώτη περίπτωση περιφερικού αδαμαντινοβλαστώματος δημοσιεύτηκε από τον Kuru το 1911 (Kuru, 1911). Στην πραγματικότητα, ο Kuru ανέφερε μία περίπτωση ενδοοστικού αδαμαντινοβλαστώματος που είχε διηθήσει το φατνιακό οστό και πρόβαλε προς τον βλεννογόνο των ούλων.

Οι Reichart και συν. μελέτησαν 3667 περιπτώσεις αδαμαντινοβλαστώματος και βρήκαν ότι 73 περιπτώσεις εξ αυτών ήταν περιφερικό αδαμαντινοβλάστωμα (2%) (Reichart et al. 1993). Σε άλλη μελέτη η συχνότητα εμφάνισης του περιφερικού αδαμαντινοβλαστώματος αναφέρεται ότι αγγίζει το 10% του συνόλου των αδαμαντινοβλαστωμάτων και το 3% του συνόλου των οδοντογενών όγκων (Κυριακόπουλος και συν. 2005). Παρά την σπανιότητά του, το περιφερικό αδαμαντινοβλάστωμα είναι ο πιο κοινός περιφερικός οδοντογενής όγκος αποτελώντας το 67% του συνόλου των περιφερικών οδοντογενών όγκων (Curran, 2004).

Κλινικά το περιφερικό αδαμαντινοβλάστωμα εμφανίζεται ως μία ανώδυνη, σκληρή διόγκωση που εντοπίζεται συνήθως στον φατνιακό βλεννογόνο, αν και έχουν αναφερθεί στην βιβλιογραφία 6 εξωφατνιακές περιπτώσεις (Yamanishi και συν. 2007). Οι συνηθέστερες θέσεις ανάπτυξης του όγκου είναι ο βλεννογόνος που καλύπτει το γλωσσικό φατνιακό πέταλο στην περιοχή των προγομφίων στην κάτω γνάθο και η οπισθογόμφια περιοχή στην άνω γνάθο (Κυριακόπουλος και συν. 2005).

Αναφέρουμε μία περίπτωση περιφερικού αδαμαντινοβλαστώματος που εμφανίστηκε στο αριστερό γναθιαίο κύρτωμα στην περιοχή εξαχθέντος τρίτου γομφίου.

ΠΕΡΙΓΡΑΦΗ ΠΕΡΙΠΤΩΣΗΣ

Αντρας 44 ετών εξετάστηκε στην κλινική μας για ενδοστοματική, ανώδυνη μάζα που παρουσιάστηκε πριν 3

INTRODUCTION

Peripheral ameloblastoma is also known as extraosseous ameloblastoma, soft tissue ameloblastoma, ameloblastoma of mucosal origin and ameloblastoma of the gingiva (LeCorn et al. 2006). It is defined as an odontogenic tumor histologically identical with intraosseous ameloblastoma, but confined to the soft tissues that cover the tooth-bearing areas of the jaws (Kyriacopoulos et al. 2005). The criteria for establishing the diagnosis of peripheral ameloblastoma are the following: a) the tumor must arise from the mucosa that overlies the tooth-bearing regions of the jaws, b) histologically, islands of odontogenic epithelium must exist within the lesion and c) the tumor must be confined totally extraosseously without bone infiltration (Gurol and Burkes, 1995).

The first true case of peripheral ameloblastoma was reported by Stanley and Krogh in 1959 (LeCorn et al. 2006), although some authors state that the first case of peripheral ameloblastoma was published by Kuru in 1911 (Kuru, 1911). In fact, Kuru reported a case of an intraosseous ameloblastoma which had perforated the alveolus, manifestating itself as an extraosseous lesion.

Reichart et al. who reviewed 3677 cases of ameloblastomas, found that 73 cases among them were classified as peripheral ameloblastomas (2%) (Reichart et al. 1993). In another study, peripheral ameloblastomas are reported to comprise 10% of all ameloblastomas and 3% of all odontogenic tumors (Kyriacopoulos at al. 2005). Despite its rarity, peripheral ameloblastoma is the most common peripheral odontogenic tumor accounting for 67% of peripheral odontogenic tumors (Curran, 2004).

Clinically peripheral ameloblastoma appears as a painless, firm lesion located on tooth-bearing areas of the jaws, although six extragingival cases have been reported in the literature (Yamanishi et al. 2007). The most common location is the lingual aspect of the alveolar process of the mandible especially in the premolar areas and the retro-

Εικ. 1: Η κλινική εμφάνιση του όγκου στην περιοχή του αριστερού γναθιαίου κυρτώματος.
Fig. 1: Clinical appearance of the tumor which was located in the left maxillary tuberosity.

μήνες, έπειτα από εξαγωγή του αριστερού άνω τρίτου γομφίου. Ο ασθενής ανέφερε πως το μέγεθος της βλάβης αυξήθηκε στο διάστημα των 3 μηνών και πως η μάζα αν και ανώδυνη, παρενέβαινε στην μάσηση και ομιλία. Το ιατρικό ιστορικό ήταν ελεύθερο και ο ασθενής δεν είχε υποβληθεί σε καμία χειρουργική επέμβαση στο παρελθόν. Ανέφερε ιστορικό καπνίσματος δέκα τσιγάρων την ημέρα για δέκα χρόνια πριν το διακόψει πριν από πέντε χρόνια. Επίσης έπινε 1 με 2 αλκοολούχες μονάδες μία έως δύο φορές την εβδομάδα.

Κλινικά διαπιστώθηκε εξωφυτική ορθογώνιου σχήματος εξεργασία διαστάσεων 1x2 cm με σκληροελαστική σύσταση εντοπιζόμενη στην περιοχή του αριστερού γναθιαίου κυρτώματος. Η εξεργασία ήταν ανώδυνη, έμμισχη, δεν εμφάνιζε εξέλκωση και είχε ερυθρή χροιά (Εικ.1). Δεν υπήρχαν άλλα παθολογικά ευρήματα από την εξέταση της στοματικής κοιλότητας, της κεφαλής και του τραχήλου.

Ο ασθενής υποβλήθηκε σε εργαστηριακές και απεικονιστικές εξετάσεις. Οι αιματολογικές εξετάσεις κυμαίνονταν μεταξύ φυσιολογικών ορίων. Το ορθοπαντομογράφημα φανέρωσε κυπελλοειδή οστική απορρόφηση στην περιοχή του αριστερού γναθιαίου κυρτώματος (Εικ. 2). Στην υπολογιστική τομογραφία διαγνώστηκε συμπαγής μάζα στην περιοχή του αριστερού γναθιαίου κυρτώματος, η οποία επεκτεινόταν και πέραν αυτού (Εικ. 3). Η μάζα προκαλούσε μικρή κυπελλοειδή απορρόφηση του υποκείμενου οστού, χωρίς διήθηση του μυελού των οστών ή αποδόμηση του υποκείμενου οστού. Για να διασαφηνιστεί η σχέση της βλάβης με τον υποκείμενο μυελό των οστών διενεργήθηκε μαγνητική τομογραφία που επιβεβαίωσε τα ευρήματα της αξονικής τομογραφίας

Στην βιοψία που ακολούθησε διαγνώστηκε περιφερικό αδαμαντινοβλάστωμα. Προγραμματίστηκε υπό γενική αναισθησία η αφαίρεση της βλάβης, η οποία έγινε σε όρια υγιούς βλεννογόνου συμπεριλαμβάνοντας και τμήμα του υποκείμενου γναθιαίου κυρτώματος και της φατνιακής ακρολοφίας. Το έλλειμα καλύφθηκε με γάζα ιωδοφορμίου και αφέθηκε να επουλωθεί κατά β' σκοπό.

Η ιστολογική εξέταση του δείγματος επιβεβαίωσε την αρχική διάγνωση του περιφερικού αδαμαντινοβλαστώματος. Η ιστοπαθολογική εικόνα περιελάμβανε νεοπλασματικά επιθηλιακά κύτταρα που διατάσσονταν σε λωρίδες και στενές χορδές. Τα κύτταρα αυτά ήταν υψηλά κυλινδρικά με πυρήνες που εμφάνιζαν ανάστροφη πόλωση, έμοιαζαν με αδαμαντινοβλάστες και βρίσκονταν σε υπόστρωμα πυκνού ινώδους συνδετικού ιστού. Μικροσκοπικά δεν υπήρχε διήθηση στο υποκείμενο οστό. Η τελική διάγνωση ήταν περιφερικό αδαμαντινοβλάστωμα δικτυωτού τύπου (Εικ. 4α,β).

Ο ασθενής παρακολουθήθηκε σε τακτική βάση και 4 μήνες μετά την αφαίρεση του όγκου πραγματοποιήθηκε αξονική τομογραφία στην οποία διαγνώστηκε παχυβλεννογονίτιδα του αριστερού ιγμορείου άντρου αλλά κανένα σημάδι υποτροπής του όγκου. Ένα χρόνο μετά την

Εικ. 2: Πανοραμική ακτινογραφία που δείχνει κυπελλοειδή απορρόφηση του οστού του υποκείμενου οστού στην περιοχή του αριστερού γναθιαίου κυρτώματος.
Fig. 2: Panoramic X-ray showing "cupping" of the underlying bone in the region of the left maxillary tuberosity.

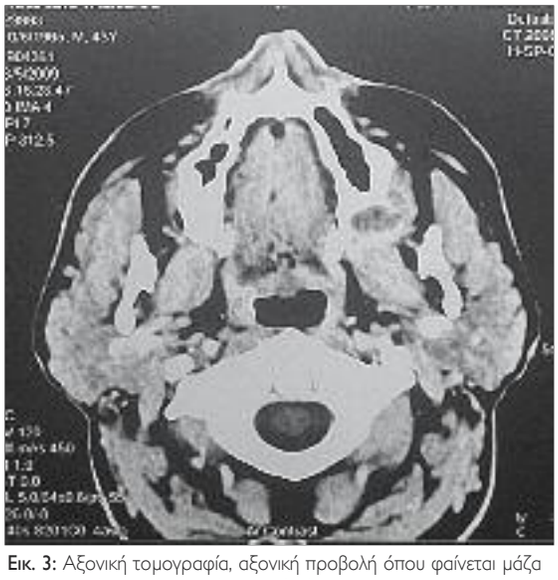

Εικ. 3: Αξονική τομογραφία, αξονική προβολή όπου φαίνεται μάζα που επεκτείνεται γύρω από το γναθιαίο κύρτωμα και προκαλεί οστική απορρόφηση. Δεν φαίνεται η αλλοίωση να προκαλεί οστική διήθηση ή καταστροφή.
Fig. 3: Computed tomography, axial view showing a mass extending lateral and over the maxillary tuberosity causing bone resorption. No evidence of bone infiltration or destruction can be seen.

molar gingival tissue of all the maxilla (Kyriacopoulos et al. 2005). We report a case of a peripheral ameloblastoma which appeared on the mucosa of maxillary tuberosity in the region of a previously extracted third molar.

CASE REPORT

A 44-year-old man complaining for an intraoral, painless mass which had appeared three months before, following the extraction of the upper left third molar was examined (Fig. 1). The patient reported that the size of the lesion had increased during the three months and that although he had no pain, the mass was interfering with chewing

χειρουργική αφαίρεση δεν υπάρχει ένδειξη υποτροπής στην περιοχή του αριστερού γναθιαίου κυρτώματος.

ΣΥΖΗΤΗΣΗ

Το 2005 ο Παγκόσμιος Οργανισνός Υγείας ταξινόμησε τα αδαμαντινοβλαστώματα σε συμπαγή/πολυκυστικά, μονοκυστικά, εξωοστικά/περιφερικά και δεσμοπλαστικά (Bologna-Molina και συν. 2009). Το περιφερικό αδαμαντινοβλάστωμα συνιστά το 1-10% όλων των αδαμαντινοβλαστωμάτων (Κυριακόπουλος και συν. 2005, Bologna-Molina και συν. 2009) και εξ ορισμού εντοπίζεται έξωοστικά σε αντίθεση με τους άλλους υπότυπους οι οποίοι αναπτύσσονται ενδοοστικά. Η μέση ηλικία εμφάνισης σύμφωνα με τον Gardner είναι τα 50 έτη (Gardner, 1984). Αυτό βρίσκεται σε συμφωνία με τους Philipsen και συν. οι οποίοι μελέτησαν 160 περιπτώσεις περιφερικού αδαμαντινοβλαστώματος και κατέληξαν στο συμπέρασμα ότι παρόλο που αναφέρεται εμφάνιση περιφερικού αδαμαντινοβλαστώματος σε ασθενείς από 9 έως 92 ετών, τα περιφερικά αδαμαντινοβλαστώματα συνήθως εμφανίζονται την 5η δεκαετία της ζωής με ένα μέσο όρο ηλικίας τα 52 έτη (Philipsen και συν. 2001). Στην περίπτωση που παρουσιάζεται, ο ασθενής είναι 44 ετών, ηλικία παραπλήσια με την αναφερόμενη στην βιβλιογραφία.

Η πιο συνηθισμένη εντόπιση του περιφερικού αδαμαντινοβλαστώματος είναι τα ούλα των οδοντοφόρων περιοχών της άνω γνάθου από τους τομείς έως τους προγομφίους ή τα ούλα στην κάτω γνάθο από τους γομφίους έως την περιοχή πίσω από αυτούς (Χατζημανώλης και συν. 2010). Στην άνω γνάθο η πιο συχνή εντόπιση είναι ο βλεννογόνος του γναθιαίου κυρτώματος (Orsini και συν. 2000). Πάντως, το περιφερικό αδαμαντινοβλάστωμα μπορεί επίσης να εμφανιστεί στην πρόσθια περιοχή της άνω γνάθου ή στην παρειακή επιφάνεια της φατνιακής ακρολοφίας της κάτω γνάθου. Στον Πίνακα 1 έγινε επιλογή από την βιβλιογραφία βασιζόμενη στις πληρο-

and speech. Medical history was unremarkable. The patient reported no prior surgeries but affirmed a cigarette smoking history of ten cigarettes per day for ten years before cessation nearly five years ago. He consumed 1 to 2 alcoholic beverages one to two times a week.

Clinical examination revealed a rectangular in shape mass measuring 1x2 cm with firm consistency, located in the left maxillary tuberosity region. The mass was pedunculated, non-ulcerated, non-tender and the overlying mucosa was hyperemic (Fig. 1). The oral cavity, head and neck examination did not reveal any other pathologic lesions or any enlarged palpable lymph nodes.

Additional evaluation included panoramic radiograph, laboratory tests and cranial computed tomography. Laboratory tests ranged within normal limits. Panoramic radiograph revealed resorption of the underlying bone in the region of the left maxillary tuberosity (Fig. 2). Computed tomography showed a solid mass located under the left maxillary tuberosity expanding lateral to it (Fig. 3). The mass caused slight resorption of the underlying bone, but invasion of bone marrow or destruction of the underlying bone was not evident. To further delineate the situation a magnetic resonance imaging was performed which confirmed the CT findings.

A biopsy taken to establish the diagnosis was indicative of a peripheral ameloblastoma. Excision of the lesion was scheduled under general anaesthesia. The mass was excised with a margin of healthy mucosa and with part of the underlying maxillary tuberosity and alveolar process. The defect was covered with an iodoform gauze and left to heal by secondary intention.

Histologic examination of the gross specimen confirmed the initial diagnosis. Microscopical examination disclosed a tumor composed of strips and narrow cords that consisted of odontogenic epithelium lined by palisaded columnar cells with reversed polarization. There was no invasion of the underlying bone microscopically.

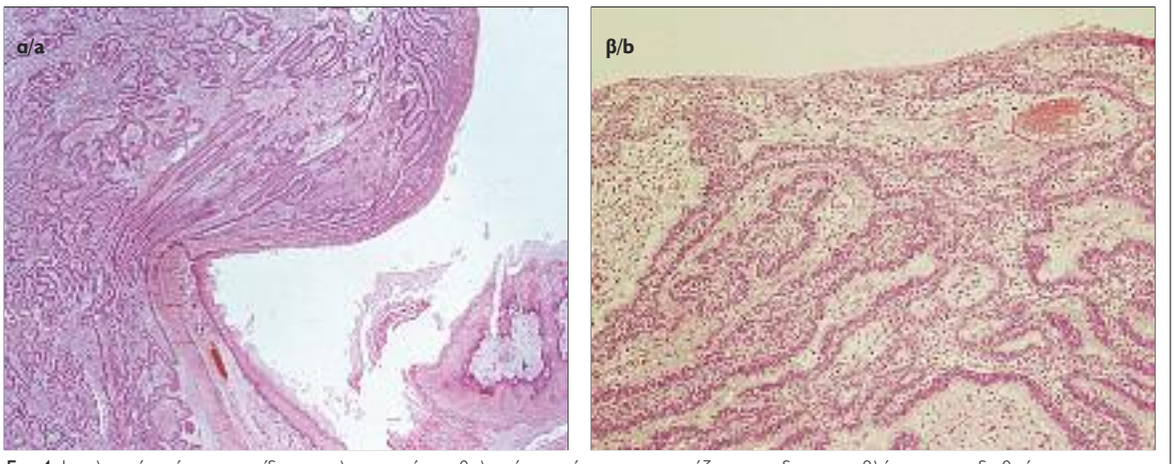

Εικ. 4: Ιστολογική εικόνα με νησίδες νεοπλασματικών επιθηλιακών κυττάρων που ομοιάζουν με αδαμαντινοβλάστωμα και διηθούν τον υποβλεννογόνιο ιστό, κάτω από το καλυπτικό επιθήλιο (α) (HEx40) (β) (HEx100).

Fig. 4: Peripheral ameloblastoma have islands of ameloblastic epithelium that occupy the lamina propria underneath the surface epithelium (a) (HEx40) (b) (HEx100).

Πίνακας 1: Αναφορές περιπτώσεων ΠΑ στην βιβλιογραφία

	Ηλικία (έτη)	Φύλο*	Εντόπιση	Οστική απορρόφηση	Ιστολογικά	Θεραπεία	Follow-up	Υποτροπή
LeCorn και συν. 2006	61	Α	Πρόσθια άνω γνάθος	Ναι		Χωρίς αφαίρεση οστού	4 μήνες	Όχι***
Vanoven και συν. 2008	73	Α	Οπισθιο-πλάγια άνω γνάθος	Ναι	Παραγωγή κερατίνης	Μερική γναθεκτομή	Δ/Α	Δ/Α
Tajima και συν. 2001	40	Α	Οπίσθια άνω γνάθος	Ναι και διήθηση			10 μήνες	Όχι
Bologna-Molina και συν. 2010	66	Θ	Σώμα κάτω γνάθου	Όχι	Δεσμοπλαστικό	Χωρίς αφαίρεση οστού	4 έτη	Όχι
Curan, 2008	56	Α	Οπίσθια κάτω γνάθος	Ναι **		Χωρίς αφαίρεση οστού	51 μήνες	Όχι
Orsini και συν. 2000	49	Α	Οπίσθια κάτω γνάθος	Δ/Α	Θυλακιώδες	Δ/Α	7 έτη	Όχι
	46	Δ/Α	Οπίσθια κάτω γνάθος		Δικτυωτό		4 έτη	Όχι
Martelli-Junior και συν. 2005	20	Α	Οπίσθια (γλωσσικά) κάτω γνάθος	Όχι	Θυλακιώδες	Χωρίς αφαίρεση οστού	1 έτος	Όχι
Yamanishi και συν. 2007	80	Α	Παρειακός βλεννογόνος	-	Θυλακιώδες και Δικτυωτό		7 μήνες	Όχι
Ide και συν. 2009	73	Θ	Πρόσθια άνω γνάθος	Όχι	Δ/Α	Χωρίς αφαίρεση οστού	1 έτος	Όχι
Smullin και συν. 2008	44	Θ	Υπερώα αριστερά	Ναι και διήθηση	Δεσμοπλαστικό	Με αφαίρεση οστού	1 έτος	Όχι
Pekiner και συν. 2007	60	Α	Οπίσθια κάτω γνάθος	Ναι	Δικτυωτό	Με αφαίρεση οστού	6 μήνες	Όχι
...η περίπτωσή μας	44	Α	Οπίσθια άνω γνάθος	Ναι	Δικτυωτό	Με αφαίρεση οστού	2 έτη	Όχι

*Θ=θήλυ, Α=άρρεν, Δ/Α=δεν αναφέρεται **όχι εμφανής στην πανοραμική ***είχε υποτροπή στο παρελθόν

φορίες που δίνουν οι συγκεκριμένες μελέτες για τον τρόπο διάγνωσης, διαφοροδιάγνωσης και θεραπείας σε συνδυασμό με τα ποσοστά υποτροπής τους. Γίνεται φανερό πως τα ποσοστά υποτροπής του περιφερκού αδαμαντινοβλαστώματος, είτε η θεραπεία συνοδεύεται είτε όχι με εκτομή οστού, στα περιστατικά που παρουσιάζονται αγγίζουν μηδενικά ποσοστά (Πίνακας 1). Έξι περιπτώσεις εξωουλικής εντόπισης έχουν περιγραφεί στην βιβλιογραφία (Yamanishi και συν. 2007). Στις πέντε από αυτές η αλλοίωση εντοπιζόταν στον βλεννογόνο της παρειάς και στην άλλη περίπτωση στον βλεννογόνο του εδάφους του στόματος. Ο Philipsen και συν. υποστηρίζουν πως αυτές οι περιπτώσεις δεν θα πρέπει να αναφέρονται ως περιφερικό αδαμαντινοβλάστωμα αλλά ως βασικοκυτταρικά καρκινώματα (Philipsen και συν. 2001). Στην περίπτωση που παρουσιάζεται, η εξωφυτική μάζα εντοπιζόταν στην συνηθέστερα αναφερόμενη περιοχή του γναθιαίου κυρτώματος.

Κλινικά το περιφερικό αδαμαντινοβλάστωμα παρουσιάζεται ως ελαστικής σύστασης ογκίδιο με κοκκιώδη, θηλωματώδη, λεία ή τραχεία επιφάνεια, που ποικίλει σε χρώμα από ροζ εώς βαθύ κόκκινο (Χατζημανώλης και συν. 2010). Σε ενόδοντες ασθενείς όταν εντοπίζεται πάνω σε μεσοδόντια θηλή μπορεί να προκαλέσει διεύρυνση του μεσοδόντιου διαστήματος (Vanoven και συν.

The diagnosis was peripheral ameloblastoma which showed a plexiform pattern (Fig 4a, b).

The patient was recalled on a regular basis for close observation. Four months after surgical excision of the tumor a new CT showed increased thickness of the mucosa of the left maxillary antrum but no sign of tumor recurrence. One year after surgical excision there is no sign of recurrence in the region of left maxillary tuberosity.

DISCUSSION

In 2005 the World Health Organization classified ameloblastomas as solid/multicystic, unicystic, extraosseous/peripheral and desmoplastic (Bologna-Molina et al. 2009). Peripheral or extraosseous ameloblastoma accounts for 1-10% of all ameloblastomas (Kyriacopoulos et al. 2005, Bologna-Molina et al. 2009) and by definition arises outside the bone as opposed to the other subtypes which develop intraosseously. The average age of presentation according to Gardner is 50 years old (Gardner, 1984). This is in accordance with Philipsen et al. who reviewed 160 cases of peripheral ameloblastomas and concluded that although it has been reported in patients aged from 9 to 92 years old, it usually occurs in the 5th decade of life with an average age of 52 (Philipsen et al. 2001). In our case the patient is 44-year-old similar to previous reports.

Table 1: Literature reports of PA

	Age (years)	Sex*	Location	Bone resorption	Histology	Treatment	Follow-up	Recurrence
LeCorn et al. 2006	61	M	Anterior maxilla	Yes		No bone removal	4 months	No ***
Vanoven et al. 2008	73	M	Posterolateral maxilla	Yes	Keratin production	Partial maxillectomy	NR	NR
Tajima et al, 2001	40	M	Posterior maxilla	Yes and infiltration			10 months	No
Bologna-Molina et al. 2010	66	F	Mandibular body	No	Desmoplastic	No bone removal	4 years	No
Curan, 2008	56	M	Posterior mandible	Yes **		No bone removal	51 months	No
Orsini et al. 2000	49	M	Posterior mandible	NR	Follicular	NR	7 years	No
	46	NR	Posterior mandible		Plexiform		4years	No
Martelli-Junior et al. 2005	20	M	Posterior mandible (lingual)	No	Follicular	No bone removal	1 year	No
Yamanishi et al. 2007	80	M	Buccal mucosa	-	Follicular and plexiform		7 months	No
Ide et al. 2009	73	F	Anterior maxilla	No	NS	No bone removal	1 year	No
Smullin et al. 2008	44	F	Left palate	Yes and infiltration	Desmoplastic	Bone removal	1 year	No
Pekiner et al. 2007	60	M	Posterior mandible	Yes	Plexiform	Bone removal	6 months	No
...our case	44	M	Posterior maxilla	Yes	Plexiform	Bone removal	2 years	No

*F = Female, M = Male, NR = not registered **not evident in OPG ***but recurred one time in the past

2008). Η μάζα είναι συνήθως ανώδυνη εκτός εάν εξελκωθεί. Στην περίπτωση που παρουσιάζεται η βλάβη ήταν ανώδυνη, σκληροελαστική, έμμισχη με ερυθρή χροιά χωρίς να εμφανίζει εξέλκωση.

Ακτινογραφικά το υποκείμενο οστό γενικά δεν εμφανίζει αλλοιώσεις. Ο όγκος πάντα εντοπίζεται επιφανειακά του φλοιώδους οστού επειδή το περιόστεο και ο ουλώδης συνδετικός ιστός συνιστούν έναν αποτελεσματικό φραγμό που δεν επιτρέπει νεοπλαστική διήθηση του μυελού (Vanoven και συν. 2008). Μερικές φορές επιφανειακή απορρόφηση του υποκείμενου οστού μπορεί να υπάρχει με τη μορφή κυπελλοειδούς απορρόφησης ως αποτέλεσμα της πίεσης του οστού από τον σταδιακά αυξανόμενο όγκο λόγω της οστικής διήθησης. Οι Gurol και Burkes (1995) μελέτησαν 8 περιπτώσεις περιφερικού αδαμαντινοβλαστώματος και συμπέραναν ότι επιφανειακή κυπελλοειδής απορρόφηση του οστού υπήρχε μόνο σε μία περίπτωση αλλά σε ανάλογη ελληνική μελέτη επί 7 περιπτώσεων, κυπελλοειδής διαύγαση στη φατνιακή απόφυση παρατηρήθηκε σε 3 περιπτώσεις (Κυριακόπουλος και συν. 2005). Παρά το γεγονός ότι η κυπελλοειδής απορρόφηση του υποκείμενου οστού δεν εντοπίζεται πάντα ακτινογραφικά, τις περισσότερες φορές παρατηρείται κατά την εκτομή του όγκου οστική απορρόφηση. Στην περίπτωση που παρουσιάζεται οι

The most common location of peripheral ameloblastoma is the gingiva of incisor-premolar region of the maxilla or the gingiva of the molar-retromolar region of the mandible and behind this region (Hatzimanolis et al. 2010). In the maxilla the most frequent location is the soft, palatal tissue of maxillary tuberosity (Orsini et al. 2000). However, peripheral ameloblastoma can also occur in the region of anterior maxilla or in the lateral aspect of the mandibular alveolar process. Representative papers are shown in Table 1 based on data given on diagnosis, treatment and recurrence rate. It is obvious that recurrence of peripheral ameloblastoma in minimal regardless the removal of bone or not (Table 1). Six cases of extragingival location have been described in the literature (Yamanishi et al. 2007). In five of them the lesion was located on buccal mucosa and in the other one it was located on the floor of the mouth. Philipsen et al. supported that these cases should not be referred as peripheral ameloblastomas but as basal cell carcinomas (Philipsen et al. 2001). In our case the mass was located in the maxillary tuberosity region.

Clinically peripheral ameloblastoma presents as a small, firm mass with granular, papillary, smooth or warty surface which varies in colour from pink to deep red (Hatzimanolis et al. 2010). In edentulous patients it can cause

απεικονιστικές εξετάσεις έδειξαν κυπελλοειδή οστική απορρόφηση στην περιοχή του αριστερού γναθιαίου κυρτώματος όπως περιγράφεται βιβλιογραφικά και καμία διήθηση του μυελού των οστών ή αποδόμηση του υποκείμενου οστού.

Η ακτινολογική εικόνα της κυπελλοειδούς διαύγασης του υποκείμενου οστού μπορεί ακόμη να εντοπιστεί σε άλλους περιφερικούς μη οδοντογενείς όγκους, όπως στον περιφερικό γιγαντοκυτταρικό όγκο και συνεπώς αυτοί οι όγκοι θα πρέπει να περιλαμβάνονται στη διαφορική διάγνωση (Curran, 2004). Διαφορική διάγνωση θα πρέπει επίσης να γίνεται από άλλες αλλοιώσεις των ούλων που έχουν παρόμοια κλινική εμφάνιση και εμφανίζονται συχνότερα από το περιφερικό αδαμαντινοβλάστωμα όπως το θήλωμα, το πυογόνο κοκκίωμα, η επουλίδα, το ίνωμα, το περιφερικό οδοντογενές ίνωμα και το περιφερικό οστεοποιούμενο ίνωμα (LeCorn και συν. 2006). Η διαφορική διάγνωση είναι δύσκολο να γίνει με βάση κλινικά και ακτινογραφικά χαρακτηριστικά και είναι περισσότερο ακαδημαϊκού ενδιαφέροντος καθώς η θεραπεία είναι η ίδια για όλες τις προαναφερθείσες οντότητες και περιλαμβάνει εκτομή του όγκου σε όρια υγιών ιστών.

Η παθογένεση του περιφερικού αδαμαντινοβλαστώματος αποτελεί θέμα υπό συζήτηση. Μία θεωρία υποστηρίζει ότι ο όγκος προέρχεται από υπολείμματα της οδοντικής ταινίας που παρέμειναν στον βλεννογόνο των φατνιακών αποφύσεων και μία άλλη θεωρία υποστηρίζει ότι το περιφερικό αδαμαντινοβλάστωμα προκύπτει από τη βασική στιβάδα του καλυπτικού επιθηλίου, το οποίο έχει τη δυνατότητα διαφοροποίησης σε οδοντογενές επιθήλιο λόγω της παρουσίας σε αυτό πολυδύναμων κυττάρων των ελασσόνων σιελογόνων αδένων (Vanoven και συν. 2008). Η δεύτερη θεωρία υποστηρίζεται από το γεγονός ότι έχει αποδειχθεί ότι το καλυπτικό επιθήλιο έχει την ικανότητα να διαφοροποιείται σε οδοντογενές επιθήλιο (Curran, 2004). Επιπλέον, μικροσκοπικά το νεοπλασματικό επιθήλιο δείχνει να συνδέεται με το καλυπτικό επιθήλιο και οι συνδέσεις αυτές πιστεύεται ότι αναπαριστούν την προέλευση του όγκου από το στοματικό επιθήλιο. Πάντως, αυτή η σύνδεση ίσως απλά αναπαριστά «συγχώνευση» του νεοπλασματικού επιθηλίου με το καλυπτικό επιθήλιο όπως τα υπολείμματα του αδαμαντινικού επιθηλίου «συγχωνεύονται» με το στοματικό επιθήλιο κατά τη διάρκεια της ανατολής του δοντιού ή όπως το ενδοοστικό αδαμαντινοβλάστωμα διαβρώνει το φατνιακό οστό και «συγχωνεύεται» με το στοματικό επιθήλιο (Orsini και συν. 2006).

Πρόσφατα, οι Ide και συν. ανέφεραν μία περίπτωση in situ περιφερικού αδαμαντινοβλαστώματος υποστηρίζοντας ότι αυτή η περίπτωση είναι η απόδειξη ότι τα περιφερικά αδαμαντινοβλαστώματα προκύπτουν από κύτταρα του καλυπτικού επιθηλίου που κάτω απο συγκεκριμένες συνθήκες μεταστρέφονται σε μία περισσότερο αδιαφοροποίητη κατάσταση που τα καθιστά ικανά να μετατραπούν σε αδαμαντινοβλάστες. Τα κύτταρα αυτά πολλα-

tooth separation when it grows on interdentally papilla (Vanoven et al. 2008). The mass is usually painless and non-tender, unless it becomes ulcerated. In our case the mass was pedunculated, non-ulcerated and non-tender and the overlying mucosa was hyperemic.

Radiographically the underlying bone is generally not affected. The tumor is always confined superficial to the cortical bone because periosteum and gingival connective tissue create an effective barrier that does not allow neoplastic marrow infiltration (Vanoven et al. 2008). Sometimes, superficial bone resorption may be evident producing "cupping" of the underlying bone due to pressure rather than due to bone invasion. Gurol and Burkes (1995) reviewed 8 cases of peripheral ameloblastomas and concluded that "cupping" was evident in only one case, although in a Greek study concerning 7 cases of peripheral ameloblastomas "cupping" was evident in 3 cases (Kyriacopoulos et al. 2005). Despite the fact that "cupping" of the underlying bone is not commonly found, most of the times bone resorption is evident during tumor excision. In our case the panoramic radiograph revealed cupping resorption of the underlying bone in the region of the left maxillary tuberosity, and the CT and magnetic resonance imaging showed no invasion of bone marrow or destruction of the underlying bone.

"Cupping" can also be noted in other peripheral non-odontogenic tumors, such as peripheral giant cell tumor, suggesting that these tumors must be included in the differential diagnosis (Curran, 2004). Differential diagnosis must also be made from other gingival lesions that are similar in appearance and far more common in incidence than peripheral ameloblastomas such as papilloma, pyogenic granuloma, epulis, fibroma, peripheral odontogenic fibroma, and peripheral ossifying fibroma (LeCorn et al. 2006). Differential diagnosis based on clinical and radiographic characteristics, is difficult, but it is more of academic interest since treatment is the same for all the previously mentioned entities and involves excision of the tumor with a margin of healthy tissue.

Pathogenesis of peripheral ameloblastoma is a matter of debate. One theory supports that the tumor is derived from extraosseous remnants of dental lamina and the other states that peripheral ameloblastoma arises from basal cell layer of oral epithelium, which has the potential to differentiate into odontogenic epithelium or from the pluripotent cells of minor salivary glands, when the tumor has an extragingival location (Vanoven et al. 2008). The theory that peripheral ameloblastoma arises from the basal cell layer of surface epithelium is supported by the fact that it has previously been proved that oral epithelium has the ability to differentiate into odontogenic epithelium (Curran, 2004). Moreover, microscopically many tumors show connection with the overlying epithelium and this connection is thought to represent the origin of the tumor from surface epithelium. However, this con-

πλασιάζονται για κάποιους ανεξήγητους λόγους και δημιουργούν το περιφερικό αδαμαντινοβλάστωμα (Ide και συν. 2009). Η βλάβη βάφεται θετικά με κυτοκερατίνη 19 (CK19), η οποία χρωματίζει επίσης όλα τα επιθηλιακά στοιχεία των ενδοοστικών αδαμαντινοβλαστωμάτων, τα οδοντικά σπέρματα, το εμβρυϊκό στοματικό επιθήλιο και το όργανο της αδαμαντίνης (Reichart και συν. 1993, Berkovitz και συν. 1998), αλλά δεν χρωματίζει το στοματικό επιθήλιο. Αυτό το γεγονός στηρίζει τη θεωρία που υποστηρίζει ότι τα περιφερικά αδαμαντινοβλαστώματα είναι πιο πιθανό να προέρχονται από τα υπολείμματα της οδοντικής ταινίας. Ο Kahn αναφέρει παρουσία του ανθρώπινου θηλωματοϊού HPV-16 και 18 σε μία περίπτωση περιφερικού αδαμαντινοβλαστώματος, γεγονός που οδηγεί στην υπόθεση ότι και περιβαλλοντικοί παράγοντες όπως η μόλυνση από ιούς μπορούν επίσης να συνεισφέρουν στην ανάπτυξη του όγκου (Kahn, 1992).

Παρ' όλο που το περιφερικό αδαμαντινοβλάστωμα είναι ιστολογικά ταυτόσημο με το ενδοοστικό αδαμαντινοβλάστωμα, έχει εντελώς διαφορετική βιολογική συμπεριφορά. Συνήθως εμφανίζεται σε άτομα μέσης ηλικίας (4η και 5η δεκαετία) ενώ το αντίστοιχο ενδοοστικό εμφανίζεται συχνότερα σε άτομα νεότερα. Το περιφερικό αδαμαντινοβλάστωμα εμφανίζεται ως μία μικρή διόγκωση των ούλων χωρίς διήθηση στο υποκείμενο οστό ενώ το ενδοοστικό αδαμαντινοβλάστωμα επιδεικνύει μία επιθετική συμπεριφορά διηθώντας και καταστρέφοντας το οστό και πολλές φορές εμφανίζει εξωοστική επέκταση. Το ποσοστό υποτροπής του περιφερικού αδαμαντινοβλαστώματος κυμαίνεται από 9-19% (Orsini και συν. 2000, Philipsen και συν. 2001), ενώ αντίθετα εκείνο του ενδοοστικού αδαμαντινοβλαστώματος είναι πολύ μεγαλύτερο και κυμαίνεται από 50-90% (Curran, 2004). Φαίνεται ότι η ίδια ιστολογική αλλοίωση παρουσιάζει μία εντελώς διαφορετική συμπεριφορά όταν εντοπίζεται εξωοστικά. Ακόμη δεν είναι γνωστό εάν αυτό συμβαίνει επειδή ο συνδετικός ιστός των ούλων αποτελεί πιο αποτελεσματικό φραγμό στην εξάπλωση του όγκου από ότι το διάστημα μεταξύ των οστικών δοκίδων ή επειδή τα νεοπλαστικά κύτταρα του οδοντογενούς επιθηλίου συμπεριφέρονται διαφορετικά στους ιστούς των ούλων από ότι στο οστό όπου ανευρίσκονται φυσιολογικά.

Η θεραπεία εκλογής είναι η συντηρητική υποπεριοστική εκτομή του όγκου με κλινικά υγιή όρια (Curran, 2004). Αφαίρεση οστού δεν προτείνεται καθώς εξ ορισμού το περιφερικό αδαμαντινοβλάστωμα είναι εξωοστικό. Στην δική μας περίπτωση πραγματοποιήθηκε αφαίρεση οστού και το ιστολογικό πόρισμα επιβεβαίωσε ότι αυτό δεν είχε διηθηθεί από τον όγκο, υποστηρίζοντας τη θεωρία ότι η υποπεριοστική εκτομή είναι επαρκής όταν αντιμετωπίζεται ένα αληθές περιφερικό αδαμαντινοβλάστωμα. Οι Tajima και συν. πάντως, παρουσίασαν μία περίπτωση περιφερικού αδαμαντινοβλαστώματος με ιστολογικά χαρακτηριστικά συναφή με κακοήθη όγκο που είχε διηθήσει το παρακείμενο οστό. Οι συγγραφείς προτείνουν τη συ-

nection may simply represent fusion of the tumor with the overlying epithelium just like reduced enamel epithelium fuses with oral epithelium during tooth eruption or just like intraosseous ameloblastomas erode the alveolar bone and merge with oral epithelium (Orsini et al. 2006). Recently, Ide et al. reported a case of an in situ peripheral ameloblastoma supporting that this case is the proof that peripheral ameloblastomas arise from cells of surface epithelium which under certain conditions revert to a more undifferentiated state capable of becoming ameloblasts. Those cells proliferate for unknown reasons giving rise to peripheral ameloblastomas (Ide et al. 2009). Peripheral ameloblastomas stain positively with cytokeratin 19 (CK19) which is also positive in all epithelial elements of intraosseous ameloblastomas as well as in all tooth germs, in fetal oral epithelium and in human enamel organ (Berkovitz et al. 1998, Domingues et al. 2000, Reichart et al. 1993), but not in oral epithelium postnatally. This fact supports that peripheral ameloblastomas are most likely to arise from the remnants of the dental lamina that remain after tooth development. Kahn found expression of human papilloma virus HPV-16 and 18 in one case of peripheral ameloblastoma (Kahn, 1992). This finding suggests that environmental factors such as virus infection may also contribute to the development of extraosseous ameloblastomas.

Clinicians must understand that although peripheral ameloblastoma is histologically identical to intraosseous ameloblastoma, it has a completely different biologic behaviour. peripheral ameloblastoma is usually found in elderly people (4th and 5th decade) whereas its intraosseous counterpart is more common in younger people. Peripheral ameloblastoma appears as a small gingival mass with no invasion to the underlying bone. Intraosseous ameloblastoma, on the other hand, shows an aggressive behaviour invading and destructing the bone and sometimes becoming extraosseous. Recurrence rates range, as far as peripheral ameloblastoma is concerned, from 9-19% (Orsini et al. 2000, Philipsen et al. 2001), much lower than recurrence rates of intraosseous ameloblastoma, which range between 50-90% (Curran, 2004). It seems that the same lesion exhibits a completely different behaviour when located in the gingival tissue than when located in the bone. It is not yet known if this is because gingival connective tissue is a more effective barrier to tumor spread than intertrabecular spaces or because neoplastic cells of odontogenic epithelium behave differently in the gingival tissue than in the bone where they are normally found.

The current treatment of choice is conservative supraperiosteal excision with adequate margins (Curran, 2004). Bone removal is not recommended since by definition peripheral ameloblastoma is extraosseous. However, in our case, bone removal was performed and the histologic report confirmed that the bone was not infiltrated

ναφαίρεση του υποκείμενου οστού μαζί με τον όγκο όταν το μέγεθός του είναι μεγαλύτερο από 1,5 cm (Tajima και συν. 2001).

Όπως προαναφέρθηκε, οι υποτροπές είναι σπάνιες και στην πλειονότητά τους οφείλονται σε ανεπαρκή αφαίρεση του όγκου. Υποτροπή έχει αναφερθεί ακόμη και 8 χρόνια μετά την εκτομή του όγκου και αυτός είναι ο λόγος που προτείνεται επανέλεγχος του ασθενούς επ' αόριστον (LeCorn και συν. 2006). Ο Baden και συν. παρουσίασαν μία περίπτωση καλοήθους περιφερικού αδαμαντινοβλαστώματος που υποτροπίασε ως αδαμαντινοβλαστικό καρκίνωμα, το οποίο αντιμετωπίστηκε με ακτινοθεραπεία και τελικά εξελίχθηκε σε αναπλαστικό καρκίνωμα (Baden και συν. 1993). Σε περίπτωση υποτροπής προτείνεται μία ευρύτερη εκτομή με αφαίρεση του υποκείμενου οστού (Orsini και συν. 2000).

Οι κακοήθεις εξαλλαγές είναι πολύ σπάνιες, αν και έχει δημοσιευθεί μία μελέτη έξι περιπτώσεων περιφερικού αδαμαντινοβλαστώματος (Ide και Kusama, 2004) με κακοήθη ιστολογικά και κλινικά χαρακτηριστικά. Σε αυτές τις περιπτώσεις οι όγκοι παρουσιάζουν επιθετική τοπική συμπεριφορά, διηθώντας και καταστρέφοντας τις παρακείμενες δομές ενώ σε μία παρουσίαση περίπτωσης, η κακοήθης φύση του όγκου φανερώθηκε από την εμφάνιση μεταστατικής εστίας (Wettan και συν. 2001). Η συχνότητα του κακοήθους περιφερικού αδαμαντινοβλαστώματος είναι 4%, παρόμοια με την αντίστοιχη του ενδοοστικού αδαμαντινοβλαστώματος (Philipsen και συν. 2001). Δυστυχώς, δεν υπάρχουν ασφαλή κριτήρια για να προβλεφθεί ποιος όγκος θα εξαλλαγεί σε περιφερικό αδαμαντινοβλαστικό καρκίνωμα και η κακοήθης συμπεριφορά διαπιστώνεται μόνο από την κλινική πορεία του όγκου και συγκεκριμένα όταν αυτός υποτροπιάζει ή δίνει απομακρυσμένες μεταστάσεις. Οι Ide και Kusama (2004) υποστηρίζουν ότι ο βαθμός μιτωτικής δραστηριότητας ίσως να σχετίζεται με την κλινική συμπεριφορά του όγκου, ενώ οι Kishino και συν. επιπλέον υποστήριξαν αυτή την υπόθεση δείχνοντας ότι ο δείκτης Ki-67 είναι ένας χρήσιμος ανοσοϊστοχημικός δείκτης ικανός να καθορίσει την πιθανότητα κακοήθους εξαλλαγής ή κακοήθους συμπεριφοράς του όγκου (Kishino και συν. 2007). Όπως αναφέρεται δεν υπάρχουν ή υπάρχουν πολύ λίγες μιτώσεις στο περιφερικό αδαμαντινοβλάστωμα. Εάν υπάρχουν παραπάνω από μία μιτώσεις ανά οπτικό πεδίο, ο όγκος θα πρέπει να θεωρείται ως εν δυνάμει κακοήθης όγκος ανεξάρτητα από την ιστολογική του εικόνα (Ide και Kusama, 2004).

by the tumor, supporting the theory that supraperiosteal excision is adequate when a true peripheral ameloblastoma is treated. Tajima et al. however, have reported a case of peripheral ameloblastoma with histologic features consistent with a malignant tumor which had infiltrated the adjacent bone. They have suggested that when the size of the tumor is bigger that 1.5 cm, bone removal should be performed (Tajima et al. 2001). Recurrence is rare and it is currently attributed to inadequate clearance of the tumor rather than to tumor aggressiveness. Recurrences have been reported even 8 years after tumor excision and this is the reason why indefinite follow-up of the patient is recommended (LeCorn et al. 2006). Baden et al. reported a case of a benign peripheral ameloblastoma recurring as an ameloblastic carcinoma which progressed to anaplastic carcinoma following irradiation (Baden et al. 1993). If the tumor recurs, a wider excision with removal of the underlying bone is recommended (Orsini et al. 2000).

Malignant transformation is very rare, although a review of six cases of peripheral ameloblastomas (Ide and Kusama, 2004) with malignant histologic and clinical features has been published. In these cases the tumors exhibited aggressive local behavior, invading and destructing adjacent structures. In one case report, malignancy was manifested by metastasis (Wettan et al. 2001). The frequency of malignant peripheral ameloblastomas, is 4%, similar to that of intraosseous ameloblastomas (Philipsen et al. 2001). Unfortunately, neoplastic potential is only realized when the tumor recurs or metastasizes and there are not safe criteria to predict which tumor will transform to peripheral ameloblastic carcinoma. Ide et al. support that degree of mitotic activity could be of clinical significance and Kishino et al. further support that hypothesis by showing that Ki-67 is a useful immunohistochemical marker in predicting prognosis and potential malignant transformation (Ide and Kusama, 2004, Kishino et al. 2007). In general there are no or very few mitoses in peripheral ameloblastomas. If more than one mitotic figures per medium-power field are found the tumor must be considered as a potentially malignant tumor no matter what the cytologic features are (Ide and Kusama, 2004).

ΒΙΒΛΙΟΓΡΑΦΙΑ/REFERENCES

Baden E, Doyle JL, Petriella V: Malignant transformation of peripheral ameloblastoma. Oral Surg Oral Med Oral Pathol 75: 214–9, 1993

Berkovitz BKB, Barret AW: Cytokeratin intermediate filaments in oral and odontogenic epithelia. Bull Group Int Rech Sci Stomatol Odontol 40: 4–23, 1998

Bologna-Molina R, Mosqueda-Taylor A, Lopez-Corella E, de Almeida OP, Carrasco Daza D, Farfán-Morales JE et al.: Comparative expression of syndecan-1 and Ki-67 in peripheral and desmoplastic ameloblastomas and ameloblastic carcinoma. Pathol Int. 59:229-33, 2009

Bologna-Molina R, Mosqueda-Taylor A, Almeida-Oslei P, Toral-Rizo V, Martinez-Mata G: Peripheral desmoplastic ameloblastoma: histopathological and immunohistochemical profile of a case. Med Oral Patol Oral Cir Bucal 2010

Curran A: Peripheral odontogenic tumors. Oral Maxillofacial Surg Clin N Am. 16:399-408, 2004

Domingues MG, Jaeger MMM, Araújo VC, Araújo NS: Expression of cytokeratins in human enamel organ. Eur J Oral Sci 108: 43–47, 2000

Gardner DG: A pathologist's approach to the treatment of ameloblastoma. J Oral Maxillofac Surg 42: 161–6, 1984

Gurol M, Burkes EJ: Peripheral ameloblastoma. J Periodontol 66: 1065-1068, 1995

Hatzimanolis P, Romanos G, Konsolaki E, Giannikaki E: Peripheral amloblastoma of the mandible. Case report. Hellenic Archives of Oral & Maxillofacial Surgery 3:167-173, 2010

Ide F, Kusama K: Difficulty in predicting biological behavior of peripheral ameloblastoma. Oral Oncol 40: 651-2, 2004

Ide F, Mishima K, Miyazaki Y, Saito I, Kusama K: Peripheral ameloblastoma in-situ: an evidential fact of surface epithelium origin. Oral Surg Oral Med Oral Pathol Oral Radiol Endod 108(5):763-7, 2009

Kahn MA: Demonstration of human papillomavirus DNA in a peripheral ameloblastoma by in situ hybridization. Hum Pathol 23(2): 188-91, 1992

Kyriacopoulos V, Chrysomali E, Karyamba-Stylogianni E, Papanicolaou S: Peripheral ameloblastoma. Clinicopathological study of seven cases. Stomatologia 62(3): 102-109, 2005

Kishino M, Murakami S, Yuki M et al: A immunohistochemical study of the peripheral ameloblastoma. Oral Dis 13: 575–580, 2007

Kuru H: Ueber das admantinom. Centralbl f allg path u path anatomie (iena) 22:291–5, 1911

LeCorn BW, Bhattacharyya I, Vertucci F: Peripheral ameloblastoma: A case report and review of the literature. JOE 32 (2): 152-154, 2006

Martelli-Junior H, Souza L, Nogueira Santos L, Melo-Fihlo M, De Paula A: Peripheral ameloblastoma: a case report. Oral Surg Oral Med Oral Pathol Oral Radiol Endod 99:E31-3, 2005

Orsini G, Fioroni M, Rubini C, Piatelli A. Peripheral ameloblastoma: A report of 2 cases. J Periodontol 71(7): 1174-1176, 2000

Pekiner FN, Ozbayrak S, Sener BC, Olgac V, Sinaroglou A: Peripheral ameloblastoma: a case report. Dentomaxillofacial Radiology 36, 183-186, 2007

Philipsen HP, Reichart PA, Nikai H, Takata T and Kudo Y: Peripheral ameloblastoma: biological profile based on 160 cases from the literature. Oral Oncol 37: 17–27, 2001

Reichart P, Philipsen HP, Sonner S: Ameloblastoma: biological profile of 3677 cases. Oral Oncol Eur J Cancer 31:86-99, 1993

Smullin SE, Faquin W, Susarla SM, Kaban LB: Peripheral desmoplastic ameloblastoma: report of a case and literature review. Oral Surg Oral Med Oral Pathol Oral Radiol Endod. 105(1):37-40, 2008

Tajima Y, Kuroda-Kawasaki M, Ohno J, Yi J, Kusama K, Tanaka H, Fukunaga S, Shimida J, Yamamoto Y: Peripheral ameloblastoma with potentially malignant features: report of a case with special regard to keratin profile. J Oral Pathol Med 30:494-498, 2001

Vanoven B, Parker N, Petruzzelli G: Peripheral ameloblastoma of the maxilla: a case report and literature review. Am J Otolaryng 29:357-360, 2008

Wettan HL, Patella PA, Freedman PD: Peripheral ameloblastoma: review of the literature and report of recurrence as severe dysplasia. J Oral Maxillofac Surg 59:811-5, 2001

Yamanishi T, Ando S, Aikawa T, Kishino M, Nakano Y, Sasai K, Isomura E, Tsuji T, Koizumi H, Iida S, Kogo M: A case of extragingival peripheral ameloblastoma of the buccal mucosa. J Oral Pathol Med 36(3): 184-186, 2007

Διεύθυνση επικοινωνίας:
Βάγια Γκαλίτσιου
Ιουστινιανού 5,
412 22, Λάρισα
Τηλ.: 2410 620410
e-mail: vagiagkal@gmail.com

Address:
Vagia Gkalitsiou
5 Ioustinianou Street,
412 22, Larisa - Greece
Tel.: 2410 620410
e-mail: vagiagkal@gmail.com