Κυστικές αλλοιώσεις των γνάθων. Μελέτη μιας τριετίας

Δημοσθένης ΗΓΟΥΜΕΝΑΚΗΣ[1], Σπυρίδων ΑΘΑΝΑΣΙΟΥ[2], Χρήστος ΚΡΑΣΑΔΑΚΗΣ[3], Κωνσταντίνος ΜΟΥΡΟΥΖΗΣ[4], Μιχάλης ΜΕΖΙΤΗΣ[5], Γεώργιος ΡΑΛΛΗΣ[6]

Τμήμα Στοματικής και Γναθοπροσωπικής Χειρουργικής, Γενικό Νοσοκομείο Αττικής «ΚΑΤ»
(Συντονιστής Διευθυντής: Δρ. Γ. Ράλλης)

Cystic lesions of the jaws. Study of a three-year period

Dimosthenis IGOUMENAKIS, Spyridon ATHANASIOU, Christos KRASADAKIS, Constantinos MOUROUZIS, Michael MEZITIS, George RALLIS

Department of Oral and Maxillofacial Surgery, General Hospital of Attica "KAT", Greece
(Head Coordinator: Dr G. Rallis)

Κλινική μελέτη
Clinical study

ΠΕΡΙΛΗΨΗ: Οι κυστικές αλλοιώσεις των γνάθων αποτελούν συχνή παθολογική οντότητα.
Σκοπός: Η ανάλυση μιας σειράς περιπτώσεων κυστικών αλλοιώσεων των γνάθων.
Υλικό και μέθοδος: Έγινε αναδρομική μελέτη των περιπτώσεων κυστικών αλλοιώσεων, που αντιμετωπίστηκαν στο τμήμα μας, κατά τα έτη 2010 - 2012. Κριτήρια εισαγωγής μιας περίπτωσης στη μελέτη: μέγιστη διάμετρος της βλάβης τουλάχιστον 2 cm, χειρουργική θεραπεία υπό γενική αναισθησία και μετεγχειρητική παρακολούθηση του ασθενούς για τουλάχιστον ένα έτος.
Αποτελέσματα: Αναλύθηκαν 56 περιπτώσεις. Ο μέσος όρος ηλικίας των ασθενών ήταν τα 48,2 έτη και ο μέσος όρος μέγιστης διαμέτρου των βλαβών ήταν 3,86 cm. Η πλειοψηφία των περιπτώσεων αντιμετωπίστηκε με εκπυρήνιση (49/56– 87,5%). Αποσυμπίεση εφαρμόστηκε σε 5 περιπτώσεις (8,9%). Σε όλες τις περιπτώσεις, εκτός από μία όπου παρατηρήθηκε υποτροπή, το αποτέλεσμα ήταν η ίαση. Η χρησιμοποίηση οστικού μοσχεύματος συσχετίστηκε, σε στατιστικά σημαντικό βαθμό, με φαινομενικά ταχύτερη οστική αναγέννηση, πλην όμως και με αυξημένο κίνδυνο άμεσης μετεγχειρητικής διάσπασης του τραύματος.
Συμπεράσματα: Τόσο η εκπυρήνιση όσο και η αποσυμπίεση αποδείχτηκαν καλές μέθοδοι, αφού η εφαρμογή τους έδωσε ικανοποιητικά αποτελέσματα, σ' όλες τις περιπτώσεις. Τα αποτελέσματα από τη χρήση οστικού αλλομοσχεύματος ήταν αμφιλεγόμενα και επομένως η χρήση του πρέπει να μελετηθεί διεξοδικότερα.

ΛΕΞΕΙΣ ΚΛΕΙΔΙΑ: κύστεις, εκπυρήνιση, αποσυμπίεση, οστικό μόσχευμα

[1,2,3]*Ειδικευόμενος Τμήματος ΣΓΠΧ Γ.Ν.Α. «ΚΑΤ»*
[4]*Επιμελητής Α΄ Τμήματος ΣΓΠΧ Γ.Ν.Α. «ΚΑΤ»*
[5]*Διευθυντής Τμήματος ΣΓΠΧ Γ.Ν.Α. «ΚΑΤ»*
[6]*Συντονιστής Διευθυντής*

SUMMARY: Cystic lesions of the jaws are common pathologic entity.
Aim: The analysis of a case series of cystic lesions of the jaws.
Material and Method: Retrospective study of the cases of cystic lesions, which were managed in our department during the years 2010 - 2012 was conducted. The following inclusion criteria of a case in the study were defined: maximum diameter of the lesion at least 2cm, surgical treatment of the lesion under general anesthesia and postoperative follow-up of the patient for at least one year.
Results: 56 cases were analyzed. Average age of the patients was 48.2 years and the average maximum diameter of the lesions was 3.86cm. Almost all cases were managed by enucleation (49/56– 87.5%). Decompression was implemented in 5 cases (8.9%). In all cases, except for one where recurrence was observed, the result was cure of the lesion. The use of bone graft was correlated in statistically significant degree with seemingly quicker bone regeneration, but also with an increased risk of immediate postoperative wound dehiscence.
Conclusions: Enucleation as well as decompression were proven to be good methods, as their use provided satisfactory results in all cases. The results of bone allograft application were controversial and therefore its use must be studied more thoroughly.

KEY WORDS: cysts, enucleation, decompression, bone graft

Παρελήφθη: 20/8/2013 - Έγινε δεκτή: 1/12/2013

Paper received: 20/8/2013 - Accepted: 1/12/2013

ΕΙΣΑΓΩΓΗ

Οι κυστικές αλλοιώσεις των γνάθων αποτελούν συχνή παθολογική οντότητα. Είναι αλλοιώσεις που αυξάνονται με αργό ρυθμό και συνήθως διαδράμουν ασυμπτωματικά, μέχρι η διόγκωση είτε η εκδήλωση σημειολογίας, λόγω τοπικής λοίμωξης της αλλοίωσης, να οδηγήσουν τον ασθενή στον γιατρό. Επίσης, συχνά, οι κυστικές αλλοιώσεις διαγιγνώσκονται ως τυχαίο εύρημα σε ακτινογραφικό έλεγχο για άλλο λόγο. Άλλες σπανιότερες πρώτες εκδηλώσεις μιας κυστικής αλλοίωσης είναι η κινητικότητα δοντιών, το κάταγμα και η υπαισθησία (Anavi και συν. 2011). Η τυπική ακτινογραφική εικόνα συνίσταται σε μια μονόχωρη και ομοιογενή διαυγαστική αλλοίωση με σαφή και ομαλά όρια, που περιβάλλεται από ακτινοσκιερή γραμμή, ωστόσο παραλλαγές και αποκλίσεις από αυτό το πρότυπο δεν είναι σπάνιες (Matsumura και συν. 1998, Αγγελόπουλος και συν. 2000). Αν και καλοήθεις βλάβες, οι κύστεις αυξάνονται και αν αφεθούν μπορεί να λάβουν μεγάλες διαστάσεις και να προκαλέσουν ποικίλες επιπλοκές. Επομένως, επιβάλλεται να θεραπεύονται. Οι δύο κύριες θεραπευτικές προσεγγίσεις είναι η εκπυρήνιση και η μαρσιποποίηση, ενώ περιγράφονται επίσης παραλλαγές των δύο αυτών μεθόδων (Hjorting-Hansen και συν. 1993).

Σκοπός: Η παρούσα εργασία έχει ως σκοπό την ανάλυση μιας σειράς περιπτώσεων κυστικών αλλοιώσεων των γνάθων.

ΥΛΙΚΟ ΚΑΙ ΜΕΘΟΔΟΣ

Μελετήθηκαν αναδρομικά οι φάκελοι των ασθενών με κυστικές αλλοιώσεις, που αντιμετωπίστηκαν στην κλινική μας κατά την τριετία 2010-2012. Στην εργασία συμπεριελήφθησαν οι περιπτώσεις που πληρούσαν τα εξής κριτήρια: μέγιστη διάμετρος της βλάβης τουλάχιστον 2cm, χειρουργική θεραπεία της βλάβης υπό γενική αναισθησία και τέλος, μετεγχειρητική παρακολούθηση του ασθενούς για τουλάχιστον ένα έτος. Έγινε καταγραφή των δεδομένων κάθε περίπτωσης και στατιστική τους ανάλυση με το πρόγραμμα SPSS 17.0. Το μέγεθος κάθε βλάβης καταγράφηκε ως μέγιστη διάμετρος, όπως αυτή μετρήθηκε στην πανοραμική ακτινογραφία. Από τις τεχνικές προδιαγραφές του πανοραμικού μηχανήματος του νοσοκομείου μας, προκύπτει ότι οι ακτινογραφίες του ενέχουν μεγέθυνση της τάξης του 1,2:1 και επομένως το πραγματικό μέγεθος κάθε βλάβης υπολογίστηκε, διαιρώντας το μετρούμενο διά 1,2. Επίσης, για λόγους ταξινόμησης, οι περιοχές ανάμεσα στους κυνόδοντες κάθε γνάθου ορίστηκαν ως πρόσθιες, ενώ πίσω απ' αυτούς ως οπίσθιες. Η οδοντογενής κερατινοκύστη, σύμφωνα με την τελευταία ταξινόμηση του Παγκόσμιου Οργανισμού Υγείας (ΠΟΥ), έχει μετονομαστεί σε κερατινοκυστικό οδοντογενή όγκο (Barnes και συν. 2005). Παρά ταύτα, στην παρούσα εργασία θεωρήθηκε κύστη, αφού ως τέτοια εκδηλώνεται κλινικά και αντιμετωπίζεται θεραπευτικά. Η αντιμετώπιση με εγχειρητική σε δύο

INTRODUCTION

Cystic lesions of the jaws are a usual pathologic entity. They are slow-growing lesions and they commonly progress asymptomatically, until swelling or development of signs, due to local infection lead the patient to the doctor. Also, frequently, cystic lesions are incidental findings in radiographic investigation. Other rare first manifestations of a cystic lesion are teeth mobility, mandibular fracture and hypesthesia (Anavi et al. 2011). The typical radiographic image consists of unilocular and homogeneous lesion with defined and regular margins, which is circumscribed by a radioopaque line. However variants and divergences from this pattern are not rare (Matsumura et al. 1998, Angelopoulos et al. 2000). Despite being benign lesions, cysts enlarge and if left untreated, they may obtain large size and cause variable complications. Therefore, it is mandatory that they be treated. The two main treatment modalities are enucleation and marsupialization, while variations of these two methods are also described (Hjorting-Hansen et al. 1993).

Aim: Aim of the present study is the analysis of a case series of cystic lesions of the jaws.

MATERIAL AND METHOD

The files of patients treated in our clinic for cystic lesions of the jaws over the three-year period 2010-2012, were studied retrospectively. Cases that fulfilled the following criteria were enrolled in the study: maximum diameter of the lesion of at least 2cm, surgical treatment of the lesion under general anesthesia, postoperative follow-up of the patient for at least one year. Data of every case were recorded and statistically analyzed by software SPSS 17.0. The size of each lesion was recorded as its maximum diameter, as measured on panoramic radiograph. Since technical data of the panoramic unit of our hospital indicate that radiographs comprise magnification of 1.2:1, the actual size of each lesion was calculated by dividing the measured one by 1.2. Also, for classification reasons, areas between the canines of each jaw were defined as anterior, and those posteriorly of them as posterior. According to the latest classification of the World Health Organization (WHO), odontogenic keratocyst has been renamed as keratocystic odontogenic tumor (Barnes et al. 2005). Nonetheless, in the present work it was regarded as a cyst, since it clinically demonstrates and is managed as such. Treatment by operation in two stages, meaning initially decompression and subsequently enucleation, due to briefness, is referred in the text simply with the term "decompression". Decompression consists in formation of aperture in the mucosa and in the buccal cortex, which connects the cyst with the oral cavity. A tube, which maintains the connection and through which irrigation is performed, is placed in the aperture. So, reduction of the endocystic pressure and

χρόνους, δηλαδή αρχικά αποσυμπίεση και μετέπειτα εκπυρήνιση μιας κύστης, για λόγους συντομίας, αναφέρεται στο κείμενο απλά με τον όρο «αποσυμπίεση». Η αποσυμπίεση συνίσταται σε δημιουργία οπής στο στοματικό βλεννογόνο, στον παρειακό οστικό φλοιό και στο κυστικό τοίχωμα που φέρνει σε επικοινωνία την κύστη με τη στοματική κοιλότητα. Στην οπή τοποθετείται σωληνίσκος, ο οποίος διατηρεί την επικοινωνία ανοικτή, επιτρέπει να γίνονται διακλυσμοί της κοιλότητας και τελικά να επιτευχθεί η μείωση της ενδοκυστικής πίεσης και προοδευτική συρρίκνωση της κύστης. Ως επί το πλείστον, απαιτείται εκπυρήνιση της υπολειμματικής βλάβης, σε δεύτερο χρόνο.
Μετεγχειρητικές επιπλοκές, που συνέβησαν έως και 3 εβδομάδες μετά την επέμβαση, θεωρήθηκαν άμεσες, ενώ μετά τις 3 πρώτες εβδομάδες, όψιμες.

ΑΠΟΤΕΛΕΣΜΑΤΑ

Μελετήθηκαν συνολικά 98 περιπτώσεις κυστικών αλλοιώσεων. Απ' αυτές, 56 πληρούσαν τα κριτήρια εισαγωγής, οπότε συμπεριελήφθησαν τελικά στην εργασία και αναλύθηκαν. 30 ασθενείς ήταν άντρες και 26 γυναίκες, με μέσο όρο ηλικίας τα 48,2 έτη (ελάχιστη τιμή 14 και μέγιστη 79 έτη). Τα δεδομένα για το πρώτο σύμπτωμα και την εντόπιση της βλάβης φαίνονται στους Πίνακες 1 και 2. Η μέγιστη διάμετρος των βλαβών ήταν, κατά μέσο όρο, 3,86cm, με μέγιστη τιμή τα 10cm (1 περίπτωση) και ελάχιστη τα 2cm (10 περιπτώσεις).
Η εφαρμοσθείσα θεραπεία ήταν εκπυρήνιση σε 49 (87,5%) και αποσυμπίεση σε 5 περιπτώσεις (8,9%). Σε μία περίπτωση (1,8%) έγινε εκπυρήνιση της βλάβης και επιπλέον τοποθετήθηκε μεταλλική πλάκα, ώστε να υπο-

progressive shrinkage of the cyst are facilitated. In most cases, enucleation of the remaining lesion is demanded. Postoperative complications, which ensued within 3 weeks after the operation were regarded as immediate, whereas those after the 3 first postoperative weeks as late ones.

RESULTS

A total of 98 cases were studied. Of them, 56 fulfilled the inclusion criteria, were enrolled in the study and analyzed. 30 patients were males and 26 females, with an average age of 48.2 years (minimum value 14 and maximum 79 years). Data, regarding the first symptom and the location of the lesions, are depicted in Tables 1 and 2. Average diameter of the lesions was 3.86 cm, with maximum value of 10cm (one case) and minimum of 2cm (10 cases).
The treatment applied was enucleation in 49 (87.5%) and decompression in 5 cases (8.9%). In one case (1.8%) enucleation was undertaken and moreover a metallic plate was placed, to avoid a possible fracture (Fig. 1). In another case (1.8%), a void cavity, without epithelial wall, was found. Namely, it was a traumatic bone cyst and thus curettage of the cavity was performed. In 9 cases (16.1%) mixture of cortical-cancellous preserved human bone was used as graft. Wherever decompression was implemented, satisfactory shrinkage of the lesion was achieved and it was followed by enucleation of the lesion (Fig. 2). Average duration of decompression was 7.2 months.
In the category of immediate complications, hypesthesia of the inferior alveolar nerve was observed in 25 cases

Διάγραμμα 1/Diagram 1

Το πρώτο σύμπτωμα των κυστικών αλλοιώσεων που οδήγησε τον ασθενή στο γιατρό
The first symptom of cystic lesions that led the patient to the doctor

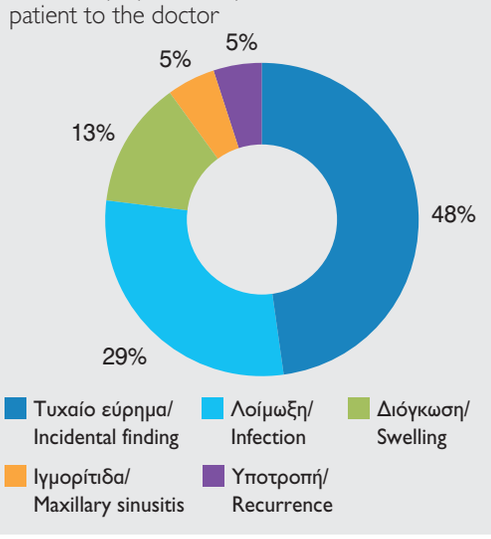

Διάγραμμα 2/Diagram 2

Οι ιστολογικοί τύποι των βλαβών σε συνάρτηση με τη θέση τους
Histological types of the lesions according to their location

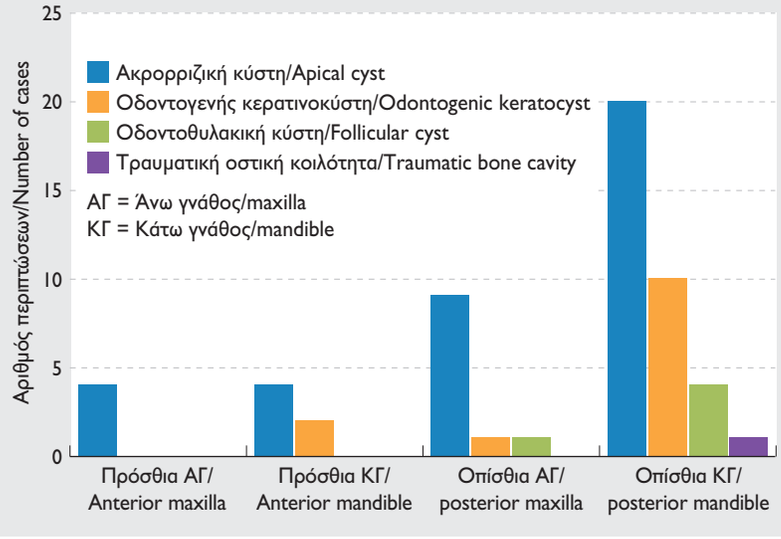

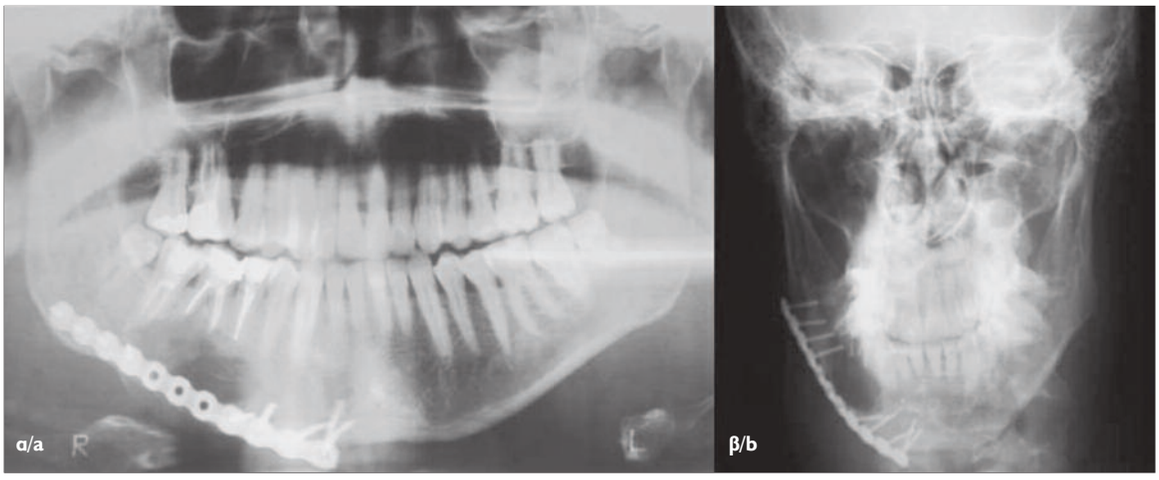

Εικ. 1: Μετεγχειρητικές ακτινογραφίες περίπτωσης, όπου τοποθετήθηκε μεταλλική πλάκα, για την ενίσχυση της εξασθενημένης κάτω γνάθου (α: πανοραμική ακτινογραφία, β: μετωπορρινική ακτινογραφία).
Fig. 1: Postoperative radiographs of a case, where a hard plate was placed, to enhance mandibular deficiency (a: panoramic radiograph, b: frontonasal radiograph).

στηριχθεί η δομικά εξασθενημένη κάτω γνάθος και να αποφευχθεί ενδεχόμενο κάταγμα (Εικ. 1). Σε μία άλλη περίπτωση (1,8%), διεγχειρητικά βρέθηκε κενή οστική κοιλότητα χωρίς επιθηλιακό τοίχωμα, επρόκειτο δηλαδή για τραυματική οστική κύστη, οπότε έγινε απόξεση της κοιλότητας. Σε 9 περιπτώσεις (16,1%) χρησιμοποιήθηκε μείγμα φλοιώδους-σπογγώδους συντηρημένου ανθρώπινου οστού, ως μόσχευμα. Όπου εφαρμόστηκε αποσυμπίεση, επιτεύχθηκε ικανοποιητική συρρίκνωση της βλάβης, που βέβαια ακολουθήθηκε από εκπυρήνισή της (Εικ. 2). Ο μέσος όρος διάρκειας της αποσυμπίεσης ανήλθε στους 7,2 μήνες.

Στην κατηγορία των άμεσων επιπλοκών, παρατηρήθηκε υπαισθησία του κάτω φατνιακού νεύρου σε 25 περιπτώσεις (61% για βλάβες στην κάτω γνάθο), διάσπαση τραύματος σε 6 (10,7%) και διαπύηση σε 2 (3,6%). Η υπαισθησία ήταν σ' όλες τις περιπτώσεις συνέπεια εκπυρήνισης, ενώ στις 5 περιπτώσεις, που εφαρμόστηκε αρχικά αποσυμπίεση και σε δεύτερο χρόνο εκπυρήνιση, δεν παρατηρήθηκε υπαισθησία. Η υπαισθησία παρήλθε ύστερα από 12,44 εβδομάδες, κατά μέσο όρο (μέγιστη τιμή 32, ελάχιστη 3), ενώ σε 1 περίπτωση παρέμεινε μόνιμη. Από τις 6 περιπτώσεις διάσπασης, οι 5 ήταν στην οπίσθια περιοχή της κάτω γνάθου και 1 στην οπίσθια της άνω γνάθου. Επίσης, είναι αξιοσημείωτο, ότι από τις 9 περιπτώσεις, όπου χρησιμοποιήθηκε μόσχευμα, 3 εμφάνισαν διάσπαση (33,3%). Από τις 47, όπου δε χρησιμοποιήθηκε, ομοίως 3 εμφάνισαν διάσπαση· εδώ όμως το ποσοστό ήταν 6,38% και η διαφορά στατιστικά σημαντική (x^2=5,74, p=0,017).

Σημαντικές όψιμες επιπλοκές δεν παρατηρήθηκαν, παρά μόνο 1 περίπτωση υποτροπής, η οποία διαπιστώθηκε 9 μήνες μετεγχειρητικά και αφορούσε εκπυρηνισθείσα κερατινοκύστη. Επίσης, στη φάση της αποσυμπίεσης, προέκυψε σε όλες τις περιπτώσεις (5/5, 100%) διάβρωση του βλεννογόνου στα σημεία των καθηλωτικών ραφών

(61% for mandibular lesions), wound dehiscence in 6 (10.7%) and suppuration in 2 cases (3.6%). Hypesthesia was in all cases consequence of enucleation, while in 5 cases, where initially decompression and in a second stage enucleation was implemented, no hypesthesia was observed. The symptom resolved after 14.44 weeks on average (maximum value 32, minimum 3). On the contrary, in one case hypesthesia was permanent. Of 6 cases of dehiscence, 5 were at the posterior area of the mandible and one at the posterior one of the maxilla. Also, it is noteworthy, that of the 9 cases where graft was used, 3 developed dehiscence (33.3%). Of the 47, where no graft was used, similarly 3 cases developed dehiscence. Here, however, the difference was statistically significant (x^2=5.74, p=0.017).

No major late complications were observed, except for 1 case of relapse which was identified 9 months postoperatively and concerned an enucleated keratocyst. Additionally, in the phase of decompression, in all cases (5/5, 100%) erosion of the mucosa at the points of stabilizing sutures, in conjunction with relaxation and untying of the sutures and transposition of the tube occurred.

Histological examination of the lesions showed radicular cyst in 37 (66.1%) cases, keratocyst in 13 (23.2%) and follicular cyst in 5 (8.9%). All cases of follicular cyst involved an impacted or semi-impacted third molar. As aforementioned, in 1 (1.8%) case the cystic lesion turned out to be a traumatic bone cavity.

After 12 months of follow up radiographical obliteration of the lesion was observed in 17 cases (30.4%). Additionally, of the 9 cases where graft was used, 8 (88.9%) manifested radiographical obliteration of the lesion within 12 months. Instead, of the rest 47, where no graft was used, only 9 (19.1%) manifested radiographical healing within 12 months. The above difference was statistically significant (x^2=17.38, p<0,001).

σε συνδυασμό με χαλάρωση ή λύση τους και μετατόπιση του σωληνίσκου.
Η ιστολογική εξέταση των βλαβών ανέδειξε ακρορριζική κύστη σε 37 (66,1%) περιπτώσεις, κερατινοκύστη σε 13 (23,2%) και οδοντοθυλακική κύστη σε 5 (8,9%). Όλες οι περιπτώσεις οδοντοθυλακικής κύστης συσχετίζονταν με έγκλειστο ή ημιέγκλειστο τρίτο γομφίο. Όπως αναφέρθηκε παραπάνω, σε 1 (1,8%) περίπτωση η κυστική αλλοίωση αποδείχθηκε τραυματική οστική κοιλότητα.
Έπειτα από 12 μήνες παρακολούθησης, ακτινογραφική εξάλειψη της αλλοίωσης παρατηρήθηκε σε 17 περιπτώσεις (30,4%). Επιπρόσθετα, από τις 9 περιπτώσεις, όπου χρησιμοποιήθηκε μόσχευμα, οι 8 (88,9%) εμφάνισαν ακτινογραφική εξάλειψη της αλλοίωσης στους 12 μήνες. Αντίθετα, από τις υπόλοιπες 47, όπου δε χρησιμοποιήθηκε μόσχευμα, μόνο 9 (19,1%) εμφάνισαν ακτινογραφική ίαση στους 12 μήνες. Η ανωτέρω διαφορά ήταν στατιστικά σημαντική (x^2=17,38, p<0,001).

ΣΥΖΗΤΗΣΗ

Στην παρούσα μελέτη, η συχνότητα των ιστολογικών τύπων των αλλοιώσεων ήταν ως εξής: ακρορριζική κύστη (66,1%), οδοντογενής κερατινοκύστη (23,2%) και οδοντοθυλακική κύστη (8,9%). Η συνηθέστερη θέση εντόπισης ήταν η οπίσθια περιοχή της κάτω γνάθου (62,5%). Στη διεθνή βιβλιογραφία, η ακρορριζική κύστη έρχεται ομοίως πρώτη σε συχνότητα. Εντούτοις, δεύτερη σε συχνότητα αναφέρεται η οδοντοθυλακική και τρίτη η κερατινοκύστη, ακολουθούμενες από άλλους σπάνιους τύπους (Kreidler και συν. 1993, Manor και συν. 2012). Αυτή η διαφορά των βιβλιογραφικών με τα δικά μας στοιχεία μπορεί να αποδοθεί σε τυχαία στατιστική διακύμανση. Είναι, επίσης, άξιο αναφοράς, ότι τα παραπάνω δεδομένα παρουσιάζουν αποκλίσεις, προκειμένου για κυστικές αλλοιώσεις σε παιδιά. Συγκεκριμένα, σε εργασία στην οποία μελετήθηκαν ασθενείς 2 έως 14 ετών, συνάγεται, ότι η συχνότερη βλάβη στα παιδιά είναι η οδοντοθυλακική κύστη (42,6%) ενώ έπονται, κατά σειρά φθίνουσας συχνότητας, οι κύστεις ανατολής (10,5%), οι κερατινοκύστεις (10,6%), οι ακρορριζικές κύστεις (10,6%) και άλλοι τύποι με μικρότερη ακόμα συχνότητα εμφάνισης (Iatrou και συν. 2009).
Η οδοντογενής κερατινοκύστη, εξαιτίας των ιστολογικών της χαρακτηριστικών και της έντονης τάσης της για υποτροπή, θεωρείται από πολλούς συγγραφείς νεόπλασμα. Κύριο ιστολογικό χαρακτηριστικό της είναι η ύπαρξη τοιχώματος από κερατινοποιημένο επιθήλιο, το οποίο μπορεί να εμφανίζει παρακερατίνη, ορθοκερατίνη ή συνδυασμό των δύο (Neville και συν. 2002). Οι παρακερατινοποιημένες βλάβες είναι σαφώς συχνότερες, ακολουθούμενες από τις ορθοκερατινοποιημένες, ενώ οι μεικτές είναι σπανιότατες. Η συχνότητα πάντως του κάθε τύπου ποικίλλει από μελέτη σε μελέτη (Kakarantza-Angelopoulou και Nicolatou 1990, Crawley και συν. 1992, Neville και συν. 2002). Η διάκριση των κερατινο-

DISCUSSION

In the present study, the frequency of the histologic types of the lesions was as follows: radicular cyst (66.1%), odontogenic keratocyst (23.2%) and follicular cyst (8.9%). The most usual location was the posterior area of the mandible (62.5%). In the international literature, the radicular cyst similarly possesses the highest frequency. Nevertheless, the follicular cyst is reported second and the keratocyst third, followed by other rare types (Kreidler et al. 1993, Manor et al. 2012). This difference of the literature with our data may be attributed to random statistical fluctuation. It is also noteworthy, that the aforementioned data demonstrate divergence, regarding cystic lesions in children. In a study comprising patients 2 to 14 years old, it was concluded that the most common cystic lesion in children is the follicular cyst (42.6%). The following types, in declining frequency order, are: eruption cysts (10.5%), keratocysts (10.6%) and other more rare types (Iatrou et al. 2009).
Odontogenic keratocyst, because of its histological features and its strong propensity for recurrence, is considered as neoplasm by many authors. Its main histological feature is the presence of wall of keratinized epithelium, which may exhibit parakeratin, orthokeratin or combination of these two (Neville et al. 2002). Parakeratinized lesions are certainly more frequent, followed by the orthokeratinized, whereas mixed ones are most rare. Nevertheless, the frequency of each type varies, depending on the study (Kakarantza-Angelopoulou and Nicolatou 1990, Crawley et al. 1992, Neville et al. 2002). The distinction of keratocysts in orthokeratinized and parakeratinized is important, since the recurrence percentage of the latter is minimal. The opinion –which is disputed though– that orthokeratinized lesions must not be regarded as neoplasms is expressed for the same reason (Angelopoulos et al. 2000, Neville et al. 2002). Conversely, as it is known, parakeratinized keratocysts demonstrate strong propensity for recurrence. Besides, as a consequence, their postoperative time of follow-up is mandated to be long and even twenty-five years have been suggested (Chapelle et al. 2004). In our study, the follow-up time was limited, yet a case of recurrence of a keratocyst was identified 9 months postoperatively.
Follicular cysts involve a third molar in the majority of cases (Zhang et al. 2010). Moreover, osteolytic lesions involving a third molar are most often follicular cysts. Yet, other types of cysts and tumors may not be excluded. (Guven et al. 2000, Stathopoulos et al. 2011). In the present work, all follicular cysts involved a third molar.
Traumatic bone cysts constitute pseudocysts, because they lack epithelial lining and they are regarded as rare lesions, with percentage not exceeding 1.2% of all cystic lesions of the jaws (Matsumura et al. 1998, Hadjipetrou et al. 2005). Lately, an increase of their incidence has been noticed which has been attributed to a more thor-

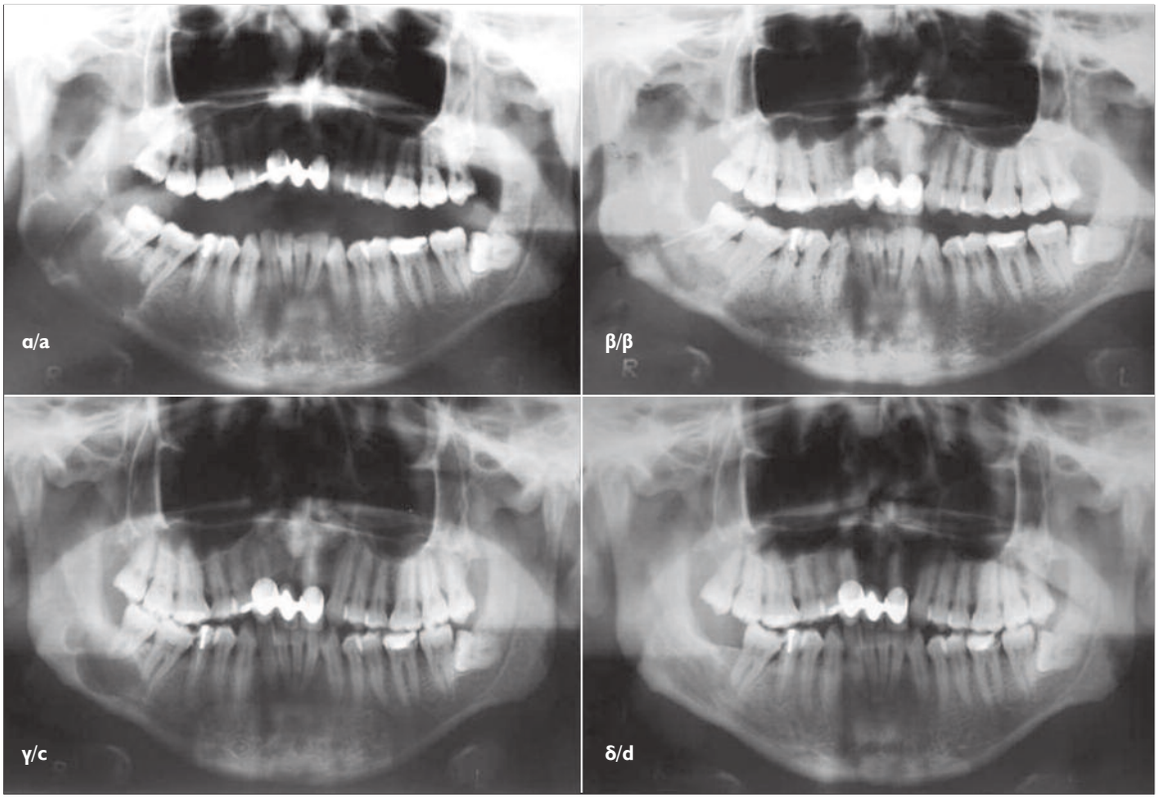

Εικ. 2: Πανοραμικές ακτινογραφίες περίπτωσης κερατινοκύστης. α) η αρχική βλάβη. β) αμέσως μετά την αποσυμπίεση, όπου απεικονίζονται δύο παροχετευτικοί σωληνίσκοι. γ) επτά μήνες μετά την αποσυμπίεση, οπότε η υπολειμματική βλάβη εκπυρηνίστηκε. δ) δώδεκα μήνες μετά την εκπυρήνιση. Διακρίνεται εξάλειψη της βλάβης.

Fig. 2: Panoramic radiographs of a case of an osteolytic lesion, which was histologically diagnosed as keratocyst. The first stage of its management consisted in decompression and the second in enucleation. a) the initial lesion. b) immediately after decompression. Two drainage tubes are depicted. c) seven months after decompression, enucleation was performed. d) twelve months after enucleation. Obliteration of the lesion is identified.

κύστεων σε παρακερατινοποιημένες και ορθοκερατινοποιημένες είναι σημαντική, αφού το ποσοστό υποτροπής των δεύτερων είναι ελάχιστο. Για τον ίδιο λόγο, διατυπώνεται η άποψη, η οποία ωστόσο αμφισβητείται από ορισμένους, ότι οι ορθοκερατινοποιημένες βλάβες δεν πρέπει να θεωρούνται νεοπλάσματα (Αγγελόπουλος και συν 2000, Neville και συν 2002). Αντίθετα, όπως είναι γνωστό, οι παρακερατινοποιημένες κερατινοκύστεις εκδηλώνουν έντονη τάση υποτροπής και γι' αυτό ο χρόνος μετεγχειρητικής παρακολούθησής τους απαιτείται να είναι μεγάλος και προτείνονται μέχρι και 25 χρόνια (Chapelle και συν. 2004). Στην εργασία μας, ο χρόνος ελάχιστης παρακολούθησης ήταν περιορισμένος, παρά ταύτα, μία περίπτωση υποτροπής κερατινοκύστης διαπιστώθηκε τον 9ο μετεγχειρητικό μήνα. Οι οδοντοθυλακικές κύστεις αφορούν τρίτο γομφίο στην πλειονότητα των περιπτώσεων (Zhang και συν. 2010). Επίσης, οι σχετιζόμενες με τρίτο γομφίο οστεολυτικές αλλοιώσεις είναι συνηθέστατα οδοντοθυλακικές κύστεις, χωρίς όμως να αποκλείονται άλλοι τύποι κύστεων και όγκοι (Guven και συν. 2000, Stathopoulos και συν. 2011). Στην παρούσα εργασία, όλες οι οδοντοθυλακικές κύστεις αφορούσαν σε τρίτο γομφίο.

Οι τραυματικές οστικές κύστεις αποτελούν ψευδοκύστεις, αφού στερούνται επιθηλιακής επένδυσης και θεωρούνται σπάνιες βλάβες, με ποσοστό που δεν ξεπερνά το 1,2% του συνόλου των κυστικών αλλοιώσεων των γνάθων (Matsumura και συν. 1998, Hadjipetrou και συν. 2005). Τα τελευταία χρόνια παρατηρείται αύξηση στην

ough and frequent radiographic control of the population. Of the 56 cases of the present work, 1 (1.8%) was traumatic bone cyst.

In a paper of Anavi et al., the results of a study of cystic lesions, with a sample of 73 cases, are analyzed. The first symptom was swelling in 48 (68.7%), tooth mobility in 6 (8.9%), pain in 5 (7.5%) and hypesthesia in 5 cases (7.5%), whereas trismus, draining sinus and abscess were noticed in one case each. Finally, 13 (17.8%) lesions were asymptomatic (Anavi et al. 2011). In the present work, the corresponding percentages differ grossly, as most lesions were asymptomatic (27 cases, 48.2%), whereas swelling was recorded in 12.5% of cases only (7 cases). A possible explanation of this difference is that in the study of Anavi et al. the minimum diameter of a lesion, as for the case to be included in the study, was set at 3cm, however in our study was at 2cm. Thus, it is possible that 3cm is the threshold, above which, a cyst causes obvious swelling and the possibility of hypesthesia becomes significant.

In the cases of the present study, preoperative biopsy was undertaken, when a lesion presented clinical and imaging features, indicative of pathological entity, other than a cyst. These were increased size (over 4cm), rapid size increase, infiltration of adjacent soft tissues, erosion of teeth roots and unclear or irregular radiographic borders. A further indication for biopsy, based on computed tomography, was density of a lesion, in Hounsfield units, that corresponds to soft tissue, instead of fluid. In these cases, preoperative biopsy is necessary, because it establishes exact

επίπτωσή τους, η οποία αποδίδεται στον συχνότερο και πληρέστερο ακτινογραφικό έλεγχο του πληθυσμού. Από τις 56 κυστικές αλλοιώσεις της παρούσας εργασίας, 1 (1,8%) ήταν τραυματική οστική κύστη.

Σε άρθρο των Anavi και συν. όπου αναλύονται τα αποτελέσματα μελέτης 73 κυστικών αλλοιώσεων, το πρώτο σύμπτωμα ήταν η διόγκωση σε 48 (68,7%), η κινητικότητα δοντιών σε 6 (8,9%), ο πόνος σε 5 (7,5%) και η υπαισθησία σε 5 (7,5%) περιπτώσεις, ενώ ο τρισμός, το συρίγγιο και το απόστημα σημειώθηκαν σε μία περίπτωση το καθένα. Τέλος, 13 (17,8%) βλάβες ήταν ασυμπτωματικές (Anavi και συν. 2011). Στην παρούσα εργασία, τα αντίστοιχα ποσοστά διαφέρουν σημαντικά, αφού οι ασυμπτωματικές βλάβες ήταν και οι περισσότερες (27 περιπτώσεις, 48,2%), ενώ διόγκωση καταγράφηκε μόνο στο 12,5% των περιπτώσεων (7 περιπτώσεις). Μια πιθανή ερμηνεία αυτών των διαφορών είναι, ότι στη μελέτη των Anavi και συν. η ελάχιστη διάμετρος των βλαβών που περιλήφθηκαν στη μελέτη, ορίστηκε στα 3cm, ενώ στην παρούσα μελέτη στα 2cm. Είναι λοιπόν πιθανό, τα 3cm να είναι το όριο, πάνω από το οποίο μια κύστη προκαλεί εμφανή διόγκωση και οι πιθανότητες υπαισθησίας γίνονται σημαντικές.

Στις περιπτώσεις της παρούσας εργασίας, προεγχειρητική βιοψία πραγματοποιήθηκε όταν μία βλάβη παρουσίαζε κλινικά και απεικονιστικά χαρακτηριστικά ενδεικτικά παθολογικής οντότητας, διαφορετικής από κύστη. Τέτοια ήταν το μεγάλο μέγεθος (πάνω από 4cm), η ταχεία αύξηση του μεγέθους, η διήθηση γειτονικών μαλακών ιστών, η απορρόφηση ριζών δοντιών και τα ασαφή ή ανώμαλα ακτινογραφικά όρια. Μια επιπλέον ένδειξη για βιοψία, βασιζόμενη στην αξονική τομογραφία, ήταν η πυκνότητα μιας βλάβης σε μονάδες Hounsfield, που αντιστοιχούσε σε μαλακό ιστό, παρά σε υγρό. Η προεγχειρητική βιοψία θέτει ακριβή διάγνωση σ' αυτές τις περιπτώσεις, επιτρέποντας την επιλογή της καταλληλότερης θεραπευτικής μεθόδου. Περιπτώσεις κυστικών βλαβών, που με την βιοψία αποδείχθηκε ότι δεν ήταν κυστικές, αποκλείστηκαν από την παρούσα μελέτη.

Η εγχειρητική σε δύο χρόνους αποτελεί μια παραλλαγή της κλασικής μαρσιποποίησης, κατά την οποία διενεργείται σε πρώτο χρόνο αποσυμπίεση της κύστης και σε δεύτερο εκπυρήνιση, όμως είναι δυνατόν η αποσυμπίεση να οδηγήσει και μόνη της σε ίαση (Pogrel 2005, Swantek και συν. 2012). Στις περιπτώσεις μας, στη φάση της αποσυμπίεσης σταθερό πρόβλημα ήταν η διάβρωση του βλεννογόνου από τις καθηλωτικές ραφές, η χαλάρωση τους και η μετακίνηση του σωληνίσκου. Πάντως, αυτές οι επιπλοκές μπορούν να θεωρηθούν μικρής σημασίας, αφού η διόρθωσή τους με τοπική αναισθησία ήταν απλή και σύντομη και επίσης οι ασθενείς τις ανέχονταν καλά. Άλλες επιπλοκές της αποσυμπίεσης, που έχουν περιγραφεί αλλά δε συνέβησαν στις δικές μας περιπτώσεις, είναι: απόφραξη του σωληνίσκου από τροφές, παρεμβολή του στην οδοντική σύγκλειση και απώλειά του (Enislidis και

diagnosis, enabling the selection of the most adequate therapeutic modality. Additionally, it may prevent the inconvenient instance, when the surgeon begins an operation to remove a cyst, but intraoperatively he confronts lesion of other type, which requires other therapeutic approach, as a tumor. Cases of lesions, that were proven to be not cystic, were excluded from the present study.

Operation in two stages is a variation of the classical marsupialization. It includes a first stage of decompression of the cyst and a second of enucleation, though decompression alone may lead to cure (Pogrel 2005, Swantek et al. 2012). In our cases, invariable problem in the phase of decompression was erosion of the mucosa by the stabilizing sutures, loosening of the sutures and dislodgement of the tube. Yet, these complications may be regarded as of minor importance, since their management under local anesthesia was simple, quick and patients tolerated them well. Other described complications of decompression, which did not occur in our cases, are: obstruction of the tube by food debris, interference of the tube with dental occlusion and loss of the tube (Enislidis et al. 2004). In the present study, in cases that decompression was performed in a first stage and enucleation in a second, no hypesthesia of the inferior alveolar nerve was observed. The apparent explanation is that in these cases, shrinkage of the lesion possibly leads to divergence of the lesion from the canal of the nerve, with the result that the latter is not injured by the surgical manoeuvres. In the case of Fig. 1, enucleation of the cystic lesion was carried out. Furthermore, a rigid osteosynthesis plate was placed, to augment the impaired by the lesion mandible. This case was indicated to be treated by operation in two stages, as for the lesion to shrink and for the structural resistance of the mandible to be restored. So, the possibility of fracture would be decreased and the placement of plate evaded. Although two stages operation was suggested to the patient, she preferred the immediate enucleation, because she stated that she would not tolerate the tube in her mouth and would not be able to undertake daily irrigations for long.

Bone grafts of various types have been widely used, in order to facilitate faster and more efficient bone regeneration. Of course, this application has been utilized also in cases of cystic lesions. Histologic studies in humans and animals have proven that grafts passively act as network or scaffold, upon which formation of vessels, proliferation of osteoblasts and biosynthesis of bone tissue ensue (Frame et al. 1982, Leventis et al. 2010, Matsuo et al. 2011, Sager et al. 2012).

Our data indicate that the use of bone graft increases the chance of immediate postoperative dehiscence of the surgical wound. A possible explanation is that the graft acts as foreign body, impairing the first stage of healing. Additionally, graft granules may interfere with the edge of the mucoperiosteal flaps, disrupting their full

συν. 2004). Στην παρούσα μελέτη, στις περιπτώσεις που έγινε σε πρώτη φάση αποσυμπίεση και σε δεύτερη εκπυρήνιση, δεν παρατηρήθηκε υπαισθησία του κάτω φατνιακού νεύρου. Η προφανής ερμηνεία είναι, ότι σ' αυτές τις περιπτώσεις η συρρίκνωση της βλάβης οδηγεί σε απομάκρυνσή της από τον πόρο του κάτω φατνιακού, με αποτέλεσμα το τελευταίο να μη θίγεται από τους χειρουργικούς χειρισμούς.

Στην περίπτωση της Εικ. 1, έγινε εκπυρήνιση κυστικής αλλοίωσης και επιπλέον τοποθετήθηκε πλάκα οστεοσύνθεσης, ώστε να ενισχυθεί η εξασθενημένη από την αλλοίωση κάτω γνάθος. Η περίπτωση αυτή, ενώ είχε ένδειξη να αντιμετωπισθεί με εγχειρητική σε δύο χρόνους, προκειμένου να μειωθεί η αλλοίωση, να υπάρξει δομική αποκατάσταση της κάτω γνάθου και επομένως να μειωθεί η πιθανότητα κατάγματος, αντιμετωπίστηκε με άμεση εκπυρήνιση, μετά από επιθυμία της ασθενούς που δήλωσε ότι δε θα μπορούσε να ανεχθεί σωληνίσκο στο στόμα της, ούτε και να κάνει καθημερινούς διακλυσμούς για μεγάλο χρονικό διάστημα.

Οστικά μοσχεύματα διαφόρων τύπων έχουν χρησιμοποιηθεί ευρέως, για την επίτευξη ταχύτερης και αποτελεσματικότερης οστικής αναγέννησης. Φυσικά, η χρήση τους αυτή έχει τύχει εφαρμογής και σε περιπτώσεις κυστικών αλλοιώσεων. Από ιστολογικές μελέτες σε ανθρώπους και σε πειραματόζωα, έχει αποδειχθεί ότι τα μοσχεύματα δρουν παθητικά ως δίκτυο ή ικρίωμα, πάνω στο οποίο επιτελείται σχηματισμός αγγείων, πολλαπλασιασμός οστεοβλαστών και βιοσύνθεση νέου οστίτη ιστού (Frame και συν. 1982, Leventis και συν. 2010, Matsuo και συν. 2011, Sager και συν. 2012).

Από τα δεδομένα μας φάνηκε, ότι η χρήση οστικού μοσχεύματος αυξάνει τις πιθανότητες άμεσης μετεγχειρητικής διάσπασης του χειρουργικού τραύματος. Μια πιθανή ερμηνεία είναι ότι το μόσχευμα δρα ως ξένο σώμα, παραβλάπτοντας την επούλωση στα πρώτα της στάδια. Μπορεί επίσης, κοκκία του μοσχεύματος να παρεμβάλλονται μεταξύ των χειλέων των βλεννογονοπεριοστικών κρημνών, οπότε παρεμποδίζουν την απρόσκοπτη επαφή τους και κατά συνέπεια μια διάσπαση γίνεται πιθανή.

Από την άλλη μεριά όμως, η χρήση μοσχεύματος συσχετίστηκε με ταχύτερη οστική αναγέννηση. Ανάλογα αποτελέσματα προέκυψαν από μελέτη της Bodner, σύμφωνα με την οποία, σε ελλείμματα γνάθων η οστεογένεση βελτιώθηκε από τη χρήση αλλογενούς οστικού μοσχεύματος (Bodner, 1998). Αντίθετα, οι Ettl και συν. βασιζόμενοι σε βιβλιογραφική ανασκόπηση, υποστηρίζουν ότι η χρήση οστικού μοσχεύματος δε φαίνεται να υπερτερεί της φυσιολογικής οστικής αναγέννησης χωρίς μόσχευμα (Ettl και συν. 2012). Σ' αυτό το σημείο, πρέπει να σημειωθεί, ότι σχεδόν όλες οι έρευνες με αντικείμενο την οστική αναγέννηση, ανάλογα με τη χρήση ή όχι κάποιου τύπου οστικού μοσχεύματος, βασίζονται στη μελέτη ακτινογραφιών. Γίνεται δηλαδή αξιολόγηση, με διάφορες μεθόδους, της μεταβολής της πυκνότητας στις

contact and consequently dehiscence becomes possible. On the other hand, the use of graft was correlated with faster bone regeneration. Corresponding results were suggested by a study of Bodner, according to which, osteogenesis was improved by the use of allogenic bone graft in jaw defects (Bodner, 1998). Conversely, Ettl et al. based on a literature review, state that the use of bone graft does not seem to be superior to natural bone regeneration, without graft (Ettl et al. 2012). In this point, it has to be mentioned that almost all research about bone regeneration, depending on the use or not of some type of bone graft, is based on the study of radiographs. Namely, evaluation -with various methods- of the change of the density of radiographs in the location of the initial lesion is undertaken (Ettl et al. 2012). However, graft itself –autogenous, allogenic, xenogenic, synthetic etc.- is radioopaque. Thus, only the presence of the graft increases the density of the bone cavity in radiographs. So, it is not possible to be identified, in which percentage the increase of the radioopacity results from new bone and in which from the graft. Of course, this limitation refers to the present, as well as all other analogous studies and therefore we should be cautious about their results. A solution to the aforementioned problem would give the removal and histopathological examination of tissue from healed cystic cavities. Profoundly, it is difficult to be applied, though. Finally, something that we also have to take into account is the financial cost of bone grafts.

CONCLUSIONS

Most cases of intraosseous cysts were managed successfully by the classical method of enucleation. Decompression was proven to be a useful alternative, with very good results in all cases. At the same time, its complications were of minor importance. The use of bone allograft was correlated with seemingly quicker bone healing. However, bone graft appeared to increase the risk of immediate postoperative complications. Hence, randomized control trials are required, to exactly investigate the benefit from its use.

ακτινογραφίες στη θέση της αρχικής αλλοίωσης (Ettl και συν. 2012). Ωστόσο, το ίδιο το μόσχευμα -αυτογενές, αλλογενές, ξενομόσχευμα, συνθετικό- είναι ακτινοσκιερό, οπότε και μόνο η παρουσία του αυξάνει την πυκνότητα της οστικής κοιλότητας στις ακτινογραφίες. Με ακτινογραφικά κριτήρια, λοιπόν, δεν είναι δυνατόν να διαπιστωθεί, σε ποιό ποσοστό η αύξηση της ακτινοσκιερότητας οφείλεται σε νέο οστίτη ιστό και σε ποιό στο μόσχευμα. Φυσικά, αυτός ο περιορισμός ισχύει για την προκείμενη και για όλες τις ανάλογες μελέτες και επομένως οφείλουμε να είμαστε επιφυλακτικοί απέναντι στα αποτελέσματά τους. Λύση στο παραπάνω πρόβλημα θα έδινε η λήψη και παθολογοανατομική εξέταση ιστού από επουλωθείσες κυστικές κοιλότητες, κάτι που για προφανείς λόγους είναι δύσκολο να εφαρμοστεί. Τέλος, κάτι που επίσης επιβάλλεται να ληφθεί υπ' όψιν, είναι το οικονομικό κόστος των οστικών μοσχευμάτων.

ΣΥΜΠΕΡΑΣΜΑΤΑ

Οι περισσότερες κυστικές βλάβες αντιμετωπίστηκαν επιτυχώς με την κλασική μέθοδο της εκπυρήνισης. Η αποσυμπίεση αποδείχτηκε χρήσιμη εναλλακτική μέθοδος, με πολύ καλά αποτελέσματα σε όλες τις περιπτώσεις και παράλληλα οι επιπλοκές της ήταν μικρής σημασίας. Η χρήση οστικού αλλομοσχεύματος συσχετίστηκε με φαινομενικά ταχύτερη οστική επούλωση, ωστόσο φάνηκε να αυξάνει τον κίνδυνο για άμεσες μετεγχειρητικές επιπλοκές. Ως εκ τούτου, είναι ανάγκη να διενεργηθούν τυχαιοποιημένες κλινικές μελέτες, ώστε να διερευνηθεί με ακρίβεια το όποιο τελικό όφελος από τη χρήση του.

ΒΙΒΛΙΟΓΡΑΦΙΑ/REFERENCES

Αγγελόπουλος Α, Παπανικολάου Σ, Αγγελοπούλου Ε: Σύγχρονη στοματική και γναθοπροσωπική παθολογία. Ιατρικές Εκδόσεις Λίτσας 2000, σελ. 487-495.

Anavi Y, Gal G, Miron H, Calderon S, Allon DM: Decompression of odontogenic cystic lesions: clinical long-term study of 73 cases. Oral Surg Oral Med Oral Pathol Oral Radiol Endod. 112: 164-169. 2011.

Barnes L, Everson JW, Reichert P, Sidransky D: World Health Organization Classification of tumours, classification and genetics of head and neck tumors, Lyon, France, 2005, IARC Press.

Bodner L: Osseous regeneration in the jaws using deminerized allogenic bone implants. J Craniomaxillofac Surg. 26: 116-120. 1998

Chapelle K, Stoelinga P, de Wilde P, Brouns JJA, Vorsmit R: Rational approach to diagnosis and treatment of ameloblastomas and odontogenic keratocysts. Br J Oral Maxillofac Surg. 42: 381-390. 2004

Crawley TE, Caugars GE, Gunsolley JC: Odontogenic Keratocysts: A Clinical and Histologic Comparison of the Parakeratin and Orthokeratin Variants. J Oral Maxillofac Surg. 50: 22-26. 1992

Enislidis G, Fock N, Sulzbacher I, Ewers R: Conservative treatment of large cystic lesions of the mandible: a prospective study of the effect of decompression. Br J Oral Maxillofac Surg. 42: 546-550. 2004

Ettl T, Gosau M, Sader R, Reichert TE: Jaw cysts- Filling or no filling after enucleation? A review. J Craniomaxillofac Surg. 40: 485-493. 2004

Frame JW, Browne MR, Brady CL: Biologic Basis for Interpositional Autogenous Bone Grafts to the Mandible. J Oral Maxillofac Surg. 40: 407-411. 1982

Guven O, Keskin A, Akal UK: The incidence of cysts and tumors around third molars. Int J Oral Maxillofac Surg. 29: 131-135. 2000

Hadjipetrou L, Antoniades V, Kavadias S, Antoniades K: Solitary cysts of the mandible, report of four cases. Hell Arch Oral Maxillofac Surg. 6: 21-29. 2005

Hjorting-Hansen E, Schou S, Worsaae N: Suction Drainage in the Postsurgical Treatment of Jaw Cysts. J Oral Maxillofac Surg. 51: 630-633. 1993

Iatrou I, Theologie-Lygidakis N, Leventis M: Intraosseous cystic lesions of the jaws in children: A retrospective analysis of 46 consecutive cases. Oral Surg Oral Med Oral Pathol Oral Radiol Endod. 107: 485-492. 2009

Kakarantza-Angelopoulou E, Nicolatou O: Odontogenic keratocysts: Clinicopathologic study of 87 cases. J Oral Maxillofac Surg. 48: 593-599. 1990

Kreidler FJ, Raubenheimer EJ, van Heerden WFP: A retrospective analysis of 337 cystic lesions of the jaw-the Ulm experience. J Craniomaxillofac Surg. 21: 339-341, 1993

Leventis M, Eleftheriadis E, Papanicolaou S, Oikonomopoulou P, Vavouraki H, Khaldi L, Tosios K, Alexandridis C, Dontas I: The effect of autologous platelet rich plasma on the osteoinductive potential of allogenic demineralized bone matrix. An experimental pilot study in rabbits. Hell Arch Oral Maxillofac Surg. 3:141-156. 2010

Manor E, Kachko L, Puterman MB, Szabo G, Bodner L: Cystic Lesions of the Jaws– A Clinicopathologic Study of 322 Cases and Review of the Literature. Int J Med Sci. 9: 20-26. 2012

Matsumura S, Murakami S, Kakimoto N, Furukawa S, Kishino M, Ishida T, Fuchihata H: Histopathologic and radiographic findings of the simple bone cyst. Oral Surg Oral Med Oral Pathol Oral Radiol Endod. 85: 619-625. 1998

Matsuo A, Chiba H, Toyoda J, Abukawa H, Fujikawa K, Tsuzuki M, Watanabe M: Mandibular Reconstruction Using a Tray With Particulate Cancellous Bone and Marrow and Platelet-Rich Plasma by an Intraoral Approach. J Oral Maxillofac Surg. 69: 1807-1814. 2011

Neville B, Damm D, Allen C, Bouqouot J: Odontogenic Cysts and Tumors, In: Oral and Maxillofacial Pathology. Saunders 2002, pp 594-598

Pogrel MA: Treatment of Keratocysts: The Case for Decompression and Marsupialization. J Oral Maxillofac Surg. 63: 1667-1673. 2005

Sager M, Ferrari D, Wieland M, Dard M, Becker J, Schwarz F: Immunohistochemical characterization of wound healing at two different bone graft substitudes. Int J Oral Maxillofac Surg. 41: 657-666. 2012

Stathopoulos P, Mezitis M, Cappatos C, Titsinides S, Stylogianni E: Cysts and Tumors Associated with Impacted Third Molars: Is Prophylactic removal Justified? J Oral Maxillofac Surg. 69: 405-408. 2011

Swantek JJ, Reyes MI, Grannum RI, Ogle OE: A technique for long term decompression of large mandibular cysts. J Oral Maxillofac Surg. 70: 856-859. 2012

Zhang LL, Yang R, Zhang L, McDonald-Jankowski LD, Poh CF: Dentigerous cyst: a retrospective clinicopathological analysis of 2082 dentigerous cysts in British Columbia, Canada. Int J Oral Maxillofac Surg. 39: 879-882. 2010

Διεύθυνση επικοινωνίας:
Δημοσθένης Ηγουμενάκης
Νίκης 2,
14561, Κηφισιά, Αθήνα, Ελλάδα
Τηλ.: 213 2086616, Fax: 213 2086540
e-mail: digoumen@gmail.com

Address:
Dimosthenis Igoumenakis
2 Nikis str.,
14561, Kifisia Athens, Greece
Tel.: 0030 213 2086616, Fax: 0030 213 2086540
e-mail: digoumen@gmail.com