Μονοκυστικό αδαμαντινοβλάστωμα άνω γνάθου σε αγόρι 6 ετών. Παρουσίαση περίπτωσης

Κωνσταντίνα ΧΑΤΖΗΔΗΜΗΤΡΙΟΥ[1], Αικατερίνη ΜΙΧΑΗΛ-ΣΤΡΑΝΤΖΙΑ[2], Νάντια ΘΕΟΛΟΓΗ-ΛΥΓΙΔΑΚΗ[3]

Κλινική Στοματικής και Γναθοπροσωπικής Χειρουργικής στο Νοσοκομείο Παίδων «Π. και Α. Κυριακού» (Διευθυντής: Καθηγητής Κ. Αλεξανδρίδης, Υπεύθυνος: Καθηγητής Ι. Ιατρού), Οδοντιατρική Σχολή, ΕΚΠΑ Παθολογοανατομικό Εργαστήριο, Νοσοκομείο Παίδων «Π. και Α. Κυριακού» (Διευθύντρια: Α. Μιχαήλ- Στράντζια)

Unicystic Ameloblastoma of the maxilla in a 6-year-old boy: A case report

Konstantina CHATZIDIMITRIOU, Ekaterini MICHAIL-STRANTZIA, Nadia THEOLOGIE-LYGIDAKIS

University Department of Oral and Maxillofacial Surgery at the Children's Hospital "P. and A. Kyriakou" (Head: Professor C. Alexandridis, Director: Professor I. Iatrou), Dental School, National and Kapodistrian University of Athens, Greece, Pathology Department, Children's Hospital "A. and P. Kyriakou" (Head: E. Michail-Strantzia)

Ενδιαφέρουσα περίπτωση
Case report

ΠΕΡΙΛΗΨΗ: Το μονοκυστικό αδαμαντινοβλάστωμα εμφανίζεται σε μικρότερες ηλικίες, είναι σπανιότερο και λιγότερο επιθετικό από το συμπαγές.
Παρουσίαση περίπτωσης: Αγόρι 6 ετών με ελεύθερο ιατρικό ιστορικό παραπέμφθηκε λόγω διόγκωσης στην αριστερή άνω γνάθο. Κλινικά η διόγκωση ήταν εμφανής εξωστοματικά, ενώ ακτινογραφικά υπήρχε μία καλά περιγεγραμμένη μονόχωρη ακτινοδιαυγαστική περιοχή από τον κεντρικό τομέα μέχρι τον 2ο νεογιλό γομφίο, που περιλάμβανε τον μόνιμο πλάγιο τομέα και είχε απωθήσει τον μόνιμο κυνόδοντα προς τον κόγχο. Υπό γενική αναισθησία η βλάβη εκπυρηνίστηκε μαζί με τον περιεχόμενο πλάγιο τομέα, αφού πρώτα επιβεβαιώθηκε η κυστική της φύση. Με την ιστολογική εξέταση διαγνώστηκε μονοκυστικό αδαμαντινοβλάστωμα ενδοαυλικού τύπου. Τέσσερα χρόνια μετά ο ασθενής εμφανίζει φυσιολογική ανάπτυξη της άνω γνάθου χωρίς καμία υποτροπή.
Συμπεράσματα: Το παρόν περιστατικό είναι ασυνήθιστο εξ αιτίας του τύπου αδαμαντινοβλαστώματος, της πολύ νεαρής ηλικίας του ασθενή και της σπάνιας εντόπισης στην άνω γνάθο. Μία πιο συντηρητική αντιμετώπιση των μονοκυστικών αδαμαντινοβλαστωμάτων στα παιδιά και εφήβους είναι αποδεκτή, ενώ οι επανεξετάσεις θα πρέπει να διατηρούνται για τουλάχιστον 10 χρόνια.

ΛΕΞΕΙΣ ΚΛΕΙΔΙΑ: αδαμαντινοβλάστωμα, μονοκυστικό αδαμαντινοβλάστωμα, άνω γνάθος

Παρελήφθη: 12/11/2013 - Έγινε δεκτή: 15/3/2014

SUMMARY: Unicystic ameloblastoma originates earlier in age, is more rare and less aggressive variant then the solid ameloblastoma.
Case Report: A 6-year-old male patient with non-contributory medical history was referred for evaluation due to a mildly painful swelling of the left maxilla. Clinical examination revealed an extraoral swelling and panoramic radiograph disclosed a well-corticated unilocular radiolucent lesion extending from distal of central incisor (61) to distal of second primary molar (65), which included the permanent lateral incisor and had pushed the permanent canine towards the orbit. To confirm the cystic nature of the lesion, aspiration was performed. The lesion was then enucleated along with impacted lateral incisor (22) under general anaesthesia. The specimen was examined and the final diagnosis was unicystic ameloblastoma with intraluminal proliferations. Four years later the patient presents normal maxillary development without any signs of local relapse.
Conclusions: The present case is unusual due to the type of ameloblastoma, the very young age of the patient and the rare maxillary location. A more conservative treatment of unicystic ameloblastomas in children and adolescents is acceptable, while the follow-up period should be maintained for up to 10 years.

KEY WORDS: ameloblastoma in children, unicystic type, maxilla

Paper received: 12/11/2013 - Accepted: 15/3/2014

[1]*Οδοντίατρος, Μεταπτυχιακή φοιτήτρια Βιολογίας Στόματος, Υπότροφος ΙΚΥ*
[2]*Διευθύντρια ΕΣΥ, Ιστοπαθολόγος*
[3]*Λέκτορας ΣΓΠΧ*

ΕΙΣΑΓΩΓΗ

Το αδαμαντινοβλάστωμα κατατάσσεται στους οδοντογενείς όγκους από το οδοντογενές επιθήλιο χωρίς συμμετοχή του οδοντογενούς εξωμεσεγχύματος (Neville και συν. 2009). Είναι ο δεύτερος πιο συχνός οδοντογενής όγκος μετά τα οδοντώματα, ενώ θεωρείται καλοήθης με τοπικά επιθετική βιολογική συμπεριφορά (Gerzenshtein και συν. 2006). Τα αδαμαντινοβλαστώματα, τα οποία κυρίως ταξινομούνται ως συμπαγή ή πολυκυστικά, μονοκυστικά και περιφερικά, εμφανίζουν διαφορές αναφορικά με την κλινική τους συμπεριφορά (Unlu και συν. 2008).

Το μονοκυστικό αδαμαντινοβλάστωμα (ΜΑ) ως τύπος περιγράφηκε το 1977 (Robinson και Martinez, 1977). Σύμφωνα με τον Παγκόσμιο Οργανισμό Υγείας, είναι ένα καλοήθες τοπικά διηθητικό πολυμορφικό νεόπλασμα, ιστολογικά αποτελούμενο από οδοντογενές επιθήλιο, θυλακιώδες ή δικτυωτό, εντός ινώδους στρώματος. Ως όγκος το ΜΑ είναι λιγότερο επιθετικό από το συμπαγές αδαμαντινοβλάστωμα και έχει χαμηλό ποσοστό υποτροπών (Escande και συν. 2009). Εμφανίζεται ηλικιακά νωρίτερα από το συμπαγές, συνήθως κατά τη δεύτερη δεκαετία της ζωής και εκδηλώνεται ως διόγκωση της γνάθου, με ιδιαίτερη προτίμηση την κάτω γνάθο και ειδικά την οπίσθια περιοχή (Gardner και συν. 2005). Η ακτινογραφική του εικόνα είναι παρόμοια με εκείνη της κύστης και συχνά διαγιγνώσκεται λάθος ως οδοντοφόρος κύστη ή ακόμη και ως οδοντογενής κερατινοκυστικός όγκος. Η διάγνωση του ΜΑ τίθεται με την ιστοπαθολογική εξέταση (Isacsson και συν. 1986).

Σκοπός του άρθρου είναι η παρουσίαση μιας σπάνιας περίπτωσης μονοκυστικού αδαμαντινοβλαστώματος της άνω γνάθου σε παιδί 6 ετών.

ΠΕΡΙΓΡΑΦΗ ΠΕΡΙΠΤΩΣΗΣ

Αγόρι 6 ετών με ελεύθερο ιατρικό ιστορικό παραπέμφθηκε για εξέταση διόγκωσης στην πρόσθια περιοχή της άνω γνάθου αριστερά, την οποία οι γονείς παρατήρησαν προ διμήνου. Στην κλινική εξέταση υπήρχε διόγκωση της άνω γνάθου εμφανής και εξωστοματικά, υπόσκληρη, ελαφρώς ευαίσθητη στην ψηλάφηση, που επεκτεινόταν από τη μέση γραμμή στο αριστερό ημιμόριο μέχρι την περιοχή του 2ου νεογιλού γομφίου, τόσο προστομιακά όσο και υπερώια, καλυπτόμενη από φυσιολογικό βλεννογόνο και χωρίς εμφανή διαταραχή της νεογιλής οδοντοφυΐας της περιοχής (Εικ. 1).

Στην πανοραμική ακτινογραφία υπήρχε μία καλά περιγεγραμμένη μονόχωρη ακτινοδιαύγαση, πιθανόν κυστική, από την περιοχή του κεντρικού νεογιλού τομέα αριστερά (61) έως την περιοχή άπω του δεύτερου νεογιλού γομφίου (65), με απορρόφηση των ριζών των νεογιλών τομέων, κυνόδοντα και 1ου νεογιλού γομφίου, που συμπεριλάμβανε το σπέρμα του μόνιμου πλαγίου (22), είχε απωθήσει το σπέρμα του κυνόδοντα (23) προς τον κόγχο και είχε προκαλέσει στροφή κατά τον επιμήκη άξονα

INTRODUCTION

Ameloblastoma is classified among the odontogenic tumors deriving from the odontogenic epithelium without involvement of the odontogenic ectomesenchyme (Neville et al. 2009). It is the second most common odontogenic tumour after odontomas, while it is considered as a benign tumor with locally aggressive biological behavior (Gerzenshtein et al. 2006). Ameloblastomas which are mainly classified as solid or multicystic, unicystic and peripheral, exhibit differences with respect to the clinical behavior (Unlu et al. 2008).

Unicystic ameloblastoma (UA) was first described as a special type of ameloblastoma in 1977 (Robinson and Martinez, 1977). According to World Health Organisation, it is a benign locally invasive polymorphic neoplasm consisting of proliferating odontogenic epithelium which usually has a follicular or a plexiform pattern lying in a fibrous stroma. UA is a less aggressive variant than the solid type ameloblastoma and has a low rate of recurrence (Escande et al. 2009). It originates earlier than the solid type, usually during the second decade of life and it manifests as a swelling of the jaw, with a marked predilection for the mandible, especially the posterior region (Gardner et al. 2005). Radiographically, it appears very similar to a cyst and is frequently misdiagnosed as a dentigerous one or even as an odontogenic keratocystic tumour. Histopathology of surgical specimens leads to a definite diagnosis of unicystic ameloblastoma (Isacsson et al. 1986).

Aim: The paper aims to report a rare case of a unicystic ameloblastoma of the maxilla in a 6-year-old child.

CASE REPORT

A 6-year-old male patient with non-contributory medical history was referred for evaluation due to swelling on the maxillary left anterior region. The patient's parents described initial observation of the swelling approximately 2 months prior to presentation. Clinical examination revealed an extraoral swelling, moderately hard, slightly sensitive on palpation. Intraorally both the buccal and palatal cortex of the left maxilla in the region between the midline and the second primary molar were expanded. The overlying mucosa was intact, without obvious disruption of deciduous dentition of the region (Fig. 1).

Panoramic radiograph disclosed a well-corticated unilocular radiolucent lesion, probably cystic, extending from distal of primary central incisor (61) to distal of second primary molar (65), with resorption of the roots of primary incisors, canine and left primary molar. The lesion included the germ of the permanent lateral incisor (22), had pushed the germ of the permanent canine (23) towards the orbit and had resulted to longitudinal rotation of the let central incisor (21) (Fig. 2). In the CT scan which followed, the cystic lesion was delineated and its expansion in the antrum was verified (Fig. 3).

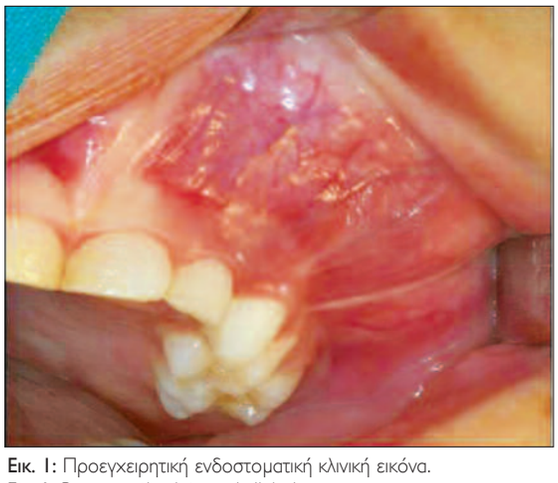

Εικ. 1: Προεγχειρητική ενδοστοματική κλινική εικόνα.
Fig. 1: Pre-operative intraoral clinical appearance.

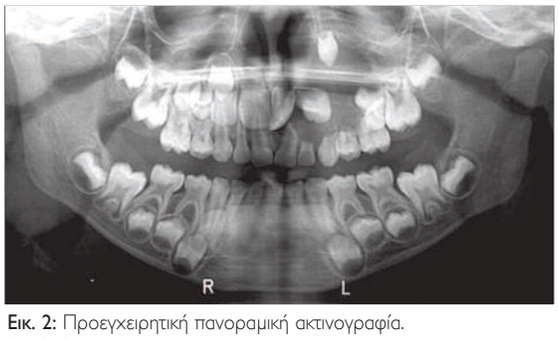

Εικ. 2: Προεγχειρητική πανοραμική ακτινογραφία.
Fig. 2: Pre-operative panoramic x-ray.

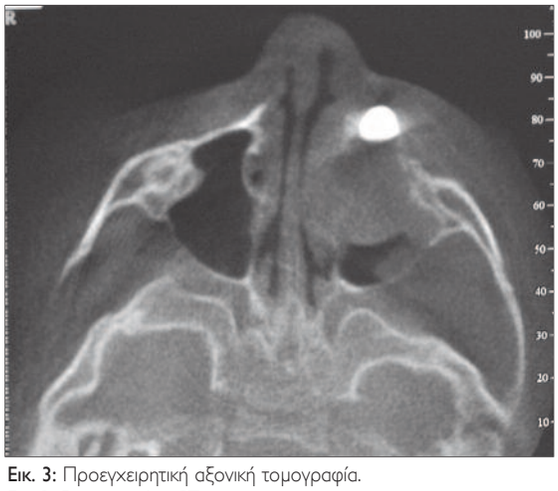

Εικ. 3: Προεγχειρητική αξονική τομογραφία.
Fig. 3: Pre-operative CT.

στον αριστερό κεντρικό τομέα (21) (Εικ. 2). Στην αξονική τομογραφία που ακολούθησε, η βλάβη οριοθετήθηκε και επαληθεύτηκε η επέκτασή της στο ιγμόρειο άντρο (Εικ. 3). Στη διαφορική διάγνωση περιλήφθησαν κυρίως κυστικές βλάβες, όπως οδοντοφόρος κύστη, οδοντογενής κερατινοκυστικός όγκος και μονοκυστικό αδαμαντινοβλάστωμα χωρίς να αποκλειστεί και η πιθανότητα συμπαγούς όγκου. Προγραμματίστηκε εκπυρήνιση της κύστης υπό γενική αναισθησία, ενώ σε περίπτωση συμπαγούς βλάβης θα πραγματοποιούνταν βιοψία μόνο. Διεγχειρητικά, επιβεβαιώθηκε αρχικά η κυστική φύση της βλάβης με αναρρόφηση του περιεχομένου της (Εικ. 4) και στη συνέχεια ακολούθησε η εκπυρήνισή της μαζί με τον περιεχόμενο πλάγιο τομέα (22) (Εικ. 5). Ο κυνόδοντας δεν περιλαμβανόταν στην κυστική βλάβη, ήταν σταθερός και διατηρήθηκε. Το ιγμόρειο άντρο πωματίστηκε, μετά από αντρορρινοστομία και ακολούθησε η συρραφή του βλεννογόνου. Η μετεγχειρητική περίοδος ήταν ομαλή, ο πωματισμός του ιγμορείου απομακρύνθηκε μετά από 7 ημέρες και 3 μήνες αργότερα η επούλωση των ιστών ήταν ικανοποιητική.

Το ιστοτεμάχιο που μακροσκοπικά είχε διαστάσεις 3,0 x 1,8 x 0,8 cm (Εικ. 6), ήταν μία κυστική βλάβη με ινώδες τοίχωμα, που συνοδευόταν από οδοντογενές επιθήλιο μεταβλητού πάχους που προέκβαλλε μέσα στον αυλό σε ένα θυλακιώδες πρότυπο. Η ιστολογική εικόνα ήταν συμβατή με μονοκυστικό αδαμαντινοβλάστωμα ενδοαυλικού τύπου (Εικ. 7).

Στις τακτικές επανεξετάσεις που ακολούθησαν, ο κυνόδοντας (23) μετακινήθηκε σε ευνοϊκή θέση αναφορικά με την ηλικία του παιδιού και τέσσερα χρόνια μετά την αφαίρεση της βλάβης ο ασθενής δεν παρουσιάζει καμία ένδειξη υποτροπής (Εικ. 8).

ΣΥΖΗΤΗΣΗ

Το μονοκυστικό αδαμαντινοβλάστωμα, που αποτελεί το 6-15% του συνόλου των ενδοοστικών αδαμαντινοβλα-

Differential diagnosis included mainly cystic lesions such as dentigerous cyst, odontogenic keratocystic tumour and unicystic ameloblastoma, without excluding the possibility of a solid tumor. Enucleation of the cyst was scheduled under general anaesthesia with the restriction to perform a biopsy only in case of a solid lesion. Intraoperatively, first an aspiration was performed to confirm the cystic nature of the lesion (Fig. 4), which was then enucleated along with the impacted lateral incisor (22) (Fig. 5). The canine was not included in the cyst, was stable and was not removed. The antrum was packed, after antrorhinostomy and the mucosa was sutured. Post-operative period was uneventful, antral pack was removed in 7 days and 3 months later tissue healing was satisfactory.

The specimen measuring macroscopically 3.0x1.8x0.8 cm (Fig. 6) was examined and a cystic lesion surrounded by a fibrous tissue capsule lined by odontogenic epithelium of variable thickness proliferating into the lumen in a plexiform pattern was found; the diagnosis was unicystic ameloblastoma with intraluminal proliferations (Fig. 7).

In regular follow-up, the canine (23) moved into favorable position regarding the child's age and four years later the patient is still under follow-up without any signs of relapse (Fig. 8).

στωμάτων (Ackermann και συν. 1988), προσβάλλει νεαρές κυρίως ηλικιακές ομάδες, με ποσοστό άνω του 50% να εμφανίζεται στη δεύτερη δεκαετία της ζωής και αναλογία ανδρών-γυναικών για τον οδοντοφόρο τύπο 1,3:1, ενώ για τον μη οδοντοφόρο τύπο αντιστρέφεται σε 1:1.8 (Philipsen και Reichart, 1998). Αναφέρεται έγκλειση δοντιών σε 50-80% των περιπτώσεων, με συχνότερους τους τρίτους γομφίους της κάτω γνάθου (MacDonald-Jankowski και συν. 2004, Oliveira-Neto και συν. 2007). Η εντόπιση του ΜΑ είναι σε ποσοστό μεγαλύτερο του 90% στην κάτω γνάθο (Neville και συν. 2009) συνήθως στην οπίσθια περιοχή, με δεύτερη συχνότερη εντόπιση τη γενειακή χώρα, ενώ σπανίως εντοπίζεται στην άνω γνάθο, με αναφερθείσα αναλογία κάτω γνάθου: άνω γνάθου, 13:1 (Ord και συν. 2002). Σύμφωνα με τα ανωτέρω, η περίπτωση ΜΑ, που παρουσιάζεται είναι σπάνια αφενός λόγω της πολύ νεαρής ηλικίας του ασθενούς και αφετέρου λόγω της εντόπισης του όγκου στην άνω γνάθο.

Η αιτιοπαθογένεια του μονοκυστικού αδαμαντινοβλαστώματος παραμένει ασαφής. Μερικοί ερευνητές πιστεύουν ότι προκύπτει από προϋπάρχουσες οδοντογενείς κύστεις, συνήθως οδοντοφόρες, ενώ άλλοι υποστηρίζουν ότι προκύπτει de novo. Σε παλαιότερη ταξινόμηση έχουν προταθεί παθογενετικοί μηχανισμοί για την εξέλιξη του ΜΑ όπου μεταξύ άλλων υποστηρίζεται ότι μπορεί να προέρχεται από κυστική εκφύλιση συμπαγούς αδαμαντινοβλαστώματος (Leider και συν. 1985). Οι Ackermann και συν. (1988) και οι Robinson και Martinez (1977) υποστήριξαν ότι εφόσον το επιθήλιο των οδοντογενών κύστεων και αδαμαντινοβλαστωμάτων έχουν κοινή καταγωγή, μία μετάβαση από ένα μη νεοπλασματικό σε νεοπλασματικό τύπο θα μπορούσε να είναι δυνατή, ακόμη και αν αυτό συμβαίνει σπάνια.

Συνήθεις κλινικές και ακτινογραφικές εκδηλώσεις που συνδέονται με το ΜΑ περιλαμβάνουν ανώδυνη διόγκωση, ασυμμετρία προσώπου, μονόχωρη ακτινοδιαυγαστική βλάβη που προκαλεί διάταση του οστού, με καλά καθορισμένα όρια και ευρήματα από τα δόντια, όπως έγκλεισή τους, μετατόπιση, κινητικότητα, απορρόφηση ή απόκλιση ρίζας, αλλά και παρεμβολή στη σύγκλειση ή υπερέκφυση (Worth, 1963). Παραισθησία της περιοχής που νευρώνεται από το κάτω φατνιακό νεύρο, καθώς και διαταραχή της σύγκλεισης έχουν επίσης αναφερθεί (Becelli και συν. 2002). Ο ασθενής που παρουσιάζεται εμφάνισε κλινικά και ακτινογραφικά ευρήματα σύμφωνα με τα προαναφερθέντα στην βιβλιογραφία, όπως διόγκωση και ασυμμετρία του προσώπου, εικόνα οστεολυτικής βλάβης περιγεγραμμένη, καθώς και σαφή ευρήματα από τα δόντια της περιοχής.

Δεδομένου ότι μόνο με κλινική και ακτινογραφική εξέταση είναι ιδιαίτερα δύσκολο να γίνει διάκριση μεταξύ οδοντοφόρου κύστης, μονοκυστικού αδαμαντινοβλαστώματος και οδοντογενούς κερατινοκυστικού όγκου, διαφοροδιαγνωστικές πληροφορίες μπορούν να παρέ-

Εικ. 4: Το κιτρινόχροο υγρό περιεχόμενο της κυστικής βλάβης.
Fig. 4: The yellowish fluid content of the cystic lesion.

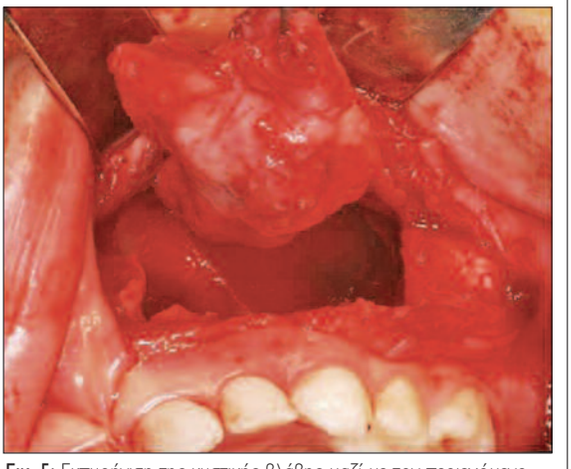

Εικ. 5: Εκπυρήνιση της κυστικής βλάβης μαζί με τον περιεχόμενο πλάγιο τομέα (22).
Fig. 5: Enucleation of the lesion along with impacted lateral incisor (22).

Εικ. 6: Η βλάβη μετά την αφαίρεσή της.
Fig. 6: The lesion after its removal.

DISCUSSION

Unicystic ameloblastoma, which accounts for 6-15% of all intra-osseous ameloblastomas (Ackermann et al. 1988), is a tumor of young age group, with more than 50% of the cases occurring in patients in the second

Εικ. 7: Η ιστολογική εικόνα της βλάβης.
Fig. 7: The histological picture of the lesion.

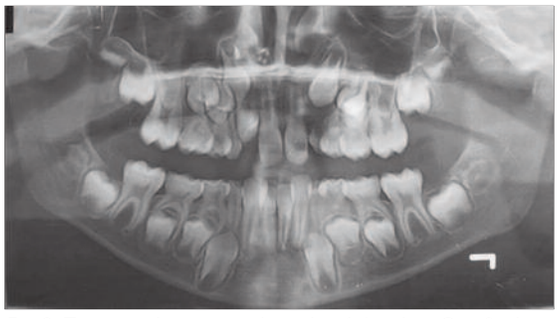

Εικ. 8: Πανοραμική ακτινογραφία μετά από 4 χρόνια. Ο ασθενής παρακολουθείται ακόμα χωρίς καμία υποτροπή.
Fig. 8: Panoramic x-ray after 4 years. The patient is still under follow-up without any signs of relapse.

χονται από τα ακόλουθα: Ο οδοντογενής κερατινοκυστικός όγκος εξαπλώνεται συνήθως προσθιοπίσθια και σπάνια δείχνει έκπτυξη του οστικού φλοιώδους πετάλου (Gupta και συν. 2011), ενώ σε αναρρόφηση μπορεί να αποκαλύψει μεγάλο ποσό κερατίνης. Η οδοντοφόρος κύστη μπορεί να εκδηλωθεί με διάταση συνήθως ή και απορρόφηση του οστικού πετάλου, παρειακού ή και γλωσσικού/υπερώιου πετάλου, ή και με παρουσία ερυθηματώδους και κοκκιωματώδους ιστού στην παρυφή των ούλων (Navarro και συν. 2004). Όσο για το κυστικό αδαμαντινοβλάστωμα, υπήρξαν αναφορές απεικόνισής του με κατάλληλη μαγνητική τομογραφία ενισχυμένης αντίθεσης (CE-MRI), η οποία φαίνεται να είναι χρήσιμη στη διάγνωσή του (Konouchi και συν. 2006). Επίσης, έχει βρεθεί ότι μία πρωτεΐνη που δεσμεύει ασβέστιο (η καλρετινίνη), εκφράζεται στο 93,5% των συμπαγών αδαμαντινοβλαστωμάτων και στο 81,5% των μονοκυστικών αδαμαντινοβλαστωμάτων και για τον λόγο αυτό προτείνεται ως ειδικός δείκτης των αδαμαντινοβλαστικών ιστών και επομένως μία σημαντική διαφοροδιαγνωστική βοήθεια των κυστικών οδοντογενών βλαβών και αδαμαντινοβλαστικών όγκων (Altini και συν. 2000). Στην περίπτωσή μας, παρά την διεγχειρητική αναρρόφηση του περιεχομένου της βλάβης, δεν πραγματοποιήθηκε ανάλυσή του για διαγνωστικούς λόγους.

Ιστολογικά, σύμφωνα με τους Ackermann και συν. (1988), το ΜΑ έχει ταξινομηθεί σε 3 τύπους, τον τύπο 1 ή αυλικό, τον τύπο 2 ή ενδοαυλικό και τον τύπο 3 ή τοιχωματικό, οι οποίοι διαφοροποιούνται μεταξύ τους ανάλογα με την εντόπιση και το βάθος διείσδυσης αδαμαντινοβλαστικού ιστού στο τοίχωμα συνδετικού ιστού της κυστικής βλάβης. Έχει δειχθεί ότι τα δύο τρίτα των μονοκυστικών αδαμαντινοβλαστωμάτων εμφανίζουν διηθημένο αδαμαντινοβλαστικό ιστό στο τοίχωμα της κύστης, με αυτό το ιστολογικό πρότυπο να συμβαίνει συχνότερα στην κατηγορία αδαμαντινοβλαστώματος «χωρίς έγκλειση δοντιού» (Philipsen και Reichart, 1998). Με

decade of life, with male to female ratio for the dentigerous type of 1.3:1 and reversed to 1:1.8 for the non dentigerous type (Philipsen and Reichart, 1998). UA is associated with tooth impaction in 50-80% of the cases, the mandibular third molar being encountered in the vast majority (Mac-Donald-Jankowski et al. 2004, Oliveira-Neto et al. 2007). More than 90% of UAs are found in the mandible (Neville et al. 2009), usually in the posterior region, followed by the parasymphysis region and rarely in the maxilla. The ratio of mandibular to maxillary unicystic ameloblastoma has been reported to be 13:1 (Ord et al. 2002). Given the above literature findings, the case here presented is unusual for two reasons: the very young age of the patient and the rare maxillary location. The pathogenesis of cystic ameloblastomas remains obscure. Some investigators believe that UA arises from preexisting odontogenic cysts, in particular a dentigerous cyst, while others report that it arises de novo. In a previous classification, three pathogenic mechanisms for the evolution of UA have been proposed and it is suggested that UA is derived from cystic degeneration of solid ameloblastomas (Leider et al. 1985). Ackermann et al (1988) and Robinson and Martinez (1977) argued that as the epithelium of odontogenic cysts and ameloblastomas have a common ancestry, a transition from a non-neoplastic to a neoplastic one could be possible, even though it occurs infrequently.

Commonly associated with the UA clinical and radiographic manifestations include painless swelling, facial asymmetry, unilocular radiolucent lesion causing bone expansion, with defined sclerotic borders and teeth findings such as tooth impaction, displacement, mobility, root resorption, root divergence, occlusal interference, and extrusion of tooth (Worth, 1963). Paresthesia of the innervated region of the mandibular nerve and malocclusion have also been reported (Becelli et al. 2002). Our patient presented clinical and radiographic findings con-

βάση την ανωτέρω κατάταξη, η περίπτωσή μας ήταν βλάβη τύπου 2.

Μολονότι στη χειρουργική προσέγγιση για το μονοκυστικό αδαμαντινοβλάστωμα θα ήταν σωστό να λαμβάνεται υπόψη ο ιστοπαθολογικός τύπος του όγκου, κάτι τέτοιο δεν μπορεί να ισχύει εξ αιτίας της αδυναμίας προεγχειρητικής διάγνωσης. Η βιοψία με εκπυρήνιση είναι η ενδεικνυόμενη αντιμετώπιση στις περιπτώσεις τύπου 1 και 2 (αυλικού και ενδοαυλικού τύπου) (Ackermann και συν. 1988). Ωστόσο, οι βλάβες τύπου 3 πιστεύεται ότι σχετίζονται με υψηλό κίνδυνο για υποτροπή, απαιτώντας πιο επιθετική χειρουργική επέμβαση (Alaitain και Adekeye, 1997, Huang και συν. 2007, Zhang και συν. 2010). Άλλοι πιστεύουν ότι η τακτική κλινική και ακτινογραφική παρακολούθηση του ασθενή μετά την αρχική απομάκρυνση του όγκου είναι επαρκής, με τις πρόσθετες χειρουργικές επεμβάσεις να διενεργούνται όταν υπάρχουν κλινικά ή ακτινογραφικά ευρήματα υποτροπής (Olaitain και Adekeye, 1996). Αυτή είναι και η γνώμη των συγγραφέων όταν πρόκειται για παιδιά. Στην παρουσιαζόμενη περίπτωση, το ΜΑ έχοντας ταξινομηθεί μετεγχειρητικά ως βλάβη τύπου 2, θεωρήθηκε ότι καλώς αντιμετωπίστηκε με εκπυρήνιση.

Η θεραπεία κυστικών βλαβών των γνάθων στα παιδιά θέτει κάποιες φορές διλήμματα διαχείρισης για το χειρουργό, καθώς πρέπει να συνυπολογιστούν παράγοντες όπως το μέγεθος, η θέση, ο χρόνος παραμονής, ο ιστολογικός τύπος, ο έλεγχος πιθανής υποτροπής και η συνεχής παρακολούθηση (Zhang και συν. 2010, Butt και συν. 2012). Σε περιπτώσεις ΜΑ, μια πιο συντηρητική θεραπεία είναι αποδεκτή σε παιδιά και εφήβους δεδομένου ότι είναι λιγότερο επιθετικό από το συμπαγές αδαμαντινοβλάστωμα (Gardner, 1996, Takahashi και συν. 1998, Escande και συν. 2009). Οι συνήθεις μέθοδοι θεραπείας περιλαμβάνουν εκπυρήνιση και απόξεση, μαρσιποποίηση ακολουθούμενη από χειρουργική επέμβαση σε δεύτερο στάδιο και τμηματική ή οριακή εκτομή (Robinson and Martinez, 1977, Nakamura και συν. 2002, Iatrou και συν. 2009). Μία συντηρητική θεραπεία με εκπυρήνιση και ήπια απόξεση εφαρμόστηκε στην παρούσα περίπτωση, διότι το μέγεθος και η θέση του όγκου το επέτρεψαν.

Η αναφερόμενη συχνότητα υποτροπής μετά τη θεραπεία ΜΑ με συντηρητική χειρουργική αφαίρεση είναι μικρότερη από 25%, και ιδιαίτερα στην περίπτωση του ενδοαυλικού τύπου, όπως στον ασθενή μας, υπολογίζεται στο 10,7% περίπου (Ord και συν. 2002). Μερικές μελέτες έχουν δείξει ότι το ποσοστό υποτροπής του τοιχωματικού τύπου μετά από συντηρητική χειρουργική θεραπεία κυμαινόταν από 10% έως 43% (Rosentein και συν. 2001, Lee και συν. 2004). Οι υποτροπές παρατηρήθηκαν κυρίως μετά από 4 χρόνια, αν και έχει αναφερθεί εμφάνισή τους ακόμα και μετά από 20 ή 30 χρόνια (Ghandhi και συν. 2006, Eckardt και συν. 2009). Βάσει αυτών η περίοδος επανεξετάσεων θα πρέπει να διατηρηθεί για του-

sistent with the above literature, such as swelling and facial asymmetry, well-corticated osteolytic lesion and teeth findings in the area.

Based on clinical and radiographic examination, it is particularly difficult to differentiate between unicystic ameloblastomas and odontogenic keratocystic tumours or dentigerous cysts. Information may be provided from the following: Odontogenic keratocystic tumour usually spreads anterio-posteriorly and seldom shows cortical expansion (Gupta et al. 2011), whereas on aspiration, keratocystic tumor may show a large amount of keratin. Dentigerous cyst may manifest with expansion usually or resorption of both the buccal and lingual cortex, and/or presence of erythematous and granulomatous tissue at the marginal gingiva (Navarro et al. 2004). There have only been a few reports of ameloblastoma visualization by contrast enhanced-MRI (CE-MRI), which appears to be useful in the diagnosis of unicystic ameloblastoma (Konouchi et al. 2006). Also, it has been found that a calcium binding protein (calretinin) is expressed in 93.5% of solid and multicystic ameloblastomas and in 81.5% of unicystic ameloblastomas and it is suggested that this protein may be a specific marker of ameloblastic tissues and as such may be an important diagnostic aid in the differential diagnosis of cystic odontogenic lesions and ameloblastic tumours (Altini et al. 2000). In our case, despite the intraoperative aspiration of the lesion's content, no analysis was performed for diagnostic purposes.

Histologically, according to Ackermann et al. (1988), UA has been classified into 3 histologic groups, the group 1 lesions (luminal), the group 2 lesions (intraluminal) and the group 3 lesions (mural), which vary according to the location and depth of the penetration of the ameloblastic tissue into the connective tissue in the wall of the cystic lesion. It has been shown that two thirds of unicystic ameloblastomas showed invasive ameloblastic tissue in the wall of the cyst, with this histological pattern occurring more frequently in the "no impaction" category (Philipsen and Reichart, 1998). Following the above classification, our case was a Group 2 lesion.

Although the surgical approach to unicystic ameloblastoma should probably be dependent upon the histopathological type of the tumour, this is not the case due to inability to diagnose pre-operatively. Thus, it has been suggested that an excisional biopsy by enucleation is the indicative treatment in case of group 1 and 2 lesions (luminal and intraluminal types) (Ackermann et al. 1988). However, group 3 lesions (mural type) are thought to be associated with a high risk for recurrence, requiring more aggressive surgical procedures (Olaitain and Adekeye, 1997, Huang et al. 2007, Zhang et al. 2010). Others believe that close clinical and radiographic follow-up of the patient after the initial removal is adequate, with additional surgical procedures reserved for when there are clinical or radiographic signs of recur-

λάχιστον 10 χρόνια λαμβάνοντας υπόψη και την αρχική βιολογική συμπεριφορά της βλάβης (Gupta και συν. 2011). Επιπλέον, ο κίνδυνος πιθανών καθυστερημένων υποτροπών, πρέπει να γνωστοποιηθεί στον ασθενή και τους γονείς του (Nakamura και συν. 1991). Στην παρούσα περίπτωση, η παρακολούθηση του ασθενούς παραμένει τακτική.

ΣΥΜΠΕΡΑΣΜΑΤΑ

1) Υπάρχει αδυναμία ή δυσκολία προεγχειρητικής διάγνωσης του μονοκυστικού αδαμαντινοβλαστώματος λόγω της ομοιότητάς του με ενδοοστικές- οδοντοφόρες κύστεις, 2) το σχετικά ασύνηθες ενδοοστικό μονοκυστικό αδαμαντινοβλάστωμα μπορεί να αναπτυχθεί, όπως δεν αναμένεται συνήθως, και σε πολύ νεαρή ηλικία και σε μια ασυνήθιστη θέση, 3) η εγχειρητική των ενδοστικών κύστεων στα παιδιά είναι ήπια, με εκπυρήνιση όταν το μέγεθος τους το επιτρέπει και 4) η τελική διάγνωση γίνεται ιστολογικά και καθορίζει την μετεγχειρητική παρακολούθηση.

rence (Olaitain και Adekeye, 1996). The latter is the authors' opinion as well, in cases of children. In the present case, UA being classified post-operatively as a group 2 lesion, was treated well with enucleation.

Treating children for cystic lesions of the jawbones poses difficult management dilemmas for the surgeon. Factors such as size, location, duration, histologic type, control of possible recurrence and scope for follow-up need to be considered (Zhang et al. 2010, Butt et al. 2012). In cases of UA a more conservative treatment is acceptable in children and adolescents since these are less aggressive than the solid ones (Gardner, 1996, Takahashi et al. 1998, Escande et al. 2009). Most often applied treatment modalities include enucleation and curettage, marsupilization followed by second stage surgery and segmental or marginal resection (Robinson and Martinez, 1977, Nakamura et al. 2002, Iatrou et al. 2009). A conservative treatment with enucleation and mild curettage was applied in the case presented, since its size and location allowed it. The reported recurrence rate after treatment of UA with conservative surgical removal is less than 25%, and particularly in the case of intraluminal type, as in our patient, reaches approximately 10.7% (Ord et al. 2002). Some studies have shown that the recurrence rate of mural subtype after conservative surgical treatment ranged from 10% to 43% (Rosentein et al. 2001, Lee et al. 2004). Recurrences have been observed mainly after 4 years, although they have been reported to occur even after 20 or 30 years (Ghandhi et al. 2006, Eckardt et al. 2009). It is worth emphasizing that the follow-up period should be maintained for up to 10 years, taking into consideration the initial biological behavior of the lesion (Gupta et al. 2011). In addition, the risk of possible late recurrence, needs to be clarified to the patient and his parents (Nakamura et al. 1991). In the present case, follow-up still remains regular.

CONCLUSIONS

1) There is inability or difficulty of pre-operatively diagnose a unicystic ameloblastoma due to its resemblance to intraosseous-dentigerous cystic lesions, 2) the rather rare intraosseous unicystic ameloblastoma may develop, as not commonly expected, in a very young age and in an unusual site, 3) the operation of intraosseous cysts in children is mild, with enucleation when the size of the lesion allows it and 4) the final diagnosis is performed histologically and determines the post-operative follow-up.

ΒΙΒΛΙΟΓΡΑΦΙΑ/REFERENCES

Altini M, Coleman H, Doglioni C, Favia G, Maiorano E: Calretinin expression in ameloblastomas. Histopathology 37: 27-32, 2000.

Ackermann GL, Altini M, Shear M: The unicystic ameloblastoma: A clinicopathological study of 57 cases. J Oral Pathol 17: 541–6, 1988.

Becelli R, Carboni A, Cerulli G, Perugini M, Iannetti G: Mandibular ameloblastoma: analysis of surgical treatment carried out in 60 patients between 1977 and 1998. J Craniofac Surg 13: 395-400, 2002.

Butt FM, Guthua SW, Awange DA, Dimba EA, Macigo FG: The pattern and occurrence of ameloblastoma in adolescents treated at a university teaching hospital, in Kenya: a 13-year study. J Craniomaxillofac Surg 40: 39-45, 2012.

Eckardt AM, Kokemüller H, Flemming P, Schultze A: Recurrent ameloblastoma following osseous reconstruction e a review of twenty years. J Craniomaxillofac Surg 37: 36-41, 2009.

Escande C, Chaine A, Menard P, Ernenwein D, Ghoul S, Bouattour A, Berdal A, Bertrand JC, Ruhin-Poncet B: A treatment algorithm for adult ameloblastomas according to the Pitié-Salpêtrière Hospital experience. J Craniomaxillofac Surg 37: 363-369, 2009.

Gardner DG: Some current concepts on the pathology of ameloblastomas. Oral Surg Oral Med Oral Pathol Oral Radiol Endod 82: 660, 1996.

Gardner DG, Heikinheino K, Shear M, Philipsen HP, Coleman H: Ameloblastoma. In: Barnes L, Eveson JW, Reichart P, Sidransky D eds. World health organization classification of tumours. Pathology and genetics head and neck tumors. IARC Press, Lyon; 300, 2005.

Gerzenshtein J, Zhanq F, Caplan J, Anand V, Lineaweaver W: Immediate mandibular reconstruction with microsurgical fibula flap transfer following wide resection for ameloblastoma. J Craniofac Surg 17: 178-182, 2006.

Ghandhi D, Ayoub AF, Pogrel MA, MacDonald G, Brocklebank LM, Moos KF: Ameloblastoma: a surgeon's dilemma. J Oral Maxillofac Surg 64: 1010-1014, 2006.

Gupta N, Saxena S, Rathod VC, Aggarwal P: Unicystic ameloblastoma of the mandible. J Oral Maxillofac Pathol 15: 228-231, 2011.

Huang IY, Lai ST, Chen CH, Chen CM, Wu CW, Shen YH: Surgical management of ameloblastoma in children. Oral Surg Oral Med Oral Pathol Oral Radiol Endod 104: 478-485, 2007.

Iatrou I, Theologie-Lygidakis N, Leventis M: Intraosseous cystic lesions of the jaws in children: a retrospective analysis of 47 consecutive cases. Oral Surg Oral Med Oral Pathol Oral Radiol Endod. 107(4):485-92, 2009.

Isacsson G, Andersson L, Forsslund H, Bodin I, Thomsson M: Diagnosis and treatment planning of unicystic ameloblastoma. Int J Oral Maxillfac Surg 15: 759–64, 1986.

Konouchi H, Asaumi J, Yanagi Y, Hisatomi M. et al: Usefulness of contrast enhanced-MRI in the diagnosis of unicystic ameloblastoma. Oral Oncol. 42(5): 481-6, 2006.

Lee PK, Samman N, Ng IO: Unicystic ameloblastoma-Use of Carnoy's solution after enucleation. Int J Oral Maxillofac Surg 33: 263–7, 2004.

Leider AS, Eversole LR, Barkin ME: Cystic ameloblastoma. A clinicopathologic analysis. Oral Surgery Oral Medicine and Oral Pathology 60(6): 624–630, 1985.

MacDonald-Jankowski DS, Yeung R, Lee KM, Li TK: Ameloblastoma in the Hong Kong Chinese, Part 2: Systematic review and radiological presentation. Dentomaxillofac Radiol. 33: 141–51, 2004.

Nakamura N, Higuchi Y, Tashiro H, Ohishi M: Marsupialization of cystic ameloblastoma: a clinical and histopathologic study of the growth characteristics before and after marsupialization. J Oral Maxillofac Surg 53: 748-54, 1995.

Nakamura N, Higuchi Y, Mitsuyasu T, Sandra F, Ohishi M: Comparison of long term result between different approaches of ameloblastoma. Oral Surg Oral Med Oral Pathol Oral Radiol Endod 93: 13–20, 2002.

Navarro CM, Principi SM, Massucato EM, Sposto MR: Maxillary unicystic ameloblastoma. Dentomaxillofac Radiol 331: 60–2, 2004.

Olaitain AA, Adekeye EO: Clinical features and management of ameloblastoma of the mandible in children and adolescents. Br J Oral Maxillofac Surg 34: 248, 1996.

Olaitain AA, Adekeye EO: Unicystic ameloblastoma of the mandible: a long-term follow-up. J Oral Maxillofac Surg 55: 345-348, 1997.

Oliveira-Neto HH, Spindula-Filho JV, Dallara MC, Silva CM, Mendonca EF, Batista AC: Unicystic ameloblastoma in a child: A differential diagnosis from the dentigerous cyst and the inflammatory follicular cyst. J Dent Child (Chic) 74: 245–9, 2007.

Ord RA, Blanchaert RH Jr, Nikitakis NG, Sauk JJ: Ameloblastoma in children. J Oral Maxillofac Surg 60: 762–70, 2002.

Philipsen HP, Reichart PA: Unicystic ameloblastoma. A review of 193 cases from the literature. Oral Oncol 34: 317–25, 1998.

Robinson L, Martinez MG: Unicystic Ameloblastoma: A Prognostic Distinct Entity. Cancer 40: 2278–85, 1977.

Rosentein T, Pogrel MA, Smith RA, Regezi JA: Cystic Ameloblastoma–behavior and treatment of 21 cases. J Oral Maxillofac Surg 59: 1311–1316, 2001.

Takahashi K, Miyauchi K, Sato K: Treatment of ameloblastoma in children. Br J Oral Maxillofac Surg 36: 453-456, 1998.

Unlu G, Tari V, Alan H: Unicystic ameloblastoma in 8 years old child: a case report review of unicystic ameloblastoma. Int Dent Med Dis 1: 29-33, 2008.

Worth HM: Benign tumors of jaw. 1st ed. Year Book Medical Publisher, Chicago; 476–546, 1963.

Zhang J, Gu Z, Jiang L, Zhao J, Tian M, Zhou J, Duan Y: Ameloblastoma in children and adolescents. Br J Oral Maxillofac Surg 48: 549-554, 2010.

Διεύθυνση επικοινωνίας:
Νάντια Θεολόγη- Λυγιδάκη
Παπαδιαμαντοπούλου 2
11528, Αθήνα, Ελλάδα
Τηλ.: 210 7211869, Fax: 210 7215384
e-mail: lygidakis-nadia@ath.forthnet.gr

Address:
Nadia Theologie-Lygidakis
2 Papadiamantopoulou str.,
11528, Athens, Greece
Tel.: 0030 210 7211869, Fax: 0030 210 7215384
e-mail: lygidakis-nadia@ath.forthnet.gr