Κάταγμα κάτω γνάθου ύστερα από αφαίρεση τρίτου γομφίου. Αναφορά σε πέντε περιπτώσεις μιας σπάνιας επιπλοκής

Κωνσταντίνος ΜΟΥΡΟΥΖΗΣ[1], Δημοσθένης ΗΓΟΥΜΕΝΑΚΗΣ[2], Γεώργιος ΓΚΙΝΗΣ[3], Γεώργιος ΡΑΛΛΗΣ[4]

Τμήμα Στοματικής και Γναθοπροσωπικής Χειρουργικής, Γενικό Νοσοκομείο Αττικής «ΚΑΤ»
(Συντονιστής Διευθυντής: Δρ Γ. Ράλλης)

Mandibular fracture after removal of third molar. Report of five cases of a rare complication

Constantinos MOUROUZIS, Dimosthenis IGOUMENAKIS, Georgios GKINIS, George RALLIS

Department of Oral and Maxillofacial Surgery, General Hospital of Attica "KAT", Greece (Head Coordinator: Dr G. Rallis)

Ενδιαφέρουσες περιπτώσεις
Report of cases

ΠΕΡΙΛΗΨΗ: Στην παρούσα μελέτη παρουσιάζεται μια σειρά περιπτώσεων με κάταγμα της κάτω γνάθου, ως επιπλοκή μετά από χειρουργική αφαίρεση τρίτου γομφίου.
Υλικό και μέθοδος: Πρόκειται για μια αναδρομική μελέτη περιπτώσεων ασθενών που αντιμετωπίστηκαν στο Τμήμα ΣΓΠΧ του ΚΑΤ.
Αποτελέσματα: Οι ασθενείς ήταν 3 γυναίκες και 2 άντρες, με μέσο όρο ηλικίας τα 50,4 έτη. Σε όλες τις περιπτώσεις το κάταγμα εντοπιζόταν στη γωνία της κάτω γνάθου, ενώ σε δύο είχε επιπλακεί με οστεομυελίτιδα. Σε τέσσερις περιπτώσεις έγινε ανοικτή ανάταξη και οστεοσύνθεση ενώ σε μία έγινε διαγναθική ακινητοποίηση. Μετά τη θεραπεία επιτεύχθηκε πλήρης πώρωση, χωρίς προβλήματα σε όλες τις περιπτώσεις.
Συμπεράσματα: Το κάταγμα της κάτω γνάθου, ως επιπλοκή χειρουργικής αφαίρεσης τρίτου γομφίου, είναι μια σπάνια αλλά σοβαρή κατάσταση. Τα παραμελημένα μετεξακτικά κατάγματα έχουν αυξημένες πιθανότητες ανάπτυξης οστεομυελίτιδας. Κατά την αφαίρεση τρίτων γομφίων, ο χειρουργός οφείλει να εφαρμόζει ατραυματική τεχνική, με αφαίρεση όσο το δυνατόν λιγότερου οστού. Στις περιπτώσεις υψηλού κινδύνου πρέπει να δίνονται λεπτομερείς οδηγίες στους ασθενείς και να τονίζεται η σημασία της μαλακής δίαιτας.

ΛΕΞΕΙΣ ΚΛΕΙΔΙΑ: τρίτος γομφίος, χειρουργική αφαίρεση, ιατρογενές κάταγμα, οστεομυελίτιδα

SUMMARY: A rare complication of the surgical removal of a third molar is the fracture of the mandible.
A series of cases of such fractures is here presented.
Material and method: It is retrospective study of cases treated at the OMFS dept of KAT Hospital.
Results: The patients were 3 females and 2 males, with a mean age of 50.4 years. In all cases the fracture was located at the angle of the mandible and in two cases it was complicated with osteomyelitis. In four cases open reduction and internal fixation was undertaken and in one case intermaxillary fixation only. Following treatment, fracture healing without problem was achieved in all cases.
Conclusions: Fracture of the mandible, as a complication of surgical removal of a third molar is an infrequent but severe situation. Neglected postextractive fractures have increased risk for development of osteomyelitis. When removing impacted third molars, the surgeon should implement an atraumatic technique, by removing as less bone as possible. In high risk cases precise instructions must be given to the patients and the significance of soft diet must be highlighted.

KEY WORDS: third molar, surgical removal, iatrogenic fracture, osteomyelitis

[1]*Επιμελητής Α΄ Τμήματος ΣΓΠΧ, ΓΝΑ «ΚΑΤ»*
[2]*Ειδικευόμενος Τμήματος ΣΓΠΧ, ΓΝΑ «ΚΑΤ»*
[3]*Επιμελητής Τμήματος ΣΓΠΧ, 251 Γ.Ν. Αεροπορίας*
[4]*Συντονιστής Διευθυντής Τμήματος ΣΓΠΧ, ΓΝΑ «ΚΑΤ»*

Παρελήφθη: 28/8/2013 - Έγινε δεκτή: 21/1/2014

Paper received: 28/8/2013 - Accepted: 21/1/2014

ΕΙΣΑΓΩΓΗ

Το κάταγμα της κάτω γνάθου ύστερα από εξαγωγή εγκλείστου δοντιού, είναι μια «καταστροφική» επιπλοκή, που ευτυχώς συμβαίνει σπανιότατα (Perry and Goldberg 2000, Libersa και συν. 2002, Brauer 2009). Οι κάτω τρίτοι γομφίοι είναι συχνά έγκλειστοι, οπότε για την εξαγωγή τους απαιτείται αφαίρεση οστού. Επιπρόσθετα, η γωνία της κάτω γνάθου συνιστά ανατομική περιοχή με μικρή αντοχή σε εξωτερικές δυνάμεις, η οποία μπορεί να εξασθενήσει περισσότερο, λόγω της παρουσίας εγκλείστου τρίτου γομφίου. Κατά συνέπεια, η χειρουργική αφαίρεση κάτω σωφρονιστήρα μπορεί να οδηγήσει σε κάταγμα, συχνότερα απ' ότι η αφαίρεση άλλων δοντιών.

Σκοπός της παρούσας μελέτης είναι η παρουσίαση μιας σειράς περιπτώσεων κατάγματος κάτω γνάθου, ύστερα από αφαίρεση τρίτου γομφίου.

ΥΛΙΚΟ ΚΑΙ ΜΕΘΟΔΟΣ

Καταγράφηκαν αναδρομικά οι περιπτώσεις ασθενών με κάταγμα κάτω γνάθου, το οποίο συνέβη ως επιπλοκή χειρουργικής αφαίρεσης τρίτου γομφίου. Τα κλινικά και ακτινογραφικά δεδομένα, καθώς και η αντιμετώπιση κάθε περίπτωσης μελετήθηκαν και αντιμετωπίστηκαν στο Τμήμα ΣΓΠΧ του Νοσοκομείου ΚΑΤ.

ΑΠΟΤΕΛΕΣΜΑΤΑ

Μελετήθηκαν πέντε περιπτώσεις μετεξακτικού κατάγματος, σε τρεις γυναίκες και δύο άντρες, με μέσο όρο ηλικίας τα 50,4 έτη και με ελεύθερο ιατρικό ιστορικό.

INTRODUCTION

Fracture of the mandible after an impacted tooth removal, is a disastrous complication, which fortunately ensues most rarely (Perry and Goldberg 2000, Libersa et al. 2002, Brauer 2009). Lower third molars are frequently impacted, thus bone removal is required for their extraction. Additionally, the angle of the mandible is an anatomical area with little resistance to external forces, which may be further weakened, due to the presence of an impacted third molar. Consequently, surgical removal of a lower wisdom tooth may lead to fracture more often than other teeth.

Aim of the present study is to present a case series of mandibular fractures, after removal of third molar.

MATERIAL AND METHOD

Cases of patients with mandibular fracture, which occurred as complication of the surgical removal of a third molar, and were treated at the OMFS department were retrospectively evaluated. The clinical and radiological findings, as well as the management of each case were studied.

RESULTS

Five cases, with an average age of 50.4 years, were studied. The patients were three females and two males, all with free medical history. The mandibular fracture occurred intra-operatively in one case, three and four weeks following the tooth extraction in two cases and

Πίνακας 1: Κλινικά και ακτινογραφικά στοιχεία των ασθενών με κάταγμα κάτω γνάθου μετά χειρουργική αφαίρεση σωφρονιστήρα

Περίπτωση	Ηλικία/Φύλο	Δόντι	Φραγμός	Οστική βλάβη	Γωνίωση σωφρονιστήρα	Έγκλειση	Χρόνος από την επέμβαση έως το κάταγμα	Παρεκτόπιση κατάγματος
1	49/Θ	48	45 ελ.	Όχι	Άγνωστη	Άγνωστη	Διεγχειρητικά	Μεγάλη
2	50/Θ	48+47	27 ελ.	Διάβρωση	Εγγύς	Πλήρης	Άγνωστος	Καμία
3	72/Α	48	Πλήρης	Όχι	Κάθετη	Μερική	28 ημέρες	Καμία
4	22/Θ	48	Πλήρης	Όχι	Εγγύς	Πλήρης	21 ημέρες	Καμία
5	59/Α	48	Πλήρης	Διάβρωση	Εγγύς	Πλήρης	Άγνωστος	Καμία

*Θ=θήλυ, Α=άρρεν, ελ.=ελλείπον

Table 1: Clinical and radiological findings of patients with mandibular fracture following lower wisdom tooth removal

Patient	Age/Sex	Tooth	Dentition	Bony lesion	Angulation of wisdom tooth	Impaction	Interval from removal to fracture	Fracture displacement
1	49/F	48	45 miss.	None	Unknown	Unknown	Intraoperatively	Gross
2	50/F	48+47	27 miss.	Erosion	Mesial	Complete	Unknown	None
3	72/M	48	Full	None	Vertical	Partial	28 days	None
4	22/F	48	Full	None	Mesial	Complete	21 days	None
5	59/M	48	Full	Erosion	Mesial	Complete	Unknown	None

*F=female, M=male, miss.=missing

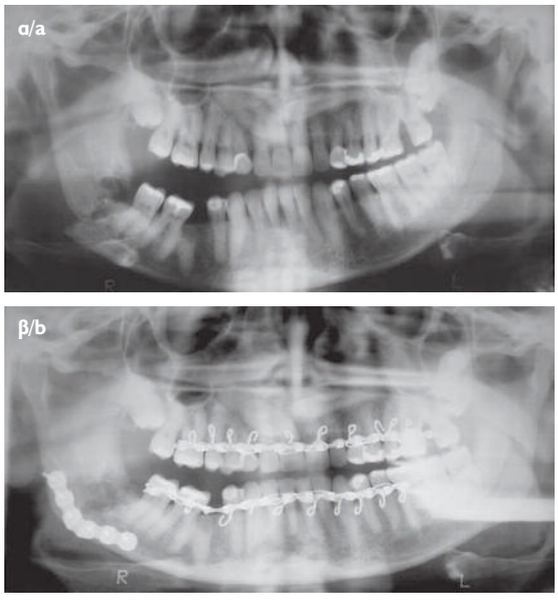

Εικ. 1: Περίπτωση 1. α) κάταγμα με μεγάλη παρεκτόπιση. β) μετά την ανάταξη και οστεοσύνθεση του κατάγματος. Η ασθενής ανέφερε ότι από πριν η σύγκλεισή της χαρακτηριζόταν από οπίσθια ανοικτή δήξη δεξιά. Επομένως, η σύγκλειση που φαίνεται θεωρήθηκε αποδεκτή.
Fig. 1: Case 1. a) fracture with displacement. b) after reduction and osteosynthesis of the fracture. The patient reported that her occlusion was characterized by right posterior open bite. Therefore, the depicted occlusion was regarded as acceptable.

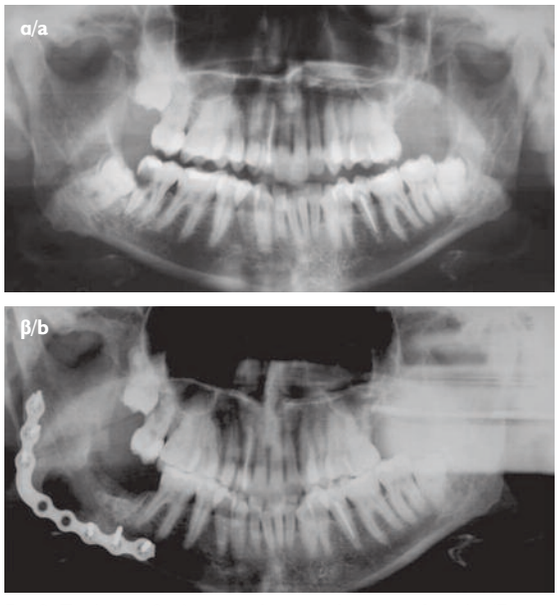

Εικ. 2: Περίπτωση 2. α) πριν από την αφαίρεση των δοντιών 47 και 48. β) μετά το χειρουργικό καθαρισμό, λόγω οστεομυελίτιδας και την οστεοσύνθεση.
Fig. 2: Case 2. a) before the removal of teeth 47 and 48 b) after the surgical debridement due to osteomyelitis and the osteosynthesis.

Ο χρόνος, που συνέβη το κάταγμα, ήταν: σε μία περίπτωση διεγχειρητικά και σε 2 άλλες τρεις και τέσσερις εβδομάδες μετεγχειρητικά αντίστοιχα. Στις υπόλοιπες δύο περιπτώσεις ο χρόνος δεν ήταν δυνατόν να προσδιοριστεί, διότι οι ασθενείς προσήλθαν καθυστερημένα (Πίνακας 1).

Σε όλες τις περιπτώσεις το κάταγμα εντοπιζόταν στη δεξιά γωνία της κάτω γνάθου· σε μία η παρεκτόπιση ήταν μεγάλη (Εικ. 1α), ενώ στις άλλες, δε διαπιστώθηκε παρεκτόπιση (Εικ. 3β, 4β, 5β). Σε δύο περιπτώσεις οι ασθενείς προσήλθαν με πόνο, οίδημα, πυόρροια, υπαισθησία του κάτω φατνιακού νεύρου και ακτινογραφική εικόνα κατάγματος με οστική διάβρωση, οπότε τέθηκε η διάγνωση της οστεομυελίτιδας (Εικ. 5β).

Θεραπευτικά, στις δύο περιπτώσεις οστεομυελίτιδας διενεργήθηκε χειρουργικός καθαρισμός των νεκρωμένων ιστών, ανάταξη και οστεοσύνθεση με πλάκα αποκατάστασης και διφλοιωδικές βίδες (Εικ. 2β). Σε μία περίπτωση εφαρμόστηκε επίσης σταθερή οστεοσύνθεση, λόγω της μεγάλης παρεκτόπισης του κατάγματος (Εικ. 1β), ενώ σε μία περίπτωση, δεδομένης της απουσίας παρεκτόπισης (Εικ. 4β), εφαρμόστηκε ημισταθερή οστεοσύνθεση, με μία μίνι πλάκα στην έξω λοξή γραμμή. Τέλος, ένας ασθενής αρνήθηκε την χειρουργική αντιμετώπιση (Εικ. 3β) και πραγματοποιήθηκε διαγναθική ακινητοποίηση για τέσσερις εβδομάδες (Πίνακας 1). Σε όλες τις περιπτώσεις η πορεία των ασθενών ήταν ομαλή και επιτεύχθηκε πώρωση των καταγμάτων.

in the last two cases the time could not be identified, since the patients presented late (Table 1).

In all cases the fracture was located at the right mandibular angle. In one case, the displacement was significant, whereas in the others no displacement was found (Fig. 1a, 3b, 4b, 5b). In two cases the patients presented with pain, edema, pus outflow, hypesthesia of the inferior alveolar nerve and radiographic pattern of fracture with bony erosion (Fig. 5b), the diagnosis of osteomyelitis was established.

Regarding the treatment, in the two cases with osteomyelitis, surgical debridement, open reduction and internal fixation with reconstruction plate and bicortical screws was undertaken (Fig. 2b). In the case with fracture displacement, rigid osteosynthesis was also implemented (Fig. 1b), while in one case with undisplaced fracture (Fig. 4b), semirigid osteosynthesis, with one mini plate on the external oblique ridge, was applied. Finally in the last case, the patient having denied open reduction and fixation, treatment was intermaxillary fixation with arch bars for four weeks (Table 1).

In all cases the course of the patients was uneventful and porosis of the fractures was achieved.

DISCUSSION

Iatrogenic fracture of the mandible, after surgical removal of a wisdom tooth is a severe but fortunately rare complication, with incidence of approximately 0.005% (Perry

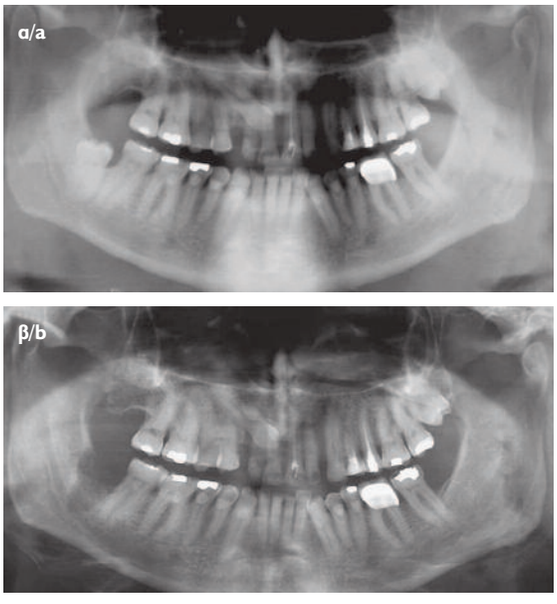

Εικ. 3: Περίπτωση 3. α) πριν την αφαίρεση του εγκλείστου 48. β) διακρίνεται η γραμμή ρωγμώδους κατάγματος, διερχόμενη από το φατνίο.
Fig. 3: Case 3. a) before the removal of impacted 48 b) a cracking fracture line, passing through the socket, is observed.

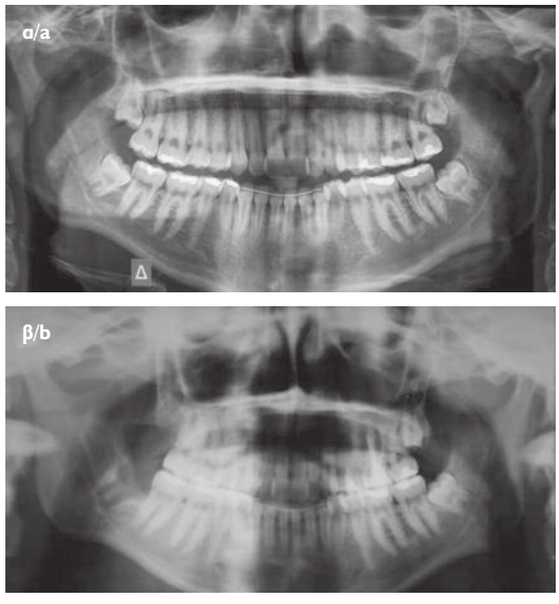

Εικ. 4: Περίπτωση 4. α) πριν την αφαίρεση του εγκλείστου 48. β) διακρίνεται γραμμή ρωγμώδους κατάγματος, διερχόμενη από το κενό φατνίο.
Fig. 4: Case 4. a) before the removal of impacted 48. b) a cracking fracture line, passing through an empty socket, is observed.

ΣΥΖΗΤΗΣΗ

Το ιατρογενές κάταγμα της κάτω γνάθου μετά χειρουργική αφαίρεση σωφρονιστήρα αποτελεί σοβαρή, σπάνια επιπλοκή, με επίπτωση περίπου 0,005% (Perry και Goldberg 2000, Libersa και συν. 2002). Μπορεί να εμφανιστεί ως διεγχειρητική ή ως απώτερη επιπλοκή. Σύμφωνα με τη βιβλιογραφία, συμβαίνει μετεγχειρητικά μέσα σε τρεις με τέσσερις εβδομάδες, κατά μέσο όρο (Krimmel και Reinert 2000, Perry και Goldberg 2000, Libersa και συν. 2002, Wagner και συν. 2005, Bodner και συν. 2011). Φαίνεται, ότι η πλέον επικίνδυνη περίοδος είναι από τις οκτώ έως τις είκοσι μία ημέρες. Αυτό πιθανότατα προκύπτει διότι τις πρώτες οκτώ ημέρες, ο μετεξακτικός πόνος μπορεί να μην επιτρέπει στον ασθενή να ασκεί ισχυρές μασητικές δυνάμεις ενώ μετά τρεις εβδομάδες, ο σχηματισμός συνδετικού ιστού στο φατνίο ενισχύει τη δομική αντοχή του οστού (Amler και συν. 1960, Perry και Goldberg 2000). Επομένως, μια βάσιμη υπόθεση είναι, ότι μεταξύ της όγδοης και της εικοστής πρώτης μετεξακτικής ημέρας, ο ασθενής ασκώντας μεγάλες μασητικές δυνάμεις σε εξασθενημένο δομικά οστό, αυξάνει την πιθανότητα κατάγματος.

Παράγοντες αυξημένου κινδύνου για κάταγμα κάτω γνάθου ύστερα από αφαίρεση σωφρονιστήρα είναι: το άρρεν φύλο, ο πλήρης φραγμός, ο πλήρως έγκλειστος ή και ογκώδης σωφρονιστήρας, το μεγάλο βάθος έγκλεισης, οι προηγηθείσες τοπικές φλεγμονές και οι προϋπάρχουσες οστικές αλλοιώσεις (Theologie-Lygidakis και συν. 1997, Krimmel και Reinert 2000, Perry και Goldberg 2000, Wagner και συν. 2005, Bodner και συν. 2011).

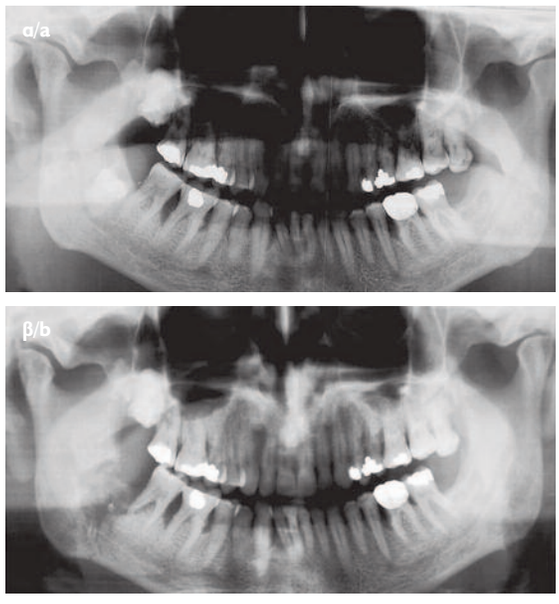

Εικ. 5: Περίπτωση 5. α) πριν την αφαίρεση του εγκλείστου 48. β) κάταγμα σε συνδυασμό με οστεόλυση, ενδεικτική οστεομυελίτιδας.
Fig. 5: Case 5. a) before the removal of impacted 48. b) fracture combined with osteolysis, indicative of osteomyelitis.

and Goldberg 2000, Libersa et al. 2002). It may occur intraoperatively or as a late complication. According to the literature, it usually happens within the first three to four weeks postoperatively (Krimmel and Reinert 2000, Perry and Goldberg 2000, Libersa et al. 2002, Wagner et al. 2005, Bodner et al. 2011). It seems that the most risky period is from eight to twenty-one days postoperatively

Πίνακας 2: Ταξινόμηση του βαθμού δυσκολίας της χειρουργικής αφαίρεσης των τρίτων γομφίων

Περίπτωση	Δόντι	Pell & Gregory ABC	Pell & Gregory 123	Γωνίωση	Βαθμός δυσκολίας
1	48	Άγνωστο	Άγνωστο	Άγνωστη	Άγνωστος
2	48	2	1	1	4 /10 βαθμοί
3	48	2	2	3	7/10 βαθμοί
4	48	2	2	1	5/10 βαθμοί
5	48	3	3	1	7/10 βαθμοί

Table 2: Classification of the difficulty degree of surgical removal of the third molars

Patient	Tooth	Pell & Gregory ABC	Pell & Gregory 123	Angulation	Difficulty Degree
1	48	Unknown	Unknown	Unknown	Unknown
2	48	2	1	1	4 /10 points
3	48	2	2	3	7/10 points
4	48	2	2	1	5/10 points
5	48	3	3	1	7/10 points

Σχετικά με τις περιπτώσεις της μελέτης, όλοι οι ασθενείς είχαν ουσιαστικά πλήρη φραγμό, ενώ σε τρεις περιπτώσεις ο σωφρονιστήρας ήταν πλήρως έγκλειστος.

Ο κριγμώδης ήχος σαν «κρακ» κατά τη μάσηση, που ενίοτε συσχετίζεται και με πόνο, αναφέρεται ως ένα χαρακτηριστικό σημείο κατάγματος (Libersa και συν. 2002, Wagner και συν. 2005). Η συγκεκριμένη συμπτωματολογία επιβεβαιώθηκε σε δύο από τους ασθενείς της μελέτης.

Οι Iizuka και συν. έχουν προτείνει μια αριθμητική κλίμακα δυσκολίας της αφαίρεσης ενός τρίτου γομφίου, που βασίζεται στις δύο ταξινομήσεις των Pell και Gregory και στη γωνίωση του εγκλείστου δοντιού (Pell και Gregory 1942, Iizuka και συν. 1997). Οι κλασικές ταξινομήσεις των Pell και Gregory αξιολογούν την ανατομική θέση του δοντιού και τον τύπο της έγκλεισης και η κλίμακα των Iizuka και συν. αναφέρεται στο άθροισμα των βαθμών κατά Pell και Gregory, στους οποίους προστίθενται οι βαθμοί από τη γωνίωση. Αριθμητικά, στη μέγιστη δυσκολία αποδίδονται δέκα βαθμοί. Σύμφωνα με αυτή την ταξινόμηση, οι βαθμοί δυσκολίας των 4 περιπτώσεων της μελέτης κυμαινόταν από τέσσερις έως επτά βαθμούς και μπορούν να χαρακτηριστούν ως περιπτώσεις μέτριας δυσκολίας, που όμως δυστυχώς οδήγησαν σε κάταγμα της γνάθου (Πίνακας 2). Η πρώτη περίπτωση δεν είναι δυνατόν να ταξινομηθεί, εξαιτίας της έλλειψης προεγχειρητικής ακτινογραφίας.

Όλοι οι ασθενείς πρέπει να ενημερώνονται για την μικρή πιθανότητα κατάγματος της κάτω γνάθου μετά από αφαίρεση σωφρονιστήρα όπως επίσης για τα σημεία και

and this may be explained because initially the post-extractive pain does not allow the patient to exert strong masticating forces the first 8 days and on the other hand, after three weeks, the formation of connective tissue in the socket augments the structural resistance of the bone (Amler et al. 1960, Perry and Goldberg 2000). Thus, a possible hypothesis is that the period between the eighth and twenty-first post-extractive day, the possibility of fracture increases because the patient exerts regular masticating forces on a structurally weakened bone.

Reported risk factors for mandibular fracture, following removal of a wisdom tooth are: male gender, full dentition, fully impacted teeth, depth of impaction, voluminous teeth, preceding local infections and preexisting bony lesions (Theologie-Lygidakis et al. 1997, Krimmel and Reinert 2000, Perry and Goldberg 2000, Wagner et al. 2005, Bodner et al. 2011). Regarding the current cases, all patients had full dentition and in three cases the wisdom tooth was fully impacted.

A cracking sound upon mastication, which occasionally is associated with pain, is reported as a characteristic sign of fracture (Libersa et al. 2002, Wagner et al. 2005). This specific symptomatology was confirmed by two patients.

Iizuka et al. have proposed a numerical scale allowing quantification of the degree of difficulty of a lower third molar removal. This scale is based on the two Pell & Gregory classification systems and on angulation of the impacted tooth (Pell and Gregory, 1942, Iizuka et al. 1997). The classical classification by Pell and Gregory evaluates the position and the degree of impaction of the teeth whereas the scale of Iizuka et al. is the sum of points according to the Pell and Gregory systems and angulation of the molar. Hence, the maximum difficulty receives a score of ten points. According to this scaling system, the score of the 4 current cases ranged from four to seven points (Table 2) and although they are characterized as cases of moderate difficulty, yet a fracture did occur. The first case cannot be classified, because of the absence of a preoperative x-ray.

All patients must be informed for the small possibility of mandibular fracture following the wisdom tooth removal, as well as the signs and symptoms of the complication (Libersa et al. 2002, Wagner et al. 2005, Bodner et al. 2011). Moreover, the high risk patients need to be on soft diet for at least four weeks postoperatively and must be followed up. The surgeon in turn should apply an atraumatic technique during the surgical removal of a tooth, remove as less bone as possible and exert minimal elevating forces (Theologie-Lygidakis et al. 1997).

The fractures of cases 2 and 5 were further complicated with osteomyelitis, as a consequence of the delayed treatment. Surgical debridement, rigid internal fixation and intravenous antibiotics were applied in these cases. Only few such cases have been reported so far (Theologie-Lygidakis et al. 1997, Wagner et al. 2007). It is known

τα συμπτώματα αυτής της επιπλοκής (Libersa και συν. 2002, Wagner και συν. 2005, Bodner και συν. 2011). Επιπλέον, οι ασθενείς υψηλού κινδύνου θα πρέπει, για τουλάχιστον τέσσερις εβδομάδες μετεγχειρητικά, να ακολουθούν δίαιτα με μαλακές τροφές και να παρακολουθούνται. Ο χειρουργός, από την πλευρά του, οφείλει να εφαρμόζει ατραυματική τεχνική κατά τη χειρουργική αφαίρεση, να αφαιρεί μόνο όσο οστό χρειάζεται και η δύναμη που ασκεί κατά την εκμόχλευση να είναι η ελάχιστη (Theologie-Lygidakis και συν. 1997).

Σε δύο περιπτώσεις (ασθενείς νο 2 και 5), αναπτύχθηκε οστεομυελίτιδα ατην περιοχή του φατνίου ως συνέπεια της καθυστερημένης προσέλευσης των ασθενών και απαιτήθηκε χειρουργικός καθαρισμός, σταθερή εσωτερική οστεοσύνθεση και ενδοφλέβια χορήγηση αντιβιοτικής αγωγής. Μικρός αριθμός αντίστοιχων περιπτώσεων έχει δημοσιευθεί μέχρι σήμερα (Theologie-Lygidakis και συν. 1997, Wagner και συν. 2007). Είναι γνωστό, ότι τα κατάγματα της κάτω γνάθου -ιδίως όταν αφήνονται χωρίς θεραπεία- είναι πιθανό να επιμολυνθούν από βακτήρια της στοματικής χλωρίδας, με αποτέλεσμα την ανάπτυξη οστεομυελίτιδας (Schuknecht και συν. 1997, Gavriil και συν. 2003). Το μετεξακτικό φατνίο πλησίον γραμμής κατάγματος, λειτουργεί ως δεξαμενή βακτηρίων, λόγω της λίμνασης σάλιου και υπολειμμάτων τροφής μέσα σ' αυτό. Επιπρόσθετα, η χρήση περιστροφικών εργαλείων κατά τη χειρουργική εξαγωγή, μπορεί να επιφέρει οστική νέκρωση και να προκαλέσει ενοφθαλμισμό βακτηρίων σε βαθύτερους ιστούς. Επομένως, με βάση τα παραπάνω δεδομένα, η πιθανότητα οστεομυελίτιδας, σε έδαφος μετεξακτικού κατάγματος, είναι μεγαλύτερη.

ΣΥΜΠΕΡΑΣΜΑΤΑ

Κατά την χειρουργική αφαίρεση των τρίτων γομφίων της κάτω γνάθου, ο χειρουργός οφείλει να εφαρμόζει ατραυματική τεχνική, με εκτροχισμό όσο το δυνατόν λιγότερου οστού και άσκηση μικρών δυνάμεων εκμόχλευσης, ώστε να ελαχιστοποιηθεί ο κίνδυνος κατάγματος της γνάθου. Στις περιπτώσεις υψηλού κινδύνου πρέπει να δίνονται σαφείς και λεπτομερείς οδηγίες στους ασθενείς και να τονίζεται η σημασία της μαλακής δίαιτας. Η έγκαιρη αντιμετώπιση αυτών των καταγμάτων ελαττώνει την πιθανότητα οστεομυελίτιδας στην περιοχή.

that mandibular fractures -particularly when left untreated- may be infected by bacteria of the oral flora, resulting in osteomyelitis (Schucknecht et al. 1997, Gavriil et al. 2003). A post-extractive socket, adjacent to a fracture line, acts as a bacterial reservoir, due to stagnation of saliva and food debris in it. Moreover, the utilization of rotary instruments during a surgical extraction may induce bony devitalization and causes deeper inoculation of bacteria. Therefore, based on these facts, the possibility of osteomyelitis is higher following a post-extractive mandibular fracture.

CONCLUSIONS

During the surgical removal of third molars, the surgeon should implement an atraumatic technique, remove as less bone as possible and exert minor elevating forces, minimizing thus the risk for mandibular angle fracture. In high risk cases, detailed instructions must be given to the patients and the importance of soft diet must be underlined. Early therapeutic treatment of such fractures eliminates the possibility of osteomyelitis.

ΒΙΒΛΙΟΓΡΑΦΙΑ/REFERENCES

Amler MH, Johnson PL, Salman I: Histological and histochemical investigation of human alveolar socket healing in undisturbed extraction wounds. J Am Dent Assoc. 61:33-44, 1960

Bodner L, Brennan PA, McLeod NM: Characteristics of iatrogenic mandibular fractures associated with tooth removal: review and analysis of 189 cases. Br J Oral Maxillofac Surg. 49: 567-572, 2011

Brauer HU: Unusual complications associated with third molar surgery: a systematic review. Quintessence Int. 40: 565-572, 2009

Gavriil S, Giamarelos G, Dendrinos Chr, Melakopoulos L, Sempepou I, Bosinakou M: Management of Mandibular Fractures. Report of 114 patients. Hellenic Arch Oral Maxillofac Surg. 4: 20-32. 2003

Iizuka T, Tanner S, Berthold H: Mandibular fractures following third molar extraction. A retrospective clinical and radiological study. Int J Oral Maxillofac Surg. 26: 338-343, 1997

Krimmel M, Reinert S: Mandibular fracture after third molar removal. J Oral Maxillofac Surg. 58: 1110-1112, 2000

Libersa P, Roze D, Cachart T, Libersa JC: Immediate and late mandibular fractures after third molar removal. J Oral Maxillofac Surg. 60: 163-165, 2002

Pell GJ, Gregory T: Report on a ten –year study of a tooth division technique for the removal of impacted teeth. Am J Orthod. 28: 660-666, 1942

Perry PA, Goldberg MH: Late mandibular fracture after third molar surgery: a survey of Connecticut oral and maxillofacial surgeons. J Oral Maxillofac Surg. 58: 858-861, 2000

Schuknecht BF, Carls FR, Valavanis A, Sailer HF: Mandibular osteomyelitis: evaluation and staging in 18 patients, using magnetic resonace imaging, computed tomography and conventional radiographs. J Craniomaxillofac Surg. 25: 24-33, 1997

Theologie-Lygidakis N, Samaras C, Skondras A, Iatrou I: Contemporary treatment of iatrogenic mandibular fractures. Odontostomatological Progress 51: 238-243, 1997

Wagner KW, Otten JE, Schoen R, Schmelzeisen R: Pathological mandibular fractures following third molar removal. Int J Oral Maxillofac Surg. 34:722-726, 2005

Wagner KW, Shoen R, Wongchuensoontorn C, Schmelzeisen R: Complicated late mandibular fracture following third molar removal. Quintessence Int 38: 63-65, 2007

Διεύθυνση επικοινωνίας:
Κωνσταντίνος Μουρούζης
Θεσσαλονίκης 19,
18453, Νίκαια, Αθήνα, Ελλάδα
Τηλ.: 6977 890896, Fax: 229 5023915
e-mail: cmour73@otenet.gr

Address:
Constantinos Mourouzis
19 Thessalonikis str.,
18453, Nikea Athens, Greece
Tel.: 0030 6977 890896, Fax: 0030 229 5023915
e-mail: cmour73@otenet.gr