ΑΡΧΕΙΑ ΕΛΛΗΝΙΚΗΣ

ΔΙΓΛΩΣΣΗ ΕΛΛΗΝΟ-ΑΓΓΛΙΚΗ ΕΚΔΟΣΗ

Στοματικής & Γναθοπροσωπικής Χειρουργικής

ΕΠΙΣΤΗΜΟΝΙΚΟ ΠΕΡΙΟΔΙΚΟ ΤΗΣ ΕΛΛΗΝΙΚΗΣ ΕΤΑΙΡΕΙΑΣ ΣΤΟΜΑΤΙΚΗΣ ΚΑΙ ΓΝΑΘΟΠΡΟΣΩΠΙΚΗΣ ΧΕΙΡΟΥΡΓΙΚΗΣ
ΤΟΜΟΣ 15, ΤΕΥΧΟΣ 2, ΑΥΓΟΥΣΤΟΣ 2014 ΕΠΙΣΤΗΜΟΝΙΚΟ ΕΝΤΥΠΟ ΜΕ ΕΘΝΙΚΗ ΑΝΑΓΝΩΡΙΣΗ ΦΕΚ 24/12/Β/4-12-2009

BILINGUAL GREEK - ENGLISH EDITION

Hellenic Archives of Oral & Maxillofacial Surgery

OFFICIAL PUBLICATION OF THE HELLENIC ASSOCIATION FOR ORAL AND MAXILLOFACIAL SURGERY
Vol 15, No 2, August 2014

ISSN 1108 - 829 X

OsteoBiol®
by Tecnoss

ΟΣΤΙΚΑ ΜΟΣΧΕΥΜΑΤΑ ΚΑΙ ΜΕΜΒΡΑΝΕΣ

Από τη φύση στον άνθρωπο

Gen-Os

mp3

Gel 40

Putty

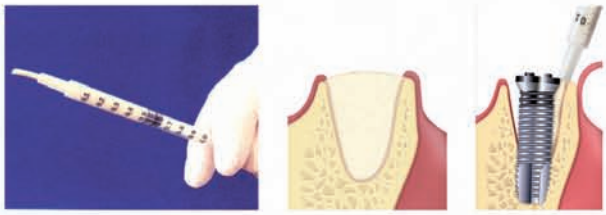

Apatos

Sp-Block

Evolution

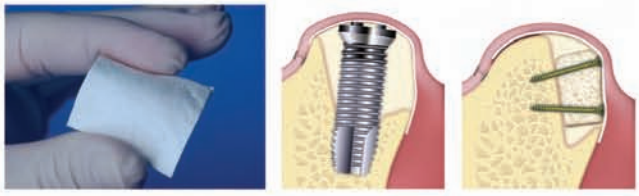

Lamina

Μιλτιάδης Βιτσαρόπουλος Α.Ε.

ΚΕΝΤΡΙΚΑ

Μεσογείων 348, 153 41 Αγ. Παρασκευή, Αθήνα, **Τηλ:** 210 65 41 340, **Fax:** 210 65 41 618

ΥΠΟΚΑΤΑΣΤΗΜΑ

Φειδιππίδου 55, 115 27 Γουδή, **Τηλ:** 210 77 95 747

www.vitsaropoulos.gr • e-mail: info@vitsaropoulos.gr

www.tuv.com TÜVRheinland ID.#19503998

Τα Βιοϋλικά OsteoBiol κατασκευάζονται σε συμφωνία με τους 93/42/CEE και 2003/32/CE ευρωπαϊκούς κανονισμούς

R.T.R.: Ξεκινά τη διαδικασία της οστικής αναγέννησης...

septodont

...Η φύση ολοκληρώνει την αποκατάσταση

Εισάγωντας το R.T.R. (απορροφήσιμο υποκατάστατο ιστών), το υψηλής καθαρότητας οστικό μόσχευμα φωσφορικού ασβεστίου βοηθά στην αναδόμηση του οστού μετά από κάποια εξαγωγή ή έλλειψη οστού (ενδοοστικό έλλειμα, επέμβαση ανόρθωσης ιγμορίου).

- Απορροφάται σταδιακά: το R.T.R. απελευθερώνει ασβέστιο και ιόντα φωσφόρου που βοηθούν στη δημιουργία νέου οστού.
- Ενεργοποιεί τη φυσική αναδόμηση του οστού. Οι μικρο- και μακροπορώδεις οστεοσυμβατές δομές προάγουν την ανάπτυξη του νέου οστού.
- Επαναφέρει τον όγκο του οστού: το R.T.R. επαναφέρει την οστική ακεραιότητα σε 3-6 μήνες.

Βελτιώνει τη μετεξακτική θεραπεία και την αποκατάσταση του οστικού ελλείματος, έτσι ώστε να ενισχύεται η μελλοντική επιτυχία τοποθέτησης των εμφυτευμάτων με τη χρήση του νέου R.T.R.
Το R.T.R. διατίθεται σε κώνους, σε μορφή σύριγγας και κοκκίων.



R.T.R σε μορφή σύριγγας: Αποτελείται από σωματίδια φωσφορικού ασβεστίου συνθετικής προέλευσης. Η καμπυλότητα της σύριγγας εξασφαλίζει την άμεση τοποθέτηση του μοσχεύματος στο έλλειμα.
Κάθε σύριγγα περιέχει 0.8 cm^3 σωματίδια φωσφορικού ασβεστίου, μεγέθους 500μm-1mm, είναι αποστειρωμένη και διατίθεται σε συσκευασία μιας χρήσεως.

R.T.R σε κώνους: Αποτελείται από σωματίδια φωσφορικού ασβεστίου σε μήτρα ινών κολλαγόνου υψηλής καθαρότητας βοϊκής προέλευσης. Η αιμοστατική δράση του κολλαγόνου εξασφαλίζει τη διατήρηση των σωματιδίων στην περιοχή του ελλείματος και βοηθά στην αποκατάστασή του.
Κάθε κουτί περιέχει 2 κώνους των 0.3 cm^3 σωματιδίων φωσφορικού ασβεστίου και κολλαγόνου και διατίθεται σε αποστειρωμένη συσκευασία μιας χρήσεως.

R.T.R σε κοκκία β-φωσφορικού ασβεστίου: υψηλής καθαρότητας συνθετικής προέλευσης. Αναμιγνύονται με το αίμα του ασθενή ή με φυσιολογικό ορό σ' ένα αποστειρωμένο δισκάριο πριν τοποθετηθεί στο σημείο του χειρουργείου με σπάθη. Γα την κάλυψη μεγαλύτερων οστικών ελλειμμάτων, το RTR μπορεί να αναμιχθεί με τμήματα οστού του ιδίου ασθενή (ομογενές μόσχευμα).
Συσκευασία: 2cm^3 φιάλη σε συσκευασία μιας χρήσεως αποστειρωμένη με γάμμα ακτινοβολία.

Βιβλιογραφία

1. Reinhold Fubinger, Kristina Fubinger,. Μακροχρόνια αποτελέσματα κλινικών μελετών και ιστολογικών εξετάσεων για οστική αναγέννηση με β-φωσφορικό ασβέστιο και εισαγωγή εμφυτευμάτων. Dentistry Clinical (22/6/2006): 15-16
2. Francis Cariou (Vitry-le-Francois). Κλινικό πρωτόκολλο για την έμφραξη φατνίου με αλλοπλαστικό συνθετικό οστό. Clinic 27, 2006: 519-524
3. Amir Shayegan, DDS, Michel Petein, MD, PhD, Astrid Vanden Abbeele, DDS, PhD, Β-φωσφορικό ασβέστιο, WMTA, WPC, θειϊκός σίδηρος και φορμοκρεσόλη που χρησιμοποιούνται ως παράγοντας πολφοτομής σε νεογιλά δόντια χοίρων. Oral Surg Oral Med Oral Pathol Oral Radiol Endod 2008, 105: 536-42.
4. Bozidar M.B. Brkovic, DDS, MSc, PhD, Hari S. Prasad, BS, MDT, George Konandreas, DDS, Radulovic Milan, DDS, MSc, Dragana Antunovic, DDS, George Sandor, MD, DDS, PhD, FRCD (C), FRCSC, FACS, Michael D. Rohrer, DDS,MS, Απλή διατήρηση φατνίου από εξαγωγή στην άνω γνάθο χρησιμοποιώντας το β-φωσφορικό ασβέστιο με κολλαγόνο τύπου I: Προκαταρκτικές κλινικές και ιστομορφομετρικές παρατηρήσεις. JCDA, July/August 2008, Vol.74, No 6: 513-18.
5. Charles Micheau, Stephane Kerner, Sebastien Jakmakjian (University Hospital Assistants) Paris VII-Garanciere Faculty. Η αξία του RTR στην περιοδοντολογία και εμφυτευματολογία.

Ιωάννης Τσαπράζης ΑΕ

ΟΔΟΝΤΙΑΤΡΙΚΑ-ΟΡΘΟΔΟΝΤΙΚΑ

Μιχαλακοπούλου 157, Γουδή 115 27, Τηλ.: 210 7716.416, 210 7751.000,
Fax: 210 7711.100, www.tsaprazis.gr, e-mail: info@tsaprazis.gr

ΑΡΧΕΙΑ ΕΛΛΗΝΙΚΗΣ Στοματικής & Γναθοπροσωπικής Χειρουργικής

ΕΠΙΣΤΗΜΟΝΙΚΟ ΠΕΡΙΟΔΙΚΟ ΤΗΣ ΕΛΛΗΝΙΚΗΣ ΕΤΑΙΡΕΙΑΣ ΣΤΟΜΑΤΙΚΗΣ ΚΑΙ ΓΝΑΘΟΠΡΟΣΩΠΙΚΗΣ ΧΕΙΡΟΥΡΓΙΚΗΣ online www.haoms.org

ΔΙΓΛΩΣΣΗ ΕΛΛΗΝΟ-ΑΓΓΛΙΚΗ ΕΚΔΟΣΗ ΕΠΙΣΤΗΜΟΝΙΚΟ ΕΝΤΥΠΟ ΜΕ ΕΘΝΙΚΗ ΑΝΑΓΝΩΡΙΣΗ ΦΕΚ 2412/Β/4-12-2009

Abstracted/Indexed in: Index Copernicus, Doaj, Sholar Google ISSN 1108-829 X

Τόμος 15, Τεύχος 2, Αύγουστος 2014

Τετραμηνιαίο Επιστημονικό Περιοδικό

Διευθύντρια Σύνταξης
Νάντια Θεολόγη-Λυγιδάκη
Παπαδιαμαντοπούλου 2 και Βασ. Σοφίας
11528, Αθήνα
Τηλ: 210 7211869
e-mail: archives@haoms.org

Επίτιμος Διευθυντής Σύνταξης
Γεώργιος Χ. Πάνος

Αναπληρωτές Διευθυντές Σύνταξης
Γρ. Βενέτης, Α. Μυλωνάς

Βοηθός Σύνταξης
Β. Πετσίνης

Επίτιμη Διεθνής Συμβουλευτική Επιτροπή
Julio Acero, Spain, George Dimitroulis, Australia, Takashi Fujibayashi, Japan, Orhan Guven, Turkey, John Helfrick, USA, Henri Thuau, Great Britain

Επιστημονική Επιτροπή Περιοδικού

Κ. Αλεξανδρίδης
Κ. Αντωνιάδης
Ε. Βαϊρακτάρης
Κ. Βαχτσεβάνος
Σ. Γαβριήλ
Σ. Δαλαμπίρας
Ι. Δημητρακόπουλος
Χ. Δενδρινός
Λ. Ζουλούμης
Γ. Ηλιάδης
Β. Θωμαΐδης
Ι. Ιατρού
Δ. Καρακάσης
Ε. Καραμπούτα
Ν. Κατσικέρης
Α. Κολοκοτρώνης
Ν. Λαζαρίδης
Χ. Λαζαρίδης
Α. Μαρκόπουλος
Χ. Μάρτης
Μ. Μεζίτης
Γ. Ορφανίδης
Π. Παναγιώτου
Δ. Παπαβασιλείου
Ν. Παπαδογεωργάκης
Γ. Παπάζογλου
Α. Πατρικίου
Γ. Πολυζώης
Γ. Ράλλης
Θ. Ράπης
Θ. Σεμερτζίδης
Α. Σκλαβούνου
Χ. Σκουτέρης
Ε. Στεφάνου
Φ. Τζέρμπος
Ι. Τηλαβερίδης
Α. Τριανταφυλλίδου
Α. Τσίρλης
Κ. Τσιχλάκης
Η. Φερέτης
Π. Χατζημανώλης
Π. Χριστόπουλος

Περιεχόμενα

Αναδρομική μελέτη 377 βιοψιών με πιθανή διάγνωση υπολειμματική κύστη....51-58
Ταξιάρχης Γ. Κοντογιάννης, Παναγιώτης Χριστόπουλος, Γεώργιος Προδρομίδης, Κωνσταντίνος Ι. Τόσιος, Νικόλαος Π. Κερεζούδης, Αλεξάνδρα Σκλαβούνου

Οφθαλμοκαρδιακό αντανακλαστικό σε παιδιατρικό κάταγμα εδάφους οφθαλμικού κόγχου: Αναφορά περίπτωσης....59-64
Abhay Taranath Kamath, Srikanth Gadicherla, Neha Sharma, Anand Deep Shukla, Satpal Singh Gill

Στοματική και γναθοπροσωπική χειρουργική σε ασθενείς υπό αντιπηκτική ή αντιαιμοπεταλιακή αγωγή: Σύγχρονες απόψεις....65-76
Σταύρος Βασιλείου, Βερόνικα Παπακώστα

Μπεβασιζουμάμπη και οστεονέκρωση των γνάθων: Παρουσίαση περίπτωσης και ανασκόπηση της βιβλιογραφίας....77-86
Μαρία Λαζαρίδου, Βάγια Γκαλίτσιου, Δημήτρης Μαλούτας, Αντώνης Βολιτάκης

Επεξεργασία της επιφάνειας των οδοντικών εμφυτευμάτων με σκοπό την βελτίωση της οστεοενσωμάτωσης: Παρουσίαση και σύγκριση των διαφόρων τεχνικών....87-100
Φαίδρα Καποπούλου, Νάντια Θεολόγη-Λυγιδάκη, Φώτιος Τζέρμπος

Επιλογές από την βιβλιογραφία....101-103

Ανακοινώσεις....104

Οδηγίες για τους συγγραφείς....105-106

Ιδιοκτησία
Ελληνική Εταιρεία Στοματικής και Γναθοπροσωπικής Χειρουργικής
Λεωφ. Λαυρίου 65, Τ.Κ. 190 02 Παιανία, Αττική.
Διεύθυνση διαδικτύου: www.haoms.org

Εκδότης
Οδοντιατρικό Βήμα ΜΕΠΕ

Υπεύθυνος Τυπογραφείου
Φερέτος Τηλ.: 210 3300646

Ετήσια συνδρομή
Εσωτερικού: 50€
Εξωτερικού: 70€
Φοιτητές: 35€
Τιμή τεύχους: 30€

Έδρα έκδοσης: Σκουφά 64, 106 80 Αθήνα
Τηλ.: 210 3814939, Fax: 210 3803327
e-mail: odvima@otenet.gr, www.odvima.gr

Τυπώνεται σε χαρτί φιλικό προς το περιβάλλον

HELLENIC ARCHIVES

# of Oral & Maxillofacial Surgery

OFFICIAL PUBLICATION OF THE HELLENIC ASSOCIATION FOR ORAL AND MAXILLOFACIAL SURGERY online www.haoms.org

BILINGUAL GREEK-ENGLISH EDITION

Abstracted/Indexed in: Index Copernicus, Doaj, Sholar Google

ISSN 1108-829 X

Vol 15, No 2, August 2014

Triannual Scientific Journal

Editor - in - Chief
Nadia Theologie-Lygidakis
Papadiamantopoulou 2 and Vas. Sofias,
11528, Athens, Greece
Tel.: +30 2107211869
e-mail: archives@haoms.org

Honorary Editor-in Chief
George Ch. Panos

Associate Editors
Gr. Venetis, A. Mylonas

Assistant Editor
V. Petsinis

Honorary International Advisory Board
Julio Acero, Spain, George Dimitroulis, Australia, Takashi Fujibayashi, Japan, Orhan Guven, Turkey, John Helfrick, USA, Henri Thuau, Great Britain

Scientific Committee

C. Alexandridis
K. Antoniadis
E. Vairactaris
K. Vachtsevanos
S. Gabriel
S. Dalabiras
I. Dimitrakopoulos
C. Dendrinos
L. Zouloumis
G. Eliades
V. Thomaidis
I. Iatrou
D. Karakasis
I. Karabouta
N. Katsikeris
A. Kolokotronis
N. Lazaridis
C. Lazaridis
A. Markopoulos
C. Martis
M. Mezitis
G. Orfanidis
P. Panagiotou
D. Papavasiliou
N. Papadogeorgakis
G. Papazoglou
A. Patrikiou
G. Polyzois
G. Rallis
Th. Rapis
T. Semerzidis
A. Sklavounou
Ch. Skouteris
E. Stefanou
F. Tzerbos
I. Tilaveridis
A. Triantafillidou
A. Tsirlis
K. Tsiklakis
H. Feretis
P. Hatzimanolis
P. Christopoulos

Contents

A retrospective study of 377 biopsies with a provisional diagnosis of residual cyst 51-58
Taxiarchis G. Kontogiannis, Panagiotis Christopoulos, Georgios Prodromidis, Konstantinos I. Tosios, Nikolaos P. Kerezoudis, Alexandra Sklavounou

Oculocardiac reflex in a pediatric orbital floor fracture: A case report 59-64
Abhay Taranath Kamath, Srikanth Gadicherla, Neha Sharma, Anand Deep Shukla, Satpal Singh Gill

Oral and maxillofacial surgery in patients on anticoagulant or antiplatelet therapy: Current thoughts 65-76
Stavros Vassiliou, Veronika Papakosta

Bevacizumab and osteonecrosis of the jaw: Report of a case and review of the literature 77-86
Maria Lazaridou, Vagia Gkalitsiou, Dimitris Maloutas, Antonis Volitakis

Dental implant surface treatments for osseointegration improvement: Presentation and comparison of methods 87-100
Faidra Kapopoulou, Nadia Theologie-Lygidakis, Fotios Tzermpos

Literature selection 101-103

Announcements 104

Guide for Authors 105-106

Owner
Hellenic Association for Oral and Maxillofacial Surgery
65 Lavriou Avenue, Paiania, Attiki 190 02, Greece
Website: www.haoms.org

Publisher
Odontiatriko Vima MEPE

Printing
Feretos Tel. +30 210 3300646

Annual Subscription Rates

Annual fee (domestic):	50€
Annual fee (international):	70€
Students:	35€
Single Cory:	30€

Publishing Office: 64 Skoufa str., 106 80 Athens Greece
Tel: +30 210 3814939 Fax: +30 210 3803327
e-mail: odvima@otenet.gr, www.odvima.gr

Printed on acid free paper

USTOMED®
INSTRUMENTE

Bone Collector

Bone Milling Forceps

Titanium-Pin-Set

Bone-Fixation-Set

DYNEK
SUTURES

Biovek® ράμματα

Συνθετικό απορροφήσιμο ράμμα.

Συνδυασμός βελόνας και ράμματος.

Πλεκτό, πολυκλωνικό ράμμα, επικαλυμμένο με πολυγλυκοσίδη.

Μιλτιάδης Βιτσαρόπουλος Α.Ε.

www.vitsaropoulos.gr • e-mail: info@vitsaropoulos.gr

ΚΕΝΤΡΙΚΑ Μεσογείων 348, 153 41 Αγ. Παρασκευή, Αθήνα, **Τηλ:** 210 65 41 340, **Fax:** 210 65 41 618

ΥΠΟΚΑΤΑΣΤΗΜΑ Φειδιππίδου 55, 115 27 Γουδή, **Τηλ:** 210 77 95 747

Αναδρομική μελέτη 377 βιοψιών με πιθανή διάγνωση υπολειμματική κύστη

Ταξιάρχης Γ. ΚΟΝΤΟΓΙΑΝΝΗΣ[1], Παναγιώτης ΧΡΙΣΤΟΠΟΥΛΟΣ[2], Γεώργιος ΠΡΟΔΡΟΜΙΔΗΣ[3], Κωνσταντίνος Ι. ΤΟΣΙΟΣ[4], Νικόλαος Π. ΚΕΡΕΖΟΥΔΗΣ[5], Αλεξάνδρα ΣΚΛΑΒΟΥΝΟΥ[6]

[1,3,4,6]Εργαστήριο Στοματολογίας (Δ/ντρια Καθ. Α. Σκλαβούνου), [2]Κλινική Στοματικής και Γναθοπροσωπικής Χειρουργικής (Δ/ντής Καθ. Κ. Αλεξανδρίδης), [1,5]Εργαστήριο Ενδοδοντίας (Δ/ντής Αναπλ. Καθ. Μ. Χαμπάζ), Οδοντιατρική Σχολή, Εθνικό και Καποδιστριακό Πανεπιστήμιο Αθηνών

A retrospective study of 377 biopsies with a provisional diagnosis of residual cyst

Taxiarchis G. KONTOGIANNIS, Panagiotis CHRISTOPOULOS, Georgios PRODROMIDIS, Konstantinos I. TOSIOS, Nikolaos P. KEREZOUDIS, Alexandra SKLAVOUNOU

Department of Oral Pathology and Medicine (Head: Prof. A. Sklavounou), Department of Oral and Maxillofacial Surgery (Head: Prof. C. Alexandridis), Department of Endodontics (Head: Assoc. Prof. M. Hambaz), School of Dentistry, National and Kapodistrian University of Athens, Athens, Greece

Κλινική μελέτη
Clinical study

ΠΕΡΙΛΗΨΗ: Ως υπολειμματική κύστη (ΥΚ) περιγράφεται η περιακρορριζική κύστη που παραμένει στις γνάθους μετά την εξαγωγή του υπεύθυνου δοντιού. Πολλές βλάβες των γνάθων μπορεί να μιμούνται την εικόνα ΥΚ.
Σκοπός: Η καταγραφή και μελέτη του επιπολασμού και των κύριων χαρακτηριστικών των βλαβών των γνάθων που μιμούνται την εικόνα ΥΚ, μετά από την ανάλυση ιστοπαθολογικών εξετάσεων ιστοτεμαχίων που είχαν υποβληθεί με πιθανή διάγνωση ΥΚ.
Υλικά και Μέθοδος: Συγκεντρώθηκαν αναδρομικά για χρονικό διάστημα 14 ετών, όλα τα παραπεμπτικά για ιστοπαθολογική εξέταση αλλοιώσεων με πιθανή διάγνωση ΥΚ, καθώς και οι αντίστοιχες ιστοπαθολογικές εκθέσεις και καταγράφηκαν κλινικές πληροφορίες.
Αποτελέσματα: Συνολικά συλλέχθηκαν 377 περιπτώσεις. Σε 42 από αυτές (11,1%) η ιστολογική διάγνωση ήταν βλάβη μη-οδοντογενούς φλεγμονώδους αιτιολογίας με συχνότερη την οδοντογενή κερατινοκύστη (45,26%), ενώ βρέθηκαν περιπτώσεις αδαμαντινοβλαστώματος, μεταστατικού καρκινώματος και κακοήθους όγκου.
Συμπεράσματα: Βλάβες με πιθανή διάγνωση ΥΚ πρέπει να αφαιρούνται και να υποβάλλονται σε ιστολογική εξέταση.

ΛΕΞΕΙΣ ΚΛΕΙΔΙΑ: κύστεις των γνάθων, οδοντογενείς κύστεις, υπολειμματική κύστη, οδοντογενής κερατινοκύστη, βιοψία.

SUMMARY: Residual cysts (RC) are radicular cysts left behind after tooth extraction. Many jaw lesions of non-odontogenic inflammatory origin may mimic the residual cyst.
Aim: To record and discuss the prevalence and the features of jaw lesions mimicking RC, from the specimen with a provisional diagnosis of RC submitted for pathologic examination.
Materials & Methods: The biopsy request forms of all lesions submitted for pathologic examination with the clinical diagnosis of RC, during a 14-year period, and the respective final pathology reports, were retrospectively studied. Selected clinical features were recorded.
Results: 377 cases were retrieved. In 42 of them (11.1%) the pathologic diagnosis was of a non-inflammatory odontogenic lesion. The most commonly misdiagnosed lesion was the odontogenic keratocyst (45.26%), while one ameloblastoma and 2 malignancies (metastatic tumor and malignant spindle cell tumor) were also found.
Conclusions: A lesion clinically diagnosed as a RC stands 1 out of 10 possibilities to be a non-odontogenic inflammatory lesion including malignant neoplasms. Thus, all lesions with clinical and radiographic features consistent with a RC must be enucleated and examined.

KEY WORDS: jaw cysts; odontogenic cysts; residual cyst; odontogenic keratocyst; biopsy

[1]Οδοντίατρος
[2]Επικ. Καθηγητής ΣΓΠΧ
[3]Οδοντίατρος, M.Sc. στην Παθοβιολογία Στόματος
[4]Επίκουρος Καθηγητής Στοματολογίας
[5]Επίκουρος Καθηγητής Ενδοδοντίας
[6]Καθηγήτρια Στοματολογίας

Παρελήφθη: 7/4/2014 - Έγινε δεκτή: 21/7/2014

Paper received: 7/4/2014 - Accepted: 21/7/2014

ΕΙΣΑΓΩΓΗ

Ως υπολειμματική περιακρορριζική ή υπολειμματική κύστη (ΥΚ) περιγράφεται η κύστη που παραμένει στις γνάθους μετά την εξαγωγή του υπεύθυνου δοντιού (Neville και συν. 2009). Αντιπροσωπεύει την 3η (Batainеh και συν. 2004, Varinauskas και συν. 2006, Prockt και συν. 2008) ή 4η (Ledesma-Montes και συν. 2000, Mosqueda-Taylor και συν. 2002, Koseoglu και συν. 2004, Jones και συν. 2006, Ochsenius και συν. 2007) συχνότερη οδοντογενή κύστη, ανάλογα με το αν στη μελέτη συμπεριλαμβάνονται ή όχι οι οδοντογενείς κερατινοκύστεις, με συχνότητα από 2,2% (Bhaskar, 1966) ως 11,2% (Ochsenius και συν. 2007). Η ΥΚ εμφανίζεται συχνότερα σε άνδρες (Mosqueda-Taylor και συν. 2002, Koseoglu και συν. 2004, Jones και συν. 2006, Meningaud και συν. 2006, Ochsenius και συν. 2007, Prockt και συν. 2008), όπως και η περιακρορριζική κύστη, αλλά διαγιγνώσκεται σε μεγαλύτερες ηλικίες από την τελευταία, πιθανώς επειδή η έλλειψη συμπτωματολογίας καθυστερεί τη διάγνωση, η οποία γίνεται τυχαία μετά από ακτινογραφικό έλεγχο για άλλο λόγο ή όταν αναπτυχθεί δευτερογενώς φλεγμονή (Regezi και συν. 2003, Muglali και Sumer, 2008, Prockt και συν. 2008). Δεν υπάρχει ομοφωνία ως προς τη συχνότερη θέση εντόπισης, με άλλες μελέτες να αναφέρουν την άνω γνάθο (Bhaskar, 1966, Jones και συν. 2006, Oschenius και συν. 2007) και άλλες την κάτω γνάθο (Prockt και συν. 2008).

Η ΥΚ κλινικά μπορεί να προκαλέσει έκπτυξη ή και απορρόφηση του οστικού πετάλου, οπότε προβάλει στους μαλακούς ιστούς με τη μορφή κλυδάζουσας διόγκωσης (Οικονομοπούλου και Τριανταφύλλου, 2007). Ακτινογραφικά, απεικονίζεται ως στρογγυλή ή ωοειδής διαύγαση σε ποικίλη απόσταση από την κορυφή της νωδής ακρολοφίας, η οποία μπορεί να έχει σκιάσεις λόγω δυστροφικών ενασβεστιώσεων (Οικονομοπούλου και Τριανταφύλλου, 2007). Η ιστοπαθολογική εικόνα της ΥΚ είναι παρόμοια με της περιακρορριζικής κύστης (Regezi και συν. 2003, Οικονομοπούλου και Τριανταφύλλου, 2007, Neville και συν. 2009). Το τοίχωμα αποτελείται από ινώδη συνδετικό ιστό που επενδύεται από πολύστιβο πλακώδες επιθήλιο, το οποίο μπορεί να εμφανίζει βλεννώδη μεταπλασία ή ατροφία. Ο συνδετικός ιστός είναι διηθημένος από φλεγμονώδη κύτταρα, αν και συχνά η φλεγμονή είναι περιορισμένη, ενώ επιπλέον παρατηρούνται σωμάτια Rushton, κοκκιώματα κρυστάλλων χοληστερόλης και δυστροφικές ενασβεστιώσεις.

Η τελική αντιμετώπιση των ΥΚ είναι κατά κανόνα χειρουργική, με εκπυρήνιση (Αγγελόπουλος και συν. 2010). Ωστόσο, έχει διατυπωθεί η άποψη πως οι βλάβες που παραμένουν μετά την εξαγωγή του δοντιού πρέπει απλώς να παρακολουθούνται, λόγω της μεγάλης πιθανότητας υποστροφής μέσω της «αποσύνθεσης» του τοιχώματος, και αν παραμείνουν προτείνεται να γίνεται αποσυμπίεση, προκειμένου να αποφευχθεί η τρώση, κατά την επέμβαση, των ακρορριζικών αγγείων των παρακεί-

INTRODUCTION

The residual radicular cyst or residual cyst (RC) is a radicular cyst that remains in the jaws after the extraction of the involved tooth (Neville et al. 2009). It is the 3rd (Batainеh et al. 2004, Varinauskas et al. 2006, Prockt et al. 2008) or 4th (Ledesma-Montes et al. 2000, Mosqueda-Taylor et al. 2002, Koseoglu et al. 2004, Jones et al. 2006, Ochsenius et al. 2007) commonest odontogenic cyst, depending on the inclusion of odontogenic keratocysts in the respective studies, with a prevalence of 2.2% (Bhaskar 1966) to 11.2% (Ochsenius et al. 2007). As in radicular cyst, RC is more common in male than female patients (Mosqueda-Taylor et al. 2002, Koseoglu et al. 2004, Jones et al. 2006, Meningaud et al. 2006, Ochsenius et al. 2007, Prockt et al. 2008), but it is diagnosed in older patients, possibly because the lack of symptoms delays diagnosis that is usually made incidentally, during a radiographic examination performed for other reasons, or when secondary inflammation develops (Regezi et al. 2003, Muglali και Sumer, 2008, Prockt et al. 2008). There is no agreement as to the more common location, with some authors reporting more common involvement of the maxilla (Bhaskar 1966, Jones et al. 2006, Oschenius et al. 2007) and others of the mandible (Prockt et al. 2008).

Clinically, an RC may cause extension or absorption of the cortical bone, eventually protruding in the soft tissues as a fluctuant swelling (Economopoulou and Triantafyllou, 2007). Radiographically, it presents as a round or oval-shaped radiolucency lying in varying distance from the alveolar crest that may show radiopacities due to dystrophic calcifications (Economopoulou and Triantafyllou 2007). The histopathological features of RC are similar to those of radicular cyst (Regezi et al. 2003, Economopoulou and Triantafyllou 2007, Neville et al. 2009). The cyst wall consists of fibrous connective tissue lined by non-keratinized stratified squamous epithelium that may show mucinous metaplasia or atrophy. The connective tissue is infiltrated by inflammatory cells that are usually scant, while Rushton bodies, cholesterol crystals' granulomas and dystrophic calcifications may be present. The treatment of RC is usually surgical excision with enucleation (Angelopoulos et al. 2010). However, it has been stated that lesions remaining in the jaws after tooth extraction should only be periodically examined, as there is a great possibility to heal through "decomposition" of their walls and in case that they remain, decompression should be carried out in order to avoid damage of the apical vessels of adjacent teeth and other anatomical structures (Walton, 1996). Although there are no long-term follow-up studies of lesions that were left behind following tooth extraction (Walton, 1996, Gardner, 1997), many researchers support that such lesions do not heal spontaneously and remain within the jaws (Gardner, 1997, Schaffer, 1997). Furthermore, many

μενων δοντιών και άλλων ανατομικών στοιχείων (Walton, 1996). Αν και δεν υπάρχουν μακροχρόνιες έρευνες για την πορεία αλλοιώσεων που παρέμειναν μετά την εξαγωγή του δοντιού (Walton, 1996, Gardner, 1997), πολλοί ερευνητές υποστηρίζουν πως οι βλάβες αυτές δεν υποστρέφουν αυτόματα και παραμένουν στις γνάθους (Gardner, 1997, Schaffer, 1997). Επιπλέον, πολλές άλλες βλάβες των γνάθων μπορεί να μιμηθούν την εικόνα ΥΚ, όπως αναπτυξιακές κύστεις, ιδιαίτερα η οδοντογενής κερατινοκύστη (August και συν. 2000, Chapelle και συν. 2004, Cunha και συν. 2005), καλοήθεις ινοοστικές βλάβες (Sanchis και συν. 2003, Pérez-García και συν. 2004, Bhandari και συν. 2012), το κεντρικό γιγαντοκυτταρικό κοκκίωμα (Peters και Lau, 2003), οδοντογενείς όγκοι, ιδιαίτερα το αδαμαντινοβλάστωμα (Chapelle και συν. 2004, Cunha και συν. 2005, Shivali και συν. 2013), η ιδιοπαθής οστική κοιλότητα ή κύστη του Stafne (Sisman και συν. 2010), αλλά και σπανιότερα κακοήθεις βλάβες (Schwimmer και συν. 1991, Swinson και συν. 2005, Muglali και Sumer 2008). Ασφαλής διάγνωση μπορεί να τεθεί μόνο με την ιστοπαθολογική εξέταση, η οποία προϋποθέτει τη χειρουργική αφαίρεση της βλάβης.

Σκοπός της παρούσας εργασίας ήταν η καταγραφή του επιπολασμού βλαβών των γνάθων που μιμούνται την εικόνα ΥΚ, μετά από την ανάλυση ιστοπαθολογικών εξετάσεων ιστοτεμαχίων που είχαν υποβληθεί με πιθανή διάγνωση ΥΚ καθώς και η συγκριτική μελέτη των κύριων επιδημιολογικών και κλινικών χαρακτηριστικών της ΥΚ με τις λοιπές ομάδες βλαβών.

ΥΛΙΚΟ ΚΑΙ ΜΕΘΟΔΟΣ

Συγκεντρώθηκαν αναδρομικά όλα τα παραπεμπτικά για ιστοπαθολογική εξέταση αλλοιώσεων που είχαν υποβληθεί στο Εργαστήριο Στοματολογίας με πιθανή διάγνωση ΥΚ, σε χρονικό διάστημα 14 ετών (Ιανουάριος 1990-Δεκέμβριος 2004). Καταγράφηκε το φύλο και η ηλικία των ασθενών, η εντόπιση και η μέγιστη διάμετρος της βλάβης, η συμπτωματολογία, και η ειδίκευση του αποστέλλοντος ιατρού (χειρουργός στόματος, στοματικός και γναθοπροσωπικός χειρουργός ή γενικός οδοντίατρος). Συλλέχθηκαν επίσης και καταγράφηκαν πληροφορίες από τις αντίστοιχες τελικές ιστοπαθολογικές εκθέσεις. Στις περιπτώσεις όπου η τελική διάγνωση ανέφερε άλλη βλάβη, μη οδοντογενούς φλεγμονώδους αιτιολογίας, καταγράφηκε αν η τελική διάγνωση είχε συμπεριληφθεί στη διαφορική διάγνωση.

Οι διαφορές ανάμεσα στα αντίστοιχα χαρακτηριστικά των ΥΚ και των άλλων ενδοστικών βλαβών μη οδοντογενούς φλεγμονώδους αιτιολογίας ελέγχθηκαν με τις δοκιμασίες x2 με διόρθωση κατά Yates (ποιοτικά δεδομένα) και unpaired t-test (ποσοτικά δεδομένα). Και στις δυο δοκιμασίες ως επίπεδο στατιστικής σημαντικότητας ορίστηκε το $p<0,05$. Η στατιστική ανάλυση πραγματοποιήθηκε με το πρόγραμμα SPSS Statistics 17.0 software (SPSS, Inc., Chicago, IL, USA).

other jaw lesions may mimic an RC, such as developmental cysts, mainly odontogenic keratocyst (OKC) (August et al. 2000, Chapelle et al. 2004, Cunha et al. 2005); benign fibro-osseous lesions (Sanchis et al. 2003, Pérez-García et al. 2004, Bhandari et al. 2012); central giant-cell granuloma (Peters and Lau, 2003); odontogenic tumors, such as ameloblastoma (Chapelle et al. 2004, Cunha et al. 2005); Stafne's bone cavity (Sisman et al. 2010); and in rare cases malignant lesions (Schwimmer et al. 1991, Swinson. et al 2005, Muglali and Sumer, 2008). The final diagnosis can be made only after pathologic examination of the lesion, following its surgical removal.

The aim of this study was to record the prevalence of other jaw lesions mimicking RC from the lesions submitted for pathologic examination with a provisional diagnosis of RC, as well as to compare the main clinical and epidemiological features of those two groups of lesions.

MATERIAL AND METHODS

All the biopsy request forms of lesions submitted for pathologic examination to the Department of Oral Pathology and Medicine, with the clinical diagnosis "residual cyst" during a 14-year period (January 1990 to December 2004) were retrospectively collected. Gender and age of the patient, site and maximum diameter of the lesion, symptoms and specialty of the clinician submitting the biopsy (oral surgeon/oral and maxillofacial surgeon, general dental practitioner) were recorded. The final diagnoses were additionally extracted from the respective pathology reports. In cases where the final diagnosis was a lesion of non-odontogenic inflammatory origin, inclusion of final diagnosis in the differential diagnosis list was also recorded.

Differences between the respective features of RC and other lesions of non-odontogenic inflammatory origin were examined with Yate's chi-square test (qualitative data) and unpaired t-test (qualitative data). In both tests the significance level was set to $p<0.05$. Statistical analysis was performed with SPSS Statistics 17.0 software (SPSS, Inc., Chicago, IL, USA).

RESULTS

377 cases were retrieved. In 299 of them (79.33%) with a provisional diagnosis of RC the final diagnosis was RC, in 31 cases (8.22%) it was granulomatous tissue, in 5 cases (1.35%) scar tissue, and in 42 cases (11.1%) other lesion of non-odontogenic inflammatory origin. Comparisons were limited between RC and other lesions. The main clinical features of those lesions are presented in Table 1, where the statistically significant differences found on the average age and the maximum diameter of the lesions are shown.

The final diagnoses of the other lesions are displayed in Table 2. Developmental cysts were the most frequent

ΑΠΟΤΕΛΕΣΜΑΤΑ

Συνολικά μελετήθηκαν 377 περιπτώσεις. Σε 299 από αυτές (79,33%) με κλινική διάγνωση ΥΚ η τελική διάγνωση ήταν πράγματι ΥΚ, σε 31 (8,22%) ήταν φλεγμονώδης/κοκκιώδης ιστός, σε 5 (1,35%) ουλώδης ιστός, και σε 42 (11,1%) άλλη βλάβη μη-οδοντογενούς φλεγμονώδους αιτιολογίας. Οι περαιτέρω συγκρίσεις περιορίστηκαν μεταξύ των ΥΚ και των 42 περιπτώσεων με άλλη διάγνωση που καταχωρήθηκαν ως «άλλη βλάβη». Τα κύρια κλινικά στοιχεία παρουσιάζονται στον Πίνακα 1, όπου φαίνεται πως στατιστικά σημαντικές διαφορές βρέθηκαν για τη μέση ηλικία των ασθενών και τη μέγιστη διάμετρο των βλαβών.

Οι τελικές διαγνώσεις των άλλων βλαβών παρουσιάζονται στον Πίνακα 2. Συχνότερες ήταν οι αναπτυξιακές κύστεις (73,82%), ενώ βρέθηκαν ένα αδαμαντινοβλάστωμα, ένα μεταστατικό καρκίνωμα άγνωστης πρωτοπαθούς εστίας, και ένας κακοήθης ατρακτοκυτταρικός όγκος (μη άλλως προσδιοριζόμενος). Η οδοντογενής κερατινοκύστη ήταν η τελική διάγνωση σε 19 περιπτώσεις (45,26%). Η συντριπτική πλειοψηφία των βιοψιών (87,53%) είχαν υποβληθεί είτε από χειρουργούς στόματος ή από στοματικούς και γναθοπροσωπικούς χειρουργούς (Πίνακας 3).

ΣΥΖΗΤΗΣΗ

Στην παρούσα μελέτη διαπιστώθηκε πως το 11,1% (42/377) βλαβών των γνάθων που διαγνώστηκαν με βάση τα κλινικά και ακτινογραφικά χαρακτηριστικά ως ΥΚ ήταν άλλες βλάβες, μη-οδοντογενούς φλεγμονώδους αιτιολογίας, μεταξύ των οποίων βλάβες με επιθετική βιολογική συμπεριφορά, όπως η οδοντογενής κερατινοκύστη, η αδενοειδής οδοντογενής κύστη, το αδαμαντινοβλάστωμα, ή με πτωχή πρόγνωση όπως τα κακοήθη νεοπλάσματα. Αν και ο επιπολασμός άλλης τελικής διάγνωσης σε περιακρορριζικές βλάβες με πιθανή διάγνωση οδοντογενούς φλεγμονώδους κύστης έχει απασχολήσει τη βιβλιογραφία (Bhaskar, 1966, Spatafore και συν. 1990, Peters και Lau, 2003, Ortega και συν. 2007, Omoregie και συν. 2009, Becconsall-Ryan και συν. 2010, Kontogiannis και συν. 2014), δεν βρέθηκαν μελέτες που να αναφέρονται ειδικά στις ΥΚ. Στις παραπάνω μελέτες, ο επιπολασμός βλαβών μη-οδοντογενούς φλεγμονώδους αιτιολογίας που μιμούνταν την κλινική εικόνα περιακρορριζικής κύστης κυμαινόταν από 0,65% ως 4% (Spatafore και συν. 1990, Peters και Lau, 2003, Ortega και συν. 2007, Omoregie και συν. 2009, Becconsall-Ryan και συν. 2010), και σε μελέτη σε ελληνικό πληθυσμό ήταν 3,42% (Kontogiannis και συν. 2014). Σε μία μελέτη όπου είχαν συμπεριληφθεί περιακρορριζικές και ΥΚ το αντίστοιχο ποσοστό ήταν 1,3% (Bhaskar, 1966). Όπως προκύπτει από την παρούσα εργασία, μία αλλοίωση με κλινικά και ακτινογραφικά χαρακτηριστικά συμβατά με ΥΚ έχει σημαντικά αυξημένη πιθανότητα να είναι άλλη νοσολογική οντότητα, από ότι μία αλλοίωση που μοιάζει με περιακρορριζική κύστη.

Πίνακας 1: Κύρια κλινικά στοιχεία 377 βλαβών με κλινική διάγνωση υπολειμματική κύστη (ΥΚ)

		ΥΚ	Άλλη διάγνωση	
Φύλο	άνδρες	238	26	
	γυναίκες	97	16	
	αναλογία	2.46:1	1.625:1	
Μέση ηλικία (έτη)		41,33±15,04	47,55±18,54	p=0,01
Εντόπιση	άνω γνάθος	166	24	
	κάτω γνάθος	155	18	
	αναλογία	1.07:1	1.33:1	
Μέση μέγιστη διάμετρος (cm)		1,94±1,3	2,56±1,69	
Συμπτώματα*	ναι	144	20	p=0,09
	όχι	86	22	

*Πόνος, οίδημα, συρίγγιο, δυσκολία στη μάσηση.

Πίνακας 2: Τελικές διαγνώσεις βλαβών με διάγνωση πλην ΥΚ

Τελική διάγνωση		No.	%
Αναπτυξιακές κύστεις	Οδοντογενής κερατινοκύστη	19	45,26
	Αδενοειδής οδοντογενής κύστη	4	9,52
	Ενασβεστιούμενη οδοντογενής κύστη	4	9,52
	Κύστη ιγμορείου	2	4,76
	Πλάγια περιοδοντική κύστη	1	2,38
	Μετεγχειρητική κύστη άνω γνάθου	1	2,38
Οδοντογενείς όγκοι	Αδαμαντινοβλάστωμα	1	2,38
Άλλες βλάβες	Οστεοπορωτικό έλλειμμα	3	7,14
	Αντίδραση ξένου σώματος	2	4,76
	Αιμαγγείωμα	1	2,38
	Καλοήθης όγκος νευρικού ιστού	1	2,38
	Κεντρικό γιγαντοκυτταρικό κοκκίωμα	1	2,38
	Μεταστατικό καρκίνωμα	1	2,38
	Κακοήθης ατρακτοκυτταρικός όγκος	1	2,38
Σύνολο		42	100

Πίνακας 3: Κατανομή ΥΚ και άλλων βλαβών ανάλογα με την ειδίκευση του παραπέμποντος ιατρού

	Αριθμός περιστατικών	Άλλη διάγνωση	Ποσοστό άλλης διάγνωσης ανά ειδικότητα
ΣΓΠΧ ή ΧΣ	330	39	11,81%
Γενικοί οδοντίατροι	47	3	6,25%
Σύνολο	377	42	11,1%

ΣΓΠΧ: Στοματικοί και Γναθοπροσωπικοί χειρουργοί, ΧΣ: χειρουργοί στόματος

ones (73.82%), while a case of ameloblastoma, a case of metastatic tumor of unknown primary origin and a case of malignant spindle cell tumor were also found. The odontogenic keratocyst was the final diagnosis in 19 cases (45.26%). The vast majority of cases (87.53%) had been submitted by oral surgeons or by oral and maxillo-

Table 1: Main clinical features of 377 lesions with a clinical diagnosis of a residual cyst (RC)

		RC	Other diagnosis	
Gender	male	238	26	
	female	97	16	
	ratio	2.46:1	1.625:1	
Average age (years)		41.33±15.04	47.55±18.54	p=0.01
Location	maxilla	166	24	
	mandible	155	18	
	ratio	1.07:1	1.33:1	
Average maximum diameter (cm)		1.94±1.3	2.56±1.69	
Symptoms*	yes	144	20	p=0.09
	no	86	22	

* Pain, swelling, sinus tract, difficulty in mastication.

Table 2: Final diagnoses of other lesions

Final diagnosis		No.	%
Developmental cysts	Odontogenic keratocyst	19	45.26
	Glandular odontogenic cyst	4	9.52
	Calcifying odontogenic cyst	4	9.52
	Sinus cyst	2	4.76
	Lateral periodontal cyst	1	2.38
	Surgical ciliated cyst	1	2.38
Odontogenic tumors	Ameloblastoma	1	2.38
Others	Bone marrow defect	3	7.14
	Foreign body reaction	2	4.76
	Hemangioma	1	2.38
	Benign neural tumor	1	2.38
	Central giant-cell granuloma	1	2.38
	Meastatic carcinoma	1	2.38
	Malignant spindle cell tumor	1	2.38
Total		42	100

Table 3: Distribution of RC and other lesions according to the specialty of the submitting clinician

	No. of cases	Other diagnoses	Percentage of other diagnosis per specialty
OMFS or OS	330	39	11.81%
GP	47	3	6.25%
Total	377	42	11.1%

OMFS: Oral and Maxillofacial Surgeon, OS: Oral Surgeon, GP: general practitioner

Η οδοντογενής κερατινοκύστη ή κερατινοκυστικός οδοντογενής όγκος είναι η βλάβη που συχνότερα διαγιγνώσκεται λανθασμένα ως ΥΚ, όπως φαίνεται και από ανάλογες μελέτες σε περιακρορριζικές κύστεις (Peters και Lau, 2003, Cunha και συν. 2005, Ortega και συν. 2007, Omoregie και συν. 2009). Η επιθετική βιολογική

facial surgeons (Table 3). In 39 cases (92.86%) the final diagnosis was not included in the differential diagnosis.

DISCUSSION

The present study shows that 11.1% (42/377) of jaw lesions clinically and radiographically diagnosed as RC were finally other lesions of non-odontogenic inflammatory origin, including lesions with aggressive behavior, such as odontogenic keratocyst, glandular odontogenic cyst, ameloblastoma or with poor prognosis like malignancies. Although the prevalence of other diagnosis among periapical lesions has been discussed in the literature (Bhaskar, 1966, Spatafore et al. 1990, Peters and Lau, 2003, Ortega et al. 2007, Omoregie et al. 2009, Becconsall-Ryan et al. 2010, Kontogiannis et al. 2014), there are no studies considering specifically RCs. In the aforementioned studies, the prevalence of lesions of non-odontogenic inflammatory origin mimicking the clinical features of RC ranged from 0.65% to 4% (Spatafore et al. 1990, Peters and Lau, 2003, Ortega et al. 2007, Omoregie et al. 2009, Becconsall-Ryan et al. 2010), and in a study of Greek population it was 3.42% (Kontogiannis et al. 2014). In a paper where both radicular cysts and RCs were included (Bhaskar, 1966), the respective percentage was 1.3%. As shown in the present study, a lesion with clinical and radiographic features consistent with a RC has a greater possibility to be another disease, than one that resembles a radicular cyst.

The odontogenic keratocyst or keratocystic odontogenic tumor is the lesion most commonly misdiagnosed as a RC, as in also shown in similar studies considering radicular cysts (Peters and Lau, 2003, Cunha et al. 2005, Ortega et al. 2007, Omoregie et al. 2009). The aggressive biologic behavior of odontogenic keratocyst, with local infiltrative growth and common recurrences necessitates its excision and the long-term follow-up of the patient. The glandular odontogenic cyst (Fowler et al. 2011) and the calcifying odontogenic cyst or calcifying cystic odontogenic tumor (Sonone et al. 2011) may also present an aggressive biologic behavior, and cases of both lesions were found in the present study mimicking a RC. Cases of ameloblastoma originally diagnosed as RC have been reported in the literature (Chapelle et al. 2004, Cunha et al. 2005, Shivali et al. 2013), while there are three case reports of squamous cell carcinoma mimicking a RC (Schwimmer et al. 1991, Swinson et al. 2005, Muglali and Sumer, 2008). Malignant neoplasms are usually associated with neurological manifestations, like pain or hypoesthesia (Swinson et al. 2005), as was seen in one of the two cases of malignant neoplasms included in the present study that proved to be a malignant spindle cell tumor.

The epidemiological and clinical features of RC of the present study are in agreement with the literature regarding the predilection of males over females

συμπεριφορά της οδοντογενούς κερατινοκύστης, με τάση τοπικής επέκτασης και συχνές υποτροπές, επιβάλει την αφαίρεση της βλάβης και την μακροχρόνια παρακολούθηση του ασθενούς. Επιθετική βιολογική συμπεριφορά μπορεί να παρουσιάζουν επίσης η αδενοειδής οδοντογενής κύστη (Fowler και συν. 2011) και η ενασβεστιούμενη οδοντογενής κύστη ή ενασβεστιούμενος κυστικός οδοντογενής όγκος (Sonone και συν. 2011), περιπτώσεις των οποίων βρέθηκαν στην παρούσα μελέτη να μιμούνται την εικόνα ΥΚ. Στη βιβλιογραφία έχουν αναφερθεί περιπτώσεις αδαμαντινοβλαστώματος που διαγνώστηκαν αρχικά ως ΥΚ (Chapelle και συν. 2004, Cunha και συν. 2005, Shivali και συν. 2013), ενώ υπάρχουν και τρεις περιπτώσεις ακανθοκυτταρικού καρκινώματος με εικόνα ΥΚ (Schwimmer και συν. 1991, Swinson και συν. 2005, Muglali και Sumer, 2008). Συνήθως τα κακοήθη νεοπλάσματα συνοδεύονται από νευρολογικά ενοχλήματα, όπως πόνο ή υπαισθησία (Swinson και συν. 2005), όπως ίσχυε σε μία από τις δύο περιπτώσεις της παρούσας μελέτης, που αφορούσε σε κακοήθη ατρακτοκυτταρικό όγκο.

Τα επιδημιολογικά και κλινικά χαρακτηριστικά των ΥΚ που μελετήθηκαν συμφωνούν με τα βιβλιογραφικά δεδομένα ως προς την υπεροχή των ανδρών έναντι των γυναικών (Mosqueda-Taylor και συν. 2002, Koseoglu και συν. 2004, Jones και συν. 2006, Meningaud και συν. 2006, Ochsenius και συν. 2007, Prockt και συν. 2008), τη συχνότερη εμφάνιση στην 4η δεκαετία (Ochsenius και συν. 2007), και την προτίμηση για την άνω γνάθο (Bhaskar, 1966, Jones και συν. 2006, Oschenius και συν. 2007), αν και σε άλλες μελέτες διαπιστώνεται μικρή προτίμηση για άλλες ηλικιακές ομάδες (Ledesma-Montes και συν. 2000, Bataineh και συν. 2004, Prockt και συν. 2008) και για την κάτω γνάθο (Prockt και συν. 2008). Αν και η σύγκριση των χαρακτηριστικών αυτών μεταξύ των ΥΚ και των άλλων βλαβών δεν είναι δόκιμη, καθώς η δεύτερη ομάδα αποτελείται από ποικίλες, ετερογενείς βλάβες, φαίνεται πως οι ασθενείς με άλλες βλάβες ήταν μεγαλύτεροι σε ηλικία (συχνότερη εμφάνιση στην 5η δεκαετία) και οι αλλοιώσεις είχαν μεγαλύτερη μέση διάμετρο από τις ΥΚ, περίπου κατά 0,5 cm, διαφορά στατιστικώς σημαντική. Συνεπώς, από την παρούσα μελέτη προκύπτει πως όσο μεγαλύτερο είναι το μέγεθος μίας βλάβης των γνάθων που μοιάζει με ΥΚ, τόσο περισσότερο γίνεται αναγκαίο να αφαιρεθεί και να υποβληθεί σε ιστολογική εξέταση.

Το σύνολο, σχεδόν, των ΥΚ στην παρούσα μελέτη είχε αφαιρεθεί από χειρουργούς στόματος ή στοματικούς και γναθοπροσωπικούς χειρουργούς, ειδικευμένους δηλαδή γιατρούς που έχουν κατά κανόνα γνώση και εμπειρία τόσο στην αναγνώριση όσο και στην αφαίρεση βλαβών που είναι ή μοιάζουν με ΥΚ. Το γεγονός ότι διαγνώστηκαν εκτός από ΥΚ και άλλες βλάβες που έμοιαζαν με αυτές, υπογραμμίζει την ανάγκη οριστικής διάγνωσης κάθε βλάβης μέσω ιστολογικής εξέτασης. Αυτή η ανάγκη εξάλλου έχει υποστηριχθεί από πολλούς συγγραφείς,

(Mosqueda-Taylor et al. 2002, Koseoglu et al. 2004, Jones et al. 2006, Meningaud et al. 2006, Ochsenius et al. 2007, Prockt et al. 2008), the more common presentation in the fourth decade of life (Ochsenius et al. 2007) and the predilection for the maxilla (Bhaskar, 1966, Jones et al. 2006, Oschenius et al. 2007), although in some studies an increased frequency for other age groups (Ledesma-Montes et al. 2000, Bataineh et al. 2004, Prockt et al. 2008) and the mandible has been reported (Prockt et al. 2008). Although a comparison of the features of RC with those of the other lesions is not appropriate, as the latter consists of various, heterogeneous lesions, it is shown that patients with other lesions were older (more common manifestation in the fifth decade of life) and that those lesions had a greater maximum diameter in comparison with RC, approximately by 0.5cm, that was statistically significant. Therefore, the present study implicates that the larger the size of a lesion manifesting as an RC, the more essential is to remove it and submit it to pathologic examination.

Almost all RCs in the present study were excised by oral/oral and maxillofacial surgeons, e.g. specialized clinicians that have, as a rule, knowledge and experience in recognizing and excising lesions resembling RC. The fact that other types of lesions resembling an RC were finally found, underlines the need for a final diagnosis through pathologic examination. The need for pathologic examination of every jaw lesion, even when the provisional diagnosis is consistent with a lesion of inflammatory odontogenic origin, such as a radicular cyst that may "evolve" to an RC, has been supported by many authors (Schaffer, 1997, Baughman, 1999, Ellis, 1999, Newton, 1999, Ramer, 1999, Summerlin, 1999, Talacko και συν. 2000, Kontogiannis et al. 2014).

A lesion clinically diagnosed as a residual cyst stands 1 out of 10 possibilities to be a non-odontogenic inflammatory lesion, and malignant neoplasms may mimic a residual cyst. Thus, all lesions with clinical and radiographic features consistent with a residual cyst must be enucleated and the tissue must be histopathologically examined.

ακόμη και όταν η πιθανή διάγνωση είναι συμβατή με βλάβη οδοντογενούς φλεγμονώδους αιτιολογίας όπως η περιακρορριζική κύστη «εξέλιξη» της οποίας μπορεί να θεωρηθεί η ΥΚ (Schaffer, 1997, Baughman, 1999, Ellis, 1999, Newton, 1999, Ramer, 1999, Summerlin, 1999, Talacko και συν. 1999, Kontogiannis και συν. 2014).

Συμπερασματικά, η πιθανότητα μία βλάβη με πιθανή διάγνωση ΥΚ να είναι άλλη βλάβη, μη-οδοντογενούς φλεγμονώδους αιτιολογία είναι σχεδόν 1:10, ενώ δεν αποκλείεται την εικόνα ΥΚ να μιμούνται και κακοήθη νεοπλάσματα. Συνεπώς, βλάβες με κλινική και ακτινογραφική διάγνωση συμβατή με ΥΚ πρέπει να αφαιρούνται και να υποβάλλονται σε ιστολογική εξέταση.

ΒΙΒΛΙΟΓΡΑΦΙΑ/REFERENCES

Αγγελόπουλος ΑΠ, Αλεξανδρίδης Κ, Κατσικέρης Ν: Σύγχρονη Στοματική και Γναθοπροσωπική Χειρουργική. Ιατρικές εκδόσεις Λίτσας 2010 (2η έκδοση), σελ. 561-64

August M, Faquin W, Troulis M, Kaban L: Differentiation of odontogenic Keratocysts From Nonkeratinizing Cysts by Use of Fine-Needle Aspiration Biopsy and Cytokeratin-10 Staining. J Oral Maxillofac Surg 58:935-940, 2000

Bataineh AB, Rawashdeh MA, Al Qudah MA: The prevalence of inflammatory and developmental odontogenic cysts in a Jordanian population: a clinicopathologic study. Quintessence Int 35:815-9, 2004

Baughman RA: To the editor [letter]. Oral Surg Oral Med Oral Pathol 87:644-645, 1999

Becconsall-Ryan K, Tong D, Love RM: Radiolucent inflammatory jaw lesions: a twenty-year analysis. Int Endod J 43:859-65, 2010

Bhandari R, Sandhu SV, Bansal H, Behl R, Bhullar RK: Focal cemento-osseous dysplasia masquerading as a residual cyst. Contemp Clin Dent 3(Suppl1):S60–S62, 2012

Bhaskar SN: Oral surgery - oral pathology conference No. 17, Walter Reed Army Medical Center. Periapical lesions- types, incidence, and clinical features. Oral Surg Oral Med Oral Pathol Oral Radiol Endod 21:657-71, 1966

Chapelle KA, Stoelingaa PJ, de Wildeb PC, Brounsc JJ, Voorsmita RA: Rational approach to diagnosis and treatment of ameloblastomas and odontogenic keratocysts. Br J Oral Maxillofac Surg 42:381-390, 2004

Cunha EM, Fernandes AV, Versiani MA, Loyola AM: Unicystic ameloblastoma: a possible pitfall in periapical diagnosis. Int Endod J 38:334-340, 2005

Economopoulou P, Triantafyllou A: Pathobiology of radicular unilocular radioluscencies. Stomatologia 64(1): 3-37, 2007

Ellis GL: To biopsy or not. Oral Surg Oral Med Oral Pathol Oral Radiol Endod 87:642-643, 1999

Fowler CB, Brannon RB, Kessler HP, Castle JT, Kahn MA: Glandular odontogenic cyst: analysis of 46 cases with special emphasis on microscopic criteria for diagnosis. Head Neck Pathol 5:364–75, 2011

Gardner DG: Residual cysts. Oral Surg Oral Med Oral Pathol Oral Radiol Endod 84:114-5, 1997

Jones AV, Craig GT, Franklin CD: Range and demographics of odontogenic cysts diagnosed in a UK population over a 30-year period. J Oral Pathol Med 35:500-7, 2006

Kontogiannis TG, Tosios KI, Kerezoudis NP, Krithinakis S, Christopoulos P, Sklavounou A: Periapical lesions are not always a sequelae of pulpal necrosis. A retrospective study of 1521 biopsies. Int Endod J doi: 10.1111/iej.12276, Mar 1, 2014 (Epub ahead of print)

Koseoglou BG, Atalay B, Erdem MA: Odontogenic cysts: a aclinical study of 90 cases. J Oral Sci 46:253-7, 2004

Ledesma-Montes C, Hernandez-Guerrero JC, Garces-Ortiz M: Clinico-pathologic study of odontogenic cysts in a Mexican sample population. Arch Med Res 31:373-6, 2000

Meningaud JP, Oprean N, Pitak-Arnnop P, Bertrand JC: Odontogenic cysts: a clinical study of 695 cases. J Oral Sci 48:59-62, 2006

Mosqueda-Taylor A, Irigoyen Camacho ME, Diaz Franco MA, Torres Tejero MA: Odontogenic cysts. Analysis of 856 cases. Med Oral 7:86-96, 2002

Muglali M, Sumer AP: Squamous cell carcinoma arising from a residual cyst: a case report. J Contemp Dent Pract 9:115-21, 2008

Neville BW, Damm DD, Allen CM, Bouquot JE: Oral and Maxillofacial Pathology: Saunders Elsevier 2009, 3rd ed, St Louis, USA

Newton CW: To biopsy or not. Oral Surg Oral Med Oral Pathol Oral Radiol Endod 87:642, 1999

Omoregie OF, Saheeb BDO, Odukoya O, Ojo MA: A Clinicopathologic Correlation in the Diagnosis of Periradicular Lesions of Extracted Teeth. J Oral Maxillofac Surg 67:1387-1391, 2009

Ortega A, Fariña V, Gallardo A, Espinoza I, Acosta S: Nonendodontic periapical lesions: a retrospective study in Chile. Int Endod J 40:386-390, 2007

Ochsenius G, Escobar E, Godoy L, Peñafiel C: Odontogenic cysts: analysis of 2,944 cases in Chile. Med Oral Patol Oral Cir Bucal 12:E85-91, 2007

Pérez- García S, Berini- Aytés L, Gay- Escoda C: Ossifying fibroma of the upper jaw: report of a case and review of the literature. Med Oral 9:333-339, 2004

Peters E, Lau M: Histopathologic examination to confirm diagnosis of periapical lesions: a review. J Can Dent Assoc 69:598-600, 2003

Prockt AP, Schebela CR, Maito FD, Sant'ana-Filho M, Rados PV: Odontogenic cysts: analysis of 680 cases in Brazil. Head Neck Pathol 2:150-6, 2008

Ramer M: To biopsy or not. Oral Surg Oral Med Oral Pathol Oral Radiol Endod 87:643-644, 1999

Regezi JA, Sciubba JJ, Jordan RCK: Cysts of the jaws and neck. Saunders 2003 (4th ed.), USA

Sanchis JM, Peñarrocha M, Balaguer JM, Camacho F: Cemento- ossifying mandibular fibroma: a presentation of two cases and review of the literature. Med Oral 9:69-73, 2003

Schaffer AB: Residual cyst? Oral Surg Oral Med Oral Pathol Oral Radiol Endod 83:640-1, 1997

Schwimmer AM, Aydin F, Morrison N: Squamous cell carcinoma arising in residual odontogenic cyst: Report of a case and review of literature. Oral Surg Oral Med Oral Pathol Oral Radiol Endod 72:218, 1991

Shivali V, Pandey A, Khanna VD, Khanna P, Singh A, Ahuja T: A rare case of extrafollicular adenomatoid odontogenic tumour in the posterior region of the mandible: misdiagnosed as residual cyst. J Int Oral Health 5:124–128, 2013

Sisman Y, Etöz OA, Mavili E, Sahman H, Tarim Ertas E: Anterior Stafne bone defect mimicking a residual cyst: a case report. Dentomaxillofac Radiol 39:124–6, 2010

Sonone A, Sabane VS, Desai R: Calcifying ghost cell odontogenic cyst: report of a case and review of literature. Case Rep Dent. doi: 10.1155/2011/328743. Epub 2011

Spatafore CM, Griffin JA Jr, Keyes GG, Wearden S, Skidmore AE: Periapical biopsy report: an analysis over a 10-year period. Journal of Endodontics 16:239-41, 1990

Summerlin DJ: Periapical biopsy or not. Oral Surg Oral Med Oral Pathol Oral Radiol Endod 88:645-646, 1999

Swinson BD, Jerjes W, Thomas GJ: Squamous cell carcinoma arising in a residual odontogenic cyst: case report. J Oral Maxillofac Surg 63:1231-3, 2005

Talacko AA, Aldred MJ, Abbott PV, Smith ACH, Nerwich AH: Periapical biopsy? Oral Surg Oral Med Oral Pathol Oral Radiol Endod 89:532-533, 2000

Varinauskas V, Gervickas A, Kavoliuniene O. Analysis of odontogenic cysts of the jaws. Medicina (Kaunas) 42:201–7, 2006

Walton RE: The residual radicular cyst: does it exist? Oral Surg Oral Med Oral Pathol Oral Radiol Endod 82:471, 1996

Διεύθυνση επικοινωνίας:
Ταξιάρχης Γ. Κοντογιάννης
Θηβών 2,
11527 Αθήνα, Ελλάδα
Τηλ.: 6946355003
e-mail: tkontogiannis@hotmail.com

Address:
Taxiarchis G. Kontogiannis
2 Thivon Str.,
15127 Athens, Greece
Tel.: 0030 6946355003
e-mail: tkontogiannis@hotmail.com

Οφθαλμοκαρδιακό αντανακλαστικό σε παιδιατρικό κάταγμα εδάφους οφθαλμικού κόγχου: Αναφορά περίπτωσης

Abhay Taranath KAMATH[1], Srikanth GADICHERLA[2], Neha SHARMA[3], Anand Deep SHUKLA[4], Satpal Singh GILL[5]

Τμήμα ΣΓΠΧ, Κολλέγιο Οδοντιατρικών Επιστημών Πανεπιστημίου Manipal, Karnataka, Ινδία
(Δ/ντής: Καθηγητής Abhay Taranath Kamath)

Oculocardiac reflex in a pediatric orbital floor fracture: A case report

Abhay Taranath KAMATH, Srikanth GADICHERLA, Neha SHARMA, Anand Deep SHUKLA, Satpal Singh GILL

Department of Oral and Maxillofacial Surgery, Manipal College of Dental Sciencies, Manipal University, Karnataka, India
(Head: Professor Abhay Taranath Kamath)

Ενδιαφέρουσα περίπτωση
Case report

ΠΕΡΙΛΗΨΗ: Οι γναθοπροσωπικοί χειρουργοί σπάνια συναντούν καταστάσεις που δικαιολογούν επείγουσα θεραπεία των προσωπικών καταγμάτων. Ειδικά στα κατάγματα του εδάφους του οφθαλμικού κόγχου μία τέτοια ένδειξη για άμεση αντιμετώπιση είναι η βραδυκαρδία η οποία συσχετίζεται με το οφθαλμοκαρδιακό αντανακλαστικό (ΟΚΑ). Πρόκειται για κατάσταση που εκδηλώνεται κλινικά με κεφαλαλγία, ναυτία, έμετο, βραδυκαρδία και δυνητικά συγκοπή. Στην παρούσα περίπτωση περιγράφεται η αντιμετώπιση παιδιού ηλικίας 5 ετών με κάταγμα blowout και βραδυκαρδία, ύστερα από κτύπημα με μπάλα στην δεξιά πλευρά του προσώπου του προ 24ώρου. Η βραδυκαρδία αποδόθηκε στην παγίδευση του κάτω ορθού μυός καθόσον δεν υπήρχε κάποια άλλη εμφανής αιτιολογία. Ο ασθενής οδηγήθηκε στο χειρουργείο για διερεύνηση του εδάφους του δεξιού οφθαλμικού κόγχου και αποκατάσταση χωρίς περαιτέρω καθυστέρηση. Διαπιστώθηκε κάταγμα εδάφους οφθαλμικού κόγχου τύπου καταπακτής, που αντιμετωπίστηκε με απελευθέρωση των εγκλωβισμένων περιβολβικών ιστών και του κάτω ορθού μυ που προέβαλαν στο σύστοιχο ιγμόρειο και αποκατάσταση του κογχικού εδάφους με παιδιατρικό κογχικό πλέγμα τιτανίου AO Synthes. Την τρίτη μετεγχειρητική ημέρα υπήρξε πλήρης υποχώρηση των οφθαλμικών διαταραχών του ασθενούς, καθώς επίσης της ναυτίας, του εμέτου και της εμμένουσας αιμοδυναμικής αστάθειας που σχετίζονται με το οφθαλμοκαρδιακό αντανακλαστικό.

ΛΕΞΕΙΣ ΚΛΕΙΔΙΑ: κάταγμα εδάφους κόγχου, κάταγμα blow-out, παιδιά, εγκλωβισμός μυός, βραδυκαρδία.

SUMMARY: Maxillofacial surgeons seldom encounter facial fractures that warrant urgent treatment. Such an indication is related to orbital floor fracture when it induces the oculocardiac reflex (OCR), a condition which clinically manifests as headache, nausea, vomiting, bradycardia and potential syncope. In the reported case, the management of bradycardia in a 5-year-old pediatric patient with an orbital blow out fracture, after a hit by a ball on the right side of his face 24 hours before, is described. Bradycardia was attributed to inferior rectus muscle entrapment, as there was no other known etiology. The patient was taken to the operating room for right orbital floor exploration and repair without any further delay. A trapdoor fracture of the right orbital floor was evident, which was treated by release of the herniated orbital contents and the entrapped inferior rectus into the correspondent maxillary sinus, followed by reconstruction of the orbital floor with AO Synthes pediatric orbital titanium mesh. On the third postoperative day there was complete resolution of the patient's ocular disturbances, as well as of nausea, vomiting and the persistent hemodynamic instability associated with oculocardiac reflex.

KEY WORDS: orbital floor fracture, blow-out fracture, children, muscle entrapment, bradycardia.

[1]*Καθηγητής ΣΓΠΧ, Professor of Oral and Maxillofacial Surgery (OMFS)*
[2,4] *Επικ. Καθηγητής ΣΓΠΧ, Assistant Professor OMFS*
[3, 5]*Μεταπτυχιακός φοιτητής τμήματος ΣΓΠΧ, Post-Graduate Student*

Παρελήφθη: 10/3/2014 - Έγινε δεκτή: 14/7/2014

Paper received: 10/3/2014 - Accepted: 14/7/2014

ΕΙΣΑΓΩΓΗ

Οι γναθοπροσωπικοί χειρουργοί σπάνια συναντούν καταστάσεις που δικαιολογούν επείγουσα θεραπεία των προσωπικών καταγμάτων. Ειδικά στα κατάγματα του εδάφους του οφθαλμικού κόγχου, μία τέτοια ένδειξη αποτελεί η παγίδευση ενός οφθαλμικού μυός ή όταν παρουσιάζεται βραδυκαρδία που συσχετίζεται με το οφθαλμοκαρδιακό αντανακλαστικό (ΟΚΑ) (Kim και συν. 2012). Τα blowout κατάγματα του εδάφους του οφθαλμικού κόγχου τύπου καταπακτής επιτρέπουν την πρόπτωση και την παγίδευση των περιεχομένων του οφθαλμικού κόγχου, που οδηγούν σε περιορισμένη κίνηση του οφθαλμού και διπλωπία. Η αυξημένη ελαστικότητα των οστών του προσώπου στα παιδιά εξηγεί την μεγαλύτερη επίπτωση των καταγμάτων αυτών στον παιδιατρικό πληθυσμό (De Man και συν. 1991, Theologie-Lygidakis και συν. 2007, Gerbino και συν. 2010). Οι κακώσεις του εδάφους του οφθαλμικού κόγχου μπορούν να προκαλέσουν το οφθαλμοκαρδιακό αντανακλαστικό, το οποίο κλινικά εκδηλώνεται ως κεφαλαλγία, ναυτία, έμετος, βραδυκαρδία, και δυνητική συγκοπή (Sires και συν. 1998; Gerber και συν. 2013).
Η παρούσα εργασία περιγράφει την αντιμετώπιση βραδυκαρδίας σε έναν ασθενή ηλικίας 5 ετών με blowout κάταγμα κόγχου.

ΠΕΡΙΓΡΑΦΗ ΠΕΡΙΠΤΩΣΗΣ

Ένα αγόρι ηλικίας 5 ετών παραπέμφθηκε στη Κλινική μας λόγω περιορισμού των οφθαλμικών κινήσεων και διπλωπία στην προς τα άνω βλεμματική θέση του δεξιού οφθαλμού από 24ώρου. Επίσης ανέφερε τέσσερα με πέντε επεισόδια ναυτίας και εμέτου στο ίδιο διάστημα. Το παιδί παρουσίασε τα αναφερθέντα μετά τον τραυματισμό του από μπάλα στην δεξιά πλευρά του προσώπου. Ζητήθηκε νευροχειρουργική εκτίμηση και αποκλείσθηκε εγκεφαλική κάκωση. Παρά ταύτα ο ασθενής βρέθηκε να έχει βραδυκαρδία με μία καρδιακή συχνότητα 38 παλμών το λεπτό (Εικ. 1).
Κλινικά ο ασθενής είχε εκχύμωση στην δεξιά υποκόγχια χώρα. Η εξέταση έδειξε φυσιολογικές οφθαλμικές κινήσεις σε όλες τις βλεμματικές θέσεις εκτός από τη δεξιά άνω βλεμματική θέση η οποία ήταν περιορισμένη μαζί με διπλωπία, δηλωτική κογχικής παγίδευσης (Εικ. 2). Η απουσία μιάς υποεπιπεφυκίας αιμορραγίας, του έδωσε την εμφάνιση ενός τυπικού "blowout με λευκό οφθαλμό". Στην ψηλάφηση υπήρχε μία ήπια ευαισθησία στην δεξιά υποκόγχια χώρα.
Τα κλινικά ευρήματα υποδήλωναν κάταγμα εδάφους οφθαλμικού κόγχου, που επιβεβαιώθηκε με την αξονική τομογραφία (CT) του κόγχου με τρισδιάστατη ανασύνθεση που αποκάλυψε ένα καθαρό blow out κάταγμα τύπου καταπακτής (Εικ. 3). Υπήρχε πρόπτωση και εγκλωβισμός του κάτω ορθού μυός διαμέσου του κατάγματος και η βραδυκαρδία αποδόθηκε στην παγίδευσή του καθόσον δεν υπήρχε κάποια άλλη γνωστή αιτιολογία. Ζητήθηκε οφθαλμολογική εκτίμηση και η περιμετρία Gold-

INTRODUCTION

Maxillofacial surgeons seldom encounter facial fractures that warrant urgent treatment. In orbital floor fractures in particular, indications for urgent surgical intervention may rise when entrapment of an extra ocular muscle occurs or when the oculocardiac reflex (OCR) is induced (Kim et al. 2012). Trapdoor type of orbital floor blowout fractures is associated with herniation and entrapment of the orbital contents, leading to restricted eye movement and diplopia. Increased elasticity of the facial bones in children explains the higher incidence of these fractures in the pediatric population (De Man et al. 1991, Theologie-Lygidakis et al. 2007, Gerbino et al. 2010). The OCR is a rare condition which may be attributed to orbital trauma and clinically manifest with headache, nausea, vomiting, bradycardia and potential syncope (Sires et al. 1998; Gerber et al. 2013).
The present report describes the management of a case of bradycardia in a 5-year-old patient with an orbital blow out fracture.

CASE REPORT

A 5 year old male child was referred to our unit with complains of restricted eye movements and double vision in the upward gaze for the past 24 hours. He also reported four to five episodes of nausea and vomiting during the same period. The child apparently presented the findings after being hit by a ball on the right side of his face one day before. Neurosurgery consultation was sought and head injury was ruled out. However, the patient was found to be having bradycardia with a heart rate of 38 beats per minute (Fig. 1).
Clinically, the patient had ecchymosis in the right infraorbital region. Examination showed normal eye movements in all the gazes except right upward gaze which

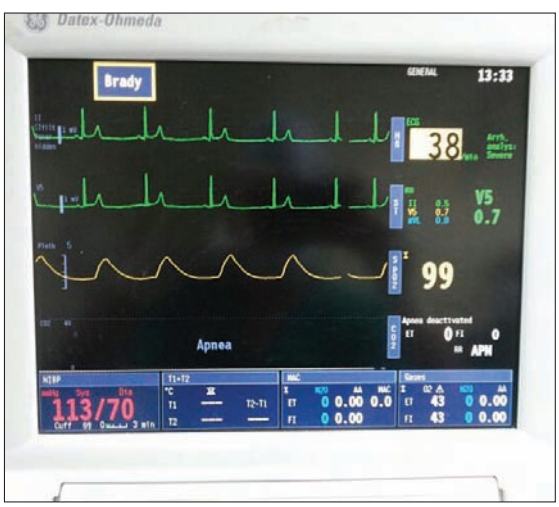

Εικ. 1: Βραδυκαρδία με μία καρδιακή συχνότητα 38 κτύπων το λεπτό.
Fig. 1: Bradycardia with a heart rate of 38 beats per minute.

Εικ. 2: Προεγχειρητική φωτογραφία που δείχνει περιορισμό των κινήσεων του δεξιού οφθαλμού στην άνω βλεμματική θέση.
Fig. 2: Pre-operative photograph showing restriction of the right eye movements in the upward gaze.

Εικ. 4: Έκθεση του ελλείμματος του εδάφους του οφθαλμικού κόγχου και απελευθέρωση των παγιδευθέντων περιεχομένων του κόγχου.
Fig. 4: Exposure of orbital floor defect and release of entrapped orbital contents.

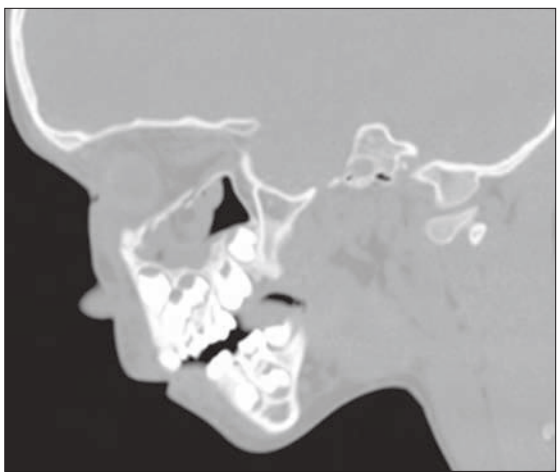

Εικ. 3: Υπολογιστική αξονική τομογραφία-οβελιαία τομή που δείχνει blow out κογχικό κάταγμα με πρόπτωση των περιεχομένων του κόγχου μέσα στο γναθιαίο κόλπο.
Fig. 3: Computed tomography –sagittal section showing orbital blow out fracture with herniation of orbital contents into maxillary sinus.

Εικ. 5: Αποκατάσταση του εδάφους του οφθαλμικού κόγχου.
Fig. 5: Reconstruction of the orbital floor.

mann αποκάλυψε περιφερική στένωση του πεδίου στον δεξιό οφθαλμό (Dersu και συν. 2006). Λόγω της εμμένουσας βραδυκαρδίας χορηγήθηκε το αντιχολινεργικό φάρμακο ατροπίνη (0.02mg/kg). Ο ασθενής χωρίς περαιτέρω καθυστέρηση οδηγήθηκε στο χειρουργείο για διερεύνηση του εδάφους του οφθαλμικού κόγχου και αποκατάσταση.

Χρησιμοποιήθηκε υποκόγχια τομή για την προσπέλαση του εδάφους του οφθαλμικού κόγχου και αναγνωρίστηκε κάταγμα εδάφους τύπου καταπακτής με εγκλωβισμό των

was restricted along with diplopia, suggestive of orbital entrapment (Fig. 2). Absence of a subconjunctival haemorrhage, gave it an appearance of the typical "white eyed blowout". On palpation there was mild tenderness in the right infraorbital region.

The clinical findings were suggestive of orbital floor fracture which was confirmed by computed tomography scan (CT) of the orbit with 3D reconstruction; a pure blow out fracture of the orbit of the trapdoor variety was reveled (Fig. 3). There was herniation of the inferior

περιβολβικών ιστών και του κάτω ορθού μυ. Οι μαλακοί ιστοί απελευθερώθηκαν (Εικ. 4) και στη συνέχεια το έδαφος αποκαταστάθηκε με παιδιατρικό κογχικό πλέγμα τιτανίου (AO Synthes) (Εικ. 5). Στο χειρουργικό τραπέζι διενεργήθηκε η δοκιμασία αναγκαστικής έλξης του βολβού (forced traction test) πριν και μετά την αποκατάσταση για να επιβεβαιώσει τις οφθαλμικές κινήσεις οι οποίες αρχικά ήσαν περιορισμένες. Διενεργήθηκαν επίσης βυθοσκόπηση και αμφιβληστροειδοσκόπηση για τον αποκλεισμό κάκωσης του βολβού ή του οπτικού νεύρου.
Μετεγχειρητικά η βραδυκαρδία υποχώρησε και ο ασθενής δεν παραπονέθηκε για ναυτία και έμετο. Όμως παρέμενε η διπλωπία η οποία αποδόθηκε σε μετεγχειρητικό οίδημα. Την τρίτη ημέρα μετεγχειρητικά, υπήρξε πλήρης υποχώρηση των οφθαλμικών διαταραχών του ασθενούς (Εικ. 6).

Εικ. 6: Μετεγχειρητική εικόνα του ασθενή παρουσιάζουσα λύση (αποκατάσταση) των περιορισμένων οφθαλμικών κινήσεων.
Fig. 6: Postoperative view of the patient showing resolution of the restricted eye movements.

ΣΥΖΗΤΗΣΗ

Τα blowout κατάγματα του οφθαλμικού κόγχου είναι μεμονωμένα κατάγματα του εδάφους χωρίς συμμετοχή του υποκόγχιου χείλους (Theologie-Lygidakis και συν. 2007). Ο τύπος καταπακτής σε αυτά, απαντάται πιο συχνά σε παιδιά εξ αιτίας της λιγότερο ενασβεστιωμένης και ως εκ τούτου περισσότερο ελαστικής φύσης του οστού και προκαλείται λόγω αμβλέων κακώσεων στον κόγχο από μεγάλα αντικείμενα. Το οφθαλμοκαρδιακό αντανακλαστικό ύστερα από κογχικό τραύμα είναι πιο συχνό σε παιδιατρικούς ασθενείς εξ αιτίας της προαναφερθείσας ελαστικής φύσης του οστικού κογχικού χείλους και του εδάφους που οδηγεί σε αυξημένη συχνότητα του κατάγματος τύπου καταπακτής (Grant και συν. 2002, Kim και συν. 2012). Μία αναδρομική μελέτη από τους Gerbino και συν. (2010) ταξινόμησε τα κατάγματα τύπου καταπακτής σε γραμμικά (τύπος 1α) και αρθρωτά (τύπος 1β). Τα γραμμικά κατάγματα χαρακτηρίζονται από ελάχιστη παρεκτόπιση του εδάφους του οφθαλμικού κόγχου και πρόπτωση των μαλθακών ιστών. Αυτά τα κατάγματα διατρέχουν κατά μήκος του πόρου του υποκόγχιου νεύρου σε μία οπισθοπλάγια κατεύθυνση μέχρι την οπισθοβολβική περιοχή. Τα αρθρωτά κατάγματα αντίθετα συνδυάζονται με πρόπτωση των μαλθακών ιστών του κόγχου δια μέσου ενός οστικού ελλείμματος στο οπίσθιο τμήμα του εδάφους (Gerbino και συν. 2010).
Αυτοί οι ασθενείς παρουσιάζουν λίγα κλινικά σημεία, συνηθέστερα διπλωπία και περιορισμό των οφθαλμικών κινήσεων. Αυτά τα σημεία και συμπτώματα αναφέρονται ως «κογχικό blowout του λευκού οφθαλμού» (Worthington 2010, Gerber και συν. 2013). Μερικοί ασθενείς μπορεί να εμφανισθούν με συμπτώματα ενεργοποίησης του οφθαλμοκαρδιακού αντανακλαστικού (Sires και συν. 1998, Gerber και συν. 2013). Το οφθαλμοκαρδιακό αντανακλαστικό στα κατάγματα του εδάφους του οφθαλμικού κόγχου μπορεί να ορισθεί ως μία ξαφνική ελάττωση του καρδιακού ρυθμού περισσότερο από 30% της αναμενόμενης τιμής, με δυσρρυθμίες που συνδυάζονται με ναυτία και έμε-

rectus muscle through the trapdoor and bradycardia was attributed to this entrapment as there was no other known etiology. Ophthalmologist opinion was sought and the Goldmann perimetry revealed peripheral constriction of field in the right eye (Dersu et al. 2006). In view of persistent bradycardia, anticholinergic drug was administered (atropine 0.02mg/kg). The patient was taken to the operating room for orbital floor exploration and repair without any further delay.
Infraorbital incision was used to access the orbital floor; a trapdoor type of fracture and the entrapment of periorbital tissues and muscle were verified. All herniated and entrapped contents were subsequently released (Fig. 4) and the floor was reconstructed with titanium orbital mesh (AO Synthes) (Fig. 5). On the table, forced traction test was done before and after reconstruction to confirm the release of the initially restricted eye movements. Fundoscopy and retinoscopy were carried out to rule out globe or optic nerve injury.
Postoperatively, bradycardia subsided and the patient did not complain of nausea and vomiting. Persistent diplopia was attributed to postsurgical edema. On the third day postoperatively, there was complete resolution of the patient's ocular disturbance (Fig. 6).

DISCUSSION

Orbital blow out fractures are isolated fractures of the orbital floor without involvement of the infraorbital rim (Theologie-Lygidakis et al. 2007). The trapdoor type of orbital floor fracture is more commonly seen in children owing to the less mineralized, hence, more elastic nature of the bone caused due to blunt injuries of the orbit by large objects. OCR secondary to orbital trauma is more common in pediatric patients owing to the afore mentioned elastic nature of the bony orbital rim and floor resulting in a higher prevalence of a trapdoor-type fracture

το. Ο οφθαλμικός κλάδος του τριδύμου νεύρου είναι ο προσαγωγός κλάδος. Τα ερεθίσματα διέρχονται δια μέσου του δικτυωτού σχηματισμού προς τους σπλαγχνικούς κινητικούς πυρήνες του πνευμονογαστρικού νεύρου. Το μήνυμα του απαγωγού κλάδου μεταφέρεται από το πνευμονογαστρικό νεύρο στην καρδιά και τον στόμαχο (Sires και συν. 1998). Το οφθαλμοκαρδιακό αντανακλαστικό είναι ένα φαινόμενο που συχνά απαντάται κατά την διάρκεια οφθαλμολογικών και νευροχειρουργικών επεμβάσεων (π.χ. διόρθωση στραβισμού, επιδιόρθωση αποκολληθέντος αμφιβληστροειδούς, εξόρυξη οφθαλμού, αποσυμπίεση του γασσέρειου γαγγλίου, κ.λπ.) (Kim και συν. 2012). Το οφθαλμοκαρδιακό αντανακλαστικό μπορεί επίσης να απαντηθεί σε κατάγματα του εδάφους του οφθαλμικού κόγχου με πιθανό μηχανισμό της επαγωγής του αντανακλαστικού στην περίπτωση αυτή την παγίδευση των περιεχομένων του κόγχου, συγκεκριμένα του κάτω ορθού μυός (Cohen και Garret 2003, Lubbers και συν. 2012).
Στην περίπτωση που παρουσιάζεται, το οφθαλμοκαρδιακό αντανακλαστικό εκδηλώθηκε ως εμμένουσα βραδυκαρδία με πολλαπλά επεισόδια μετατραυματικού εμέτου και χρειάσθηκε επείγουσα αντιμετώπιση.
Ενώ δεν απαιτείται χειρουργική παρέμβαση σε όλα τα τύπου καταπακτής κογχικά κατάγματα (Grant και συν. 2002), οι ενδείξεις για παρέμβαση σε blow out κογχικά κατάγματα περιλαμβάνουν την παρουσία διπλωπίας και τον περιορισμό των οφθαλμικών κινήσεων (Worthington και συν. 2010) και σύμφωνα και με την παρούσα περίπτωση και την παρουσία οφθαλμοκαρδιακού αντανακλαστικού που δεν υποχωρεί.

ΣΥΜΠΕΡΑΣΜΑ

Τα παιδιατρικά κατάγματα του εδάφους του οφθαλμικού κόγχου συνιστούν μία πρόκληση για τον γναθοπροσωπικό χειρουργό. Ναυτία και έμετος με απουσία κρανιακής κάκωσης στους ασθενείς αυτούς είναι συνήθως σημεία του οφθαλμοκαρδιακού αντανακλαστικού. Απαιτείται κατάλληλη διάγνωση και θεραπεία για να ελεγχθεί η εμμένουσα αιμοδυναμική αστάθεια που σχετίζεται με το οφθαλμοκαρδιακό αντανακλαστικό και να αποφευχθεί η μη αντιστρεπτή μυική ισχαιμία και ίνωση που μπορούν να οδηγήσουν σε μόνιμη οφθαλμική δυσλειτουργία.

(Grant et al. 2002, Kim et al. 2012). A retrospective study by Gerbino et al. (2010) classified the trapdoor fractures into linear (type 1a) and hinged (type 1b). The linear fractures are characterized by minimal orbital floor displacement and soft tissue herniation. These fractures run along the canal of the infraorbital nerve in a posterolateral direction till the retrobulbar area. The hinged fractures in the contrary are associated with orbital soft tissue herniation through a bony defect in the rear portion of the floor (Gerbino et al. 2010).
These patients present with few clinical signs, usually diplopia and restriction of eye movements being the common complains. These signs and symptoms conform to "white eye orbital blow out" phenomenon (Worthington 2010, Gerber et al. 2013). Some patients might present with symptoms of activation of the oculocardiac reflex (Sires et al. 1998, Gerber et al 2013). OCR in orbital floor fractures can be defined as a sudden decrease in the heart rate of more than 30% of the baseline value, dysrhythmias associated with nausea and vomiting. The ophthalmic division of the trigeminal nerve is the afferent limb. The impulses pass through the reticular formation to the vagus nerve's visceral motor nuclei. The efferent limb message is carried by the vagus nerve to the heart and stomach (Sires et al. 1998). The OCR is a phenomenon most commonly seen during ophthalmologic and neurosurgical procedures (correction of strabismus, repair of a detached retina, orbital exenteration, decompression of gasserian ganglion, etc) (Kim et al. 2012). OCR might also be encountered in fractures of the orbital floor; the probable mechanism of induction of the reflex in this case could be the entrapment of the orbital contents, in particular of the inferior rectus muscle (Cohen and Garret, 2003, Lubbers et al. 2012). In this case, OCR manifested as persistent bradycardia with multiple episodes of post trauma vomiting, and required urgent management.
Although not all trapdoor type orbital fractures need surgical intervention (Grant et al. 2002), indications for this involve presence of diplopia and eye movements' restriction (Worthington et al. 2010) and according to the findings of the present study, in non-resolving OCR.

CONCLUSION

Pediatric orbital floor fractures pose a challenge for the maxillofacial surgeon. Nausea and vomiting in the absence of head injury in these patients are usually signs of oculocardiac reflex. A prompt diagnosis and treatment is required to combat the persistent hemodynamic instability associated with OCR and to prevent irreversible muscle ischemia and fibrosis that can lead to permanent ocular dysfunction.

ΒΙΒΛΙΟΓΡΑΦΙΑ/REFERENCES

Cohen SM, Garret CG: Pediatric orbital floor fractures: Nausea/ vomiting as signs of entrapment. Otolaryngol Head Neck Surg 129:43-47, 2003

De Man K, Wijngaarde R, Hes J, et al.: Influence of age on the management of blow-out fractures of the orbital floor. Int J Oral Maxillofac Surg 20:330–336, 1991

Dersu I, Wiggins MN, Luther A, Harper R, Chacko J.: Understanding Visual Fields Part I: Goldmann Visual Fields. J Opthalmic Med Tech 2:1, 2006.

Gerber B, Kiwanuka P, Dhariwal D.: Orbital fractures in children: A review of outcomes. Br J Oral Maxillofac Surg. 51:789-93, 2013

Gerbino G, Roccia F, Bianchi F.A, Zavattero E.: Surgical Management of Orbital Trapdoor Fracture in a Pediatric Population. J Oral Maxillofac Surg 68:1310-1316, 2010

Grant JH, Patrinely JR, Weiss AH, et al.: Trapdoor fracture of the orbit in a pediatric population. Plast Reconstr Surg. 109:482-489, 2002

Kim BB, Qaqish C, Frangos J, John F, Caccamese JF.: Oculocardiac Reflex Induced by an Orbital Floor Fracture: Report of a Case and Review of the Literature. J Oral Maxillofac Surg 70:2614-2619, 2012

Lübbers HT, Zweifel D, Grätz KW, et al.: Classification of potential risk factors for trigeminocardiac reflex in craniomaxillofacial surgery. J Oral Maxillofac Surg. 68:1317-1321, 2010

Sires BS, Stanley RB, Jr, Levine LM: Oculocardiac reflex caused by orbital floor trapdoor fracture: an indication for urgent repair. Arch Ophthalmol. 116:955–956, 1998

Thelogie-Lygidakis.N, Iatrou I, Alexandridis C.: Blow out fractures in children: six years experience. Oral Surg Oral Med Oral Pathl Oral Radiol Endod 103:757-63, 2007

Worthington JP.: Isolated posterior orbital fractures, diplopia and oculocardiac reflexes: a 10- year review. Br J Oral Maxillofac Surg. 48:127-130, 2010

Διεύθυνση επικοινωνίας:
Dr. Srikanth Gadicherla
Κολλέγιο Οδοντιατρικών Επιστημών Manipal, Τμήμα ΣΓΠΧ
576104, Manipal, India
Τηλ.: +91 99864552, +91 8202922215, Fax: +91-820 2571966
e-mail: gadi_mds@rediffmail.com

Address:
Dr. Srikanth Gadicherla
Manipal College of Dental Sciences, Department of OMFS
576104, Manipal, India
Tel.: +91 99864552, +91 8202922215, Fax: +91-820 2571966
e-mail: gadi_mds@rediffmail.com

Στοματική και γναθοπροσωπική χειρουργική σε ασθενείς υπό αντιπηκτική ή αντιαιμοπεταλιακή αγωγή: Σύγχρονες απόψεις

Σταύρος ΒΑΣΙΛΕΙΟΥ[1], Βερόνικα ΠΑΠΑΚΩΣΤΑ[2]

Κλινική Στοματικής και Γναθοπροσωπικής Χειρουργικής Ιατρικής Σχολής Πανεπιστημίου Αθηνών, Νοσοκομείο Αττικόν (Διευθυντής: Καθηγητής Ε. Βαϊρακτάρης)

Oral and maxillofacial surgery in patients on anticoagulant or antiplatelet therapy: Current thoughts

Stavros VASSILIOU, Veronika PAPAKOSTA

Department of Oral and Maxillofacial Surgery at Attikon Hospital, Medical School University of Athens, Greece. (Head: Professor E. Vairaktaris)

Βιβλιογραφική ανασκόπηση
Literature review

ΠΕΡΙΛΗΨΗ: Η σύγχρονη τάση είναι να μην διακόπτονται τα αντιπηκτικά και αντιαιμοπεταλιακά φάρμακα στις μικρές στοματικές επεμβάσεις, οι οποίες μπορούν να γίνουν με ασφάλεια όταν το INR είναι 2-4. Η συρραφή του τραύματος και η χρήση τοπικών αιμοστατικών μειώνει την πιθανότητα μετεγχειρητικής αιμορραγίας. Στις μεγάλες γναθοπροσωπικές επεμβάσεις συνιστάται η συντομότερη δυνατή διακοπή των αντιπηκτικών, ώστε να αποφευχθεί ο κίνδυνος θρόμβωσης. Το ίδιο ισχύει και για την ασπιρίνη, ενώ όταν ο ασθενής λαμβάνει διπλή θεραπεία (ασπιρίνη και κλοπιδογρέλη), συνιστάται να διακόψει την κλοπιδογρέλη και να συνεχίσει με χαμηλή δόση ασπιρίνης. Σε περίπτωση αιμορραγίας χορηγούνται παράγοντες πήξης αν ο ασθενής λαμβάνει αντιπηκτικά και νωπά αιμοπετάλια αν λαμβάνει αντιαιμοπεταλιακά. Στη παρούσα βιβλιογραφική ανασκόπηση αναφέρονται τα παλαιότερα και τα νεότερα αντιπηκτικά (δαμπιγκατράνη και ριβαροξαβάνη) και αντιαιμοπεταλιακά (πρασουγρέλη) φάρμακα, καθώς και η χειρουργική αντιμετώπιση των ασθενών που παίρνουν αυτά τα φάρμακα.

ΛΕΞΕΙΣ ΚΛΕΙΔΙΑ: Στοματική και γναθοπροσωπική χειρουργική, αντιπηκτικά, αντιαιμοπεταλιακά.

SUMMARY: Nowadays the trend is not to interrupt anticoagulants or antiplatelet drugs for minor oral surgery; They can be safely performed when the INR is 2-4. The suturing of the wound and the use of hemostatic agents reduces the possibility of postoperative bleeding. In cases of major maxillofacial interventions, the shortest possible interruption of anticoagulants is recommended in order to avoid the risk of thrombosis. The same applies to aspirin, and in cases of dual therapy (aspirin and clopidogrel) discontinuation of clopidogrel and low dose of aspirin are recommended. In case of excessive bleeding, administration of clotting factors or fresh platelets is recommended when the patient is on anticoagulants or antiplatelets respectively.
In this literature study we report the older and the newer anticoagulants (dabigatran and rivaroxaban) and antiplatelet drugs (prasugrel) as well as the surgical management of patients who take them.

KEY WORDS: oral and maxillofacial surgery; anticoagulants; antiplatelet drugs;

[1]*Επίκουρος Καθηγητής ΣΓΠΧ*
[2]*Διδάκτωρ ΣΓΠΧ*

Παρελήφθη: 30/12/2013 - Έγινε δεκτή: 17/06/2014

Paper received: 30/12/2013 - Accepted: 17/06/2014

ΕΙΣΑΓΩΓΗ

Η πρόληψη και θεραπεία των θρομβοεμβολικών επεισοδίων απαιτεί τη χρήση των αντιπηκτικών και αντιαιμοπεταλιακών φαρμάκων. Τα *αντιπηκτικά* χρησιμοποιούνται για την προφύλαξη και τη θεραπεία της επιπολής και εν τω βάθει φλεβικής θρόμβωσης, την πρόληψη και τη θεραπεία των θρομβοεμβολικών επεισοδίων σε ασθενείς με κολπική μαρμαρυγή, προσθετική αντικατάσταση των καρδιακών βαλβίδων και με μόσχευμα παράκαμψης της στεφανιαίας αρτηρίας, σε διατατική μυοκαρδιοπάθεια, αγγειακό εγκεφαλικό επεισόδιο, μετά από έμφραγμα του μυοκαρδίου και στην πνευμονική εμβολή. Χρησιμοποιούνται επίσης για την πρόληψη και θεραπεία της μετεγχειρητικής φλεβικής θρόμβωσης σε ασθενείς που υποβλήθηκαν σε χειρουργική επέμβαση για κάταγμα του ισχίου και ολική αρθροπλαστική ισχίου ή γόνατος. Τα *αντιαιμοπεταλιακά* φάρμακα χορηγούνται σε ασθενείς που διατρέχουν κίνδυνο ισχαιμικού εγκεφαλικού επεισοδίου, σε εκείνους που έχει τοποθετηθεί καρδιακή βαλβίδα ή στεφανιαία stents για την πρόληψη της φλεβικής και αρτηριακής θρόμβωσης καθώς επίσης και σε εκείνους με ισχαιμική καρδιοπάθεια (Halfpenny και συν. 2001, Heit, 2001).

Σήμερα όλο και περισσότεροι ασθενείς που υποβάλλονται σε μικρές ή μεγάλες γναθοπροσωπικές επεμβάσεις λαμβάνουν αντιπηκτική ή αντιαιμοπεταλιακή αγωγή. Ενώ ο κίνδυνος της χειρουργικής ή μετεγχειρητικής αιμορραγίας είναι μικρός για τις μικρές στοματικές επεμβάσεις, το αντίθετο συμβαίνει στις μεγάλες. Για πολλά χρόνια είχε καθιερωθεί να διακόπτεται προεγχειρητικά το φάρμακο για την πρόληψη της αιμορραγίας και να επαναχορηγείται όσο το δυνατόν συντομότερα μετά την επέμβαση, ανάλογα και με τη φαρμακοδυναμική του. Όμως στο διάστημα διακοπής του φαρμάκου έχουν αναφερθεί πολλές περιπτώσεις θρομβοεμβολικών επεισοδίων, ακόμα και θάνατοι. Για τον λόγο αυτό καταβάλλεται προσπάθεια να βρεθεί η «χρυσή τομή» προς όφελος του ασθενή (Grines και συν. 2007, Brenan και συν. 2007, Ward και Smith, 2007).

Η σύγχρονη τάση όσον αφορά στις μικρές στοματικές επεμβάσεις είναι να μη διακόπτεται η αγωγή καθώς με την εφαρμογή των τοπικών μέτρων αιμόστασης επιτυγχάνεται σε μεγάλο βαθμό ο έλεγχος της μετεγχειρητικής αιμορραγίας. Όμως δεν υπάρχει ασφαλές πρωτόκολλο για μια μεγάλη γναθοπροσωπική επέμβαση. Συνήθως τα φάρμακα διακόπτονται για μικρό χρονικό διάστημα, ανάλογα με την νεφρική λειτουργία και τον αναμενόμενο κίνδυνο αιμορραγίας (Firiolo και Hupp, 2012, Widson και συν. 2013).

Από τα αντιπηκτικά έχουν χρησιμοποιηθεί κυρίως η βαρφαρίνη, ενώ από τα αντιαιμοπεταλιακά η ασπιρίνη και η κλοπιδογρέλη μόνη ή σε συνδυασμό με την ασπιρίνη. Η βαρφαρίνη έχει αντίδοτο σε περίπτωση αιμορραγίας. Λόγω των παρενεργειών των ανωτέρω φαρμάκων, η έρευνα έφερε σε χρήση νέα αντιπηκτικά (δαμπιγκατράνη και ριβαροξαβάνη) και αντιαιμοπεταλιακά (πρασουγρέ-

INTRODUCTION

The prevention and treatment of thromboembolic events requires the use of anticoagulants or antiplatelet drugs. *Anticoagulants* are used for prophylaxis and treatment of venous thromboembolism and deep vein thrombosis, prevention and treatment of thromboembolic events in patients with atrial fibrillation, prosthetic replacement of cardiac valves and coronary artery bypass graft, dilated cardiomyopathy, cerebrovascular accident, after myocardial infarction and in pulmonary embolism. They are prescribed for prevention and treatment of postoperative venous thromboembolism in patients who have had surgery for hip fracture and prosthetic total hip or knee joint replacement. *Antiplatelet* drugs are used in patients at risk of ischemic stroke, on carriers of prosthetic heart valves and coronary stent for prophylaxis of venous and arterial thrombosis and also in those with ischemic heart disease (Halfpenny et al. 2001, Heit, 2001).

Today the number of patients on anticoagulation or antiplatelet therapy, seeking minor or major maxillofacial surgery has increased; and while the risk of intraoperative or postoperative hemorrhage is small for minor interventions, this is not the case in major operations. For many years preoperative interruption of medications to prevent bleeding, had been established, followed by readministration as soon as possible after surgery, taking into account the pharmacodynamics of each drug. However due to drug discontinuation, many cases of thromboembolic events and even deaths have been reported, leading to an effort to find the "golden standard" for the benefit of the patient (Grines et al. 2007, Brenan et al. 2007, Ward and Smith, 2007).

Nowadays medications are not interrupted for minor oral surgery; the use of local hemostatic agents largely achieves control of postoperative bleeding. Although there is no safe treatment protocol for major maxillofacial surgery, usually drugs are interrupted for a short time depending on the patient's renal function and the bleeding risk (Firiolo and Hupp, 2012, Widson et al. 2013).

Drugs most often used are warfarin from the anticoagulants, aspirin and clopidogrel from the antiplatelets, the latter either as a single treatment choice or in combination with aspirin. Due to the side effects of the above drugs, research brought into use new anticoagulants such as dabigatran and rivaroxaban and new antiplatelets such as prasugrel. These newer drugs have better pharmacodynamic and fewer side effects, but there is no antidote for them and thus a different strategy is required for the management of bleeding (Firiolo and Hupp, 2012, Zafar et al. 2013).

Aim of this literature review is to report the older and newer anticoagulants and antiplatelet drugs, as well as the management of patients who undergo a minor or major maxillofacial surgery.

λη). Τα νεώτερα φάρμακα έχουν καλύτερη φαρμακοδυναμική και λιγότερες παρενέργειες, αλλά δεν υπάρχει αντίδοτο. Εδώ χρειάζεται διαφορετική στρατηγική από ό,τι στα παλαιότερα φάρμακα για την αντιμετώπιση της αιμορραγίας (Firiolo και Hupp, 2012, Zafar και συν. 2013). **Σκοπός** της παρούσας βιβλιογραφικής ανασκόπησης είναι η αναφορά στα παλαιότερα και νεότερα αντιπηκτικά και αντιαιμοπεταλιακά φάρμακα, καθώς και στον τρόπο αντιμετώπισης των ασθενών υπό σχετική αγωγή, που χρειάζονται μια μικρή ή μεγάλη γναθοπροσωπική επέμβαση.

Αντιπηκτικά φάρμακα: Σύντομη παρουσίαση

α) Βαρφαρίνη

Η βαρφαρίνη είναι ένα κουμαρινικό παράγωγο, ανταγωνιστής της βιταμίνης Κ με αντιθρομβωτική δράση (Pototski και Amenabar, 2007, Aldridge και Cunningbam, 2010). Χρειάζεται 48-72 ώρες για να αναπτύξει την πλήρη αντιπηκτική δραστηριότητα, διατηρεί τα θεραπευτικά της επίπεδα για 2-5 ημέρες και στη συνέχεια αρχίζει να μειώνεται δράση της (Hirsh και συν. 2001, Moyer και συν. 2009, Aldridge και Cunningbam, 2010, Ageno και συν. 2012, Nutescu, 2013). Η δοσολογία της ρυθμίζεται με το INR ώστε να επιτευχθεί το επιθυμητό θεραπευτικό αποτέλεσμα, αποφεύγοντας τις σοβαρές παρενέργειες. Έτσι για τις περισσότερες παθήσεις συνιστάται να είναι 2-3, ενώ σ' ένα ασθενή με καρδιακή προσθετική βαλβίδα το INR θα πρέπει να είναι 2.5 έως 3.5 (Pototski και Amenabar, 2007, Aframian και συν. 2007, Jiménez και συν. 2008).

β) Ασενοκουμαρόλη

Είναι ένα παράγωγο της 4-υδροξυκουμαρίνης με χρόνο ημιζωής 8-24 ώρες (Lozano και συν. 2011, Eisele και συν. 2012).

γ) Ηπαρίνες

Η UFH, μη κλασματοποιημένη ηπαρίνη, έχει καλή αντιπηκτική δράση, αλλά απαιτεί νοσηλεία του ασθενή, συνεχή προσαρμογή της δόσης με στενή παρακολούθηση του χρόνου προθρομβίνης και του INR. Αυτό αυξάνει το κόστος της θεραπείας, ενώ επιπλέον συχνά προκαλεί θρομβοπενία. Η χαμηλού μοριακού βάρους ηπαρίνη LMWH, η οποία είναι κλάσμα της UFH, χρησιμοποιείται πιο συχνά στη γναθοπροσωπική χειρουργική για υποκατάσταση των αντιπηκτικών. Εύκολα φθάνει σε σταθερά επίπεδα στο πλάσμα και δεν χρειάζεται συνεχή παρακολούθηση. Χορηγείται υποδορίως και μπορεί να χρησιμοποιηθεί σε εξωνοσοκομειακή βάση από τον ασθενή ή από συγγενή του. Επιπλέον, προκαλεί λιγότερο συχνά θρομβοκυτταροπενία (Todd και Roman, 2001, Johnson-Leong και Rada, 2002, Jeske και Suchko, 2003, Aldridge και Cunningbam, 2010, Kosyfaki και συν. 2011). Αν υπάρχει αιμορραγία από UFH ή LMWH χορηγείται ως αντίδοτο η θειϊκή πρωταμίνη (Rolfe και συν. 2010).

Anticoagulants: Short presentation

a) Warfarin

Warfarin is a coumarin-derivative, an antagonist of vitamin K with anticoagulant activity and antithrombotic effect (Pototski and Amenabar, 2007, Aldridge and Cunningbam, 2010). It takes 48-72 hours to develop full anticoagulant activity, maintaining therapeutic levels for 2-5 days and then its action is decreased (Hirsh et al. 2001, Moyer et al. 2009, Aldridge and Cunningbam, 2010, Ageno et al. 2012, Nutescu, 2013). The dosage of warfarin is regulated with INR, in order to achieve the desired therapeutic effect and at the same time avoid serious side effects. So for most diseases INR is recommended to range between 2-3, while in patients with a cardiac prosthetic valve INR should be from 2.5-3.5 (Pototski and Amenabar, 2007, Aframian et al. 2007, Jiménez et al. 2008). It is possible to reverse the effects of warfarin in case of severe bleeding.

b) Acenocoumarol

It is a derivative of the 4-hydroxycoumarin with a half-life of 8-24 hours (Lozano et al. 2011, Eisele et al. 2012).

c) Heparins

The UFH, an unfractionated heparin, has good anticoagulant activity but requires hospitalization of the patient, as continuous dosage adjustment is needed with close monitoring of PT and INR. Disadvantages are the increased cost of treatment for the above reasons, as well as an increased incidence of thrombocytopenia due to heparin. Low molecular weight heparin- LMWH, which is a fraction of UFH, is used more often in maxillofacial surgery for temporary substitution of anticoagulants. LMWH reaches easily steady plasma levels and does not need constant monitoring. As it is subcutaneously administered, it can be used by the patient or a relative on an out-patient basis. Furthermore, it causes less frequently thrombocytopenia (Todd and Roman, 2001, Johnson-Leong and Rada, 2002, Jeske and Suchko, 2003, Aldridge and Cunningbam, 2010, Kosyfaki et al. 2011). Protamine sulfate is administered as an antidote, in case of bleeding from UFH or LMWH (Rolfe et al. 2010).

d) Newer anticoagulation drugs

These are sufficient and safe as warfarin and LMWH, with the additional advantage of predictable anticoagulant activity. They are administered at fixed doses, do not need a continuous monitoring and present limited interaction with food and other drugs (Neel, 2011, Nutescu et al. 2011, Liew et al. 2012).

Dabigatran exetilate, the prodrug of dabigatran, is bound with factor IIa, at the active site of thrombin and thus prevents the catalyzation of fibrinogen to fibrin (Levy et al. 2010). It usually is administered orally twice-daily. It is converted to dabigatran and reaches steady plasma levels

δ) Νεώτερα αντιπηκτικά φάρμακα
Αυτά είναι επαρκή και ασφαλή όπως η βαρφαρίνη και η ηπαρίνη χαμηλού μοριακού βάρους ενώ πλεονεκτούν συγκριτικά με τα παλαιότερα, διότι η αντιπηκτική τους δραστικότητα είναι προβλέψιμη. Χορηγούνται σε σταθερές δόσεις, δεν χρειάζονται συνεχή παρακολούθηση και επιπλέον παρουσιάζουν περιορισμένη αλληλεπίδραση με τα τρόφιμα και τα άλλα φάρμακα (Neel, 2011, Nutescu και συν. 2011, Liew και συν. 2012).
Η εξετιλική δαμπιγκατράνη το προφάρμακο της δαμπιγκατράνης, συνδέεται με τον Παράγοντα IIa, στην ενεργή θέση της θρομβίνης και έτσι εμποδίζει την κατάλυση του ινωδογόνου σε ινώδες (Levy και συν. 2010). Συνήθως χορηγείται από το στόμα δύο φορές ημερησίως. Μετατρέπεται σε δαμπιγκατράνη και φθάνει σε σταθερά επίπεδα στο πλάσμα μέσα σε 2-3 ημέρες, ενώ ο χρόνος ημίσειας ζωής είναι 12-14 ώρες. Η καλύτερη δοκιμασία για τον έλεγχο της πηκτικότητας του ασθενή είναι ο χρόνος πήξης της εκαρίνης (ECT), ο οποίος αξιολογεί την παραγωγή της θρομβίνης. Επειδή αυτός δεν είναι διαθέσιμος στα περισσότερα κλινικά εργαστήρια, χρησιμοποιείται συνήθως ο χρόνος θρομβίνης (TT), ο οποίος όμως δεν είναι τόσο ακριβής. Ωστόσο, σε καταστάσεις έκτακτης ανάγκης συνιστάται ο PT και ο aPTT. Το INR δεν είναι ευαίσθητη δοκιμασία για τη δαμπιγκατράνη (Firriolo και Hupp, 2012, Miyares και Davis, 2012).
Η ριβαροξαβάνη αναστέλλει την δραστηριότητα ενός ειδικού τμήματος του Παράγοντα Χα. Έτσι εμποδίζει την μετατροπή της προθρομβίνης (Παράγοντα II) σε θρομβίνη (Levy και συν. 2010). Χορηγείται από το στόμα μία φορά την ημέρα και φτάνει σε σταθερά επίπεδα στο πλάσμα μέσα σε 2,5-4 ώρες, ενώ ο χρόνος ημίσειας ζωής είναι 6-9 ώρες (Garcia και συν. 2010). Η καλύτερη δοκιμασία για την εκτίμηση της κατάστασης πήξης είναι ο προσδιορισμός του αντιπαράγοντα Χα (anti-factor Xa assay), η οποία δεν είναι διαθέσιμη στα περισσότερα κλινικά εργαστήρια. Έτσι, όπως και με τη δαμπιγκατράνη χρησιμοποιείται ο PT και ο aPTT (Castellone και Van Cott, 2010).

Αντιαιμοπεταλιακά φάρμακα: Σύντομη παρουσίαση

α) Ασπιρίνη
Η ασπιρίνη κανονικά χορηγείται σε δόση 75-150mg την ημέρα για την πρόληψη των αγγειακών επεισοδίων, ενώ στο οξύ έμφραγμα του μυοκαρδίου χορηγείται δόση φόρτισης 300mg (Pototski και Amenabar, 2007, Brennan και συν. 2008). Δεν υπάρχει ειδική δοκιμασία για την αξιολόγηση του κινδύνου αιμορραγίας από την ασπιρίνη, αλλά αν συμβεί αιμορραγία μεγαλύτερη από τη συνηθισμένη σε μια μεγάλη γναθοπροσωπική επέμβαση, δεν μπορεί να αποδοθεί με βεβαιότητα στην ασπιρίνη. Έτσι, οι διάφορες δοκιμασίες αξιολογούν τη λειτουργία των αιμοπεταλίων. Ο χρόνος ροής που χρησιμοποιείτο παλαιότερα έχει πολλά μειονεκτήματα και έχει αντικατασταθεί από το PFA-100 (αναλυτής της λειτουργίας των αι-

within 2-3 days, while the half-life is 12-14 hours. The best test for the assessment of coagulation status is ecarin clotting time (ECT), which assesses the generation of thrombin. Since this is not available in most clinical laboratories, usually thrombin time (TT) is used, although not as accurate. However in emergency situations measurements of both PT and aPTT are recommended. INR is not a sensitive test for dabigatran (Firriolo and Hupp, 2012, Miyares and Davis, 2012).
Rivaroxaban inhibits the activity of a specific part of factor Xa, preventing thus the conversion of prothrombin (factor II) to thrombin (Levy et al. 2010). It is orally administered once daily and reaches steady plasma levels within 2.5-4 hours, while the half-life is 6-9 hours (Garcia et al. 2010). The best test for the assessment of coagulation status is anti-factor Xa assay, which is not available in most clinical laboratories. Thus, as with dabigatran PT and aPTT are used (Castellone and Van Cott, 2010).

Antiplatelets: Short presentation

a) Aspirin
Aspirin is normally administered in 75-150 mg per day for the prevention of vascular events, whilst in acute myocardial infarction it is administered in loading dose of 300mg (Pototski and Amenabar, 2007, Brennan et al. 2008). There is no specific test for assessing the risk of bleeding from aspirin, but in a major maxillofacial surgery a greater than usual bleeding cannot be attributed with certainty to aspirin. Thus the various blood tests assess the platelet function. Bleeding time (BT) that was used previously has been replaced by the PFA-100 (platelet function analyzer), which is considered more reliable. This test assesses the ability of platelets to release clot-inducing substances, to aggregate and produce a clot (Harrison et al. 1999, Lin et al. 2013).

b) Clopidogrel
It is a member of the group of thienopyridines and belongs to the second generation of antiplatelets (Lin et al. 2013). The action lasts as long as the life of the platelets, that is 7-10 days (CAPRIE Steering Committee, 1996). As aspirin only affects thromboxane-2, it is administered with clopidogrel for best results in acute myocardial infarction. The absolute indication of dual antiplatelet therapy is in case of patients with stents, especially those with pharmacoactive ones. The combination of the two drugs is also used after coronary artery bypass graft to reduce the likelihood of graft closure (Harrington et al. 2004, Stein et al. 2004, Vilahur et al. 2007).

c) Prasugrel
It is a third generation thienopyridine with a half-life of 7.4 hours (Small et al. 2011, Lin et al. 2013). Prasugrel is

μοπεταλίων), ο οποίος θεωρείται πιο αξιόπιστος. Η δοκιμασία αυτή αξιολογεί την ικανότητα των αιμοπεταλίων να απελευθερώσουν ουσίες που προκαλούν θρόμβο, να συσσωματώνονται και να παράγουν θρόμβο (Harrison και συν. 1999, Lin και συν. 2013).

β) Κλοπιδογρέλη
Είναι μέλος της ομάδας των θειενοπυριδινών και ανήκει στη δεύτερη γενιά των αντιαιμοπεταλιακών (Lin και συν. 2013). Η δράση διαρκεί όσο η διάρκεια ζωής των αιμοπεταλίων, 7-10 ημέρες (CAPRIE Steering Committee, 1996). Επειδή η ασπιρίνη επηρεάζει μόνο τη θρομβοξάνη-2, χορηγείται μαζί με την κλοπιδογρέλη για καλύτερα αποτελέσματα σε οξύ έμφραγμα του μυοκαρδίου. Η απόλυτη ένδειξη της διπλής αντιαιμοπεταλιακής αγωγής είναι σε ασθενείς με stents, ειδικότερα σε εκείνους με φαρμακοενεργά stents. Ο συνδυασμός των δύο φαρμάκων χρησιμοποιείται επίσης μετά από αορτοστεφανιαία παράκαμψη για να μειωθεί η πιθανότητα σύγκλεισης του μοσχεύματος (Harrington και συν. 2004, Stein και συν. 2004, Vilahur και συν. 2007).

γ) Πρασουγρέλη
Είναι θειενοπυριδίνη τρίτης γενιάς με χρόνο ημίσειας ζωής 7,4 ώρες (Small και συν. 2011, Lin και συν. 2013). Απορροφάται πιο εύκολα από την κλοπιδογρέλη και έχει μεγαλύτερη αντιαιμοπεταλιακή δράση (Lin και συν. 2013).

Διαχείριση ασθενών στην Στοματική και Γναθοπροσωπική Χειρουργική (ΣΓΠΧ)

Η τάση σήμερα είναι να μην διακόπτονται τα αντιπηκτικά και τα αντιαιμοπεταλιακά, ανάλογα βέβαια με τη σοβαρότητα της χειρουργικής επέμβασης. Στη βιβλιογραφία δεν αναφέρεται όριο μεταξύ μικρής και μεγάλης χειρουργικής και είναι στη διακριτική ευχέρεια του χειρουργού. Σίγουρα οι πολλαπλές εξαγωγές δοντιών, ιδιαίτερα οι χειρουργικές, μπορούν να προκαλέσουν μεγαλύτερο τραύμα από την εξαγωγή ενός προσθίου δοντιού ενώ η τοποθέτηση πολλαπλών οδοντικών εμφυτευμάτων με εκτεταμένους κρημνούς αποτελεί βεβαίως σοβαρότερη επέμβαση από την τοποθέτηση ενός εμφυτεύματος χωρίς κρημνό (Aframian και συν. 2007, Madrid και Sanz, 2009, Dewan και συν. 2009). Αναμφίβολα οι μεγάλες επεμβάσεις είναι από τη φύση τους πιο αιμορραγικές, αλλά η λήψη αντιπηκτικών ή αντιαιμοπεταλιακών επιδεινώνουν το πρόβλημα. Μερικές φορές αυτά τα φάρμακα μπορούν να προκαλέσουν επικίνδυνες μετεγχειρητικές καταστάσεις για τον ασθενή, όπως υπογλώσσιο, οπισθοφαρυγγικό ή λαρυγγοφαρυγγικό αιμάτωμα, το οποίο με τη σειρά του μπορεί να οδηγήσει σε δυσφαγία ή ακόμα και σε απειλητική για τη ζωή απόφραξη του αεραγωγού (Wahl και Howell, 1996, Scully και Wolff, 2002) .
Για τις μικρές επεμβάσεις οι Scully και Wolff (2002) προτείνουν να γίνονται το πρωί, στην αρχή της εβδομάδας για να ελέγχεται καλύτερα η μετεγχειρητική αιμορραγία,

converted faster to its active metabolite, is more easily absorbed than clopidogrel and has greater antiplatelet activity (Lin et al. 2013).

Managment of patients in Oral and Maxillofacial Surgery (OMFS)

The trend today is not to interrupt anticoagulants and antiplatelets peri-operatively, depending of course on the severity of the surgery. The boundary between minor and major oral and maxillofacial surgery is not clarified in the literature and remains in the discretion of the surgeon. Certainly multiple dental extractions, particularly surgical, can cause more local trauma than the extraction of an anterior tooth. Also the placement of multiple dental implants with extended flaps is more severe operation than the placement of an implant without flap (Aframian et al. 2007, Madrid and Sanz, 2009, Dewan et al. 2009). Undoubtedly major interventions cause by their nature more bleeding, but anticoagulants and antiplatelets exacerbate the problem. Sometimes these drugs can cause dangerous postoperative situations for the patient, such as sublingual, retropharyngeal or laryngopharyngeal hematoma, which in turn can lead to dysphagia or even in life-threatening upper airway obstruction (Wahl and Howell, 1996, Scully and Wolff, 2002).
For minor interventions Scully and Wolff (2002) suggest to be performed in the morning, at the beginning of the week to better control postoperative bleeding, which can occur 24-48 hours later; local anesthetic with vasoconstrictor and avoidance of regional nerve block are advisable.

Anticoagulants and OMF Surgery

1) Warfarin, Acenocoumarol, Heparin
The trend today is not to interrupted warfarin; all small interventions can be safely performed when INR is 2-3.5, provided local wound care measures are taken, which include suturing and use of local agents. Few simple extractions and surgical extraction, as well as perio surgery can be safely performed without drug interruption; in case of multiple extractions, 3-5 teeth per quadrant can be extracted each time (Pototski and Amenabar, 2007, Aldridge and Cunningbam, 2010, Kosyfaki et al. 2011). The haemostatic measures include topical application of gelatin, or fibrin sponge, oxidize cellulose, resorbarble collagen sponge, fibrin sealant, cyanoacrylate or autologous fibrin glue, tranexamic or e-aminocaproic acid. The last two ones are also used as a mouthwash. The tranexamic acid solution 5% is used postoperatively with very good results as a mouthwash 4 times a day (Patatanian and Fugate, 2006, Kosyfaki et al. 2011, Wisdom et al. 2013). In their study of patients with preoperative INR 1.5-4, Blinder et al. (1999) compared results of local application of the above haemostatic agents, and mouthwashes for 4 days with tranexamic acid solution. They

η οποία μπορεί να συμβεί και μετά από 24-48 ώρες. Επίσης να χρησιμοποιείται τοπικό αναισθητικό με αγγειοσυσπαστικό και να αποφεύγεται κατά το δυνατόν η στελεχιαία αναισθησία.

Αντιπηκτικά και επεμβάσεις ΣΓΠΧ

1) Βαρφαρίνη, ασενοκουμαρόλη, Ηπαρίνες

Η τάση σήμερα είναι να μην διακόπτεται η βαρφαρίνη. Όλες οι μικρές επεμβάσεις μπορούν να γίνουν με ασφάλεια όταν το INR είναι 2-3.5, αρκεί να ληφθούν τοπικά μέτρα αιμόστασης, τα οποία περιλαμβάνουν τη συρραφή του τραύματος και τη χρήση τοπικών αιμοστατικών. Χωρίς διακοπή της βαρφαρίνης μπορεί να γίνουν με ασφάλεια 3-5 απλές εξαγωγές, χειρουργική εξαγωγή, καθώς και περιοδοντικές επεμβάσεις. Σε πολλαπλές εξαγωγές, μπορούν να εξαχθούν κάθε φορά 3-5 δόντια ανά τεταρτημόριο (Pototski και Amenabar, 2007, Aldridge και Cunningbam, 2010, Kosyfaki και συν. 2011). Τα αιμοστατικά μέτρα περιλαμβάνουν την τοπική εφαρμογή ζελατίνης, σπόγγου ινώδους, την οξειδωθείσα κυτταρίνη, τον απορροφήσιμο σπόγγο κολλαγόνου, κόλλα ινικής, κυανοακρυλική ή αυτόλογη κόλλα ινώδους, το τρανεξαμικό και το ε-αμινοκαπροϊκό οξύ. Τα δύο τελευταία χρησιμοποιούνται ως στοματικά διαλύματα. Το διάλυμα τρανεξαμικού οξέος 5% χρησιμοποιείται συνήθως μετεγχειρητικά 4 φορές την ημέρα, με πολύ καλά αποτελέσματα (Patatanian και Fugate, 2006, Kosyfaki και συν. 2011, Wisdom και συν. 2013). Οι Blinder και συν. (1999) σύγκριναν δύο ομάδες ασθενών: στην πρώτη ομάδα έγινε τοπική εφαρμογή των ανωτέρω αιμοστατικών παραγόντων, ενώ στη δεύτερη ομάδα έκαναν αποκλειστικά στοματικές πλύσεις για 4 ημέρες με διάλυμα τρανεξαμικού οξέος. Προεγχειρητικά το INR σε όλους ήταν 1,5-4. Δεν βρήκαν στατιστικά σημαντικές διαφορές στις δύο ομάδες στον κίνδυνο της μετεγχειρητικής αιμορραγίας. Αντίθετα, οι Wisdom και συν. (2013) αναφέρουν λιγότερη μετεγχειρητική αιμορραγία σε ασθενείς που έκαναν πλύση με διάλυμα τρανεξαμικού οξέος, ανεξάρτητα από το αν το χρησιμοποίησαν 2 ή 5 ημέρες. Κάποιοι χειρουργοί, προκειμένου να επανέλθει το INR σε φυσιολογικά επίπεδα και να μειωθεί η πιθανότητα μετεγχειρητικής αιμορραγίας, προτείνουν τη διακοπή της θεραπείας με βαρφαρίνη και την αντικατάσταση (γεφύρωση) με ενδοφλέβια UFH (Mehra και συν. 2000, Jeske και Suchko, 2003, Spyropoulos και συν. 2006), ή υποδόρια χορήγηση ηπαρίνης χαμηλού μοριακού βάρους (Todd και Roman, 2001, Johnson-Leong και Rada, 2002, Jeske και Suchko, 2003, Spyropoulos και συν. 2006, Bajkin και συν. 2009). Επιπλέον, η αντικατάσταση με ηπαρίνη έχει ως στόχο να μειώσει το χρόνο υποθεραπείας, προκειμένου να προληφθεί ένα πιθανό θρομβοεμβολικό επεισόδιο. Έτσι, η βαρφαρίνη διακόπτεται 3-5 ημέρες προεγχειρητικά και χορηγείται στον ασθενή UFH ή LMWH 1 έως 2 ημέρες μετά τη διακοπή του κουμαρινικού, οι οποίες με τη σειρά τους διακόπτονται αντίστοιχα 6-8 ώρες και 18-24 ώρες πριν από την επέμβαση. Την

found no statistically significant differences in the various agents regarding postoperative bleeding. In contrast, Widson et al. (2013) reported less postoperative hemorrhage in patients who have mouthwash with tranexamic acid solution, used either for 2 or 5 days. Some authors, in order to return the patient's INR to normal levels and to reduce the possibility of postoperative bleeding, suggest discontinuation of warfarin therapy and bridging with intravenous UFH (Mehra et al. 2000, Jeske and Suchko, 2003, Spyropoulos et al. 2006) or subcutaneous LMWH (Todd and Roman, 2001, Johnson-Leong and Rada, 2002, Jeske and Suchko, 2003, Spyropoulos et al. 2006, Bajkin et al. 2009). Furthermore the bridging with heparin intends to reduce the subtherapeutic time in order to prevent a potential thromboembolic event. Thus, warfarin is stopped 3-5 days preoperatively, UFH or LMWH are administered 1 to 2 days after discontinuation of coumarins, which in turn are stopped 6-8 hours and 18-24 hours respectively before the intervention. On the day of surgery, the patient again begins to take oral warfarin, while UFH and LMWH resume 6-24 hours and 12-24 hours respectively post-operatively and continue until the INR reaches desired levels (Dunn et al. 2007, du Breuil and Umland, 2007, Jiménez et al. 2008). Bridging with LMWH has the advantages mentioned above, compared with UFH. Although LMWH is particularly recommended for the prevention of venous thrombosis, however is an alternative to the UFH. The incidence of severe postoperative bleeding when using LMWH ranges from 0-10% (Tinmouth et al. 2001, Larson et al. 2005, Aldridge and Cunningbam, 2010). Bajkin et al. (2009) compared two treatment protocols (no interruption of warfarin and bridging with LMWH), studying 214 patients given simple tooth extractions. They found no significant difference in the incidence of postoperative bleeding between the two groups, confirming other authors that with INR ≤4 minor oral surgery can be performed safely without interruption of coumarin, provided postoperative local wound care. In the elderly renal function should always be checked, because when it is reduced, warfarin should be adjusted accordingly, for the prevention of severe postoperative bleeding. Specifically, if there is a reduced creatinine clearance, the half-life of warfarin increases respectively and therefore requires a longer time of discontinuation of the drug preoperatively. When a major maxillofacial surgery is scheduled, discontinuation of warfarin for 3 days preoperatively is recommended. Particular attention should be given to drugs that interact with warfarin such as NSAIDs which increase the risk of bleeding, without a corresponding increase of the INR and the patient needs to be monitored for signs and symptoms of bleeding. Postoperatively usually the administration begins after 12 to 24 hours and the initiation of warfarin is based on the severity of the surgery, the risk of bleeding and the bowel movement

ημέρα της επέμβασης, ο ασθενής αρχίζει και πάλι να παίρνει από το στόμα βαρφαρίνη, ενώ οι UFH και LMWH επαναλαμβάνονται 6-24 ώρες και 12-24 ώρες αντίστοιχα μετεγχειρητικά και συνεχίζονται μέχρι το INR να φτάσει σε επιθυμητά επίπεδα (Dunn και συν. 2007, du Breuil και Umland, 2007, Jiménez και συν. 2008). Η αντικατάσταση με LMWH έχει τα πλεονεκτήματα που αναφέρθηκαν παραπάνω, σε σύγκριση με UFH. Μολονότι η LMWH συνιστάται ιδιαίτερα για την πρόληψη της φλεβικής θρόμβωσης, αποτελεί ωστόσο μια εναλλακτική λύση από την UFH. Η συχνότητα εμφάνισης σοβαρής μετεγχειρητικής αιμορραγίας από τη LMWH κυμαίνεται από 0-10% (Tinmouth και συν. 2001, Larson και συν. 2005, Aldridge και Cunningbam, 2010). Οι Bajkin και συν. (2009) σύγκριναν δύο θεραπευτικά πρωτόκολλα –στην πρώτη ομάδα δεν διακόπηκε η βαρφαρίνη και στη δεύτερη έγινε αντικατάσταση με LMWH–, μελετώντας 214 ασθενείς στους οποίους έγιναν απλές εξαγωγές δοντιών. Δεν βρήκαν καμία στατιστικά σημαντική διαφορά στη συχνότητα της μετεγχειρητικής αιμορραγίας μεταξύ των δύο ομάδων, επιβεβαιώνοντας άλλους συγγραφείς ότι σε INR ≤ 4 μπορεί να γίνει με ασφάλεια χειρουργική επέμβαση χωρίς διακοπή της βαρφαρίνης, εφόσον μετεγχειρητικά γίνει τοπική φροντίδα του τραύματος. Στους ηλικιωμένους θα πρέπει πάντα να ελέγχεται εάν η νεφρική λειτουργία είναι επαρκής, διότι όταν αυτή είναι μειωμένη, η βαρφαρίνη θα πρέπει να προσαρμοστεί ανάλογα, για την πρόληψη της σοβαρής μετεγχειρητικής αιμορραγίας. Συγκεκριμένα, αν υπάρχει μειωμένη κάθαρση κρεατινίνης αυξάνεται αντίστοιχα ο χρόνος ημίσειας ζωής της βαρφαρίνης με αποτέλεσμα να απαιτείται μεγαλύτερος χρόνος διακοπής του φαρμάκου προεγχειρητικά. Σε μεγάλες προγραμματισμένες γναθοπροσωπικές επεμβάσεις, συνιστάται η διακοπή της βαρφαρίνης για 3 -5 ημέρες προεγχειρητικά. Ιδιαίτερη προσοχή θα πρέπει να δοθεί σε φάρμακα που αλληλεπιδρούν με τη βαρφαρίνη. Τα μη στεροειδή αντιφλεγμονώδη αφενός αυξάνουν τον κίνδυνο αιμορραγίας αφετέρου δεν επηρεάζουν το INR, έτσι επιβάλλεται να παρακολουθείται μετεγχειρητικά ο ασθενής για σημεία και συμπτώματα της αιμορραγίας. Μετεγχειρητικά η έναρξη της βαρφαρίνης βασίζεται στη σοβαρότητα της χειρουργικής επέμβασης, τον κίνδυνο μετεγχειρητικής αιμορραγίας και την έναρξη κινητικότητας του εντέρου. Συνήθως η χορήγηση της αρχίζει 12-24 ώρες μετεγχειρητικά. Για να προληφθεί η μετεγχειρητική αιμορραγία, η δόση που χορηγείται δεν θα πρέπει να υπερβαίνει την προεγχειρητική (Firiolo και συν. 2012, Douketis και συν. 2012, Nutescu 2013).

Σε περίπτωση αιμορραγίας από τη βαρφαρίνη διακόπτεται η χορήγηση της και γίνεται αιμοδυναμική υποστήριξη του ασθενούς. Συνιστάται η χορήγηση βιταμίνης Κ από το στόμα, η οποία μπορεί να επαναφέρει το INR σε φυσιολογικά επίπεδα σε 24 ώρες. Σε σοβαρή αιμορραγία, απειλητική για τη ζωή του ασθενή, μπορεί η βιταμίνη Κ να χορηγηθεί ενδοφλέβια, η οποία αποκαθιστά το INR

and the dose administered should not exceed the preoperative (Firriolo and Hupp, 2012, Douketis et al. 2012, Nutescu, 2013).

In case of bleeding from warfarin, anticoagulation is interrupted and hemodynamic support of the patient is required. Oral administration of vitamin K is recommended, which can convert INR to normal levels within 24 hours. In severe, life- threatening bleeding, vitamin K may be injected intravenously, aiming to restore the INR in 4-6 hours. Alternatively for quick control of hemorrhage fresh frozen plasma (FFP), which contains the factors FII, VII, IX and X may be administered. Even more rapid action than the FFP is achieved by PCCs administration, which contains FII, VII, IX and X (Hirsh et al. 2003, Pollack and Faha, 2013).

2) The newer anticoagulants

There is not yet sufficient experience regarding the newer anticoagulants. For minor surgery, dabigatran, rivaroxaban and apixaban do not need to be discontinued preoperatively, if the patient has normal renal function. Local measures applied help control the postoperative bleeding. When creatinine clearance is 31-50 ml/min, medications should be stopped 2 days before surgery, and when clearance is <30 ml/min should be discontinued for 4 days regarding dabigatran and 2 days for rivaroxaban and apixaban. In case of dabigatran discontinuation, control of anticoagulation status may be estimated 6-12 hours preoperatively by PT or aPTT. The patient resumes medications 24-48 hours postoperatively. In major operations and normal renal function all 3 drugs are usually discontinued 1 day preoperatively. When creatinine clearance is 31-50 ml/min medications should be stopped 4 days before surgery, and when clearance is <30 ml/min should be discontinued regarding dabigatran for 6 days and for 4 days for rivaroxaban and apixaban. The patient resumes medications 48-72 hours postoperatively, when the risk of bleeding has passed and the bowel motility has restarted. It should be mentioned that anticoagulant action of newer drugs starts faster compared to warfarin (Firriolo and Hupp, 2012, Nutescu, 2013).

Good support of the patient to allow adequate diuresis is recommended in case of Dabigatran because it is primarily excreted by the kidney; in normal renal function the half-life is 13 hours. A specific antibody that reverses the action of dabigatran has been tested but is currently not available commercially. In severe bleeding activated charcoal may be used which can reduce the anticoagulant within 2 hours. In life-threatening situations FFP, red blood cells or coagulation factors can be administered (Van Ryn et al. 2010, Wann et al. 2011). Coagulation factors (PCC) are also administered for rivaroxaban, in case of bleeding (Pollack and Faha, 2013).

Discontinuation of antiplatelet for 7 days preoperatively

σε 4-6 ώρες. Εναλλακτικά, γρήγορο έλεγχο της αιμορραγίας επιτυγχάνει το νωπό κατεψυγμένο πλάσμα (FFP), το οποίο περιέχει τους Παράγοντες FII, VII, IX και X. Ακόμα πιο γρήγορο από το FFP είναι το PCCs, που περιέχει FII, VII, IX και X (Hirsh και συν. 2003, Pollack και Faha, 2013).

2) Τα νεώτερα αντιπηκτικά

Σχετικά με τα νεότερα αντιπηκτικά, δεν υπάρχει ακόμη επαρκής εμπειρία. Για μικρές χειρουργικές επεμβάσεις και σε ασθενείς με φυσιολογική νεφρική λειτουργία, η δαμπιγκατράνη, η ριβαροξαβάνη και η απιξαμπάνη δεν διακόπτονται προεγχειρητικά καθώς τα τοπικά μέτρα που εφαρμόζονται βοηθούν στον έλεγχο της μετεγχειρητικής αιμορραγίας. Όταν η κάθαρση κρεατινίνης είναι 31-50 ml/min τα φάρμακα θα πρέπει να σταματήσουν 2 ημέρες πριν την επέμβαση και όταν η κάθαρση είναι <30 ml/min θα πρέπει να διακόπτεται 4 ημέρες η δαμπιγκατράνη και 2 ημέρες η ριβαροξαβάνη και η απιξαμπάνη. Κατά τη διακοπή της δαμπιγκατράνης μπορεί να γίνει έλεγχος της αντιπηκτικής κατάστασης 6-12 ώρες προεγχειρητικά με μέτρηση του PT ή του aPTT. Στις ανωτέρω περιπτώσεις ο ασθενής ξαναρχίζει την λήψη των φαρμάκων 24-48 ώρες μετεγχειρητικά. Στις μεγάλες γναθοπροσωπικές επεμβάσεις, σε φυσιολογική νεφρική λειτουργία και τα τρία φάρμακα διακόπτονται συνήθως μία ημέρα προεγχειρητικά. Όταν η κάθαρση κρεατινίνης είναι 31-50 ml/min τα φάρμακα διακόπτονται 4 ημέρες πριν από τη χειρουργική επέμβαση και όταν η κάθαρση είναι <30 ml/min θα πρέπει να διακόπτεται 6 ημέρες η δαμπιγκατράνη και 4 ημέρες η ριβαροξαβάνη και η απιξαμπάνη. Ο ασθενής αρχίζει τα φάρμακα 48-72 ώρες μετεγχειρητικά, όταν αρχίσει η κινητικότητα του εντέρου και έχει περάσει ο κίνδυνος αιμορραγίας. Θα πρέπει να ληφθεί υπόψη το γεγονός ότι η αντιπηκτική δράση των νεότερων φαρμάκων επανέρχεται ταχύτερα συγκριτικά με τη βαρφαρίνη. Για να αποφευχθεί ο κίνδυνος αιμορραγίας, ορισμένοι χειρουργοί μετεγχειρητικά αρχίζουν με το ήμισυ της δόσης των φαρμάκων (75mg δαμπιγκατράνη ή 10mg ριβαροξαβάνη) και στη συνέχεια επιστρέφουν στην προεγχειρητική δόση (Firriolo και Hupp, 2012, Nutescu, 2013).

Ειδικά για την δαμπιγκατράνη που απεκκρίνεται κυρίως από τους νεφρούς, συνιστάται καλή υποστήριξη του ασθενή ώστε να υπάρχει επαρκής διούρηση. Σε φυσιολογική νεφρική λειτουργία ο χρόνος ημιζωής της είναι 13 ώρες. Έχει δοκιμαστεί ένα ειδικό αντίσωμα που αντιστρέφει τη δράση της δαμπιγκατράνης, αλλά αυτή τη στιγμή δεν είναι διαθέσιμο εμπορικά. Σε σοβαρή αιμορραγία μπορεί να δοθεί ενεργός άνθρακας που μειώνει την αντιπηκτικότητα σε 2 ώρες. Σε απειλητικές για τη ζωή καταστάσεις μπορεί να δοθούν FFP, ερυθρά αιμοσφαίρια ή παράγοντες πήξεως (Van Ryn και συν. 2010, Wann και συν. 2011). Για τη ριβαροξαβάνη, για την οποία επίσης δεν υπάρχει αντίδοτο, μπορεί να χορηγηθεί PCC σε περίπτωση αιμορραγίας (Pollack και Faha, 2013).

was applied previously, for small interventions. Today the drugs are not interrupted. As with anticoagulants whenever extractions are made, local treatment of wound is recommended. In several studies, where the possibility of postoperative bleeding was checked, the most used drug was aspirin followed by clopidogrel, ticlopidine and dipiridamol. No drug was more prone than others (Morimoto et al. 2008, Cardona-Tortajada et al. 2009). Participating were patients who received daily 100 mg aspirin and those who discontinued the drug for a week; bleeding time was prolonged in the first group. However there was no problem postoperatively and hemorrhage was controlled with gauze and sutures (Ardekian et al. 2000).

For major maxillofacial surgery there is no general consensus. Some authors recommended discontinuation of antiplatelet for 3 days preoperatively (Little et al. 2002). However there are not enough conclusive studies to rule out the risk of thrombosis. No drug discontinuation is advised in the USA and estimation of the risk of bleeding versus thrombosis is required (Grines et al. 2007a). It is also worth noting that discontinuation of aspirin is not recommended in Canada, Great Britain and the Netherlands for vascular and orthopedic surgery (Samama et al. 2002, Smout and Stansby, 2003, Fijnheer et al. 2003). The American College of Chest Physicians and the American College of Cardiology/American Heart Association guidelines recommend discontinuation of aspirin and clopidogrel for 7-10 days to allow the synthesis of new uninhibited platelets which restore the normal hemostatic function of the patient (Eagle et al. 2004, Douketis et al. 2008). Recently Li et al. (2012) in their study in healthy volunteers found that 4 days were needed after discontinuation of aspirin and 10 days after cessation of clopidogrel to achieve satisfactory platelet aggregation. Alternatively, platelets can be given preoperatively for the prevention of bleeding, particularly in emergency surgery (Maltais et al. 2008). Vilahur et al. (2007) recommend preoperative administration of 10 units of platelet concentrate when the patient takes 300mg of clopidogrel and 12.5 units when the patient takes 600mg to achieve again platelet aggregation. In patients taking dual treatment, Thiele et al. (2012) recommend discontinuation 12-24 hours preoperatively and transfusion of 2 units of platelets 1-2 hours before surgery because aspirin and clopidogrel have a half-life of 12-24 hours. Since there is control of bleeding, the patient may start taking 100mg aspirin 6 hours postoperatively or 75mg clopidogrel 24-48 hours after the operation respectively.

In patients with metal or pharmacoactive stents, who usually take dual therapy drugs, these are not interrupted for minor intervention and local haemostatic measures need to be used. For a major maxillofacial surgery it is wise to contact the patient's physician preoperatively. If

Αντιαιμοπεταλικά και επεμβάσεις ΣΓΠΧ

Παλαιότερα, προκειμένου για μικρές επεμβάσεις, τα αντιαιμοπεταλιακά διακόπτονταν 7 ημέρες προεγχειρητικά. Σήμερα αυτό δεν συστήνεται και ο ασθενής συνεχίζει κανονικά την αγωγή του. Όπως και με τα αντιπηκτικά συστήνεται να γίνονται 3-5 εξαγωγές κάθε φορά και τοπική περιποίηση του τραύματος. Σε αρκετές μελέτες που εξετάστηκε το ενδεχόμενο της μετεγχειρητικής αιμορραγίας, το συχνότερα χρησιμοποιούμενο φάρμακο ήταν η ασπιρίνη και ακολουθούσε η κλοπιδογρέλη, η τικλοπιδίνη και η διπυριδαμόλη. Κανένα φάρμακο δεν ήταν πιο επιρρεπές από το άλλο (Morimoto και συν. 2008, Cardona-Tortajada και συν. 2009). Σε σύγκριση ασθενών που ελάμβαναν καθημερινά 100mg ασπιρίνης με εκείνους που διέκοψαν το φάρμακο για μια εβδομάδα, καταγράφηκε παράταση του χρόνου αιμορραγίας στην πρώτη ομάδα, η οποία ωστόσο ελέγχθηκε με συρραφή και πωματισμό (Ardekian και συν. 2000).

Για τις μεγάλες επεμβάσεις δεν υπάρχει ομοφωνία ούτε υπάρχουν αρκετά πειστικές μελέτες όσον αφορά τον κίνδυνο της θρόμβωσης. Κάποιοι συγγραφείς συνιστούν τη διακοπή των αντιαιμοπεταλιακών για 3 ημέρες προεγχειρητικά (Little και συν. 2002). Στις ΗΠΑ δεν διακόπτεται το φάρμακο και προτείνεται να σταθμίζεται ο κίνδυνος αιμορραγίας - θρόμβωσης (Grines και συν. 2007a). Ενδεικτικά εξάλλου αξίζει να σημειωθεί ότι στον Καναδά, τη Μεγάλη Βρετανία και την Ολλανδία δεν συνιστάται η διακοπή της ασπιρίνης για τις αγγειοχειρουργικές και ορθοπεδικές επεμβάσεις (Samama και συν. 2002, Smout και Stansby, 2003, Fijnheer και συν. 2003). Αντίθετα, το Αμερικανικό Κολέγιο Θωρακοχειρουργών και το Αμερικανικό Κολέγιο Καρδιολόγων συνιστούν διακοπή της ασπιρίνης και της κλοπιδογρέλης για 7-10 ημέρες, για να καταστεί δυνατή η σύνθεση νέων αιμοπεταλίων και να αποκατασταθεί η κανονική αιμοστατική λειτουργία του ασθενή (Eagle και συν. 2004, Douketis και συν. 2008). Πρόσφατα οι Li και συν (2012), σε μελέτη τους σε υγιείς εθελοντές, διαπίστωσαν ότι απαιτούνται 4 ημέρες μετά τη διακοπή της ασπιρίνης και 10 ημέρες μετά τη διακοπή της κλοπιδογρέλης για την επίτευξη ικανοποιητικής συσσώρευσης των αιμοπεταλίων. Εναλλακτικά, μπορούν να δοθούν αιμοπετάλια προεγχειρητικά για την πρόληψη της αιμορραγίας, ιδιαίτερα σε επείγουσα χειρουργική επέμβαση (Maltais και συν. 2008). Οι Vilahur και συν. (2007) συνιστούν τη χορήγηση 10 μονάδων συμπυκνωμένων αιμοπεταλίων προεγχειρητικά, όταν ο ασθενής λαμβάνει 300mg κλοπιδογρέλης και 12,5 μονάδες, όταν ο ασθενής λαμβάνει 600mg κλοπιδογρέλης για να επιτευχθεί και πάλι η συσσωμάτωση των αιμοπεταλίων. Σε ασθενείς που λαμβάνουν διπλή θεραπεία επειδή η ασπιρίνη και η κλοπιδογρέλη έχουν χρόνο ημιζωής 12-24 ώρες, οι Thiele και συν (2012) συνιστούν τη διακοπή τους 12-24 ώρες προεγχειρητικά και μετάγγιση 2 μονάδων αιμοπεταλίων 1-2 ώρες πριν από την επέμβαση. Εφόσον υπάρχει έλεγχος της αιμορραγίας, ο ασθε-

surgery is not urgent, it is prudent to schedule it later in order to give the patient dual antiplatelet therapy for one month if he has metal stents and for 12 months when he has pharmacoactive stents. When surgery is urgent, the patient continues to take aspirin and will only stop clopidogrel, which will resume as soon as possible after bleeding control (Grines et al. 2007b).

Regarding prasugrel, which has irreversible action on platelets, preoperative discontinuation for 5-8 days is recommended, to improve the haemostatic mechanisms (Lin et al. 2013). Lately Zafar et al. (2013) in their study of samples of healthy volunteers, who received 60mg prasugrel and 325mg aspirin and had fresh platelets added simultaneously, found that prasugrel does not affect the platelets 6-12 hours post administration. So in an emergency surgery, in order to better control bleeding, fresh platelets may be administered 6 hours after the last dose of prasugrel, achieving thus 80% of their activity.

CONCLUSIONS

- Anticoagulants and antiplatelet drugs need not to be interrupted in minor oral surgery where local measures for haemostasis are used. In major maxillofacial surgery, drugs are interrupted the shortest time possible to control bleeding and prevent thrombosis.
- In case of bleeding, if the patient is taking anticoagulants clotting factors are administered and if he takes antiplatelets fresh platelets are the choice.
- In patients with stent receiving dual antiplatelet therapy (aspirin and clopidogrel), when a major intervention is scheduled, it better be after at least one month on drugs in case of metal stents and after 12 months in case of pharmacoactive stents. In emergency surgery clopidogrel only needs to be stopped, and recommence as soon as possible after control bleeding.

νής μπορεί να αρχίσει τη λήψη 100mg ασπιρίνης 6 ώρες μετεγχειρητικά ή αντίστοιχα 75mg κλοπιδογρέλης 24-48 ώρες μετά την επέμβαση.

Σε ασθενείς με μεταλλικά ή φαρμακοενεργά stents, οι οποίοι συνήθως λαμβάνουν διπλή θεραπεία δεν διακόπτονται τα φάρμακα για μικρές επεμβάσεις, με προϋπόθεση την χρήση τοπικών αιμοστατικών. Σε μια μεγάλη επέμβαση θεωρείται φρόνιμη η προεγχειρητική επικοινωνία του γναθοπροσωπικού χειρουργού με τον θεράποντα ιατρό του ασθενή. Εάν η επέμβαση δεν επείγει, τότε προγραμματίζεται αργότερα ώστε ο ασθενής να λάβει διπλή αντιαιμοπεταλιακή αγωγή για ένα μήνα, εφόσον έχει μεταλλικά stents και 12 μήνες, όταν έχει φαρμακοενεργά stents. Όταν αυτή είναι επείγουσα, ο ασθενής συνεχίζει να λαμβάνει ασπιρίνη και σταματά μόνο την κλοπιδογρέλη, η οποία θα αρχίσει το συντομότερο δυνατόν μετά τον έλεγχο της αιμορραγίας (Grines και συν. 2007b).

Σε ασθενείς που λαμβάνουν πρασουγρέλη, επειδή η δράση της στα αιμοπετάλια είναι μη αναστρέψιμη, συνιστάται διακοπή 5-8 ημέρες προεγχειρητικά για τη βελτίωση των αιμοστατικών μηχανισμών (Lin και συν. 2013). Τελευταία οι Zafar και συν. (2013) σε μελέτη τους σε δείγματα των υγιών εθελοντών, όπου είχαν τοποθετηθεί 60mg πρασουγρέλης, 325mg ασπιρίνης και προστέθηκαν ταυτόχρονα νωπά αιμοπετάλια, διαπίστωσαν ότι η πρασουγρέλη δεν επηρεάζει τα αιμοπετάλια 6-12 ώρες μετά τη χορήγηση της. Έτσι, σε μια επείγουσα χειρουργική επέμβαση για τον καλύτερο έλεγχο της αιμορραγίας, χορηγούνται στον ασθενή νωπά αιμοπετάλια 6 ώρες μετά την τελευταία δόση της πρασουγρέλης, ενώ επιπλέον αυτή τη χρονική στιγμή τα αιμοπετάλια έχουν ήδη αποκτήσει το 80% της δραστηριότητάς τους.

ΣΥΜΠΕΡΑΣΜΑΤΑ

– Σε μικρή στοματική επέμβαση δεν διακόπτονται τα αντιπηκτικά και τα αντιαιμοπεταλιακά φάρμακα και χρησιμοποιούνται τοπικά μέτρα αιμόστασης.
– Στις μεγάλες γναθοπροσωπικές επεμβάσεις τα φάρμακα διακόπτονται για το μικρότερο δυνατόν χρονικό διάστημα, για τον έλεγχο της αιμορραγίας και την πρόληψη της θρόμβωσης.
– Σε περίπτωση αιμορραγίας χορηγούνται παράγοντες πήξης, αν ο ασθενής λαμβάνει αντιπηκτικά και νωπά αιμοπετάλια αν παίρνει αντιαιμοπεταλιακά.
– Σε ασθενείς με stents που παίρνουν διπλή θεραπεία (ασπιρίνη και κλοπιδογρέλη), μια μεγάλη γναθοπροσωπική επέμβαση προγραμματίζεται αργότερα, ώστε να πάρουν ένα μήνα την αγωγή όταν έχουν μεταλλικά stents και 12 μήνες, όταν έχουν φαρμακοενεργά stents. Σε επείγουσα χειρουργική διακόπτεται μόνο η κλοπιδογρέλη, η οποία ξαναρχίζει το συντομότερο δυνατό μετά τον έλεγχο της αιμορραγίας.

ΒΙΒΛΙΟΓΡΑΦΙΑ/REFERENCES

Aframian DJ, Lalla RV, Peterson DE:.Management of dental patients taking common hemostasis- altering medications. Oral Surg Oral Med Oral Pathol Oral Radiol Endod. 103:1-11, 2007

Ageno W, Gallus AS, Wittkowsky A, Crowther M, Hylek EM, Palareti G.: Oral anticoagulant therapy: Antithrombotic Therapy and Prevention of Thrombosis, 9th ed: American College of Chest Physicians Evidence-Based Clinical Practice Guidelines. Chest: 141: e44S–88, 2012 doi: 10.1378/chest.11-2292

Aldridge E, Cunningbam LL.: Current Thoughts on Treatment of Patients Receiving Anticoagulation Therapy. J Oral Maxillofac Surg 68:2879-2887, 2010

Ardekian L, Gaspar R, Peled M, Brener B, Laufer D.: Does low-dose aspirin therapy complicate oral surgical procedures? JADA. 131:331-335, 2000

Bajkin BV, Popovic SL, Selakovic SD.: Randomized, prospective trial comparing bridging therapy using low-molecularweight heparin with maintenance of oral anticoagulation during extraction of teeth. J Oral Maxillofac Surg. 67:990–995, 2009

Blinder D, Manor Y, Martinowitz U, Taicher S, Hashomer T.: Dental extractions in patients maintained on continued oral anticoagulant: Comparison of local hemostatic modalities. Oral Surg Oral Med Oral Pathol Oral Radiol Endod 88:137-140, 1999

Brennan MT, Valerin MA, Noll JL, Napeñas JJ, Kent ML και συν: Aspirin use and post-operative bleeding from dental extractions. J Dent Res. 87:740-744, 2008

CAPRIE Steering Committee. A randomized, blinded, trial of clopidogrel versus aspirin in patients at risk of ischaemic events (CAPRIE). Lancet. 348:1329-1339, 1996

Cardona-Tortajada F, Sainz-Gómez E, Figuerido-Garmendia J, de Robles-Adsuar AL, Morte-Casabó A. και συν: Dental extractions in patients on antiplatelκαι therapy. A study conducted by the Oral Health Department of the Navarre Health Service (Spain). Med Oral Patol Oral Cir Bucal. 14:e588-592, 2009

Castellone DD, Van Cott EM.: Laboratory monitoring of new anticoagulants. Am J Hematol 85:185-187, 2010

Danos EA. Apparent potentiation of warfarin activity by tetracycline. Clin Pharmacol 11:806-808, 1992

Dewan K, Bishop K, Muthukrishnan A.: Management of patients on warfarin by general dental practitioners in South West Wales: continuing the audit cycle. Br Dent J. 206:E8. discussion 214–215, 2009 doi: 10.1038/sj.bdj.2009.112

Douketis JD, Berger PB, Dunn AS, Jaffer AK, Spyropoulos AC, Becker RC, Ansell J. The perioperative management of antithrombotic therapy: American College of Chest Physicians Evidence-Based Clinical Practice Guidelines (8th Edition). Chest 133: 299S–339S, 2008 doi: 10.1378/chest.08-0675

Douketis JD, Spyropoulos AC, Spencer FA, Mayr M, Jaffer AK και συν: Perioperative management of antithrombotic therapy: antithrombotic therapy and prevention of thrombosis, 9th ed: American College of Chest Physicians evidence-based clinical practice guidelines. Chest. 141(Suppl 2):e326S-50S, 2012 doi: 10.1378/chest.11-2298

du Breuil AL, Umland EM.: Outpatient management of anticoagulation therapy. Am Fam Physician. 75:1031–1042, 2007

Dunn AS, Spyropoulos AC, Turpie AG. Bridging therapy in patients on long-term oral anticoagulants who require surgery: the Prospective Peri-operative Enoxaparin Cohort Trial (PROSPECT). J Thromb Haemost. 5:2211–2218, 2007

Eagle KA, Guyton RA, Davidoff R, Edwards FH, Ewy GA και συν: ACC/AHA 2004 guideline update for coronary artery bypass graft surgery: a report of the American College of Cardiology/American Heart Association Task Force on Practice Guidelines (Committee to Update the 1999 Guidelines for Coronary Artery Bypass Graft Surgery). Circulation 110: e340–437, 2004

Eisele R, Melzer N, Englert C, Bramlage P, Spannagl M.: Bridging with the Low molecular weight heparin certoparin in patients requiring temporary discontinuation of oral anticoagulation – the non-interventional, retrospective REMEMBER study. Thrombosis Research 130:788–792, 2012

Fijnheer R, Urbanus RT, Nieuwenhuis HK. [Withdrawing the use of acetylsalicyclic acid prior to an operation usually not necessary]. Ned Tijdschr Geneeskd 147:21-25, 2003

Firriolo JF, Hupp WS. Beyond warfarin: the new generation of oral anticoagulants and their implications for the management of dental patients. Oral Surg Oral Med Oral Pathol Oral Radiol 113:431-441, 2012

Garcia D, Libby E, Crowther MA. The new oral anticoagulants. Blood 115:15-20, 2010

Grines CL, Bonow RO, Casey DE Jr, Gardner TJ, Lockhart PB και συν: Prevention of premature discontinuation of dual antiplatelκαι therapy in patients with coronary artery stents. A science advisory from the American Heart Association, American College of Cardiology, Society for Cardiovascular Angiography and Interventions, American College of Surgeons, and American Dental Association, with representation from the American College of Physicians. Circulation 115:813-818, 2007a

Grines CL, Bonow RO, Casey DE Jr, Gardner TJ, Lockhart PB και συν: Prevention of premature discontinuation of dual antiplatelκαι therapy in patients with coronary artery stents: a science advisory from the American Heart Association, American College of Cardiology, Society for Cardiovascular Angiography and Interventions, American College of Surgeons, and American Dental Association, with representation from the American College of Physicians. Catheter Cardiovasc Interv. 69:334-340, 2007b

Halfpenny W, Fraser JS, Adlam DM. Comparison of 2 hemostatic agents for the prevention of postextraction hemorrhage in patients on anticoagulants. Oral Surg Oral Med Oral Pathol Oral Radiol Endod. 92:257-259, 2001

Harrington RA, Becker RC, Ezekowitz M, Meade TW, O'Connor CM και συν: Antithrombotic therapy for coronary artery disease: the Seventh ACCP Conference on Antithrombotic and Thrombolytic Therapy. Chest 126: 513S–48S, 2004

Harrison P, Robinson MS, Mackie IJ, Joseph J, McDonald SJ και συν: Performance of the platelκαι function analyser PFA-100 in testing abnormalities of primary haemostasis. Blood Coagul Fibrinolysis. 10:25-31, 1999

Heit JA. Perioperative Management of the Chronically Anticoagulated Patient. J Thromb Thrombolysis 12: 81-87, 2001

Hirsh J, Dalen J, Anderson DR, Poller L, Bussey H και συν: Oral anticoagulants: mechanism of action, clinical effectiveness, and optimal therapeutic range. Chest 119: suppl, 8S-21S, 2001

Hirsh J, Fuster V, Ansell J, Halperin JL.: American Heart Association/American College of Cardiology Foundation guide to warfarin therapy. Circulation 107:1692–1711, 2003

Jeske AH, Suchko GD.: Lack of a scientific basis for routine discontinuation of oral anticoagulation therapy before dental treatment. JADA. 134:1492–1497, 2003

Jiménez Y, Poveda R, Gavaldá C, Margaix M, Sarrión G.: An update on the management of anticoagulated patients programmed for dental extractions and surgery. Med Oral Patol Oral Cir Bucal. 13:E176-179, 2008

Johnson-Leong C, Rada, R.E.: The use of low-molecular-weight heparins in outpatient oral surgery for patients receiving anticoagulation therapy. JADA 133:1083-1087, 2002

Kosyfaki P, Att W, Strub JR.: The dental patient on oral anticoagulant medication: a literature review. Journal of Oral Rehabilitation 38: 615–633, 2011

Larson BJ, Zumberg MS, Kitchens CS: A feasibility study of continuing dose-reduced warfarin for invasive procedures in patients with high thromboembolic risk. Chest 127:922-927, 2005

Levy JH, Key NS, Azran MS.: Novel oral anticoagulants; implications in the perioperative setting. Anesthesiology 113:726-745, 2010
Li C, Hirsh J, Xie C, Johnston MA, Eikelboom JW.: Reversal of the antiplatelκαι effects of aspirin and clopidogrel. J Thromb Haemost. 10:521-528, 2012 doi: 10.1111/j.1538-7836.2012.04641.x
Liew A, Eikelboom JW, O'Donnell M.: Randomized controlled trials of new oral anticoagulants for stroke prevention in atrial fibrillation. Curr Opin Cardiol 27:331–339, 2012
Lin L, Nizam SI, Fatahzadeh M. The impact of Prasugrel, a new antiplatelκαι agent, on dental care of patients. Quintessence Int. 44: 433-438, 2013 doi: 10.3290/ j.qi.a29183
Little JW, Miller CS, Henry RG, McIntosh BA.: Antithrombotic agents: implications in dentistry. Oral Surg Oral Med Oral Pathol Oral Radiol Endod 93:544-551, 2002
Lozano AC, Perez MG, Esteve CG. Dental management in patients with hemostasis alteration. J Clin Exp Dent. 3:e120-126, 2011 doi:10.4317/jced.3.e120
Madrid C, Sanz M.: What influence do anticoagulants have on oral implant therapy? A systematic review Clin Oral Implants Res. 4:96–106, 2009
Maltais S, Perrault LP, Do QB.: Effect of clopidogrel on bleeding and transfusions after off-pump coronary artery bypass graft surgery: impact of discontinuation prior to surgery. Eur J Cardiothorac Surg 34: 127–131, 2008
Mehra P, Cottrell DA, Bestgen SC, Booth DF.: Management of heparin therapy in the high-risk, chronically anticoagulated, oral surgery patient: a review and a proposed nomogram. J Oral Maxillofac Surg. 58:198–202, 2000
Miyares MA, Davis K.: Newer oral anticoagulants: a review of laboratory monitoring options and reversal agents in the hemorrhagic patient. Am J Health-Syst Pharm. 69:1473-1484, 2012
Morimoto Y, Niwa H, Minematsu K.: Hemostatic management of tooth extractions in patients on oral antithrombotic therapy. J Oral Maxillofac Surg. 66:51-57, 2008
Moyer TP, O'Kane DJ, Baudhuin LM, Wiley CL, Fortini A και συν: Warfarin sensitivity genotyping: a review of the literature and summary of patient experience. Mayo Clin Proc 84:1079-1094, 2009
Neel S.: Essential warfarin knowledge. In: Gulseth M, ed.: Managing anticoagulation patients in the hospital. Bethesda,MD: American Society of Health-System Pharmacists; 133-175, 2007
Nutescu E, Chuatrisorn I, Hellenbart E.: Drug and dietary interactions of warfarin and novel oral anticoagulants: an update. J Thromb Thrombolysis 31:326–343, 2011
Nutescu EA.: Oral anticoagulant therapies: Balancing the risks. Am J Health-Syst Pharm. 70:Suppl1:S3-11, 2013
Patatanian E, Fugate SE.: Hemostatic mouthwashes in anticoagulated patients undergoing dental extraction. Annals of Pharmacotherapy 40:2205-2210, 2006
Pollack CV, Faha FF.: Managing bleeding in anticoagulated patients in the emergency care setting. J Emerg Med. 45:467-747, 2013 doi: 10.1016/ j.jemermed.2013.03.016
Pototski M, Amenabar JM.: Dental management of patients receiving anticoagulation or antiplatelκαι treatment. J Oral Sci 49;253-258, 2007
Rolfe S, Papadopoulos S, Cabral KP.: Controversies of anticoagulation reversal in life-threatening bleeds. J Pharm Pract 23:217-225, 2010
Samama CM, Bastien O, Forestier F, Denninger MH, Isetta C και συν: Antiplatelκαι agents in the perioperative period: expert recommendations of the French Society of Anesthesiology and Intensive Care (SFAR) 2001—summary statement. Can J Anaesth 49:S26-35, 2002
Scully C, Wolff A.: Oral surgery in patients on anticoagulant therapy. Oral Surg Oral Med Oral Pathol Oral Radiol Endod. 94:57–64, 2002
Small DS, Li YG, Ernest CS, April JH, Farid NA και συν: Integrated analysis of pharmacokinetic data across multiple clinical pharmacology studies of prasugrel, a new thienopyridine antiplatelκαι agent. J Clin Pharmacol 51: 321–332, 2011
Smout J, Stansby G.: Current practice in the use of antiplatelκαι agents in the peri-operative period by UK vascular surgeons. Ann R Coll Surg Engl 85:97-101, 2003
Spyropoulos AC, Turpie AG, Dunn AS, Spandorfer J, Douketis J και συν: Clinical outcomes with unfractionated heparin or low-molecular-weight heparin as bridging therapy in patients on long-term oral anticoagulants: the REGIMEN registry. J Thromb Haemost. 4:1246–1252, 2006
Stein PD, Schunemann HJ, Dalen JE, Gutterman D.: Antithrombotic therapy in patients with saphenous vein and internal mammary artery bypass grafts: the Seventh ACCP Conference on Antithrombotic and Thrombolytic Therapy. Chest 126: 600S–8S, 2004
Thiele T, Sümnig A, Hron G, Müller C, Althaus K, Schroeder HWS, Greinacher A. Platelκαι transfusion for reversal of dual antiplatelκαι therapy in patients requiring urgent surgery: a pilot study. J Thromb Haemost 10: 968–971, 2012
Tinmouth AH, Morrow BH, Cruickshank MK, Moore PM, Kovacs MJ.: Dalteparin as periprocedure anticoagulation for patients on warfarin and at high risk of thrombosis. Ann Pharmacother 35:669-674, 2001
Todd DW, Roman A.: Outpatient use of low-molecular weight heparin in an anticoagulated patient requiring oral surgery: case report. J Oral Maxillofac Surg. 59:1090–1092, 2001
Van Ryn J, Stangier J, Haertter S, Liesenfeld KH, Wienen W και συν: Dabigatran etexilate—a novel, reversible, oral direct thrombin inhibitor: interpretation of coagulation assays and reversal of anticoagulant activity. Thromb Haemost 103:1116–1127, 2010
Vilahur G, Choi BG, Zafar MU, Viles-Gonzalez J F, Vorchheimer DA και συν: Normalization of platelets reactivity in clopidogrel-treated subjects. J Thromb Haemost 5: 82–90, 2007
Wahl MJ, Howell J: Altering anticoagulation therapy: a survey of physicians. J Am Dent Assoc. 127:625–626, 1996
Wann LS, Curtis AB, Ellenbogen KA, Estes NA 3rd, Ezekowitz MD και συν: 2011 ACCF/AHA/HRS focused update on the management of patients with atrial fibrillation (update on Dabigatran): a report of the American College of Cardiology Foundation/American Heart Association Task Force on practice guidelines. Circulation 123:1144–1150, 2011
Ward BB, Smith MH: Dentoalveolar procedures for the anticoagulated patient: literature recommendations versus current practice. J Oral Maxillofac Surg 65:1454-1460, 2007
Wildson F, Costa FWG, Rodrigues RR, de Sousa LHT, Francisco Carvalho SR και συν: Local hemostatic measures in anticoagulated patients undergoing oral surgery. A systematized literature review. ActaCir Bras.28:78-83, 2013
Zafar MU, Santos-Gallego C, Vorchheimer DA, Viles-Gonzalez JF, Elmariah S και συν: Platelκαι function normalization after a prasugrel loading-dose: time-dependent effect of platelκαι supplementation. J Thromb Haemost 11: 100–106, 2013

Διεύθυνση επικοινωνίας:
Σταύρος Βασιλείου
Ρόδου 1,
15351, Παλλήνη Αθήνα, Ελλάδα
Τηλ.: 210 6666152, 6944397838
e-mail: st4391@otenet.gr

Address:
Stavros Vassiliou
1, Rodos Str.
15351, Pallini Athens, Greece
Tel.: 0030 210 6666152, 0030 6944397838
e-mail: st4391@otenet.gr

Μπεβασιζουμάμπη και οστεονέκρωση των γνάθων: Παρουσίαση περίπτωσης και ανασκόπηση της βιβλιογραφίας

Μαρία ΛΑΖΑΡΙΔΟΥ[1], Βάγια ΓΚΑΛΙΤΣΙΟΥ[2], Δημήτρης ΜΑΛΟΥΤΑΣ[2], Αντώνης ΒΟΛΙΤΑΚΗΣ[3]

Ιδιωτικό Ιατρείο, Θεσσαλονίκη

Bevacizumab and osteonecrosis of the jaw: Report of a case and review of the literature

Maria LAZARIDOU, Vagia GKALITSIOU, Dimitris MALOUTAS, Antonis VOLITAKIS

Private Practice, Thessaloniki, Greece

Ενδιαφέρουσα περίπτωση
Case report

ΠΕΡΙΛΗΨΗ: Η οστεονέκρωση των γνάθων είναι μία σοβαρή πάθηση. Μέχρι πρόσφατα τα διφωσφονικά ήταν η πιο κοινή αιτία για την εμφάνιση οστεονέκρωσης των γνάθων σχετιζόμενης με χορήγηση φαρμάκων. Σήμερα και άλλα φάρμακα που χρησιμοποιούνται στην θεραπεία του καρκίνου εμπλέκονται στην εμφάνιση οστεονέκρωσης των γνάθων. Ένα από αυτά είναι η μπεβασιζουμάμπη, ένας αντιοαγγειογενετικός παράγοντας που χρησιμοποιείται στη θεραπεία συγκεκριμένων τύπων καρκίνου. Ο σκοπός της εργασίας είναι η παρουσίαση μίας σπάνιας περίπτωσης οστεονέκρωσης της κάτω γνάθου που προκλήθηκε από το φάρμακο μπεβασιζουμάμπη. Γίνεται επίσης μια ανασκόπηση της υπάρχουσας βιβλιογραφίας. Πρόκειται για άντρα 55 ετών με μεταστατικό καρκίνο του νεφρού που λάμβανε μπεβασιζουμάμπη και ένα συνδυασμό από άλλα χημειοθεραπευτικά φάρμακα για κάποια χρόνια. Ο ασθενής που παρουσιάστηκε στο ιατρείο μας με οστεονέκρωση εντοπισμένη στην οπίσθια περιοχή της κάτω γνάθου αριστερά, αντιμετωπίστηκε συντηρητικά με αφαίρεση των οστικών απολυμάτων και απόξεση. Στον επανέλεγχο μετά παρέλευση δύο εβδομάδων παρατηρήθηκε σημαντική βελτίωση. Συστήθηκαν τακτικοί επανέλεγχοι για πρόληψη πιθανής υποτροπής.

ΛΕΞΕΙΣ ΚΛΕΙΔΙΑ: bevacizumab, οστεονέκρωση των γνάθων, αντιαγγειογενετικοί παράγοντες, avastin.

[1]*ΣΓΠΧ*
[2]*Οδοντίατρος*
[3]*Φοιτητής Οδοντιατρικής Σχολής ΑΠΘ*

Παρελήφθη: 30/8/2013 - Έγινε δεκτή: 30/6/2014

SUMMARY: Osteonecrosis of the jaws is a severe bone disease. Until recently bisphosphonates were the most common cause of drug-induced osteonecrosis of the jaws. Nowadays other drugs that are used in cancer treatment have been implicated in osteonecrosis of the jaws. One of these drugs is bevacizumab an antiangiogenesis factor, which is used for the treatment of certain types of cancer.
The aim of this case report is to present a rare case of osteonecrosis of the mandible caused by the drug bevacizumab and to review the current literature.
A 55-year-old male patient suffering from metastatic kidney cancer was treated with bevacizumab and a combination of other chemotherapeutic drugs for a couple of years. The patient presented with osteonecrosis of the left posterior mandible and was treated conservatively with removal of bone sequestra and curettage. The patient was examined again after two weeks and there was a significant improvement. Regular reexaminations were recommended in case of relapse.

KEY WORDS: bevacizumab; osteonecrosis of the jaw; antiangiogenesis factor; avastin.

Paper received: 30/8/2013 - Accepted: 30/6/2014

ΕΙΣΑΓΩΓΗ

Η σχετιζόμενη με φάρμακα οστεονέκρωση των γνάθων είναι μια σοβαρή πάθηση των οστών που επηρεάζει και τις δύο γνάθους. Τα τελευταία χρόνια τα διφωσφονικά φάρμακα έχουν γίνει ιδιαιτέρως γνωστά λόγω της συσχέτισης τους με την εμφάνιση νεκρωτικών οστικών αλλοιώσεων στις γνάθους που εμφανίζουν επιμηκυμένο χρόνο επούλωσης. Η σχετιζόμενη με διφωσφονικά οστεονέκρωση των γνάθων έχει ταυτοποιηθεί το 2003 (Bucu και συν. 2011) και ορίζεται ως «περιοχή εκτεθειμένου οστού στην άνω ή στην κάτω γνάθο της οποίας η επούλωση δεν έχει ολοκληρωθεί σε διάστημα έξι έως οχτώ εβδομάδων και εμφανίζεται σε ασθενείς που λάμβαναν διφωσφονικά, δεν έχουν υποβληθεί σε ακτινοθεραπεία και δεν φέρουν ενδείξεις μεταστατικής νόσου» (Began και συν. 2007, Burr, 2007). Σημεία και συμπτώματα όπως πόνος, φλεγμονή των περιβαλλόντων ιστών, δευτεροπαθής επιμόλυνση, εκροή πύου και υπαισθησία μπορεί να συνυπάρχουν. Αυτές οι αλλοιώσεις μπορεί να εμφανιστούν αυτόματα αλλά περισσότερο συχνά δημιουργούνται έπειτα από κάποια οδοντιατρική πράξη όπως οι εξαγωγές δοντιών. Ο ασθενής μπορεί να είναι ασυμπτωματικός για εβδομάδες ή και μήνες μέχρι να εμφανιστεί το εκτεθειμένο νεκρωτικό οστό. Αν και υπάρχουν πολλές θεραπευτικές επιλογές, η οστεονέκρωση των γνάθων απαιτεί χειρουργική αφαίρεση των οστικών απολυμάτων το συντομότερο δυνατόν αφού τεθεί η σωστή διάγνωση (Bouquot, 1995).

Η μπεβασιζουμάμπη (εμπορική ονομασία Avastin®), ένας αντιαγγειογενετικός παράγοντας που επιβραδύνει την ανάπτυξη νέων αιμοφόρων αγγείων, έχει ένδειξη σε θεραπεία διαφόρων τύπων καρκίνων όπως του μεταστατικού καρκίνου του παχέος εντέρου, του μη μικροκυτταρικού τύπου καρκίνου του πνεύμονα, του μεταστατικού καρκίνου του μαστού (Rosenfeld, 2006), των νεφρών και ωοθηκών (Ravaud, 2007, Aprile και συν. 2012, Schmiegel και συν. 2013, Fleitas και συν. 2013, Sahebjam και συν. 2013). Εξάλλου διενεργούνται κλινικές μελέτες για διεύρυνση των ενδείξεων για να συμπεριληφθούν και άλλες νόσοι όπως το παιδικό οστεοσάρκωμα και κάποιες καλοήθεις παθήσεις των οφθαλμών που αφορούν στον κερατοειδή και τα αγγεία (Hou και συν. 2009, Lim και συν. 2010, Guarneri και συν. 2010, Hopp και συν. 2012).

Η μπεβασιζουμάμπη που είναι ένα ανασυνδυασμένο ανθρώπινο μονοκλωνικό αντίσωμα της ανοσοσφαιρίνης IgG1, είναι ο πρώτος διαθέσιμος αντιαγγειογενετικός παράγοντας ικανός να εμποδίζει τη λειτουργία του αγγειακού ενδοθηλιακού αυξητικού παράγοντα (VEGF), που διεγείρει την ανάπτυξη νέων αγγείων (Rusovici και συν. 2013). Καθώς οι περισσότεροι κακοήθεις όγκοι παρουσιάζουν αυξημένη αγγειογένεση, αυτό το φάρμακο προσδοκάται να εμποδίσει την ανάπτυξή τους προκαλώντας μείωση της αγγείωσης τους και έλεγχο της επαναιμάτωσής τους. Γνωστές ανεπιθύμητες ενέρ-

INTRODUCTION

Drug-related osteonecrosis of the jaw is a severe bone disease that affects both jaws. In recent years bisphosphonates have become well known as being responsible for the appearance of necrotic bone lesions that exhibit prolonged healing either in the maxilla or in the mandible. Bisphosphonate-related osteonecrosis of the jaw has been identified since 2003 as a pathological entity (Bucu et al. 2011) and has been defined as "area of maxillary or mandibular exposed bone that has failed to heal within six to eight weeks seen in patients who have been treated with bisphosphonates and have not been exposed to radiotherapy and who do not have evidence of metastatic disease" (Began et al. 2007, Burr, 2007). Signs and symptoms such as pain, inflammation of the surroundings tissue, secondary infection or drainage and hypoesthesia may be present. These lesions may appear spontaneously but most frequently they occur after dental procedures such as tooth extractions. The patient may be asymptomatic for weeks or months until the lesion of the exposed bone appears. Even though there are a lot of different treatment options, severe osteonecrosis of the jaw requires surgical removal of the bone sequestra as soon as possible after proper diagnosis has been established (Bouquot, 1995).

Bevacizumab (trade name Avastin®), an anti-angiogenic agent that slows the growth of new blood vessels, has been approved for use in treatment of various types of cancer, such as metastatic colorectal cancer, non-small cell lung cancer and metastatic breast cancer (Rosenfeld, 2006). Clinical trials are underway for many other indications including ovarian cancer, pediatric osteosarcoma, and certain non-malignant eye diseases such as retinal afflictions and neovascular diseases (Hopp et al. 2012, Hou et al. 2009, Lim et al. 2010, Guarneri et al. 2010). Bevacizumab is a recombinant humanized monoclonal immunoglobulin G1 antibody. It was the first available angiogenenesis inhibitor capable of preventing the function of the natural protein vascular endothelial growth factor (VEGF) that stimulates the growth of new vessels (Rusovici et al. 2013). Since most malignant tumors are highly depended on angiogenesis, this drug is expected to prevent the growth of tumours by inducing the regression of tumour vascularization and inhibiting tumour neovascularization. Known adverse effects associated with the use of bevacizumab include conditions such as deterioration of peripheral artery disease (Semenza, 2008), hypertension, proteinuria, hemorrhage, wound healing complications, bowel perforation (Sliesoriaitis et al. 2011), nasal septum perforation and renal thrombotic microangiopathy (Eremina et al. 2008). In December 2010, FDA warned of the risk of developing perforations in the body, including the nose, the stomach and the intestines. Currently, inhibitors of angiogenesis used in the treatment of cancer patients are implicated in isolated cases of osteonecrosis of the jaws (ONJ).

Εικ. 1: Ενδοστοματική κλινική εικόνα με εμφανή την εξέλκωση του βλεννογόνου και το εκτεθειμένο νεκρωτικό οστό.
Fig. 1: Intraoral clinical appearance of the mucosal ulcer and the exposed necrotic bone.

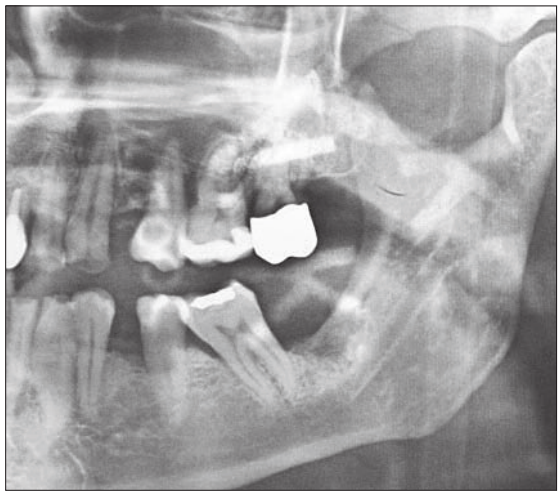

Εικ. 2: Το αρχικό ορθοπαντομογράφημα έξι μήνες από την αφαίρεση του 2ου γομφίου. Το μετεξακτικό φατνίο δεν επουλώθηκε και μία οστεολυτική επιφάνεια παραμένει στην περιοχή του εξαχθέντος δευτέρου γομφίου.
Fig. 2: The initial patient's orthopantomograph six months following the removal of the 2nd molar. The post extraction socket failed to heal and an osteolytic area can be seen.

γειες σχετιζόμενες με το φάρμακο περιλαμβάνουν επιδείνωση περιφερικών αγγειοπαθειών (Semenza, 2008), υπέρταση, πρωτεϊνουρία, αιμορραγία, επιπλοκές στην επούλωση τραύματος (Sliesoriaitis και Tawfic, 2011), διάτρηση του ρινικού διαφράγματος και νεφρική θρομβωτική μικροαγγειοπάθεια (Eremina και συν. 2008). Το Δεκέμβριο του 2010 η FDA προειδοποίησε για τον κίνδυνο πρόκλησης επιπλοκών που αφορούν την περιοχή της μύτης, του στομάχου και των εντέρων. Πρόσφατα, φάρμακα που αναστέλλουν την αγγειογένεση και χρησιμοποιούνται στη θεραπεία ασθενών με καρκίνο ενεπλάκησαν σε μεμονωμένες περιπτώσεις οστεονέκρωσης των γνάθων.

Σκοπός αυτής της εργασίας είναι η παρουσίαση μιας ασυνήθιστης περίπτωσης ασθενούς που λάμβανε μπεβασιζουμάμπη και παρουσίασε οστεονέκρωση στο σώμα της κάτω γνάθου.

ΠΕΡΙΓΡΑΦΗ ΠΕΡΙΠΤΩΣΗΣ

Άντρας 55 ετών που προσήλθε σε ιδιωτικό ιατρείο παρουσίαζε εκτεθειμένο οστό στην αριστερή οπίσθια γλωσσική περιοχή της κάτω γνάθου σε συνδυασμό με ήπια δυσφορία και υπαισθησία του κάτω φατνιακού νεύρου (Εικ. 1). Ο ασθενής ανέφερε ότι πριν από 7 μήνες είχε υποβληθεί σε εξαγωγή του αριστερού δεύτερου κάτω γομφίου εξαιτίας αυξημένης κινητικότητας και πόνου (Εικ. 2). Το μετεξακτικό τραύμα δεν επουλώθηκε, παρέμεινε επώδυνο και ο ασθενής υπέφερε από υπαισθησία του αριστερού ημιμορίου του κάτω χείλους που παρέμεινε χωρίς βελτίωση μετά από την εξαγωγή του δοντιού. Στο μεσοδιάστημα ο αριστερός κάτω πρώτος γομφίος υπέστη αυτόματη εξαγωγή (χωρίς παρέμβαση οδοντιάτρου) και αυτός λόγω αυξημένης κινητικότητας.

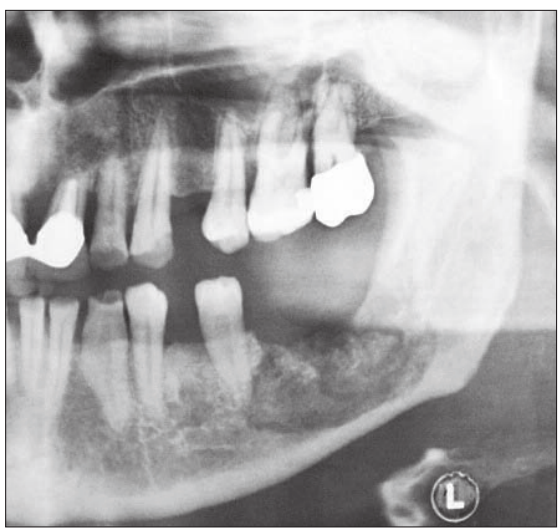

Εικ. 3: 2ο ορθοπαντομογράφημα έξι μήνες μετά. Η οστεολυτική περιοχή εκτείνεται από τον 2ο προγόμφιο μέχρι τη γωνία της κάτω γνάθου. Ο κάτω φατνιακός πόρος δεν απεικονίζεται.
Fig. 3: Orthopantomograph six months after the first one. The osteolytic lesion extends from the second premolar to the angle of the mandible. The inferior alveolar canal is not depicted.

Aim of the paper is to present an unusual case of a patient treated with bevacizumab who presented with osteonecrosis of the mandibular body and to review the relative literature

CASE REPORT

A 55 year-old man was referred to our private office with bone exposure in the left posterior lingual mandible associated with mild discomfort and hypoesthesia of the

Η κλινική εξέταση φανέρωσε εκτεθειμένο νεκρωτικό οστό στην αριστερή οπίσθια γλωσσική επιφάνεια της κάτω γνάθου που εμφάνιζε κινητικότητα, ενώ οι περιβάλλοντες μαλακοί ιστοί παρουσίαζαν εξέλκωση με ήπια φλεγμονή και εκροή πύου. Οι γομφίοι έλλειπαν και ο 2ος προγόμφιος είχε κινητικότητα. Η δοκιμασία ζωτικότητας των υπολοίπων δοντιών σύστοιχα ήταν θετική και ο ασθενής δεν έπασχε από περιοδοντίτιδα.

Η ακτινογραφική εξέταση με ορθοπαντομογράφημα αποκάλυψε μία σαφώς περιγεγραμμένη οστεολυτική αλλοίωση στο αριστερό σώμα της κάτω γνάθου που επεκτεινόταν μέχρι τον πόρο του κάτω φατνιακού νεύρου και την άπω επιφάνεια της ρίζας του δευτέρου προγομφίου. Μέσα στην αλλοίωση υπήρχε ένα οστικό απόλυμα (Εικ. 3). Σε προηγούμενο ορθοπαντομογράφημα μετά την εξαγωγή του δευτέρου γομφίου και πριν την απώλεια του πρώτου η αλλοίωση μπορούσε ήδη να εντοπιστεί εύκολα αν και σε μικρότερη έκταση (Εικ. 2).

Στο ιστορικό του ασθενούς, τρία χρόνια πριν είχε διαγνωστεί καρκίνος του νεφρού που αντιμετωπίστηκε με εκτεταμένη νεφρεκτομή και ακολούθησε θεραπεία με μπεβασιζουμάμπη (Avastin®) και ιντερφερόνη εξαιτίας μεταστατικών εστιών στους πνεύμονες. Αυτή η συνδυασμένη θεραπεία χορηγήθηκε στον ασθενή από το Νοέμβριο του 2010 μέχρι τον Δεκέμβριο του 2011 οπότε το θεραπευτικό σχήμα άλλαξε εξαιτίας εμφάνισης νέων καρκινικών εστιών στους πνεύμονες. Το νέο θεραπευτικό σχήμα που περιλάμβανε μπεβασιζουμάμπη και temsirolimus (Torisel®) για την πρόληψη επανεμφάνισης καρκίνου του νεφρού, διατηρήθηκε από τον Ιανουάριο μέχρι το Δεκέμβριο του 2012 οπότε η μπεβασιζουμάμπη διακόπηκε λόγω εμφάνισης πρωτεϊνουρίας. Ο ασθενής συνέχισε τη θεραπεία με temsirolimus μέχρι τώρα. Δεν αναφέρθηκε καμία προηγούμενη θεραπεία με διφωσφονικά.

Μετά την εξέταση της στοματικής κοιλότητας και σε συνδυασμό με το ιατρικό ιστορικό του ασθενούς και τα ακτινογραφικά ευρήματα το συμπέρασμα ήταν ότι πιθανότατα επρόκειτο για οστεονέκρωση της κάτω γνάθου σχετιζόμενη με φάρμακα.

Υπό τοπική αναισθησία τρία οστικά απολύματα διαμέτρου >1cm αφαιρέθηκαν με σχετική ευκολία και η περιοχή καθαρίστηκε και αφέθηκε να επουλωθεί κατά δεύτερο σκοπό (Εικ. 4, 5).

Μετά την επέμβαση δόθηκαν στον ασθενή οδηγίες στοματικής υγιεινής (συστήθηκαν στοματοπλύσεις με καρβαμίδιο του υπεροξειδίου 10% - Unisept® και χλωρεξιδίνη 0,12%) και διατροφή με υγρά και μαλακές τροφές. Χορηγήθηκαν επίσης αντιβίωση και παυσίπονη αγωγή (κλυνδαμικίνη - Dalacin® 300mg, 3/24h και παρακεταμόλη). Στην επανεξέταση έπειτα από δύο εβδομάδες η περιοχή είχε επιτυχώς επουλωθεί κατά δεύτερο σκοπό και δεν υπήρχε εκτεθειμένο νεκρωτικό οστό (Εικ. 6). Ο ασθενής αισθανόταν καλύτερα αλλά η υπαισθησία του κάτω χείλους παρέμενε. Συστήθηκε να συνεχιστούν οι

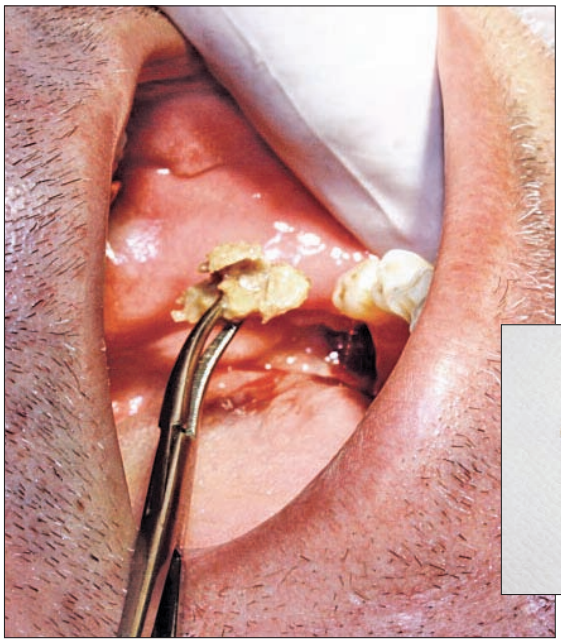

Εικ. 4: Διεγχειρητική εικόνα: η αφαίρεση των οστικών απολυμάτων.
Fig. 4: Intraoperative photograph showing removal of bone sequestra.

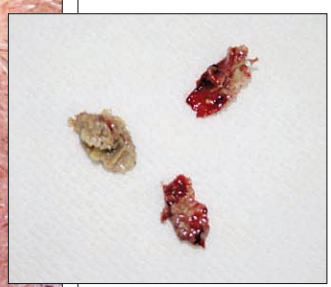

Εικ. 5: Τα τρία τεμάχια νεκρωτικού οστού που αφαιρέθηκαν.
Fig. 5: The pieces of the necrotic bone.

inferior alveolar nerve (Fig. 1). The patient reported that seven months ago he had undergone extraction of the second mandibular left molar due to increased mobility and pain (Fig. 2). The post-extraction wound remained unhealed and painful and the patient also suffered from numbness of the left half of the lower lip, which had been gradually established following the extraction. In the mean time the left mandibular first molar was spontaneously lost because of increased mobility.

Clinical examination revealed loose-mobile necrotic bone exposure in the left posterior lingual mandible. The surrounding soft tissue appeared ulcerated with mild inflammation and pus drainage. The molars were missing and the second premolar was mobile. Pulp vitality test of the remaining teeth was positive and the patient did not suffer from periodontitis.

Radiographic examination with orthopantomograph revealed a well-demarcated osteolytic lesion of the left mandibular body, which extended to the inferior alveolar canal and to the distal root surface of the second premolar. Inside the lesion an ill-defined sequestrum could be suspected (Fig. 3). In a previous orthopantomograph performed after the extraction of the second molar and before the spontaneous loss of the first molar the lesion could still be identified easily although smaller in size (Fig. 2).

From the medical history of the patient it was revealed that three years ago, having been diagnosed with renal cell carcinoma of the kidney, he had undergone radical nephrectomy. Post-operatively, from November 2010 to December 2011, he followed a treatment with bevacizumab (Avastin) and interferon due to metastatic re-

Εικ. 6: Μετεγχειρητική εικόνα μετά την κατά β' σκοπό πλήρη επούλωση.
Fig. 6: Post operative image with full healing on second intention.

στοματοπλύσεις για τις επόμενες δύο εβδομάδες και αφού διεκόπη η κλυνδαμυκίνη χορηγήθηκε αμοξυκιλλίνη 1gr 3/24h. Έπειτα από τρεις εβδομάδες ο ασθενής παρουσιάστηκε με πλήρη επούλωση της περιοχής και πλήρη αποδρομή των συμπτωμάτων. Η ιστοπαθολογική εξέταση ήταν ενδεικτική νεκρωτικού οστού χωρίς στοιχεία μετάστασης από τον καρκίνο του νεφρού.

ΣΥΖΗΤΗΣΗ

Η οστεονέκρωση των γνάθων δεν είναι μία νέα πάθηση καθώς από το 1850 διάφοροι τύποι «χημικής οστεομυελίτιδας» αναφέρονται στην βιβλιογραφία (Ferguson, 1868, Noel, 1868) με την πάθηση τις περισσότερες φορές να εμφανίζεται σε άτομα με κακή στοματική υγιεινή και να είναι πιο συχνή στην κάτω γνάθο. Όπως προαναφέρθηκε, στο πρόσφατο παρελθόν σχετίστηκε με την λήψη διφωσφονικών και μάλιστα είναι γνωστή στην αγγλόφωνη βιβλιογραφία ως BRONJ ή οστεονέκρωση των γνάθων σχετιζόμενη με διφωσφονικά. Πρόσφατα όμως δημοσιεύθηκαν εργασίες με περιπτώσεις διαγνωσμένης οστεονέκρωσης των γνάθων σε καρκινοπαθείς ασθενείς που λάμβαναν ως θεραπεία άλλα φάρμακα πλην των διφωσφονικών (Troeltzsch και συν. 2012).

Η σχετιζόμενη με φάρμακα οστεονέκρωση των γνάθων αποδίδεται σε ποικίλες δράσεις των φαρμάκων με σημαντικότερη όσον αφορά στα διφωσφονικά την αναστολή της οστεοκλαστικής δραστηριότητας. Η οστεονέκρωση η σχετιζόμενη με διφωσφονικά αποδίδεται στην καταστολή του μεταβολισμού των οστών που το καθιστά ανίκανο να αντιμετωπίσει τραυματισμό του και το οδηγεί σε οστεονέκρωση (Van Poznak, 2010). Η μει-

gions in the lungs. At that time the combination of drugs changed due to the appearance of new lung deposits and bevacizumab and temsirolimus (Torisel®) were administered from January until December 2012. At that time bevacizumab was discontinued because the patient presented with proteinuria and he remains on treatment with temsirolimus until now. No previous treatment with bisphosphonates was reported.

Taking the above into consideration, it was concluded that the patient was suffering from drug-related osteonecrosis of the mandible. Under local anesthesia three bone sequestrums of a diameter >1 cm were easily removed, the area was debrided and left to heal on second intention (Fig. 4 and 5). The patient was given instructions to keep the oral cavity clean and follow a liquid diet. Clindamycin 300mg (Dalacin®) 3/24hrs and paracetamol as an analgesic were administered while Carmabide peroxide 10% (Unisept®) and chlorexidine 0.12% mouthwashes were recommended three times a day.

Two weeks later the area was successfully healed on second intention and no bone exposure could be identified (Fig. 6). The patient was feeling better but numbness of the lower lip insisted. Mouthwashes were recommended for the next two weeks and antibiotic coverage with amoxicillin 1g 3/24h was prescribed and clindamycin was discontinued. Three weeks later the patient presented with complete healing of the exposed bone and resolution of symptoms. The histopathologic examination was indicative of necrotic bone without evidence of metastasis from kidney carcinoma.

DISCUSSION

ONJ is not a new disease. Around 1850 various forms of "chemical osteomyelitis" were reported in the literature (Ferguson, 1868, Noel, 1868). The disease most of the times occurred in patients with poor oral hygiene and it seems that the mandible was more commonly involved.

In the recent past ONJ was associated with biphosphonates and there was a large number of cases to prove that theory. Currently, any case of necrotic bone lesion present for more than 8 weeks in a patient who is or was treated with bisphosphonates is considered to be a bisphosphonate-related osteonecrosis of the jaw (BRONJ) with the prerequisite that the affected bone has never been exposed to irradiation. Most recently however a few studies have been published which presented cases of diagnosed ONJ in patients who suffer from metastatic malignancies and undergo treatment with other drugs apart from bisphosphonates (Troeltzsch et al. 2012).

Drug-related ONJ has been attributed to various drug effects. Inhibition of osteoclastic activity is one of the most important effects of bisphosphonate therapy and bisphosphonate-related osteonecrosis has been attrib-

Πίνακας 1: Καταγραφή περιπτώσεων οστεονέκρωσης των γνάθων σχετιζόμενης με μπεβασιζουμάμπη

Βιβλιογραφική παραπομπή	Ηλικία/ Φύλο*	Νόσος	Συγχορηγούμενα φάρμακα	Εντόπιση οστεονέκρωσης	Παράγοντες κινδύνου	Συμπτώματα	Αντιμετώπιση
Greuter et al. 2008	63/Θ	Καρκίνος μαστού	Doxorubicin	Άνω γνάθος	Εξαγωγή δοντιού	Πόνος, ιγμορίτιδα	Αφαίρεση απολυμάτων παροχέτευση ιγμορείου -όχι υποτροπή
Estillo et al. 2008	51/Θ	Καρκίνος μαστού -μετάσταση στο θωρακικό τοίχωμα	Capecitabine	Γλωσσική επιφάνεια κάτω γνάθου άμφω	Κανένας γνωστός	Δυσφορία	Διακοπή φαρμάκου -πλύσεις- ήπια νεαροποίηση
Serra et al. 2009	/Θ	Καρκίνος πνευμόνων -οστική μετάσταση	Δ/Α**	Κάτω γνάθος	Εξαγωγή δοντιού	Πόνος	Αντιβιοτικά και πλύσεις-παρέμεινε εκτεθειμένο οστό
Pakosch et al. 2012	53/Θ	Καρκίνωμα παγκρέατος	Paclitaxel, Sorafenib	Σώμα κάτω γνάθου γλωσσική επιφάνεια	Ολική οδοντοστοιχία	Πόνος	Αποφλοίωση -αντιβιοτικά-πλύσεις Υποτροπή: Συντηρη-τική αντιμετώπιση -όχι υποτροπή
Hopp et al. 2012	58/Α	Θρόμβωση αμφιβληστροειδή	No	Σώμα κάτω γνάθου δεξιά	Κανένας γνωστός	Πόνος	Απόξεση -αντιβιοτικά-πλύσεις όχι υποτροπή
Bettini et al. 2012	/Θ	Καρκίνος πνευμόνων	Δ/Α**	Κάτω γνάθος	Κανένας γνωστός	Πόνος -αυτόματη απώλεια δοντιών	Διακοπή φαρμάκου -αυτόματη απολυματοποίηση και ίαση
Binello et al. 2012	47/Α	Αδενοκαρκίνωμα παρωτίδας	Δ/Α**	Κάτω γνάθος	Ανατολή τρίτου γομφίου	Δ/Α**	Δ/Α**
Santos-Silva et al. 2013	61/Α	Καρκίνος νεφρού	Temsirolimus	Κάτω γνάθος	Κανένας γνωστός	Δ/Α**	Συντηρητική αντιμετώπιση
Schmiegel et al. 2013	51/Α	Μεταστατικό καρκίνωμα σιγμοειδούς	Fluorouracil, Leucovorin, Oxaliplatin	Σώμα κάτω γνάθου δεξιά	Κανένας γνωστός	Πόνος, έλκος	Απόξεση -δεν αναφέρεται αποτέλεσμα

*Θ=θήλυ, Α=άρρεν **Δεν Αναφέρεται

ωμένη αγγείωση του οστού είναι ένας επιπλέον παράγοντας που οδηγεί σε οστεονέκρωση, καθώς η ικανότητα επούλωσης στην περίπτωση αυτή είναι περιορισμένη. Εξάλλου είναι γνωστό ότι η οστεονέκρωση που εμφανίζεται σε οστά που έχουν εκτεθεί σε ακτινοβολία είναι μια σοβαρή μορφή οστεονέκρωσης που οφείλεται στην μειωμένη αιμάτωση. Τα διφωσφονικά, η μπεβασιζουμάμπη και η ουσία sunitimib (πρόσφατα αναφερόμενη ως SU11248) έχουν όλες αντιαγγειογενετική δράση και έχουν εμπλακεί στην οστεονέκρωση των γνάθων (Troeltzsch και συν. 2012).

Στην περίπτωση που παρουσιάζεται, ο ασθενής ελάμβανε πλην της μπεβασιζουμάμπης και το ενδοφλέβιο φάρμακο temsirolimus που είναι ένας ειδικός αναστολέας του mTOR (mammalian Target Of Papamycin, a kinase enzyme). Ο αναστολέας αυτός καταστέλλει τον κυτταρικό κύκλο στη G1 φάση και επίσης μειώνει την αγγείωση του όγκου καταστέλλοντας τον παράγοντα VEGF, ο οποίος παράγοντας VEGF παίζει επίσης σημαντικό ρόλο στην διέγερση της ανοσολογικής απάντησης, προάγον-

uted to oversuppression of bone metabolism, which renders the bone incapable of dealing with trauma leading to osteonecrosis (Van Poznak, 2010). Impaired vascularization is another factor that can lead to osteonecrosis of the jaws as healing capability of a poorly vascularized bone is compromised and osteoradionecrosis is a severe form of osteonecrosis attributed to poor vascularization. Biphosphonates, bevacizumab and sunitimib have all been implicated in ONJ and they have all anti-angiogenic effects (Troeltzsch et al. 2012). In our case the patient was treated with both bevacizumab and temsirolimus, which is a specific inhibitor of mTOR (mammalian Target Of Rapamycin, a kinase enzyme). It leads to cell cycle arrest in G1 phase and also inhibits tumor angiogenesis by reducing synthesis of VEGF (Xiaolin et al. 2006). VEGF plays also an important role in triggering the immune response by inducing monocyte and macrophage differentiation and chemotaxis (Boyle et al. 2003). Bevacizumab binds to VEGF and does not allow the factor to bind to its receptor. Inactivation of VEGF may therefore lead to

Table 1: Summary of the reported cases of bevasizumab-related osteonecrosis of the jaws

Reference	Age/ Sex*	Disease	Other drugs	Location of onj	Risk factors	Symptoms	
Greuter et al. 2008	63/F	Breast carcinoma	Doxorubicin	Maxilla left	Tooth extraction	Pain, sinusitis	Removal of sequestrum, sinus drainage. No recurrence
Estilo et al. 2008	51/F	Breast carcinoma-chest wall metastasis	Capecitabine	Mandibular body lingual plate bilateral	None known	Discomfort	Drug discontinuation, rinses, minor bone debridement
Serra et al. 2009	/F	Lung adenocarcinoma -bone metastasis	N/R**	Mandible	Tooth extraction	Pain	Antibiotic treatment, oral rinses, bone exposure remained
Pakosch et al. 2012	53/F	Pancreatic carcinoma	Paclitaxel, Sorafenib	Mandibular body, lingual plate	Total prosthesis of the lower jaw	Pain	Decortication, antibiotic treatment, rinses. Recurrence: conservative treatment with chemo discontinuation. No recurrence
Hopp et al. 2012	58/M	Retinal vascular thrombosis (intravi-treal administration)	N/R**	Mandibular body right	None known	Pain	Curettage, antibiotic treatment, oral rinses No recurrence
Bettini et al. 2012	/F	Lung carcinoma	N/R**	Mandible	None known	Pain -spontaneous teeth loss	Discontinuation of drug, spontaneous sequestration and healing
Binello et al. 2012	47/M	Parotid adenocarcinoma	N/R**	Mandible	Eruption of lower third molar	N/R**	N/R**
Santos Silva et al. 2013	61/M	Liver carcinoma	Temsirolimus	Mandible	None known	N/R**	Conservative treatment
Schmiegel et al. 2013	51/M	Metastatic sigmoid colon carcinoma	Fluorouracil, Leucovorin, Oxaliplatin	Mandibular body right	None known	Pain, Ulcer	Curettage, follow-up not reported

*F=Female, M=Male **Not Reported

τας την διαφοροποίηση των μονοκυττάρων και των μακροφάγων και τη χημειοταξία (Boyle και συν. 2003, Xiaolin και συν. 2006). Η μπεβασιζουμάμπη προσδένεται στον VEGF και δεν επιτρέπει στον παράγοντα να προσδεθεί στον υποδοχέα του. Η τελική απενεργοποίηση του VEGF οδηγεί σε ένα εξασθενημένο αμυντικό σύστημα, ανίκανο να αμυνθεί ενάντια σε κάποια στοματική βακτηριακή εισβολή. Η επιμόλυνση του νεκρωτικού οστού από ακτινομύκητες είναι πολύ συχνό εύρημα σε οστικά απολύματα που έχουν παραπεμφθεί για ιστολογική εξέταση (Estilo και συν. 2008). Πιθανόν ο βακτηριακός αποικισμός να εμπλέκεται στην προαγωγή της οστεονέκρωσης των γνάθων. Αυτός μπορεί να είναι και ένας από τους λόγους που η οστεονέκρωση σχετιζόμενη με φάρμακα δείχνει μία σαφή προτίμηση στα οστά των γνάθων που είναι πιο εκτεθειμένα σε βακτήρια σε σχέση με τα υπόλοιπα οστά του σκελετού.

Στην Αγγλική βιβλιογραφία υπάρχουν αναφορές που συσχετίζουν τη χρήση μπεβασιζουμάμπης με την οστεονέκρωση των γνάθων (Serra και συν. 2009, Pakosch και

an impaired innate immune system uncapable of defending against oral bacterial invasion. Actinomyces superinfection of the necrotic bone is a common finding when bone sequestra are sent for histologic examination (Estilo et al. 2008), suggesting that bacterial colonization may play a role in inducing jaw osteonecrosis. This is probably one of the reasons that drug-related osteonecrosis show a predilection for the jaws instead of the other skeletal bones. Our patient was treated for a long period of time with a combination of anti-VEGF agents that ultimately led to ONJ.

There are a few more case reports in the English literature that correlate the use of bevacizumab with ONJ (Pakosch et al. 2012, Bettiniet al. 2012, Serra et al. 2009, Binello et al. 2012). Christodoulou et al. who have studied 119 patients receiving biophosphonates with or without antioangiogenic factors, showed that the combined treatment increased the risk of osteonecrosis (Christodoulou et al. 2009). Bevacizumab is an angiogenesis inhibitor which slows the growth of new blood

συν. 2012, Bettini και συν. 2012, Binello και συν. 2012). Επίσης η συστηματική μελέτη των Χριστοδούλου και συν. σε 116 ασθενείς που λάμβαναν διφωσφονικά με ή χωρίς αντιαγγειογενετικούς παράγοντες έδειξε ότι ο συνδυασμός τους αυξάνει σημαντικά τον κίνδυνο εμφάνισης οστεονέκρωσης από ότι μόνο η χρήση των διφωσφονικών (Christodoulou et al. 2009). Στον Πίνακα 1 παρουσιάζεται μία συνοπτική καταγραφή των περιπτώσεων οστεονέκρωσης των γνάθων σχετιζόμενη με την μπεβασιζουμάμπη, που αναφέρονται στην Αγγλική βιβλιογραφία. Το φάρμακο χορηγούνταν ενδοφλεβίως στους ασθενείς που έπασχαν από μη ελεγχόμενο ή μεταστατικό καρκίνο και πιο συχνά σε συνδυασμό με άλλα χημειοθεραπευτικά φάρμακα. Στην δική μας περίπτωση ο ασθενής έπασχε από καρκίνο στους νεφρούς με μεταστατικές εστίες στους πνεύμονες και ελάμβανε για μεγάλο χρονικό διάστημα συνδυασμό αντιαγγειογενετικών παραγόντων.

Τα αντιαγγειογενετικά και ανοσοκατασταλτικά αποτελέσματα της μπεβασιζουμάμπης πιθανόν επαυξάνονταν από παρόμοιες επιδράσεις των άλλων χορηγούμενων φαρμάκων. Η σχετιζόμενη με την μπεβασιζουμάμπη οστεονέκρωση των γνάθων εμφανίζεται πιο συχνά στο σώμα της κάτω γνάθου όπου η αγγείωση είναι λιγότερο πλούσια σε σχέση με την άνω γνάθο. Εξάλλου η εξαγωγή δοντιού φαίνεται να είναι εκλυτικός παράγοντας, ενώ αναφέρεται και αυτόματη εμφάνισή της. Στην περίπτωση μας πιστεύουμε πως η οστεονέκρωση προκλήθηκε αυτόματα προκαλώντας την αυξημένη κινητικότητα του δευτέρου γομφίου και τελικά οδηγώντας στην εξαγωγή του. Η εξαγωγή είτε επιτάχυνε τη διαδικασία είτε προκάλεσε επιμόλυνση του νεκρωτικού οστού που έπειτα οδήγησε σε οστεομυελίτιδα και υπαισθησία του κάτω χείλους. Ο πόνος και η δυσφορία είναι συνηθισμένα συμπτώματα σε αυτή την κατάσταση και το εκτεθειμένο οστό δεν είναι ασυμπτωματικό όπως συμβαίνει συχνά στους ασθενείς με BRONJ. Ο ασθενής μας παρουσιάστηκε με πόνο, φλεγμονή, εκροή πύου και υπαισθησία του ημιμορίου του κάτω χείλους. Πρωτόκολλα θεραπείας δεν έχουν ακόμη συνταχθεί καθώς δεν υπάρχουν μελέτες σε ικανοποιητικό αριθμό ασθενών. Με βάση τις λίγες περιπτώσεις που έχουν δημοσιευθεί γίνεται αντιληπτό πως η διακοπή χορήγησης του φαρμάκου για κάποιους μήνες είναι απαραίτητη. Η αναστολή της χορήγησης του φαρμάκου οδηγεί σε γρήγορη δημιουργία των απολυμάτων ή σε αργή και επιτυχή επούλωση όταν έχει προηγηθεί απόξεση. Ο ρόλος των αντιβιοτικών και αντισηπτικών δεν έχει ακόμη διευκρινιστεί, αν και οι περισσότεροι συγγραφείς έχουν χορηγήσει και τα δύο στους ασθενείς τους. Στην περίπτωση

vessels and it is used in various types of cancer including colorectal, lung, breast (outside the USA), glioblastoma (USA only), kidney and ovarian (Ravaud, 2007, Aprile et al. 2012, Schmiegel et al. 2013, Fleitas et al. 2013, Sahebjam et al. 2013). In our case the patient was diagnosed with kidney cancer with metastatic deposits in the lungs. A summary of the reported cases of bevacizumab-related osteonecrosis of the jaws in the English literature is presented In Table 1. The drug is administered intravenously in patients who suffer from uncontrolled or metastatic cancer and most frequently in combination with other chemotherapeutic drugs. The antiangiogenic and immunosuppressive effect of bevacizumab is probably enhanced by similar effects of the other co-administrated drugs. In one case the drug was administered intravitreal for a long period of time (Hopp et al. 2012). Bevacizumab-related ONJ is most frequently located in the mandibular body. Vascular supply of the mandible is less abundant compared with maxilla and therefore ONJ due to impaired vascularization is expected to occur more frequently in the mandible. Tooth extraction seems to be a predisposing factor in bevacizumab-related ONJ but in many cases osteonecrosis occurs spontaneously. In our case we believe that osteonecrosis occurred spontaneously rendering the second molar mobile and leading to its extraction. Extraction of the second molar may have accelerated the progress of the disease or may have infected the necrotic bone leading to osteomyelitis and hypesthesia of the lower lip. Pain and discomfort are common symptoms of this condition. Exposed bone is not asymptomatic as is frequently the case with patients who suffer from BRONJ. Our patient presented with pain, inflammation and pus drainage and numbness of the lower lip. Treatment protocols have not been established since large studies have not yet been performed. Based on the few case reports that have been published it seems that cessation of the drug for a few months is necessary; it will lead to rapid sequestration or to uneventful healing when curettage has been already performed. The role of antibiotics and antiseptic rinses has not been clarified, although most authors have prescribed both in their patients. In our case the patient had discontinued the drug 40 days before his referral. Sequestration had already occurred and multiple mobile bone pieces were easily delivered. Healing was uneventful.

Although there are only a few studies to indicate the association between ONJ and bevacizumab and further research is necessary for this assumption to be confirmed, dental extractions performed in patients who suffer from

μας ο ασθενής διέκοψε τα φάρμακα σαράντα ημέρες πριν την παραπομπή του. Τα απολύματα είχαν ήδη δημιουργηθεί και αφαιρέθηκαν εύκολα, ενώ η επούλωση ήταν αργή και επιτυχής.

Αν και υπάρχουν λίγες μελέτες που καταδεικνύουν την σχέση της οστεονέκρωσης των γνάθων με την μπεβασιζουμάμπη και επιπλέον μελέτες είναι απαραίτητες για να επιβεβαιωθεί αυτή η υπόθεση, εξαγωγές δοντιών σε ασθενείς που πάσχουν από καρκίνο και λαμβάνουν το φάρμακο μπεβασιζουμάμπη ή βρίσκονται υπό θεραπεία με άλλους αντιαγγειογενετικούς παράγοντες θα πρέπει να αξιολογούνται προσεκτικά και να επιλέγονται μόνο αν δεν υπάρχει άλλη δυνατότητα.

cancer and are under bevacizumab treatment or other anti-angiogenic drugs should be carefully evaluated and considered as the last choice for the dentist, in order to reduce the complications.

ΒΙΒΛΙΟΓΡΑΦΙΑ/REFERENCES

Aprile G, Ferrari L, Fontanella C, Puglisi: Bevacizumab in older patients with advanced colorectal or breast cancer. Crit Rev Oncol Hematol 12:232-6, 2012

Bagán J, Blade J, Cozar JM, Constela M, García Sanz R, Gómez Veiga F. et al: Recommendations for the prevention, diagnosis and treatment of osteonecrosis of the jaw (ONJ) in cancer patients treated with bisphosphonates. Med Oral Pathol Oral Cir Bucal 12(4):E336–340, 2007

Bettini G, Blandamura S, Saia G, Bedogni A: Bevacizumab-related osteonecrosis of the mandible is a self-limiting disease process. BMJ Case Rep. Oct 22; 2012

Binello P, Bandelloni R, Labanca M, Buffoli B, Rezzani R, Rodella LF: Osteonecrosis of the jaws and bevacizumab therapy: a case report. Int J Immunopathol Pharmacol 25(3):789-91, 2012

Bouquot JE; Christian J: Long-term effects of jawbone curettage on the pain of facial neuralgia. J Oral Maxillofac Surg 53 (4): 387–97, 1995

Boyle WJ, Simonet WS, Lacey DL: Osteoclast differentiation and activation. Nature 423(6937):337-42, 2003

Bucu A, Niț ă T, Dincă O, Vlădan C, Bucur M.B: Bisphosphonate associated osteonecrosis of the jaw. Rev chir oro-maxilo-fac implantol 2 (3): 24–27, 2011

Burr DB: Summary of ASBMR Task Force on ONJ. J Musculoskelet Neuronal Interact 7(4):354–355, 2007

Christodoulou C, Pervena A, Klouvas G, Glani E, Falagas ME, Tsakalis G. et al: Combination of biophosphonates and antioangiogenic factors induces osteonecrosis of the jaw more frequently than biophosponates alone. Oncology 76(3):209-11, 2009

Eremina V, Jefferson JA, Kowalewska J, Hochster H, Haas M. et al: VEGF Inhibition and Renal Thrombotic Microangiopathy. N Engl J Med 358 (11): 1129–36, 2008

Estilo CL, Fornier M, Farooki A, Carison D, Bohle G 3rd, Huryn JM: Osteonecrosis of the jaw related to bevacizumab. J Clin Oncol 26(24):4037-8, 2008

Ferguson W: New treatment of necrosis. Am J Dent Science 1 (series 3): 189, 1868

Fleitas T, Martínez-Sales V, Vila V, Reganon E, Mesado D, Martín M. et al: VEGF and TSP1 levels correlate with prognosis in advanced non-small cell lung cancer. Clin Transl Oncol 2013 Mar 5. [Epub ahead of print]

Greuter S, Schmid F, Ruhstallet T, Thuerlimann B.: Bevacizumab- associated osteonecrosis of the jaw. Ann Oncol 19 (12):2091-2092, 2008

Guarneri V, Miles D, Robert N, Diéras V, Glaspy J, Smith I. et al: Bevacizumab and osteonecrosis of the jaw: Incidence and association with bisphosphonate therapy in three large prospective trials in advanced breast cancer. Breast Cancer Res Treat 122:181, 2010

Hopp R.N, Pucci J, Santos-Silva A.R, Jorge J: Osteonecrosis after administration of intravitreous Bevacizumab. J Oral Maxillofac Surg 70:632-635, 2012

Hou J, Tao Y, Jiang YR, Li XX, Gao L: Intravitreal bevacizumab versus triamcinolone acetonide for macular edema due to branch retinal vein occlusion: A matched study. Chin Med J122:2695, 2009

Lim JY, Lee SY, Kim JG, Kim JG, Lee JY, Chung H, Yoon YH.I: Intravitreal bevacizumab alone versus in combination with photodynamic therapy for the treatment of neovascular maculopathy in patients aged 5 years or older: 1-year results of a prospective clinical study. Acta Ophthalmol 90(1):61-7, 2010

Noel HR: A lecture on caries and necrosis of bone. Am J Dent Science1 (3): 425-482, 1868

Pakosch D, Papadimas D, Munding J, Kawa D, Kriwalsky MS : Osteonecrosis of the mandible due to anti-angiogenic agent, bevacizumab. Oral Maxillofac Surg. [Epub ahead of print] 2012

Ravaud A: New challenges in kidney cancer therapy: bevacizumab. Ann Oncol 9:89, 2007

Rosenfeld PJ: Intravitreal Avastin: The low cost alternative to Lucentis. Am J Ophthalmol 142:141, 2006

Rusovici R, Patel CJ, Chalam KV: Bevacizumab inhibits proliferation of choroidal endothelial cells by regulation of the cell cycle. Clinical ophtalmol 7: 321-327, 2013

Santos-Silva AR, Belizario Rosa GA, Castro Junior Gd, Dias RB, Prado Ribeiro AC, Brandao TB: Osteonecrosis of the mandible associated with bvacizumab therapy. Oral Surg Oral Med Oral Pathol Oral Radiol. 115 (6):e32-6, 2013

Sahebjam S, Garoufalis E, Guiot MC, Muanza T, Del Maestro R, Petrecca K, Sharma R, Kavan P: Bevacizumab Use for Recurrent High-Grade Glioma at McGill University Hospital. Can J Neurol Sci 40(2):241-6,2013

Schmiegel W, Reinacher-Schick A, Arnold D, Kubicka S, Freier W. et al: Capecitabine/irinotecan or capecitabine/oxaliplatin in combination with bevacizumab is effective and safe as first-line therapy for metastatic colorectal cancer: a randomized phase II study of the AIO colorectal study group. Ann Oncol. [Epub ahead of print] 2013

Semenza GL: A new weapon for attacking tumor blood vessels. N Engl J Med 358 (19): 2066–7, 2008

Serra E, Paolantonio M, Spoto G, Mastrangelo F, Tetè S, Dolci M: Bevacizumab related ostenecrosis of the jaw. Int J Immunopathol Pharmacol 22(4):1121-3, 2009

Sliesoriaitis S, Tawfik, B: Bevacizumab-induced bowel perforation. J Am Osteop Assoc 111 (7) 437-44, 2011

Troeltzsch M, Woodlock T, Kriegelstein S, Steiner T, Messlinger K, Troeltzsch M: Physiology and Pharmacology of nonbisphosphonate drugs Implicated in osteonecrosis of the jaw. J Can Dent Assoc 78:85, 2012

Van Poznak C: Osteonecrosis of the jaw and bevacizumab therapy. Breast Cancer ResTreat 122:189–191, 2010

Xiaolin W, Shen N, Mendoza A, Khnanna C, Helman L: CC1-779 inhibits rhabdomyosarcoma xenograft growth by an antiangiogenic mechanism linked to the targeting of m-TOR/Hil-1α/VEGF Signaling. Neoplasia 8: 394-401, 2006

Διεύθυνση επικοινωνίας:
Βάγια Γκαλίτσιου
Ιουστινιανού 5,
41222, Λάρισα, Ελλάδα
Τηλ.: 2410 620410
e-mail: vagiagkal@gmail.com

Address:
Vagia Gkalitsiou
5 Ioustinianou str.,
41222, Larisa, Greece
Tel.: 0030 2410 620410
e-mail: vagiagkal@gmail.com

Επεξεργασία της επιφάνειας των οδοντικών εμφυτευμάτων με σκοπό την βελτίωση της οστεοενσωμάτωσης: Παρουσίαση και σύγκριση των διαφόρων τεχνικών

Φαίδρα ΚΑΠΟΠΟΥΛΟΥ[1], Νάντια ΘΕΟΛΟΓΗ–ΛΥΓΙΔΑΚΗ[2], Φώτιος ΤΖΕΡΜΠΟΣ[2]

Κλινική Στοματικής και Γναθοπροσωπικής Χειρουργικής Οδοντιατρικής Σχολής ΕΚΠΑ
(Δ/ντής: Καθηγητής Κων/νος Αλεξανδρίδης)

Dental implant surface treatments for osseointegration improvement: Presentation and comparison of methods

Faidra KAPOPOULOU, Nadia THEOLOGIE-LYGIDAKIS, Fotios TZERMPOS

Department of Oral and Maxillofacial Surgery, Dental School, University of Athens, Greece
(Head: Professor C. Alexandridis)

Βιβλιογραφική ανασκόπηση
Literature review

ΠΕΡΙΛΗΨΗ: Η συνεχώς αυξανόμενη εφαρμογή των οδοντικών εμφυτευμάτων καθώς και η αύξηση των απαιτήσεων οδήγησαν τους επιστήμονες να αναζητήσουν εκείνη την επιφάνεια εμφυτεύματος που θα εξασφάλιζε τη μεγαλύτερη επιφάνεια επαφής μεταξύ οστού και εμφυτεύματος (Bone-to-implant contact, BIC). Πλέον, αναφερόμαστε σε εμφυτεύματα που έχουν υποστεί επεξεργασία της εξωτερικής τους επιφάνειας με οξέα (HCl, H_2SO_4) προάγοντας την οστεοεπαγωγική δραστηριότητα, που έχουν υποβληθεί σε αμμοβολή με σωματίδια αλουμίνας, οξείδια τιτανίου ή με υδροξυαπατίτη ή ακόμα και ένα συνδυασμό των μεθόδων αυτών, ο οποίος φαίνεται να δίνει και τα καλλίτερα μέχρι στιγμής αποτελέσματα. Επίσης η ανοδίωση αποτελεί μία άλλη μέθοδο επεξεργασίας των εμφυτευμάτων τιτανίου. Αναφέρονται υψηλά ποσοστά οστεοενσωμάτωσης στα εμφυτεύματα με επικάλυψη επιφάνειας με υδροξυαπατίτη ή πλάσμα τιτανίου, ενώ αντίθετα η χρήση φθορίου ή η εμβάπτιση σε ισοτονικό αλατούχο διάλυμα αποτελούν μεθόδους που επίσης έχουν χρησιμοποιηθεί για επεξεργασία της επιφάνειας με φτωχά αποτελέσματα οστεοενσωμάτωσης. Τέλος, νέες πολλά υποσχόμενες τεχνικές έχουν κάνει την εμφάνισή τους όπως η επεξεργασία με laser, η χρήση φαρμάκων και κυρίως διφωσφονικών και η χρήση των μορφογεννητικών πρωτεϊνών του οστού.

ΛΕΞΕΙΣ ΚΛΕΙΔΙΑ: επιφάνεια επαφής μεταξύ οστού-εμφυτεύματος, μέθοδοι επεξεργασίας, οστεοενσωμάτωση, οξέα, αμμοβόληση, διφωσφονικά, υδροξυαπατίτης.

[1]*Οδοντίατρος, Μεταπτυχιακή Φοιτήτρια*
[2]*ΣΓΠΧ, Επίκουρος/η Καθηγητής/τρια*

Παρελήφθη: 15/2/2014 - Έγινε δεκτή: 3/8/2014

SUMMARY: The growing use of dental implants and the increase in requirements directed scientists to search for the implant surface which will ensure the greater bone to implant contact (BIC). Nowadays, implants are acid-etched (HCl, H_2SO_4) promoting the osteoconductive activity or are grit-blasted with alumina particles, titanium oxide or calcium phosphates or finally they undergo dual treatment (combination of the two previous methods), which seems to have the better results as a method until now. Anodization is another method of treating the titanium implant surface and increased osseointegration is reported for implants coated with hydroxyapatite or titanium plasma. The use of fluoride or wettability of implant surface in saline solution are also methods which have been used for treating the implant surface with low rates of osseointegration. Finally, new techniques made their appearance such as the use of laser, the use of drugs and specifically those of bisphosphonates and the use of BMPs. The last methods are very promising and their results are still under research.

KEY WORDS: BIC, treatment techniques, osseointegration, acids, grit-blasting, bisphosphonates, hydroxyapatites.

Paper received: 15/2/2014 - Accepted: 3/8/2014

ΕΙΣΑΓΩΓΗ

Η τοποθέτηση οδοντικών εμφυτευμάτων απαιτεί εκ μέρους του γενικού οδοντιάτρου γνώσεις της οστεοενσωμάτωσης, της άμεσης δηλαδή δομικής και λειτουργικής διασύνδεσης ζώντος οστού και εμφυτεύματος, καθώς και χειρουργική εμπειρία (Αγγελόπουλος και συν. 2010). Τον όρο οστεονσωμάτωση εισήγαγε ο Σουηδός ορθοπαιδικός Per-Ingvar Branemark το 1952 μετά από μελέτες που έκανε σε κουνέλια στην κνήμη των οποίων τοποθέτησε ένα θαλαμίσκο από τιτάνιο τον οποίο δεν μπόρεσε να αφαιρέσει μετά το τέλος της έρευνας λόγω ενσωμάτωσής του στο οστό. Ο ίδιος το 1978 παρουσίασε εμφυτεύματα από τιτάνιο, κοχλιωτά ριζόμορφα, τα οποία αφού παρέμεναν αδρανή μετά την τοποθέτησή τους στην γνάθο για διάστημα όχι λιγότερο από 4 μήνες προκειμένου να οστεοενσωματωθούν, στην συνέχεια αποκαλύπτονταν για να χρησιμοποιηθούν για στήριξη αποκαταστάσεων (Αγγελόπουλος και συν. 2010, Ανδριτσάκης 2002, Branemark, 1985, Branemark και συν. 1977). Έχει βρεθεί ότι όταν η επιφάνεια του εμφυτεύματος δεν έχει υποστεί επεξεργασία, αυξάνονται οι πιθανότητες δημιουργίας ινώδους συνδετικού ιστού μεταξύ τιτανίου και οστού και αποτυχίας της οστεοενσωμάτωσης (Le Guehennec και συν. 2007, Von Wilmowsky και συν. 2014). Εδώ εισέρχεται η σημασία της μεσόφασης δηλαδή της μικροσκοπικής και υπερμικροσκοπικής δομής της περιοχής μεταξύ του εμφυτεύματος-οστού και του εμφυτεύματος-μαλακών μορίων. Προκειμένου λοιπόν να ενισχυθεί και να επιταχυνθεί η οστεοενσωμάτωση, έχουν παρουσιαστεί διάφορες τροποποιήσεις των εμφυτευμάτων κυρίως επιδιώκοντας την επίτευξη μεγαλύτερης επιφάνειας επαφής μεταξύ οστού και εμφυτεύματος (bone to implant contact, BIC). Έχει βρεθεί επίσης ότι η επιφανειακή αδρότητα των εμφυτευμάτων επηρεάζει το ποσοστό οστεοενσωμάτωσης και βιο-μηχανικής σταθερότητας, καθώς με την αδρή επιφάνεια επιτυγχάνεται μεγαλύτερη και καλύτερη επαφή μεταξύ εμφυτεύματος και οστού και υψηλότερη αντίσταση σε κάθε ροπή που τείνει να μετακινήσει το εμφύτευμα (Le Guehennec και συν. 2007). Για το λόγο αυτό τα σύγχρονα εμφυτεύματα διαθέτουν μηχανικά και χημικά επεξεργασμένες επιφάνειες με στόχο την επιφανειακή αδρότητα (που ταξινομείται σε μακρόκοκκη, μικρόκοκκη και νανόκοκκη) και πιο συγκεκριμένα τη μικρόκοκκη κυρίως (1-10μm) ενώ τελευταία έχουν εμφανιστεί και νανοεπεξεργασμένα εμφυτεύματα.

Σκοπός της παρούσας βιβλιογραφικής ανασκόπησης είναι η παρουσίαση των μεθόδων επεξεργασίας της επιφάνειας των οδοντικών εμφυτευμάτων προκειμένου να ενισχυθεί η οστεοενσωμάτωσή τους και η σύγκριση των αποτελεσμάτων από την εφαρμογή τους.

Οι μέθοδοι επεξεργασίας της επιφάνειας των εμφυτευμάτων

Πολλές μέθοδοι έχουν αναπτυχθεί ώστε να δημιουργηθεί η επιθυμητή αυτή αδρή επιφάνεια και οι οποίες πε-

INTRODUCTION

As far as the general dentist is concerned, implant placement requires knowledge of osseointegration, ie the direct constructive and functional bone to implant contact, as well as surgical experience.

The term of osseointegration was first introduced by the Swedish orthopedic surgeon Per-Ingvar Branemark in 1952 after his research on rabbits' drumsticks where he placed initially a titanium device that he couldn't remove after the research end due to its osseointegration. Branemark in 1978 presented titanium implants, threaded and root shaped, which stayed inactive after their implantation in the jaw for 4 months at least in order to be osseointegrated. Subsequently, they were revealed in order to be used for fixed prosthodontics (Branemark, 1985, Branemark et al. 1977).

It has been shown that the possibility of osseointegration failure due to fibrous connective tissue development between implant surface and bone is increased when the latter has not undergone any treatment (Le Guehennec et al. 2007, Von Wilmowsky et al. 2014). The importance of interface ie the microscopic and ultramicroscopic structure between implant-bone and implant-soft tissues needs to be stressed. In order to amplify and accelerate osseointegration, various implant modifications have been presented seeking to higher bone to implant contact (BIC). It has been also found that implant surface roughness affects the rate of osseointegration offering additional biomechanic stability; the rough surface achieves higher and better bone to implant contact and higher resistance to any removal torque (Le Guehennec et al. 2007). For this reason, modern implants have mechanically and chemically treated surfaces, classified as macro-, micro- or nano- grain type, in order to increase roughness; the micro grain option (1-10 μm) is preferable for the time being while the nano-treated implants have already been presented.

The aim of this literature review is to present the treatment methods applied on dental implants surface in order to enhance osseointegration; a comparison of methods results is also made.

Methods of implant surface treatment

Several methods have been applied aiming to achieve the desirable rough implant surface; mechanical or chemical treatment, wettability or coating with different materials (Le Guehennec et al. 2007, Von Wilmowsky et al. 2014). Clinical success of >95% for over five years has been registered in dental implants which are grit-blasted, acid-etched, anodized and coated with hydoxyapatites (Ανδριτσάκης, 2002). Classification of methods of treatment of the implant surfaces briefly appears in Table 1.

1) Roughening of implant surface by grit-blasting

One of the first methods of roughening the implant's sur-

ριλαμβάνουν τη μηχανική και την χημική επεξεργασία, τη διαβροχή και την επικάλυψη με διάφορα συστατικά (Le Guehennec και συν. 2007, Von Wilmowsky και συν. 2014). Έχει καταγραφεί αποδοτικότητα και κλινική επιτυχία >95% για περισσότερα από πέντε χρόνια για τα οδοντικά εμφυτεύματα με επεξεργασμένη εξωτερική επιφάνεια όπως είναι τα αμμοβολημμένα, τα αδροποιημένα, αυτά που έχουν δεχθεί ηλεκτρολυτική παθητικοποίηση και τα επικαλυμμένα με υδροξυαπατίτη (Ανδριτσάκης, 2002). Η ταξινόμηση των μεθόδων επεξεργασίας της επιφάνειας των εμφυτευμάτων συνοπτικά παρουσιάζεται στον Πίνακα 1.

1) Επιφάνεια επεξεργασμένη με αμμοβολή

Μια από της πρώτες μεθόδους επιφανειακής επεξεργασίας των εμφυτευμάτων είναι η αμμοβόλησή τους με σκληρά κεραμικά σωματίδια που εκτοξεύονται υπό πίεση με υψηλή ταχύτητα και ανάλογα με το μέγεθός τους επιτυγχάνεται διαφορετικού βαθμού αδρότητα. Ποικίλα κεραμικά σωματίδια από υλικά χημικά σταθερά, βιοσυμβατά και «φιλικά» στην οστεοενσωμάτωση έχουν χρησιμοποιηθεί όπως αλουμίνα (Al_2O_3), οξείδια τιτανίου και σωματίδια φωσφορικού ασβεστίου (Aparicio και συν. 2003, Albrektsson και συν. 2004). Η αλουμίνα ως υλικό αμμοβόλησης δημιουργεί επιφανειακή αδρότητα που μεταβάλλεται ανάλογα με την κοκκομετρία του μέσου αμμοβόλησης (Aparicio και συν. 2003), Τα σωματίδιά της ενσωματώνονται στην εμφυτευματική επιφάνεια και παραμένουν προσκολλημένα ακόμα και μετά από καθαρισμό με υπερήχους, παθητικοποιήση με οξύ και αποστείρωση. Τα οξείδια του τιτανίου που χρησιμοποιούνται στην αμμοβόληση έχουν κατά μέσο όρο μέγεθος 25 μm και εμφανίζουν υψηλά επίπεδα επιτυχίας ακόμα και δέκα χρόνια μετά την εμφύτευση καθώς επιτυγχάνεται μια ισχυρή σχέση μεταξύ οστού και εμφυτεύματος (Ivanoff και συν. 2001, Rasmusson και συν. 2005). Τέλος, το φωσφορικό ασβέστιο, ένα υλικό βιοσυμβατό, οστεοκαθοδηγητικό και απορροφήσιμο, με τη μορφή του υδροξυαπατίτη, του β-φωσφορικού ασβεστίου και μείγματα αυτών θεωρούνται χρήσιμα σαν σωματίδια για αμμοβόληση. Οι ενώσεις αυτές είναι απορροφήσιμες και καταλείπουν μια καθαρή επιφάνεια τιτανίου. Πιστεύεται ότι το φωσφορικό ασβέστιο ενισχύει την προσρόφηση πρωτεινών (όπως φιμπρονεκτίνη) στην επιφάνειά του, με αποτέλεσμα να αυξάνεται και η συγκόλληση και η δραστηριότητα των αιμοπεταλίων. Η αυξημένη αυτή προσρόφηση πρωτεινών αυξάνει τα ποσοστά της φιμπρίνης στην επιφάνεια του εμφυτεύματος, οδηγώντας έτσι σε γρηγορότερη δημιουργία τρισδιάστατης μήτρας μέσω της οποίας οστεογεννητικά κύτταρα θα μεταναστεύσουν για να πλησιάσουν την επιφάνεια των εμφυτευμάτων. Η χρήση αυτού του τύπου εμφυτεύματος ενδείκνυται σε περιπτώσεις χαμηλής ποιότητας οστού, καθώς έχει παρατηρηθεί αυξημένη οστική σύνθεση κυρίως σε σπογγώδες και όχι σε συμπαγές οστούν (Park και Davies, 2000). Και η αλουμί-

face is by blasting it with hard ceramic particles; these are ejected at high velocity with compressed air; different degree of roughness is achieved depending on ceramic particles size. Various particles from chemically stable, biocompatible and osseiontegration friendly materials such as alumina (Al_2O_3), titanium oxide and calcium phosphate have been used (Aparicio et al. 2003, Albrektsson et al. 2004). Alumina is often used as blasting material producing surface roughness varying with the granulometry of the blasting media (Aparicio et al. 2003). Alumina particles are integrated into the implant surface and are stable even after ultrasonic cleaning, acid passivation and sterilization. Titanium oxide particles with an average size of 25 μm are also used for blasting implant surface. Studies have shown high clinical success rates up to 10 years after implantation because of high level of bone-to- implant contact (BIC) (Ivanoff et al. 2001, Rasmusson et al. 2005). Finally, calcium phosphate, a biocompatible, osteoconductive and resorbable material, is used for surface blasting in different forms such as hydroxyapatite, beta-tricalcium phosphate and mixtures. These materials are resorbable, leaving a pure titanium surface. It is thought that calcium phosphate enhances protein absorption to its surface (i.e. fibronectin) and this leads to the increase of platelet adhesion and activation. This increase improves fibrin binding to the implant surface, resulting in the establishment of a three-dimensional matrix through which osteogenic cells migrate to reach the implant surface. Use of this type of implant is very important in case of low quality bone since increased bone formation, trabecular mainly, has been reported (Park and Davies, 2000). Alumina, titanium oxide and calcium phosphate have been found to achieve the same more or less degree of osseointegration (Aparicio et al. 2003, Le Guehennec et al. 2007).

The only disadvantage of this method is the possibility of remaining extracts of the particles in the implant surface. This problem can be solved with a careful cleaning by compressed air with the use of alkaline or acid solutions in ultrasound bath.

2) Roughening of implants surface by acid-etching method

Surface roughness is achieved by etching with strong acids such as HCl, H_2SO_4, HNO_3 and HF; micro pits are created on titanium surface ranging from 0.5 to 2 μm in diameter increasing osseointegration considerably. Titanium implants are immersed for several minutes in a mixture of HCl and H_2SO_4 which is being heated at a temperature higher than 100°C (dual acid-etching). This type of surface is reported to both promote rapid osseointegration and maintain long-term success over 3 years. This dual acid-etched surface intensifies the osteoconductive process through the attachment of fibrin and osteogenic cells, resulting in bone formation directly on the surface of the implant (Park and Davies, 2000, Le Guehennec et

να και τα οξείδια τιτανίου και το φωσφορικό ασβέστιο επιτυγχάνουν οστεοενσωμάτωση ίδιου βαθμού (Aparicio και συν. 2003, Le Guehennec και συν. 2007). Μειονέκτημα της αμμοβολής είναι η πιθανότητα παραμονής τεμαχιδίων των εκσφενδονισμένων σωματιδίων πάνω στην εμφυτευματική επιφάνεια. Το πρόβλημα αυτό επιλύεται με τον καλό καθαρισμό είτε με τη χρήση αέρα υπό πίεση είτε με τη χρήση αλκαλικών ή όξινων διαλυμάτων σε λουτρό υπερήχων (Φανδρίδης, 2006).

2) Επιφάνεια εμφυτεύματος επεξεργασμένη με οξύ
Η αδροποίηση τους με ισχυρά οξέα όπως HCl, H_2SO_4, HNO_3 και HF προσδίδει αδρότητα στην επιφάνεια των εμφυτευμάτων με δημιουργία μικροπόρων στο τιτάνιο διαμέτρου από 0,5 μέχρι 2 μm. Τα εμφυτεύματα εμβυθίζονται για αρκετά λεπτά σε μείγμα HCl και H_2SO_4 το οποίο θερμαίνεται πάνω από τους 100°C (διπλή αδροποίηση). Η αδροποιημένη αυτή επιφάνεια προάγει γρήγορη οστεοενσωμάτωση εξασφαλίζοντας επιτυχία για τα εμφυτεύματα για περισσότερο από τρία χρόνια. Η διπλή αδροποίηση επάγει την οστεοεπαγωγική διαδικασία μέσω της σύνδεσης της φιμπρίνης και των οστεογεννητικών κυττάρων οδηγώντας έτσι σε άμεσο σχηματισμό οστού πάνω στο εμφύτευμα (Park και Davies, 2000, Le Guehennec και συν. 2007). Επιστημονικές μελέτες αναφέρουν ότι η υψηλή θερμοκρασία της αδροποίησης παράγει μια ομοιογενή μικροπορωτική επιφάνεια η οποία συμβάλλει στο σχηματισμό ισχυρότερης διασύνδεσης μεταξύ οστού και εμφυτεύματος (BIC) σε σχέση με τα εμφυτεύματα των οποίων η εξωτερική επιφάνεια έχει ψεκαστεί με πλάσμα τιτανίου (Cohran και συν. 2002, Novaes και συν. 2004)

3) Συνδυασμός των δυο προηγούμενων μεθόδων
Ευρέως χρησιμοποιούμενα την τελευταία δεκαετία είναι τα εμφυτεύματα που έχουν υποστεί διπλή επεξεργασία: με αμμοβολή και αδροποίηση. Η αμμοβόληση θεωρείται ότι επιτυγχάνει τη βέλτιστη τραχύτητα για μηχανική συγκράτηση ενώ η αδροποίηση εξομαλύνει κάποια οξύαιχμα σημεία και προσδίδει στην επιφάνεια του εμφυτεύματος ακόμα ένα χαρακτηριστικό απαραίτητο για την προσρόφηση των πρωτεινών που οδηγεί σε μια πιο σύντομη χρονικά επουλωτική διαδικασία για το οστούν (Wennerberg και Albrektsson, 2009). Η βελτίωση της ενσωμάτωσης επιτυγχάνεται κυρίως μέσω της αύξησης της μηχανικής διαπλοκής του νεοσχηματισμένου οστού στις μικροανωμαλίες που δημιουργεί το οξύ στην επιφάνεια. Συγχρόνως προσφέρεται και ένα μεγαλύτερο εμβαδόν επιφάνειας για την πρόσφυση των οστεοβλαστών και την επαφή εμφυτεύματος-οστού (Φανδρίδης, 2006). Παράδειγμα αυτής της επεξεργασίας είναι η επιφάνεια SLA (Sand-blasted, Large grit, Acid-etched) που προκύπτει μετά από αμμοβολή με κόκκους μεγάλου μεγέθους (200-250μm) και αδροποίηση με μίγμα υδροχλωρικού-θειικού οξέος.

Πίνακας 1: Οι μέθοδοι επεξεργασίας της επιφάνειας των οδοντικών εμφυτευμάτων και αντιπροσωπευτική βιβλιογραφία

Μέθοδοι Επεξεργασίας	Ενδεικτική Βιβλιογραφία
Επιφάνεια αμμοβολημένη	Aparicio και συν. 2003, Albrektsson και συν. 2004, Rasmusson και συν. 2005, Park και Davies 2000
Επιφάνεια επεξεργασμένη με οξέα	Le Guehennec και συν. 2007, Cohran και συν. 2002, Novaes και συν. 2004
Συνδυασμός των δυο ανωτέρω: αμμοβολή και επεξεργασία	Wennerberg & Albrektsson 2009, Φανδρίδης 2006
Ανοδιωμένη επιφάνεια	Park και συν. 2007, Wilmowsky και συν. 2013, Sul και συν. 2002
Επιφάνεια επικαλυμμένη α)υδροξυαπατίτη β)πλάσμα τιτανίου	Wheeler 1996, Lee και συν. 2000, Ducheyne και συν. 1986, Duske και συν. 2012, Guastaldi και συν. 2013
Χημικά τροποποιημένη επιφάνεια α)με χρήση φθορίου β)διαβροχή/ενυδάτωση	Berglundh και συν. 2007, Abrahamsson και συν. 2008, Ferguson και συν. 2006
Επιφάνεια επεξεργασμένη με laser	Faeda και συν. 2009, Souza και συν. 2013
Μέθοδοι επεξεργασίας επιφάνειας υπό έρευνα: α) Διφωσφονικά β) BMP-s	Josse και συν. 2004, Le Guehennec και συν. 2007, Leeuwenburgh και συν. 2001

Table 1: Methods of treatment of the implant surface and indicative references

Methods of treatment	Indicative references
Grit-blasted surface	Aparicio et al. 2003, Albrektsson et al. 2004, Rasmusson et al. 2005, Park and Davies 2000
Acid-etched surface	Le Guehennec et al. 2007, Cohran et al. 2002, Novaes et al. 2004
Combination of grit-blasting and acid-etching	Wennerberg and Albrektsson, 2009, Φανδρίδης 2006
Anodization	Park et al. 2007, Von Wilmowsky et al. 2013, Sul et al. 2002
Covered surface (Hydroxyapatites, Titanium- plasma spraying)	Wheeler 1996, Lee et al. 2000, Ducheyne et al. 1986, Duske et al. 2012, Guastaldi et al. 2013
Chemically treated surface (use of fluoride, wettability)	Berglundh et al. 2007, Abrahamsson et al. 2008, Ferguson et al. 2006
Laser	Faeda et al. 2009, Souza et al. 2013
New methods (bisphosphonates, BMPs)	Josse et al. 2004, Le Guehennec et al. 2007, Leeuwenburgh et al. 2001

al. 2007). Several experimental studies have reported that high temperature acid-etching produces a homogeneous microporous surface with higher BIC than Titanium plasma-spraying (TPC) surfaces (Cohran et al. 2002, Novaes et al. 2004).

3) Combination of two previous methods
Double treated implants –both grit blasted and acid etched- have been widely used during the last decade. The grit-blasting is considered to achieve the optimal

4) Επεξεργασία με ανοδίωση ή ηλεκτρολυτική παθητικοποίηση

Όταν τα εμφυτεύματα τιτανίου εκτίθενται στο οξυγόνο στην επιφάνειά τους σχηματίζονται στρώματα οξειδίων πάχους 2-5 nm. Η ηλεκτροχημική μέθοδος, γνωστή ως ανοδική οξείδωση ή ανοδίωση ή ηλεκτρική παθητικοποίηση, είναι μια από τις πιο ευρέως χρησιμοποιούμενες τεχνικές επεξεργασίας του τιτανίου με την οποία σχηματίζονται στην επιφάνεια του εμφυτεύματος στρώματα οξειδίων μεγαλύτερου πάχους από ότι στην περίπτωση του αυτόματου σχηματισμού, ενισχύοντας την οστεοενσωμάτωση (Ντήτριχ, 2008). Πραγματοποιείται με γαλβανοστατική ανοδίωση των κραμμάτων τιτανίου σε υψηλό δυναμικό (100V) με εμβύθιση σε πυκνά ($200^A/m^2$) όξινα διαλύματα (H_2SO_4, HNO_3 και HF) (Le Guehennec και συν. 2007). Τελευταία ερευνητικά δεδομένα έχουν αποδείξει σημαντικά ποσοστά οστεοενσωμάτωσης σε νανοεπεξεργασμένες επιφάνειες. Κατά τη διάρκεια της ηλεκτρικής παθητικοποίησης, οι αλληλεπιδράσεις που πραγματοποιούνται, οδηγούν σε μια μικρο- και νανο-πορώδη μικροαρχιτεκτονική με ποικίλλη στοιχειομετρία. Το σχήμα και το μέγεθος των πόρων αυξάνεται όσο αυξάνεται και η ανοδιακή τάση. Άρα επεξεργασία σε υψηλότερα δυναμικά (>100V) οδηγεί σε εντονότερη αδρότητα και λεπτότερο στρώμα οξειδίων στην εμφυτευματική επιφάνεια (Park και συν. 2007, Von Wilmowsky και συν. 2014). Η ανοδίωση είναι μια διαδικασία ιδιαίτερα σύνθετη και εξαρτάται από παράγοντες όπως η πυκνότητα του ρεύματος, η συγκέντρωση των οξέων, η σύνθεση και η θερμοκρασία του ηλεκτρολύτη. Η οστεοενσωμάτωση που επιτυγχάνεται είναι αποτέλεσμα τόσο του σχηματισμού οστού μέσα στους πόρους όσο και της βιοχημικής συγκόλλησης (Sul και συν. 2002). Υποστηρίζεται ότι η μέθοδος αυτή πλεονεκτεί στο ότι βελτιώνει μηχανικά και βιολογικά την ενσωμάτωση, γιατί οι δημιουργούμενοι πόροι μοιάζουν μορφολογικά με τους οστικούς και προάγεται η προσρόφηση των πρωτεινών του αίματος και του ινώδους στην επιφάνεια του εμφυτεύματος (Φανδρίδης, 2006).

5) Επικαλυμμένες επιφάνειες εμφυτευμάτων

5α) Με υδροξυαπατίτη

Το φωσφορικό ασβέστιο έχει ήδη αναφερθεί ως χρησιμοποιούμενο στην αμμοβόληση επιφανείας. Με τη μορφή του υδροξυαπατίτη έχει χρησιμοποιηθεί και σαν επικάλυψη της επιφάνειας των εμφυτευμάτων. Μετά την τοποθέτηση του εμφυτεύματος, η σταδιακή απελευθέρωση φωσφορικού ασβεστίου στην περιεμφυτευματική περιοχή αυξάνει τον κορεσμό των βιολογικών υγρών και κατακαθίζει ένα βιολογικό απατίτη στην επιφάνεια του εμφυτεύματος. Το επίχρισμα αυτό περιέχει ενδογενείς πρωτείνες και χρησιμεύει ως μήτρα για την προσκόλληση και ανάπτυξη των οστεογεννητικών κυττάρων (Davies, 2003). Συντελώντας στην επιτάχυνση της δια-

roughness for mechanical fixation whereas the etching smoothens out sharpness and may add a component on the implant surface with potential significance for protein adhesion; the latter is considered to be important for the early bone-healing process (Wennerberg and Albrektsson, 2009). The improvement in osseointegration is mainly achieved through the increase in mechanical relation of recently formed bone and microscragginess of the dental surface created by acid. Simultaneously, a larger surface area for osteoblasts absorption and bone to implant contact is offered. Specific example of this treatment method is the SLA surface (Sand-blasted, Large grit, Acid-etched) which is created by grit blasting first with big size grains (200-250μm) and acid-etching later in a mixture of H_2SO_4 and HCl.

4) Roughening of implants surface by anodization

When titanium implants are exposed to oxygen an oxide layer of 2-5 μm thickness is created on the surface. The electrochemical method, known as anodic oxidation or anodization or electric passivity is a well-established technique for the modification of titanium surface through which a thicker and protective oxide layer is created. A galvanostatic anodization of titanium is achieved in strong acids (H_2SO_4, HNO_3 και HF) at high density ($200^A/m^2$) or potential (100V) (Le Guehennec et al. 2007). According to latest experimental reports this method gives high rates of osseointegration especially when processing nanometer surfaces. During the process of anodization the interactions that take place lead to micro- or nanoporous surfaces with various crystallinity. The shape and size of pores depend on the anodiac potential and treatment in even higher potentials (>100V) produces greater roughness and more thickened oxide layer on titanium surface (Park et al. 2007, Von Wilmowsky et al. 2014). The anodization process is rather complex and depends on various parameters such as current density, concentration of acids, composition and electrolyte temperature. Two mechanisms have been proposed to explain this osseointegration: mechanical interlocking through bone growth in pores and biochemical bonding (Sul et al. 2002). It is believed that this method has the advantage of improving mechanically and biologically the integration because pores like these of bones are produced and in this way the protein's and fibrous' absorption is promoted on implant surface.

5) Coated surfaces

5a) Hydroxyapatites

Calcium phosphate has been already mentioned as a mean of grit-blasting. Hydroxyapatite (HA), a type of calcium phosphate, has been used as coating on implant surface. Following implantation, the release of calcium phosphate into the peri-implant region increases the sat-

δικασίας της οστεοενσωμάτωσης του εμφυτεύματος έχει εφαρμοστεί και συνδυασμός αμμοβολής με επικάλυψη στη συνέχεια με απατίτη. Εν τούτοις δεν είναι λίγες οι φορές που παρατηρείται αποκόλληση του επιχρίσματος αυτού από το εμφύτευμα και αυτό οφείλεται στις διάφορες φάσεις που περνά ο απατίτης λόγω δραστικών αλλαγών στη σύνθεσή του και την κρυσταλλικότητά του κατά την επεξεργασία του (Wheeler 1996, Lee και συν. 2000). Επίσης έχει χρησιμοποιηθεί σκόνη υδροξυαπατίτη που θερμαίνεται σε πολύ υψηλές θερμοκρασίες και εναποτίθεται με υψηλή ταχύτητα στη μεταλλική επιφάνεια, αλλά έτσι η ποιότητα επικάλυψης, η σύνθεση και η κρυσταλλικότητα είναι δύσκολο να ελεγχθούν (Ducheyne και συν. 1986). Παρ' όλο που προτείνεται η χρήση εμφυτευμάτων επεξεργασμένων με υδροξυαπατίτη στην πρόσθια άνω γνάθο και στην οπίσθια κάτω γνάθο υπό προϋποθέσεις (το βάθος του οστού να ξεπερνά τα 10nm, το φλοιώδες πέταλλο να είναι λεπτό και το σπογγώδες οστούν αραιό), η κλινική χρήση αυτού του τύπου οδοντικού εμφυτεύματος είναι τελικά περιορισμένη, ενώ γίνονται προσπάθειες για μείωση του πάχους του επιχρίσματος και για αλλαγές στη σύνθεσή του (Ong και Chan, 2000, Le Guehennec και συν. 2007, Von Wilmosky και συν. 2014).

5β) Με πλάσμα τιτανίου

Η επεξεργασία με πλάσμα τιτανίου είναι μια άλλη μέθοδος επεξεργασίας της εξωτερικής επιφάνειας του εμφυτεύματος για την επίτευξη αδρότητας. Η πιο γνωστή και ευρέως χρησιμοποιούμενη τεχνική είναι η θερμική σε υψηλή θερμοκρασία. Τα μόρια τιτανίου προεξέχουν πάνω στην επιφάνεια του εμφυτεύματος όπου συμπυκνώνονται και τήκονται μαζί, σχηματίζοντας μια μεμβράνη πάχους περίπου 30 μm, η οποία γίνεται ομοιόμορφη όταν το πάχος φτάσει περίπου 40-50 μm. Το τελικό στρώμα επικάλυψης με πλάσμα τιτανίου έχει κατά μέσο όρο μια αδρότητα 7 μμ αυξάνοντας και την επιφάνεια του εμφυτεύματος. Μειονέκτημα μπορεί να θεωρηθεί η πιθανότητα διασποράς σωματιδίων τιτανίου ή ιόντων- που έχουν αποσπασθεί από το στρώμα επικάλυψης- σε γειτονικές ή απομακρυσμένες θέσεις του σώματος λόγω διάλυσης, φθοράς και διάβρωσης του τιτανίου, γεγονός ανησυχητικό λόγω της δυνητικής τοπικής και συστηματικής καρκινογένεσης (Urban και συν. 2000). Επίσης, υπάρχει και η ψυχρή τεχνική, με πλάσμα τιτανίου σε συνθήκες ατμοσφαιρικής πίεσης, η οποία έχει ευεργετικό ρόλο για την ενίσχυση της οστεογεννητικής απάντησης καθώς έχει βρεθεί ότι οι επιφάνειες που έχουν δεχθεί επεξεργασία με ατμοσφαιρικό πλάσμα ενισχύουν τη διαβροχή και τις αρχικές κυτταρικές αλληλεπιδράσεις. Η διαβροχή της επιφάνειας είναι απαραίτητη για την επιτάχυνση της οστεοενσωμάτωσης στα πρώτα στάδια και έρευνες έχουν αποδείξει ότι επιτυγχάνεται εμβιομηχανική σταθερότητα και σχηματισμός οστού σε πολύ μικρό χρονικό διάστημα μετά την εμφύτευση (Duske και συν. 2012, Guastaldi και συν. 2013).

Διάγραμμα 1/Diagram 1

Συγκριτική απεικόνιση του βαθμού οστεοενσωμάτωσης των εμφυτευμάτων ανάλογα με την μέθοδο επεξεργασίας της εξωτερικής τους επιφάνειας (Τροποποίηση από Jeong και συν. 2010)

Comparative imaging of the implant osseointegration degree depending on the applied surface treatment (Modification from Jeong et al. 2010)

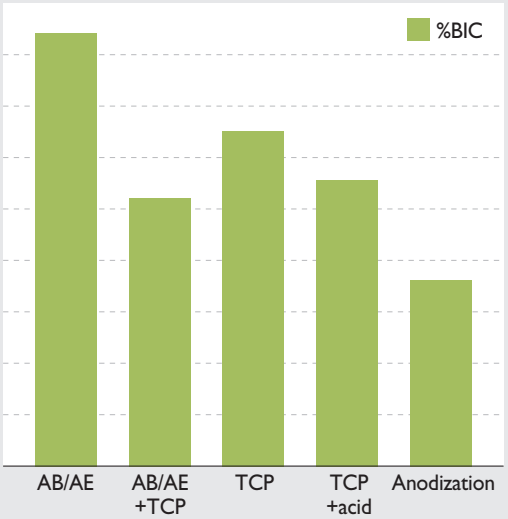

AB/AE: επεξεργασία με αλουμίνα/οξύ
alumina-blasted/acid-etched

TCP: επεξεργασία με απρροφήσιμο υδροξυαπατίτη
bioresorbable ceramic blasted (hydroxyapatites)

BIC: επαφή οστού με εμφύτευμα
bone-to-implant contact

uration of body fluids and precipitates a biological apatite on the surface of the implant. This layer contains endogenous proteins and serves as a matrix for osteogenic cell attachment and growth (Davies, 2003). In order to accelerate the process of osseointegration, researchers have promoted another technique which combines grit-blasting and HA-coating. However, sometimes delamination of the coating from the surface of the titanium implant is possible, due to the various changes that occur in HA synthesis and cristallinity during its treatment (Wheeler, 1996, Lee et al. 2000). Moreover, one of the most widely known techniques is HA plasma spraying. With this method HA powder is heated to high temperatures and deposited at a high velocity onto the metal surface; nevertheless coating quality, composition and crystallinity are difficult to control (Ducheyne et al. 1986). Although, clinicians recommend the use of HA-coated implants for the anterior maxilla and posterior mandible under certain considerations (bone depth exceeding 10mm, thin cortical layer and less dense tra-

6) Χημικά τροποποιημένες επιφάνειες εμφυτευμάτων

6α) Με χρήση φθορίου

Μια ακόμη τεχνική που έχει προταθεί είναι η κάλυψη των εμφυτευμάτων με ιόντα φθορίου, δεδομένου ότι το τιτάνιο είναι ιδιαίτερα δραστικό με τα ιόντα φθορίου σχηματίζοντας την ευδιάλυτη ένωση TiF_4. Έχει παρατηρηθεί αυξημένη σύνδεση της επεξεργασμένης αυτής επιφάνειας με το οστούν και αυξημένη προαγωγή της οστεοβλαστικής διαφοροποίησης, στοιχεία σημαντικά κατά την οστεοενσωμάτωση σε θέσεις με παρουσία μεγάλων διακένων μεταξύ οστού και εμφυτεύματος (Berglundh και συν. 2007, Abrahamsson και συν. 2008). Τα ιόντα φθορίου επηρεάζουν το σχηματισμό οργανικών και ανόργανων στοιχείων του οστίτη ιστού αυξάνοντας την πυκνότητα του σπογγώδους οστού και ενισχύοντας την ενσωμάτωση του κολλαγόνου μέσα στην οστική μήτρα, υποβοηθώντας έτσι τη δράση της αλκαλικής φωσφατάσης. Η αλκαλική φωσφατάση είνα δείκτης της δράσης των οστεοβλαστών, συνεπώς όσο μεγαλύτερα είναι τα ποσοστά της φωσφατάσης τόσο μεγαλύτερη είναι η δραστηριότητα των οστεοβλατών και ο σχηματισμός νέου οστού (Farley και συν. 1983). Η χημική αυτή επεξεργασία ίσως έχει και το δυναμικό για ενίσχυση της ενσωμάτωσης του εμφυτεύματος στο οστούν στην πρώιμη φάση επούλωσης του τραύματος μετά την τοποθέτηση εμφυτεύματος καθώς μετατρέπει την επιφάνεια του εμφυτεύματος σε περισσότερο βιοενεργή (Ανδριτσάκης, 2002, Abrahamsson και συν. 2008).

6β) Με διαβροχή/ενυδάτωση

Η διαβροχή της επιφάνειας είναι ένας ακόμη καθοριστικός παράγοντας για την περιεμφυτευματική εναπόθεση οστού και την επιτυχημένη οστεοενσωμάτωση. Η προσκόλληση των πρωτεινών και των κυττάρων είναι ισχυρότερη στις υδρόφιλες επιφάνειες, προωθώντας το σχηματισμό μεγαλύτερης ποσότητας οστού σε σύγκριση με τις υδρόφοβες επιφάνειες. Πριν τη διαβροχή έχει προηγηθεί μηχανική επεξεργασία της επιφάνειας του εμφυτεύματος με αμμοβολή ή με αδροποίηση με οξύ, στη συνέχεια γίνεται η διαβροχή σε ισοτονικό αλατούχο διάλυμα και τέλος γίνεται αδροποίηση σε ατμόσφαιρα N_2. Με τον τρόπο αυτό, προστατεύεται η καθαρή επιφάνεια τιτανίου από μόλυνση με ανθρακικά και οργανικά στοιχεία κάτι που συμβαίνει φυσιολογικά στην ατμόσφαιρα και διατηρείται έτσι η χημική καθαρότητα και η δραστική επιφάνεια (Ferguson και συν. 2006). Η διαβροχή της εξωτερικής επιφάνειας με αλατούχο διάλυμα διευκολύνει την προσρόφηση της φιμπρίνης, η οποία με τη σειρά της παρέχει μια μήτρα για την μετανάστευση των οστεοβλαστών στην επιφάνεια του εμφυτεύματος. Αυτή η διπλά επεξεργασμένη επιφάνεια των εμφυτευμάτων (αμμοβολή ή αδροποιήση με οξύ και μετά διαβροχή) προάγει την εναπόθεση οστίτη ιστού από τα πρώτα στάδια της οστεοενσωμάτωσης. Η υπάρχουσα επιφανειακή becular bone), the clinical use is rather limited while efforts continue towards reducing calcium phosphate coating thickness and improving its composition (Ong and Chan, 2000, Le Guehennec et al. 2007, Von Wilmosky et al. 2014).

5b) Plasma-spraying

Titanium plasma-spraying (TPS) is another method for producing rough implant surface. The widely known and applied technique is the thermal one at high temperature; the titanium particles are projected on the surface of the implants where they condense and fuse together, forming a film of about 30 μm thick, which becomes uniform at 40-50μm thickness. The final layer of the TPS coating has an average roughness of 7μm increasing thus the implant surface. However this technique has also disadvantages as particles of titanium have been found in the bone adjacent to the implant or remote locations in the body. This side-effect may be the product of dissolution, fretting and wear of titanium and has potential harmful local or systematic carcinogenic effects (Urban et al. 2000). Apart from the thermal technique there is also a cold one, in which the atmospheric pressure plasma has been reported to be beneficial for the enhancement of osteogenic response; the surfaces treated with atmospheric plasma enhance the wettability and improve the initial cellular interaction. Surface wettability is necessary in increasing osseointegration shortly after implantation; the results have shown that biomechanical stability improves and bone formation occurs very soon after implant insertion (Duske et al. 2012, Guastaldi et al. 2013).

6) Chemically treated implant surface

6a) Fluoride

This approach involves treating titanium dental implants in fluoride solutions. Titanium is very reactive to fluoride ions, forming soluble TiF_4 and as reported, implants with this treatment present high BIC and promote osteoblastic differentiation. These results are very important for the success of the osseointegration especially in cases of gaps between bone and implant (Berglundh et al. 2007, Abrahamsson et al. 2008). Fluoride ions influence formation of both organic and inorganic components of bone tissue. Thus, fluoride may increase the density of trabecular bone and enhance the incorporation of collagen into bone matrix as well as alkaline phosphate activity. Alkaline phosphate is an indicator for osteoblasts' action so higher rates of phosphate indicate more intense function from osteoblasts and finally formation of new bone tissue (Farley et al. 1983). The chemical treatment may improve implant anchorage in bone shortly after implantation by rendering the implant surface bioactive (Abrahamsson et al. 2008).

αδρότητα φαίνεται μάλιστα ότι έχει διπλό ρόλο τόσο με το να προωθεί τη δημιουργία οστεοβλαστικής μορφολογίας στα MG63 κύτταρα που μοιάζουν με τις οστεοβλάστες όσο και με το να αυξάνει την παραγωγή οστεοκαλσίνης που είναι δείκτης οστεβλαστικής διαφοροποίησης. Γίνεται κατανοητό λοιπόν, ότι η διαβροχή της επιφάνειας επηρρεάζει την αλληλεπίδραση μεταξύ αυτής και των γύρω ιστών. Τόσο τα ανόργανα στοιχεία (ιόντα φωσφόρου και ασβεστίου) όσο και τα οργανικά (πρωτείνες, λιποπρωτείνες, πεπτίδια) μπορούν εύκολα να προσροφηθούν από το αίμα και να προσκολληθούν στην υδροξυλιωμένη/ενυδατωμένη TiO_2 επιφάνεια (Ferguson και συν. 2006).

7) Επεξεργασμένες επιφάνειες με laser

Η μέθοδος αυτή ανήκει στις νεότερες τεχνικές επεξεργασίας της επιφάνειας των εμφυτευμάτων με αρκετά ικανοποιητικά αποτελέσματα μέχρι στιγμής. Ο πιο συχνά χρησιμοποιούμενος τύπος laser βάσει του οποίου έχουν γίνει και οι περισσότερες μελέτες είναι ο Nd:YAG. Στόχος της μεθόδου αυτής είναι να γίνει η επιφάνεια του εμφυτεύματος βιονεργή και αυτό πραγματοποιείται με το σχηματισμό ενός στρώματος πλούσιου σε οξυγόνο και την ενσωμάτωση του αζώτου κατά τη γρήγορη αντίδραση και στερεοποίηση του τιτανίου. Προσδίδεται μια σύνθετη και ομοιογενής μορφολογία στην εμφυτευματική επιφάνεια, με υψηλό βαθμό πορότητας και μάλιστα με τρόπο ελεγχόμενο και εύκολα επαναλήψιμο. Επίσης, η εμφυτευματική επιφάνεια εμφανίζει πολύ μεγαλύτερη τραχύτητα, αντίσταση στη διάβρωση και σταθερή αδρότητα. Η απαιτούμενη ροπή απομάκρυνσης-αφαίρεσης του εμφυτεύματος είναι αρκετά υψηλότερη σε σύγκριση με αυτή που απαιτείται στα εμφυτεύματα που έχουν τροποποιηθεί με αδροποίηση με δύο οξέα. Οι επεξεργασμένες με laser επιφάνειες εμφανίζουν σημαντικές τροποποιήσεις όσον αφορά στις φυσικοχημικές τους ιδιότητες και στην τοπογραφία της επιφάνειας σε σχέση με τις άλλες μεθόδους, ευνοώντας την αλληλεπίδραση μεταξύ οστίτη ιστού και εμφυτεύματος κατά τη διάρκεια της αρχικής περιόδου όπου πραγματοποιείται η οστική ανακατασκευή (Braga και συν. 2007, Faeda και συν. 2009, Souza και συν. 2013)

8) Μέθοδοι που βρίσκονται υπό έρευνα

8α) Χρήση διφωσφονικών φαρμάκων

Η επιφάνεια των εμφυτευμάτων μπορεί να «φορτιστεί» με μόρια που ελέγχουν την αναδιαμορφωτική διαδικασία του οστού όπως είναι τα διφωσφονικά τα οποία πρόσφατα αποδείχθηκε ότι αυξάνουν την οστική πυκνότητα τοπικά στην περιεμφυτευματική περιοχή. Οι μέχρι τώρα έρευνες δεν έχουν δείξει κανένα μειονέκτημα της μεθόδου αυτής, αντίθετα έχει βρεθεί ότι συμβάλλουν σε μικρή αλλά σημαντική αύξηση του ποσοστού οστεοενσωμάτωσης, ιδιαίτερα όταν τα εμφυτεύματα έχουν αρχικά

6b) Wettability

Wettability is another key factor for peri-implant bone apposition and effective osseointegration. Protein and cells adhesion is enhanced on hydrophilic surfaces, promoting a higher amount of bone formation compared to hydrophobic surfaces. Starting with the chemical treatment of grit-blasting or acid-etching, wettability of implant surface in saline solution follows and finally implants are etched again under N_2 atmosphere. In this way, the surface purity from organic or calcium elements is protected, something normally happening in atmosphere, preserving chemical purity and active surface (Ferguson et al. 2006). The wettability of surface promotes fibrin adhesion, which provides a matrix for osteoblast migration along surface. This dual-treated implant surface (grit-blasting or acid-etching and wettability) promotes the deposition of bone tissue from the early stages of osseointegration. The surface roughness has a double role: it promotes the formation of osteblastic morphology at MG63 cells which look like osteoblasts and increases the osteocalsine production, one of the osteoblastic differentiation indicators. It is clear that the implant surface wettability affects the interaction of implant surface and the surrounding tissues. Both minerals (calcium and phosphorus ions) and organics (proteins, peptides) can easily be absorbed from blood and be adhered to hydroxylated/hydrated TiO_2 surface (Ferguson et al. 2006).

7) Roughening of implants by laser

The laser ablation technology for surface preparation is one of the contemporary methods of implant surface treatment showing satisfactory results up to now. The laser which is used more is the Nd:YAG. The aim of this technique is to produce a bioactive implant surface and this occurs with the formation of an oxygen-rich layer and the incorporation of nitrogen during rapid fusion and solidification of the titanium. This method provides a complex and homogeneous surface morphology with a high degree of purity in a controlled and easily reproducible manner. Additionally titanium surface presents great harness, corrosion resistance and standard roughness. The reverse torque required for implant removal is significantly higher than those for implants which are double etched. Implant surfaces treated by laser present important modifications in the physical-chemical properties and topographies when compared with other techniques favouring the interaction between bone tissue and implant surface in the early stages of bone remodelling (Braga et al. 2007, Faeda et al. 2009, Souza et al. 2013).

8) Future perspective

8a) Bisphosphonates

The surface of implants could also be loaded with mol-

επικαλυφθεί με υδροξυαπατίτη και στη συνέχεια έχουν εμβαπτιστεί σε διάλυμα παμιδρονάτης ή ζολεδρονικού οξέος (δραστικές ουσίες διφωσφονικών). Το μόνο πρόβλημα που χρειάστηκε να αντιμετωπιστεί είναι το πώς θα επιτευχθεί η συγκράτηση και η παρατεταμένη απελευθέρωση των ουσιών αυτών στην επιφάνεια του εμφυτεύματος. Λόγω όμως της μεγάλης χημικής συγγένειας των διφωσφονικών με το φωσφορικό ασβέστιο, η ενσωμάτωση του φαρμάκου στο εμφύτευμα μπορεί να επιτευχθεί με τη βοήθεια της βιομιμητικής τεχνικής κάλυψης σε συνθήκες θερμοκρασίας δωματίου. Ωστόσο, η δόση του φαρμάκου θα πρέπει να έχει προαποφασιστεί γιατί η αύξηση της πυκνότητας του περιεμφυτευματικού οστού εξαρτάται από τη συγκέντρωση των διφωσφονικών (Yoshinari και συν. 2001, Josse και συν. 2004, Le Guehennec και συν. 2007).

8β) Μορφογεννητικές πρωτείνες του οστού

Μια ακόμα πολλά υποσχόμενη τεχνική είναι η ενίσχυση της επιφάνειας του εμφυτεύματος με στοιχεία της εξωκυττάριας θεμέλιας ουσίας του οστίτη ιστού. Τα στοιχεία αυτά είναι, το κολλαγόνο I που ενισχύει την προσκόλληση των οστεοβλαστών, η γλυκοζαμινογλυκάνη χονδροϊτίνη που εμφανίζει τη δυνατότητα αποθήκευσης αυξητικών παραγόντων και οι μορφογεννητικές πρωτεϊνες του οστού (BMPs) (Ντήτριχ 2008, Von Wilmowsky και συν. 2011). Συγκεκριμένα μέσω της τριπλής αυτής κάλυψης, επιτυγχάνεται άμεση ενσωμάτωση των BMPs με την εξωκυττάρια θεμέλια ουσία, ενώ το κολλαγόνο και η χονδροϊτίνη θέτουν τη βάση για την προσέλκυση οστεογενετικών κυττάρων (Stadlinger και συν. 2008). Στα αρχικά στάδια επούλωσης, πρωτείνες, αιμοπετάλλια και άλλα μακρομόρια απορροφώνται από την επιφάνεια του εμφυτεύματος, με τις πρωτείνες να είναι αυτές που ελέγχουν όπως προειπώθηκε την προσκόλληση το προ-οστεοβλαστών. Από τις πρωτείνες η φιμπρονεκτίνη έχει ένα σημαντικό ρόλο στην εν λόγω μέθοδο καθώς δρα δεσμεύοντας το κολλαγόνο, τη λευκή ινώδη ουσία, την ηπαρίνη και τις ιντεγκρίνες ενώ παράλληλα μέσω του οξέος RGD βοηθά στην προσκόλληση των οστεοβλαστών στην επιφάνεια του εμφυτεύματος (Park και Davies 2000, Schliephake και συν. 2005, Von Wilmowsky και συν. 2014).

8γ) Βιομιμητική επικάλυψη της επιφάνειας του εμφυτεύματος με υδροξυαπατίτη.

Προκειμένου να ξεπεραστούν τα μειονεκτήματα της τεχνικής επικάλυψης με πλάσμα υδροξυαπατίτη, αναπτύχθηκε μια νέα τεχνική κάλυψης της εμφυτευματικής επιφάνειας εμπνευσμένη από τη φυσική διαδικασία της βιοαπομεταλλικοποίησης. Σε αυτή τη βιομιμητική μέθοδο, επιτυγχάνεται βελτίωση των επιφανειακών ιδιοτήτων του εμφυτεύματος μετά την εμφύτευσή του αξιοποιώντας την επαφή του με τα βιολογικά υγρά (αίμα, ορός κλπ.) Προκειμένου να επιταχυνθεί αυτή η διαδικασία έχουν

ecules controlling the bone remodelling process such as bisphosphonates. It is currently proved that these drugs increase bone density locally, in the peri-implant region. Experimental studies have not registered negative effects of the method; in contrast there is a slight but significant increase in osseointegration, especially when initially HA-coated dental implants are immerged in pamidronate or zoledronate. The only problem to be solved was the grafting and sustained release of antiresorptive drugs on the titanium implant surface. Due to high chemical affinity of bisphosphonates for calcium phosphate surface, incorporation of drug could be achieved by using biomimetic coating at room temperatures. In any case the drug dose should be pre-determined because the increase in peri-implant bone density depends on bisphosphonates' concentration (Yoshinari et al. 2001, Josse et al. 2004, Le Guehennec et al. 2007).

8b) BMPs (Bone Morphogenetic Proteins)

Another promising treatment method is the improvement of the implant surface with elements of extracellular bone matrix. These are collagen I which enhances the adhesion of osteoblasts, glycosaminoglycan chondroitin which has the ability to store growth factors and bone morphogenetic proteins (BMPs) (Von Wilmowsky et al. 2011). More specifically, through this triple coating immediate osseointegration of BMPS with extracellular matrix is achieved whilst collagen and chondroitin serve as a base for the adhesion of osteogenic cells (Stadlinger et al. 2008). During healing process, proteins, platelets and other macromolecules are absorbed at the implant surface, with proteins controlling the absorption of pro-osteoblast as is mentioned before. Among proteins, fibronectin has an important role in this method both binding collagen, white fibrous substance, heparin and integrines and assisting osteoblast adhesion via RGD acid at the implant surface (Park and Davies 2000, Schliephake et al. 2005, Von Wilmowsky et al. 2014).

8c) Biomimetic calcium phosphate coatings on titanium dental implants.

In order to overcome the drawbacks of plasma-sprayed HA coatings, a new technique was developed inspired by the natural process of biomineralization. In this biomimetic technique, there is a significant improvement of implant surface properties after implantation, taking advantage of its contact with body fluids (blood, serum). In order to accelerate the deposition of coatings various methods have been developed. The first one is the electrodeposition of calcium phosphate by using a current, a titanium cathode and a platinum anode. It leads to the formation of brushite coatings which later are converted into apatite via hydrothermal processing. Total control of the thickness layer is achieved and presents reproducibility and efficacy. The

προταθεί δυο κύριες μέθοδοι. Η πρώτη στηρίζεται στην ηλεκτροεναπόθεση φωσφορικού ασβεστίου με τη χρήση ρεύματος που τελικά οδηγεί στο σχηματισμό στρώματος βρουξίτη ο οποίος στη συνέχεια επικαλύπτεται με απατίτη με υδροθερμική διαδικασία. Με τη μέθοδο αυτή ελέγχεται το πάχος του στρώματος που εναποτίθεται και παρουσιάζει υψηλή επαναληψιμότητα και αποτελεσματικότητα. Η δεύτερη μέθοδος βασίζεται στη βιομιμητική κατακρήμνιση του υδροξυαπατίτη στην επιφάνεια του εμφυτεύματος κατά την εμβύθιση σε βιολογικά υγρά. Ωστόσο παραμένει ακόμα μια τεχνική της οποίας τα αποτελέσματα βασίζονται ακόμα σε προκλινικές μελέτες (Leeuwenburgh και συν. 2001, Le Guehennec και συν. 2007).

ΣΥΖΗΤΗΣΗ

Η αυξανόμενη ανάγκη για πληρέστερη και ταχύτερη οστεοενσωμάτωση των οδοντικών εμφυτευμάτων επιβάλλει συνεχώς την εύρεση νέων τεχνικών ή το συνδυασμό 2-3 εξ αυτών προκειμένου να επιτευχθούν καλύτερα αποτελέσματα. Η πλειοψηφία των τεχνικών υποστηρίζει τη χρησιμότητα μιας αδρής επιφάνειας τροποποιημένης μηχανικά ωστόσο όμως έρευνες απέδειξαν ότι και η χημική επεξεργασία έχει υψηλή αποτελεσματικότητα. Η έρευνα στράφηκε στη χρήση βιοσυμβατών υλικών όπως τα οξείδια τιτανίου και τα απορροφήσιμα βιοενεργά κεραμικά υλικά, ενώ συνεχίζεται η προσπάθεια να προσδιοριστεί η ευεργετική ίσως δράση της επικάλυψης με υδροξυαπατίτη, τεχνικής που χρησιμοποιείται με θετικά αποτελέσματα στην ορθοπαιδική (Διάγραμμα 1). Ακόμα και αν όλες οι τεχνικές προτείνουν ένα περίπου ίδιο πρότυπο αδρότητας οι μικροδιαφορές μεταξύ τους, εμφανείς στο ηλεκτρονικό μικροσκόπιο, μπορεί να οδηγήσουν σε διαφορετική οστεοενσωμάτωση. Ωστόσο, τα τελευταία χρόνια κάνουν την εμφάνισή τους οι πρώτες έρευνες για τη νανοεπεξεργασία της εξωτερικής επιφάνειας, με τα αποτελέσματα όλων να συγκλίνουν στο ίδιο σημείο. Η νανοεπεξεργασμένη επιφάνεια είναι αυτή που υπόσχεται τη μεγαλύτερη επιφάνεια επαφής μεταξύ οστού και εμφυτεύματος και την ταχύτερη οστεονσωμάτωση (Wennerberg και Albrektsson, 2009, Jeong και συν. 2010). Λαμβάνοντας υπ'οψιν όλες τις διαφορετικές μεθόδους επεξεργασίας της εξωτερικής επιφάνειας των εμφυτευμάτων καταλήγουμε στα εξής συγκριτικά συμπεράσματα: Όλες οι τροποποιημένες επιφάνειες που προκύπτουν μετά από επεξεργασία των οδοντικών εμφυτευμάτων είναι βιοσυμβατές και οστεοεπαγωγικές. Τα εμφυτεύματα που επικαλύπτονται με υδροξυαπατίτη παρουσιάζουν μεγάλη επιφάνεια επαφής με το οστό και καλού βαθμού σταθερότητα. Η μηχανική σύμπλεξη που επιτυγχάνουν αυτού του είδους τα οδοντικά εμφυτεύματα υπερέχει σημαντικά αυτής των αμμοβολημένων εμφυτευμάτων (Coelho και Lemons 2009, Jeong και συν. 2010). Επίσης, τα εμφυτεύματα τα οποία έχουν δεχτεί χημική επεξεργασία και

second method is based on the biomimetic precipitation of calcium phosphate on titanium surface by immersion in body fluids. However, it is a method whose results are yet based on preclinical studies (Leeuwenburgh et al. 2001, Le Guehennec et al. 2007).

DISCUSSION

The increasing need for successful and fast osseointegration of dental implants is always imposing the need of new methods or the combination of them in order to achieve better results. The majority of treatment methods supports the necessity of a mechanically treated rough surface however researche demonstrated that chemical treatment is also highly effective. Research was directed to the use of biocompatible materials such as titanium oxide and bioactive ceramic materials, whilst the effort to determine the beneficial action of hydroxyapatite coating, a method already used in orthopedics with positive results, is ongoing (Diagram 1).

Although all methods serve the same standard of roughness, micro-differences among them are visible in electron microscope and may lead to different osseointegration. However, recently new reports make their appearance concerning nano-treatment of the surface; it seems that the latter offers better bone to implant contact and faster osseointegration (Wennerberg and Albrektsson, 2009, Jeong et al. 2010). Taking into consideration all the different methods of treating the external implant surface we come to the following comparative conclusions: they are all biocompatible and osteoconductive. The implants coated with hydroxyapatites present a high bone to impact surface and satisfactory stability. The mechanic interlocking which is achieved by these implants excels of those of grit-blasted implants (Coelho and Lemons, 2009, Jeong et al. 2010). Moreover mechanically treated dental implants and especially these which have electrochemically improved surfaces with titanium oxides 600-1000 nm thick, present better biological behavior and more effective osseointegration (Sul et al. 2002). Specifically, dental implants that have been grit-blasted with 1,5 μm grains have the highest BIC and the better osseointegration (Wennerberg et al. 2004), and the implants which have been both blasted and etched with HF present significantly greater stability and BIC (Cho and Park, 2003, Ellingsen et al. 2004). Therefore, as it was mentioned, dental implants which are treated with titanium plasma spraying (TPS) present the less bone response in relation to grit-blasted and acid-etched or double treated implants (Wenneberg and Albrektsson, 2009). Finally anodized implants have the less roughness and therefore the lower level of osseointegration. It is worth mentioning that the majority of the methods which were described before are used for creating a nano- treated surface. Anodization, TPS and grit-blasting are methods which can create a dental surface with nano features.

μάλιστα έχουν ηλεκτροχημικά ενισχυμένες με οξείδια τιτανίου επιφάνειες που καλύπτονται από οξείδια πάχους 600-1000 nm (Sul και συν. 2002) παρουσιάζουν καλύτερη βιολογική συμπεριφορά και πιο επιτυχή οστεοενσωμάτωση. Συγκεκριμένα, τα οδοντικά εμφυτεύματα που έχουν αμμοβοληθεί με κόκκους 1,5 μm παρουσιάζουν τη μεγαλύτερη επιφάνεια επαφής με το οστό και την καλύτερη οστεοενσωμάτωση (Wennerberg και συν. 2004), καθώς και τα εμφυτεύματα τα οποία έχουν πρώτα αμμοβοληθεί και στη συνέχεια έχουν αδροποιηθεί με HF παρουσιάζουν σημαντικά μεγαλύτερη σταθερότητα και επιφάνεια επαφής εμφυτεύματος με οστό (Cho και Park, 2003, Ellingsen και συν. 2004). Όμως, έχει διαπιστωθεί ότι τα οδοντικά εμφυτεύματα που έχουν ψεκαστεί με πλάσμα τιτανίου (TPS) παρουσιάζουν λιγότερη οστική ανταπόκριση σε σχέση με τα αδροποιημένα και τα αμμοβολημένα και κυρίως απ' αυτά που είναι διπλά επεξεργασμένα (Wenneberg και Albrektsson, 2009) και τέλος τα εμφυτεύματα που έχουν τροποποιηθεί με ηλεκτρολυτική παθητικοποίηση εμφανίζουν τη λιγότερη αδρότητα και συνεπώς και τη μικρότερου βαθμού οστεοενσωμάτωση. Αξίζει να αναφερθεί επίσης, ότι οι περισσότερες από τις μεθόδους που αναφέρθηκαν προηγουμένως χρησιμοποιούνται για να προσδώσουν νανο-χαρακτηριστικά στην επιφάνεια των εμφυτευμάτων. Η ανοδίωση, ο ψεκασμός με πλάσμα και η αμμοβόληση είναι τεχνικές που μπορούν να δημιουργήσουν μια επιφάνεια εμφυτεύματος με νανοχαρακτηριστικά, ωστόσο όμως πραγματοποιούνται τόσες πολλές χημικές μεταβολές στο μεγαλύτερο μέρος της επιφάνειας του υλικού που καθιστά δύσκολο να προσδιορίσουμε τόσο τα αρνητικά όσο και τα θετικά αυτής της μεθόδου. Χωρίς καμία αμφιβολία το ενδιαφέρον των επιστημόνων για τη νανοτεχνολογία είναι μεγάλο και συνεχώς γίνονται νέες μελέτες (Bressan και συν. 2013).

Συνοψίζοντας, όλα τα μέχρι τώρα ερευνητικά δεδομένα καταλήγουμε στο συμπέρασμα ότι τα εμφυτεύματα που πρώτα έχουν δεχθεί μηχανική επεξεργασία (αμμοβολή ή/και αδροποίηση) και εν συνεχεία έχουν και χημικά τροποποιηθεί με ιόντα φθορίου παρουσιάζουν την πιο αποτελεσματική οστεοενσωμάτωση και ισχυρότερη σχέση μεταξύ εμφυτεύματος-οστού (Berglundh και συν. 2008). Τα οδοντικά εμφυτεύματα αυτού του τύπου παρουσιάζουν καταλληλότερες συνθήκες για να προαχθεί η οστεοενσωμάτωση σε σύγκριση με τα οδοντικά εμφυτεύματα απο τιτάνιο που έχουν την ίδια ή και μεγαλύτερη αδρότητα αλλά δεν έχουν επικαλυφθεί με ιόντα φθορίου (Isa και συν. 2006).

However, there are so many chemical changes at the material surface so it is difficult to determine both the pros and cons of this method. Undoubtedly, the interest of scientists for nanotechnology is great and new research projects are always in process (Bressan et al. 2013).

Summing up, all the update results come to the conclusion that the implants which are firstly mechanically treated (grit-blasting, acid-etching) and later chemically treated with fluoride ions present the most effective osseointegration and the mightier BIC (Berglundh et al. 2008). This type of dental implants presents the most appropriate circumstances to promote osseointegration in comparison with the titanium dental implants which have the same or bigger roughness but they are not coated with fluoride ions (Isa et al. 2006).

ΒΙΒΛΙΟΓΡΑΦΙΑ/REFERENCES

Αγγελόπουλος ΑΠ , Αλεξανδρίδης Κ , Κατσικέρης Ν: Σύγχρονη Στοματική και Γναθοπροσωπική Χειρουργική. 2η έκδοση. Ιατρικές εκδόσεις Λίτσας, Αθήνα 2010

Ανδριτσάκης Δ: Ακίνητη Επανορθωτική Οδοντιατρική, κεφ.21, σελ.340-345, εκδ. Ζαχαρόπουλος, 2002

Ντήτριχ Ε: Εμφύτευμα- Ασθενής. Παράγοντες που επηρρεάζουν την οστεοενσωμάτωση. Στοματολογία 65:89-99, 2008

Φανδρίδης Σ. Ιωάννης: Χαρακτηρισμός της επιφάνειας οστεοενσωματούμενων οδοντικών εμφυτευμάτων τιτανίου επεξεργασμένων με διάφορους τρόπους. Διδακτορική Διατριβή, Οδοντιατρική Σχολή Αθηνών-Τομέας βασικών επιστημών και βιολογίας στόματος. Εργαστήριο Βιοϋλικών, 2006

Abrahamsson I, Berglundh T, Albouy J: Healing at fluoride implants placed in wide marginal defects: an experimental study in dogs. Clin. Oral Impl Res 19:153-159, 2008

Albrektsson T, Wennerberg A: Oralimplant surfaces : Part 1- review focusing on topographic and chemical properties of different surfaces and in vivo responses to them. Int J Prosthodont 17(5):536-43, 2004

Aparicio C, Gil FJ, Fonseca C, Barbarosa M, Planell JA: Corrosion behavior of commercially pure titanium shot blasted with different materials and size of shot particles for dental impant applications. Biomaterials 24:263-76, 2003

Berglundh T, Abrahamsson I, Albouy JP, Lindhe J : Bone healing at implants with a fluoride-modified surface: an experimental study in dogs. Clin. Oral Impl Res 18:147-152, 2007

Braga FJC, Marques RFC., Almeida- Filho E, Guastaldi AC.: Surface modification of Ti dental implants by Nd :YVO4 laser irradiation. Appl Surf Sci 53:9.203-8, 2007

Branemark P.I.: Introduction to osseointegration in tissue-integrated prosthesis. Osseointegration in clinical Dentistry. Quintessence Publ.Co., Inc. Chicago,1985

Branemark P.I., Hanson B.O., Adell R., Breine V., Lindstrom J., Hallen O., Ohman A.: Osseointegrated implants in the treatment of the edentulus jaw. Experience from a 10-year period. J Plastic Reconstr. Surg. 11 (suppl.16), 1977

Bressan E, Sbricoli L, Guazzo R, Tocco I, Romann M, Vindigni V, Stellini E, Gardin C, Ferroni L, Sivolella S, Zavan B : Nanostructured surfaces of dental implants. Int J. Mol Sci 14:1918-1931, 2013

Cho SA, Park KT: The removal torque of titanium screw inserted in rabbit tibia treated by dual acid etching. Biomaterials 24(20):3611-7, 2003

Coelho PG, Lemons JE.: Physio/chemical characterization and in vivo evaluation of nanothickness bioceramic depositions on alumina-blasted/ acid-etched Ti-6A1-4V implant surfaces. J Biomed mater Res A. 90:351-61, 2009

Cohran DL, Buser D, Bruggenkate CM, Weingart D, Taylor TM, Bernad JP, et al.: The use of reduced healing times on ITI implants with a sandblasted and acid-etched (SLA) surface: early results from clinical trials on ITI SLA implants. Clin Oral Implants Res 13:144-53, 2002

Davies JE : Understanding peri-implant endosseous healing. J Dent Educ 67:932-49, 2003

Ducheyne P, Van Raemdonck W, Heughebaert JC, Heughebaert M: Structural analysis of hydroxyapatite coatings on titanium. Biomaterials 7(2):97-103, 1986

Duske K, Koban I, Kindel E, et al.: Atmospheric plasma enhances wettability and cell spreading on dental implant metals. Journal of Clinical Periodontology 39:400-7, 2012

Ellingsen JE, Johansson CB, Wennerberg A, Holmén A: Improved retention and bone -to- implant contact with fluoride – modified titanium implants. Int J Oral Maxillofac Implants 19(5): 659-6, 2004

Faeda R.S, Tavares H.S, Sartori R., Guastaldi A.C, Marcantonio E. Jr : Evaluation of titanium implants with surface midification by laser beam. Biomechanical study in rabbit tibias. Braz Oral Res 23(2):137-43, 2009

Farley JR, Wergedal JE, Baylink DJ: Fluoride directly stimulates proliferation an alkaline phosphatase activity in bone-forming cells. Science 222: 330-2, 1983

Ferguson SJ, Broggini N, Wieland M, Wild de M, Rupp F, Gerstorfer J, Cohran DL, Buser D: Biomechanical evaluation of the interfacial strength of a chemically modified sandblasted and acid-etched titanium surface. J Biomed Mater Res 78(2): 291-7, 2006

Guastaldi F, Yoo D, Marin C, Tovar N and al. : Plasma treatment maintains surface energy of the implant surface and enhances osseointegration. Int J Biomater, Vol 2013, Article ID 354125, 2013

Isa ZM, Shneider GB, Zaharias R, Seabold D, Standord CM: Effects of fluoride-modified titanium surfaces on osteoblast proliferation and gene expression. Int J Oral Maxillofac Imlants 21(2): 203-11, 2006

Ivanoff CJ, Hallgren C, Widmark G, Sennerby L, Wennerberg A.: Histologic evaluation of the bone integration of TiO(2) blasted and turned titanium microimplants in humans. Clin Oral Implants Res 12: 128-34, 2001

Jeong R, Marin C, Granato R, Suzuki M, Gil NJ, Granjeiro M, Coelho C: Early bone healing around implant surfaces treated with variations in the resorbable blasting media method. A study in rabbits.Med Oral patol Oral Cir Bucal 15(1):19-25, 2010

Josse S, Faucheux C, Soueidan A, Grimandi G, Massiot D, Alonso B, et al: Chemically modified calcium phosphates as novel materials for biophosphonate delivery. Adv Mater 16:1423-7, 2004

Lee J, Rouhfar L, Beirne O: Survival of hydroxyapatite-coated implants: a meta-analytic review. J Oral Maxillofac Surg 58:1372-9, 2000

Leeuwenburgh S, Layrolle P, Barrere F, de Bruijin J, Schoonman J, van Blitterswijk CA, et al : Osteoblastic resorption of biomimetic calcium phosphate coatings in vitro. J Biomed Mater Res 56: 208-15, 2001

Le Guehennec L, Soueidan A, Layrolle P, Amouriq Y: Surface treatments of titanium dental implants for rapid osseointegration. Dental Materials 23:844-854, 2007

Novaes AB, Papalexiou V, Grisi MF, Souza S, Taba Jr M, Kajiwara JK : Influence of implant microstructure on the osseointegration of immediate implants placed in periodontally infected sites. A histomorphometric study in dogs. Clin Oral Implants Res 15:34-43, 2004

Ong JL, Chan DC: Hydroxyapatite and their use as coatings in dental implants: a review. Crit Rev Biomed Eng 28(5-6):667-707, 2000

Park JY, Davies JE: Red blood cell and platelet interactions with titanium implant surfaces. Clin Oral Implants Res 11:530-9, 2000

Park K, Heo SJ, Koak J, Kim S, Lee J, Kim S: Osseointegration of anodized titanium implants under different current voltages: a rabbit study. J Oral Rehabilitation 34:517-527, 2007

Rasmusson L, Roos J, Bystedt H.: A 10-year-follow-up study of titanium dioxide-blasted implants. Clin Implant Dent Relat Res 7:36-42, 2005

Schliephake H, Schmweber D, Dard M, Sewing A, Aref A, Roessler S.: Functionalization of dental implant surfaces using adhesion molecules. J Biomed Mater Res 3(1):88-96, 2005

Souza AF, Queiroz PT, Guastaldi CA, Garcia-Junior RI. Magro-Filho O et al.: Comperative in vivo study of commercially pure Ti implants with surfaces modified by laser with and without silicate deposition: Biomechanical and scanning electron microscopy analysis. J Biomed mater Res Part B 101B: 76-84, 2013

Stadlinger B, Pilling E, Huhle M, Mai R, Bierbaum S, Scharnweber D, Kuhlisch E, Loukota R, Eckelt U: Evaluation of osseointegration of dental implants coated with collagen, chondroitin sulphate and BMP-4: an animal study. Int. J. Oral Maxillofac. Surg. 37:54–59, 2008

Sul YT, Johansson C, Rose K, Albrektsson T.: Qualitative and quantitative observations of bone tissue reactions to anodized implants. Biomaterials 23:1809-1817, 2002

Urban RM, Jacobs JJ, Tomlinson MJ, Gavrilovic J, Black J, Peoch M : Dissemination of wear particles to the liver, spleen and abdominal lymph nodes of patients with hip or knee replacement. J Bone Jt Surg Am 82:457-77, 2000

Von Wilmowsky C, Schwarz S, Kerl JM, Srour S, Lell M, Felszeghy E et al.: Reconstruction of a mandibular defect with autogenous, autoclaved bone grafts and tisuue engineering: an in vivo pilot study. J Biomed Mater Res A 94(4):1510-1518, 2011

von Wilmowsky C, Moest T, Nkenke E, Stelzle F, Karl A, Schlegel K.A : Implants in bone:Part I.A current overview about tissue response, surface modifications and future perspectives. Oral Maxillofac Surg 18(3): 243-57, 2013

Wennerberg A, Ide-Ektessabi A, Hatkamata S, Sawase T, Johansson C, Albrektsson T, Martinelli A, Södervall U, Odelius H : Titanium release from implants prepared with different surface roughness. Clin Oral Implants Res. 15(5):505-1, 2004

Wennerberg A, Albrektsson T: Effects of titanium surface topography on bone integration: a systematic review. Clin Oral Impl. Res 20:172-184, 2009

Wheeler S : Eight-year clinical retrospective study of titanium plasma-sprayed and hydroxyapatite-coated cylinder implants. Int J Oral Maxillofac Implants 11:340-50, 1996

Yoshinari M, Oda Y, Ueki H, Yokose S: Immobilization of biophosphonate on surface modified titanium. Biomaterials 22:709-15, 2001

Διεύθυνση επικοινωνίας:
Νάντια Θεολόγη-Λυγιδάκη
Παπαδιαμαντοπούλου 2,
11528 Αθήνα, Ελλάδα
Τηλ.: 210 7211869
e-mail: lygidakis-nadia@ath.forthnet.gr

Address:
Nadia Theologie-Lygidakis
2 Papadiamantopoulou Str.,
15128 Athens, Greece
Tel.: 0030 210 7211869
e-mail: lygidakis-nadia@ath.forthnet.gr

Επιλογές από την βιβλιογραφία/Literature selection

Παρουσίαση εκτεταμένης περίληψης άρθρων, από επιστημονικά περιοδικά συγγενών ειδικοτήτων που αφορούν την Στοματική και Γναθοπροσωπική Χειρουργική

Presentation in Greek of extended summaries from papers on Oral and Maxillofacial Surgery, published in Journals of relative Specialties

Int. J. Oral Maxillofac. Surg. (2014), doi.org/10.1016/j.ijom.2014.07.010. Epub ahead of print

Complications associated with inferior alveolar nerve repositioning for dental implant placement: a systematic review

B. M. Vetromilla, L. B. Moura, C. L. Sonego, M. A. Torriani, O. L. Chagas Jr

Επιπλοκές από την μετατόπιση του κάτω φατνιακού νεύρου για την τοποθέτηση οδοντικών εμφυτευμάτων: μια συστηματική ανασκόπηση

Τις δύο τελευταίες δεκαετίες, η τοποθέτηση οδοντικών εμφυτευμάτων είναι πολύ δημοφιλής για την αντιμετώπιση της νωδότητας της κάτω γνάθου. Σε περιπτώσεις κατά τις οποίες υπάρχει ανεπάρκεια στο ύψος του οστού της κάτω γνάθου, οι επιλογές που υπάρχουν είναι σχετικά λίγες. Συγκεκριμένα, μπορούν να χρησιμοποιηθούν τα κοντά εμφυτεύματα, οστικό μόσχευμα για την αύξηση του ύψους της γνάθου και η μετατόπιση του κάτω φατνιακού νεύρου (ΚΦΝ). Η μετατόπιση μπορεί να γίνει με την χρήση μιας από τις εξής δύο τεχνικές. Η πρώτη αφορά στην πλάγια μετατόπιση του ΚΦΝ μετά από την ανεύρεση και παρασκευή του, την μετατόπισή του παρειακά και την ελεύθερη επαφή του με τα οδοντικά εμφυτεύματα, μετά από την τοποθέτηση τους. Η δεύτερη αφορά στην μετατόπιση του ΚΦΝ μετά από οστεοτομία που περιλαμβάνει και το γενειακό τρήμα, αφού προηγουμένως γίνει διατομή του τομικού νεύρου, με μετάθεση του ΚΦΝ μαζί με το οστούν σε σχετικά πιο οπίσθια θέση. Σκοπός της μελέτης αυτής ήταν να απαντήσει στο ερώτημα ποιες είναι οι επιπλοκές που προκύπτουν από την χειρουργική μετατόπιση του ΚΦΝ.
Η μελέτη συμπεριέλαβε όλες τις γνωστές έγκυρες βάσεις βιβλιογραφικών δεδομένων, με την χρήση των σχετικών λέξεων κλειδιών αναζήτησης μέχρι την 19η Μαρτίου 2013 και προέκυψαν συνολικά 116 άρθρα. Από αυτά, τα 30 άρθρα επιλέχθηκαν τελικά ως άμεσα σχετικά με τον σκοπό της μελέτης. Έξι άρθρα εξαιρέθηκαν, καθώς δεν πληρούσαν τα βασικά κριτήρια της μελέτης και έτσι τελικά, 24 άρθρα αποτέλεσαν το υλικό μελέτης της ανασκόπησης της μελέτης. Από αυτά τα άρθρα, τα 10 αφορούσαν σε αναφορές περίπτωσης η σειράς περιπτώσεων, τα 7 σε προοπτικές μελέτες και τα 3 σε αναδρομικές.
Την τεχνική με την πλάγια μετατόπιση του ΚΦΝ ανέφεραν τα 7 άρθρα, την τεχνική της μετατόπισης μετά από οστεοτομία 15 άρθρα, ενώ 2 άρθρα και τις δύο τεχνικές. Σε 4 άρθρα αναφερόταν η χρήση πιεζοτόμου, σε 10 η χρήση φρεζών οστού, ενώ σε 10 δεν ανέφεραν το είδος του εργαλείου που χρησιμοποιήθηκε για τις οστικές παρασκευές. Σε 4 άρθρα αναφέρθηκε η χρήση απορροφήσιμων μεμβρανών, ενώ σε 16 η χρήση οστικού μοσχεύματος.
Συνολικά οι εργασίες που περιελήφθησαν στην μελέτη, αφορούσαν 125 ασθενείς που υποβλήθηκαν σε πλάγια μετατόπιση του ΚΦΝ. Από αυτούς οι 123 υποβλήθηκαν σε αξιολόγηση της νευρολογικής κατάστασης του ΚΦΝ μετεγχειρητικά. Αρχικά οι 118 (95,9%) παρουσίασαν υπαισθησία του ΚΦΝ, αλλά στο τέλος της μετεγχειρητικής παρακολούθησης μόνο οι 4 (3,4%) εμφάνισαν μόνιμη υπαισθησία. Αντίστοιχα, 150 ασθενείς υποβλήθηκαν σε μετατόπιση του ΚΦΝ μετά από οστεοτομία. Από αυτούς οι 146 υποβλήθηκαν σε αξιολόγηση της νευρολογικής κατάστασης του ΚΦΝ μετεγχειρητικά. Αρχικά οι 86 (58,9%) παρουσίασαν υπαισθησία του ΚΦΝ, ενώ στο τέλος της μετεγχειρητικής παρακολούθησης οι 19 (22,1%) εμφάνισαν μόνιμη υπαισθησία. Από τις μελέτες που ανέφεραν την ύπαρξη μόνιμης υπαισθησίας του ΚΦΝ, το 11% (σε 1 από 9) χρησιμοποιήθηκε πιεζοτόμος.
Η κινητοποίηση των νεύρων απαιτεί ακρίβεια, εμπειρία, γνώση της ανατομίας και την ικανότητα παρέμβασης σε περίπτωση πιθανών επιπλοκών. Τα τελευταία χρόνια η μετατόπιση του ΚΦΝ χρησιμοποιείται ευρέως ως εναλλακτική μέθοδος αυτών των κοντών εμφυτευμάτων και των οστικών μοσχευμάτων, για την τοποθέτηση οδοντικών εμφυτευμάτων σε οπίσθιες θέσεις της κάτω γνάθου

όταν δεν υπάρχει ικανοποιητικό ύψος οστού. Η μέθοδος της μετατόπισης του ΚΦΝ, παρουσιάζει το πλεονέκτημα ότι μπορεί να γίνει στην ίδια χειρουργική επέμβαση με την τοποθέτηση των οδοντικών εμφυτευμάτων, χωρίς να απαιτείται η χρήση οστικών μοσχευμάτων από άλλη δότρια θέση. Επίσης ότι τα οδοντικά εμφυτεύματα μπορούν να έχουν στήριξη από δύο συμπαγείς φλοιούς κατά την τοποθέτηση τους, αυξάνοντας έτσι την πρωτογενή σταθερότητα τους. Τα εμφυτεύματα που τοποθετούνται με ταυτόχρονη μετατόπιση του ΚΦΝ, παρουσιάζουν μικρότερο κίνδυνο οστικής απώλειας σε σχέση με τα κοντά εμφυτεύματα, όταν τοποθετηθούν σε κλινικά όμοιες περιπτώσεις. Τέλος, τα εμφυτεύματα που τοποθετούνται σε κάτω γνάθους μετά την μετατόπιση του ΚΦΝ, παρουσιάζουν μεγαλύτερη αντοχή σε ισχυρές μασητικές πιέσεις, βοηθώντας έτσι στο να επιτευχθούν πολύ καλά αποτελέσματα στις τελικές προσθετικές αποκαταστάσεις.

Ωστόσο υπάρχουν ασφαλώς και μειονεκτήματα της μεθόδου αυτής. Η ανατομία της περιοχής αλλάζει οριστικά και παρουσιάζεται μια παροδική εξασθένηση της αντοχής της κάτω γνάθου. Έτσι αυξάνεται σχετικά η πιθανότητα εμφάνισης κατάγματος της κάτω γνάθου. Φυσικά το σημαντικότερο μειονέκτημα της μεθόδου παραμένει η εμφάνιση διαταραχής της αισθητικότητας του ΚΦΝ. Η διαταραχή αυτή μπορεί να πάρει την μορφή υπαισθησίας, παραισθησίας και υπεραισθησίας. Ωστόσο πολλοί ασθενείς που εμφάνισαν αισθητική διαταραχή της λειτουργίας του ΚΦΝ, ανέφεραν ότι αυτή δεν επηρέασε σημαντικά την ποιότητα ζωής τους, σε σύγκριση με τα πλεονεκτήματα που αποκόμισαν από την μετατόπιση του νεύρου και θα την επαναλάμβαναν.

Η οστεοενσωμάτωση των οδοντικών εμφυτευμάτων μετά από την εφαρμογή της τεχνικής αυτής φτάνει σε ποσοστό το 93,8 ως και 100%. Η χρήση απορροφήσιμων μεμβρανών μεταξύ νεύρου και εμφυτευμάτων δεν έχει ξεκαθαριστεί αν προσφέρει κάποιο πλεονέκτημα. Η χρήση του πιεζοτόμου ως εργαλείο για την διενέργεια των οστεοτομιών, φαίνεται ότι ελαττώνει τον κίνδυνο εμφάνισης βλάβης στο νεύρο.

Η έλλειψη τυχαιοποιημένων μελετών σχετικά με την μετατόπιση του ΚΦΝ για την τοποθέτηση οδοντικών εμφυτευμάτων, δεν επιτρέπει την ασφαλή αξιολόγηση του αν και πότε πρέπει η μέθοδος να επιλέγεται για την αποκατάσταση της ατροφικής κάτω γνάθου. Απαιτούνται περισσότερες κλινικές μελέτες σχετικά με το θέμα, αν και η διεθνής τάση είναι υπέρ της χρήσης της μεθόδου, καθώς από την διαθέσιμη βιβλιογραφία φαίνεται ότι οι διαταραχές της αισθητικότητας που προκύπτουν από την μετατόπιση του ΚΦΝ, γίνονται καλά ανεκτές από τους ασθενείς στους οποίους εμφανίστηκαν.

Br J Oral Maxillofac Surg (2014), doi.org/10.1016/j.bjoms.2014.05.006. Epub ahead of print

Influence of type of helmet on facial trauma in motorcycle accidents

M. A. Cini, B. Grassi Prado, P. de Fragas Hinnig, W. Y. Fukushima, F. Adami

Η επίδραση του τύπου του κράνους στα τραύματα του προσώπου από ατυχήματα με μοτοσικλέτα

Τα τραύματα του προσώπου, των καταγμάτων του σπλαχνικού κρανίου συμπεριλαμβανομένων, έχουν σοβαρές επιπτώσεις στην διαχείριση των ασθενών με πολλαπλά τραύματα. Η εφαρμογή των νόμων που επιβάλουν την χρήση ζώνης ασφαλείας στους οδηγούς αυτοκινήτων και κράνους στους οδηγούς δικύκλων, έχει μεγάλη επίπτωση στην συχνότητα τραυμάτων του προσώπου, ελαττώνοντας σημαντικά την συχνότητα εμφάνισης τους. Τα τραύματα του προσώπου έχουν δυστυχώς σημαντικές επίδραση στην λειτουργικότητα αλλά και τα συναισθήματα του ασθενούς. Ταυτόχρονα δημιουργούν σημαντική οικονομική επιβάρυνση στον προϋπολογισμό του κράτους για επεμβάσεις και νοσήλια. Το προσωπικό τραύμα αντιπροσωπεύει το 7,4 ως 8,7% των αιτίων που οδηγούν τους ασθενείς στα τμήματα επειγόντων περιστατικών των νοσοκομείων. Το πρόσωπο είναι ευάλωτο και η προστασία του μειωμένη από τα ανοικτού τύπου κράνη και έτσι μπορεί να εξηγηθεί η συχνή εμφάνιση τραυμάτων στην περιοχή αυτή και μάλιστα μεγάλης σοβαρότητας.

Τα τραύματα της κεφαλής αντιπροσωπεύουν το 50% περίπου των θανατηφόρων τραυμάτων και η αντιμετώπιση τους απαιτεί την συνεργασία πολλών ιατρικών ειδικοτήτων και συγκεκριμένα της οφθαλμολογίας, της γενικής χειρουργικής, της στοματικής και γναθοπροσωπικής χειρουργικής, της πλαστικής χειρουργικής και της νευροχειρουργικής. Ο αριθμός των τραυματιών λόγω εμπλοκής σε τροχαίο ατύχημα, είναι γενικά μεγαλύτερος από αυτόν που τραυματίζονται σε εκτός δρόμου ατυχήματα. Οι μελέτες σχετικά με την χρήση του κράνους επικεντρώνονται κυρίως σε δύο ζητήματα. Την αποτελεσματικότητα των νόμων σχετικά με την χρήση του κράνους και την προστασία που αυτό προσφέρει από τις εγκεφαλικές βλάβες και τον θάνατο από αυτές. Λίγα πράγματα ωστόσο είναι γνωστά σχετικά με την προστασία που προσφέρει στο πρόσωπο η χρήση του κράνους. Σκοπός αυτής της μελέτης ήταν να αξιολογήσει την σχέση του τύπου του κράνους και του είδους του τραύματος του προσώπου που παρατηρείται.

Στην μελέτη συμπεριλήφθηκαν 157 ασθενείς που προσήλθαν στο τμήμα επειγόντων περιστατικών του Νοσοκομείου του Sao Paulo της Βραζιλίας στο διάστημα μεταξύ Ιανουαρίου και Δεκεμβρίου του 2011, με τραύματα του προσώπου μετά από ατύχημα με μοτοσικλέτα. Όσοι

ασθενείς εμφάνιζαν τραύματα σε άλλα μέρη του σώματος η κατέληξαν, εξαιρέθηκαν της μελέτης. Οι παράμετροι που καταγράφηκαν και αξιολογήθηκαν ήταν η ηλικία, το φύλο, η ακριβής ανατομική περιοχή του προσώπου που έφερε το τραύμα, η θεραπεία που απαιτήθηκε (συντηρητική η χειρουργική) και ο τύπος του κράνους που φορούσε ο ασθενής την στιγμή που τραυματίστηκε στο τροχαίο ατύχημα με την μοτοσικλέτα. Τα κράνη που φορούσαν οι ασθενείς κατά την οδήγηση της μοτοσικλέτας χωρίστηκαν σε δύο τύπους. Αυτά που κάλυπταν ολόκληρο το πρόσωπο (κλειστά) και αυτά που άφηναν ένα μέρος του προσώπου ακάλυπτο (ανοικτά). Στον τύπο των ανοικτών συμπεριλήφθηκαν και τα κράνη τα οποία έχουν άρθρωση με την οποία από κλειστού τύπου μετατρέπονται σε ανοικτού, όταν ο οδηγός ανασηκώσει έναν κινητό μικρό υαλοπίνακα προστασίας. Για την στατιστική ανάλυση χρησιμοποιήθηκαν οι μέθοδοι Χ2 και Fisher exact test.

Οι ασθενείς που συνολικά εμφάνιζαν τραύματα προσώπου στο διάστημα αυτό ήταν 1628. Από αυτούς οι 157 είχαν τραυματισθεί σε ατύχημα με μοτοσικλέτα. Οι 75 ασθενείς φορούσαν κλειστού τύπου κράνος (48%), οι 34 ανοικτού (22%), ενώ οι 48 (31%) δεν φορούσαν καθόλου. Οι δύο πρώτες ομάδες συμπεριλήφθηκαν στην μελέτη αυτή, ενώ η Τρίτη εξαιρέθηκε. Η μέση ηλικία των τραυματιών ήταν τα 26 έτη, με τους άνδρες να υπερέχουν αριθμητικά και μάλιστα σε ποσοστό 91% (143 άνδρες και 14 γυναίκες).

Ο επιπολασμός των επεμβάσεων στους ασθενείς που χρησιμοποιούσαν ανοικτού τύπου κράνος ήταν διπλάσιος από αυτών που χρησιμοποιούσαν κλειστού τύπου κράνους (p=0,013). Ταυτόχρονα ο λόγος των πιθανοτήτων για χειρουργική επέμβαση ήταν στατιστικά σημαντικός για του ασθενείς που φορούσαν ανοικτού τύπου κράνος (p=0,015). Δεν παρατηρήθηκε στατιστικά ισχυρή συσχέτιση του τύπου του κράνους και της ανατομικής περιοχής του προσώπου που τραυματίσθηκε. Συγκεκριμένα, τα είδη των τραυματισμών στην περιοχή του προσώπου που παρατηρήθηκαν και αξιολογήθηκαν στατιστικά ήταν: μώλωπες του προσώπου (p=0,09) και κατάγματα του ζυγωματικού συμπλέγματος (p=0,20), των ρινικών οστών (p=0,86), της κάτω γνάθου (p=0,09), του οφθαλμικού κόγχου (p=0,76), της άνω γνάθου (p=0,37) και τέλος διάφορα οδοντοφατνικά κατάγματα (p=0,59).

Η θεσμοθέτηση νόμων με αυστηρότερες ποινές για τους οδηγούς μοτοσικλέτας που δεν φορούν κράνος, έχει ως αποτέλεσμα την αύξηση της συμμόρφωσης των οδηγών. Αυτό έχει ως συνακόλουθο αποτέλεσμα την σημαντική ελάττωση των τραυμάτων της κεφαλής και την ελάττωση ακολούθως των θανάτων από τα τραύματα αυτά σε ποσοστό από κυμαίνεται από 37% (μελέτη από το Maryland, USA) ως και 44% (μελέτη από την Taiwan). Οι διάφορες μελέτες δείχνουν ότι τα κλειστού τύπου κράνη προστατεύουν από τα σοβαρά τραύματα της κεφαλής, ενώ τα ανοικτού τύπου προστατεύουν περίπου κατά 50% λιγότερο. Ταυτόχρονα η μη χρήση κράνους οδηγεί στον τετραπλασιασμό της πιθανότητας για σοβαρό τραύμα της κεφαλής σε τροχαία ατυχήματα με μοτοσικλέτα.

Στην παρούσα μελέτη δεν βρέθηκε στατιστική συσχέτιση μεταξύ του τύπου του κράνους και του είδους του τραύματος του προσώπου. Ωστόσο βρέθηκε στατιστικά σημαντική συσχέτιση μεταξύ του τύπου του κράνους που χρησιμοποιείται και της πιθανότητας να υποβληθεί ο ασθενής σε χειρουργική επέμβαση. Καθώς στην διεθνή βιβλιογραφία δεν υπάρχουν αρκετές μελέτες που να συσχετίζουν το είδος της θεραπείας με τον τύπο του κράνους, δεν μπορεί να αποδειχθεί η σχέση του τύπου του κράνους και του είδους του τραύματος του προσώπου. Όμως το γεγονός ότι τα τραύματα του προσώπου σε οδηγούς μοτοσικλέτας που χρησιμοποιούν ανοικτού τύπου κράνος, απαιτούν τελικά πιο επιθετική θεραπευτική αντιμετώπιση όπως είναι η χειρουργική επέμβαση, οδηγεί στην ανάγκη για περεταίρω διερεύνηση της χρήσης ανοικτού τύπου κράνους και τις επιπτώσεις της.

Επιμέλεια-απόδοση: Βασίλης Πετσίνης

Ανακοινώσεις/Announcements

Το Συνεδριακό Κέντρο «Δαΐς»

28ο Πανελλήνιο Συνέδριο Στοματικής και Γναθοπροσωπικής Χειρουργικής

ΑΘΗΝΑ, 28-30 ΝΟΕΜΒΡΙΟΥ 2014

Με ιδιαίτερη χαρά σας πληροφορούμε ότι το 28ο Πανελλήνιο Συνέδριο Στοματικής και Γναθοπροσωπικής Χειρουργικής, θα διεξαχθεί στις 28-30 Νοεμβρίου 2014 στην Αθήνα, στο Συνεδριακό Κέντρο «Δαΐς» στο Μαρούσι.

Η θεματολογία της κορυφαίας ετήσιας επιστημονικής εκδήλωσης της Ελληνικής Εταιρείας Στοματικής και Γναθοπροσωπικής Χειρουργικής θα περιλαμβάνει όλο το φάσμα της Χειρουργικής Στόματος, Γνάθων, Προσώπου και Τραχήλου. Ιδιαίτερη βαρύτητα θα δοθεί στα θέματα εκείνα που άπτονται της ειδικότητας αλλά απασχολούν και τους ιατρούς και οδοντιάτρους άλλων όμορων ειδικοτήτων, όπως το τραύμα της στοματογναθοπροσωπικής χώρας, η ελάχιστα επεμβατική στοματική και γναθοπροσωπική χειρουργική, ο καρκίνος και η χειρουργική ογκολογία της κεφαλής και τραχήλου, η χειρουργική και παθολογία των σιελογόνων αδένων, η παθολογία στόματος, η οδοντοφατνιακή χειρουργική και η χειρουργική στόματος, η επανορθωτική και αισθητική χειρουργική προσώπου, η χειρουργική και παθολογία της κροταφογναθικής διάρθρωσης, η ορθογναθική χειρουργική, η στοματική και γναθοπροσωπική εμφυτευματολογία, η προπροσθετική χειρουργική, οι σχιστίες κ.λπ.

Με κεντρική ιδέα «Στοματικός και Γναθοπροσωπικός Χειρουργός: Μία διαδραστική σχέση», το 28ο Πανελλήνιο Συνέδριο Στοματικής και Γναθοπροσωπικής Χειρουργικής, φιλοδοξεί να αποτελέσει μία καμπή στην ολοένα και περισσότερο δυναμικά εξελισσόμενη ειδικότητα της Στοματικής και Γναθοπροσωπικής Χειρουργικής, χτίζοντας νέες αλλά και στέρεες γέφυρες με όλες τις όμορες ειδικότητες της Οδοντιατρικής και Ιατρικής Επιστήμης, στοχεύοντας στην διαχρονική ιπποκράτεια ρήση «επ' ωφελεία καμνόντων».

Οδηγίες για τους συγγραφείς

Το περιοδικό ακολουθεί τις υποδείξεις της Διεθνούς Επιτροπής των Εκδοτών Ιατρικών Περιοδικών (BMJ 302: 338-341, 191).
Η έκδοση του Περιοδικού είναι δίγλωσση, Ελληνική και Αγγλική. Την μετάφραση των επιστημονικών εργασιών στα Αγγλικά ή Ελληνικά αναλαμβάνει η Συντακτική Ομάδα του Περιοδικού ενώ είναι ευπρόσδεκτες και οι μεταφρασμένες εργασίες.
Το περιοδικό δέχεται πρωτότυπες εργασίες που αφορούν θέματα κυρίως Στοματικής και Γναθοπροσωπικής Χειρουργικής, αλλά και συναφών γνωστικών αντικειμένων όπως Στοματολογίας, Διαγνωστικής και Ακτινολογίας, Αναισθησιολογίας και Εμφυτευματολογίας.
Οι ακόλουθοι τύποι επιστημονικών εργασιών γίνονται δεκτές, αφού προηγηθεί κρίση τους από την Επιστημονική Ομάδα του περιοδικού:
Α) Βιβλιογραφικές Ανασκοπήσεις συνολικής έκτασης μέχρι 20 δακτυλογραφημένες σελίδες,
Β) Ερευνητικές Εργασίες, κλινικές και εργαστηριακές, μέχρι 10 σελίδες
Γ) Ενδιαφέρουσες Περιπτώσεις καλά τεκμηριωμένες, μέχρι 4 συνολικά σελίδες.
Δημοσιεύονται επίσης επιστολές προς τον Διευθυντή Σύνταξης, καθώς και ολιγόλογες εργασίες- προτάσεις για τη στήλη «Πρακτικές Λύσεις και Τεχνικές».
Οι εργασίες που υποβάλλονται δε θα πρέπει να έχουν δημοσιευθεί ούτε να βρίσκονται υπό κρίση για δημοσίευση σε άλλα περιοδικά, ενώ ο Διευθυντής Σύνταξης διατηρεί όλα τα δικαιώματα (copyright) των εργασιών που έγιναν δεκτές και πρόκειται να δημοσιευθούν στο περιοδικό.
Προς τον Διευθυντή Σύνταξης αποστέλλεται όλο το υλικό της εργασίας σε ηλεκτρονική μορφή με e-mail (το κείμενο θα πρέπει να είναι δακτυλογραφημένο με διπλό διάστημα) σε αρχείο Microsoft Word.
Πιο συγκεκριμένα για κάθε εργασία υποβάλλονται τα ακόλουθα μέρη που αρχίζουν σε ξεχωριστή σελίδα:
- Επιστολή υποβολής εργασίας στον Διευθυντή Σύνταξης
- Σελίδες τίτλου
- Περίληψη και Λέξεις - κλειδιά
- Κυρίως κείμενο
- Βιβλιογραφία
- Πίνακες - Εικόνες - Λεζάντες φωτογραφιών
- Βεβαίωση αποδοχής δημοσίευσης της εργασίας από όλους τους συγγραφείς

- Οι σελίδες τίτλου περιέχουν στα Ελληνικά και Αγγλικά:
α) Μια σελίδα με τον τίτλο του άρθρου μόνο (για τους κριτές)
β) Μια σελίδα με όλες τις πληροφορίες για την εργασία: τον τίτλο, το ονοματεπώνυμο και τους επιστημονικούς τίτλους των συγγραφέων, το κέντρο απ' όπου προέρχεται η εργασία και τον Διευθυντή του, τα στοιχεία (όνομα, διεύθυνση, τηλέφωνο, fax και e-mail) του συγγραφέα που είναι υπεύθυνος για την αλληλογραφία. Αναφέρονται επίσης τυχόν πηγές χρηματοδότησης της εργασίας και ευχαριστίες.
Η Περίληψη και οι λέξεις – κλειδιά στα Ελληνικά και Αγγλικά περιέχουν:
Σύντομη παρουσίαση της εργασίας (μέχρι 200 λέξεις). Στις Βιβλιογραφικές Ανασκοπήσεις η περίληψη αναφέρει εν συντομία το περιεχόμενο της ανασκόπησης. Στις Ερευνητικές Εργασίες η περίληψη είναι δομημένη, με εισαγωγή, σκοπό, υλικό, μέθοδο, αποτελέσματα και συμπεράσματα. Στις Ενδιαφέρουσες Περιπτώσεις η περίληψη περιλαμβάνει μικρή εισαγωγή και περιγραφή της περίπτωσης. Στο τέλος της περίληψης αναγράφονται οι λέξεις - κλειδιά.

Το κυρίως κείμενο ανάλογα με το τύπο της εργασίας περιέχει τα ακόλουθα:
Α) Βιβλιογραφικές Ανασκοπήσεις: η εργασία χωρίζεται σε κεφάλαια με αντίστοιχους τίτλους ανάλογα με το θέμα και κατά την κρίση των συγγραφέων. Η εργασία ολοκληρώνεται με τα συμπεράσματα.
Β) Ερευνητικές Εργασίες: η εργασία περιλαμβάνει εισαγωγή, σκοπό, υλικό και μέθοδο, αποτελέσματα, συζήτηση και συμπεράσματα.
Γ) Ενδιαφέρουσες Περιπτώσεις: η εργασία περιλαμβάνει εισαγωγή, περιγραφή της περίπτωσης και συζήτηση - συμπεράσματα.
Δεν πρέπει να αναφέρονται στο κείμενο πληροφορίες για την προέλευση της εργασίας, προκειμένου να αποστέλλεται στους κριτές ανώνυμα.
Οι βιβλιογραφικές παραπομπές στο κείμενο γίνονται με την πλήρη αναφορά των ονομάτων όταν πρόκειται για έναν ή δύο συγγραφείς μόνο, ακολουθούμενα από το έτος δημοσίευσης της αντίστοιχης εργασίας σε παρένθεση, π.χ. (Pogrel, 2003 ή Taylor και Smith, 1995). Όταν οι συγγραφείς είναι περισσότεροι από δύο τότε

Guide for Authors

These instructions are in accordance with the International Committee to Medical Journal Editors: Editors Uniform requirements for manuscripts submitted to biomedical journals, (BMJ 302: 338-341, 191).
The present publication is bilingual, Greek and English. Papers are translated into English or Greek by the Journal's Editorial Board.
Papers should be original and focus on topics related mainly to Oral and Maxillofacial Surgery, as well as on relevant subjects such as Oral Pathology, Diagnostics and Radiology, Anaesthesiology and Implantology.
The following contributions will be accepted for publication, after having been reviewed by the Journal's Scientific Board:
A) Literature Reviews, up to 20 typewritten pages
B) Research Papers, clinical or laboratory, up to 10 pages
C) Well-documented Case Reports of special interest, up to 4 pages
Letters to the Editor-in-Chief, as well as short papers-proposals for the column "Practical Solutions and Technical Notes", are also accepted for publication.
Submitted papers should be unpublished and not under consideration for publication by other journals. The Editor-in-Chief retains all copyrights in the papers that have been accepted for publication in the Journal.
Authors are requested to submit electronically by e-mail their papers (text and illustrations) to the Editor-in-Chief (typed in double spacing), in the form of a Microsoft Word document.

More specifically, papers should be submitted as follows, with each section starting on a different page:
- Letter of submission to the Editor-in-Chief
- Title page
- Summary and Keywords
- Text
- References
- Tables – Illustrations
- Captions to illustrations
- Permission to publish the paper by all its authors

Title page should include the following information in English:
a) A page mentioning the title of the article only for the Reviewers
b) A page giving all the information about the paper: title of the article, full name and academic degrees of each author, name of the originating institution, contact details of the author responsible for correspondence (name, address, telephone, fax number and e-mail address), as well as any sources used to support the study presented and acknowledgements.

The sections Summary and Keywords should include:
A short presentation of the paper (up to 200 words). In Literature Reviews, the summary should summarise the contents of the review. In Research Papers, the summary should be structured in the following way: introduction, aim, material and methods, results and conclusions. In Case Reports, the summary should include a short introduction and the description of the case.
Key words should be given at the end of the summary.

Depending on the type of the paper, the text should include the following:
A) Literature Reviews: the paper should be divided into chapters bearing titles related to their topic, as the authors desire. Finally, the paper should present their conclusions.
B) Research Papers: the paper should include the following parts: introduction, aim, material and methods, results, discussion and conclusions.
C) Case Reports: the paper should include the following parts: introduction, presentation of the case and discussion - conclusions.
The text should not provide information about the origin of the paper, so that the authors will remain anonymous to the reviewers.
As far as references are concerned, up to 2 authors will be named in full every time they are cited, followed by the year of the respective publication in parentheses, e.g. (Pogrel, 2003 or Taylor and Smith, 1995). When there are more than

αναφέρεται μόνο ο πρώτος ακολουθούμενος από τις λέξεις «και συν.» και την αντίστοιχη χρονολογία, π.χ. (Taylor και συν. 1995).
Εάν ο ίδιος συγγραφέας αναφέρεται σε διαφορετικές εργασίες με τον ίδιο χρόνο δημοσίευσης τότε μετά τη χρονολογία προστίθεται το γράμμα α, β, γ κλπ. π.χ. (Taylor 1995α, 1995β). Η ίδια διαδικασία ακολουθείται και κατά τη διαμόρφωση της λίστας της βιβλιογραφίας.
Οι βιβλιογραφικές παραπομπές Ελληνικών ονομάτων από ελληνικά περιοδικά αναφέρονται στα Αγγλικά, ενώ οι παραπομπές από Ελληνικά συγγράμματα στα Ελληνικά.
Όταν στο κείμενο γίνεται αναφορά πολλών συνεχόμενων παραπομπών, αυτές παρατίθενται με χρονολογική σειρά, π.χ. (Hansson και συν. 1983, Ishibashi και συν. 1995, Widmalm και συν. 1994, Wiberg και Wanman, 1998, Emshoff και συν. 2002, Toure και συν. 2005, Alexiou και συν. 2009).

Η Βιβλιογραφία

Όλοι οι συγγραφείς που αναφέρονται στο κείμενο περιλαμβάνονται στη βιβλιογραφία και αντίστροφα. Η αναφορά γίνεται με αλφαβητική ταξινόμηση και ακολουθεί τον εξής τύπο: Taylor JP, Morgan PH, Smith TY: Oral focal mucinosis. Science 189:503-506, 1998
Όταν γίνεται αναφορά σε σύγγραμμα, εγχειρίδιο κλπ. τότε ακολουθείται ο εξής τύπος: Taylor JP: Oral focal mucinosis, In: Morgan and Smith: Oral Pathology. Mosby 1989, pp. 509-512
Οι αναφορές σε Ελληνικά περιοδικά, γίνονταιι στα Αγγλικά, όπως αναγράφονται στην Αγγλική σελίδα του περιοδικού: π.χ.: Nicomidis CG, Papadopoulos LK: Acanthosis. Hellenic Arch Oral Maxillofac Surg 12: 234-245, 2010
Οι αναφορές σε Ελληνικά συγγράμματα γίνονται στα Ελληνικά, όταν δεν υπάρχει ταυτότητα του βιβλίου στα Αγγλικά και συσσωματώνονται στην υπάρχουσα αλφαβητική Αγγλική βιβλιογραφία: π.χ.: Παπαδοπουλος ΜΝ: Χειρουργική. Ιατρικές εκδόσεις 2008, σελ. 345-346

Οι Πίνακες

Αναφέρονται όλοι στο κείμενο και είναι δακτυλογραφημένοι στην πινακογραφία των προγραμμάτων Word ή Excel. Ο τίτλος τους δακτυλογραφείται πάνω από τον πίνακα, ενώ επεξηγήσεις παρατίθενται κάτω από τον πίνακα.

Οι Εικόνες

Οι φωτογραφίες, τα σχήματα, τα διαγράμματα και τα ιστογράμματα αναφέρονται στο κείμενο ως εικόνες και αριθμούνται ενιαία. **Οι έγχρωμες εικόνες εκτυπώνονται χωρίς επιβάρυνση του συγγραφέα.** Όλα τα ανωτέρω κατατίθενται σε ηλεκτρονική μορφή. Οι ψηφιακές απεικονήσεις θα πρέπει να έχουν ανάλυση τουλάχιστον 300 dpi και διάσταση μιας πλευράς τουλάχιστον 7 cm. Η αποθήκευση να είναι σε μορφή JPG.
Χρήση ήδη δημοσιευμένου φωτογραφικού υλικού επιβάλλεται να επισημαίνεται με σαφή αναφορά της πηγής προέλευσης στη λεζάντα, και όχι με δείκτη, ενώ παράλληλα θα πρέπει να υπάρχει η σχετική έγγραφη άδεια.

Οι Λεζάντες των εικόνων

Όλες οι εικόνες συνοδεύονται από λεζάντες που περιέχουν τις απαραίτητες επεξηγήσεις. Οι λεζάντες γράφονται με τον αύξοντα αριθμό τους σε ξεχωριστή σελίδα.

two authors, then only the name of the first is cited, followed by the phrase "et al." and the year of publication, e.g. (Taylor et al. 1995).
If the same author is cited in the text with different papers in the same year, a small letter should be added to the year: a, b, c etc., e.g. (Taylor 1995a, 1995b). The same letters should also be mentioned in the reference list.
When several publications are cited one after the other, begin with the oldest and end with the most recent, e.g. (Hansson et all. 1983, Ishibashi et all. 1995, Widmalm et all. 1994, Wiberg and Wanman, 1998, Emshoff et all. 2002, Toure et all . 2005, Alexiou et all. 2009).

References

All authors cited in the text must be included in the reference list and vice versa. The reference list must appear in alphabetical order and in the following style: Taylor JP, Morgan PH, Smith TY: Oral focal mucinosis. Science 189:503-506, 1998
When citing from books, text-books etc. use the following style: Taylor JP: Oral focal mucinosis, In: Morgan and Smith: Oral Pathology. Mosby 1989, pp. 509-512

Tables

All tables should be cited in the text. They should be presented either in Word or in Excel. The title of each table should appear above the table, and any explanations at the bottom.

Illustrations

Photographs, figures, diagrams and histograms should be cited in the text as figures, using a single numbering sequence. **Colour illustrations are printed without any charge.** All the above should be submitted electronically.
The resolution of digital illustrations should be at least 300 dpi, while one of their sides should be at least 7cm. They should be saved as JPG files on the CD.
Written permission to use photographic material that has already been published must be obtained, and the sources should be mentioned clearly in the respective captions – not with the use of an index.

Captions to illustrations

All illustrations should be accompanied by descriptive captions. Captions should be mentioned in ascending order, on a separate sheet.

Υποβολή εργασιών μόνο ηλεκτρονικά
στο e-mail: archives@haoms.org

Paper submission electronically only
to the e-mail: archives@haoms.org

Ακίνητη Προσθετική **Παύλου Γαρέφη,** ομότιμου καθηγητή ΑΠΘ

Λειτουργία και αισθητική στις μεταλλοκεραμικές και ολοκεραμικές αποκαταστάσεις

- Κλινικές διαδικασίες
- Συνεργασία με το οδοντοτεχνικό εργαστήριο

936 Σελίδες,
1.600 έγχρωμες εικόνες

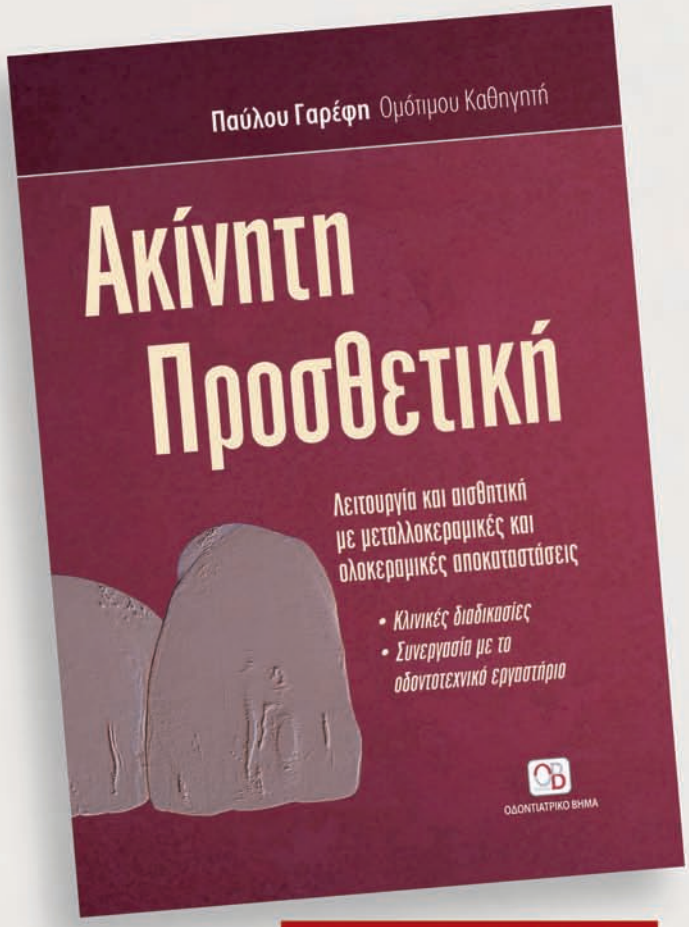

Στην καθημερινή κλινική πράξη ο οδοντίατρος, αντιμετωπίζοντας έναν ασθενή που χρειάζεται προσθετική αποκατάσταση, πρέπει αφενός να «ανιχνεύσει» τις πραγματικές του ανάγκες και αφετέρου να υλοποιήσει μια προσθετική αποκατάσταση που να ανταποκρίνεται στις σύγχρονες απαιτήσεις λειτουργίας, αισθητικής και μακράς πρόγνωσης.

Τιμή: 160€

Είναι γεγονός πως τα τεράστια άλματα της οδοντιατρικής τις τελευταίες δεκαετίες –τόσο στο πεδίο της έρευνας όσο και στο πεδίο της τεχνολογίας– προσφέρουν ένα πλήθος εναλλακτικών επιλογών.
Κάθε επιλογή που εντάσσεται σε κάποιο σχέδιο θεραπείας δίνει από μόνη της άριστη θεωρητική λύση. Ωστόσο, βασική προϋπόθεση επιτυχίας, εκτός από την επιστημονικά τεκμηριωμένη επιλογή, είναι η εκτέλεση των κλινικών και εργαστηριακών διαδικασιών με κάθε αναγκαία λεπτομέρεια, που σε μια εφαρμοσμένη επιστήμη προϋποθέτει ιδιαίτερες γνώσεις, αυστηρή τήρηση των πρωτοκόλλων εργασίας και ανάπτυξη δεξιοτήτων.
Η συγγραφή αυτού του βιβλίου είχε έναν πολύ συγκεκριμένο στόχο: Να προσφέρει στον γενικό οδοντίατρο ένα βοήθημα για κάθε στάδιο εργασίας της κλινικής πράξης, το οποίο θα δείχνει βήμα προς βήμα κάθε τεχνική λεπτομέρεια της κατασκευής.
Παράλληλα, ακολουθώντας πιστά την εναλλαγή των κλινικών και εργαστηριακών σταδίων όπως αυτά εμφανίζονται στην καθημερινή πράξη, η ***Ακίνητη Προσθετική*** επισημαίνει τα κύρια κομβικά σημεία στην όλη κλινική και εργαστηριακή διαδικασία.
Έχοντας μια ολοκληρωμένη καθοδήγηση στάδιο προς στάδιο, ο οδοντίατρος θα μπορεί σε καθημερινή βάση και σε σύντομο χρόνο να βελτιώνει την ικανότητά του να υλοποιεί μια σύγχρονη ακίνητη προσθετική αποκατάσταση που θα είναι λειτουργικά και αισθητικά άψογη.

Διαβάζοντας τα παραπάνω, ίσως κάποιος θεωρήσει ότι η ***Ακίνητη Προσθετική*** δεν είναι παρά ένας κλινικός και εργαστηριακός οδηγός.
Η συγγραφική προσπάθεια, όμως, είχε έναν τελείως διαφορετικό στόχο. Λαμβάνοντας υπόψη την τεράστια βιβλιογραφία και τις δημοσιεύσεις που υπήρχαν μέχρι και λίγες μέρες πριν την έκδοση, έχει φιλτράρει και «μεταφράσει» τα επιστημονικά δεδομένα έτσι ώστε, αξιοποιώντας μια μακρόχρονη κλινική και εργαστηριακή εμπειρία, να προσφέρει στον γενικό οδοντίατρο μια επιστημονικά τεκμηριωμένη καθοδήγηση.
Φιλοδοξία του συγγραφέα ήταν να αποφύγει τη λεπτομερή περιγραφή και χρήση δεδομένων και τεχνικών που δεν θα μπορούσαν να φανούν ιδιαίτερα χρήσιμες στον Έλληνα οδοντίατρο. Αντίθετα, προσπάθησε με επιστημονικά κριτήρια, τεκμηριωμένες κριτικές επιλογές και ένα ιδιαίτερα πλούσιο υλικό από εικόνες και σχήματα να δώσει στην όλη προσπάθεια μια σαφή «ελληνική ταυτότητα».

ΟΔΟΝΤΙΑΤΡΙΚΟ ΒΗΜΑ
Σκουφά 64, 106 80 Αθήνα, Τηλ. 210 3814 939,
www.odvima.gr

Σύγκλειση

Τιμή 95€

Applied Occlusion
Robert Wassell, Amar Naru, Jimmy Steele, Francis Nohl

ΑΠΟ ΤΗ ΘΕΩΡΙΑ ΣΤΗΝ ΚΑΘΗΜΕΡΙΝΗ ΟΔΟΝΤΙΑΤΡΙΚΗ ΠΡΑΞΗ

Επιστημονική επιμέλεια για την ελληνική γλώσσα Παύλος Γαρέφης Ομότιμος Καθηγητής ΑΠΘ

Η γνώση των βασικών αρχών της σύγκλεισης είναι απαραίτητη για την παροχή σωστής οδοντιατρικής περίθαλψης. Χωρίς αυτή τη γνώση, είναι πιθανό να διαταραχθεί η σωστή λειτουργία των δοντιών, ενώ αυξάνεται και ο κίνδυνος πρόκλησης ιατρογενών βλαβών.

Το πρακτικό αυτό κλινικό βιβλίο των εκδόσεων **Quintessence** βοηθά τον οδοντίατρο να κατανοήσει όλες τις λειτουργίες και τους κανόνες της σύγκλεισης.

Αυτό όμως που το κάνει τόσο πρωτοποριακό, είναι το DVD που το συνοδεύει, με τρισδιάστατα σχέδια που αναλύουν όλες τις κινήσεις των γνάθων και κλινικά βίντεο με τεχνικές αντιμετώπισης των δυσλειτουργιών της σύγκλεισης στο ιατρείο.

Έτσι ο οδοντίατρος, διαβάζοντας το κείμενο και παράλληλα βλέποντας στο DVD την αντίστοιχη ενότητα, θα μπορεί να διαχειρίζεται τη σύγκλειση στην κλινική πράξη με τον καλύτερο δυνατό τρόπο.

Η συγγραφική ομάδα, αντί να ξεκινήσει με κάποιους ανιαρούς ορισμούς, σκέφτηκε να εξετάσει έναν αριθμό περιπτώσεων στις οποίες η σύγκλειση προκαλεί βλάβη στα δόντια ή στις αποκαταστάσεις: βλάβη που προκαλείται πάντοτε από συγκλεισιακή αστάθεια, παραλειτουργική έξη, ή και τα δύο. Από όλες τις έννοιες που αφορούν τη σύγκλειση και που έχουν απασχολήσει από παλιά τον οδοντίατρο, εκείνο που πράγματι μετράει είναι η βλάβη λόγω σύγκλεισης. Σε πολλές περιπτώσεις αυτή είναι ιατρογενής. Ένας καλός οδοντίατρος πρέπει να ξέρει πώς να εντοπίσει, να θεραπεύσει και να αποφύγει τέτοια προβλήματα.

Για να εξηγηθεί πώς συνδέεται η σύγκλειση με καθημερινά προβλήματα, το βιβλίο περιγράφει (και με εικόνες) τους πιθανούς υποκείμενους μηχανισμούς, εισάγοντας σταδιακά τον αναγνώστη σε σημαντικές συγκλεισιακές έννοιες και ορισμούς. Τα τρισδιάστατα γραφικά του Δρα Naru, μαζί με τα κινηματογραφημένα στιγμιότυπα και το κείμενο που τα συνοδεύει, δίνουν σάρκα και οστά στα παραπάνω.

Συχνά υπάρχει η άποψη ότι η συγκλεισιακή βλάβη επηρεάζει τις αποκαταστάσεις, τα δόντια, τους υποστηριζόμενους ιστούς και το μασητικό σύστημα αλλά, όπως περιγράφεται στο Κεφάλαιο 1, η σύγκλειση μπορεί να δυσχεράνει σημαντικά την κλινική παρέμβαση. Είναι πολύ συνηθισμένη η περίπτωση που μια στεφάνη χρειάζεται ώρες, ή χρονικό διάστημα που μοιάζει με ώρες, για να εφαρμόσει καλά.

Τα Κεφάλαια 2 και 3 επικεντρώνονται στα αποτελέσματα της λειτουργίας και της παραλειτουργικής έξης, αντίστοιχα. Η κανονική λειτουργία μπορεί να βλάψει ευάλωτες αποκαταστάσεις, ενώ ελλιπώς σχεδιασμένες αποκαταστάσεις μπορεί να επηρεάσουν τη λειτουργία, κάτι που αυξάνει περαιτέρω τον κίνδυνο βλάβης. Η παραλειτουργική έξη αφορά ισχυρές δυνάμεις που θα μπορούσαν να καταστρέψουν τόσο τα δόντια όσο και τις αποκαταστάσεις. Το Κεφάλαιο 4 δίνει συμβουλές όσον αφορά την προσαρμογή στην υπάρχουσα σύγκλειση ή την αναδιοργάνωσή της.

Τα Κεφάλαια 5, 6 και 7 διερευνούν ιδιαίτερες παραμέτρους της σύγκλεισης, οι οποίες σχετίζονται με το περιοδόντιο, την τοποθέτηση εμφυτευματικών αποκαταστάσεων και τις κροταφογναθικές διαρθρώσεις (ΚΓΔ). Αναγνωρίζεται ευρέως ότι η πλειονότητα των ΚΓΔ δεν έχουν μια συγκλεισιακή αιτιολογία. Ωστόσο, σε ορισμένες περιπτώσεις οι συγκλεισιακοί παράγοντες παίζουν κάποιο ρόλο και οι οδοντίατροι πρέπει να ξέρουν πώς να τους αναγνωρίσουν και τους χειριστούν.

Το βιβλίο κλείνει με το Κεφάλαιο 8 (περιλαμβάνει 12 ενότητες), που είναι και το μεγαλύτερο. Περιλαμβάνει λεπτομέρειες για διάφορες συγκλεισιακές τεχνικές, όπως είναι η συγκλεισιακή εξέταση, η καταγραφή της σχέσης των γνάθων, η επιλογή αρθρωτήρα, το διαγνωστικό κέρωμα, η αντιγραφή πρόσθιου οδηγού, οι συγκλεισιακοί νάρθηκες και η προσαρμογή της σύγκλεισης.

Σχετικά με το DVD

Από όσους μελετούν τη σύγκλειση, πόσοι άραγε μπερδεύτηκαν από δισδιάστατα διαγράμματα που προσπαθούν να περιγράψουν τις θέσεις και τις κινήσεις της κάτω γνάθου; Χρησιμοποιώντας λογισμικό που αναπτύχθηκε για τη δημιουργία κινηματογραφικών ταινιών, ο ικανότατος Δρ Naru δημιούργησε τρισδιάστατες απεικινίσεις με κινούμενα σχέδια. Στο Κεφάλαιο 2 αναδεικνύει τη σημασία της πρόσθιας καθοδήγησης, τόσο όταν υπάρχει κανονική κίνηση όσο και όταν οι αποκαταστάσεις παρεμβαίνουν στην καθοδήγηση. Στο Κεφάλαιο 3 παρουσιάζει τα προβλήματα που σχετίζονται με τις παρεμβολές και τις πρόωρες επαφές.

Τη DVD περιλαμβάνει ορισμένες κλινικές διαδικασίες, αρχίζοντας από το Κεφάλαιο 7, όπου δείχνει μια ολοκληρωμένη εξέταση για τη διάγνωση ΚΓΔ. Στο Κεφάλαιο 8 χρησιμοποιείται μια κλινική περίπτωση συγκλεισιακής διαταραχής για να εξηγηθούν όλα τα κλινικά και τα εργαστηριακά στάδια που αφορούν τη συγκλεισιακή ανάλυση και την τροποποίηση της σύγκλεισης. Αυτή η ενότητα περιλαμβάνει λεπτομέρειες για το πώς θα ολοκληρώσετε μια συγκλεισιακή εξέταση και συμβουλές για την καταγραφή πιστών αποτυπωμάτων, της κεντρικής σχέσης των γνάθων και του προσωπικού τόξου. Αφού εξετάσουμε τους ημιπροσαρμοζόμενους αρθρωτήρες και τους αρθρωτήρες σταθερών αποκλίσεων, συνεχίζουμε με την ανάρτηση των εκμαγείων, τη δοκιμαστική τροποποίηση και την τροποποίηση της σύγκλεισης σε κλινικό επίπεδο. Πολλές από τις διαδικασίες αυτές είναι συνήθεις κατά την αντιμετώπιση ασθενών που χρειάζονται εκτεταμένες αποκαταστάσεις ή υποφέρουν από προβλήματα που συνδέονται με τη σύγκλειση.

ΟΔΟΝΤΙΑΤΡΙΚΟ ΒΗΜΑ
Σκουφά 64 106 80 Αθήνα Τηλ. 210 3814 939 e-mail: odvima@otenet.gr

Όλα όσα πρέπει να γνωρίζετε για τα εμφυτεύματα

Από την ενημέρωση, στην εμφύτευση, την προσθετική αποκατάσταση μέχρι την αποφυγή λαθών και ανεπιθύμητων συμβαμάτων

Τρία πολύτιμα βοηθήματα για κάθε οδοντίατρο που ασχολείται ή που σκέφτεται να ασχοληθεί με τα εμφυτεύματα

Η κλινική εμπειρία των συγγραφέων εμπλουτίζει το βιβλίο με πρακτικές συμβουλές και υποδείξεις, που είναι διάσπαρτες στο κείμενο και στις λεζάντες των εικόνων

Τιμή 85€

Χειρουργική Οδοντικών Εμφυτευμάτων

Βήμα προς Βήμα οι διαδικασίες

Το βιβλίο των **Daniel Buser, Jun-Young Cho** και **Alvin Yeo** τώρα και στα ελληνικά, μεταφρασμένο από τον Επίκουρο Καθ. **Νικήτα Σ. Συκαρά.**

Κυκλοφόρησε από τις εκδόσεις «Ο.Β.» η ελληνική έκδοση του μεγάλης απήχησης συγγράμματος του οίκου Guintessence «Surgical Manual of Implant Dentistry». Οι συγγραφείς του πρωτότυπου βιβλίου, καταξιωμένοι στο χώρο της οδοντικής εμφυτευματολογίας, παρουσιάζουν με εύληπτο τρόπο τις βασικές αρχές για την επιλογή της θέσης και του τύπου του εμφυτεύματος, επεξηγώντας λεπτομερώς τις χειρουργικές διαδικασίες και τεχνικές για την τοποθέτηση των εμφυτευμάτων.

Το βιβλίο έχει πλούσια εικονογράφηση με σχεδιαγράμματα υψηλής ακρίβειας και κλινικές εικόνες εξαιρετικής ανάλυσης.

Την ελληνική έκδοση έχει επιμεληθεί ο Επίκ. Καθ. Προσθετολογίας της Οδοντιατρικής Σχολής Αθηνών κ. **Νικήτας Σ. Συκαράς,** ο οποίος έχει βαθιά γνώση του αντικειμένου και έχει φροντίσει να το μεταφέρει στην ελληνική γλώσσα με τρόπο πιστό και εύγλωττο, διευκολύνοντας τους Έλληνες αναγνώστες.

Στο βιβλίο παρουσιάζονται:

- Η τοποθέτηση ενδοστικών εμφυτευμάτων
- Η τοποθέτηση εμφυτευμάτων σε κανονικές περιοχές και σε θέσεις με οστικό έλλειμμα
- Βήμα προς βήμα οι τεχνικές για την ανάπλαση σκληρών και μαλακών ιστών
- Η κλειστή και ανοικτή ανύψωση ιγμορείου
- Το σχέδιο θεραπείας και η επιλογή των εμφυτευμάτων
- Η μονήρης και εκτεταμένη νωδότητα
- Η άμεση τοποθέτηση εμφυτεύματος
- Η τοποθέτηση εμφυτεύματος με ταυτόχρονη καθοδηγούμενη οστική ανάπλαση

Η ΠΡΟΣΘΕΤΙΚΗ ΤΩΝ ΟΔΟΝΤΙΚΩΝ ΕΜΦΥΤΕΥΜΑΤΩΝ

Το επιτυχημένο σύγγραμμα του **CARL MISCH** - Μετάφραση: **Πελοπίδας Λομβαρδάς**

Μερικά από τα θέματα που πραγματεύεται το ολοκληρωμένο αυτό σύγγραμμα

- Η επιλογή των περιστατικών και το σχέδιο θεραπείας
- Οι δυνατότητες και οι περιορισμοί της προσθετικής αποκατάστασης
- Η επιλογή των υλικών και των μεθόδων
- Η σύγκλεισι στις επιεμφυτευματικές αποκαταστάσεις
- Η διατήρηση του αποτελέσματος
- Η αντιμετώπιση των επιπλοκών

Είναι ήδη ένα κλασικό βιβλίο που αποτελεί σημείο αναφοράς για την προσθετική των εμφυτευμάτων, τη στιγμή που νέες τεχνικές και υλικά διαρκώς εμφανίζονται και δημιουργούν σύγχυση στον κλινικό.

Τιμή 130€

Επιπλοκές και αποτυχίες εμφυτευμάτων - Αίτια και τρόποι αντιμετώπισης

Απόδοση στα ελληνικά του αναπληρωτή καθηγητή Νίκου Καφούσια

Εισαγωγή στην Προσθετική των εμφυτευμάτων

Προσθήκη για την ελληνική έκδοση του αναπληρωτή καθηγητή Νίκου Καφούσια

Τιμή 80€

Όλο και περισσότεροι οδοντίατροι –αλλά και ασθενείς– εμπιστεύονται τα οδοντικά εμφυτεύματα, με αποτέλεσμα ο αριθμός των εμφυτευμάτων που τοποθετούνται σήμερα να είναι μεγαλύτερος από ποτέ άλλοτε. Οι ενδείξεις για την τοποθέτησή τους συνεχώς διευρύνονται, ενώ οι προοπτικές επιτυχίας όλο και αυξάνονται. Εν μέσω αυτής της εμφυτευματολογικής «έκρηξης» οι συγγραφείς αυτού του συμβουλευτικού εγχειριδίου ασχολούνται στο πρώτο μέρος με τις αιτίες των εμφυτευματολογικών αποτυχιών, στο δεύτερο μέρος με τα νομικά προβλήματα που μπορεί να προκύψουν κατά τη θεραπεία με εμφυτεύματα και στο τρίτο μέρος –το οποίο έχει γραφτεί μόνον για την ελληνική έκδοση– με την προσθετική επί εμφυτευμάτων, όπου παρατίθεται και άτλαντας κλινικών περιστατικών.

Οι συγγραφείς παραθέτουν κριτήρια για την επιτυχία των οδοντικών εμφυτευμάτων και συμβουλές για την αποφυγή αποτυχιών. Σε αυτή τη βάση ερμηνεύουν τις γενικές αιτίες των αποτυχιών και ασχολούνται λεπτομερώς με τις πιθανές πηγές χειρουργικών και προσθετικών λαθών. Επικεντρώνονται επίσης στις επιπλοκές που μπορούν να δημιουργηθούν λόγω φλεγμονών και περιγράφουν, με βάση κλινικά παραδείγματα, πώς αντιμετωπίζονται ακραίες καταστάσεις.

Αναφέρονται επίσης στα νομικά προβλήματα που μπορούν να προκύψουν κατά τη θεραπεία με εμφυτεύματα και έχουν σχεδιάσει έναν πρακτικό, σαφή και εφαρμόσιμο οδηγό για τη σωστή διαδικασία που πρέπει να ακολουθείται κατά την ενημέρωση του ασθενούς, με ακριβή τεκμηρίωση και λεπτομερή περιγραφή του σχεδίου θεραπείας, προκειμένου να αποκλειστούν εκ των προτέρων πιθανές νομικές διεκδικήσεις.

Στο κεφάλαιο «Εισαγωγή στην προσθετική των εμφυτευμάτων» γίνεται αναφορά στα σύγχρονα δεδομένα των υλικών και του σχεδιασμού των εμφυτευμάτων, αναφορά στη σύγκλεισι των επιεμφυτευματικών κατασκευών και ακολουθεί κλινικός και εργαστηριακός άτλαντας προσθετικών αποκαταστάσεων

Επικοινωνήστε μαζί μας
και θα τα λάβετε
ταχυδρομικώς στο ιατρείο σας

ΟΒ ΕΚΔΟΣΕΙΣ

ΟΔΟΝΤΙΑΤΡΙΚΟ ΒΗΜΑ

Σκουφά 64, 106 80 Αθήνα, Τηλ. 210 3814 939 www. odvima.gr, e-mail: odvima@otenet.gr

Οστική ανάπλαση στην οδοντιατρική εμφυτευματολογία

Το παγκόσμιο best seller του **Fouad Khoury** τώρα και στα ελληνικά

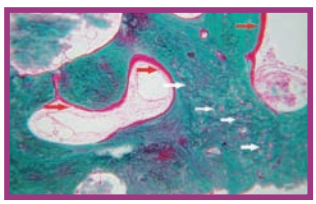

Επιστημονική επιμέλεια:
Νικήτας Σ. Συκαράς
Επίκουρος Καθηγητής Οδοντιατρικής Σχολής ΕΚΠΑ

Μετάφραση:
Ευστάθιος Κ. Καρατζογιάννης
Οδοντίατρος, Διδάκτωρ Πανεπιστημίου Χαϊδελβέργης

Το οστικό μόσχευμα αποτελεί σήμερα ένα από τα πιο βασικά κεφάλαια στην οδοντιατρική εμφυτευματολογία.

Το βιβλίο Οστική ανάπλαση στην οδοντιατρική εμφυτευματολογία των εκδόσεων Quintessence, με **536 σελίδες** και **1.800 έγχρωμες φωτογραφίες**, περιγράφει και αναλύει τις πιο σύγχρονες τεχνικές μεταμόσχευσης στη χειρουργική των εμφυτευμάτων. Για το λόγο αυτό αποτελεί ένα εγχειρίδιο πραγματικά μοναδικό.

Κυκλοφορεί στην ελληνική γλώσσα από τις εκδόσεις «Ο.Β.». Μάλιστα, η ελληνική μετάφραση βασίζεται στην τελευταία γερμανική έκδοση Augmentative Verfahren in der Implantologie του συγγραφέα Fouad Khoury, η οποία κυκλοφόρησε το 2009.

Στο βιβλίο αναλύονται:

- Οι βιολογικές βάσεις της οστικής μεταμόσχευσης και της οστεοενσωμάτωσης των εμφυτευμάτων
- Η διάγνωση και το σχέδιο θεραπείας των επεμβάσεων
- Η διαχείριση των μαλακών ιστών στη χειρουργική των οστικών μοσχευμάτων και των εμφυτευμάτων
- Η μεταμόσχευση με ενδοστοματικά και εξωστοματικά οστικά μοσχεύματα και η οστεογένεση
- Η ενσωμάτωση μετά από σύνθετες εμφυτευματικές και προσθετικές αποκαταστάσεις
- Οι επιπλοκές και οι κίνδυνοι που ενδέχεται να προκύψουν

Το βιβλίο Οστική ανάπλαση στην οδοντιατρική εμφυτευματολογία αποτελεί σημείο αναφοράς για κάθε εμφυτευματολόγο, γναθοχειρουργό και, φυσικά, για κάθε οδοντίατρο που ενδιαφέρεται για το συγκεκριμένο επιστημονικό πεδίο.

Η τιμή του βιβλίου στη Αγγλική έκδοση ανέρχεται σε 280 ευρώ.

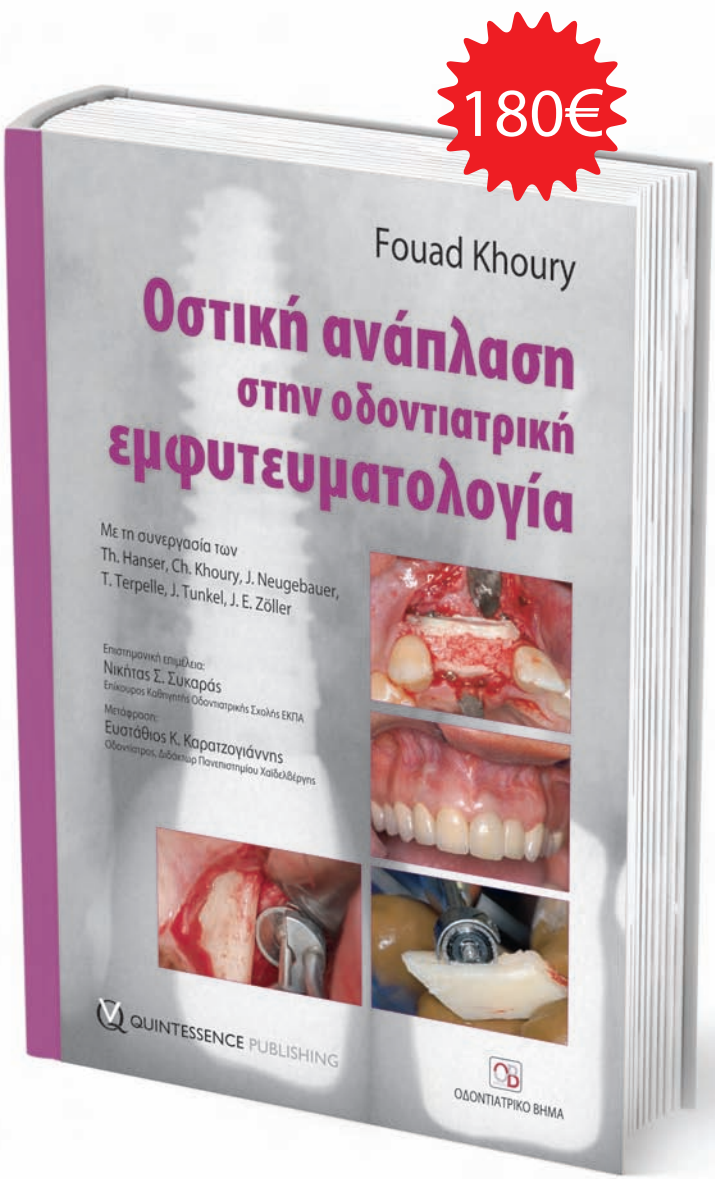

ΟΔΟΝΤΙΑΤΡΙΚΟ ΒΗΜΑ
Σκουφά 64, 106 80 Αθήνα, Τηλ. 210 3814 939
www. odvima.gr, e-mail: odvima@otenet.gr

Τώρα μπορείτε να κάνετε τις αγορές σας με πιστωτική κάρτα και άτοκες δόσεις απευθείας από τον προσωπικό σας υπολογιστή, μέσω του www.odvima.gr

DENTSPLY IMPLANTS

THE NEW POWERHOUSE IN IMPLANT DENTISTRY

IMPLANT SOLUTIONS

ANKYLOS®

ASTRA TECH IMPLANT SYSTEM

XiVE®

ΑΠΟΚΛΕΙΣΤΙΚΟΣ ΑΝΤΙΠΡΟΣΩΠΟΣ ΓΙΑ ΤΗΝ ΕΛΛΑΔΑ:

Δ. Μαυραειδόπουλος Α.Ε.

Οδοντιατρικά Είδη

Τζωρτζ 12, 106 77 Αθήνα, Τηλ.: 210 3837334, Fax; 210 3831604

www. mavraidopoulos.gr, mavraid@otenet.gr

bredent
medical

SKY
IMPLANT SYSTEM

- Καινοτόμες προσθετικές λύσεις
  με μικρό αριθμό προσθετικών εξαρτημάτων

- Σύνδεση εμφυτεύματος / στηρίγματος Torx®

Μιλτιάδης Βιτσαρόπουλος Α.Ε.

www.vitsaropoulos.gr • e-mail: info@vitsaropoulos.gr

ΚΕΝΤΡΙΚΑ Μεσογείων 348, 153 41 Αγ. Παρασκευή, Αθήνα, **Τηλ:** 210 65 41 340, **Fax:** 210 65 41 618

ΥΠΟΚΑΤΑΣΤΗΜΑ Φειδιππίδου 55, 115 27 Γουδή, **Τηλ:** 210 77 95 747