Μπεβασιζουμάμπη και οστεονέκρωση των γνάθων: Παρουσίαση περίπτωσης και ανασκόπηση της βιβλιογραφίας

Μαρία ΛΑΖΑΡΙΔΟΥ[1], Βάγια ΓΚΑΛΙΤΣΙΟΥ[2], Δημήτρης ΜΑΛΟΥΤΑΣ[2], Αντώνης ΒΟΛΙΤΑΚΗΣ[3]

Ιδιωτικό Ιατρείο, Θεσσαλονίκη

Bevacizumab and osteonecrosis of the jaw: Report of a case and review of the literature

Maria LAZARIDOU, Vagia GKALITSIOU, Dimitris MALOUTAS, Antonis VOLITAKIS

Private Practice, Thessaloniki, Greece

Ενδιαφέρουσα περίπτωση
Case report

ΠΕΡΙΛΗΨΗ: Η οστεονέκρωση των γνάθων είναι μία σοβαρή πάθηση. Μέχρι πρόσφατα τα διφωσφονικά ήταν η πιο κοινή αιτία για την εμφάνιση οστεονέκρωσης των γνάθων σχετιζόμενης με χορήγηση φαρμάκων. Σήμερα και άλλα φάρμακα που χρησιμοποιούνται στην θεραπεία του καρκίνου εμπλέκονται στην εμφάνιση οστεονέκρωσης των γνάθων. Ένα από αυτά είναι η μπεβασιζουμάμπη, ένας αντιοαγγειογενετικός παράγοντας που χρησιμοποιείται στη θεραπεία συγκεκριμένων τύπων καρκίνου. Ο σκοπός της εργασίας είναι η παρουσίαση μίας σπάνιας περίπτωσης οστεονέκρωσης της κάτω γνάθου που προκλήθηκε από το φάρμακο μπεβασιζουμάμπη. Γίνεται επίσης μια ανασκόπηση της υπάρχουσας βιβλιογραφίας. Πρόκειται για άντρα 55 ετών με μεταστατικό καρκίνο του νεφρού που λάμβανε μπεβασιζουμάμπη και ένα συνδυασμό από άλλα χημειοθεραπευτικά φάρμακα για κάποια χρόνια. Ο ασθενής που παρουσιάστηκε στο ιατρείο μας με οστεονέκρωση εντοπισμένη στην οπίσθια περιοχή της κάτω γνάθου αριστερά, αντιμετωπίστηκε συντηρητικά με αφαίρεση των οστικών απολυμάτων και απόξεση. Στον επανέλεγχο μετά παρέλευση δύο εβδομάδων παρατηρήθηκε σημαντική βελτίωση. Συστήθηκαν τακτικοί επανέλεγχοι για πρόληψη πιθανής υποτροπής.

ΛΕΞΕΙΣ ΚΛΕΙΔΙΑ: bevacizumab, οστεονέκρωση των γνάθων, αντιαγγειογενετικοί παράγοντες, avastin.

[1]*ΣΓΠΧ*
[2]*Οδοντίατρος*
[3]*Φοιτητής Οδοντιατρικής Σχολής ΑΠΘ*

Παρελήφθη: 30/8/2013 - Έγινε δεκτή: 30/6/2014

SUMMARY: Osteonecrosis of the jaws is a severe bone disease. Until recently bisphosphonates were the most common cause of drug-induced osteonecrosis of the jaws. Nowadays other drugs that are used in cancer treatment have been implicated in osteonecrosis of the jaws. One of these drugs is bevacizumab an antiangiogenesis factor, which is used for the treatment of certain types of cancer.
The aim of this case report is to present a rare case of osteonecrosis of the mandible caused by the drug bevacizumab and to review the current literature.
A 55-year-old male patient suffering from metastatic kidney cancer was treated with bevacizumab and a combination of other chemotherapeutic drugs for a couple of years. The patient presented with osteonecrosis of the left posterior mandible and was treated conservatively with removal of bone sequestra and curettage. The patient was examined again after two weeks and there was a significant improvement. Regular reexaminations were recommended in case of relapse.

KEY WORDS: bevacizumab; osteonecrosis of the jaw; antiangiogenesis factor; avastin.

Paper received: 30/8/2013 - Accepted: 30/6/2014

ΕΙΣΑΓΩΓΗ

Η σχετιζόμενη με φάρμακα οστεονέκρωση των γνάθων είναι μια σοβαρή πάθηση των οστών που επηρεάζει και τις δύο γνάθους. Τα τελευταία χρόνια τα διφωσφονικά φάρμακα έχουν γίνει ιδιαιτέρως γνωστά λόγω της συσχέτισης τους με την εμφάνιση νεκρωτικών οστικών αλλοιώσεων στις γνάθους που εμφανίζουν επιμηκυμένο χρόνο επούλωσης. Η σχετιζόμενη με διφωσφονικά οστεονέκρωση των γνάθων έχει ταυτοποιηθεί το 2003 (Bucu και συν. 2011) και ορίζεται ως «περιοχή εκτεθειμένου οστού στην άνω ή στην κάτω γνάθο της οποίας η επούλωση δεν έχει ολοκληρωθεί σε διάστημα έξι έως οχτώ εβδομάδων και εμφανίζεται σε ασθενείς που λάμβαναν διφωσφονικά, δεν έχουν υποβληθεί σε ακτινοθεραπεία και δεν φέρουν ενδείξεις μεταστατικής νόσου» (Began και συν. 2007, Burr, 2007). Σημεία και συμπτώματα όπως πόνος, φλεγμονή των περιβαλλόντων ιστών, δευτεροπαθής επιμόλυνση, εκροή πύου και υπαισθησία μπορεί να συνυπάρχουν. Αυτές οι αλλοιώσεις μπορεί να εμφανιστούν αυτόματα αλλά περισσότερο συχνά δημιουργούνται έπειτα από κάποια οδοντιατρική πράξη όπως οι εξαγωγές δοντιών. Ο ασθενής μπορεί να είναι ασυμπτωματικός για εβδομάδες ή και μήνες μέχρι να εμφανιστεί το εκτεθειμένο νεκρωτικό οστό. Αν και υπάρχουν πολλές θεραπευτικές επιλογές, η οστεονέκρωση των γνάθων απαιτεί χειρουργική αφαίρεση των οστικών απολυμάτων το συντομότερο δυνατόν αφού τεθεί η σωστή διάγνωση (Bouquot, 1995).

Η μπεβασιζουμάμπη (εμπορική ονομασία Avastin®), ένας αντιαγγειογενετικός παράγοντας που επιβραδύνει την ανάπτυξη νέων αιμοφόρων αγγείων, έχει ένδειξη σε θεραπεία διαφόρων τύπων καρκίνων όπως του μεταστατικού καρκίνου του παχέος εντέρου, του μη μικροκυτταρικού τύπου καρκίνου του πνεύμονα, του μεταστατικού καρκίνου του μαστού (Rosenfeld, 2006), των νεφρών και ωοθηκών (Ravaud, 2007, Aprile και συν. 2012, Schmiegel και συν. 2013, Fleitas και συν. 2013, Sahebjam και συν. 2013). Εξάλλου διενεργούνται κλινικές μελέτες για διεύρυνση των ενδείξεων για να συμπεριληφθούν και άλλες νόσοι όπως το παιδικό οστεοσάρκωμα και κάποιες καλοήθεις παθήσεις των οφθαλμών που αφορούν στον κερατοειδή και τα αγγεία (Hou και συν. 2009, Lim και συν. 2010, Guarneri και συν. 2010, Hopp και συν. 2012).

Η μπεβασιζουμάμπη που είναι ένα ανασυνδυασμένο ανθρώπινο μονοκλωνικό αντίσωμα της ανοσοσφαιρίνης IgG1, είναι ο πρώτος διαθέσιμος αντιαγγειογενετικός παράγοντας ικανός να εμποδίζει τη λειτουργία του αγγειακού ενδοθηλιακού αυξητικού παράγοντα (VEGF), που διεγείρει την ανάπτυξη νέων αγγείων (Rusovici και συν. 2013). Καθώς οι περισσότεροι κακοήθεις όγκοι παρουσιάζουν αυξημένη αγγειογένεση, αυτό το φάρμακο προσδοκάται να εμποδίσει την ανάπτυξή τους προκαλώντας μείωση της αγγείωσης τους και έλεγχο της επαναιμάτωσής τους. Γνωστές ανεπιθύμητες ενέρ-

INTRODUCTION

Drug-related osteonecrosis of the jaw is a severe bone disease that affects both jaws. In recent years bisphosphonates have become well known as being responsible for the appearance of necrotic bone lesions that exhibit prolonged healing either in the maxilla or in the mandible. Bisphosphonate-related osteonecrosis of the jaw has been identified since 2003 as a pathological entity (Bucu et al. 2011) and has been defined as "area of maxillary or mandibular exposed bone that has failed to heal within six to eight weeks seen in patients who have been treated with bisphosphonates and have not been exposed to radiotherapy and who do not have evidence of metastatic disease" (Began et al. 2007, Burr, 2007). Signs and symptoms such as pain, inflammation of the surroundings tissue, secondary infection or drainage and hypoesthesia may be present. These lesions may appear spontaneously but most frequently they occur after dental procedures such as tooth extractions. The patient may be asymptomatic for weeks or months until the lesion of the exposed bone appears. Even though there are a lot of different treatment options, severe osteonecrosis of the jaw requires surgical removal of the bone sequestra as soon as possible after proper diagnosis has been established (Bouquot, 1995).

Bevacizumab (trade name Avastin®), an anti-angiogenic agent that slows the growth of new blood vessels, has been approved for use in treatment of various types of cancer, such as metastatic colorectal cancer, non-small cell lung cancer and metastatic breast cancer (Rosenfeld, 2006). Clinical trials are underway for many other indications including ovarian cancer, pediatric osteosarcoma, and certain non-malignant eye diseases such as retinal afflictions and neovascular diseases (Hopp et al. 2012, Hou et al. 2009, Lim et al. 2010, Guarneri et al. 2010). Bevacizumab is a recombinant humanized monoclonal immunoglobulin G1 antibody. It was the first available angiogenenesis inhibitor capable of preventing the function of the natural protein vascular endothelial growth factor (VEGF) that stimulates the growth of new vessels (Rusovici et al. 2013). Since most malignant tumors are highly depended on angiogenesis, this drug is expected to prevent the growth of tumours by inducing the regression of tumour vascularization and inhibiting tumour neovascularization. Known adverse effects associated with the use of bevacizumab include conditions such as deterioration of peripheral artery disease (Semenza, 2008), hypertension, proteinuria, hemorrhage, wound healing complications, bowel perforation (Sliesoriaitis et al. 2011), nasal septum perforation and renal thrombotic microangiopathy (Eremina et al. 2008). In December 2010, FDA warned of the risk of developing perforations in the body, including the nose, the stomach and the intestines. Currently, inhibitors of angiogenesis used in the treatment of cancer patients are implicated in isolated cases of osteonecrosis of the jaws (ONJ).

Εικ. 1: Ενδοστοματική κλινική εικόνα με εμφανή την εξέλκωση του βλεννογόνου και το εκτεθειμένο νεκρωτικό οστό.
Fig. 1: Intraoral clinical appearance of the mucosal ulcer and the exposed necrotic bone.

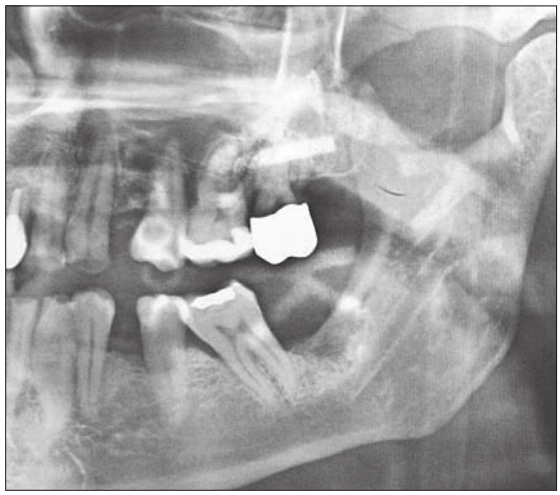

Εικ. 2: Το αρχικό ορθοπαντομογράφημα έξι μήνες από την αφαίρεση του 2ου γομφίου. Το μετεξακτικό φατνίο δεν επουλώθηκε και μία οστεολυτική επιφάνεια παραμένει στην περιοχή του εξαχθέντος δευτέρου γομφίου.
Fig. 2: The initial patient's orthopantomograph six months following the removal of the 2nd molar. The post extraction socket failed to heal and an osteolytic area can be seen.

γειες σχετιζόμενες με το φάρμακο περιλαμβάνουν επιδείνωση περιφερικών αγγειοπαθειών (Semenza, 2008), υπέρταση, πρωτεϊνουρία, αιμορραγία, επιπλοκές στην επούλωση τραύματος (Sliesoriaitis και Tawfic, 2011), διάτρηση του ρινικού διαφράγματος και νεφρική θρομβωτική μικροαγγειοπάθεια (Eremina και συν. 2008). Το Δεκέμβριο του 2010 η FDA προειδοποίησε για τον κίνδυνο πρόκλησης επιπλοκών που αφορούν την περιοχή της μύτης, του στομάχου και των εντέρων. Πρόσφατα, φάρμακα που αναστέλλουν την αγγειογένεση και χρησιμοποιούνται στη θεραπεία ασθενών με καρκίνο ενεπλάκησαν σε μεμονωμένες περιπτώσεις οστεονέκρωσης των γνάθων.

Σκοπός αυτής της εργασίας είναι η παρουσίαση μιας ασυνήθιστης περίπτωσης ασθενούς που λάμβανε μπεβασιζουμάμπη και παρουσίασε οστεονέκρωση στο σώμα της κάτω γνάθου.

ΠΕΡΙΓΡΑΦΗ ΠΕΡΙΠΤΩΣΗΣ

Άντρας 55 ετών που προσήλθε σε ιδιωτικό ιατρείο παρουσίαζε εκτεθειμένο οστό στην αριστερή οπίσθια γλωσσική περιοχή της κάτω γνάθου σε συνδυασμό με ήπια δυσφορία και υπαισθησία του κάτω φατνιακού νεύρου (Εικ. 1). Ο ασθενής ανέφερε ότι πριν από 7 μήνες είχε υποβληθεί σε εξαγωγή του αριστερού δεύτερου κάτω γομφίου εξαιτίας αυξημένης κινητικότητας και πόνου (Εικ. 2). Το μετεξακτικό τραύμα δεν επουλώθηκε, παρέμεινε επώδυνο και ο ασθενής υπέφερε από υπαισθησία του αριστερού ημιμορίου του κάτω χείλους που παρέμεινε χωρίς βελτίωση μετά από την εξαγωγή του δοντιού. Στο μεσοδιάστημα ο αριστερός κάτω πρώτος γομφίος υπέστη αυτόματη εξαγωγή (χωρίς παρέμβαση οδοντιάτρου) και αυτός λόγω αυξημένης κινητικότητας.

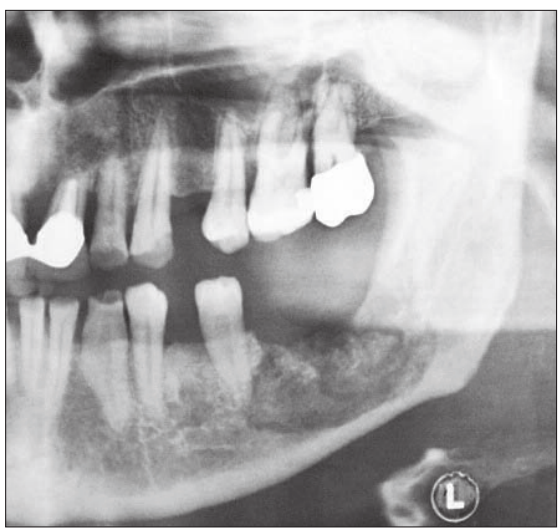

Εικ. 3: 2ο ορθοπαντομογράφημα έξι μήνες μετά. Η οστεολυτική περιοχή εκτείνεται από τον 2ο προγόμφιο μέχρι τη γωνία της κάτω γνάθου. Ο κάτω φατνιακός πόρος δεν απεικονίζεται.
Fig. 3: Orthopantomograph six months after the first one. The osteolytic lesion extends from the second premolar to the angle of the mandible. The inferior alveolar canal is not depicted.

Aim of the paper is to present an unusual case of a patient treated with bevacizumab who presented with osteonecrosis of the mandibular body and to review the relative literature

CASE REPORT

A 55 year-old man was referred to our private office with bone exposure in the left posterior lingual mandible associated with mild discomfort and hypoesthesia of the

Η κλινική εξέταση φανέρωσε εκτεθειμένο νεκρωτικό οστό στην αριστερή οπίσθια γλωσσική επιφάνεια της κάτω γνάθου που εμφάνιζε κινητικότητα, ενώ οι περιβάλλοντες μαλακοί ιστοί παρουσίαζαν εξέλκωση με ήπια φλεγμονή και εκροή πύου. Οι γομφίοι έλλειπαν και ο 2ος προγόμφιος είχε κινητικότητα. Η δοκιμασία ζωτικότητας των υπολοίπων δοντιών σύστοιχα ήταν θετική και ο ασθενής δεν έπασχε από περιοδοντίτιδα.

Η ακτινογραφική εξέταση με ορθοπαντομογράφημα αποκάλυψε μία σαφώς περιγεγραμμένη οστεολυτική αλλοίωση στο αριστερό σώμα της κάτω γνάθου που επεκτεινόταν μέχρι τον πόρο του κάτω φατνιακού νεύρου και την άπω επιφάνεια της ρίζας του δευτέρου προγομφίου. Μέσα στην αλλοίωση υπήρχε ένα οστικό απόλυμα (Εικ. 3). Σε προηγούμενο ορθοπαντομογράφημα μετά την εξαγωγή του δευτέρου γομφίου και πριν την απώλεια του πρώτου η αλλοίωση μπορούσε ήδη να εντοπιστεί εύκολα αν και σε μικρότερη έκταση (Εικ. 2).

Στο ιστορικό του ασθενούς, τρία χρόνια πριν είχε διαγνωστεί καρκίνος του νεφρού που αντιμετωπίστηκε με εκτεταμένη νεφρεκτομή και ακολούθησε θεραπεία με μπεβασιζουμάμπη (Avastin®) και ιντερφερόνη εξαιτίας μεταστατικών εστιών στους πνεύμονες. Αυτή η συνδυασμένη θεραπεία χορηγήθηκε στον ασθενή από το Νοέμβριο του 2010 μέχρι τον Δεκέμβριο του 2011 οπότε το θεραπευτικό σχήμα άλλαξε εξαιτίας εμφάνισης νέων καρκινικών εστιών στους πνεύμονες. Το νέο θεραπευτικό σχήμα που περιλάμβανε μπεβασιζουμάμπη και temsirolimus (Torisel®) για την πρόληψη επανεμφάνισης καρκίνου του νεφρού, διατηρήθηκε από τον Ιανουάριο μέχρι το Δεκέμβριο του 2012 οπότε η μπεβασιζουμάμπη διακόπηκε λόγω εμφάνισης πρωτεϊνουρίας. Ο ασθενής συνέχισε τη θεραπεία με temsirolimus μέχρι τώρα. Δεν αναφέρθηκε καμία προηγούμενη θεραπεία με διφωσφονικά.

Μετά την εξέταση της στοματικής κοιλότητας και σε συνδυασμό με το ιατρικό ιστορικό του ασθενούς και τα ακτινογραφικά ευρήματα το συμπέρασμα ήταν ότι πιθανότατα επρόκειτο για οστεονέκρωση της κάτω γνάθου σχετιζόμενη με φάρμακα.

Υπό τοπική αναισθησία τρία οστικά απολύματα διαμέτρου >1cm αφαιρέθηκαν με σχετική ευκολία και η περιοχή καθαρίστηκε και αφέθηκε να επουλωθεί κατά δεύτερο σκοπό (Εικ. 4, 5).

Μετά την επέμβαση δόθηκαν στον ασθενή οδηγίες στοματικής υγιεινής (συστήθηκαν στοματοπλύσεις με καρβαμίδιο του υπεροξειδίου 10% - Unisept® και χλωρεξιδίνη 0,12%) και διατροφή με υγρά και μαλακές τροφές. Χορηγήθηκαν επίσης αντιβίωση και παυσίπονη αγωγή (κλυνδαμικίνη - Dalacin® 300mg, 3/24h και παρακεταμόλη). Στην επανεξέταση έπειτα από δύο εβδομάδες η περιοχή είχε επιτυχώς επουλωθεί κατά δεύτερο σκοπό και δεν υπήρχε εκτεθειμένο νεκρωτικό οστό (Εικ. 6). Ο ασθενής αισθανόταν καλύτερα αλλά η υπαισθησία του κάτω χείλους παρέμενε. Συστήθηκε να συνεχιστούν οι

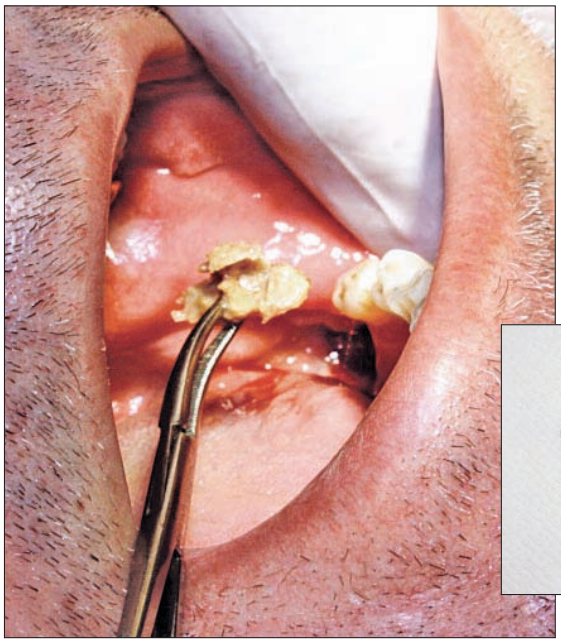

Εικ. 4: Διεγχειρητική εικόνα: η αφαίρεση των οστικών απολυμάτων.
Fig. 4: Intraoperative photograph showing removal of bone sequestra.

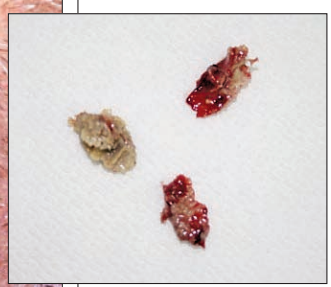

Εικ. 5: Τα τρία τεμάχια νεκρωτικού οστού που αφαιρέθηκαν.
Fig. 5: The pieces of the necrotic bone.

inferior alveolar nerve (Fig. 1). The patient reported that seven months ago he had undergone extraction of the second mandibular left molar due to increased mobility and pain (Fig. 2). The post-extraction wound remained unhealed and painful and the patient also suffered from numbness of the left half of the lower lip, which had been gradually established following the extraction. In the mean time the left mandibular first molar was spontaneously lost because of increased mobility.

Clinical examination revealed loose-mobile necrotic bone exposure in the left posterior lingual mandible. The surrounding soft tissue appeared ulcerated with mild inflammation and pus drainage. The molars were missing and the second premolar was mobile. Pulp vitality test of the remaining teeth was positive and the patient did not suffer from periodontitis.

Radiographic examination with orthopantomograph revealed a well-demarcated osteolytic lesion of the left mandibular body, which extended to the inferior alveolar canal and to the distal root surface of the second premolar. Inside the lesion an ill-defined sequestrum could be suspected (Fig. 3). In a previous orthopantomograph performed after the extraction of the second molar and before the spontaneous loss of the first molar the lesion could still be identified easily although smaller in size (Fig. 2).

From the medical history of the patient it was revealed that three years ago, having been diagnosed with renal cell carcinoma of the kidney, he had undergone radical nephrectomy. Post-operatively, from November 2010 to December 2011, he followed a treatment with bevacizumab (Avastin) and interferon due to metastatic re-

Εικ. 6: Μετεγχειρητική εικόνα μετά την κατά β' σκοπό πλήρη επούλωση.
Fig. 6: Post operative image with full healing on second intention.

στοματοπλύσεις για τις επόμενες δύο εβδομάδες και αφού διεκόπη η κλυνδαμυκίνη χορηγήθηκε αμοξυκιλλίνη 1gr 3/24h. Έπειτα από τρεις εβδομάδες ο ασθενής παρουσιάστηκε με πλήρη επούλωση της περιοχής και πλήρη αποδρομή των συμπτωμάτων. Η ιστοπαθολογική εξέταση ήταν ενδεικτική νεκρωτικού οστού χωρίς στοιχεία μετάστασης από τον καρκίνο του νεφρού.

ΣΥΖΗΤΗΣΗ

Η οστεονέκρωση των γνάθων δεν είναι μία νέα πάθηση καθώς από το 1850 διάφοροι τύποι «χημικής οστεομυελίτιδας» αναφέρονται στην βιβλιογραφία (Ferguson, 1868, Noel, 1868) με την πάθηση τις περισσότερες φορές να εμφανίζεται σε άτομα με κακή στοματική υγιεινή και να είναι πιο συχνή στην κάτω γνάθο. Όπως προαναφέρθηκε, στο πρόσφατο παρελθόν σχετίστηκε με την λήψη διφωσφονικών και μάλιστα είναι γνωστή στην αγγλόφωνη βιβλιογραφία ως BRONJ ή οστεονέκρωση των γνάθων σχετιζόμενη με διφωσφονικά. Πρόσφατα όμως δημοσιεύθηκαν εργασίες με περιπτώσεις διαγνωσμένης οστεονέκρωσης των γνάθων σε καρκινοπαθείς ασθενείς που λάμβαναν ως θεραπεία άλλα φάρμακα πλην των διφωσφονικών (Troeltzsch και συν. 2012).

Η σχετιζόμενη με φάρμακα οστεονέκρωση των γνάθων αποδίδεται σε ποικίλες δράσεις των φαρμάκων με σημαντικότερη όσον αφορά στα διφωσφονικά την αναστολή της οστεοκλαστικής δραστηριότητας. Η οστεονέκρωση η σχετιζόμενη με διφωσφονικά αποδίδεται στην καταστολή του μεταβολισμού των οστών που το καθιστά ανίκανο να αντιμετωπίσει τραυματισμό του και το οδηγεί σε οστεονέκρωση (Van Poznak, 2010). Η μει-

gions in the lungs. At that time the combination of drugs changed due to the appearance of new lung deposits and bevacizumab and temsirolimus (Torisel®) were administered from January until December 2012. At that time bevacizumab was discontinued because the patient presented with proteinuria and he remains on treatment with temsirolimus until now. No previous treatment with bisphosphonates was reported.

Taking the above into consideration, it was concluded that the patient was suffering from drug-related osteonecrosis of the mandible. Under local anesthesia three bone sequestrums of a diameter >1 cm were easily removed, the area was debrided and left to heal on second intention (Fig. 4 and 5). The patient was given instructions to keep the oral cavity clean and follow a liquid diet. Clindamycin 300mg (Dalacin®) 3/24hrs and paracetamol as an analgesic were administered while Carmabide peroxide 10% (Unisept®) and chlorexidine 0.12% mouthwashes were recommended three times a day.

Two weeks later the area was successfully healed on second intention and no bone exposure could be identified (Fig. 6). The patient was feeling better but numbness of the lower lip insisted. Mouthwashes were recommended for the next two weeks and antibiotic coverage with amoxicillin 1g 3/24h was prescribed and clindamycin was discontinued. Three weeks later the patient presented with complete healing of the exposed bone and resolution of symptoms. The histopathologic examination was indicative of necrotic bone without evidence of metastasis from kidney carcinoma.

DISCUSSION

ONJ is not a new disease. Around 1850 various forms of "chemical osteomyelitis" were reported in the literature (Ferguson, 1868, Noel, 1868). The disease most of the times occurred in patients with poor oral hygiene and it seems that the mandible was more commonly involved.

In the recent past ONJ was associated with biphosphonates and there was a large number of cases to prove that theory. Currently, any case of necrotic bone lesion present for more than 8 weeks in a patient who is or was treated with bisphosphonates is considered to be a bisphosphonate-related osteonecrosis of the jaw (BRONJ) with the prerequisite that the affected bone has never been exposed to irradiation. Most recently however a few studies have been published which presented cases of diagnosed ONJ in patients who suffer from metastatic malignancies and undergo treatment with other drugs apart from bisphosphonates (Troeltzsch et al. 2012).

Drug-related ONJ has been attributed to various drug effects. Inhibition of osteoclastic activity is one of the most important effects of bisphosphonate therapy and bisphosphonate-related osteonecrosis has been attrib-

Πίνακας 1: Καταγραφή περιπτώσεων οστεονέκρωσης των γνάθων σχετιζόμενης με μπεβασιζουμάμπη

Βιβλιογραφική παραπομπή	Ηλικία/ Φύλο*	Νόσος	Συγχορηγούμενα φάρμακα	Εντόπιση οστεονέκρωσης	Παράγοντες κινδύνου	Συμπτώματα	Αντιμετώπιση
Greuter et al. 2008	63/Θ	Καρκίνος μαστού	Doxorubicin	Άνω γνάθος	Εξαγωγή δοντιού	Πόνος, ιγμορίτιδα	Αφαίρεση απολυμάτων παροχέτευση ιγμορείου -όχι υποτροπή
Estillo et al. 2008	51/Θ	Καρκίνος μαστού -μετάσταση στο θωρακικό τοίχωμα	Capecitabine	Γλωσσική επιφάνεια κάτω γνάθου άμφω	Κανένας γνωστός	Δυσφορία	Διακοπή φαρμάκου -πλύσεις- ήπια νεαροποίηση
Serra et al. 2009	/Θ	Καρκίνος πνευμόνων -οστική μετάσταση	Δ/Α**	Κάτω γνάθος	Εξαγωγή δοντιού	Πόνος	Αντιβιοτικά και πλύσεις-παρέμεινε εκτεθειμένο οστό
Pakosch et al. 2012	53/Θ	Καρκίνωμα παγκρέατος	Paclitaxel, Sorafenib	Σώμα κάτω γνάθου γλωσσική επιφάνεια	Ολική οδοντοστοιχία	Πόνος	Αποφλοίωση -αντιβιοτικά-πλύσεις Υποτροπή: Συντηρη-τική αντιμετώπιση -όχι υποτροπή
Hopp et al. 2012	58/Α	Θρόμβωση αμφιβληστροειδή	No	Σώμα κάτω γνάθου δεξιά	Κανένας γνωστός	Πόνος	Απόξεση -αντιβιοτικά-πλύσεις όχι υποτροπή
Bettini et al. 2012	/Θ	Καρκίνος πνευμόνων	Δ/Α**	Κάτω γνάθος	Κανένας γνωστός	Πόνος -αυτόματη απώλεια δοντιών	Διακοπή φαρμάκου -αυτόματη απολυματοποίηση και ίαση
Binello et al. 2012	47/Α	Αδενοκαρκίνωμα παρωτίδας	Δ/Α**	Κάτω γνάθος	Ανατολή τρίτου γομφίου	Δ/Α**	Δ/Α**
Santos-Silva et al. 2013	61/Α	Καρκίνος νεφρού	Temsirolimus	Κάτω γνάθος	Κανένας γνωστός	Δ/Α**	Συντηρητική αντιμετώπιση
Schmiegel et al. 2013	51/Α	Μεταστατικό καρκίνωμα σιγμοειδούς	Fluorouracil, Leucovorin, Oxaliplatin	Σώμα κάτω γνάθου δεξιά	Κανένας γνωστός	Πόνος, έλκος	Απόξεση -δεν αναφέρεται αποτέλεσμα

*Θ=θήλυ, Α=άρρεν **Δεν Αναφέρεται

ωμένη αγγείωση του οστού είναι ένας επιπλέον παράγοντας που οδηγεί σε οστεονέκρωση, καθώς η ικανότητα επούλωσης στην περίπτωση αυτή είναι περιορισμένη. Εξάλλου είναι γνωστό ότι η οστεονέκρωση που εμφανίζεται σε οστά που έχουν εκτεθεί σε ακτινοβολία είναι μια σοβαρή μορφή οστεονέκρωσης που οφείλεται στην μειωμένη αιμάτωση. Τα διφωσφονικά, η μπεβασιζουμάμπη και η ουσία sunitimib (πρόσφατα αναφερόμενη ως SU11248) έχουν όλες αντιαγγειογενετική δράση και έχουν εμπλακεί στην οστεονέκρωση των γνάθων (Troeltzsch και συν. 2012).

Στην περίπτωση που παρουσιάζεται, ο ασθενής ελάμβανε πλην της μπεβασιζουμάμπης και το ενδοφλέβιο φάρμακο temsirolimus που είναι ένας ειδικός αναστολέας του mTOR (mammalian Target Of Papamycin, a kinase enzyme). Ο αναστολέας αυτός καταστέλλει τον κυτταρικό κύκλο στη G1 φάση και επίσης μειώνει την αγγείωση του όγκου καταστέλλοντας τον παράγοντα VEGF, ο οποίος παράγοντας VEGF παίζει επίσης σημαντικό ρόλο στην διέγερση της ανοσολογικής απάντησης, προάγον-

uted to oversuppression of bone metabolism, which renders the bone incapable of dealing with trauma leading to osteonecrosis (Van Poznak, 2010). Impaired vascularization is another factor that can lead to osteonecrosis of the jaws as healing capability of a poorly vascularized bone is compromised and osteoradionecrosis is a severe form of osteonecrosis attributed to poor vascularization. Biphosphonates, bevacizumab and sunitimib have all been implicated in ONJ and they have all anti-angiogenic effects (Troeltzsch et al. 2012). In our case the patient was treated with both bevacizumab and temsirolimus, which is a specific inhibitor of mTOR (mammalian Target Of Rapamycin, a kinase enzyme). It leads to cell cycle arrest in G1 phase and also inhibits tumor angiogenesis by reducing synthesis of VEGF (Xiaolin et al. 2006). VEGF plays also an important role in triggering the immune response by inducing monocyte and macrophage differentiation and chemotaxis (Boyle et al. 2003). Bevacizumab binds to VEGF and does not allow the factor to bind to its receptor. Inactivation of VEGF may therefore lead to

Table 1: Summary of the reported cases of bevasizumab-related osteonecrosis of the jaws

Reference	Age/ Sex*	Disease	Other drugs	Location of onj	Risk factors	Symptoms	
Greuter et al. 2008	63/F	Breast carcinoma	Doxorubicin	Maxilla left	Tooth extraction	Pain, sinusitis	Removal of sequestrum, sinus drainage. No recurrence
Estilo et al. 2008	51/F	Breast carcinoma-chest wall metastasis	Capecitabine	Mandibular body lingual plate bilateral	None known	Discomfort	Drug discontinuation, rinses, minor bone debridement
Serra et al. 2009	/F	Lung adenocarcinoma -bone metastasis	N/R**	Mandible	Tooth extraction	Pain	Antibiotic treatment, oral rinses, bone exposure remained
Pakosch et al. 2012	53/F	Pancreatic carcinoma	Paclitaxel, Sorafenib	Mandibular body, lingual plate	Total prosthesis of the lower jaw	Pain	Decortication, antibiotic treatment, rinses. Recurrence: conservative treatment with chemo discontinuation. No recurrence
Hopp et al. 2012	58/M	Retinal vascular thrombosis (intravi-treal administration)	N/R**	Mandibular body right	None known	Pain	Curettage, antibiotic treatment, oral rinses No recurrence
Bettini et al. 2012	/F	Lung carcinoma	N/R**	Mandible	None known	Pain -spontaneous teeth loss	Discontinuation of drug, spontaneous sequestration and healing
Binello et al. 2012	47/M	Parotid adenocarcinoma	N/R**	Mandible	Eruption of lower third molar	N/R**	N/R**
Santos Silva et al. 2013	61/M	Liver carcinoma	Temsirolimus	Mandible	None known	N/R**	Conservative treatment
Schmiegel et al. 2013	51/M	Metastatic sigmoid colon carcinoma	Fluorouracil, Leucovorin, Oxaliplatin	Mandibular body right	None known	Pain, Ulcer	Curettage, follow-up not reported

*F=Female, M=Male **Not Reported

τας την διαφοροποίηση των μονοκυττάρων και των μακροφάγων και τη χημειοταξία (Boyle και συν. 2003, Xiaolin και συν. 2006). Η μπεβασιζουμάμπη προσδένεται στον VEGF και δεν επιτρέπει στον παράγοντα να προσδεθεί στον υποδοχέα του. Η τελική απενεργοποίηση του VEGF οδηγεί σε ένα εξασθενημένο αμυντικό σύστημα, ανίκανο να αμυνθεί ενάντια σε κάποια στοματική βακτηριακή εισβολή. Η επιμόλυνση του νεκρωτικού οστού από ακτινομύκητες είναι πολύ συχνό εύρημα σε οστικά απολύματα που έχουν παραπεμφθεί για ιστολογική εξέταση (Estilo και συν. 2008). Πιθανόν ο βακτηριακός αποικισμός να εμπλέκεται στην προαγωγή της οστεονέκρωσης των γνάθων. Αυτός μπορεί να είναι και ένας από τους λόγους που η οστεονέκρωση σχετιζόμενη με φάρμακα δείχνει μία σαφή προτίμηση στα οστά των γνάθων που είναι πιο εκτεθειμένα σε βακτήρια σε σχέση με τα υπόλοιπα οστά του σκελετού.

Στην Αγγλική βιβλιογραφία υπάρχουν αναφορές που συσχετίζουν τη χρήση μπεβασιζουμάμπης με την οστεονέκρωση των γνάθων (Serra και συν. 2009, Pakosch και

an impaired innate immune system uncapable of defending against oral bacterial invasion. Actinomyces superinfection of the necrotic bone is a common finding when bone sequestra are sent for histologic examination (Estilo et al. 2008), suggesting that bacterial colonization may play a role in inducing jaw osteonecrosis. This is probably one of the reasons that drug-related osteonecrosis show a predilection for the jaws instead of the other skeletal bones. Our patient was treated for a long period of time with a combination of anti-VEGF agents that ultimately led to ONJ.

There are a few more case reports in the English literature that correlate the use of bevacizumab with ONJ (Pakosch et al. 2012, Bettiniet al. 2012, Serra et al. 2009, Binello et al. 2012). Christodoulou et al. who have studied 119 patients receiving biophosphonates with or without antioangiogenic factors, showed that the combined treatment increased the risk of osteonecrosis (Christodoulou et al. 2009). Bevacizumab is an angiogenesis inhibitor which slows the growth of new blood

συν. 2012, Bettini και συν. 2012, Binello και συν. 2012). Επίσης η συστηματική μελέτη των Χριστοδούλου και συν. σε 116 ασθενείς που λάμβαναν διφωσφονικά με ή χωρίς αντιαγγειογενετικούς παράγοντες έδειξε ότι ο συνδυασμός τους αυξάνει σημαντικά τον κίνδυνο εμφάνισης οστεονέκρωσης από ότι μόνο η χρήση των διφωσφονικών (Christodoulou et al. 2009). Στον Πίνακα 1 παρουσιάζεται μία συνοπτική καταγραφή των περιπτώσεων οστεονέκρωσης των γνάθων σχετιζόμενη με την μπεβασιζουμάμπη, που αναφέρονται στην Αγγλική βιβλιογραφία. Το φάρμακο χορηγούνταν ενδοφλεβίως στους ασθενείς που έπασχαν από μη ελεγχόμενο ή μεταστατικό καρκίνο και πιο συχνά σε συνδυασμό με άλλα χημειοθεραπευτικά φάρμακα. Στην δική μας περίπτωση ο ασθενής έπασχε από καρκίνο στους νεφρούς με μεταστατικές εστίες στους πνεύμονες και ελάμβανε για μεγάλο χρονικό διάστημα συνδυασμό αντιαγγειογενετικών παραγόντων.

Τα αντιαγγειογενετικά και ανοσοκατασταλτικά αποτελέσματα της μπεβασιζουμάμπης πιθανόν επαυξάνονταν από παρόμοιες επιδράσεις των άλλων χορηγούμενων φαρμάκων. Η σχετιζόμενη με την μπεβασιζουμάμπη οστεονέκρωση των γνάθων εμφανίζεται πιο συχνά στο σώμα της κάτω γνάθου όπου η αγγείωση είναι λιγότερο πλούσια σε σχέση με την άνω γνάθο. Εξάλλου η εξαγωγή δοντιού φαίνεται να είναι εκλυτικός παράγοντας, ενώ αναφέρεται και αυτόματη εμφάνισή της. Στην περίπτωση μας πιστεύουμε πως η οστεονέκρωση προκλήθηκε αυτόματα προκαλώντας την αυξημένη κινητικότητα του δευτέρου γομφίου και τελικά οδηγώντας στην εξαγωγή του. Η εξαγωγή είτε επιτάχυνε τη διαδικασία είτε προκάλεσε επιμόλυνση του νεκρωτικού οστού που έπειτα οδήγησε σε οστεομυελίτιδα και υπαισθησία του κάτω χείλους. Ο πόνος και η δυσφορία είναι συνηθισμένα συμπτώματα σε αυτή την κατάσταση και το εκτεθειμένο οστό δεν είναι ασυμπτωματικό όπως συμβαίνει συχνά στους ασθενείς με BRONJ. Ο ασθενής μας παρουσιάστηκε με πόνο, φλεγμονή, εκροή πύου και υπαισθησία του ημιμορίου του κάτω χείλους. Πρωτόκολλα θεραπείας δεν έχουν ακόμη συνταχθεί καθώς δεν υπάρχουν μελέτες σε ικανοποιητικό αριθμό ασθενών. Με βάση τις λίγες περιπτώσεις που έχουν δημοσιευθεί γίνεται αντιληπτό πως η διακοπή χορήγησης του φαρμάκου για κάποιους μήνες είναι απαραίτητη. Η αναστολή της χορήγησης του φαρμάκου οδηγεί σε γρήγορη δημιουργία των απολυμάτων ή σε αργή και επιτυχή επούλωση όταν έχει προηγηθεί απόξεση. Ο ρόλος των αντιβιοτικών και αντισηπτικών δεν έχει ακόμη διευκρινιστεί, αν και οι περισσότεροι συγγραφείς έχουν χορηγήσει και τα δύο στους ασθενείς τους. Στην περίπτωση

vessels and it is used in various types of cancer including colorectal, lung, breast (outside the USA), glioblastoma (USA only), kidney and ovarian (Ravaud, 2007, Aprile et al. 2012, Schmiegel et al. 2013, Fleitas et al. 2013, Sahebjam et al. 2013). In our case the patient was diagnosed with kidney cancer with metastatic deposits in the lungs. A summary of the reported cases of bevacizumab-related osteonecrosis of the jaws in the English literature is presented In Table 1. The drug is administered intravenously in patients who suffer from uncontrolled or metastatic cancer and most frequently in combination with other chemotherapeutic drugs. The antiangiogenic and immunosuppressive effect of bevacizumab is probably enhanced by similar effects of the other co-administrated drugs. In one case the drug was administered intravitreal for a long period of time (Hopp et al. 2012). Bevacizumab-related ONJ is most frequently located in the mandibular body. Vascular supply of the mandible is less abundant compared with maxilla and therefore ONJ due to impaired vascularization is expected to occur more frequently in the mandible. Tooth extraction seems to be a predisposing factor in bevacizumab-related ONJ but in many cases osteonecrosis occurs spontaneously. In our case we believe that osteonecrosis occurred spontaneously rendering the second molar mobile and leading to its extraction. Extraction of the second molar may have accelerated the progress of the disease or may have infected the necrotic bone leading to osteomyelitis and hypesthesia of the lower lip. Pain and discomfort are common symptoms of this condition. Exposed bone is not asymptomatic as is frequently the case with patients who suffer from BRONJ. Our patient presented with pain, inflammation and pus drainage and numbness of the lower lip. Treatment protocols have not been established since large studies have not yet been performed. Based on the few case reports that have been published it seems that cessation of the drug for a few months is necessary; it will lead to rapid sequestration or to uneventful healing when curettage has been already performed. The role of antibiotics and antiseptic rinses has not been clarified, although most authors have prescribed both in their patients. In our case the patient had discontinued the drug 40 days before his referral. Sequestration had already occurred and multiple mobile bone pieces were easily delivered. Healing was uneventful.

Although there are only a few studies to indicate the association between ONJ and bevacizumab and further research is necessary for this assumption to be confirmed, dental extractions performed in patients who suffer from

μας ο ασθενής διέκοψε τα φάρμακα σαράντα ημέρες πριν την παραπομπή του. Τα απολύματα είχαν ήδη δημιουργηθεί και αφαιρέθηκαν εύκολα, ενώ η επούλωση ήταν αργή και επιτυχής.

Αν και υπάρχουν λίγες μελέτες που καταδεικνύουν την σχέση της οστεονέκρωσης των γνάθων με την μπεβασιζουμάμπη και επιπλέον μελέτες είναι απαραίτητες για να επιβεβαιωθεί αυτή η υπόθεση, εξαγωγές δοντιών σε ασθενείς που πάσχουν από καρκίνο και λαμβάνουν το φάρμακο μπεβασιζουμάμπη ή βρίσκονται υπό θεραπεία με άλλους αντιαγγειογενετικούς παράγοντες θα πρέπει να αξιολογούνται προσεκτικά και να επιλέγονται μόνο αν δεν υπάρχει άλλη δυνατότητα.

cancer and are under bevacizumab treatment or other anti-angiogenic drugs should be carefully evaluated and considered as the last choice for the dentist, in order to reduce the complications.

ΒΙΒΛΙΟΓΡΑΦΙΑ/REFERENCES

Aprile G, Ferrari L, Fontanella C, Puglisi: Bevacizumab in older patients with advanced colorectal or breast cancer. Crit Rev Oncol Hematol 12:232-6, 2012

Bagán J, Blade J, Cozar JM, Constela M, García Sanz R, Gómez Veiga F. et al: Recommendations for the prevention, diagnosis and treatment of osteonecrosis of the jaw (ONJ) in cancer patients treated with bisphosphonates. Med Oral Pathol Oral Cir Bucal 12(4):E336–340, 2007

Bettini G, Blandamura S, Saia G, Bedogni A: Bevacizumab-related osteonecrosis of the mandible is a self-limiting disease process. BMJ Case Rep. Oct 22; 2012

Binello P, Bandelloni R, Labanca M, Buffoli B, Rezzani R, Rodella LF: Osteonecrosis of the jaws and bevacizumab therapy: a case report. Int J Immunopathol Pharmacol 25(3):789-91, 2012

Bouquot JE; Christian J: Long-term effects of jawbone curettage on the pain of facial neuralgia. J Oral Maxillofac Surg 53 (4): 387–97, 1995

Boyle WJ, Simonet WS, Lacey DL: Osteoclast differentiation and activation. Nature 423(6937):337-42, 2003

Bucu A, Niț ă T, Dincă O, Vlădan C, Bucur M.B: Bisphosphonate associated osteonecrosis of the jaw. Rev chir oro-maxilo-fac implantol 2 (3): 24–27, 2011

Burr DB: Summary of ASBMR Task Force on ONJ. J Musculoskelet Neuronal Interact 7(4):354–355, 2007

Christodoulou C, Pervena A, Klouvas G, Glani E, Falagas ME, Tsakalis G. et al: Combination of biophosphonates and antioangiogenic factors induces osteonecrosis of the jaw more frequently than biophosponates alone. Oncology 76(3):209-11, 2009

Eremina V, Jefferson JA, Kowalewska J, Hochster H, Haas M. et al: VEGF Inhibition and Renal Thrombotic Microangiopathy. N Engl J Med 358 (11): 1129–36, 2008

Estilo CL, Fornier M, Farooki A, Carison D, Bohle G 3rd, Huryn JM: Osteonecrosis of the jaw related to bevacizumab. J Clin Oncol 26(24):4037-8, 2008

Ferguson W: New treatment of necrosis. Am J Dent Science 1 (series 3): 189, 1868

Fleitas T, Martínez-Sales V, Vila V, Reganon E, Mesado D, Martín M. et al: VEGF and TSP1 levels correlate with prognosis in advanced non-small cell lung cancer. Clin Transl Oncol 2013 Mar 5. [Epub ahead of print]

Greuter S, Schmid F, Ruhstallet T, Thuerlimann B.: Bevacizumab- associated osteonecrosis of the jaw. Ann Oncol 19 (12):2091-2092, 2008

Guarneri V, Miles D, Robert N, Diéras V, Glaspy J, Smith I. et al: Bevacizumab and osteonecrosis of the jaw: Incidence and association with bisphosphonate therapy in three large prospective trials in advanced breast cancer. Breast Cancer Res Treat 122:181, 2010

Hopp R.N, Pucci J, Santos-Silva A.R, Jorge J: Osteonecrosis after administration of intravitreous Bevacizumab. J Oral Maxillofac Surg 70:632-635, 2012

Hou J, Tao Y, Jiang YR, Li XX, Gao L: Intravitreal bevacizumab versus triamcinolone acetonide for macular edema due to branch retinal vein occlusion: A matched study. Chin Med J122:2695, 2009

Lim JY, Lee SY, Kim JG, Kim JG, Lee JY, Chung H, Yoon YH.I: Intravitreal bevacizumab alone versus in combination with photodynamic therapy for the treatment of neovascular maculopathy in patients aged 5 years or older: 1-year results of a prospective clinical study. Acta Ophthalmol 90(1):61-7, 2010

Noel HR: A lecture on caries and necrosis of bone. Am J Dent Science1 (3): 425-482, 1868

Pakosch D, Papadimas D, Munding J, Kawa D, Kriwalsky MS : Osteonecrosis of the mandible due to anti-angiogenic agent, bevacizumab. Oral Maxillofac Surg. [Epub ahead of print] 2012

Ravaud A: New challenges in kidney cancer therapy: bevacizumab. Ann Oncol 9:89, 2007

Rosenfeld PJ: Intravitreal Avastin: The low cost alternative to Lucentis. Am J Ophthalmol 142:141, 2006

Rusovici R, Patel CJ, Chalam KV: Bevacizumab inhibits proliferation of choroidal endothelial cells by regulation of the cell cycle. Clinical ophtalmol 7: 321-327, 2013

Santos-Silva AR, Belizario Rosa GA, Castro Junior Gd, Dias RB, Prado Ribeiro AC, Brandao TB: Osteonecrosis of the mandible associated with bvacizumab therapy. Oral Surg Oral Med Oral Pathol Oral Radiol. 115 (6):e32-6, 2013

Sahebjam S, Garoufalis E, Guiot MC, Muanza T, Del Maestro R, Petrecca K, Sharma R, Kavan P: Bevacizumab Use for Recurrent High-Grade Glioma at McGill University Hospital. Can J Neurol Sci 40(2):241-6,2013

Schmiegel W, Reinacher-Schick A, Arnold D, Kubicka S, Freier W. et al: Capecitabine/irinotecan or capecitabine/oxaliplatin in combination with bevacizumab is effective and safe as first-line therapy for metastatic colorectal cancer: a randomized phase II study of the AIO colorectal study group. Ann Oncol. [Epub ahead of print] 2013

Semenza GL: A new weapon for attacking tumor blood vessels. N Engl J Med 358 (19): 2066–7, 2008

Serra E, Paolantonio M, Spoto G, Mastrangelo F, Tetè S, Dolci M: Bevacizumab related ostenecrosis of the jaw. Int J Immunopathol Pharmacol 22(4):1121-3, 2009

Sliesoriaitis S, Tawfik, B: Bevacizumab-induced bowel perforation. J Am Osteop Assoc 111 (7) 437-44, 2011

Troeltzsch M, Woodlock T, Kriegelstein S, Steiner T, Messlinger K, Troeltzsch M: Physiology and Pharmacology of nonbisphosphonate drugs Implicated in osteonecrosis of the jaw. J Can Dent Assoc 78:85, 2012

Van Poznak C: Osteonecrosis of the jaw and bevacizumab therapy. Breast Cancer ResTreat 122:189–191, 2010

Xiaolin W, Shen N, Mendoza A, Khnanna C, Helman L: CC1-779 inhibits rhabdomyosarcoma xenograft growth by an antiangiogenic mechanism linked to the targeting of m-TOR/Hil-1α/VEGF Signaling. Neoplasia 8: 394-401, 2006

Διεύθυνση επικοινωνίας:
Βάγια Γκαλίτσιου
Ιουστινιανού 5,
41222, Λάρισα, Ελλάδα
Τηλ.: 2410 620410
e-mail: vagiagkal@gmail.com

Address:
Vagia Gkalitsiou
5 Ioustinianou str.,
41222, Larisa, Greece
Tel.: 0030 2410 620410
e-mail: vagiagkal@gmail.com