ΑΡΧΕΙΑ ΕΛΛΗΝΙΚΗΣ

ΔΙΓΛΩΣΣΗ ΕΛΛΗΝΟ-ΑΓΓΛΙΚΗ ΕΚΔΟΣΗ

Στοματικής & Γναθοπροσωπικής Χειρουργικής

ΕΠΙΣΤΗΜΟΝΙΚΟ ΠΕΡΙΟΔΙΚΟ ΤΗΣ ΕΛΛΗΝΙΚΗΣ ΕΤΑΙΡΕΙΑΣ ΣΤΟΜΑΤΙΚΗΣ ΚΑΙ ΓΝΑΘΟΠΡΟΣΩΠΙΚΗΣ ΧΕΙΡΟΥΡΓΙΚΗΣ
ΤΟΜΟΣ 15, ΤΕΥΧΟΣ 3, ΔΕΚΕΜΒΡΙΟΣ 2014 ΕΠΙΣΤΗΜΟΝΙΚΟ ΕΝΤΥΠΟ ΜΕ ΕΘΝΙΚΗ ΑΝΑΓΝΩΡΙΣΗ ΦΕΚ 24/12/Β/4-12-2009

BILINGUAL GREEK - ENGLISH EDITION

Hellenic Archives of Oral & Maxillofacial Surgery

OFFICIAL PUBLICATION OF THE HELLENIC ASSOCIATION FOR ORAL AND MAXILLOFACIAL SURGERY
Vol 15, No 3, December 2014

ISSN 1108 - 829 X

OsteoBiol®
by Tecnoss

ΟΣΤΙΚΑ ΜΟΣΧΕΥΜΑΤΑ ΚΑΙ ΜΕΜΒΡΑΝΕΣ

Από τη φύση στον άνθρωπο

Gen-Os

mp3

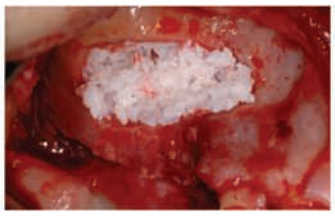

Gel 40

Putty

Apatos

Sp-Block

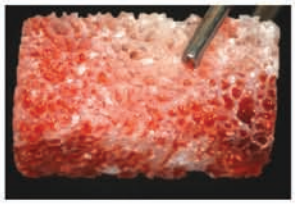

Evolution

Lamina

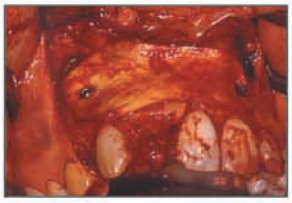

Μιλτιάδης Βιτσαρόπουλος Α.Ε.

ΚΕΝΤΡΙΚΑ
Μεσογείων 348, 153 41 Αγ. Παρασκευή, Αθήνα, **Τηλ:** 210 65 41 340, **Fax:** 210 65 41 618

ΥΠΟΚΑΤΑΣΤΗΜΑ
Φειδιππίδου 55, 115 27 Γουδή, **Τηλ:** 210 77 95 747

www.vitsaropoulos.gr • e-mail: info@vitsaropoulos.gr

Τα Βιοϋλικά OsteoBiol κατασκευάζονται σε συμφωνία με τους 93/42/CEE και 2003/32/CE ευρωπαϊκούς κανονισμούς

R.T.R.: Ξεκινά τη διαδικασία της οστικής αναγέννησης...

septodont

...Η φύση ολοκληρώνει την αποκατάσταση

Εισάγωντας το R.T.R. (απορροφήσιμο υποκατάστατο ιστών), το υψηλής καθαρότητας οστικό μόσχευμα φωσφορικού ασβεστίου βοηθά στην αναδόμηση του οστού μετά από κάποια εξαγωγή ή έλλειψη οστού (ενδοοστικό έλλειμα, επέμβαση ανόρθωσης ιγμορίου).

- Απορροφάται σταδιακά: το R.T.R. απελευθερώνει ασβέστιο και ιόντα φωσφόρου που βοηθούν στη δημιουργία νέου οστού.
- Ενεργοποιεί τη φυσική αναδόμηση του οστού. Οι μικρο- και μακροπορώδεις οστεοσυμβατές δομές προάγουν την ανάπτυξη του νέου οστού.
- Επαναφέρει τον όγκο του οστού: το R.T.R. επαναφέρει την οστική ακεραιότητα σε 3-6 μήνες.

Βελτιώνει τη μετεξακτική θεραπεία και την αποκατάσταση του οστικού ελλείματος, έτσι ώστε να ενισχύεται η μελλοντική επιτυχία τοποθέτησης των εμφυτευμάτων με τη χρήση του νέου R.T.R.
Το R.T.R. διατίθεται σε κώνους, σε μορφή σύριγγας και κοκκίων.



R.T.R σε μορφή σύριγγας: Αποτελείται από σωματίδια φωσφορικού ασβεστίου συνθετικής προέλευσης. Η καμπυλότητα της σύριγγας εξασφαλίζει την άμεση τοποθέτηση του μοσχεύματος στο έλλειμα.
Κάθε σύριγγα περιέχει 0.8 cm^3 σωματίδια φωσφορικού ασβεστίου, μεγέθους 500μm-1mm, είναι αποστειρωμένη και διατίθεται σε συσκευασία μιας χρήσεως.

R.T.R σε κώνους: Αποτελείται από σωματίδια φωσφορικού ασβεστίου σε μήτρα ινών κολλαγόνου υψηλής καθαρότητας βοϊκής προέλευσης. Η αιμοστατική δράση του κολλαγόνου εξασφαλίζει τη διατήρηση των σωματιδίων στην περιοχή του ελλείματος και βοηθά στην αποκατάστασή του.
Κάθε κουτί περιέχει 2 κώνους των 0.3 cm^3 σωματιδίων φωσφορικού ασβεστίου και κολλαγόνου και διατίθεται σε αποστειρωμένη συσκευασία μιας χρήσεως.

R.T.R σε κοκκία β-φωσφορικού ασβεστίου: υψηλής καθαρότητας συνθετικής προέλευσης. Αναμιγνύονται με το αίμα του ασθενή ή με φυσιολογικό ορό σ' ένα αποστειρωμένο δισκάριο πριν τοποθετηθεί στο σημείο του χειρουργείου με σπάθη. Γα την κάλυψη μεγαλύτερων οστικών ελλειμμάτων, το RTR μπορεί να αναμιχθεί με τμήματα οστού του ιδίου ασθενή (ομογενές μόσχευμα).
Συσκευασία: 2cm^3 φιάλη σε συσκευασία μιας χρήσεως αποστειρωμένη με γάμμα ακτινοβολία.

Βιβλιογραφία

1. Reinhold Fubinger, Kristina Fubinger,. Μακροχρόνια αποτελέσματα κλινικών μελετών και ιστολογικών εξετάσεων για οστική αναγέννηση με β-φωσφορικό ασβέστιο και εισαγωγή εμφυτευμάτων. Dentistry Clinical (22/6/2006): 15-16
2. Francis Cariou (Vitry-le-Francois). Κλινικό πρωτόκολλο για την έμφραξη φατνίου με αλλοπλαστικό συνθετικό οστό. Clinic 27, 2006: 519-524
3. Amir Shayegan, DDS, Michel Petein, MD, PhD, Astrid Vanden Abbeele, DDS, PhD, β-φωσφορικό ασβέστιο, WMTA, WPC, θειϊκός σίδηρος και φορμοκρεσόλη που χρησιμοποιούνται ως παράγοντας πολφοτομής σε νεογιλά δόντια χοίρων. Oral Surg Oral Med Oral Pathol Oral Radiol Endod 2008, 105: 536-42.
4. Bozidar M.B. Brkovic, DDS, MSc, PhD, Hari S. Prasad, BS, MDT, George Konandreas, DDS, Radulovic Milan, DDS, MSc, Dragana Antunovic, DDS, George Sandor, MD, DDS, PhD, FRCD (C), FRCSC, FACS, Michael D. Rohrer, DDS,MS, Απλή διατήρηση φατνίου από εξαγωγή στην άνω γνάθο χρησιμοποιώντας το β-φωσφορικό ασβέστιο με κολλαγόνο τύπου Ι: Προκαταρκτικές κλινικές και ιστομορφομετρικές παρατηρήσεις. JCDA, July/August 2008, Vol.74, No 6: 513-18.
5. Charles Micheau, Stephane Kerner, Sebastien Jakmakjian (University Hospital Assistants) Paris VII-Garanciere Faculty. Η αξία του RTR στην περιοδοντολογία και εμφυτευματολογία.

Ιωάννης Τσαπράζης ΑΕ

ΟΔΟΝΤΙΑΤΡΙΚΑ-ΟΡΘΟΔΟΝΤΙΚΑ
Μιχαλακοπούλου 157, Γουδή 115 27, Τηλ.: 210 7716.416, 210 7751.000,
Fax: 210 7711.100, www.tsaprazis.gr, e-mail: info@tsaprazis.gr

ΑΡΧΕΙΑ ΕΛΛΗΝΙΚΗΣ Στοματικής & Γναθοπροσωπικής Χειρουργικής

ΕΠΙΣΤΗΜΟΝΙΚΟ ΠΕΡΙΟΔΙΚΟ ΤΗΣ ΕΛΛΗΝΙΚΗΣ ΕΤΑΙΡΕΙΑΣ ΣΤΟΜΑΤΙΚΗΣ ΚΑΙ ΓΝΑΘΟΠΡΟΣΩΠΙΚΗΣ ΧΕΙΡΟΥΡΓΙΚΗΣ online www.haoms.org

ΔΙΓΛΩΣΣΗ ΕΛΛΗΝΟ-ΑΓΓΛΙΚΗ ΕΚΔΟΣΗ ΕΠΙΣΤΗΜΟΝΙΚΟ ΕΝΤΥΠΟ ΜΕ ΕΘΝΙΚΗ ΑΝΑΓΝΩΡΙΣΗ ΦΕΚ 2412/Β/4-12-2009

Abstracted/Indexed in: Index Copernicus, Doaj, Sholar Google

ISSN 1108-829 X

Τόμος 15, Τεύχος 3, Δεκέμβριος 2014

Τετραμηνιαίο Επιστημονικό Περιοδικό

Διευθύντρια Σύνταξης
Νάντια Θεολόγη-Λυγιδάκη
Παπαδιαμαντοπούλου 2 και Βασ. Σοφίας
11528, Αθήνα
Τηλ: 210 7211869
e-mail: archives@haoms.org

Επίτιμος Διευθυντής Σύνταξης
Γεώργιος Χ. Πάνος

Αναπληρωτές Διευθυντές Σύνταξης
Γρ. Βενέτης, Α. Μυλωνάς

Βοηθός Σύνταξης
Β. Πετσίνης

Επίτιμη Διεθνής Συμβουλευτική Επιτροπή
Julio Acero, Spain, George Dimitroulis, Australia, Takashi Fujibayashi, Japan, Orhan Guven, Turkey, John Helfrick, USA, Henri Thuau, Great Britain

Επιστημονική Επιτροπή Περιοδικού

Κ. Αλεξανδρίδης
Κ. Αντωνιάδης
Ε. Βαϊρακτάρης
Κ. Βαχτσεβάνος
Σ. Γαβριήλ
Σ. Δαλαμπίρας
Ι. Δημητρακόπουλος
Χ. Δενδρινός
Λ. Ζουλούμης
Γ. Ηλιάδης
Β. Θωμαΐδης
Ι. Ιατρού
Δ. Καρακάσης
Ε. Καραμπούτα
Ν. Κατσικέρης
Α. Κολοκοτρώνης
Ν. Λαζαρίδης
Χ. Λαζαρίδης
Α. Μαρκόπουλος
Χ. Μάρτης
Μ. Μεζίτης
Γ. Ορφανίδης
Π. Παναγιώτου
Δ. Παπαβασιλείου
Ν. Παπαδογεωργάκης
Γ. Παπάζογλου
Α. Πατρικίου
Γ. Πολυζώης
Γ. Ράλλης
Θ. Ράπης
Θ. Σεμερτζίδης
Α. Σκλαβούνου
Χ. Σκουτέρης
Ε. Στεφάνου
Φ. Τζέρμπος
Ι. Τηλαβερίδης
Α. Τριανταφυλλίδου
Α. Τσίρλης
Κ. Τσιχλάκης
Η. Φερέτης
Π. Χατζημανώλης
Π. Χριστόπουλος

Περιεχόμενα

Μετατραυματικό ιατρογενές Εκτρόπιο. Η εμπειρία μας από τη θεραπευτική αντιμετώπιση 107-120
Λάμπρος Ζουλούμης, Ιωάννης Αετόπουλος, Ιωάννης Τηλαβερίδης, Μαρία Λαζαρίδου, Γρηγόρης Βενέτης, Νικόλαος Λαζαρίδης

Αποστήματα τραχήλου οδοντογενούς προέλευσης και πολυοργανική ανεπάρκεια. Ενδιαφέρουσα περίπτωση και ανασκόπηση της βιβλιογραφίας 121-132
Κωνσταντίνα Μενδρινού, Δημήτριος Αντερριώτης, Ευδοκία Κατσάνου, Αθηνά Κουτσιούλη, Γεώργιος Ντούνης, Καλλιόπη Παπακωνσταντίνου

Μετατόπιση των στομίων των υπογνάθιων αδένων για την αντιμετώπιση σιελόρροιας σε ασθενή 14 ετών. Παρουσίαση περίπτωσης και βιβλιογραφική ανασκόπηση 133-140
Σάββας Τιτσινίδης, Γεώργιος Μαρκόπουλος, Νάντια Θεολόγη-Λυγιδάκη, Ιωάννης Ιατρού

Ενδοστοματική αφαίρεση μεγάλης επιδερμοειδούς κύστης εδάφους στόματος. Παρουσίαση περίπτωσης και βιβλιογραφική ανασκόπηση 141-148
Φώτιος Τζέρμπος, Αναστάσιος Ι. Μυλωνάς, Ελευθέριος Παπαδάτος, Ευανθία Χρυσομάλη

Δυνατότητες και εφαρμογές της ρομποτικής χειρουργικής στη Στοματική και Γναθοπροσωπική Χειρουργική. Βιβλιογραφική ανασκόπηση 149-158
Δημήτριος Βολάκος, Φώτιος Τζέρμπος

Επιλογές από την βιβλιογραφία 159-161

Περιεχόμενα τόμου 15/2014 162-165

Οδηγίες για τους συγγραφείς 166-167

Ιδιοκτησία
Ελληνική Εταιρεία Στοματικής και Γναθοπροσωπικής Χειρουργικής
Λεωφ. Λαυρίου 65, Τ.Κ. 190 02 Παιανία, Αττική.
Διεύθυνση διαδικτύου: www.haoms.org

Εκδότης
Οδοντιατρικό Βήμα ΜΕΠΕ

Υπεύθυνος Τυπογραφείου
Φερέτος Τηλ.: 210 3300646

Ετήσια συνδρομή
Εσωτερικού: 50€
Εξωτερικού: 70€
Φοιτητές: 35€
Τιμή τεύχους: 30€

Έδρα έκδοσης: Σκουφά 64, 106 80 Αθήνα
Τηλ.: 210 3814939, Fax: 210 3803327
e-mail: odvima@otenet.gr, www.odvima.gr

Τυπώνεται σε χαρτί φιλικό προς το περιβάλλον

HELLENIC ARCHIVES

# of Oral & Maxillofacial Surgery

OFFICIAL PUBLICATION OF THE HELLENIC ASSOCIATION FOR ORAL AND MAXILLOFACIAL SURGERY online www.haoms.org

BILINGUAL GREEK-ENGLISH EDITION

Abstracted/Indexed in: Index Copernicus, Doaj, Sholar Google

ISSN 1108-829 X

Vol 15, No 3, December 2014

Triannual Scientific Journal

Editor - in - Chief
Nadia Theologie-Lygidakis
Papadiamantopoulou 2 and Vas. Sofias,
11528, Athens, Greece
Tel.: +30 2107211869
e-mail: archives@haoms.org

Honorary Editor-in Chief
George Ch. Panos

Associate Editors
Gr. Venetis, A. Mylonas

Assistant Editor
V. Petsinis

Honorary International Advisory Board
Julio Acero, Spain, George Dimitroulis, Australia, Takashi Fujibayashi, Japan, Orhan Guven, Turkey, John Helfrick, USA, Henri Thuau, Great Britain

Scientific Committee

C. Alexandridis
K. Antoniadis
E. Vairactaris
K. Vachtsevanos
S. Gabriel
S. Dalabiras
I. Dimitrakopoulos
C. Dendrinos
L. Zouloumis
G. Eliades
V. Thomaidis
I. Iatrou
D. Karakasis
I. Karabouta
N. Katsikeris
A. Kolokotronis
N. Lazaridis
C. Lazaridis
A. Markopoulos
C. Martis
M. Mezitis
G. Orfanidis
P. Panagiotou
D. Papavasiliou
N. Papadogeorgakis
G. Papazoglou
A. Patrikiou
G. Polyzois
G. Rallis
Th. Rapis
T. Semerzidis
A. Sklavounou
Ch. Skouteris
E. Stefanou
F. Tzerbos
I. Tilaveridis
A. Triantafillidou
A. Tsirlis
K. Tsiklakis
H. Feretis
P. Hatzimanolis
P. Christopoulos

Contents

Post-traumatic iatrogenic ectropion. Our experience of aesthetic and functional correction 107-120
Lambros Zouloumis, Ioannis Aetopoulos, Ioannis Tilaveridis, Maria Lazaridou, Gregory Venetis, Nikolaos Lazaridis

Deep neck abscesses of odontogenic origin and multiple organ failure. Report of an interesting case and review of the literature 121-132
Konstantina Mendrinou, Dimitrios Anterriotis, Eudokia Katsanou, Athina Koutsiouli, George Dounis, Kalliopi Papakonstantinou

Submandibular duct orifices relocation as a drooling treatment in a 14 years old female patient. A case report and review of the literature 133-140
Savvas Titsinides, George Markopoulos, Nadia Theologie-Lygidakis, Ioannis Iatrou

Intraoral removal of a large epidermoid cyst of the floor of the mouth. A case report and review of the literature 141-148
Fotios H. Tzermpos, Anastasios I. Mylonas, Eleftherios Papadato, Evanthia Chrysomali

Potentials and applications of robotic surgery in Oral and Maxillofacial Surgery. A literature review 149-158
Dimitrios Volakos, Fotios Tzermpos

Literature selection 159-161

Contents volume 15/2014 162-165

Guide for Authors 166-167

Owner
Hellenic Association for Oral and Maxillofacial Surgery
65 Lavriou Avenue, Paiania, Attiki 190 02, Greece
Website: www.haoms.org

Publisher
Odontiatriko Vima MEPE

Printing
Feretos Tel. +30 210 3300646

Annual Subscription Rates

Annual fee (domestic):	50€
Annual fee (international):	70€
Students:	35€
Single Cory:	30€

Publishing Office: 64 Skoufa str., 106 80 Athens Greece
Tel: +30 210 3814939 Fax: +30 210 3803327
e-mail: odvima@otenet.gr, www.odvima.gr

Printed on acid free paper

USTOMED®
INSTRUMENTE

Bone Collector

Bone Milling Forceps

Titanium-Pin-Set

Bone-Fixation-Set

DYNEK
SUTURES

Biovek® ράμματα

Συνθετικό απορροφήσιμο ράμμα.

Συνδυασμός βελόνας και ράμματος.

Πλεκτό, πολυκλωνικό ράμμα, επικαλυμμένο με πολυγλυκοσίδη.

Μιλτιάδης Βιτσαρόπουλος Α.Ε.

www.vitsaropoulos.gr • e-mail: info@vitsaropoulos.gr

ΚΕΝΤΡΙΚΑ Μεσογείων 348, 153 41 Αγ. Παρασκευή, Αθήνα, **Τηλ:** 210 65 41 340, **Fax:** 210 65 41 618

ΥΠΟΚΑΤΑΣΤΗΜΑ Φειδιππίδου 55, 115 27 Γουδή, **Τηλ:** 210 77 95 747

Μετατραυματικό-Ιατρογενές Εκτρόπιο Η εμπειρία μας από τη θεραπευτική αντιμετώπιση

Λάμπρος ΖΟΥΛΟΥΜΗΣ[1], Ιωάννης ΑΕΤΟΠΟΥΛΟΣ[2], Ιωάννης ΤΗΛΑΒΕΡΙΔΗΣ[3], Μαρία ΛΑΖΑΡΙΔΟΥ[4], Γρηγόρης ΒΕΝΕΤΗΣ[3], Νικόλαος ΛΑΖΑΡΙΔΗΣ[1]

Κλινική Στοματικής και Γναθοπροσωπικής Χειρουργικής, Οδοντιατρική Σχολή ΑΠΘ, Νοσοκομείο «Γ. Παπανικολάου» (Διευθυντής: Καθηγητής Κων. Αντωνιάδης)

Post-traumatic-iatrogenic ectropion Our experience of aesthetic and functional correction

Lambros ZOULOUMIS, Ioannis AETOPOULOS, Ioannis TILAVERIDIS, Maria LAZARIDOU, Gregory VENETIS, Nikolaos LAZARIDIS

Oral and Maxillofacial Surgery Clinic, Dental School, Aristotle University of Thessaloniki, 'G. Papanikolaou' General Hospital. (Head: Professor K. Antoniadis)

Κλινική ερευνητική εργασία
Clinical research paper

ΠΕΡΙΛΗΨΗ: Η χαλάρωση και η στροφή του βλεφαρικού χείλους, προς τα έξω αποτελεί μια παθολογική κατάσταση που λέγεται εκτρόπιο και εντοπίζεται κυρίως στο κάτω βλέφαρο. Δημιουργείται μετά από προσβολή βασικών ανατομικών δομών των βλεφάρων και η θεραπεία, απαραίτητη λόγω αισθητικών και λειτουργικών διαταραχών, γίνεται κυρίως χειρουργικά. Μεταξύ των εγχειρητικών τεχνικών περιλαμβάνεται και η χρήση τοπικών δερματικών κρημνών όπως ο ρινοχειλικός, ο παρειακός προωθητικός, ο ημικυκλικός Tenzel, ο Tripier και ο Mustardè.
Σκοπός της εργασίας είναι η παρουσίαση της εμπειρίας της Κλινικής από την αντιμετώπιση ασθενών με ουλώδες μετατραυματικό-μετεγχειρητικό εκτρόπιο του κάτω βλεφάρου, με την χρήση τοπικών δερματικών κρημνών, κατά την δεκαετία 2003-2013.
Οι παραπάνω εγχειρητικές τεχνικές χρησιμοποιήθηκαν σε 14 περιπτώσεις ασθενών με ουλώδες εκτρόπιο. Διεγχειρητικά αλλά και μετεγχειρητικά δεν παρατηρήθηκαν επιπλοκές. Τα αποτελέσματα τόσο άμεσα μετεγχειρητικά όσο και σε απώτερο χρόνο ήταν ικανοποιητικά, αισθητικά και λειτουργικά. Σε όλες τις περιπτώσεις η αποκατάσταση της λειτουργίας του κάτω βλεφάρου ήταν άμεση και ικανοποιητική, χωρίς υποτροπή της βλάβης.

ΛΕΞΕΙΣ ΚΛΕΙΔΙΑ: εκτρόπιο, βλέφαρο, αντιμετώπιση, μέθοδοι θεραπείας, κρημνός.

[1]*Καθηγητής ΣΓΠΧ, ΑΠΘ*
[2]*Δρ, ΣΓΠΧ*
[3]*Επίκουρος Καθηγητής ΣΓΠΧ, ΑΠΘ*
[4]*ΣΓΠΧ*

Παρελήφθη: 28/2/2014 - Έγινε δεκτή: 16/7/2014

SUMMARY: Ectropion is a pathological condition usually affecting the lower eyelid and especially its margin which droops and rotates outwards. Ectropion may be acquired (involutional, mechanical, paralytic or cicatricial) or congenital.
The pathological entity can result following damage of the basic anatomical structures of the eyelid, such as injury-induced scarring of the skin, burns or postoperative scarring. Its correction is deemed necessary due to the resulting aesthetic and functional problems, and can be achieved mainly by surgical means. One of the main surgical procedures involves the use of local skin flaps, such as nasolabial ones, advancement buccal flaps, Tenzel rotational flap, Tripier and Mustardè flaps.
Aim of the present paper is to present the 10year experience of treating patients with post-traumatic/post-operative cicatricial ectropion of the lower eyelid, using local skin flaps, and more precisely nasolabial, buccal advancement, Tripier and Mustardè flaps.
The above mentioned surgical procedures were used in 14 patients. No intra- or postoperative complications were observed. The immediate postoperative and long-term results were satisfactory in both aesthetic and functional terms. The restoration of the lower eyelid function was immediate and satisfactory in all cases, with no relapses.

KEY WORDS: ectropion, eyelid, treatment, treatment methods, flap.

Paper received: 28/2/2014 - Accepted: 16/7/2014

ΕΙΣΑΓΩΓΗ

Τα βλέφαρα αποτελούν μυώδεις, ευκίνητες δερματικές πτυχές, με κύριο ρόλο την προστασία του οφθαλμικού βολβού από εξωτερικές βλαπτικές επιδράσεις (Ψύλλας, 1996). Η χαλάρωση και η στροφή του βλεφαρικού χείλους προς τα έξω αποτελεί μια παθολογική κατάσταση που ονομάζεται εκτρόπιο και εντοπίζεται κυρίως στο κάτω βλέφαρο (Piskiniene, 2006, Chua και συν. 2011).

Η προσβολή βασικών ανατομικών δομών των βλεφάρων όπως ο έσω και έξω κανθός, οι κατασπόντες και οι ανασπόντες μύες των βλεφάρων, το ταρσιαίο πέταλο, το δέρμα των βλεφάρων αλλά και η πάρεση του προσωπικού νεύρου, οδηγούν στην δημιουργία της συγκεκριμένης βλάβης (Collin, 2006).

Το εκτρόπιο διακρίνεται σε συγγενές και επίκτητο. Το συγγενές οφείλεται συνήθως σε έλλειμμα δέρματος, σε αύξηση του μήκους του βλεφάρου ή σε συνδυασμό και των δύο.

Το επίκτητο εκτρόπιο ταξινομείται σε α) εκφυλιστικό, β) μηχανικό, γ) παραλυτικό και δ) ουλώδες (Rubin και συν. 2005, Piskiniene, 2006, Schrom και Habermann, 2008, Chua και συν. 2011). Πιο συγκεκριμένα:

α) Το εκφυλιστικό εκτρόπιο εμφανίζεται σε ασθενείς μεγάλης ηλικίας και οφείλεται σε οριζόντια χαλάρωση του βλεφάρου συνήθως του έξω κανθού, μπορεί όμως να εμφανισθεί και στον έσω κανθό ή να είναι γενικευμένη χαλάρωση (Goel και συν. 2013). Μπορεί επίσης να οφείλεται σε αδυναμία των κατασπόντων μυών του κάτω βλεφάρου ή σε διάσταση των πετάλων του (Perez-Dieste και Castroviejo-Bolibar, 2013). Ειδικότερα το δέρμα και ο σφιγκτήρας μυς (πρόσθιο πέταλο) είναι σχετικά σταθερά ενώ ο ταρσός, ο επιπεφυκότας και οι κατασπόντες μύες του βλεφάρου (οπίσθιο πέταλο) κινούνται προς τα άνω και το βλεφαρικό χείλος στρέφεται προς τα έξω, οπότε ο ταρσός και ο επιπεφυκότας εκτίθενται, οδηγώντας σε δευτερογενή φλεγμονή και πάχυνση επιτείνοντας μηχανικά το εκτρόπιο (Piskiniene, 2006, Barrett και Meyer, 2012).

β) Το μηχανικό εκτρόπιο μπορεί να προέλθει από όγκο, κύστη ή άλλες βλάβες που εντοπίζονται κοντά στο βλεφαρικό χείλος. Επίσης μπορεί να το προκαλέσουν η πρόπτωση του λίπους αλλά και δερματικές παθήσεις όπως η ιχθύωση ή η δερματίτιδα αλλεργικής αιτιολογίας (Ozgur και συν. 2011, Craiglow και συν. 2013).

γ) Το παραλυτικό εκτρόπιο παρατηρείται σε περιπτώσεις πάρεσης του προσωπικού νεύρου. Η χαλάρωση του σφιγκτήρα μυός είναι περισσότερο έντονη στην περιοχή του έσω και έξω κανθού. Εάν η πάρεση του προσωπικού νεύρου είναι μεγάλης διάρκειας, παρατηρείται συρρίκνωση του δέρματος και πτώση της παρειάς (Schrom και Habermann, 2008).

δ) Το ουλώδες εκτρόπιο οφείλεται συνήθως σε ουλοποίηση, σε απώλεια ελαστικότητας ή σε σύσπαση του

INTRODUCTION

The eyelids are muscular, flexible folds of skin, whose main role is to protect the eye bulb from external harm. Ectropion is a pathological condition in which the eyelid margin droops and rotates outwards; it usually affects the lower eyelid (Piskiniene, 2006, Chua et al. 2011).

Ectropion can result from damage to the basic anatomical structures of the eyelids, such as the medial or lateral canthus, the depressor-retractor and levator orbicular muscles of the eyelid, the tarsal plate, the eyelid skin, or facial nerve palsy (Collin, 2006).

Ectropion can be acquired or congenital. The latter usually occurs due to skin defects, increase in the eyelid length or a combination thereof. Acquired ectropion can be: a) involutional, b) mechanical, c) paralytic and d) cicatricial (Rubin et al. 2005, Piskiniene, 2006, Schrom and Habermann, 2008, Chua et al. 2011). More precisely:

a) Involutional ectropion affects aged patients and results from the horizontal laxity of the eyelid, usually in the lateral but also in the medial canthus, or can as well be generalised (Goel et al. 2013). It can also result from weakness of the orbicular muscles of the lower eyelid or widening of its lamellae (Perez-Dieste and Castroviejo-Bolibar, 2013). More precisely, the skin and the sphincter muscle (anterior plate) are relatively immobile, while the tarsus, conjunctiva and retractor muscles of the eyelid (posterior plate) can move upwards, and the eyelid margin can turn outwards resulting to tarsus and conjunctiva exposure; secondary inflammation and thickening, which in turn leads to mechanical exacerbation of the ectropion may occur (Piskiniene, 2006, Barrett and Meyer, 2012).

b) Mechanical ectropion can result from tumours, cysts or other lesions located close to the eyelid margin, which mechanically affect it. They can also cause fat proptosis, as well as skin conditions such as ichthyosis or dermatitis of allergic aetiology (Ozgur et al. 2011, Craiglow et al. 2013).

c) Paralytic ectropion is observed in cases of facial nerve palsy. The laxity of the sphincter muscle is more serious in the area of the medial and lateral canthi. If facial nerve palsy is long-standing, skin shrinking and buccal ptosis are observed (Schrom and Habermann, 2008).

d) Cicatricial ectropion usually results from scarring, loss of elasticity or contraction of the skin and adjacent tissues, which can cause the outwards turn of the eyelid margin. Injuries, burns, allergies and actinic damage can lead to cicatricial ectropion (Britt and Burnstine, 1999, Piskiniene, 2006). It can also be iatrogenic, i.e. result following removal of lesions from the eyelid skin (Rubin et al. 2005, Caviggioli et al. 2008, Salgarelli et al. 2009, Chua et al. 2011, Hesse, 2011).

In terms of treatment, a number of surgical procedures can be used to correct ectropion depending on its aeti-

δέρματος και των παρακείμενων ιστών με αποτέλεσμα την έλξη του βλεφαρικού χείλους προς τα έξω. Τραύμα, έγκαυμα, αλλεργικές αλλά και ακτινικές βλάβες (Britt και Burnstine, 1999, Piskiniene, 2006) ή και ιατρογενή αίτια μετά την αφαίρεση βλαβών από το δέρμα των βλεφάρων, μπορεί να το δημιουργήσουν (Rubin και συν. 2005, Caviggioli και συν. 2008, Salgarelli και συν. 2009, Chua και συν. 2011, Hesse, 2011).

Θεραπευτικά εφαρμόζονται εγχειρητικές τεχνικές ανάλογα με την αιτιολογία του εκτροπίου (Piskiniene, 2006). Η γενικευμένη οριζόντια χαλάρωση του εκφυλιστικού εκτροπίου αντιμετωπίζεται χειρουργικά με οριζόντια βράχυνση του βλεφάρου (Hesse, 2011, Barrett και Meyer, 2012, Goel και συν. 2013) ή σε συνδυασμό με βλεφαροπλαστική (επέμβαση Kuhnt-Szymanowski) (Abrams, 1964, Collin, 2006, Goel και συν. 2013). Όταν η χαλάρωση του βλεφάρου εντοπίζεται στον έξω ή στον έσω κανθό, εφαρμόζονται εγχειρητικές τεχνικές οι οποίες έχουν στόχο την επανατοποθέτηση του τένοντα του κανθού σε τέτοια θέση ώστε να εξαλειφθεί η χαλαρότητα του βλεφάρου, (Collin, 2006, Goel και συν. 2013). Όταν η βλάβη οφείλεται σε αδυναμία των κατασπόντων μυών του βλεφάρου εφαρμόζονται εγχειρητικές τεχνικές που αποσκοπούν στην βράχυνση και επανατοποθέτηση των μυών στο κάτω όριο του ταρσού ή στην περιοχή του κάτω δακρυϊκού σημείου (Collin, 2006, Chua και συν. 2011, Garza και συν. 2012). Η διάσταση των πετάλων του βλεφάρου, σαν αιτιολογικός παράγοντας του εκφυλιστικού εκτροπίου, μπορεί να αντιμετωπισθεί με την εφαρμογή ειδικής τεχνικής ραμμάτων ειστροφής, επιτυγχάνοντας την ειστροφή του βλεφαρικού χείλους και παράλληλα την σύνδεση και την επανατοποθέτηση των πετάλων του βλεφάρου (Burroughs και συν. 2003, Collin, 2006).

Η αντιμετώπιση του μηχανικού εκτροπίου γίνεται με την αφαίρεση της βλάβης που το προκαλεί. Απαιτείται ιδιαίτερη προσοχή κατά την αφαίρεση της βλάβης, ώστε να μην προκληθεί ιατρογενώς, ουλώδες εκτρόπιο (Collin, 2006). Το παραλυτικό εκτρόπιο αντιμετωπίζεται με εγχειρητικές τεχνικές που έχουν στόχο την υποστήριξη του βλεφάρου, την βράχυνση του στις περιοχές μέγιστης χαλάρωσης και την μείωση της μεσοβλεφάριας απόστασης (Schrom και Habermann, 2008). Στις τεχνικές αυτές περιλαμβάνονται η έσω κανθοπλαστική τύπου Lee, η έσω και η έξω ταρσορραφή, η ανύψωση του έξω κανθού, η υποστήριξη του βλεφάρου με ταινία περιτονίας, η χρήση δερματικού μοσχεύματος, αλλά και η ανύψωση της παρειάς ή του μέσου προσώπου (Chang και Olver, 2006, Collin, 2006, Schrom και Habermann, 2008).

Το ουλώδες εκτρόπιο αντιμετωπίζεται με την εφαρμογή της Z-πλαστικής με την οποία αυξάνεται το μήκος και μεταβάλλεται η διεύθυνση της ουλής με τη αμοιβαία μετάθεση δερματικών κρημνών κατά μήκος της. Όταν η ουλή φθάνει μέχρι το βλεφαρικό χείλος, δημιουργώντας εντομή, αφαιρείται αρχικά το τμήμα αυτό με πενταγωνική εκτομή και στη συνέχεια εφαρμόζεται η Z-πλαστική στο

ology (Piskiniene, 2006). The generalised horizontal laxity of involutional ectropion can be corrected surgically by shortening the eyelid (Hesse, 2011, Barrett and Meyer, 2012, Goel et al. 2013) or in combination with blepharoplasty (Kuhnt-Szymanowski procedure) (Abrams, 1964, Collin, 2006, Goel et al. 2013). If the laxity of the eyelid is located in the lateral or medial canthus, the selected surgical procedures aim at repositioning the canthus tendon in order to eliminate eyelid laxity (Collin, 2006, Goel et al. 2013). If the lesion results from weakness in the eyelid's orbicular muscle, the selected surgical procedures seek to shorten and reposition the muscles, in the lower tarsal margin, or in the area of the lacrimal point (Collin, 2006, Chua et al. 2011, Garza et al. 2012). If involutional ectropion is due to the widening of the eyelid lamellae, it can be treated by means of a special procedure that uses inverting sutures to the eyelid margin, while connecting and repositioning the eyelid lamellae (Burroughs et al. 2003, Collin, 2006).

Mechanical ectropion is normally treated by removing the lesion that causes it. Extra care should be taken to prevent iatrogenic, cicatricial ectropion (Collin, 2006). Paralytic ectropion can be corrected by means of surgical procedures that aim to support the eyelid, reduce its size at the areas of maximum laxity and reduce the palpebral fissure length (Schrom and Habermann, 2008). These procedures include the Lee medial canthoplasty, medial and lateral tarsorrhaphy, lateral canthus lift, eyelid support by means of fascia slings, skin grafts, and buccal or mid-face lift (Chang and Olver, 2006, Collin, 2006, Schrom and Habermann, 2008).

Cicatricial ectropion can be corrected by means of Z-plasty, whereby the length and direction of the scar can be changed using transposition skin grafts along the scar. If the scar reaches up to the eyelid margin and creates a crevice, this section is removed by pentagonal excision and then Z-plasty is implemented on the remaining parts of the scar (Tse and Neff, 2001, Collin, 2006). The use of free skin grafts from the upper eyelid, the back of the ear, the supraclavicular region, the inner arm surface or the inner femoral surface can produce satisfactory results in terms of defect reconstruction after the removal of scar tissue (Qian et al. 2006, Collin, 2006, Procianoy et al. 2009, Ozgur et al. 2011, Kim et al. 2013). In larger defects, local skin flaps can be used, such as nasolabial flaps, buccal advancement flaps, semicircular Tenzel flaps, Tripier and Mustardè flaps (Moschella et al. 1992, Manku et al. 2006, Kim et al. 2008). Skin flaps can be combined with free mucosal grafts, usually from the hard palate, or free cartilaginous nasal or ear grafts, mostly when the free eyelid margin needs to be supported (Collin, 2006).

The aim of the study is to present the experience of treating patients with post-traumatic/iatrogenic ectropion as gained at the Oral and Maxillofacial Surgery Clinic, "G.

Πίνακας 1
Πίνακας ασθενών με ουλώδες εκτρόπιο του κάτω βλεφάρου

α/α	Φύλο	Ηλικία	Αιτία εκτροπίου	Εφαρμοσθείσα θεραπεία
1	Α	42	Μετατραυματικό	Ρινοχειλικός κρημνός
2	Θ	39	Μετατραυματικό	Παρειακός προωθητικός κρημνός
3	Α	59	Μετατραυματικό	Παρειακός προωθητικός κρημνός
4	Θ	72	Ιατρογενές-μετεγχειρητικό	Ρινοχειλικός κρημνός
5	Α	38	Μετατραυματικό	Κρημνός Tripier
6	Α	67	Μετατραυματικό	Παρειακός προωθητικός κρημνός
7	Α	25	Μετατραυματικό	Κρημνός Tripier
8	Θ	57	Ιατρογενές-μετεγχειρητικό	Ρινοχειλικός κρημνός
9	Α	48	Μετατραυματικό	Κρημνός Tripier
10	Α	56	Μετατραυματικό	Παρειακός προωθητικός κρημνός
11	Α	62	Ιατρογενές-μετεγχειρητικό	Κρημνός Mustarde
12	Α	69	Ιατρογενές-μετεγχειρητικό	Παρειακός προωθητικός κρημνός
13	Α	62	Μετατραυματικό	Κρημνός Mustarde
14	Α	55	Μετατραυματικό	Κρημνός Tripier

υπόλοιπο τμήμα της ουλής (Tse και Neff, 2001, Collin, 2006). Η χρήση ελεύθερων δερματικών μοσχευμάτων από το άνω βλέφαρο, την οπίσθια επιφάνεια του ωτός, την υπερκλείδια περιοχή, την έσω επιφάνεια του βραχίονα και από την έσω μηριαία επιφάνεια προσφέρει ικανοποιητικά αποτελέσματα στην αποκατάσταση των ελλειμμάτων μετά την αφαίρεση του ουλώδους ιστού (Qian και συν. 2006, Collin, 2006, Procianoy και συν. 2009, Ozgur και συν. 2011, Kim και συν. 2013). Όταν το έλλειμμα έχει σχετικά μεγάλες διαστάσεις, χρησιμοποιούνται τοπικοί δερματικοί κρημνοί όπως ο ρινοχειλικός, ο παρειακός προωθητικός, ο ημικυκλικός κρημνός Tenzel και οι κρημνοί Tripier και Mustardè (Moschella και συν. 1992, Manku και συν. 2006, Kim και συν. 2008). Οι δερματικοί κρημνοί μπορούν να συνδυασθούν με ελεύθερα βλεννογόνια μοσχεύματα συνήθως από την σκληρή υπερώα ή με ελεύθερα χόνδρινα μοσχεύματα ρινός ή ωτός, κυρίως όταν απαιτείται υποστήριξη του ελεύθερου βλεφαρικού χείλους (Collin, 2006).

Σκοπός της εργασίας είναι η παρουσίαση της δεκαετούς εμπειρίας αντιμετώπισης περιπτώσεων μετατραυματικού-ιατρογενούς εκτρόπιου στην Κλινική Στοματικής και Γναθοπροσωπικής Χειρουργικής του Νοσοκομείου «Γ. Παπανικολάου» Θεσσαλονίκης.

ΥΛΙΚΟ ΚΑΙ ΜΕΘΟΔΟΣ

Δεκατέσσερις ασθενείς με μετατραυματικό-ιατρογενές ουλώδες εκτρόπιο, αποκαταστάθηκαν χειρουργικά στην Κλινική Στοματικής και Γναθοπροσωπικής Χειρουργικής του Νοσοκομείου «Γ. Παπανικολάου» της Θεσσαλονίκης στην δεκαετία 2003-2013. Η ηλικία των ασθενών κυμαινόταν από 25 μέχρι 72 έτη, με μέση ηλικία 53,6 έτη. Από τους ασθενείς οι 11 ήταν άνδρες και οι 3 γυναίκες (Πίνακας 1).

Σε όλες τις περιπτώσεις το ουλώδες εκτρόπιο αφορούσε

Papanikolaou" General Hospital in Thessaloniki, Greece, during ten years.

MATERIALS AND METHODS

Fourteen patients with post-traumatic/iatrogenic cicatricial ectropion were surgically treated at the Oral and Maxillofacial Surgery Clinic, "G. Papanikolaou" General Hospital in Thessaloniki, between 2003 and 2013. Patients' age ranged from 25 to 72 years old, with an average age of 53.6 years; 11 males and 3 females (Table 1). All patients suffered from cicatricial ectropion of the lower eyelid. In 10 patients, ectropion had resulted from injuries in the maxillofacial area; in 3 patients, ectropion had an iatrogenic aetiology and had resulted from the removal of lower eyelid skin lesions; there was also one patient whose cicatricial ectropion had relapsed following a surgical operation to correct it, which had in turn resulted from the removal of a basal cell carcinoma of the lower eyelid.

All patients were treated by means of surgical techniques using adjacent myocutaneous transposition flaps. General anaesthesia was used in 12 of our cases, while 2 patients were treated under local anaesthesia. The latter involved the injection of 1-2ml local anaesthetic containing 2% lidocaine with 1:80,000 adrenaline (Lignospan® Special) in the supraorbital or infraorbital foramen to anesthetise the upper and lower eyelids respectively, as well as the local infiltration of the tissues adjacent to the lower eyelid.

RESULTS

The following four surgical techniques were used: buccal advancement flaps (buccal subcutaneous pedicled advancement flaps) in 5 patients; Tripier method in 4 pa-

Table 1
Patients with cicatricial lower lid ectropion

no	Gender	Age	Ectropion aetiology	Therapeutic method
1	M	42	Post- traumatic	Nasolabial flap
2	F	39	Post- traumatic	Advancement buccal flap
3	M	59	Post- traumatic	Advancement buccal flap
4	F	72	Iatrogenic/post-operative	Nasolabial flap
5	M	38	Post- traumatic	Tripier flap
6	M	67	Post- traumatic	Advancement buccal flap
7	M	25	Post- traumatic	Tripier flap
8	F	57	Iatrogenic/post-operative	Nasolabial flap
9	M	48	Post- traumatic	Tripier flap
10	M	56	Post- traumatic	Advancement buccal flap
11	M	62	Iatrogenic/post-operative	Mustarde flap
12	M	69	Iatrogenic/post-operative	Advancement buccal flap
13	M	62	Post- traumatic	Mustarde flap
14	M	55	Post- traumatic	Tripier flap

στο κάτω βλέφαρο. Ο τραυματισμός της γναθοπροσωπικής περιοχής ήταν η αιτία του εκτροπίου σε 10 ασθενείς, σε 3 ασθενείς το εκτρόπιο προκλήθηκε ιατρογενώς, κατόπιν αφαίρεσης βλαβών του δέρματος του κάτω βλεφάρου, ενώ υπήρχε και μια περίπτωση ασθενούς που εμφάνισε ουλώδες εκτρόπιο ως υποτροπή χειρουργικής επέμβασης για την αποκατάσταση ουλώδους ιατρογενούς εκτροπίου μετά από αφαίρεση βασικοκυτταρικού καρκινώματος από το δέρμα του κάτω βλεφάρου.
Όλοι οι ασθενείς αντιμετωπίστηκαν χειρουργικά με εγχειρητικές τεχνικές μεταθετών μυοδερματικών γειτονικών κρημνών. Σε 12 περιπτώσεις χρησιμοποιήθηκε γενική αναισθησία ενώ σε 2 ασθενείς η αποκατάσταση έγινε με τοπική αναισθησία. Για την εφαρμογή της τοπικής αναισθησίας, έγινε έγχυση 1-2ml τοπικού αναισθητικού λιδοκαΐνης 2% με αδρεναλίνη 1:80000 (Lignospan® Special), στο υπερκόγχιο ή υποκόγχιο τρήμα για το άνω και το κάτω βλέφαρο αντίστοιχα, όπως και τοπική διήθηση των παρακείμενων του κάτω βλεφάρου ιστών.

ΑΠΟΤΕΛΕΣΜΑΤΑ

Εφαρμόσθηκαν τέσσερις χειρουργικές μέθοδοι ως εξής: σε 5 ασθενείς χρησιμοποιήθηκε παρειακός προωθητικός κρημνός (παρειακός μισχωτός δερμοϋποδόριος προωθητικός κρημνός), σε 4 ασθενείς η μέθοδος Tripier (μεταθετός κρημνός από το άνω βλέφαρο), σε 3 ασθενείς χρησιμοποιήθηκε ρινοχειλικός κρημνός (δερμοϋποδόριος μισχωτός κεφαλικά στηριζόμενος μεταθετός ρινοχειλικός κρημνός) και σε 2 ασθενείς εφαρμόσθηκε η μέθοδος Mustardè (παρειακός περιστροφικός κρημνός).
Η μετεγχειρητική παρακολούθηση των ασθενών ήταν μετά 1 μήνα, 3 μήνες, 6 μήνες και 12 μήνες. Οι παράμετροι που αξιολογήθηκαν ήταν η επούλωση της ουλής, η σύγκλειση της βλεφαρικής σχισμής, η παρουσία ή απουσία φλεγμονής του επιπεφυκότα και η παρουσία ή απου-

tients (transposition flaps in the upper eyelid), nasolabial flaps (nasolabial subcutaneous pedicled cephalically--supported transposition flaps) in 3 patients; and Mustardè's method (buccal rotational flaps) in 2 patients.
Patient follow-up was conducted 1 month, 3 months, 6 months and 12 months postoperatively. During this follow-up period, the following parameters were assessed: wound healing, narrowing of the palpebral fissure, the presence or absence of conjunctival inflammation, and the presence or absence of epiphora. The postoperative course of all patients was satisfactory without any complications. The results were satisfying at all postoperative follow up intervals. The eyelid skin tone did not change after the surgical correction, while the function of the lower eyelid was restored in all cases, with immediate satisfactory results and no relapses. Conjunctivitis or increased lacrimation were not observed in any of the patients. A number of representative cases are presented below.

Case 1

In case 1 (patient no 4 of Table 1), nasolabial subcutaneous pedicled cephalically -supported transposition flap was used, under local anaesthesia (Fig. 1).
After marking the skin with methylene blue (Fig. 2), the scar tissue was removed, while at the same time the nasolabial flap was lifted, after it had been carefully dissected in the subcutaneous plane (Fig. 3, 4). The flap was rotated, adjusted and sutured in the area of the lower eyelid skin defect, while the wound in the donor site was sutured back together in one stage (Fig. 5). In order to achieve the best possible adjustment of the flap and prevent the creation of dead space, compression dressing was applied (Fig. 6).
The patient's postoperative course was smooth and uneventful, with the exception of limited bruising at the flap

Εικ. 1. Η ασθενής με εκτρόπιο του κάτω βλεφάρου αριστερά, λόγω αφαίρεσης βασικοκυτταρικού καρκινώματος, προ ενός έτους, περίπου.
Fig. 1. A patient with ectropion in the lower eyelid (left), which had resulted from basal cell carcinoma removal approximately a year earlier.

Εικ. 7. Η ασθενής έξι μήνες μετά.
Fig. 7. The patient, six months later.

Εικ. 2. Σχεδιασμός των τομών.
Fig. 2. Incision marking.

Εικ. 3. Αφαίρεση του ουλώδους ιστού από το δέρμα του κάτω βλεφάρου.
Fig. 3. The scar tissue was removed from the lower eyelid skin.

Εικ. 4. Παρασκευή και υπέγερση του ρινοχειλικού κρημνού.
Fig. 4. The nasolabial flap was prepared and lifted.

Εικ. 5. Συρραφή του κρημνού στην περιοχή του δερματικού ελλείμματος. Άμεση σύγκλειση της δότριας περιοχής.
Fig. 5. The flap was sutured in the area of the skin defect. The donor site was immediately sutured back together.

Εικ. 6. Πιεστική επίδεση επί του κρημνού.
Fig. 6. Compression dressing was applied onto the flap.

σία δακρύρροιας. Η μετεγχειρητική πορεία όλων των ασθενών ήταν ικανοποιητική χωρίς επιπλοκές. Η χροιά του δέρματος του βλεφάρου δεν άλλαξε μετά την χειρουργική αποκατάσταση, ενώ σε όλες τις περιπτώσεις η αποκατάσταση της λειτουργίας του κάτω βλεφάρου ήταν άμεση και ικανοποιητική, χωρίς υποτροπή της βλάβης. Σε κανένα ασθενή επίσης δεν παρατηρήθηκε επιπεφυκίτιδα ή δακρύρροια. Αντιπροσωπευτικές περιπτώσεις ασθενών περιγράφονται στην συνέχεια.

1η Περίπτωση

Πρόκειται για την ασθενή με α/α 4 (Πίνακας 1), στην οποία εφαρμόσθηκε υπό τοπική αναισθησία, δερμοϋποδόριος μισχωτός κεφαλικά στηριζόμενος μεταθετός ρινοχειλικός κρημνός (Εικ. 1).

Με κυανούν του μεθυλενίου σχεδιάσθηκαν οι τομές (Εικ. 2) και στη συνέχεια αφαιρέθηκε ο ουλώδης ιστός από το δέρμα του κάτω βλεφάρου με ταυτόχρονη υπέγερση του ρινοχειλικού κρημνού, ο οποίος παρασκευάστηκε προσεκτικά στο υποδόριο επίπεδο (Εικ. 3,4). Ο ρινοχειλικός

donor site. About half a year postoperatively, lower eyelid ectropion reconstruction had produced satisfactory results in both aesthetic and functional terms (Fig. 7).

Case 2

In case 2 (patient no 5 of the Table), Tripier method under local anaesthesia too, was applied (Fig. 8, 9). Methylene blue was used to mark the incisions on the skin (Fig. 10), the scar tissue was then removed from the lower eyelid skin, the flap was lifted and rotated from the upper eyelid in order to be repositioned and sutured onto the lower eyelid (Fig. 11), followed by application of compression dressing (Fig. 12). There were no postoperative complications, and the surgical outcome was deemed very satisfactory in both aesthetic and functional terms.

Case 3

Tripier's method was also used in patient no 7, under general anaesthesia (Fig. 13).

More precisely, after the scar tissue had been removed from the infraorbital area, a skin flap was lifted from the

Εικ. 8. Έντονη ουλοποίηση της υποκογχίου περιοχής με απώλεια του οφθαλμικού βολβού λόγω τροχαίου ατυχήματος.
Fig. 8. Increased cicatrisation in the infraorbital area and absence of the eye bulb due to a car accident

Εικ. 9. Η χειρουργική επέμβαση έγινε υπό τοπική αναισθησία.
Fig. 9. The surgical procedure was carried out under local anaesthesia.

Εικ. 10. Σχεδιασμός των τομών. Ο ασθενής φέρει τεχνητό πρόθεμα οφθαλμικού βολβού.
Fig. 10. Incision marking. The patient has an artificial eye bulb implant.

κρημνός περιστράφηκε, προσαρμόστηκε και συρράφτηκε στην περιοχή του δερματικού ελλείμματος του κάτω βλεφάρου, ενώ η δότρια περιοχή αποκαταστάθηκε άμεσα με συρραφή του τραύματος (Εικ. 5). Για την καλύτερη προσαρμογή του κρημνού και την αποφυγή δημιουργίας νεκρού χώρου εφαρμόσθηκε πιεστική επίδεση (Εικ. 6).
Η μετεγχειρητική πορεία ήταν ομαλή χωρίς επιπλοκές, εκτός από την δημιουργία περιορισμένης εκχύμωσης στην δότρια περιοχή του κρημνού. Η αποκατάσταση του εκτροπίου του κάτω βλεφάρου ήταν ικανοποιητική τόσο αισθητικά όσο και λειτουργικά, μισό χρόνο περίπου μετά την χειρουργική επέμβαση (Εικ. 7).

2η Περίπτωση

Η δεύτερη περίπτωση αφορά στον ασθενή με α/α 5 στον οποίο εφαρμόσθηκε επίσης υπό τοπική αναισθησία η μέθοδος Tripier (Εικ. 8, 9). Αφού σχεδιάσθηκαν οι τομές (Εικ. 10), αφαιρέθηκε ο ουλώδης ιστός από το δέρμα του κάτω βλεφάρου, έγινε η υπέγερση και περιστροφή του κρημνού από το άνω βλέφαρο ώστε να τοποθετηθεί και να συρραφτεί στο κάτω βλέφαρο (Εικ. 11) με τοποθέτηση ταυτόχρονα, πιεστικής επίδεσης (Εικ. 12). Δεν υπήρξαν επιπλοκές κατά την μετεγχειρητική περίοδο και το αποτέλεσμα κρίθηκε αρκετά ικανοποιητικό από αισθητική και λειτουργική άποψη.

3η Περίπτωση

Στην περίπτωση του ασθενούς με α/α 7 εφαρμόσθηκε επίσης η μέθοδος Tripier, υπό γενική αναισθησία (Εικ. 13). Μετά την αφαίρεση τμήματος ουλώδους ιστού από την υποκόγχια περιοχή έγινε υπέγερση δερματικού κρημνού από το άνω βλέφαρο, με τη βάση του κρημνού προς τον έσω κανθό και στη συνέχεια περιστροφή και συρραφή στην υποκόγχια περιοχή (Εικ. 14). Μετεγχειρητικά δεν υπήρξαν επιπλοκές, ενώ το αποτέλεσμα κρίθηκε ικανοποιητικό από αισθητική και λειτουργική άποψη, με εξαίρεση τη μικρή μείωση του μήκους της βλεφαρικής σχισμής σε σχέση με την απέναντι πλευρά (Εικ. 15).

Εικ. 11. Ο κρημνός από το άνω βλέφαρο έχει περιστραφεί και συρραφεί στο κάτω βλέφαρο.
Fig. 11. The flap from the upper eyelid was rotated and sutured onto the lower eyelid.

Εικ. 12. Πιεστική επίδεση επί του κρημνού.
Fig. 12. Compression dressing was applied onto the flap.

upper eyelid, with the flap's base towards the medial canthus, and was then rotated and sutured in the supraorbital area (Fig. 14). There were no postoperative complications, and the surgical outcome was deemed satisfactory in both aesthetic and functional terms, with the exception of a slight reduction in the length of the palpebral fissure compared to the contralateral side (Fig. 15).

Case 4

Case 4 (patient no 10) involved a buccal advancement flap that was performed under general anaesthesia (Fig. 16). The flap was marked with its base towards the cheek and its tip towards the medial canthus and nasion area (Fig. 17). The flap was lifted, advanced and sutured into its new position, so that the lower eyelid could move as close to the eye as possible and correct the ectropion (Fig. 18a, b, c).
The patient's postoperative course was satisfactory with no complications. There was no relapse, twelve months after the operation.

Εικ. 13. Ουλώδες εκτρόπιο του κάτω βλεφάρου με παρεκτόπιση του έσω κανθού.
Fig. 13. Lower eyelid cicatrical ectropion with medial canthus displacement.

Εικ. 14. Δερματικός κρημνός από το άνω βλέφαρο περιστρέφεται και συρράπτεται επί του δερματικού ελλείμματος του κάτω βλεφάρου.
Fig. 14. A skin flap was lifted from the upper eyelid and was rotated and sutured onto the lower eyelid skin defect

Εικ. 15. Αποκατάσταση του εκτροπίου. Η βλεφαρική σχισμή έχει μικρότερο μήκος συγκριτικά με την απέναντι πλευρά.
Fig. 15. Ectropion correction. The palpebral fissure was shorter than that on the opposite side.

4η Περίπτωση

Πρόκειται για τον ασθενή με α/α 10 στον οποίο εφαρμόσθηκε υπό γενική αναισθησία παρειακός προωθητικός κρημνός (Εικ. 16). Ο κρημνός σχεδιάσθηκε με τη βάση του προς την παρειά και την κορυφή του προς τον έσω κανθό και την περιοχή του ριζορρινίου (Εικ. 17). Μετά την υπεγερσή του προωθήθηκε και συρράφθηκε σε νέα θέση ώστε το κάτω βλέφαρο να μετακινηθεί σε πλησιέστερη προς τον οφθαλμό θέση και να αποκατασταθεί το εκτρόπιο (Εικ. 18α,β,γ).

Η μετεγχειρητική πορεία του ασθενούς ήταν ικανοποιητική χωρίς επιπλοκές. Υποτροπή του εκτροπίου δεν παρατηρήθηκε, αντίθετα διατηρήθηκε το αισθητικό αποτέλεσμα σε καλά επίπεδα και τους επόμενους δώδεκα μήνες μετά την χειρουργική επέμβαση.

5η Περίπτωση

Πρόκειται για τον ασθενή με α/α 11 που αντιμετωπίστηκε υπό γενική αναισθησία (Εικ. 19). Ο ουλώδης ιστός αφαιρέθηκε και η αποκατάσταση του ελλείμματος έγινε με περιστροφικό παρειακό κρημνό Mustardè σε συνδυασμό με χονδροβλεννογόνιο μόσχευμα από το ρινικό διάφραγμα. Με κυανούν του μεθυλενίου σχεδιάσθηκαν αρχικά οι τομές (Εικ. 20) και στη συνέχεια, αφαιρέθηκε ο ουλώδης ιστός, σφηνοειδούς σχήματος με τη βάση στο χείλος του κάτω βλεφάρου και την κορυφή του στην υποκόγχια περιοχή (Εικ. 21). Ο παρειακός περιστροφικός κρημνός παρασκευάσθηκε προσεκτικά (Εικ. 22) και πριν την περιστροφή και καθήλωσή του στη θέση του ελλείματος έγινε διάνοιξη του δεξιού ρώθωνα της ρινός για τη λήψη χονδροβλεννογονίου μοσχεύματος από το ρινικό διάφραγμα (Εικ. 23). Για αποφυγή διάτρησης του διαφράγματος, το βλεννογονοπεριχόνδριο της μιάς πλευράς αφήνεται στην αρχική του θέση. Οι διαστάσεις του μοσχεύματος ήταν περίπου όσο το έλλειμμα του ταρσού και καθορίσθηκαν με τη βοήθεια μήτρας (Εικ. 24). Το ληφθέν μόσχευμα προσαρμόσθηκε στην περιοχή του ελλείμματος και συρράφθηκε με τα εναπομείναντα τμήματα του ταρσού και του επιπεφυκότα (Εικ. 25).

Εικ. 16. Παρουσία δύσμορφων ουλών στην δεξιά υποκόγχια περιοχή.
Fig. 16. Dismorphic scars in the right infraorbital area.

Εικ. 17. Η βάση του κρημνού είναι προσανατολισμένη προς την παρειά και η κορυφή του προς τον έσω κανθό.
Fig. 17. The flap's base was looking towards the cheek and its tip towards the medial canthus.

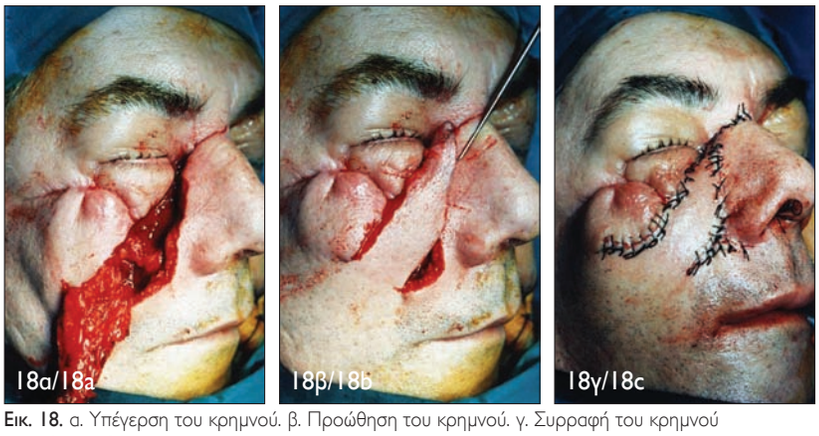

Εικ. 18. α. Υπέγερση του κρημνού. β. Προώθηση του κρημνού. γ. Συρραφή του κρημνού στη νέα του θέση.
Fig. 18. a. Flap lift. b. Flap advancement. c. The flap was sutured in its new position.

Case 5

In this case (patient no 11), Mustardè's method was used for the reconstruction under general anaesthesia (Fig. 19). The scar tissue was removed and the defect was reconstructed by means of a Mustardè flap, combined with a chondromucosal graft from the nasal diaphragm. Methylene blue was used to mark the incisions on the skin (Fig. 20) and then the scar tissue was removed in sphenoid form, with its base at the margin of the lower eyelid and its tip at the infraorbital area (Fig. 21a, b). The buccal rotation flap was carefully dissected (Fig. 22) and, before it was rotated and immobilised in the area of the defect,

Εικ. 19. Ο ουλώδης ιστός καταλαμβάνει τα 2/3 της επιφάνειας του δέρματος του κάτω βλεφάρου.
Fig. 19. The scar tissue covered 2/3 of the lower eyelid skin surface.

Εικ. 20. Σχεδιασμός των τομών
Fig. 20. Incision marking.

Εικ. 21. Εκτομή σφηνοειδούς τμήματος ουλώδους ιστού.
Fig. 21. The scar tissue was removed in sphenoid form.

Εικ. 22. Παρασκευή και υπέγερση του παρειακού περιστροφικού κρημνού.
Fig. 22. The buccal rotation flap was prepared and lifted.

Εικ. 23. Διάνοιξη του δεξιού ρώθωνα της ρινός και λήψη μοσχεύματος από το διάφραγμα.
Fig. 23. The left nasal nostril was opened and the graft was taken from the diaphragm.

Εικ. 24. Οι διαστάσεις του μοσχεύματος προσδιορίσθηκαν με τη βοήθεια μήτρας.
Fig. 24. The graft's dimensions were determined by means of a cast.

Εικ. 25. Το χονδροβλεννογόνιο μόσχευμα προσαρμόζεται στην περιοχή του ελλείμματος και συρράπτεται με τα εναπομείναντα τμήματα του ταρσού και του επιπεφυκότα.
Fig. 25. The chondromucosal graft was adjusted in the area of the defect and sutured onto the remaining parts of the tarsus and conjunctiva

Ο παρειακός κρημνός μετά την υπέγερση και την κινητοποίηση του συρράφθηκε στην περιοχή του ελλείμματος και επί του βλεννοχόνδρινου μοσχεύματος για κατά α' σκοπό επούλωση (Εικ. 26α,β). Η μετεγχειρητική πορεία του ασθενούς ήταν ικανοποιητική χωρίς επιπλοκές. Δεν παρατηρήθηκε διαταραχή λειτουργίας του προσωπικού νεύρου (Εικ. 27) ενώ ο ασθενής ένα χρόνο μετεγχειρητικά δεν παρουσίασε υποτροπή του εκτροπίου.

ΣΥΖΗΤΗΣΗ

Η χαλάρωση και η στροφή του βλεφαρικού χείλους, που παρατηρείται στο εκτρόπιο, ανεξάρτητα από την αιτιολογία της βλάβης, έχει σαν αποτέλεσμα την απομάκρυνση του κάτω δακρυϊκού σημείου από τον βολβό και την έκθεση του κάτω βολβικού επιπεφυκότα. Συνέπεια των ανωτέρω είναι η επιφορά δακρύων λόγω μη επαρκούς

the right nostril was opened to take a chondromucosal graft from the nasal diaphragm (Fig. 23). The mucoperichondrium of one side was left in its original position to protect rupturing of the diaphragm through obtaining the graft; the latter was approximately the size of the tarsal defect, determined by means of a cast (Fig. 24). The chondromucosal graft was adjusted in the area of the defect and sutured onto the remaining parts of the tarsus and conjunctiva (Fig. 25).

Having been lifted and mobilised, the buccal flap was then sutured into the area of the defect and onto the chondromucosal graft, to heal by first intention (Fig. 26a, b). The patient's postoperative course was satisfactory, without any complications. Facial nerve function was not found to have been impaired (Fig. 27), while a year after the operation the patient was relapse-free.

Εικ. 26. Συρραφή του κρημνού. Πλάγια (α) και πρόσθια (β) όψη.
Fig. 26. The flap was sutured. Side (a) and front (b) view.

Εικ. 27. Μετεγχειρητικός έλεγχος του ασθενούς. Δεν παρατηρείται διαταραχή λειτουργίας του προσωπικού νεύρου.
Fig. 27. Postoperative follow-up of the patient. No facial nerve disorder can be observed.

αποχέτευσης, η κερατοεπιπεφυκίτιδα αλλά και η μεταπλασία του βολβικού και του ταρσικού επιπεφυκότα (Ψύλλας, 1996, Rubin και συν. 2005, Nikkhah και συν. 2012, Barrett και Meyer, 2012, Salgarelli και συν. 2012, Wetton και συν. 2012).

Για τους ανωτέρω λόγους κρίνεται απαραίτητη η αντιμετώπιση του εκτροπίου που είναι κυρίως χειρουργική ενώ ιδιαίτερη σημασία έχει η πρόληψη δημιουργίας ιατρογενούς ουλώδους εκτροπίου. Για τον λόγο αυτό, είναι προτιμότερο η οποιαδήποτε αφαίρεση βλάβης από το δέρμα του βλεφάρου να γίνεται κάθετα, ώστε η μετεγχειρητική ουλή να ασκεί τη μικρότερη δυνατή έλξη στο βλεφαρικό χείλος (Salgarelli και συν. 2012). Ιδιαίτερη σημασία για την πρόληψη δημιουργίας ουλώδους εκτροπίου, έχουν και τα χειρουργικά μέσα που θα χρησιμοποιηθούν. Η χρήση της διαθερμίας αναφέρεται ότι μπορεί να προκαλέσει βλάβη σε παρακείμενες δομές και κυρίως στον κερατοειδή αλλά και έντονη ουλοποίηση της περιοχής (Bellaney, 2004). Αντίθετα η χρήση Laser επιτυγχάνει καλύτερα αποτελέσματα (Blanco και συν. 2007). Στους ασθενείς της παρούσας μελέτης εφαρμόστηκαν εγχειρητικές τεχνικές με τη χρήση νυστεριού, επιτυγχάνοντας ικανοποιητικά αποτελέσματα, τόσο αισθητικά όσο και λειτουργικά.

Η Ζ-πλαστική τεχνική που προϋποθέτει την παρουσία μικρής σχετικά ουλής, δεν εφαρμόσθηκε στους ασθενείς μας που παρουσίαζαν έντονη ουλοποίηση στην υποκόγχια περιοχή και στο δέρμα του κάτω βλεφάρου είτε λόγω των ατυχημάτων είτε λόγω των χειρουργικών χειρισμών που είχαν προηγηθεί για τη διόρθωση του εκτροπίου ή για την αφαίρεση των δερματικών αλλοιώσεων.

Η χρήση ελευθέρων μοσχευμάτων δέρματος προϋποθέτει σχετικά μικρά δερματικά ελλείμματα. Στις περιπτώσεις των ασθενών μας χρησιμοποιήθηκαν τοπικοί δερματικοί κρημνοί, λόγω μεγαλύτερων δερματικών ελλειμμάτων (Wetton και συν. 2012) αλλά και για αισθητικούς λόγους. Με τους τοπικούς δερματικούς κρημνούς επι-

DISCUSSION

Regardless of its aetiology, the laxity and turning of the eyelid margin that is observed in eyelid ectropion causes the lower lacrimal point to move away from the eye bulb and exposes the lower eye bulb conjunctiva. This may lead to excessive tearing (epiphora) due to insufficient tear drainage, keratoconjunctivitis or metaplasia in the eye bulb and tarsal conjunctiva (Rubin et al. 2005, Nikkhah et al. 2012, Barrett and Meyer, 2012, Salgarelli et al. 2012, Wetton et al. 2012).

Therefore, the surgical correction of ectropion is deemed necessary. Within this framework, the need to prevent iatrogenic cicatricial ectropion is paramount. The removal of the lesion from the eyelid skin needs to be performed vertically, so that the postoperative scar pulls as less as possible the eyelid margin (Salgarelli et al. 2012).

The surgical means used play an important role in the prevention of cicatricial ectropion. It has been reported that the use of electrocautery (diathermy) can damage adjacent structures, particularly the cornea, and cause increased cicatrisation in the area (Bellaney, 2004). The use of Laser, on the other hand, has been reported to have better results (Blanco et al. 2007). In all cases presented, we used scalpel-based surgical procedures, which produced satisfactory results, in both aesthetic and functional terms.

Z-plasty, which is often used in the correction of cicatricial ectropion, was not used in our patients as it is only suitable for relatively small scars. All our patients had increased levels of cicatrisation in the infraorbital area and lower eyelid skin, which had resulted from injuries or previous surgical interventions to correct ectropion or remove skin lesions.

The use of free skin grafts is suitable for relatively small skin defects. Local skin flaps were used in our patients due to the larger size of their skin defects (Wetton et al. 2012), and also for aesthetic reasons. Local skin flaps can

τυγχάνονται καλύτερα αισθητικά αποτελέσματα σε σχέση με τη χροιά του δέρματος, γιατί λαμβάνονται από περιοχές παρακείμενες της βλάβης. Αντίθετα στα ελεύθερα δερματικά μοσχεύματα, ιδίως όταν η δότρια περιοχή βρίσκεται σε απομακρυσμένη περιοχή, είναι δυνατό να παρατηρηθεί διαφορά στο χρώμα του δέρματος (Hesse, 2011, Xue και συν. 2012).

Η βιωσιμότητα των κρημνών που χρησιμοποιούνται για την ανακατασκευή των βλεφάρων εξαρτάται συχνά από το γεγονός ότι τμήμα του κρημνού συμπεριφέρεται σαν ελεύθερο μόσχευμα. Για το λόγο αυτό απαιτείται πιεστική επίδεση στους κρημνούς και όχι μόνο στα ελεύθερα μοσχεύματα (Collin, 2006, Ozgur και συν. 2011, Actis και Actis, 2011). Στην πλειοψηφία των ασθενών μας, ανάλογα με την εγχειρητική τεχνική, εφαρμόσαμε πιεστική επίδεση, χωρίς επιπλοκές και με αρκετά καλά αποτελέσματα.

Σε τρείς ασθενείς χρησιμοποιήσαμε κεφαλικά στηριζόμενο ρινοχειλικό κρημνό. Πρόκειται για κρημνό ο οποίος εκτός από το βλέφαρο, χρησιμοποιείται για την αποκατάσταση ελλειμμάτων της παρειάς, της γλώσσας, της ρινός, της συγχειλίας αλλά και του εδάφους του στόματος (Varghese και συν. 2001, El-Marakby, 2005, Singh και συν. 2012). Έχει πλούσια αιμάτωση λόγω της άρδευσής του από την γωνιαία αρτηρία, την υποκόγχια και την εγκάρσια προσωπική (El-Marakby, 2005, Xue και συν. 2012, Zhang και συν. 2012, Singh και συν. 2012, Rai και συν. 2013). Μπορεί να χρησιμοποιηθεί και σαν νησιδωτός κρημνός, υποδόρια στηριζόμενος (Zhang και συν. 2012). Η υπέγερση του κρημνού μπορεί να γίνει και υπό τοπική αναισθησία (Xue και συν. 2012). Σε ασθενή μας που η εγχειρητική διαδικασία πραγματοποιήθηκε υπό τοπική αναισθησία δεν υπήρξαν ιδιαίτερα προβλήματα, ενώ το αποτέλεσμα και στους τρεις ασθενείς, μετά τους πρώτους έξι μήνες, κρίθηκε ικανοποιητικό, παρόλο που το πάχος του ρινοχειλικού κρημνού ήταν σαφώς μεγαλύτερο από το πάχος του δέρματος του βλεφάρου.

Η μέθοδος Tripier αναφέρεται στη λήψη ενός δίμισχου δερματικού ή μυοδερματικού κρημνού από το άνω βλέφαρο και συρραφή επί του κάτω βλεφάρου (Verna και συν. 2009). Περιγράφτηκε πρώτη φορά από τον Léon Tripier το 1989 ενώ πολλές παραλλαγές της τεχνικής έχουν αναφερθεί στη βιβλιογραφία (Elliot και Britto, 2004). Πρόκειται για μια σχετικά εύκολη τεχνική, η οποία μπορεί να εφαρμοσθεί υπό τοπική αναισθησία, δίνοντας αρκετά καλό αισθητικό αποτέλεσμα, γιατί η λήψη του γίνεται από παρακείμενη περιοχή με ίδια χροιά δέρματος (Vuppalapati και Niranjan, 2005). Η τεχνική δεν ενδείκνυται σε περίπτωση εκτεταμένου δερματικού ελλείμματος λόγω έντονης ουλοποίησης του κάτω βλεφάρου και της υποκογχίου περιοχής.

Τα αποτελέσματα της μετεγχειρητικής παρακολούθησης και στους τέσσερις ασθενείς που εφαρμόστηκε η εν λόγω τεχνική κρίνονται ικανοποιητικά. Εφαρμόσθηκε και παραλλαγή της μεθόδου με μονόμισχο κρημνό. Σε τρεις περιπτώσεις η βάση του κρημνού ήταν στον έξω κανθό,

help achieve better aesthetic results in terms of skin tone, as they originate from areas that are adjacent to the lesion. On the other hand, free skin grafts can result in skin tone differences, particularly when they originate from distal donor sites (Hesse, 2011, Xue et al. 2012).

The viability of flaps used in the reconstruction of eyelids is often determined by the fact that part of the flap behaves like a free graft. Therefore, the application of compression dressings is necessary not only in free grafts, but also in pedicled flaps (Collin, 2006, Ozgur et al. 2011, Actis and Actis, 2011). Depending on the surgical procedure, compression dressings were used in the majority on our patients, without any complications and with very good results.

In 3 of our patients, we used cephalically-supported nasolabial flaps. This flap type is used in the reconstruction of defects not only in the eyelid, but also in the cheek, tongue, nose and lip commissure, as well as the mouth floor (Varghese et al. 2001, El-Marakby, 2005, Singh et al. 2012). It has rich blood supply due to its origins in the angular, infraorbital and transverse facial arteries (El-Marakby, 2005, Xue et al. 2012, Zhang et al. 2012, Singh et al. 2012, Rai et al. 2013). It can also be used as a subcutaneously-based island flap (Zhang et al. 2012) and it can be lifted under local anaesthesia (Xue et al. 2012). In one of our patients, the surgical procedure was performed under local anaesthesia, without any particular issues. Six months later the result was deemed satisfactory in all three patients, despite the fact that the nasolabial flap was clearly thicker than the eyelid skin.

Tripier's method involves obtaining a cutaneous or myocutaneous pedicled flap from the upper eyelid and suturing it onto the lower eyelid (Verna et al. 2009). It was first described by Léon Tripier in 1989, while several variations of this technique have been presented in the literature (Elliot and Britto, 2004).

It is a relatively easy procedure that can be used under local anaesthesia and produce very good aesthetic results, as the flap is obtained from an adjacent area, where the skin tone is the same (Vuppalapati and Niranjan, 2005). This technique is not recommended for use in extensive skin defects as can cause a high degree of cicatrisation in the lower eyelid and infraorbital area.

All four patients who underwent this technique had satisfactory postoperative follow-up results. A variation of this method involving a unipedicled flap was also used. In three of the cases, the base of the flap was in the lateral canthus. In the fourth case, the base was in the medial canthus, whereby the patient's medial canthus displacement was also corrected.

Mustardè flaps were used in two patients who had a high degree of cicatrisation throughout the lower eyelid skin. The flap was lifted under general anaesthesia, in the subcutaneous plane, taking extra care to prevent injuries to the facial nerve branches. The flap is outlined by an incision extending from the lateral canthus, to the temporal

ενώ στην τέταρτη περίπτωση η βάση ήταν στον έσω κανθό και το σημαντικότερο ήταν ότι παράλληλα αντιμετωπίσθηκε και η παρεκτόπιση του έσω κανθού που παρουσίαζε ο συγκεκριμένος ασθενής.

Τον κρημνό Mustardè, τον χρησιμοποιήσαμε σε δύο ασθενείς με έντονη ουλοποίηση σε όλη σχεδόν την έκταση του δέρματος του κάτω βλεφάρου. Η υπέγερση του κρημνού γίνεται υπό γενική αναισθησία, σε υποδόριο επίπεδο με προσοχή ώστε να μην τραυματιστεί κάποιος κλάδος του προσωπικού νεύρου. Ο κρημνός οριοθετείται από μιά τομή η οποία εκτείνεται από τον έξω κανθό, φέρεται στην κροταφική περιοχή και στη συνέχεια έμπροσθεν του ωτός. Μετά την κινητοποίηση του περιστρέφεται και συρράπτεται στην περιοχή του ελλείμματος (Shah και συν. 2012).

Στον έναν ασθενή, ο κρημνός Mustardè χρησιμοποιήθηκε σε συνδυασμό με χονδροβλεννογόνιο μόσχευμα, το οποίο προσφέρει ικανοποιητική στήριξη στο βλέφαρο και συμβάλλει στον σχηματισμό καλύτερου βλεφαρικού χείλους (Moschella και συν. 1992, Collin, 2006, Wetton και συν. 2012). Επιπλέον τα καλυκοειδή κύτταρα του ρινικού βλεννογόνου προσφέρουν βλέννη στα δάκρυα, βοηθώντας παράλληλα στην ανακούφιση των ασθενών με έντονη ξηροφθαλμία (Collin, 2006). Εναλλακτικά μπορεί να χρησιμοποιηθεί μόσχευμα χόνδρου ωτός (Parodi και συν. 2013) ή ταινία περιτονίας για την υποστήριξη του κάτω βλεφάρου (Qian και συν. 2006). Υποτροπή μπορεί εύκολα να συμβεί λόγω της συρρίκνωσης και μη σωστής στήριξης του κρημνού. Αυτό μπορεί να προληφθεί με την συρραφή της εν τω βάθει επιφάνειας του κρημνού στο έξω κογχικό χείλος πάνω από τον νέο έξω κανθό (Collin, 2006). Τα αποτελέσματα ήταν ικανοποιητικά και για τους δύο ασθενείς μας, οι οποίοι δεν εμφάνισαν επιπλοκές από το προσωπικό νεύρο αλλά ούτε και υποτροπή της βλάβης, 12 μήνες μετά την χειρουργική επέμβαση.

Στους τοπικούς κρημνούς περιλαμβάνονται και οι παρειακοί προωθητικοί κρημνοί, οι οποίοι έχουν αρκετά καλή αιμάτωση, υπεγείρονται με τοπική αναισθησία και εκτός από δερματικό μίσχο μπορούν να έχουν και υποδόρια στήριξη. Ικανοποιητικά σχετικά αποτελέσματα είχαμε και στους πέντε ασθενείς, στους οποίους εφαρμόσαμε τη συγκεκριμένη τεχνική.

Το μειονέκτημα του μεγαλύτερου πάχους του κρημνού σε σχέση με το δέρμα του βλεφάρου εξαλείφεται μετά από παρέλευση 6-12 μηνών, όπως και στην περίπτωση των ρινοχειλικών κρημνών.

Υπάρχουν αρκετές τεχνικές οι οποίες εφαρμόζονται από τους οφθαλμοπλαστικούς χειρουργούς για την αποκατάσταση του εκτροπίου του κάτω βλεφάρου με άριστα αποτελέσματα. Σε όλες τις περιπτώσεις των ασθενών μας χρησιμοποιήσαμε τοπικούς δερματικούς κρημνούς, με σταθερά αποτελέσματα σε όλα τα μετεγχειρητικά διαστήματα παρακολούθησης. Σε καμία περίπτωση ασθενούς δεν παρατηρήθηκε διάσπαση του τραύματος, επιπεφυκίτιδα ή δακρύρροια και σε όλες τις

area, and then to the preauricular area. Having been mobilised, the flap is rotated and sutured in the area of the defect (Shah et al. 2012).

In one of the patients, a Mustardè flap was used in combination with a chondromucosal graft, which provides satisfactory support to the eyelid and helps give a better shape to the eyelid rim (Moschella et al. 1992, Collin, 2006, Wetton et al. 2012). Moreover, the goblet cells of the nasal mucosa contribute mucus to the tear film, which can also help relieve discomfort in extreme dry eye cases (Collin, 2006). Alternatively, ear cartilage grafts (Parodi et al. 2013) or fascia slings can be used to support the lower eyelid (Qian et al. 2006). The results were satisfactory in both patients, who did not experience any complications related to the facial nerve or relapses 12 months postoperatively.

Ectropion can easily relapse due to contraction and inadequate flap support. This can be prevented by suturing the deep surface of the flap to the lateral orbital rim above the new lateral canthus (Collin, 2006).

Local flaps include buccal advancement flaps, which have very good blood supply, can be lifted under local anaesthesia, and can have not only a skin pedicle but also subcutaneous support. In all five patients who underwent this technique had relatively satisfying results.

The downside of having a flap that is thicker than the eyelid skin is eliminated after 6-12 months, like in the case of nasolabial flaps.

In order to correct lower eyelid ectropion, ophthalmoplastic surgeons have a variety of highly effective surgical procedures at their disposal. In all our patients, we used local skin flaps, with stable results at postoperative follow-up intervals. None of our patients experienced wound rupture, conjunctivitis or excessive tearing, while palpebral fissure closure was satisfactory in all our cases.

In conclusion, the use of local skin flaps can produce very good aesthetic and functional results, particularly in cicatricial ectropion (both post-traumatic and iatrogenic), provided that the surgical techniques are carefully selected and implemented to meet each patient's specific needs.

περιπτώσεις η σύγκλειση της βλεφαρικής σχισμής ήταν ικανοποιητική.

Συμπερασματικά η χρησιμοποίηση τοπικών δερματικών κρημνών, κυρίως για το ουλώδες εκτρόπιο είτε αυτό είναι μετατραυματικό, είτε ιατρογενές, αποτελεί μια καλή λύση με καλά αποτελέσματα αισθητικά και λειτουργικά αρκεί να γίνει προσεκτική εφαρμογή της εγχειρητικής τεχνικής και η κατάλληλη επιλογή για κάθε ασθενή.

ΒΙΒΛΙΟΓΡΑΦΙΑ/REFERENCES

Abrams JD: Simple technique for splitting the lid in the Kuhnt-Szymanowski ectropion operation. Br J Ophthalmol 48:55, 1964

Actis AG, Actis G: Reconstruction of the upper eyelid with flaps and free grafts after excision of Basal cell carcinoma. Case Rep Ophthalmol 2(3):347-53, 2011

Barrett RV, Meyer DR: The modified Bick quick strip procedure for surgical treatment of eyelid malposition. Ophthal Plast Reconstr Surg 28(4):294-9, 2012

Bellaney GJ: Scarring of the eyelids from Coblation treatment. Australas J Dermatol 45(3):170-1, 2004

Blanco G, Clavero A, Soparkar CN, Patrinely JR: Periocular laser complications. Semin Plast Surg 21(1):74-9, 2007

Britt MT, Burnstine MA: Iopidine allergy causing lower eyelid ectropion progressing to cicatricial entropion. Br J Ophthalmol 83(8):992-3, 1999

Burroughs JR, Soparkar CN, Patrinely JR: Rotation mattress suture: a powerful adjunct for ectropion correction. Ophthal Plast Reconstr Surg 19(5):404-6, 2003

Caviggioli F, Klinger F, Villani F, Fossati C, Vinci V, Klinger M: Correction of cicatricial ectropion by autologous fat graft. Aesthetic Plast Surg 32(3):555-7, 2008

Chang L, Olver J: A useful augmented lateral tarsal strip tarsorrhaphy for paralytic ectropion. Ophthalmology 113(1):84-91, 2006

Chua J, Choo CT, Seah LL, Fong KS, Chee SP, Chuah CT, Looi A: A 5-year retrospective review of Asian ectropion: how does it compare to ectropion amongst non-Asians? Ann Acad Med Singapore 40(2):84-9, 2011

Collin JRO: A Manual of Systematic Eyelid Surgery. Elsevier 2006, pp. 12-84

Craiglow BG, Choate KA, Milstone LM: Topical tazarotene for the treatment of ectropion in ichthyosis. JAMA Dermatol 149(5):598-600, 2013

Elliot D, Britto JA: Tripier's innervated myocutaneous flap 1889. Br J Plast Surg 57(6):543-9, 2004

El-Marakby HH: The versatile naso-labial flaps in facial reconstruction. J Egypt Natl Canc Inst 17(4):245-50, 2005

Garza RM, Lee GK, Press BH: Tarsal ectropion repair and lower blepharoplasty: A case report and review of literature. J Plast Reconstr Aesthet Surg 65(2):249-51, 2012

Goel R, Kamal S, Bodh SA, Kumar S, Kishore J, Malik KP, Singh M, Bansal S: Lower eyelid suspension using polypropylene suture for the correction of punctal ectropion. J Craniomaxillofac Surg 41(7):111-6, 2013

Hesse RJ: Medial ectropion repair of lower eyelids with a cicatricial component. Ochsner J 11(2):122-4, 2011

Kim HJ, Hayek B, Nasser Q, Esmaeli B: Viability of full-thickness skin grafts used for correction of cicatricial ectropion of lower eyelid in previously irradiated field in the periocular region. Head Neck 35(1):103-8, 2013

Kim HS, Kim JW, Yu DS: Semicircular (Tenzel) flap for malignant melanoma involving the palpebral conjunctiva and skin of an eyelid. J Eur Acad Dermatol Venereol 22(1):102-3, 2008

Manku K, Leong JK, Ghabrial R: Cicatricial ectropion: repair with myocutaneous flaps and canthopexy. Clin Experiment Ophthalmol 34(7):677-81, 2006

Moschella F, Cordova A, Di Gregorio C: Lower eyelid reconstruction by multiple subcutaneous pedicle flaps: a new method. Br J Plast Surg 45(1):55-8, 1992

Nikkhah D, Abood A, Watt D: Cicatricial ectropion: a complication of topical 5-fluorouracil. J Plast Reconstr Aesthet Surg 65(1):9-10, 2012

Ozgur OR, Akcay L, Tutas N, Ozkurt Y: Cicatricial upper and lower eyelid ectropion in an ichthyosis patient. Surgical correction. J Dermatol Case Rep 5(2):27-9, 2011

Parodi PC, Calligaris F, De Biasio F, De Maglio G, Miani F, Zeppieri M: Lower lid reconstruction utilizing auricular conchal chondral-perichondral tissue in patients with neoplastic lesions. Biomed Res Int 2013:837536, 2013

Pérez-Dieste JM, Castroviejo-Bolíbar M: Eyelid ectropion caused by glasses. Mechanical centurion syndrome. Arch Soc Esp Oftalmol 88(2):80-2, 2013

Piskiniene R: Eyelid malposition: lower lid entropion and ectropion. Medicina (Kaunas) 42(11):881-4, 2006

Procianoy F, Barbato MT, Osowski LE, Bocaccio FJ, Bakos L: Cicatricial ectropion correction in a patient with pyoderma gangrenosum: case report. Arq Bras Oftalmol 72(3):384-6, 2009

Qian JG, Wang XJ, Wu Y: Severe cicatrical ectropion: repair with a large advancement flap and autologous fascia sling. J Plast Reconstr Aesthet Surg 59(8):878-81, 2006

Rai A, Datarkar A, Rai M: Is buccal fat pad a better option than nasolabial flap for reconstruction of intraoral defects after surgical release of fibrous bands in patients with oral submucous fibrosis? A pilot study: A protocol for the management of oral submucous fibrosis. J Craniomaxillofac Surg S1010-5182(13)00201-1, 2013

Rubin P, Mykula R, Griffiths RW: Ectropion following excision of lower eyelid tumours and full thickness skin graft repair. Br J Plast Surg 58(3):353-60, 2005

Salgarelli AC, Bellini P, Multinu A, Landini B, Consolo U: Tarsal strip technique for correction of malposition of the lower eyelid after treatment of orbital trauma. Br J Oral Maxillofac Surg 47(4):298-301, 2009

Salgarelli AC, Francomano M, Magnoni C, Bellini P: Cicatricial iatrogenic lower eyelid malposition in skin cancer surgery: results of a combined approach. J Craniomaxillofac Surg 40(7):579-83, 2012

Schrom T, Habermann A: Temporary ectropion therapy by adhesive taping: a case study. Head Face Med 4:12, 2008

Shah J, Patel SG, Singh B: Head and Neck Surgery and Oncology. Chapter 3. Scalp and skin. Elsevier Mosby 2012, p.56

Singh S, Singh RK, Pandey M: Nasolabial flap reconstruction in oral cancer. World J Surg Oncol 10:227, 2012

Tse DT, Neff AG: Ectropion, In: William P. Chen: Occuloplastic Surgery. The Essentials. Thieme Medical Publishers 2001, p.62
Varghese BT, Sebastian P, Cherian T, Mohan PM, Ahmed I, Koshy CM, Thomas S: Nasolabial flaps in oral reconstruction: an analysis of 224 cases. Br J Plast Surg 54(6):499-503, 2001
Verna G, Boriani F, Taveggia A, Fraccalvieri M: The Tripier reverse flap for reconstruction of the upper eyelid. Ann Ital Chir 80(4):311-3, 2009
Vuppalapati G, Niranjan N: Islanded tripier flap--another useful variant. Br J Plast Surg 58(6):882-4, 2005
Wetton L, Wijewardena A, Miroshnik M, Vandervord J: A split forehead flap for the treatment of resistant bilateral upper and lower eyelid ectropion postburn injury. Eplasty 12:18, 2012
Xue CY, Dai HY, Li L, Wang YC, Yang C, Li JH, Xing X: Reconstruction of lower eyelid retraction or ectropion using a paranasal flap. Aesthetic Plast Surg 36(3):611-7, 2012
Zhang Y, Wu HL, Lu YM: Contralateral nasolabial flap for reconstruction of midface defects. Aesthetic Plast Surg 36(5):1175-8, 2012
Ψύλλας ΚΓ: Εισαγωγή στην Οφθαλμολογία και στη Νευροοφθαλμολογία. University Studio Press 1996, σελ. 69-77

Διεύθυνση επικοινωνίας:
Ιωάννης Αετόπουλος
Ηπείρου 91-93,
41221 Λάρισα, Ελλάδα
Τηλ.: 2410 620444
e-mail: gaetop@yahoo.gr

Address:
Ioannis Aetopoulos
91-93 Ipirou Str.,
41221 Larissa, Greece
Tel.: 0030 2410 620444
e-mail: gaetop@yahoo.gr

Αποστήματα τραχήλου οδοντογενούς προέλευσης και πολυοργανική ανεπάρκεια. Παρουσίαση περίπτωσης και βιβλιογραφική ανασκόπηση

Κωνσταντίνα ΜΕΝΔΡΙΝΟΥ[1], Δημήτριος ΑΝΤΕΡΡΙΩΤΗΣ[2], Ευδοκία ΚΑΤΣΑΝΟΥ[3], Αθηνά ΚΟΥΤΣΙΟΥΛΗ[1], Γεώργιος ΝΤΟΥΝΗΣ[4], Καλλιόπη ΠΑΠΑΚΩΝΣΤΑΝΤΙΝΟΥ[5]

Κλινική Στοματικής και Γναθοπροσωπικής Χειρουργικής (Διευθυντής: Ι. Δημόπουλος), Μονάδα Εντατικής Θεραπείας (Διευθύντρια: Κ. Παπακωνσταντίνου), Γενικό Νοσοκομείο Αθηνών «Γ. Γεννηματάς»

Deep neck abscesses of odontogenic origin and multiple organ failure. A case report and review of the literature

Konstantina MENDRINOU, Dimitrios ANTERRIOTIS, Eudokia KATSANOU, Athina KOUTSIOULI, George DOUNIS, Kalliopi PAPAKONSTANTINOU

Department of Oral and Maxillofacial Surgery (Head: I. Dimopoulos), Intensive Care Unit (Head: Dr K. Papakonstantinou), General Hospital "G. Gennimatas", Athens, Greece

Ενδιαφέρουσα περίπτωση
Case report

ΠΕΡΙΛΗΨΗ: Τα τελευταία χρόνια έχει παρατηρηθεί παγκοσμίως αύξηση των εισαγωγών στα νοσοκομεία λόγω σοβαρών οδοντογενών φλεγμονών με ατελή αντιμετώπιση και έχουν καταγραφεί σοβαρές επιπλοκές δυνητικά θανατηφόρες καθώς και πολυοργανική ανεπάρκεια που απαιτεί νοσηλεία σε Μονάδα Εντατικής Θεραπείας (ΜΕΘ).
Περιγράφεται η περίπτωση ασθενούς 57 ετών ο οποίος εισήχθη στη ΜΕΘ σε κωματώδη κατάσταση, με σηπτική καταπληξία και πολυοργανική ανεπάρκεια, αρχικά αγνώστου αιτιολογίας. Η λοίμωξη αποδείχτηκε ότι οφειλόταν σε εν τω βάθει τραχηλικά αποστήματα συνεπεία οδοντογενούς φλεγμονής. Αντιμετωπίστηκε επιτυχώς με αντιβίωση, χειρουργική παροχέτευση και υποστήριξη των ζωτικών λειτουργιών.

ΛΕΞΕΙΣ ΚΛΕΙΔΙΑ: Εν τω βάθει τραχηλικά αποστήματα, επιπλεγμένες οδοντογενείς λοιμώξεις, διασπορά οδοντικών αποστημάτων, πολυοργανική ανεπάρκεια οδοντογενούς αιτιολογίας.

SUMMARY: During the last decade, the incidence of in-hospital admissions due to severe odontogenic infections with consequent potentially fatal complications necessitating ICU hospitalization has been increasing worldwide. The aforementioned infections are polymicrobial, caused by various facultative anaerobes and strict anaerobes.
Hereby, the case of a 57 years old patient, who has been admitted in the Intensive Care Unit (ICU) due to coma of undefined origin, with subsequent multiple organ failure on the ground of septic shock, is presented. The latter has been eventually attributed to the development of deep neck abscesses of odontogenic origin; hence it has been successfully treated with antibiotics, surgical drainage and pertinent supportive measures.

KEY WORDS: Deep neck abscesses, complicated odontogenic infections, spread of dental abscess, multiple organ failure of odontogenic origin.

[1]*Αναισθησιολόγος- εξειδικευόμενη ΜΕΘ ΓΝΑ «Γ. Γεννηματάς»*
[2]*Επιμελητής Α΄ Τμήματος ΣΓΠΧ ΓΝΑ «Γ. Γεννηματάς»*
[3]*Χειρουργός- εξειδικευόμενη ΜΕΘ ΓΝΑ «Γ. Γεννηματάς»*
[4]*Καρδιολόγος- Εντατικολόγος, Επιμελητής Α΄ ΜΕΘ ΓΝΑ «Γ. Γεννηματάς»*
[5]*Πνευμονολόγος- Εντατικολόγος, Διευθύντρια ΜΕΘ ΓΝΑ «Γ. Γεννηματάς»*

Παρελήφθη: 7/7/2014 - Έγινε δεκτή: 12/12/2014

Paper received: 7/7/2014 - Accepted: 12/12/2014

ΕΙΣΑΓΩΓΗ

Οι οδοντοφατνιακές λοιμώξεις είναι συνήθως εντοπισμένες και αυτοπεριοριζόμενες (Boffano και συν. 2012), έχουν δε ομαλή πορεία και έκβαση μετά από κατάλληλη παρέμβαση και αντιμικροβιακή αγωγή (Sato και συν. 2009). Σπάνια προκαλούν συστηματικές διαταραχές και ακόμα σπανιότερα βαριά νόσο που απαιτεί νοσηλεία σε Μονάδα Εντατικής Θεραπείας (ΜΕΘ). Όταν όμως αυτό συμβεί, τότε πρόκειται για λοιμώξεις επιπλεγμένες με υψηλή νοσηρότητα και θνητότητα.

Οι σοβαρές οδοντογενείς λοιμώξεις είναι συνήθως το αποτέλεσμα μιας αργά εξελισσόμενης διαδικασίας, κατά τη διάρκεια της οποίας οι ασθενείς παρότι έχουν συμπτωματολογία, δεν λαμβάνουν την ενδεδειγμένη αγωγή (κυρίως λόγω κοινωνικοοικονομικών συνθηκών), παρά μόνο όταν τα κλινικά σημεία είναι πλέον εμφανή και ανυπόφορα (Uluibau και συν. 2005). Οι Bridgeman και συν. σε μελέτη τους του 1995 σε 107 Αυστραλούς ασθενείς, βρήκαν ότι όλοι παρουσίαζαν άλγος πολύ πριν αναζητήσουν θεραπεία. Από αυτούς δε, το 46% έφτασε να ζητήσει βοήθεια λόγω δυσκολίας διάνοιξης του στόματος ή στο στάδιο του τρισμού, οπότε ήδη είχε γίνει διασπορά της λοίμωξης πέρα από τα οστά της γνάθου.

Η καθυστέρηση στην αναγνώριση και αντιμετώπιση του προβλήματος μπορεί να έχει ως αποτέλεσμα σοβαρές επιπλοκές περιοχικές ή συστηματικές, δυνητικά θανατηφόρες όπως παραρρινοκολπίτιδα, κυτταρίτιδα προσώπου η/και τραχήλου, οστεομυελίτιδα συνήθως κάτω γνάθου, απόφραξη της αεροφόρου οδού, θρομβώσεις μεγάλων αγγείων, εν τω βάθει τραχηλικές λοιμώξεις, πνευμονία (συνήθως από εισρόφηση), νεκρωτική μεσοθωρακίτιδα, ενδοκαρδίτιδα, σηπτική καταπληξία, πολυοργανική ανεπάρκεια (Seppanen και συν. 2008, Sato και συν. 2009, Malliari και συν. 2011).

Το «σύνδρομο πολυοργανικής δυσλειτουργίας/ανεπάρκειας» (Multiple Organ Dysfunction/ Failure Syndrome: MODS/ MOFS) αναφέρεται σε μια δυναμική διαδικασία εμφάνισης πρώιμων, σοβαρών διαταραχών της λειτουργίας διαφόρων οργάνων που μπορούν να οδηγήσουν σε εγκατάσταση ανεπάρκειάς τους. Αποτελεί τελική κατάληξη μιας σειράς παθοφυσιολογικών διαταραχών που οφείλονται σε ποικίλα αίτια (σοβαρό τραύμα, έγκαυμα, κύρια σήψη, οξεία παγκρεατίτιδα, κλπ). Αν και οι μηχανισμοί έκπτωσης της λειτουργίας των οργάνων δεν έχουν διευκρινιστεί πλήρως, φαίνεται ότι ανεξάρτητα από το αρχικό αίτιο, η ιστική υποξία (που οφείλεται σε υποάρδευση, διαταραχές της μικροκυκλοφορίας και βλάβες των μιτοχονδρίων από το οξειδωτικό stress) παίζει κεντρικό ρόλο. Η υπερβολική συστηματική φλεγμονώδης απάντηση (Systemic Inflammatory Response Syndrome, SIRS) προκαλεί ενεργοποίηση διαφόρων κυττάρων, μαζική έκλυση διαφόρων φλεγμονωδών μεσολαβητών, κυρίως προφλεγμονωδών κυτταροκινών (TNFa, IL-1, IL-6, κλπ), ελεύθερων ριζών οξυγόνου και πρωτεολυτικών ενζύμων, με αποτέλεσμα αύξηση της διαβατότητας του εν-

INTRODUCTION

Odontogenic infections are usually localised and self-limited (Boffano et al. 2012) having an uneventful course and outcome with the right intervention and antimicrobial treatment (Sato et al. 2009). They rarely cause systemic disorder, while serious disease requiring admission to an Intensive Care Unit (ICU) is even rarer. However, these very rare cases involve complicated infections with high morbidity and mortality rates.

Severe odontogenic infections usually result after a period of slow development, during which the patients experience certain symptoms but do not receive the right treatment (mainly due to socioeconomic factors) until the clinical signs finally become evident and unbearable (Uluibau et al. 2005). In a 1995 study involving 107 Australian patients, Bridgeman et al. found that all of them had experienced pain long before they actually began to seek treatment. 46% of them had to seek treatment because they experienced difficulties in mouth opening or trismus, at which stage the disease had already spread beyond the jaw bones.

This delay in the identification and treatment of the problem can lead to serious local or system-wide complications with potentially fatal results: rhinosinusitis, cellulitis of the face and/or neck, osteomyelitis mainly in the mandible, airway obstruction, large vessel thrombosis, deep neck infections, pneumonia (mainly due to aspiration), necrotising mediastinitis, endocarditis, septic shock, multiple organ failure (Seppanen et al. 2008, Sato et al. 2009, Malliari et al. 2011).

«Multiple Organ Dysfunction/Failure Syndrome» (MODS/ MOFS) describes a dynamic process of development of early, serious disorders in the function of different organs, which can lead to their failure. It is the end result of a series of pathophysiological disorders that have a varied aetiology (serious injury, burn, main sepsis, acute pancreatitis etc.). Despite the fact that the mechanisms behind organ failure have not been fully clarified, it appears that regardless of the original cause, tissue hypoxia (as a result of subdrainage, microcirculation disorders and mitochondrial damage due to oxidative stress) plays a key role. The excessive Systemic Inflammatory Response Syndrome (SIRS) leads to the activation of various cells, mass release of various inflammatory mediators, mainly pro-inflammatory cytokines (TNFa, IL-1, IL-6, etc.), oxygen free radicals and proteolytic enzymes, which results in increased permeability of the endothelium, apoptosis and necrosis of cells. All organs and systems become involved, every time in a different order and to a different degree. The diagnosis of multiple organ failure is based on the definitions for: SIRS - sepsis – severe sepsis – septic shock - MODS, which were established in 1992 by the ACCP/SCCM Consensus Conference Committee, and were amended in 2001 by a similar international working group, the ASCCM/ESICM/ACCP/ATS/SIS In-

δοθηλίου, απόπτωση και νέκρωση κυττάρων. Συμμετέχουν όλα τα όργανα και συστήματα με άλλοτε άλλη σειρά και σε ποικίλο βαθμό. Η διάγνωση της πολυοργανικής ανεπάρκειας βασίζεται στους ορισμούς για: SIRS- σήψη- σοβαρή σήψη- σηπτικό shock- MODS, που καθιερώθηκαν το 1992 από Ομάδα Ομοφωνίας (ACCP/SCCM Consensus Conference Committee) και τροποποιήθηκαν το 2001 από αντίστοιχη διεθνή ομάδα εργασίας: ASCCM/ESICM/ACCP/ATS/SIS International Sepsis Definitions Conference (Levy και συν. 2003). Στα κριτήριά της περιλαμβάνονται τα ακόλουθα: μεταβολή του επιπέδου συνείδησης, pO_2/FiO_2 <300mmHg, οξεία ολιγουρία (ωριαία διούρηση <0.5ml/kg/h για ≥2h), αύξηση τιμής κρεατινίνης ≥0.5mg/dl σε ένα 24ωρο, διαταραχές πήξης (INR >1.5, aPTT >60'), αιμοπετάλια <100.000/μl, χολερυθρίνη >4.5mg/dl, ειλεός (απουσία εντερικών ήχων), γαλακτικό οξύ αίματος >3mmol/lt. Η πρόληψη και η θεραπεία της πολυοργανικής ανεπάρκειας περιλαμβάνουν την αντιμετώπιση του υποκείμενου αιτίου, τη σταθεροποίηση των ζωτικών λειτουργιών και τις τεχνικές υποστήριξης των οργάνων που δυσλειτουργούν. Η θνησιμότητα αυξάνεται ανάλογα με τον αριθμό των οργάνων που συμμετέχουν στην πολυοργανική ανεπάρκεια. Σύμφωνα με τα λίγα επιδημιολογικά δεδομένα που υπάρχουν, έχει παρατηρηθεί παγκοσμίως αύξηση των εισαγωγών στα νοσοκομεία λόγω σοβαρών οδοντογενών λοιμώξεων. Στη Σκοτία το διάστημα 2000- 2005 καταγράφηκαν 3500 εισαγωγές για οξείες οδοντογενείς λοιμώξεις, στην Αγγλία την αντίστοιχη περίοδο διπλασιάστηκαν οι εισαγωγές που απαιτούσαν χειρουργική θεραπεία (Information and Statistics Division, 2007; Thomas και συν. 2008), ενώ στις ΗΠΑ οι αντίστοιχες εισαγωγές υπολογίζονται σε 1/2600 κατοίκους το χρόνο (Wang και συν. 2005). Ο μέσος όρος παραμονής στο νοσοκομείο με σοβαρές οδοντογενείς γναθοπροσωπικές λοιμώξεις ήταν μεταξύ 3,69- 8,27 ημέρες (Peters και συν. 1996, Storoe και συν. 2001, Handley και συν. 2009, Sato και συν. 2009, Sanchez και συν. 2011). Στην μελέτη των Handley και συν. (2009), το 61,2% των ασθενών που νοσηλεύτηκαν, παρουσίαζαν σήψη κατά την εισαγωγή τους, η οποία εκτός των άλλων, αυξάνει το χρόνο νοσηλείας. Σύμφωνα με μελέτη των Ylijoki και συν. (2001), ανάγκη για εισαγωγή στη ΜΕΘ είχε το 18%, ενώ οι Handley και συν. (2009), αναφέρουν εισαγωγή στη ΜΕΘ στο 9% των ασθενών λόγω σηπτικών επιπλοκών. Το ποσοστό φτάνει το 60% σε σοβαρές εν τω βάθει τραχηλικές λοιμώξεις οδοντογενούς προέλευσης (Kinzer και συν. 2009). Τέλος, η θνησιμότητα είναι γενικά μικρή (0% -1.6%), μπορεί όμως να αυξηθεί δραματικά σε 23% όταν πρόκειται για ασθενείς με σοβαρές επιπλοκές όπως Λουδοβίκειο κυνάγχη, νεκρωτική μεσοθωρακίτιδα και συστηματικές επιπλοκές όπως σήψη ή πολυοργανική ανεπάρκεια (Papalia και συν. 2001, Bross-Soriano και συν. 2004).

Ως επιβαρυντικοί παράγοντες για την εμφάνιση επιπλοκών θεωρούνται το χαμηλό κοινωνικοοικονομικό επίπε-

ternational Sepsis Definitions Conference (Levy et al. 2003). Its criteria include: change in consciousness levels, pO_2/FiO_2 <300 mmHg, acute oligouria (hourly urine output <0.5 ml/kg/h for ≥ 2h), increase of creatinine values of ≥0.5 mg/dl within 24 hours, blood clotting disorders (INR >1.5, APTT >60'), platelets <100,000/μl, bilirubin >4.5 mg/dl, ileus (lack of digestive propulsion), blood lactic acid >3 mmol/lt. The prevention and treatment of multiple organ failure involves the management of the underlying cause, stabilisation of vital organ functions and support techniques for dysfunctional organs. Morbidity rates increase in proportion to the number of organs involved in multiple organ failure.

According to the few epidemiological data available, there has been a global increase in the number of in-hospital admissions due to severe odontogenic infections. The period from 2000 to 2005, 3500 hospital admissions due to acute odontogenic infections were recorded in Scotland, while in the same period the number of admissions requiring surgical treatment doubled in England (Information and Statistics Division, 2007; Thomas et al, 2008). In the US, these admissions are estimated at 1/2,600 citizens every year (Wang et al, 2005). The average hospitalisation for serious odontogenic infections was between 3.69 and 8.27 days (Peters et al. 1996, Storoe et al. 2001, Handley et al. 2009, Sato et al. 2009, Sanchez et al. 2011). In the study by Handley et al. (2009), 61.2% of the patients who were admitted to hospital, had sepsis upon their admission, which among other things prolongs hospitalisation times. According to the study by Ylijoki et al. (2001) 18% of the cases required ICU admission, while Handley et al. (2009) reported an ICU admission rate of 9% among patients with septic complications. This rate reaches up to 60% in cases of serious deep neck infections of odontogenic origin (Kinzer et al, 2009). Finally, morbidity rates are generally low (0% -1.6%) but can increase significantly to 23% in patients with serious complications such as Ludwig's angina, necrotising mediastinitis (Papalia et al. 2001, Bross-Soriano et al. 2004) and systemic complications (sepsis, multiple organ failure).

Among the risk factors for the development of complications are the patients' low socioeconomic status, old age, mandibular infections and serious underlying systemic diseases (HIV/ AIDS, diabetes mellitus, chronic obstructive pulmonary disease, haematologic neoplasias, immunosupression) (Haug et al. 1991, Wong et al. 1999). Moreover, most studies report that males, both adults and children, are more commonly affected by serious odontogenic infections (Dodson et al. 1989, Sancho et al. 1999, Flynn et al. 2006).

The aim of this study is to present the case of a patient with deep neck abscesses of odontogenic origin, who was admitted to ICU with an unknown medical history, in a state of coma, with symptoms of septic shock and

δο των ασθενών, η μεγάλη ηλικία, οι λοιμώξεις της κάτω γνάθου και τα σοβαρά συστηματικά υποκείμενα νοσήματα του αρρώστου όπως HIV/ AIDS, σακχαρώδης διαβήτης, χρόνια αποφρακτική πνευμονοπάθεια, αιματολογικές νεοπλασίες, ανοσοκαταστολή (Haug και συν. 1991, Wong και συν. 1999). Οι περισσότερες μελέτες δε, αναφέρουν ότι το άρρεν φύλο, ενήλικες και παιδιά, επηρεάζεται περισσότερο από σοβαρές οδοντογενείς λοιμώξεις (Dodson και συν. 1989, Sancho και συν. 1999, Flynn και συν. 2006).

Σκοπός της εργασίας είναι η παρουσίαση ασθενούς με εν τω βάθει τραχηλικά αποστήματα οδοντογενούς προέλευσης, ο οποίος εισήχθη στη ΜΕΘ με άγνωστο ιστορικό, σε κωματώδη κατάσταση και συμπτωματολογία σηπτικής καταπληξίας και πολυοργανικής ανεπάρκειας, χωρίς εμφανή κλινικά σημεία εντοπισμού της αρχικής εστίας, με αποτέλεσμα την καθυστέρηση της διάγνωσης.

ΠΕΡΙΓΡΑΦΗ ΠΕΡΙΠΤΩΣΗΣ

Άνδρας, 57 ετών, αρτιμελής, με καλή εικόνα θρέψης και εμφανώς καλές συνθήκες διαβίωσης, βρέθηκε πεσμένος στο δρόμο σε κωματώδη κατάσταση και διακομίστηκε μέσω ΕΚΑΒ στο Τμήμα Επειγόντων Περιστατικών. Στον έλεγχο διαπιστώθηκαν: κώμα (Κλίμακα Γλασκώβης 6/15, αμυδρό φωτοκινητικό αντανακλαστικό, απουσία σημείων μηνιγγισμού), εργώδης αναπνοή με γαστροπληγικά υγρά στη στοματική κοιλότητα και κυάνωση, καταπληξία (φλεβοκομβικός ρυθμός 115/min, αψηλάφητος περιφερικός σφυγμός, αρτηριακή πίεση 60/30mmHg), θερμοκρασία ορθού 38.5°C. Εφαρμόστηκαν μέτρα αναζωογόνησης, συμπεριλαμβανομένης στοματοτραχειακής διασωλήνωσης και μηχανικής υποστήριξης της αναπνοής, λήφθηκε ο ενδεδειγμένος εργαστηριακός έλεγχος, χορηγήθηκε άμεσα εμπειρική αντιβίωση και ο ασθενής διακομίστηκε στη ΜΕΘ.

Ο αρχικός κλινικο-εργαστηριακός έλεγχος ανέδειξε εικόνα πολυοργανικής ανεπάρκειας με τα ακόλουθα ευρήματα: αναπνευστική ανεπάρκεια (PO_2/FiO_2: 220mmHg), μεταβολική οξέωση (pH: 7,28, HCO_{-3}: 10,8mEq/l, BE: -13,2), επιδείνωση της καρδιακής λειτουργίας (αποκλεισμός οξέος στεφανιαίου επεισοδίου, διάχυτη υποκινησία μυοκαρδίου με EF: 40%), οξεία νεφρική βλάβη (ουρία: 96 mg/dl, Cr: 3.4 mg/dl), ηπατική προσβολή (AST: 267IU/L, ALT: 132IU/L, ALP: 132IU/L, γGT: 481IU/L, BIL: 2.4mg/dl), αιματολογικές διαταραχές (Ht: 48,9%, Hb: 16,8mg/dl, WBC: 13600/μl, PLT: 45.000/μl), διαταραχές πήξης (INR: 2.2, APTT: 62΄΄, ινωδογόνο: 513mg/dl, D-D: 33,18mg/dl), Glu: 42mg/dl, CRP: 227mg/dl. Ο τοξικολογικός έλεγχος ήταν αρνητικός και οι απεικονιστικές εξετάσεις (CT εγκεφάλου, θώρακα, κοιλίας) δεν ανέδειξαν παθολογικά ευρήματα. Στάλθηκαν δείγματα αίματος για ιολογικό και πλήρη ανοσολογικό έλεγχο.

Η αναλυτική κλινική εξέταση δεν ανέδειξε σαφή εστία λοίμωξης. Μετά τη λήψη συμπληρωματικών καλλιεργειών (αίματος, ούρων, βρογχικών εκκρίσεων) τροποποιήθηκε το αρχικό εμπειρικό σχήμα αντιβιοτικών σε μεροπενέ-

multiple organ failure and no visible clinical signs of the original site location, which delayed diagnosis.

CASE REPORT

An able-bodied, well-nourished 57-year-old man, with clearly good living conditions, was found lying in the street, in comatose state, and taken by ambulance to the Emergency Department. The findings included: coma (GCS 6/15, slight photokinetic reaction, absence of meningism signs), laborious breathing together with gastroplegic fluids in the oral cavity and cyanosis, cataplexy (sinus rhythm at 115/min, impalpable peripheral pulses, arterial pressure at 60/30 mmHg), rectal temperature at 38.5°C. Resuscitation measures were implemented, including orotracheal intubation and mechanical ventilation, the necessary laboratory samples were taken, empirical antibiotic treatment was administered and the patient was taken to the ICU.

The initial clinical and laboratory checks revealed a picture of multiple organ failure with respiratory failure (PO_2/ FiO_2 220mmHg), metabolic acidosis (pH 7.28, HCO_{-3} 10,8mEq/l, BE -13.2), impaired cardiac function (acute coronary blockage, diffuse myocardial hypokinesis with EF 40%), acute renal disorder (urea 96mg/dl, Cr 3.4mg/dl), hepatic involvement (AST 267IU/L, ALT 132IU/L, ALP 132IU/L, γGT 481IU/L, BIL 2.4mg/dl), haematologic disorders (Ht 48,9%, Hb 16.8mg/dl, WBC 13,600/ μl, PLT 45,000/μl), blood coagulation disorders (INR 2.2, APTT 62΄΄, fibrinogen 513 mg/dl, D-D 33.18 mg/dl), Glu 42mg/dl, CRP 227mg/dl. The toxicology screen was negative, while imaging examinations (brain-chest-abdominal CT) did not reveal any pathological findings. Blood samples were sent for virological and full immunological testing.

The detailed clinical examination did not reveal a clear infection site. After the additional cultivations were taken (blood, urine, bronchial discharge), the initial empirical antibiotics scheme was amended to include meropenem-vancomycin, and the patient was placed on permanent kidney function support (heamodiafiltration - CVVHDF).

The initial differential diagnosis was established in the following order: infection – sepsis – septic shock as the main disease with an unknown site of origin and responsible microorganism; identification of the cause of the coma (infection; brain damage, drug toxic effect, or other factor); acute hepatic failure or hepatorenal syndrome; thrombotic thrombocytopenic purpura and finally the manifestation of some underlying systemic disease.

Despite the initial positive response to the treatment (improved breathing function, heamodynamic stabilisation, improved renal function, correction of the pathological laboratory values), the patient was still febrile and had increased inflammation indexes, while the attempt to identify the aetiological factor remained unsuccessful as the patient's medical history was unknown.

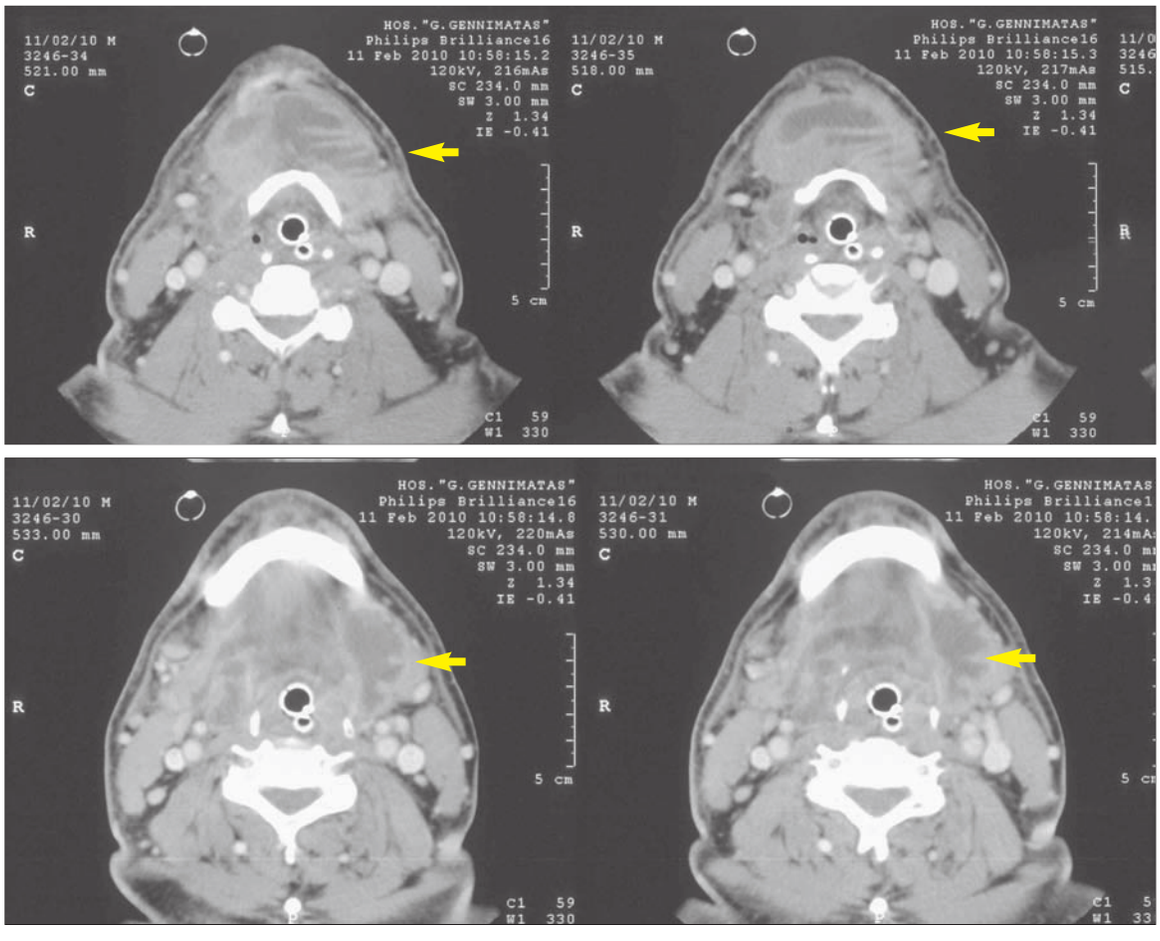

Εικ. 1: CT Τραχήλου πριν το 1ο χειρουργείο. Διακρίνονται πολλαπλές αποστηματικές κοιλότητες στην αριστερή υπογνάθια και στην υπογενείδια χώρα αμφίπλευρα. Επισημαίνεται η ύπαρξη υποπεριοστικής αποστηματικής κοιλότητας σε επαφή με το σώμα της κάτω γνάθου δεξιά.

Fig. 1: Neck CT before the 1st surgery. Multiple abscess cavities can be seen in the right submandibular and submental area, bilaterally. Please note the subperiosteal abscess cavity that borders on the mandibular body, on the right side.

μη- βανκομυκίνη και ο ασθενής τέθηκε σε συνεχή υποστήριξη της νεφρικής λειτουργίας (αιμοδιαδιήθηση- CVVHDF).

Η αρχική διαφορική διάγνωση προσανατολίστηκε κατά σειρά στα παρακάτω: λοίμωξη- σήψη- σηπτικό shock ως βασική νόσος με άγνωστη την αρχική εστία και τον υπεύθυνο μικροοργανισμό, αναζήτηση της αιτίας του κώματος (λοίμωξη; εγκεφαλική βλάβη; τοξική δράση φαρμάκου; άλλος παράγοντας;), οξεία ηπατική βλάβη και ηπατονεφρικό σύνδρομο, θρομβωτική θρομβοπενική πορφύρα και τέλος εκδήλωση κάποιας υποκείμενης συστηματικής νόσου.

Παρά την αρχική θετική ανταπόκριση στη θεραπεία (βελτίωση αναπνευστικής λειτουργίας, αιμοδυναμική σταθεροποίηση, βελτίωση της νεφρικής λειτουργίας, διόρθωση των παθολογικών τιμών των εργαστηριακών εξετάσεων), ο ασθενής παρέμενε εμπύρετος και με αυξημένους δείκτες φλεγμονής, ενώ η προσπάθεια αναζήτησης του αιτιολογικού παράγοντα παρέμενε ανεπιτυχής, αφού και το ιστορικό του ασθενούς ήταν άγνωστο.

Την 7η ημέρα νοσηλείας του ανευρέθηκαν οι συγγενείς, οι οποίοι μας πληροφόρησαν ότι ο ασθενής είχε μεν ελεύθερο ιατρικό ιστορικό αλλά το τελευταίο χρονικό διάστημα ανέφερε οδονταλγία, επισκέπτονταν οδοντίατρο και έπαιρνε αγωγή με αμοξυκιλλίνη/ κλαβουλανικό.

On the 7th day of hospitalisation, the patient's relatives were found. They informed us that he had had a clear medical history; however he had been complaining about tooth pains for some time, visiting a dentist and taking an amoxycillin / clavulanic treatment. An immediate evaluation by Maxillofacial Surgeons established the diagnosis of a potential abscess in the 2nd right mandibular molar. A new CT of skull – brain – neck – thorax by means of IVCM revealed an odontogenic abscess in the area of the tooth #37, which extended into the entire submandibular space (Fig. 1), and extensive cervicofacial phlegmon with multiple abscess cavities, without any findings from the brain or mediastinum. Triplex of the neck vessels did not reveal any signs of thrombophlebitis. The patient underwent immediate maxillofacial surgery: the responsible tooth was extracted, and the abscesses on the right side were drained via submandibular and submental approaches, cultivations were taken and 4 drainage tubes were inserted. Tracheostomy was carried out and the antibiotic treatment was empirically complemented with clindamycin. The cultivation (with the reservation that the sample had been taken with some delay and after the administration of antibiotics) revealed Streptococcus Constellatus that was multisensitive but resistant to clindamycin, which was discontinued.

Άμεση εκτίμηση από Γναθοπροσωπικούς Χειρουργούς έθεσε τη διάγνωση πιθανού αποστήματος από τον 2ο γομφίο κάτω γνάθου αριστερά. Νέα CT σπλαγχνικού κρανίου, εγκεφάλου, τραχήλου και θώρακα με χρήση IVCM ανέδειξε οδοντοφατνιακό απόστημα στην περιοχή του δοντιού 37 με επέκταση σε όλη την υπογνάθια χώρα (Εικ. 1) και εκτεταμένο τραχηλοπροσωπικό φλέγμονα με πολλαπλές αποστηματικές κοιλότητες, χωρίς ευρήματα από τον εγκέφαλο και το μεσοθωράκιο. Το Triplex των αγγείων του τραχήλου που ακολούθησε δεν ανέδειξε εικόνα θρομβοφλεβίτιδας.

Ο ασθενής υποβλήθηκε άμεσα σε χειρουργική επέμβαση. Έγινε εξαγωγή του υπεύθυνου δοντιού, διάνοιξη και παροχέτευση των αποστημάτων εξωστοματικά στην υπογνάθια και υπογενίδεια χώρα αριστερά, λήψη καλλιεργειών και τοποθέτηση 4 παροχετεύσεων. Τέλος διενεργήθηκε τραχειοστομία, ενώ στην αντιβιοτική αγωγή προστέθηκε εμπειρικά κλινταμυκίνη. Η καλλιέργεια (με την επιφύλαξη ότι το υλικό λήφθηκε καθυστερημένα και μετά από προηγηθείσα λήψη αντιβιοτικών), ανέδειξε Streptococcus Constellatus, πολυευαίσθητο βακτήριο μεν, αλλά με αντοχή στην κλινταμυκίνη, η οποία και διακόπηκε.

Νέα επιδείνωση της κλινικής εικόνας του ασθενή οδήγησε σε επανάληψη της CT τραχήλου, στην οποία αναδείχτηκε νέα αποστηματική κοιλότητα στην αντίπλευρη υπογνάθια χώρα (Εικ. 2). Έγινε νέα χειρουργική επέμβαση στη ΔΕ υπογνάθια χώρα αυτή την φορά και προσπέλαση του υπογναθίου χώρου όπισθεν του σιελογόνου αδένα. Παροχετεύθηκε το πύον, διευρύνθηκε ο χώρος μέχρι κάτω από το υοειδές οστό και τοποθετήθηκαν 2 παροχετεύσεις.

Μετά τη δεύτερη επέμβαση ο ασθενής παρουσίασε σταδιακή βελτίωση της κλινικής του εικόνας, απυρέτησε και αποδεσμεύτηκε από τη μηχανική αναπνοή και την υποστήριξη της νεφρικής του λειτουργίας. Την 26η ημέρα από την εισαγωγή του εξήλθε από τη ΜΕΘ και μεταφέρθηκε στη Γναθοχειρουργική Κλινική για συνέχιση της νοσηλείας του. Εκεί κινητοποιήθηκε σταδιακά, έγινε σύγκλιση της τραχειοστομίας του και επανάληψη του απεικονιστικού ελέγχου. Ο ασθενής πήρε εξιτήριο από το νοσοκομείο μετά 37 συνολικά ημέρες νοσηλείας.

ΣΥΖΗΤΗΣΗ

Οι λοιμώξεις της κεφαλής και του τραχήλου αφορούν συχνά τη Γναθοπροσωπική Χειρουργική καθώς η αρχική εστία των λοιμώξεων τις περισσότερες φορές είναι οδοντογενούς προέλευσης. Αναφέρεται ότι 57% των εν τω βάθει τραχηλικών αποστημάτων αφορά διασπορά οδοντογενών λοιμώξεων (Sancho και συν. 1999, Mihos και συν. 2004). Οι πιο σοβαρές οδοντικές λοιμώξεις φαίνεται να προκαλούνται από παραμελημένα περιακροριζικά αποστήματα και από προηγηθείσες οδοντιατρικές εργασίες, όπως εξαγωγή δοντιού ή τοποθέτηση εμφυτευμάτων.

Η διασπορά της λοίμωξης μπορεί να γίνει κατά συνέχεια

Due to the renewed deterioration in the patient's clinical picture, neck CT was repeated revealing a new abscess cavity in the contralateral submandibular space (Fig. 2). Another surgical intervention was performed via an incision to the left submandibular area, the submandibular space was accessed behind the salivary gland, and the pus was drained, the space was investigated until below the hyoid bone and 2 drainage tubes were inserted.

After this second operation, the patient's clinical image showed signs of gradual improvement, his fever resolved, and he was taken off mechanical ventilation and renal function support. Twenty six days after his admission to the ICU, the patient was transferred to the Maxillofacial Clinic for further hospitalisation. He was gradually mobilised, his tracheostomy was closed, and imaging tests were repeated. The patient was discharged after a total of 37 days of hospitalisation.

DISCUSSION

Maxillofacial Surgery is often implicated in head and neck infections since the initial infection site is usually odontogenic. It has been reported that 57% of deep neck abscesses are related to the spread of odontogenic infections (Sancho et al. 1999, Mihos et al. 2004). The most severe dental infections appear to result from neglected periapical abscesses and previous dental work, such as tooth extraction or implant placement.

The spread of the infection is attributed either through tissue continuity, or by blood or lymphatic circulation. The local expansion from the tooth's root depends on the thickness of the underlying bone and the relation to the muscles associated with the mandible. Depending on the location of the responsible tooth and the abscess site, the infection follows a "rationale" of spreading into the tissues that are less resistant, through the natural anatomic spaces (Fehrenbach et al, 1997). If the infection involves any of the maxillary teeth, it may expand into the cheek buccally (most frequently), or towards the canine space. Mandibular infections have been found to be more serious requiring longer hospitalisation times. They usually affect the submental, sublingual and submandibular spaces, as well as the parapharyngeal space (i.e. the spaces above the hyoid bone).

The 2nd and 3rd mandibular molar apices are usually below the mylohyoid muscle, which is why any infections to those teeth usually spread into the submandibular space, while the apices of the mandibular incisors are above the mandibulohyoid muscle and thus any infections to those teeth spread into the sublingual space. However, the cervical fasciae communicate with each other, and for this reason an infection can spread form one space to the other (Vassiliou et al, 2009). Alternatively, an infection can spread through purulence of the area's deep lymph nodes, as well as thrombophlebitis of the small vessels in the area, which causes multiple septic

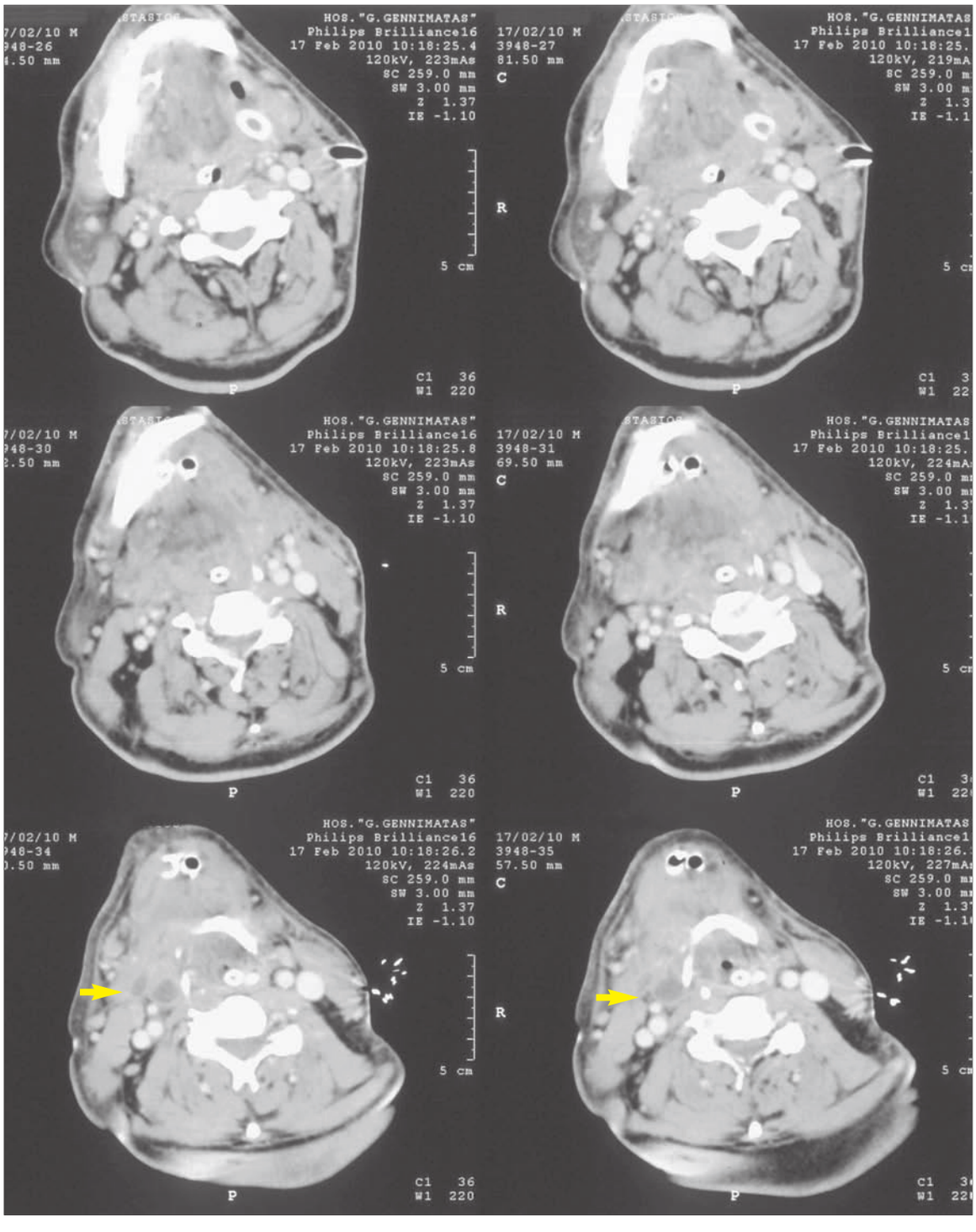

Εικ. 2: CT Τραχήλου πριν το 2ο χειρουργείο. Διακρίνεται η ανάπτυξη αποστηματικής κοιλότητας δεξιά σε επαφή με το υοειδές οστούν. Οι υπόλοιπες αποστηματικές κοιλότητες έχουν κενωθεί. Διακρίνονται οι παροχετευτικοί οδηγοί.

Fig. 2: Neck CT before the 2nd surgery. The development of an abscess cavity can be seen on the right side, bordering on the hyoid bone. The rest of the abscess cavities have been drained. Drainage tubes may be seen.

ιστού, αιματογενώς ή και λεμφογενώς. Η τοπική επέκταση από τη ρίζα του δοντιού εξαρτάται από το πάχος του υποκείμενου οστού και τη σχέση με τα μυϊκά στοιχεία της γνάθου. Ανάλογα με τη θέση του υπεύθυνου δοντιού και την εντόπιση του αποστήματος, υπάρχει μία «λογική» διασπορά της λοίμωξης προς τους ιστούς με τη λιγότερη αντίσταση, μέσω φυσιολογικών ανατομικών χώρων (Fehrenbach και συν. 1997). Εάν η λοίμωξη αφορά δόν-

emboli (Παπασπύρου, 1993). Regardless the dissemination mechanism, a highly infective microorganism or high pressure abscess normally leads to non-localised inflammation.

In terms of dental abscess microbiology, these normally involve multimicrobial infections from various facultative anaerobes and strict anaerobes (59-75%, Gorbach et al. 1991, Goumas et al. 1997, Kuriyama et al. 2000). The

τια της άνω γνάθου η εξάπλωση μπορεί να γίνει παρειακά (το πιο σύνηθες) και προς το κυνοδοντικό διάστημα. Πιο σοβαρές και με μακρύτερη νοσηλεία έχει βρεθεί να είναι οι λοιμώξεις της κάτω γνάθου. Συνήθως προσβάλλονται το υπογενείδιο, το υπογλώσσιο και το υπογνάθιο διάστημα, καθώς και το πλαγιοφαρυγγικό (δηλαδή τα διαστήματα πάνω από το υοειδές οστό).

Τα ακρορίζια του 2ου και 3ου γομφίου της κάτω γνάθου βρίσκονται συνήθως κάτω από τον γναθοϋοειδή μυ και γι' αυτό οι φλεγμονές αυτών των δοντιών συνήθως επεκτείνονται στον υπογνάθιο χώρο, ενώ τα ακρορρίζια των τομέων βρίσκονται πάνω από τον γναθοϋοειδή μυ, οπότε οι φλεγμονές των δοντιών αυτών επεκτείνονται στο υπογλώσσιο διάστημα. Οι τραχηλικές περιτονίες όμως επικοινωνούν μεταξύ τους και γι' αυτό η επέκταση μιας φλεγμονής από το ένα διάστημα στο άλλο, είναι πάντα εφικτή (Vassiliou και συν. 2009). Άλλοι τρόποι επέκτασης μιας λοίμωξης είναι η διασπορά της μέσω διαπύησης των εν τω βάθει λεμφαδένων της περιοχής καθώς και η θρομβοφλεβίτιδα μικρών αγγείων της περιοχής, που προκαλεί πολλαπλά σηπτικά έμβολα (Παπασπύρου, 1993). Ανεξάρτητα από το μηχανισμό διασποράς, όταν υπάρχει μικροοργανισμός υψηλής λοιμογόνου δύναμης ή απόστημα υψηλής πίεσης, η φλεγμονή δεν είναι συνήθως περιορισμένη.

Όσον αφορά στη μικροβιολογία των οδοντικών αποστημάτων κατά κοινή ομολογία συνήθως πρόκειται για πολυμικροβιακές λοιμώξεις προαιρετικά αναερόβιων και αυστηρά αναερόβιων μικροοργανισμών (59- 75%, Gorbach και συν. 1991, Goumas και συν. 1997, Kuriyama και συν. 2000). Ο μέσος αριθμός μικροβιακών ειδών που καλλιεργούνται από σωστά λαμβανόμενα δείγματα πύου, είναι 4, με μια διακύμανση από 1- 7,5 (Fazakerley και συν. 1993, Reader και συν. 1994, Khemaleelakul και συν. 2002). Τα πιο συχνά προαιρετικά αναερόβια μικρόβια που απομονώνονται είναι είδη στρεπτοκόκκου, των ομάδων Viridans και Anginosus. Στην τελευταία ανήκει και το στέλεχος Constellatus που απομονώθηκε από τον δικό μας ασθενή. Είναι ενδιαφέρον ότι σε σοβαρά οδοντικά αποστήματα με τάση εξάπλωσης στα παιδιά αναπτύσσεται Staph. Aureus (Tan και συν. 2001, Coticchia και συν. 2004). Από τα αυστηρά αναερόβια πιο συχνά απομονώνονται αναερόβιοι στρεπτόκοκκοι, Gram (-) βακτήρια όπως Fusobacterium, Prevotella και Porphyromonas spp. και Gram (+) βακτήρια, όπως Eubacterium spp (Robertson και Smith, 2009). Η μικροβιολογία των οδοντικών λοιμώξεων με τάση εξάπλωσης, δείχνει να διαφέρει ελαφρά, με το Anginosus group του στρεπτοκόκκου και τα είδη Fusobacterium και Prevotella να παίζουν πρωταγωνιστικό ρόλο (Schuman και Turner, 1999, Han και Kerschner, 2001). Δεν πρέπει να ξεχνάμε ότι τα παραπάνω αναφέρονται σε καλλιέργειες δειγμάτων που έχουν ληφθεί απευθείας από το απόστημα. Στους ενδονοσοκομειακούς ασθενείς συνήθως διαπιστώνεται SIRS, αλλά μόνο στο 53,7% οι αιμοκαλλιέργειες είναι θετικές (Han-

average number of microbe types that are cultivated from a properly obtained pus sample is 4, ranging from 1 to 7.5 (Fazakerley et al. 1993, Reader et al. 1994, Khemaleelakul et al. 2002). Among the most common facultative anaerobes that can be isolated are streptococci from the Viridans and Anginosus groups (the Constellatus species, which was isolated in our patient, belongs to the second group). It is interesting that Staph. Aureus is the microbe identified in paediatric patients with serious odontogenic abscesses with spreading tendencies (Tan et al. 2001, Coticchia et al. 2004). Among purely anaerobes, the following are usually identified: anaerobic streptococci, Gram (-) bacteria, such as Fusobacterium, Prevotella and Porphyromonas spp, and Gram (+) bacteria, such as Eubacterium spp (Robertson and Smith, 2009). The microbiology of spreading dental infections appears to be slightly different, with the Anginosus group of streptococcus and the Fusobacterium and Prevotella species playing a central role (Schuman and Turner, 1999, Han and Kerschner, 2001). It should be reminded that the above observations apply to sample cultivations that have been obtained directly from the abscess. In-hospital patients usually display SIRS, however only 53.7% of the blood cultivations are positive (Handley et al. 2009); our patient never had any. This is probably due to the immediate initiation of iv antibiotic treatment upon admission to the hospital, as well as due to the fact that most patients receive the appropriate antibiotic treatment orally, before their admission.

The typical clinical signs and symptoms of these infections include: pain, swelling, fever, dysphagia, trismus, dyspnoea, or even airway obstruction. Deep neck infections involve a combination of reduced mandibular and cervical mobility (Vassiliou et al, 2009). However, neck fluctuation is not noticeable even at advanced stages, due to the depth of these abscesses (Παπασπύρου, 1993). That was the case in our patient, who was in comatose state and the clinical examination did not reveal any pathognomonic signs.

Contrast-enhanced neck CT is the examination of choice to identify the inflammation and the spaces it has spread into. The sensitivity and specificity of this examination, in combination with the patient's clinical image, reaches up to 95% and 80% respectively (Miller et al, 1999). Cervical US can help in the differential diagnosis of an abscess cavity from a diffused inflammation of the soft tissues of the cervix, while it also informs about the accessibility of large vessels and confirms whether they are thrombosed or not (Vassiliou et al, 2009).

Penicillins are the medication of choice in most countries. Amoxicillin is the medication of first choice, however in cases of high resistance to it, metronidazole (Roche and Yoshimori, 1997), or amoxicillin with clavulanic acid are recommended (Lewis et al, 1993). Clin-

dley και συν. 2009), όπως και στον δικό μας ασθενή που δεν είχε ποτέ. Αυτό οφείλεται προφανώς στην άμεση έναρξη IV αντιβιοτικής αγωγής με την εισαγωγή στο νοσοκομείο, όπως και στο γεγονός ότι οι περισσότεροι ασθενείς λαμβάνουν per os την ενδεδειγμένη αντιμικροβιακή αγωγή πριν την εισαγωγή τους.

Τα τυπικά κλινικά συμπτώματα και σημεία αυτών των λοιμώξεων είναι: άλγος, οίδημα, πυρετός, δυσφαγία, τρισμός, δύσπνοια, ακόμη και απόφραξη του αεραγωγού. Στις εν τω βάθει τραχηλικές λοιμώξεις συνυπάρχει περιορισμός της κινητικότητας της κάτω γνάθου και του τραχήλου (Vassiliou και συν. 2009). Εν τούτοις, ακόμη και σε προχωρημένα στάδια, ο κλυδασμός του τραχήλου λανθάνει λόγω της εν τω βάθει εντόπισης αυτών των αποστημάτων (Παπασπύρου, 1993). Αυτό συνέβη και στη δική μας περίπτωση, όπου ο ασθενής ήταν κωματώδης και η κλινική εξέταση δεν ανέδειξε παθογνωμονικό σημείο.

Η εξέταση εκλογής που δείχνει την ακριβή εντόπιση και τους χώρους που επεκτείνεται η φλεγμονή είναι η CT τραχήλου με σκιαγραφικό. Η ευαισθησία και η ειδικότητα της εξέτασης αυτής σε συνδυασμό με την κλινική εικόνα φτάνει το 95% και 80% αντίστοιχα (Miller και συν. 1999). Το US τραχήλου βοηθάει στη διαφορική διάγνωση μιας αποστηματικής κοιλότητας από μια διάχυτη φλεγμονή των μαλακών μορίων του τραχήλου, ελέγχει τη βατότητα των μεγάλων αγγείων και διαπιστώνει αν υπάρχει θρόμβωσή τους (Vassiliou και συν. 2009).

Οι πενικιλίνες είναι το φάρμακο εκλογής στις περισσότερες χώρες. Η αμοξυκιλλίνη είναι η πρώτη επιλογή, ενώ σε εμφάνιση υψηλής αντοχής στην αμοξυκιλλίνη προτείνεται η χρήση είτε μετρονιδαζόλης (Roche and Yoshimori, 1997), είτε αμοξυκιλλίνης με κλαβουλανικό οξύ (Lewis και συν. 1993). Η κλινταμυκίνη παραμένει η εναλλακτική λύση σε άτομα αλλεργικά στην πενικιλίνη (Gilmore και συν. 1988, Mangundjaja και Hardjawinata, 1990). Σε ασθενείς αυξημένου κινδύνου για εμφάνιση επιπλοκών προτείνεται ο συνδυασμός αμοξυκιλλίνης με μετρονιδαζόλη. Στο νοσοκομείο προτιμάται η IV χορήγηση αρχικά αμπικιλλίνης ή κεφουροξίμης σε συνδυασμό με μετρονιδαζόλη και σε επιπλεγμένες περιπτώσεις η κλινταμυκίνη και ο συνδυασμός πιπερακιλλίνης/ ταζομπακτάμης ή καρβαπενέμες με βανκομυκίνη (Medscape, 2003).

Η χειρουργική θεραπεία είναι η ενδεδειγμένη αντιμετώπιση στις σοβαρές περιπτώσεις. Όλοι οι ασθενείς με εν τω βάθει τραχηλικές λοιμώξεις πρέπει να εισάγονται στο νοσοκομείο, με σκοπό την έναρξη ενδοφλέβιας αντιβιοτικής αγωγής και την κλινική παρακολούθηση. Μικρό ποσοστό (10-15%) αυτών των ασθενών ιάται μόνο με αντιβιοτική αγωγή. Η αποτυχία βελτίωσης σε 24- 48 ώρες αποτελεί ένδειξη για χειρουργική διάνοιξη του αποστήματος και παροχέτευση (Plaza Major και συν. 2001). Σε αυξανόμενο οίδημα του στοματοφάρυγγα και δύσπνοια απαιτείται εξασφάλιση αεραγωγού με άμεση διασωλή-

damycin is indicated in patients who are allergic to penicillin (Gilmore et al. 1988, Mangundjaja and Hardjawinata, 1990). For patients who are at high risk to develop complications, a combination of amoxicillin and metronidazole is recommended. At the hospital, the initial iv administration of ampicillin or cefuroxime in combination with metronidazole is preferred, while in selected cases clindamycin and a combination of piperacillin/ tazobactam or carbapenems with vancomycin may be administered (Medscape, 2003).

Surgical intervention is the appropriate treatment for serious cases. All patients with deep neck infections must be admitted to hospital, in order to receive intravenous antibiotic treatment and clinical monitoring. A small percentage of those patients (10-15%) can recover with the help of antibiotics only. Failure to improve within 24-48 hours indicates a need for surgical incision and drainage (Plaza et al, 2001). In cases of increasing swelling of the oropharynx and dyspnoea, it is necessary to establish an airway by means of immediate intubation and/or tracheostomy. The surgical accessibility of deep neck abscesses depends on their location. Posterior pharyngeal and prevertebral abscesses without complications protruding into the oral cavity can be drained sufficiently by intra-oral access. Visual access is achieved with general anaesthesia with nasotracheal intubation and the Trendelenburg position of the patient.

In complicated retropharyngeal abscesses, external access can help achieve very good drainage. In the parapharyngeal space, oral access should not be performed; the large vessels and nerves of that space and their potential displacement by the abscess require an external oblique incision in order to achieve satisfactory visual access and control over haemorrhage. An incision towards the anterior margin of the sternocleidomastoid muscle or a lateral submandibular incision (Mosher) enables good access to this space (Newlands et al, 2006). This type of access provides good visual access to the parotid sheath or, when extended downwards, to the cervical triangle. Non-complicated sublingual inflammation can be drained intraorally, unless the abscess has spread or is located in the submandibular space, in which case a horizontal submental incision would be advisable. In all cases, it is necessary to leave the drainage tube inside the trauma, and only remove it later on, as the patient's condition improves (Παπασπύρου, 1993).

If left untreated, complicated odontogenic infections can cause sepsis and multiple organ failure -even in individuals who are otherwise healthy- and require ICU admission and prolonged hospitalisation. Multiple organ failure usually does not result from direct infection of the organs by the responsible microorganism, but from the release, through the activity of the inflammation process, of different mediators that cause haemodynamic instability, microcirculation disorders, increased cell membrane per-

νωση ή/και διενέργεια τραχειοστομίας. Η χειρουργική προσπέλαση για τα εν τω βάθει τραχηλικά αποστήματα είναι ανάλογη με την εντόπισή τους. Τα οπισθοφαρυγγικά και τα προσπονδυλικά αποστήματα χωρίς επιπλοκές με προβολή στη στοματική κοιλότητα, μπορούν να παροχετευτούν ικανοποιητικά με στοματική προσπέλαση. Η καλή ορατότητα που απαιτείται, επιτυγχάνεται με ρινοτραχειακή διασωλήνωση, γενική αναισθησία και θέση Trendelenburg του ασθενούς.

Τα επιπλεγμένα οπισθοφαρυγγικά αποστήματα με διασπορά παροχετεύονται πολύ καλά με εξωστοματική προσπέλαση. Στο πλαγιοφαρυγγικό διάστημα δεν πρέπει να γίνεται προσπέλαση από το στόμα. Τα μεγάλα αγγεία και νεύρα αυτού του διαστήματος και η πιθανότητα παρεκτόπισής τους από το απόστημα απαιτούν μια πλάγια τομή για ικανοποιητική ορατότητα και έλεγχο της αιμορραγίας. Μια τομή προς το πρόσθιο όριο του στερνοκλειδομαστοειδούς ή μια εγκάρσια υπογνάθια τομή με κάθετη ακμή (Mosher) επιτρέπει καλή είσοδο σ' αυτό το διάστημα (Newlands et al, 2006). Αυτή η προσπέλαση δίνει καλή ορατότητα της θήκης της παρωτίδας ή επεκτεινόμενη προς τα κάτω, του τραχηλικού τριγώνου. Η μη επιπλεγμένη υπογλώσσια φλεγμονή μπορεί να παροχετευτεί διαστοματικά, εκτός αν το απόστημα επεκτείνεται ή εντοπίζεται στην υπογνάθια περιοχή, οπότε είναι προτιμότερη μια οριζόντια υπογενείδια τομή. Σε όλα τα περιστατικά, σκόπιμο είναι να παραμένει σωλήνας παροχέτευσης μέσα στο τραύμα, ο οποίος αφαιρείται τις επόμενες ημέρες, καθώς ο ασθενής βελτιώνεται (Παπασπύρου, 1993).

Οι επιπλεγμένες οδοντογενείς λοιμώξεις, αν δεν θεραπευθούν άμεσα ριζικά, είναι πιθανό μετά από λανθάνοντα χρόνο να αποτελέσουν αίτιο σήψης και πολυοργανικής ανεπάρκειας, ακόμα και σε προηγούμενα υγιείς ανθρώπους και να απαιτήσουν εισαγωγή και πολυήμερη νοσηλεία στη ΜΕΘ. Η πολυοργανική ανεπάρκεια, όπως συμβαίνει συνήθως, δεν οφείλεται σε άμεση προσβολή των οργάνων από τον υπεύθυνο μικροοργανισμό, αλλά στην προκαλούμενη από την κινητοποίηση της διαδικασίας της φλεγμονής έκλυση διαφόρων μεσολαβητών που προκαλούν αιμοδυναμική αστάθεια, διαταραχές της μικροκυκλοφορίας, αύξηση της διαβατότητας της κυτταρικής μεμβράνης και γενικότερα διαταραχές της φυσιολογίας και της ομοιόστασης του οργανισμού.

ΣΥΜΠΕΡΑΣΜΑΤΑ

- Οι οδοντογενείς λοιμώξεις πρέπει να αντιμετωπίζονται έγκαιρα και αποτελεσματικά για να αποφευχθεί η εμφάνιση επιπλοκών.
- Οι ασθενείς πρέπει να επιτηρούνται, ώστε αν αποτύχει η συντηρητική αγωγή ή εμφανιστούν επιπλοκές, να γίνει χειρουργική παροχέτευση.
- Η γνώση των οδών επέκτασης της φλεγμονής είναι απαραίτητη για την έγκαιρη ανίχνευση των επιπλοκών.

meability and generally disruption of the body's physiology and homeostasis.

CONCLUSION

- Odontogenic infections must be treated in a timely and effective manner in order to prevent complications.
- Patients need to be monitored so that surgical drainage can be implemented in the event of conservative treatment failure or complications.
- It is necessary to be aware of the potential infection transmission routes in order to identify these complications on time.
- If complicated odontogenic infections are not treated in a timely and radical manner, they can lead to systemic disorders, sepsis and even multiple organ failure.
- A detailed medical history and careful clinical examination that includes the oral cavity (which is difficult to achieve at an ICU) can reveal any unusual sepsis sites.

- Η μη έγκαιρη και ριζική αντιμετώπιση των επιπλεγμένων οδοντογενών λοιμώξεων είναι δυνατό να προκαλέσει συστηματικές διαταραχές, σήψη, ακόμα και πολυοργανική ανεπάρκεια.
- Η λήψη αναλυτικού ιστορικού και η λεπτομερής κλινική εξέταση που περιλαμβάνει και τη στοματική κοιλότητα (συχνά δύσκολο να εφαρμοστούν στο χώρο της επείγουσας και εντατικής θεραπείας) μπορούν να αποκαλύψουν ασυνήθεις εστίες σήψης.

ΒΙΒΛΙΟΓΡΑΦΙΑ/REFERENCES

ACCP/SCCM Consensus Conference Committee: Definitions for sepsis and organ failure and guidelines for the use of innovative therapies in sepsis. Crit Care Med. 20:864-874, 1992

Boffano P, Roccia F, Pittoni D, Di Dio D, Forni P, Gallesio C.: Management of 112 hospitalized patients with spreading odontogenic infections: correlation with DMFT and Oral Health Impact Profile 14 indexes. Oral Surg Oral Med Oral Pathol Oral Radiol Endod. 113(2):207-13, 2012

Bridgeman A, Wiesenfeld D, Hellyar A, Sheldon W.: Major maxillofacial infections. An evaluation of 107 cases. Aust Dent J. 40:281-288, 1995

Bross-Soriano D, Arrieta-Gomez JR, Prado-Calleros H, Schimelmitz-Idi J, Jorba-Basave S.: Management of Ludwing's angina with small neck incisions: 18 years experience. Otolaryngol Head Neck Surg. 130:712-717, 2004

Coticchia JM, Getnick GS, Yun RD, Arnold JE.: Age, site, and time specific differences in pediatric deep neck abscesses. Arch Otolaryngol Head Neck Surg. 130:201-201, 2004

Dodson TB, Perrott DH, Kaban LB.: Pediatric maxillofacial infections: a retrospective study of 113 patients. J Oral Maxillofac Surg. 47:327-330. 1989

Fazakerley M, Mc Gowan P, Hardy P, Martin M.: A comparative study of cephradine, amoxycollin and phenoxymethyl-penicillin in the treatment of acute dentoalveolar infection. Br Dent J 174:359-363, 1993

Fehrenbach M, Herring S.: Spread of dental infection. Practical Hygiene. 13-18, September/October 1997

Flynn T, Shanti R, Hayes C.: Severe odontogenic infections, part 2: prospective outcomes study. J Oral Maxillofac Surg. 64:1104-1113, 2006

Gilmore W Jacobus N, Gorbach S, Doku H, Tally F.: A prospective double-blind evaluation of penicillin versus clindamycin in the treatment of odontogenic infections. J Oral Maxillofac Surg. 46:1065-1070, 1988

Gorbach S, Gilmore W, Jacobus N, Doku H, Tally F.: Microbiology and antibiotic resistance in odontogenic infections. Ann Otol Rhinol Laryngol Supl. 154:40-42, 1991

Goumas P, Naxakis S, Papavasiliou D, Moschovakis E, Tsintsos S, Skoutelis A.: Periapical abscesses: causal bacteria and antibiotic sensitivity. J Chemother. 9:415-419, 1997

Han J, Kerschner J.: Streptococcus milleri: an organism for head and neck infections and abscess. Arch Otolaryngol Head Neck Surg. 127:650-654, 2001

Handley T, Devlin M, Kappel D, Mc Caul J.: The sepsis syndrome in odontogenic infection JICS. 10:21-25, 2009

Haug RH, Hoffman MJ, Indresano AT.: An epidemiologic and anatomic survey of odontogenic infections. J Oral Maxillofac Surg. 49:976, 1991

Information and Statistics Division. NHS National Services Scotland. Reference ISD/HIG/IR2005- 01474. Edinburgh, UK. 2007

Khemaleelakul S, Baumgartner J, Pruksakom S.: Identification of bacteria in acute endodontic infections and their antimicrobial susceptibility. Oral Surg Oral Med Oral Pathol Oral Radiol Endod. 94:746-755, 2002

Kinzer S, Pfeiffer J, Becker S, Ridder GJ.: Severe deep neck space infections and mediastinitis of odontogenic origin: clinical relevance and implications for diagnois and treatment. Acta Oto-Laryngol. 129:62-70, 2009

Kuriyama T, Karasawa T, Nakagawa K, Saiki Y, Yamamoto E and Nakamura S.: Bacteriologic features and antimicrobial susceptibility in isolates from orofacial odontogenic infactions. Oral Surg Oral Med Oral Pathol Oral Radiol Endod 90:600-608, 2000

Levy M. et al. 2001 SCCM/ESICM/ACCP/ATS/SIS International Sepsis Definitions Conference. Intens Care Med. 29: 530-538, 2003

Lewis M, Carmichael F, Mac- Farlane T, Milligan S.: A randomized trial of co-amoxiclav (Augmentin) versus penicillin V in the treatment of acute dentoalveolar abscess. Br Dent J. 175:169-174, 1993

Malliari H, Tsakiropoulou E, Nikolaidis V, Printza A et al.: Maxillofacial and deep neck infections of an odontogenic origin. Otorhinolaryngologia- Head and Neck Surgery Issue. 46:29-32, 2011

Medscape: Management and Prevention of Odontogenic Infections, Clinical review, April 2003

Mangundjala S, Hardjawinata K.: Clindamycin versus ampicillin in the treatment of odontogenic infections. Clin Ther. 12:242-249, 1990

Mihos P, Potaris K, Gakidis I, Papadakis D, Rallis G.: Management of descending necrotizing mediastinitis. J Oral Maxillofac Surg. 62:966-972, 2004

Miller WD, Furst IM, Sandor GK et al.: A prospective, blinded comparison of clinical examination and computed tomography in deep neck infections. Laryngoscope. 109(11):1873-9, Nov 1999

Newlands S. et al: Head and Neck Surgery- Otolaryngology, 4th Edition, Vol 1:Chapter 47,665-681. Lippincott Williams and Wilkins, Philadelphia- USA, 2006

Papalia E, Rena O, Oliaro A et al.: Descending necrotizing mediastinitis: surgical management. Eur J Cardiothorac Surg. 20:739-742, 2001

Παπασπύρου Σ.: Εν τω βάθει τραχηλοπροσωπικές φλεγμονές. Τεχνόγραμμα, Αθήνα, 1993

Peters E, Fong B, Wormuth D, Sonis S.: Risk factors affecting hospital length of stay in patients with odontogenic maxillofacial infections. J Oral Maxillofac Surg. 54:1386-1391, 1996

Plaza Mayor G, Martinez-San Millian J, Martinez Vidal A.: Is conservative treatment of deep neck space infections appropriate? Head Neck. 23(2):126-33, Feb 2001

Reader C, Boniface M, Bulanda-Wagner S.: Refractory endodontic lesion associated with Staphylococci aureus. J Endod. 20:607-609, 1994

Robertson D, Smith A.: The microbiology of the acute dental abscess. Journal of Medical Microbiology. 58:155-162, 2009

Roche Y, Yoshimori R.: In vitro activity of spiramycin and metronidazole alone or in combination against clinical isolates from odontogenic abscesses. J Antimicrob Chemother. 40:353-357, 1997

Sanchez R, Mirada E, Arias J, Pano JR, Burgueno M.: Severe odontogenic infections: epidemiological, microbiological and therapeutic factors. Med Oral Patol Oral Cir Bucal. 16:e670-e676, 2011

Sancho LMM, Minamoto H, Fernandez A, Sennes LU, Jatene FB.: Descending necrotizing mediastinitis: a retrospective surgical experience. Eur J Cardiothorac Surg 16:200-205,1999

Sato FRL, Hajala FAC, Filho FWVF, de Moraes M.: Eight-year retrospective study of odontogenic origin infections in a postgraduation program on oral and maxillofacial surgery. J Oral Maxillofac Surg. 67:1092-1097, 2009

Schuman J, Turner J.: The clinical significance of beta hemolytic streptococci of the milleri group in oral abscesses. J Clin Pediatr Dent. 23:137-142, 1999

Seppanen L, Lauhio A, Lindqvist C, Surronen R, Rautemaa R.: Analysis of systemic and local odontogenic infection complications requiring hospital care. J Infec. 57:116-122, 2008

Storoe W, Haug RH, Lillich TT.: The changing face of odontogenic infections. J Oral Maxillofac Surg. 59:739-748, 2001

Tan P, Chang L, Huang Y, Chiu C, Wang C, Lin T.: Deep neck infections in children. J Microbiol Immunol Infect. 34:287-292

Thomas SJ, Atkinson C, Hughes C, Revington P, Ne AR.: Is there an epidemic of admissions for surgical treatment of dental abscesses in the UK? BMJ. 336:1219-1220, 2008

Uluibau IC, Jaunay T, Goss AN.: Severe odontogenic infections. Australian Dental Journal Medications Supplement. 50:4, s74-s81, 2005

Vassiliou A, Banagos J, Minisiou M, Papageorgiou S, Efstathidis A, Androulakis M.: Epiglottitis and deep neck space infections: a case report. ORL. 169-176, 2009

Wang J, Ahani A, Pogrel MA.: A five-year retrospective study of odontogenic maxillofacial infections in a large urban public hospital. Int J Oral Maxillofac Surg. 34:646-649, 2005

Wong TY.: A nationwide survey of deaths from oral and maxillofacial infections: the Taiwanese experience. J Oral Maxillofac Surg. 57:1297-1299, 1999

Ylijoki S, Suuronen R, Jousimies-Somer H, Meurman J, Lindqvist C.: Differences between patients with or without the need for intensive care due to severe odontogenic infections. J Oral Maxillofac Surg. 59:867-872, 2001

Διεύθυνση επικοινωνίας:
Κωνσταντίνα Μενδρινού
Γνώσεως 4,
17456, Άλιμος, Ελλάδα
Τηλ.: 210 9767255, 6938412839
e-mail: nmdg@otenet.gr

Address:
Konstantina Mendrinou
4 Gnoseos Str.,
17456 Alimos, Athens, Greece
Tel.: 0030 210 9767255, 0030 6938412839
e-mail: nmdg@otenet.gr

Μετατόπιση των στομίων των υπογνάθιων αδένων για την αντιμετώπιση σιελόρροιας σε ασθενή 14 ετών Παρουσίαση περίπτωσης και βιβλιογραφική ανασκόπηση

Σάββας ΤΙΤΣΙΝΙΔΗΣ[1], Γεώργιος ΜΑΡΚΟΠΟΥΛΟΣ[2], Νάντια ΘΕΟΛΟΓΗ-ΛΥΓΙΔΑΚΗ[3], Ιωάννης ΙΑΤΡΟΥ[4]

Κλινική Στοματικής και Γναθοπροσωπικής Χειρουργικής στο Νοσοκομείο Παίδων «Π. και Α. Κυριακού», Οδοντιατρική Σχολή, ΕΚΠΑ (Διευθυντής: Καθηγητής Ι. Ιατρού)

Submandibular duct orifices relocation as a drooling treatment in a 14 years old patient A case report and review of the literature

Savvas TITSINIDES, George MARKOPOULOS, Nadia THEOLOGIE-LYGIDAKIS, Ioannis IATROU

Department of Oral and Maxillofacial Surgery at the Children's Hospital "P. and A. Kyriakou", Dental School, University of Athens, Greece (Head: Professor I. Iatrou)

Ενδιαφέρουσα περίπτωση
Case report

ΠΕΡΙΛΗΨΗ: Η εξεσημασμένη σιελόρροια που παρατηρείται στους ασθενείς με εγκεφαλική παράλυση είναι μία δυσάρεστη κατάσταση, ιδιαίτερα όταν πρόκειται για παιδιά. Για την αντιμετώπισή της απαιτείται αξιολόγηση της βαρύτητας του προβλήματος και επιλογή της κατάλληλης θεραπευτικής προσέγγισης.
Η θεραπεία, που αφορά είτε στην προσπάθεια μείωσης του παραγομένου σιέλου είτε στην εκτροπή των στομίων έκχυσης σιέλου στη στοματική κοιλότητα, επιτυγχάνεται με συντηρητικές, επεμβατικές ή εναλλακτικές τεχνικές.
Στην εργασία παρουσιάζεται περίπτωση ασθενούς 14 ετών με εγκεφαλική παράλυση, ήπια νοητική καθυστέρηση και έντονη σιελόρροια. Θεραπευτικά επιλέχθηκε η χειρουργική μετατόπιση των στομίων των υπογνάθιων πόρων σε οπισθιέστερη θέση. Κλινικά υπήρξε βελτίωση του προβλήματος της σιελόρροιας και απαλλαγή της νεαρής ασθενούς από ένα από τα δύσκολα καθημερινά της προβλήματα.

ΛΕΞΕΙΣ ΚΛΕΙΔΙΑ: Σιελόρροια, μετατόπιση στομίων υπογνάθιων πόρων.

SUMMARY: Excessive drooling noticed in patients with cerebral palsy is an unpleasant situation, especially in the case of children. For a successful outcome a thorough assessment of its severity and selection of the proper therapeutic modality is demanding.
Treatment concerning either reduction of produced saliva or repositioning of salivary duct orifices is accomplished via conservative, invasive or alternative methods.
A case of a 14 years old female patient with cerebral palsy, mild mental retardation and intense drooling is presented. Therapeutically, surgical repositioning of submandibular ducts orifices posteriorly at the floor of the mouth was selected. Clinically, drooling was reduced, relieving this young patient from one of her daily severe problems.

KEY WORDS: Drooling, relocation of submandibular duct orifices.

[1]*Οδοντίατρος, MSc Οδοντιατρική ΕΚΠΑ*
[2]*Οδοντίατρος*
[3]*Επίκουρη Καθηγήτρια ΣΓΠΧ, ΕΚΠΑ*
[4]*Καθηγητής ΣΓΠΧ, ΕΚΠΑ*

Παρελήφθη: 21/4/2014 - Έγινε δεκτή: 17/10/2014

Paper received: 21/4/2014 - Accepted: 17/10/2014

ΕΙΣΑΓΩΓΗ

Ο όρος «εγκεφαλική παράλυση» αναφέρεται σε μια ομάδα διαταραχών που χαρακτηρίζεται από ετερογένεια αιτιολογικών παραγόντων δρώντων κατά την ενδομήτριο ζωή, τον τοκετό ή μέχρι την ωρίμανση του ΚΝΣ σε ηλικία 2-3 ετών, που επηρεάζουν τον εγκέφαλο και προκαλούν κινητική δυσχέρεια και άλλα αναπτυξιακά προβλήματα (Liptak, 2005).

Η εγκεφαλική παράλυση στα παιδιά έχει διάφορους βαθμούς βαρύτητας με ποικίλη νοσηρότητα και ανάλογη ψυχολογική επιβάρυνση. Μία από τις λειτουργικές συνέπειες, που οδηγεί σε κοινωνική απομόνωση είναι η εξεσημασμένη σιελόρροια δηλαδή η εκροή σάλιου από την στοματική κοιλότητα, που μετά την ηλικία των 4 ετών θεωρείται παθολογικό χαρακτηριστικό (Crysdale, 1989, Lloyd και συν. 2001, Panarese και συν. 2001).

Διευκρινίζεται ότι η σιελόρροια στην εγκεφαλική παράλυση δεν αποτελεί συνέπεια της αυξημένης παραγωγής σάλιου αλλά αποδίδεται στην συσσώρευσή του εξαιτίας νευρολογικής διαταραχής, επακόλουθης μείωσης της καταποτικής λειτουργίας και/ή της μη αντίληψης διαρροής του από τη στοματική κοιλότητα. Η παθοφυσιολογία του φαινομένου είναι πολυπαραγοντική θεωρώντας ότι αποτελεί πρωταρχικά ελάττωμα της στοματικής φάσης της κατάποσης (Ernster, 2000).

Πιο συγκεκριμένα στους ασθενείς αυτούς, η σιελόρροια αποδίδεται:

α. Σε ατελή σύγκλειση των χειλέων λόγω μυϊκής αδυναμίας, συγκλεισιακών διαταραχών ή/και μακρογλωσσίας (Lev και Clark, 1994, Strauss και συν. 1996).

β. Σε μειωμένη προώθηση του σάλιου κατά την κατάποση (παρουσία αδενοειδών εκβλαστήσεων, υπερτροφία αμυγδαλών) (Lespargot και συν. 1993, Ernster, 2000, Nunn, 2000, Lloyd και συν. 2001).

Η σιελόρροια συνεπάγεται μια πλειάδα δευτερογενών δυσμενών καταστάσεων όπως συγχειλίτιδα, περιστοματικές λοιμώξεις, έντονο βήχα, λοιμώξεις πνευμόνων, εισρόφηση, οισοφαγίτιδα και απώλεια υγρών – ηλεκτρολυτών (Ozgenel και συν. 2000, Greensmith και συν. 2005, Crysdale και συν. 2006).

Η θεραπευτική αντιμετώπιση αφορά είτε στην προσπάθεια μείωσης του παραγόμενου σάλιου είτε στην εκτροπή των σημείων έκχυσης σάλιου στη στοματική κοιλότητα, περιλαμβάνοντας συντηρητικές, επεμβατικές ή εναλλακτικές τεχνικές (O'Dwyer και Conlon, 1997).

Οι συντηρητικές θεραπείες περιλαμβάνουν κινησιοθεραπεία, χρήση ενδοστοματικών συσκευών, προγράμματα τροποποίησης της συμπεριφοράς και σίτισης προκειμένου να ενισχυθεί το αντανακλαστικό της κατάποσης και ο αυτοέλεγχος της στοματικής κοιλότητας, υπνοθεραπεία και φαρμακευτική αγωγή (Lloyd και συν. 2001, Yam και συν. 2006).

Οι επεμβατικές μέθοδοι εμπεριέχουν διάφορους τύπους χειρουργικών επεμβάσεων στους σιελογόνους αδένες ή στους πόρους τους, ακτινοθεραπεία, ενδοϊστική έγχυση

INTRODUCTION

The term "cerebral palsy" refers to a group of disorders characterized by a heterogenity of etiologic factors acting during the womb, delivery or maturation of the CNS till the age of 2-3 years old that affect the brain and induce motor difficulties and other developmental problems (Liptak, 2005).

Cerebral palsy in children possesses several degrees of severity with various morbidity and analogue psychological burden. One of the functional consequences, leading to social isolation, is pronounced drooling, i.e. saliva leakage from the oral cavity, which is considered a pathological feature after the age of 4 years old (Crysdale, 1989, Lloyd et al. 2001, Panarese et al. 2001).

It is necessary to clarify that drooling in cerebral palsy is not a sequelae of extensive saliva production, but is attributed to its accumulation due to a neurological disorder resulting to reduced swallowing function and / or unawareness of leakage from the oral cavity. The pathophysiology of this phenomenon is multifactorial, mainly considered as a primary defect in the oral phase of swallowing (Ernster, 2000).

In these patients, drooling is a consequence of:

a. Incomplete closure of the lips due to muscular weakness, occlusal disorders and / or macroglossia (Lev and Clark, 1994, Strauss et al. 1996).

b. Reduced saliva forwarding during swallowing (presence of adenoids, tonsils hypertrophy) (Lespargot al. 1993, Ernster, 2000, Nunn, 2000, Lloyd et al. 2001).

Drooling implies a plurality of secondary unfavorable conditions such as syncheilitis, perioral infections, severe coughing, lung infections, aspiration, oesophagitis and loss of fluids - electrolytes (Ozgenel al. 2000, Greensmith et al. 2005, Crysdale et al. 2006).

Treatment aims either in reduction of produced saliva or posterior relocation of salivary ducts orifices in the oral cavity, including conservative, invasive or alternative techniques (O'Dwyer and Conlon, 1997).

Conservative methods consist of physiotherapy, use of intraoral devices, behavior modification and feeding programs to strengthen the swallowing reflex and self-monitoring of oral cavity, hypnotherapy and medication (Lloyd et al. 2001, Yam et al. 2006).

Invasive methods involve different types of surgery in the salivary glands or their ducts, radiotherapy, interstitial injection of toxin and laser application (Greensmith et al. 2005).

Among alternative therapies acupuncture technique in various parts of the oral cavity has been applied (Nunn, 2000).

For a thorough evaluation and adequate treatment of these children a cooperation between a group of experts (oral and maxillofacial surgeon, otolaryngologist, neurologist, pediatrician, teacher, speech therapist, occupational therapist and social worker) is considered necessary (Brei,

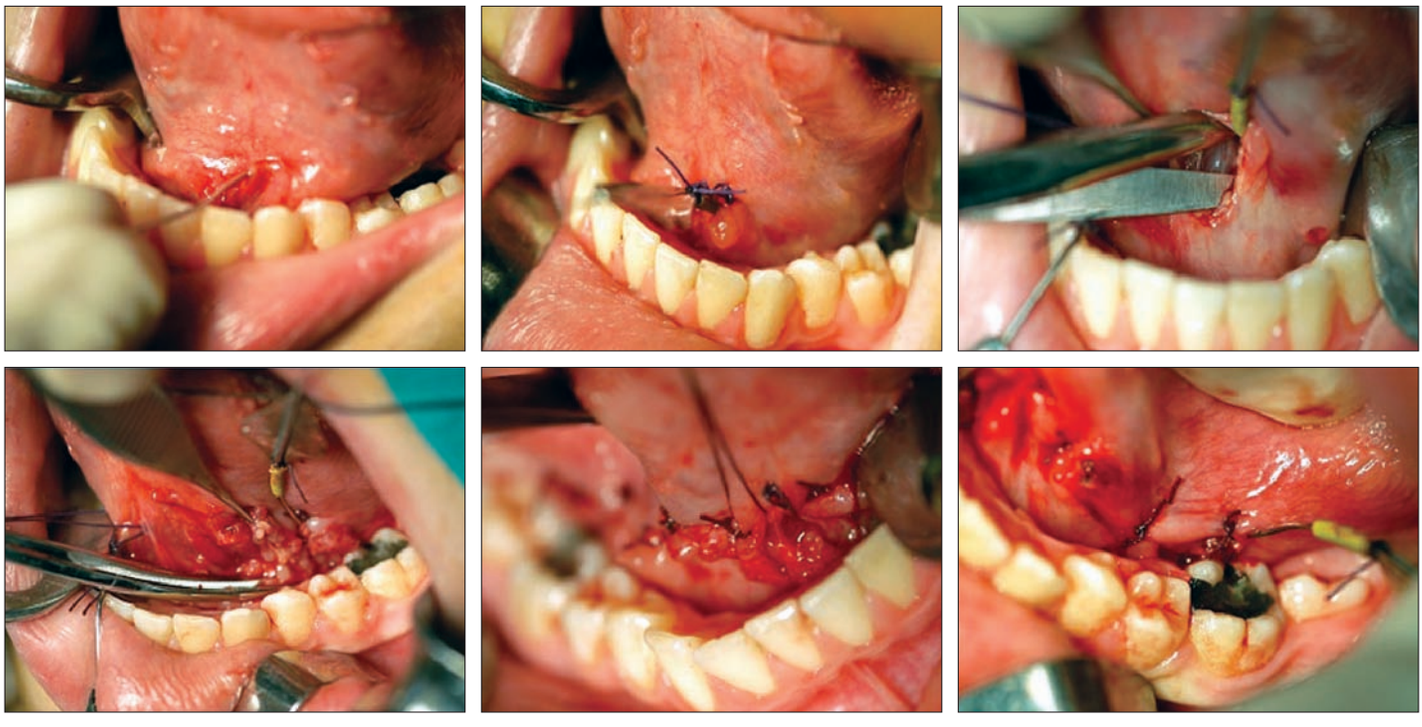

Εικ. 1: Διαδοχικά στάδια κατά τη μετατόπιση των στομίων των υπογναθίων αδένων στην περιοχή του 1ου γομφίου.
Fig. 1: Sequential stages during relocation of submandibular gland orifices in the vicinity of the first molar.

τοξίνης και εφαρμογή laser (Greensmith και συν. 2005). Από τις εναλλακτικές θεραπείες εφαρμόζεται κυρίως η τεχνική του βελονισμού σε διάφορα σημεία της στοματικής κοιλότητας (Nunn, 2000).
Για μια ενδελεχή αξιολόγηση και ικανοποιητική θεραπευτική αντιμετώπιση των παιδιών αυτών, θεωρείται επιβεβλημένη η συνεργασία ομάδας ειδικών (στοματικός γναθοπροσωπικός χειρουργός, ωτορινολαρυγγολόγος, νευρολόγος, παιδίατρος, δάσκαλος, λογοθεραπευτής, εργοθεραπευτής και κοινωνικός λειτουργός) (Brei, 2003, Meningaud και συν. 2006, Yam και συν. 2006).
Σκοπός της παρούσας εργασίας είναι η περιγραφή ασθενούς 14 ετών με νοητική υστέρηση και έντονη σιελόρροια, η οποία αντιμετωπίσθηκε επιτυχώς με χειρουργική μετατόπιση των στομίων των υπογνάθιων πόρων.

ΠΕΡΙΓΡΑΦΗ ΠΕΡΙΠΤΩΣΗΣ

Κορίτσι 14 ετών με εγκεφαλική παράλυση και ήπια πνευματική υστέρηση, παραπέμφθηκε από νευρολόγο για περαιτέρω αξιολόγηση της σιελόρροιας, μετά την αποτυχία των συντηρητικών μεθόδων να ελέγξουν το πρόβλημα.
Κλινικά η ασθενής σε ηρεμία διατηρούσε το στόμα της μισάνοιχτο, με την γλώσσα να προέχει. Ήταν εμφανής η εκροή σιέλου και υπήρχε ερυθρότητα στο κάτω χείλος και τις συγχειλίες οφειλόμενη σε χρόνιο ερεθισμό του δέρματος.
Επιλέχθηκε να γίνει μετατόπιση των στομίων των υπογναθίων σιαλογόνων αδένων σε οπισθιέστερη θέση αμφίπλευρα. Η επέμβαση έγινε υπό γενική αναισθησία, στο νοσοκομείο Παίδων «Α. & Π. Κυριακού», με χρήση μεγεθυντικών φακών. Επιτεύχθηκε καθετηριασμός του πόρου του Wharton με την βοήθεια εύκαμπτου μεταλλικού

2003, Meningaud et al. 2006, Yam et al. 2006).
The aim of this article is to describe a 14 years old girl with mental retardation and intense drooling, successfully treated by surgical displacement of the submandibular ducts orifices.

CASE REPORT

A 14 years old female with cerebral palsy and mild mental retardation, was referred by her neurologist for further assessment of drooling, since conservative methods applied failed to control the problem.
Clinically, while resting the patient was maintaining her mouth half open, with tongue protrusion. Saliva spillage was evident and there was obvious redness on the lower lip and corners of the mouth due to chronic skin irritation.
Posterior bilateral displacement of the submandibular ducts orifices under general anesthesia at the Children's Hospital "A. and P. Kyriakou", was selected. Using magnifying lenses, catheterization of Wharton's duct with a flexible metal driver was accomplished and a rubber catheter was secured with 4-0 silk suture. Starting from the submandibular duct orifice and following the catheter's direction, an anteroposterior 4cm incision including both the mucosa and the upper wall of the duct took place. The duct was further opened and surgically prepared so that its orifice was relocated and grounded posteriorly adjacent to the 1st lower molar, at the floor of the mouth (Fig. 1).
Intraoperatively the lingual nerve was identified and protected. Finally, the wound was sutured with 4-0 Vicryl.
The patient was prescribed a broad-spectrum antibiotic (2nd generation cephalosporin) and was discharged after remission of postoperative edema.

Πίνακας 1
Μελέτες που έχουν δημοσιευθεί διεθνώς αναφορικά με τη μετατόπιση των στομίων των υπογνάθιων αδένων. Παρουσιάζονται οι αναφερόμενες μετεγχειρητικές επιπλοκές και τα ποσοστά επιτυχίας

Συγγραφέας/έτος	Ποσοστό επιτυχίας	Μετεγχειρητικές επιπλοκές
Guerin (1979)	18/18 (100%)	Βατράχιο (2/18), σύνολο 11%
Cotton και Richardson (1981)	24/25 (96%)	Βατράχιο (2/25), μόλυνση εδάφους του στόματος (1/25), οίδημα που χρειάστηκε επέμβαση (1/25), σύνολο 16%
Crysdale και White (1989)	95/107 (89%)	Βατράχιο (15/194), πλάγια τραχηλική κύστη (4/194), σύνολο 10%
O'Dwyer και συν. (1989)	13/16 (82%)	Πνευμονία από εισρόφηση (1/16), σύνολο 6%
Burton και συν. (1991)	17/20 (85%)	Κύστη κατακράτησης που χρειάστηκε επέμβαση (2/20), κύστη κατακράτησης που παρήλθε (2/20), 6μηνο οίδημα (1/20), σύνολο 25%
O' Dwyer και Conlon (1997)	51/54 (94%)	Βατράχιο (4/54), πνευμονία από εισρόφηση (3/54), εξαγωγή δοντιού (3/54), σύνολο 18%
Mankarious και συν. (1999)	47/59 (80%)	Βατράχιο (7/79), λοίμωξη υπογνάθιου αδένα (1/79), παροδικό οίδημα (1/79), σύνολο 10%
Wilson και Henderson (1999)	12/16 (75%)	Βατράχιο (7/71), πρόσκαιρη αναπνευστική απόφραξη (1/71), σύνολο 11%
Panarese και συν. (2001)	47/49 (96%)	Ξηρά χείλη (4/35), περιοδοντική νόσος (2/35), βατράχιο (2/35), επίμονο οίδημα (2/35), πτώση κάτω χείλους (1/35), σύνολο 31%

οδηγού (μύλη) και στερεώθηκε ελαστικός καθετήρας με ράμμα από μετάξι 4-0. Στη συνέχεια και με οδηγό τον καθετήρα, έγινε προσθιοπίσθια τομή μήκους 4cm που περιλάμβανε τόσο τον βλεννογόνο όσο και το άνω τοίχωμα του πόρου αρχίζοντας από το εκφορητικό στόμιο του υπογνάθιου αδένα. Ο πόρος διανοίχθηκε περαιτέρω και παρασκευάσθηκε χειρουργικά ώστε το εκφορητικό του στόμιο να βρίσκεται πλέον σε οπισθιέστερη θέση στο έδαφος του στόματος, αντίστοιχα προς τον 2ο κάτω γομφίο, όπου και καθηλώθηκε με ράμματα 4-0 Vicryl (Εικ. 1). Κατά τη διάρκεια της διαδικασίας εντοπίσθηκε και προστατεύτηκε το γλωσσικό νεύρο.
Η ασθενής καλύφθηκε με αντιβιοτικό ευρέως φάσματος (κεφαλοσπορίνη 2ης γενιάς) και εξήλθε του νοσοκομείου μετά την παρέλευση του μετεγχειρητικού οιδήματος. Κατά την μετεγχειρητική παρακολούθηση τους επόμενους 6 μήνες, σημειώθηκε εντυπωσιακή ελάττωση της σιελόρροιας.

ΣΥΖΗΤΗΣΗ

Η αντιμετώπιση της σιελόρροιας σε παιδιά με εγκεφαλική παράλυση αποτελεί πολυδιάστατο πρόβλημα που απαιτεί την συνεκτίμηση ποικίλων ανεξάρτητων παραμέτρων προκειμένου να αξιοποιηθούν στο μέγιστο οι δυνατότητες του παιδιού αλλά και να προληφθούν τυχόν επιπλοκές (Nunn, 2000).
Θεραπείες συμπεριφοράς και πρόγραμμα κινησιοθεραπείας συνιστούν πρωταρχικές συντηρητικές παρεμβάσεις. Σε παιδιά με ήπια σιελόρροια οι τεχνικές αυτές πιθανότατα να κριθούν επαρκείς (Lloyd και συν. 2001, Crysdale και συν. 2001, Yam και συν. 2006). Η εφαρμογή τους, όπως αναφέρθηκε από το περιβάλ-

During postoperative follow-up for the next six months, an impressive reduction of drooling was noticed.

DISCUSSION

Drooling treatment in children with cerebral palsy is a multidimensional problem requiring consideration of various independent parameters in order to maximize child's potential and prevent possible complications (Nunn, 2000). Behaviour therapy and rehabilitation programs are primary conservative interventions. In children with mild drooling these techniques are likely to be adequate (Lloyd και συν. 2001, Crysdale et al 2001, Yam και συν. 2006). Applications of these methods were not successful in our patient. In more severe cases, medication aiming to reduce saliva production is suggested (drugs with antimuscarinic / anticholinergic action including atropine sulfate, scopolamine, benztropine, benzhexol hydrochloride and glycopyrrolate). Nevertheless due to possible side-effects they are not the first method of choice (Crysdale, 1992, Lewis και συν. 1994, Blasco και Stansbury, 1996).
Surgical interventions are divided to mild, more radical or combined techniques. The first category includes duct orifices repositioning, usually regarding submandibular glands. More radical interventions aim at reducing saliva production by resection of major salivary glands, with the drawback of extraoral scar. Finally, combination of techniques comprises of interventions that reduce the produced saliva with simultaneous orifice rerouting, such as transposition of submandibular ducts and excision of sublingual salivary glands (Nunn, 2000, Panarese et al. 2001). Currently, there is no protocol to define indications for each of the surgical methods.

Table 1
Internationally published studies regarding reposition of submandibular gland orifices. Success rates and postoperative complications are presented

Author/year	Success	Complications
Guerin (1979)	18/18 (100%)	Ranula formation (2/18), total 11%
Cotton και Richardson (1981)	24/25 (96%)	Ranula formation (2/25), infection at the floor of the mouth (1/25), swelling demanding operation (1/25), total 16%
Crysdale and White (1989)	95/107 (89%)	Ranula formation (15/194), lateral cervical cyst (4/194), total 10%
O'Dwyer et al (1989)	13/16 (82%)	Aspiration pneumonia (1/16), total 6%
Burton et al (1991)	17/20 (85%)	Retention cyst demanding operation (2/20), retention cyst with self remission (2/20), swelling for 6 months (1/20), total 25%
O'Dwyer and Conlon (1997)	51/54 (94%)	Ranula (4/54), aspiration pneumonia (3/54), tooth extraction (3/54), total 18%
Mankarious et al (1999)	47/59 (80%)	Ranula formation (7/79), infection of submandibular gland (1/79), transient swelling (1/79), total 10%
Wilson and Henderson (1999)	12/16 (75%)	Ranula formation (7/71), transient respiratory obstruction (1/71), total 11%
Panarese et al (2001)	47/49 (96%)	Dry lips (4/35), periodontal disease (2/35), ranula (2/35), persistent swelling (2/35), lip drop (1/35), total 31%

λον της ασθενούς που παρουσιάζεται, δεν απέδωσε. Σε πιο σοβαρές καταστάσεις προτείνεται η χρόνια χρήση φαρμάκων που ελαττώνουν το παραγόμενο σάλιο. Πρόκειται για φάρμακα με αντιμουσκαρινική/ αντιχολινεργική δράση (θειική ατροπίνη, σκοπολαμίνη, βενζοτροπίνη, υδροχλωρική βενζεξόλη και γλυκοπυρολάτη), τα οποία, επειδή μπορεί να έχουν και παρενέργειες δεν αποτελούν την πρώτη επιλογή (Crysdale, 1992, Lewis και συν. 1994, Blasco και Stansbury, 1996).

Οι χειρουργικές παρεμβάσεις διακρίνονται σε ήπιες, πιο ριζικές ή συνδυασμό αυτών. Στις ηπιότερες περιλαμβάνεται η μεταφορά των στομίων των σιελοφόρων πόρων και συνήθως αφορά στην μετατόπιση των πόρων των υπογνάθιων αδένων. Στις πιο ριζικές επεμβάσεις που αποσκοπούν στη μείωση του παραγόμενου σάλιου συγκαταλέγεται η εκτομή μειζόνων σιελογόνων αδένων, με μειονέκτημα την εξωστοματική ουλή. Τέλος, ο συνδυασμός περιλαμβάνει επεμβάσεις για τη μείωση του σιέλου ταυτόχρονα με μετατόπιση των πόρων, όπως η μετατόπιση των υπογνάθιων πόρων και η εκτομή των υπογλώσσιων σιελογόνων αδένων (Nunn, 2000, Panarese και συν. 2001). Επί του παρόντος, δεν υπάρχει πρωτόκολλο που να προδιορίζει τις ενδείξεις επιλογής καθεμιάς από τις χειρουργικές μεθόδους.

Η χειρουργική αντιμετώπιση επιλέγεται ως λύση σε παιδιά με μέτριο ή σοβαρό βαθμό σιελόρροιας και σε περιπτώσεις όπου δεν επιτυγχάνεται συμμόρφωση του ασθενή με τις συντηρητικές θεραπείες λόγω νοητικών/ σωματικών προβλημάτων (Strauss και συν. 1996, Pana - rese και συν. 2001). Ωστόσο, η εν λόγω θεραπεία δεν συστήνεται πριν από την ηλικία των 6 ετών λόγω της συνεχούς ανάπτυξης του στοματογναθικού συστήματος (Greensmith και συν. 2005).

The surgical treatment is decided as an effective solution in children with moderate - severe drooling and in cases where the patient compliance is not achieved with other treatment modalities due to mental/ physical dysfunction (Strauss et al. 1996, Panarese et al. 2001). However, due to continuous development of the oromaxillofacial region until the age of 6 years, surgical treatment is not recommended before that time (Greensmithet al, 2005).

Since submandibular glands produce 70% of unstimulated saliva, the majority of surgical techniques focus on these glands (Greensmithet al, 2005, Kim et al, 2006).

One of the most prevalent, most frequently applied and uncomplicated surgical technique to treat drooling is relocation of submandibular duct orifice. Anatomically, the anterior position of submandibular duct orifice and large saliva production of these glands makes their repositioning evidence-based to treat drooling (O'Dwyerand and Conlon, 1997, Mankarious et al. 1999, Yam et al. 2006). Several variations of this technique have been described such as rerouting at the lateral side of the tongue, the molar region or near the fossa mandelic. Moreover, given that drooling is mainly a dysfunction of the oral phase of swallowing, transfer of saliva spill near the oropharynx facilitates the problem but does not affect the functionality and normal saliva production in the oral cavity (Goode and Smith, 1970, Ernster, 2000). Patient does not need to control salivary flow since gravity transfers liquids directly in the pharynx, except during the forward and down movement of the head (Greensmith et al. 2005). Of course, for a successful outcome normal functioning of the pharyngeal phase of swallowing is important to be assessed preoperatively (Uppal et al. 2003). The success of our case, justifies the choice of this ther-

Η πλειοψηφία των χειρουργικών τεχνικών εστιάζεται στους υπογνάθιους αδένες που παράγουν το 70% του σιέλου ηρεμίας (Greensmith και συν, 2005, Kim και συν, 2006). Η αντιμετώπιση της σιελόροιας με μετατόπιση των στομίων των υπογνάθιων πόρων αποτελεί μία από τις επικρατέστερες, συχνότερα εφαρμοζόμενες και με λιγότερες επιπλοκές επεμβάσεις. Ανατομικά, η πρόσθια θέση των στομίων και η μεγάλη παραγωγή σάλιου από τους υπογνάθιους αδένες, καθιστά την μετατόπισή τους τεκμηριωμένη για την αντιμετώπιση της σιελόρροιας (O'Dwyer και Conlon, 1997, Mankarious και συν. 1999, Yam και συν. 2006). Αναφέρονται διάφορες παραλλαγές όπως η μεταφορά τους πλάγια της γλώσσας, στην περιοχή των γομφίων ή κοντά στον αμυγδαλικό βόθρο. Επιπλέον, με δεδομένο ότι η σιελόρροια οφείλεται κυρίως σε δυσλειτουργία της στοματικής φάσης της κατάποσης, η μετάθεση έκχυσης του σάλιου κοντά στον στοματοφάρυγγα διευκολύνει το στοματοκινητικό πρόβλημα ενώ δεν επηρεάζει τη λειτουργικότητα και τη φυσιολογική παραγωγή σάλιου στην στοματική κοιλότητα (Goode και Smith, 1970, Ernster, 2000). Ο ασθενής δεν χρειάζεται εκούσια να ελέγχει την σιελική ροή αφού η βαρύτητα μεταφέρει κατευθείαν τα υγρά στο φάρυγγα, παρά μόνο κατά την προς τα εμπρός και κάτω μετακίνηση της κεφαλής (Greensmith και συν. 2005). Φυσικά, για την επιτυχή έκβαση του αποτελέσματος κρίνεται σημαντική η φυσιολογική λειτουργία της φαρυγγικής φάσης της κατάποσης, στοιχείο που επιβάλλεται να εκτιμηθεί προεγχειρητικά (Uppal και συν. 2003). Η επιτυχημένη πορεία της δικής μας περίπτωσης, δικαιώνει την επιλογή της θεραπευτικής μεθόδου σύμφωνα και με τα βιβλιογραφικά δεδομένα.

Τα ποσοστά επιτυχίας και οι πιθανές επιπλοκές της χειρουργικής μεθόδου όπως αναφέρεται σε ποικιλία μελετών παρουσιάζεται στον Πίνακα 1. Στην περίπτωσή μας δεν παρουσιάσθηκε καμιά από τις παραπάνω επιπλοκές.

Ανεξάρτητα από την επιλογή συγκεκριμένης θεραπείας, έχει μεγάλη σημασία, οι ασθενείς που υποβλήθηκαν σε οποιασδήποτε θεραπευτική ενέργεια για αντιμετώπιση της σιελόρροιας, να παρακολουθούνται τακτικά από οδοντίατρο διότι ο περιορισμός της σιελικής παραγωγής αυξάνει την επίπτωση τερηδονισμού των δοντιών, γεγονός που πρέπει να αντιμετωπιστεί με συχνές εφαρμογές φθορίου (Crysdale, 1989, Meningaud και συν. 2006).

Συμπερασματικά μπορεί να ειπωθεί ότι η επιλογή των θεραπευτικών στρατηγικών πρέπει να βασίζεται στην εκτίμηση ποικίλων παραμέτρων που σχετίζονται με τον εκάστοτε ασθενή. Μεταξύ των χειρουργικών τεχνικών, η μετατόπιση των στομίων των υπογνάθιων αδένων συνιστά τεχνική ευρείας αποδοχής διεθνώς καθότι μειώνει την βαρύτητα της σιελόρροιας χωρίς ταυτόχρονα να αποτελεί ακρωτηριαστική λύση, εφόσον οι σιαλογόνοι αδένες δεν θίγονται.

apeutic method in accordance with literature data.

Success rates and complications of the aforementioned surgical procedure as referred to in a variety of studies are presented in Table 1. In our case none of the above complications was reported.

Regardless the decided treatment choice, it is of major importance that patients undergoing any therapeutic intervention for drooling to be closely monitored by a dentist since restriction of salivary production increases the incidence of dental caries, which should be dealt with frequent fluoride applications (Crysdale, 1989, Meningaud et al, 2006).

In conclusion, the selection of therapeutic strategies should be based on consideration of various parameters associated with the individual patient. Among the surgical techniques, relocation of the submandibular duct orifices recommends a widely accepted technique as it reduces drooling severity without any harm, since salivary glands are left intact.

ΒΙΒΛΙΟΓΡΑΦΙΑ/REFERENCES

Blasco PA, Stansbury JC: Glycopyrrolate treatment of chronic drooling. Arch Pediatr Adolesc Med. 150(9):932-5, 1996

Brei TJ: Management of drooling. Semin Ped Neurol. 10(4):265-270, 2003

Burton MJ, Leighton SEJ, Lund WS: Long-term results of submandibular duct transposition for drooling. J Laryngol Otol.105:101-103, 1991

Cotton RA, Richardson MA: The effect of submandibular duct rerouting in the treatment of sialorrhea in children. Otolaryngol Head Neck Surg . 89:535-541, 1981

Crysdale WS: Management options for the drooling patients. Ear Nose Throat J. 68:820-830, 1989

Crysdale WS: Drooling. Experience with team assessment and management. Clin Pe diatr. 31:77-80, 1992

Crysdale WS, Raveh E, McCann C, Roske L, Kotler A: Management of drooling in individuals with neurodisability: a surgical experience. Dev Med Child Neurol. 43:379-383, 2001

Crysdale WS, McCann C, Roske L, Joseph M, Semenuk D, Chait P: Saliva control issues in the neurologically challenged. A 30 year experience in team management. Int J Ped Otorhinolaryngol. 70(3):519-527, 2006

Crysdale WS, White A.: Submandibular duct relocation for drooling: a 10-year experience with 194 patients. Otolaryngol Head Neck Surg. 101(1):87–92, 1989

Ernster JA: Surgical reduction of salivary flow in children with spastic disorders. Oper Tech Otolaryngol-Head Neck Surg. 11(3):206-209, 2000

Goode RL, Smith RA: The surgical management of sialorrhea. Laryngoscope. 80:1078-1088, 1970

Greensmith AL, Johnstone BR, Reid SM, Hazard CJ, Johnson HM, Reddihough DS: Prospective analysis of the outcome of surgical management of drooling in the pediatric population: A 10-year experience. Plast Reconstr Surg. 116:1233-1242, 2005

Guerin RL: Surgical management of drooling. Arch Otolaryngol. 105:535-537, 1979

Kim H, Lee Y, Weiner D, Kaye R, Cahill AM, Yudkoff M: Botulinum toxin type A injections to salivary glands: combination with single event multilevel chemoneurolysis in 2 children with severe spastic quadriplegic cerebral palsy. Arch Phys Med Rehabil. 87:141-144, 2006

Lespargot A, Langevin M, Muller S, Guillemont S: Swallowing disturbances associated with drooling in cerebral palsied children. Dev Med Child Neurol. 35: 298–304, 1993

Lev R, Clark RF: Neuroleptic malignant syndrome presenting without fever, case report and review of the literature. J Emerg Med. 12:49-55, 1994

Lewis DW, Fontana C, Mehallick LK, Everett Y: Transdermal scopolamine for reduction of drooling in developmentally delayed children. Dev Med Child Neurol. 36(6):484-6, 1994

Liptak GS: Complementary and alternative therapies for cerebral palsy. Mental Retard Devel Dis Res Rev. 11:156-163, 2005

Lloyd RV, Tranter RM, Moffat V, Green E: Review of management of drooling problems in neurologically impaired children: a review of methods and results over 6 years at Chailey Heritage Clinical Services. Clin Otolaryngol. 26:76-81, 2001

Mankarious LA, Bottrill ID, Huchzermeyer PM, Bailey CM: Long-term follow-up of submandibular duct rerouting for the treatment of sialorrhea in the paediatric population. Otolaryngol Head Neck Surg. 120:303-307, 1999

Meningaud JP, Pitac-Arnnop P, Chikhani L, Bertrand JC: Drooling of saliva: A review of the etiology and management options. Oral Surg Med Pathol Radiol Endod. 101:48-57, 2006

Nunn JH: Drooling: review of the literature and proposals for management. J Oral Rehabil. 27:735-743, 2000

O'Dwyer TP, Timon C, Walsh MA: Surgical management of drooling in the neurologically damaged child. J Laryngol Otol. 103:750-752, 1989

O'Dwyer TP, Conlon BJ: The surgical management of drooling – a 15 year follow-up. Clin Otolaryngol. 22:284-287, 1997

Ozgenel GY, Ozcan M, Kahveci Z: An experimental study of bilateral repositioning of the Stensen's duct orifices with autologous vein and artery grafts in dogs. Br J Plast Surg. 53:106-108, 2000

Panarese A, Ghosh S, Hodgson D, McEwan J, Bull PD: Outcomes of submandibular duct re-implantation for sialorrhoea. Clin Otolaryngol. 26:143-146, 2001

Strauss M., Nageris B., Shvili Ytzh., Feinmesser R.: The surgical management of drooling. Oper Tech Otolaryngol-Head Neck Surg. 7(4):311-14, 1996

Uppal HS, De R, D'Souza AR, Pearman K, Proops DW: Bilateral submandibular duct relocation for drooling:an evaluation of results for the Birmingham Children's Hospital. Eur Arch Otorhinolaryngol. 260:48-51, 2003

Wilson SW, Henderson HP: The surgical treatment of drooling in Leicester: 12 years experience. Br J Plast Surg. 52: 335-338, 1999

Yam WKL, Yang HLCh, Abdullah V, Chan CYL: Management of drooling for children with neurological problems in Hong Kong. Brain & Develop. 28:24-29, 2006

Διεύθυνση επικοινωνίας:
Ιωάννης Ιατρού
Ασκληπιού 40,
11471 Αθήνα, Ελλάδα
Τηλ.: 210 3635034
e-mail: iiatrou@dent.uoa.gr

Address:
Ioannis Iatrou
40 Asklipiou Str.,
11471 Athens, Greece
Tel.: 0030 210 3635034
e-mail: iiatrou@dent.uoa.gr

Ενδοστοματική αφαίρεση μεγάλης επιδερμοειδούς κύστης εδάφους στόματος. Παρουσίαση περίπτωσης και βιβλιογραφική ανασκόπηση

Φώτιος ΤΖΕΡΜΠΟΣ[1], Αναστάσιος Ι. ΜΥΛΩΝΑΣ[2], Ελευθέριος ΠΑΠΑΔΑΤΟΣ[3], Ευανθία ΧΡΥΣΟΜΑΛΗ[4]

Κλινική Στοματικής και Γναθοπροσωπικής Χειρουργικής (Διευθυντής: Καθηγητής Ι. Ιατρού), Εργαστήριο Στοματολογίας (Διευθύντρια: Καθηγήτρια Α. Σκλαβούνου), Οδοντιατρική Σχολή, ΕΚΠΑ

Intraoral removal of a large epidermoid cyst of the floor of the mouth. A case report and review of the literature

Fotios H. TZERMPOS, Anastasios I. MYLONAS, Eleftherios PAPADATOS, Evanthia CHRYSOMALI

Department of Oral and Maxillofacial Surgery (Head: Prof. I. Iatrou), Department of Oral Pathology and Medicine (Head: Prof. A. Sklavounou), School of Dentistry, National and Kapodistrian University of Athens, Greece

Ενδιαφέρουσα περίπτωση
Case report

ΠΕΡΙΛΗΨΗ: Η ενδοστοματική δερμοειδής κύστη εμφανίζεται σε συχνότητα μικρότερη από 0,01% από όλες τις κύστεις της στοματικής κοιλότητας και συνηθέστατα εντοπίζεται στη μέση γραμμή του εδάφους του στόματος. Ιστολογικά οι δερμοειδείς κύστεις διαιρούνται σε επιδερμοειδείς, δερμοειδείς και τερατοειδείς. Η χειρουργική αφαίρεση πραγματοποιείται με ενδοστοματική ή με εξωστοματική προσπέλαση και η επιλογή της θεραπείας μπορεί να καθορισθεί από την εντόπιση και το μέγεθος της βλάβης.
Στην εργασία παρουσιάζεται μία περίπτωση μεγάλης επιδερμοειδούς κύστης του εδάφους του στόματος, η οποία αφαιρέθηκε με ενδοστοματική τομή υπό τοπική αναισθησία και ενδοφλέβια καταστολή-αναλγησία.

ΛΕΞΕΙΣ ΚΛΕΙΔΙΑ: Επιδερμοειδής κύστη, έδαφος στόματος, ενδοστοματική εκτομή.

SUMMARY: The intraoral dermoid cysts constitute less than 0.01% of all oral cavity cysts and are most commonly located in the midline of the floor of the mouth. Histologically they are divided into epidermoid, dermoid and teratoid. The surgical excision can be performed either intraorally or extraorally and the choice of treatment can be determined by the localization and the size of the lesion.
In this article, a case of a large epidermoid cyst of the floor of the mouth removed by intraoral excision under local anesthesia with i.v. sedation is presented.

KEY WORDS: Epidermoid cyst, floor of the mouth, intraoral excision.

[1]*ΣΓΠΧ, Επίκουρος Καθηγητής ΣΓΠΧ, ΕΚΠΑ*
[2]*ΣΓΠΧ, Αναπλ. Διευθυντής Τμήματος ΣΓΠΧ, Κλινικής «Metropolitan»*
[3]*Οδοντίατρος*
[4]*Επίκουρη Καθηγήτρια Στοματολογίας, ΕΚΠΑ*

Παρελήφθη: 8/5/2014 - Έγινε δεκτή: 18/11/2014

Paper received: 8/5/2014 - Accepted: 18/11/2014

ΕΙΣΑΓΩΓΗ

Οι δερμοειδείς κύστεις είναι καλοήθεις βλάβες που μπορεί να εμφανισθούν σε οποιαδήποτε θέση του σώματος με πιο συχνή εντόπιση τους όρχεις και τις ωοθήκες. Στην περιοχή της κεφαλής και του τραχήλου εμφανίζονται σε ποσοστό 7%, συνήθως στο έξω τριτημόριο της οφρύος και μόνο σε 1,6% εντός της στοματικής κοιλότητας (New και Erich, 1937, Dimtsas και συν. 2010), συνηθέστατα εντοπιζόμενες στη μέση γραμμή του εδάφους του στόματος (Gol και συν. 2005). Αν και έχει αναφερθεί μία αναλογία ανδρών:γυναικών 3:1 (Longo και συν. 2003), αυτή δεν έχει επιβεβαιωθεί από άλλες μελέτες. Οι δερμοειδείς κύστεις που συνιστούν λιγότερο από 0,01% όλων των κύστεων της στοματικής κοιλότητας (Ohta και συν. 2012), φαίνονται να είναι συγγενείς, αλλά μπορεί να μην έχουν καταστεί κλινικά εμφανείς μέχρι χρόνια αργότερα εξαιτίας της αργής προοδευτικής ανάπτυξής τους και της απουσίας συμπτωμάτων. Οι περισσότεροι ασθενείς αντιλαμβάνονται την κύστη όταν έχει αποκτήσει μεγάλο μέγεθος, ή όταν προκαλούν συμπτώματα (Dimtsas και συν. 2010) και για τον λόγο αυτό η επίπτωση των δερμοειδών κύστεων αναφέρεται πιο συχνά στην δεύτερη ή τρίτη δεκαετία της ζωής. Ευμεγέθεις κύστεις δυνατόν να καταλήγουν σε ανύψωση της γλώσσας προκαλώντας αρκετά προβλήματα συμπεριλαμβανομένων της δυσφαγίας, δυσφωνίας, δύσπνοιας, καθώς επίσης και μεταβολή της ομιλίας. Στην περίπτωση εν τω βάθει εντόπισης οι ασθενείς εμφανίζουν κλινικά ένα χαρακτηριστικό διπλό γένειο (Jham και συν. 2007, Lyngdoh και συν. 2010).

Σκοπός της εργασίας είναι η παρουσίαση μίας περίπτωσης μεγάλης επιδερμοειδούς κύστης του εδάφους του στόματος, η θεραπευτική της αντιμετώπιση καθώς και η ανασκόπηση της σχετικής βιβλιογραφίας.

ΠΕΡΙΓΡΑΦΗ ΠΕΡΙΠΤΩΣΗΣ

Μία 19χρονη γυναίκα παραπέμφθηκε στην Κλινική Στοματικής και Γναθοπροσωπικής Χειρουργικής με κύρια ενόχληση μεγάλη διόγκωση που αφορούσε τόσο το υπογλώσσιο όσο και το υπογενείδιο διάστημα. Η αλλοίωση ήταν παρούσα από την γέννησή της και άρχισε προοδευτικά να μεγαλώνει τα τελευταία τρία χρόνια, προκαλώντας της δυσκολίες στον ύπνο, την μάσηση και την κατάποση στερεών τροφών. Το ιατρικό της ιστορικό ήταν ελεύθερο και δεν παρουσίαζε καμμία αλλεργία. Κλινικά η ασθενής ήταν απύρετη, η εξωστοματική εξέταση δεν είχε ευρήματα ούτε εντοπίζονταν ψηλαφητοί λεμφαδένες. Ενδοστοματικά υπήρχε εμφανής καλά περιγεγραμμένη διόγκωση, ανώδυνη, μη ελκωτική, με λεία επιφάνεια, ευρεία βάση και φυσιολογική χροιά, που καταλάμβανε όλο το έδαφος του στόματος (Εικ. 1).

Η απεικόνιση μαγνητικού συντονισμού (MRI) έδειξε μία μεγάλη καλά περιγεγραμμένη αλλοίωση στο έδαφος του στόματος, διαστάσεων 6,5 x 5,0 x 3,5 cm, που εντοπιζόταν πάνω από τον γναθοϋοειδή μυ (T1W1: ενδιάμε-

INTRODUCTION

Dermoid cysts are benign lesions that can arise in any site of the body, most frequently in the testes and ovaries. In the head and neck region they occur in a percentage of 7% usually in the lateral third of the eyebrow, and only in 1.6% within the oral cavity (New and Erich, 1937, Dimtsas et al. 2010) most commonly located at the midline of the floor of the mouth (Gol et al. 2005). Although a male-to-female ratio of 3:1 has been reported (Longo et al. 2003), the male predilection has not been found in other studies. The dermoid cysts constituting less than 0.01% of all oral cavity cysts (Ohta et al. 2012) appear to be congenital, but might not become clinically evident until years later due to the slow, progressive growth of this lesion, and the absence of symptoms. Most patients are presented when the cyst has reached a considerable size, unless they present with findings (Dimtsas et al. 2010) thus the incidence of dermoid cysts is referred more frequently in the second or third decade of life. Large in size lesions of the mouth floor resulting in tongue elevation can cause several problems including dysphagia, dysphonia, dyspnea, as well as speech alteration and in the case of deep localization, the patients clinically present a characteristic double chin (Jham et al. 2007, Lyngdoh et al. 2010).

The aim of this paper is to present a case of a large epidermoid cyst of the floor of the mouth that was removed by intraoral excision under local anesthesia with i.v. sedation.

CASE REPORT

A 19-years-old female was referred to the oral and maxillofacial surgery clinic with a chief complaint of a large swelling involving both the sublingual and submental spaces. The lesion had been present since her birth, and started gradually enlarging the last three years, causing her difficulties in sleeping, chewing and swallowing solid foods. Her medical history was unremarkable and she did not have any allergies. She was afebrile and did not present palpable lymph nodes. Intraoral examination revealed a mass occupying the entire floor of the mouth (Fig. 1). The mass was well-defined, painless, non-ulcerated, smooth-surfaced, sessile, and normal-coloured. There were no mucosal abnormalities and the extraoral examination was unremarkable.

Magnetic resonance imaging (MRI) showed a large well-circumscribed lesion on the floor of the mouth measuring 6.5x5.0x3.5 cm, lying above the mylohyoid muscle [T1W1: intermediate signal with thin rim-enhancement, T2W1: heterogeneous high signal with focal areas of low signal due to the presence of calcifications] (Fig. 2a, 2b). Surgical excision was performed intraorally under local anesthesia with i.v. sedation. The intraoral approach was decided due to the patient's unwillingness to take general anaesthesia and for the sake of cosmetic appearance.

Εικ. 1. Η ενδοστοματική βλάβη που καταλαμβάνει ολόκληρο το έδαφος του στόματος.
Fig. 1. The intraoral mass occupying the entire floor of the mouth.

σης έντασης σήμα με αύξηση λεπτών ορίων, T2W1: ετερογενές υψηλής έντασης σήμα με εστιακές περιοχές χαμηλής έντασης σήματος εξαιτίας της παρουσίας ενασβεστιώσεων) (Εικ. 2α, 2β).

Αποφασίσθηκε χειρουργική αντιμετώπιση με ενδοστοματική προσπέλαση για αισθητικούς λόγους. Επιλέχθηκε τοπική αναισθησία με ενδοφλέβια καταστολή-αναλγησία. εξαιτίας της απροθυμίας της ασθενούς να λάβει γενική αναισθησία. Η βλάβη αφαιρέθηκε στο σύνολό της, μέσω μιας ελλειπτικής τομής στο έδαφος του στόματος, η οποία ακολουθήθηκε από αμβλεία παρασκευή του κυστικού τοιχώματος (Εικ. 3). Η μετεγχειρητική πορεία υπήρξε ομαλή και χωρίς υποτροπή μετά 5 χρόνια παρακολούθησης.

Σε μακροσκοπική εξέταση το παρασκεύασμα ήταν κυστικό με κιτρινωπό περιεχόμενο (Εικ. 4). Ιστολογικά, το κυστικό τοίχωμα επενδυόταν από κερατινοποιημένο πολύστιβο πλακώδες επιθήλιο που εμφάνιζε μη έντονες ερυθρές δοκίδες που παρουσίαζαν εστιακή υπερκοκκιοποίηση, ενώ το περιεχόμενο αποτελούνταν από κερατίνη (Εικ. 5). Δεν υπήρχαν στοιχεία εξαρτηματικών δομών στον υποκείμενο συνδετικό ιστό, που παρουσίαζε ήπια εστιακή φλεγμονώδη διήθηση. Η διάγνωση ήταν επιδερμοειδής κύστη.

ΣΥΖΗΤΗΣΗ

Αρκετές θεωρίες έχουν προταθεί για να επεξηγήσουν την ανάπτυξη των δερμοειδών κύστεων. Επικρατέστερη είναι η υπόθεση ότι αναπτύσσονται από την παγίδευση και την επακόλουθη ανάπτυξη επιθηλιακών κυττάρων από το πρώτο (κάτω γναθικό) και το δεύτερο (υοειδές) βραγχιακό τόξο (Ohta και συν. 2012). Μία άλλη θεωρία υποθέτει ότι η τραυματική εμφύτευση από χειρουργική ή τραυματική κάκωση σπρώχνει τα επιθηλιακά κύτταρα στους βαθύτερους ιστούς (Walstad και συν. 1998).

Οι δερμοειδείς κύστεις, βασιζόμενες σε ιστοπαθολογικά κριτήρια και συγκεκριμένα στην παρουσία ή μη δέρματος ή άλλων ιστικών δομών εντός του κυστικού τοι-

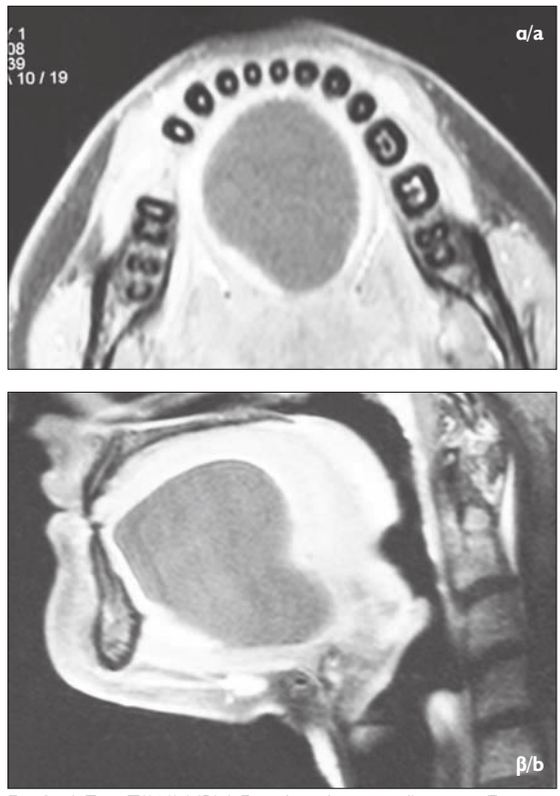

Εικ. 2. α) Στην T1W1 MRI (αξονική-εγκάρσια τομή) απεικονίζεται μεγάλη καλώς περιγεγραμμένη αλλοίωση στο έδαφος του στόματος, εντοπισμένη πάνω από τον γναθοϋοειδή μυ (ενδιάμεσης έντασης σήμα με αύξηση λεπτών ορίων, β) T1W1 MRI (οβελιαία τομή).
Fig. 2. a) T1W1 MRI (axial section) showing a large well-circumscribed lesion on the floor of the mouth, lying above the mylohyoid muscle (intermediate signal with thin rim-enhancement), b) T1W1 MRI (sagital section) showing the same lesion.

Through an elliptical incision on the floor of the mouth, followed by blunt dissection, the mass was totally removed (Fig. 3). The postoperative course was uneventful and without recurrence after 5 years of follow up.

In gross examination, the grayish-brown soft tissue, showed a cyst with yellowish content (Fig. 4). Histologically, the cystic wall was lined by keratinized stratified squamous epithelium showing non prominent red ridges that demonstrated focal hypergranulosis, whereas the content consisted of keratin (Fig. 5). There was no evidence of adnexal structures in the underlying connective tissue, which exhibited mild focal inflammatory cell infiltration. The diagnosis was epidermoid cyst.

DISCUSSION

Several theories have been proposed to explain the development of dermoid cysts. The preponderant one suggests that they develop from the entrapment and consequent growth of epithelial cells from the first (mandibular) and the second (hyoid) branchial arches (Ohta et al. 2012). Another theory suggests that traumatic implantation from surgical or accidental injury

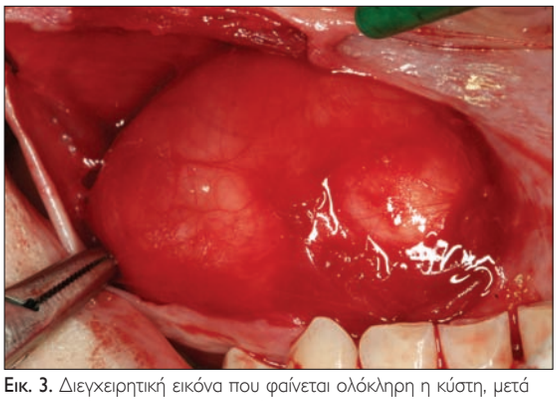

Εικ. 3. Διεγχειρητική εικόνα που φαίνεται ολόκληρη η κύστη, μετά την ολοκλήρωση της παρασκευής της.
Fig. 3. Intraoperative view showing the entire lesion intact, after completion of sharp and blunt dissection around the cyst wall.

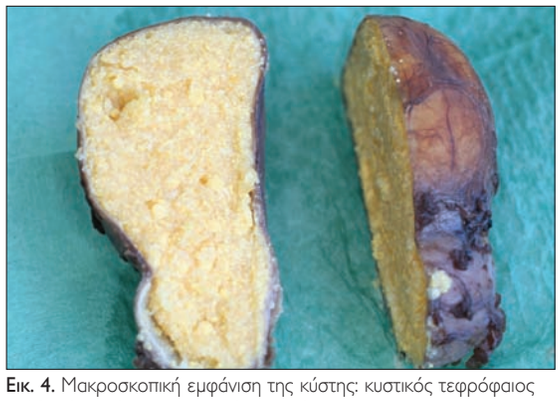

Εικ. 4. Μακροσκοπική εμφάνιση της κύστης: κυστικός τεφρόφαιος μαλθακός ιστός με κιτρινωπό περιεχόμενο.
Fig. 4. Gross appearance of grayish-brown soft tissue showing a cyst with yellowish content.

χώματος, έχουν διαιρεθεί: στην επιδερμοειδή επενδυόμενη από κερατινοποιούμενο πλακώδες επιθήλιο, την δερμοειδή η οποία επιπρόσθετα παρουσιάζει εξαρτήματα του δέρματος, όπως θυλάκους τριχών, ιδρωτοποιούς και σμηγματογόνους αδένες και την τερατοειδή στην οποία μπορεί να παρατηρηθούν και μη επιθηλιακοί ιστοί, όπως μυς, σύνδεσμος, ή οστούν (Meyer, 1955). Οι παραπάνω τρεις ιστολογικές παραλλαγές συμπεριλαμβάνονται υπό τον γενικό όρο "δερμοειδής κύστη". Πρόσφατα έχει προταθεί ως πιο κατάλληλος ο όρος "συγγενής κύστη σύντηξης γενετικής γραμμής" αντανακλώντας την εμβρυϊκή προέλευση αυτής της κυστικής αλλοίωσης (Gordon και συν. 2013). Ανάλογα με την εντόπισή τους σε σχέση με τους μυς του εδάφους του στόματος, οι δερμοειδείς κύστεις μπορεί να είναι υπο-

forces epithelial cells into deeper tissues (Walstad et al. 1998).
The dermoid cysts, based on histopathologic criteria in particular the presence or not of skin or other tissues structures within the cyst wall, have been divided into: the epidermoid lined by keratinizing squamous epithelium, the dermoid which additionally shows skin appendages, such as hair follicles, sweat and sebaceous glands, and the teratoid in which other non-epithelial tissues, such as muscle, cartilage, or bone can also be observed (Meyer, 1955). The above three histological variants are included under the general term "dermoid cyst". Recently, the term "congenital germline fusion cyst" has been proposed as more appropriate reflecting the embryonic origin of this cystic lesion (Gordon et al.

Πίνακας 1
Μελέτες σχετικές με την χειρουργική προσπέλαση για την αφαίρεση δερμοειδών κύστεων, σύμφωνα με το μέγεθός τους και την ανατομική τους εντόπιση σε σχέση με τον γναθοϋοειδή μυ.

Συγγραφείς/έτος	Εντόπιση	Μέγεθος σε cm	Ηλικία σε έτη	Προσπέλαση
Gordon και συν. 2013	Υπογενείδια, Υπογλώσσια	5,3×2,9×2,7	79	Ενδοστοματική
Gordon και συν. 2013	Υπογενείδια, πάνω από τον γναθοϋοειδή μυ	Άγνωστο	16 μηνών	Ενδοστοματική
Santos και συν. 2011	Πάνω από τον γενειοϋοειδή μυ	Άγνωστο	34	Ενδοστοματική
Lin και συν. 2011	Πλάγια υπογνάθια, πάνω από τον γναθοϋοειδή μυ	4,4×3,0×3,5	60	Εξωστοματική
Kim και συν. 2011	Υπογενείδια, κάτω από τον γναθοϋοειδή μυ	2,0×3,0	17	Ενδοστοματική
Pirgousis και συν. 2011	Υπογενείδια	Άγνωστο	30	Εξωστοματική
Pirgousis και συν. 2011	Υπογενείδια	Άγνωστο	34	Εξωστοματική
Jadwani και συν. 2009	Πλάγια υπογνάθια	4,0×2,0	22	Ενδοστοματική
Kahraman και συν. 2008	Υπογλώσσια	6,0×10,0	20	Ενδοστοματική
El-Hakim και συν. 2008	Υπογενείδια, Υπογλώσσια	12,0×12,0	22	Εξωστοματική
El-Hakim και συν. 2008	Υπογενείδια, Υπογλώσσια	Άγνωστο	20	Ενδοστοματική
Fujimoto και συν. 2008	Υπογενείδια	5,0×5,0	75	Εξωστοματική
Jham και συν. 2007	Υπογλώσσια	5,0×5,0	25	Ενδοστοματική
Vargas Fernandez και συν. 2007	Μεταξύ γενειοϋοειδή και γναθοϋοειδή μυ	8,0×5,0	53	Ενδοστοματική
Yilmaz και συν. 2006	Υπογλώσσια	5,0×6,0×8,0	34	Ενδοστοματική
Yilmaz και συν. 2006	Υπογλώσσια	5,0×7,0×8,0	35	Εξωστοματική
G I και συν. 2005	Υπογλώσσια	3,5×2,5	4	Ενδοστοματική
Seah και συν. 2004	Υπογλώσσια	3,5×2,6	19	Ενδοστοματική

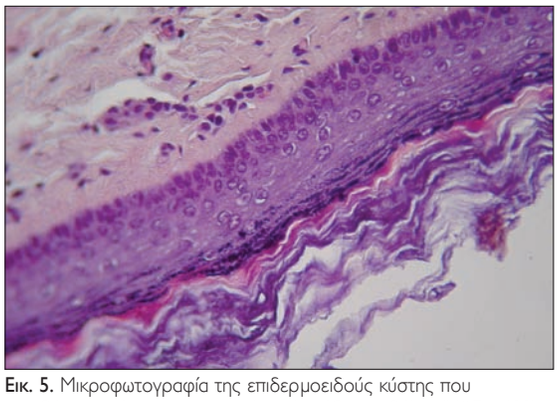

Εικ. 5. Μικροφωτογραφία της επιδερμοειδούς κύστης που επενδύεται από κερατινοποιημένο πλακώδες επιθήλιο (H&E, x400).
Fig. 5. Photomicrograph of the epidermoid cyst lined by keratinized squamous epithelium (H&E, x400).

γλώσσιες, ή μέσες γενειογλωσσικές, που εντοπίζονται πάνω από τους γενειοϋοειδείς μυς, μέσες γενειοϋοειδείς, που εντοπίζονται στην υπογενείδια περιοχή μεταξύ του γενειοϋοειδή και γναθοϋοειδή μυ και πλάγιες κύστεις, που εντοπίζονται στην υπογνάθια περιοχή (Longo και συν. 2003).

Η διαφορική διάγνωση εκτός από την δερμοειδή κύστη περιλαμβάνει πολλές βλάβες με παρόμοια κλινικά χαρακτηριστικά, φλεγμονώδους αιτιολογίας, νεοπλασματικές ή αναπτυξιακές. Ενδεικτικά αναφέρονται φλεγμονές, απόφραξη εκφορητικού πόρου υπογνάθιου σιαλογόνου αδένα ή σχηματισμός βλεννοκήλης ή βατράχιου, καλόηθες νεόπλασμα του λιπώδους ιστού, των σιαλογόνων αδένων, νευρικών ή αγγειακών ιστών, καθώς και λεμφοεπιθηλιακή κύστη ή κύστη θυρεογλωσσικού πό-

2013). The specific variant (epidermoid, dermoid or teratoid) can be added to describe the characteristic histopathologic features. According to clinical criteria determined by the anatomic location of the cyst in relation to the muscles of the floor of the mouth, the dermoid cysts may be sublingual or median genioglossal cysts, located above the geniohyoid muscles; median geniohyoid cysts, located in the submental region between the geniohyoid and mylohyoid muscles; and lateral cysts, located in the submandimbular region (Longo et al. 2003).

The differential diagnosis of a swelling at the floor of the mouth includes many lesions showing similar clinical features, such as developmental, neoplastic or infectious ones. Such condition may be an infectious process, salivary grand duct obstruction or mucocele formation, ranula, benign neoplasm of lipoid, salivary, neural, or vascular tissues, lymphoepithelial cyst, thyroglossal duct cyst or dermoid and epidermoid cyst. For this reason, the use of ultrasonography, computed tomography (CT), or magnetic resonance imaging (MRI) is necessary. MRI and CT allow more accurate localization of the lesion, and also enable the surgeon to choose the most appropriate approach. A preoperative assessment can be achieved by the cytological examination by fine-needle aspiration biopsy (Longo et al. 2003). An infectious process was unlikely in the case presented herein, based on the clinical features of the lesion and because of the absence of accompanying symptoms such as malaise or fever. Sialolithiasis or mucocele formation was improbable due to the normal salivary flow,

Table 1
Studies on the surgical approach for the removal of dermoid cysts, determined by the size of the cysts and their anatomic location in relation to the mylohyoid muscle.

Authors/year	Region	Size in cm	Age in years	Approach
Gordon et al. 2013	Submental, Sublingual	5.3×2.9×2.7	79	Intraoral
Gordon et al. 2013	Submental, superior to the mylohyoid	Unknown	16 month	Intraoral
Santos et al. 2011	Above the geniohyoid	Unknown	34	Intraoral
Lin et al. 2011	Lateral submandibular, superior to the mylohyoid	4.4×3.0×3.5	60	Extraoral
Kim et al. 2011	Submental, below to the mylohyoid	2.0×3.0	17	Intraoral
Pirgousis et al. 2011	Submental,	Unknown	30	Extraoral
Pirgousis et al. 2011	Submental,	Unknown	34	Extraoral
Jadwani et al. 2009	Lateral submandibular	4.0×2.0	22	Intraoral
Kahraman et al. 2008	Sublingual	6.0×10.0	20	Intraoral
El-Hakim et al. 2008	Submental, Sublingual	12.0×12.0	22	Extraoral
El-Hakim et al. 2008	Submental, Sublingual	Unknown	20	Intraoral
Fujimoto et al. 2008	Submental	5.0×5.0	75	Extraoral
Jham et al. 2007	Sublingual	5.0×5.0	25	Intraoral
Vargas Fernandez et al. 2007	Between geniohyoid and mylohyoid	8.0×5.0	53	Intraoral
Yilmaz et al. 2006	Sublingual	5.0×6.0×8.0	34	Intraoral
Yilmaz et al. 2006	Sublingual	5.0×7.0×8.0	35	Extraoral
G I et al 2005	Sublingual	3.5×2.5	4	Intraoral
Seah et al. 2004	Sublingual	3.5×2.6	19	Intraoral

ρου, Διαγνωστικά είναι απαραίτητη η χρήση υπερηχογραφήματος, αξονικής τομογραφίας (CT), ή MRI. Οι τελευταίες επιτρέπουν εντόπιση της αλλοίωσης με ακρίβεια και επίσης διευκολύνουν τον χειρουργό να επιλέξει την πλέον κατάλληλη προσέγγιση. Μία προεγχειρητική εκτίμηση μπορεί επίσης να επιτευχθεί με την κυτταρολογική εξέταση με βιοψία αναρρόφησης με λεπτή βελόνα (Longo και συν. 2003). Στην περίπτωση που παρουσιάζεται, με βάση τα κλινικά χαρακτηριστικά και εξαιτίας της απουσίας συνοδών συμπτωμάτων όπως κακουχίας ή πυρετού αποκλείστηκε η φλεγμονώδης βλάβη. Η σιαλολιθίαση ή ο σχηματισμός βλεννοκήλης δεν ήταν πιθανά λόγω της φυσιολογικής ροής σάλιου, ενώ ένα βατράχιο έχοντας αποκτήσει αυτό το μέγεθος θα είχε μία χαρακτηριστική κυανόφαιη απόχρωση (Walstad και συν. 1998). Παρότι δεν διενεργήθηκε αναρρόφηση με λεπτή βελόνα, ένα πρωτοπαθές κακόηθες νεόπλασμα φαινόταν απίθανο λόγω της κυστικής ομοιογένειας της αλλοίωσης, της απουσίας ανωμαλιών του βλεννογόνου και της έλλειψης συμμετοχής των λεμφαδένων. Στην κλινική διαφορική διάγνωση περιλήφθηκαν οι αναπτυξιακές κύστεις (δερμοειδής, λεμφοεπιθηλιακή ή θυρεογλωσσικού πόρου).

Η πλήρης χειρουργική εκτομή, με ενδοστοματική ή εξωστοματική προσπέλαση, είναι η μόνη αποτελεσματική θεραπεία των δερμοειδών κύστεων. Η ανασκόπηση της βιβλιογραφίας των τελευταίων 10 ετών έδειξε ότι η κατάλληλη χειρουργική προσπέλαση μπορεί να καθορισθεί από το μέγεθος της κύστης και την ανατομική της εντόπιση σε σχέση με τον γναθοϋοειδή μυ (Πίνακας 1). Κύστεις διαμέτρου μικρότερης των 6 cm μπορεί να αφαιρεθούν μέσω ενδοστοματικής προσπέλασης, ενώ εξωστοματική προσπέλαση μπορεί να απαιτηθεί σε μεγαλύτερες σε μέγεθος υπογλώσσιες κύστεις που εντοπίζονται κάτω από τον γναθοϋοειδή μυ (El-Hakim και Alyamani, 2008). Η ενδοστοματική προσπέλαση που παρέχει αισθητικά και λειτουργικά αποτελέσματα (Longo και συν. 2003), μπορεί να διενεργηθεί υπό γενική αναισθησία με ρινοτραχειακή διασωλήνωση ή υπό τοπική αναισθησία. Στην περίπτωσή μας, παρά το σχετικά μεγάλο μέγεθος της κύστης, αποφασίσθηκε η ενδοστοματική προσπέλαση υπό τοπική αναισθησία με ενδοφλέβια καταστολή και αναλγησία κυρίως λόγω της απροθυμίας της ασθενούς να λάβει γενική αναισθησία, αλλά και για αισθητικούς λόγους.

Η μετεγχειρητική πορεία αναφέρεται ότι είναι συνήθως ομαλή χωρίς επιπλοκές και το οίδημα λιγοστό, όπως συνέβη στην περίπτωση μας. Η πρόγνωση είναι πολύ καλή και η υποτροπή μετά από πλήρη εκτομή είναι πολύ σπάνια (Pirgousis και Fernandes, 2011). Κακοήθεις μεταβολές έχουν αναφερθεί σπάνια σε κάποιες περιπτώσεις εξωστοματικών δερμοειδών κύστεων (New και Erich, 1937), καθώς επίσης και σε στοματικές δερμοειδείς κύστεις ιδιαίτερα του τερατοειδούς τύπου (Zachariades και Skoura-Kafoussia, 1990, Agaimy, 2007).

whereas a ranula of this size would have a characteristic bluish-gray hue (Walstad et al. 1998). Although a fine-needle aspiration was not performed, a primary malignant neoplasm seemed unlikely due to the cystic homogeneity of the lesion, the absence of mucosal abnormalities and the lack of lymph node involvement. A developmental cyst, such as dermoid, lymphoepithelial or thyroglossal duct cyst was included in the clinical differential diagnosis.

Complete surgical excision is the only effective treatment for dermoid cysts. The removal of the lesion can be performed intraorally or extraorally. The literature review for the last ten years showed that the most appropriate surgical approach may be determined by the size of the cyst and its anatomic location in relation to the mylohyoid muscle (Table 1). Small cysts less than 6 cm in diameter can be removed via intraoral access, whereas extraoral approach may be required in larger in size sublingual cysts located under the mylohyoid muscle (El-Hakim and Alyamani, 2008). The intraoral approach leads to good cosmetic and functional results (Longo et al. 2003). The operation can be done under general anesthesia delivered by nasotracheal intubation or under local anesthesia. In our case, although the cyst had a relatively large size, local anesthesia with i.v. sedation via an intraoral approach was decided, mainly because of the patient's unwillingness to take general anesthesia, as well as for cosmetic purposes.

The postoperative course is usually uneventful without complications and edema is modest. Prognosis is very good and recurrence is very rare associated with complete excision of the lesion (Pirgousis and Fernandes, 2011). Malignant changes have rarely been reported in cases of extraoral dermoid cysts (New and Erich, 1937) as well as in oral dermoid cysts particularly of the teratoid type (Zachariades and Skoura-Kafoussia, 1990, Agaimy, 2007).

CONCLUSION

The intraoral approach can be utilized for the removal of large, deeply-seated dermoid cysts of the floor of the mouth, provided that the lesion is non-infected and located above the mylohyoid muscle, leading to very good esthetic and functional results with no complications.

ΣΥΜΠΕΡΑΣΜΑ

Η ενδοστοματική προσπέλαση μπορεί να χρησιμοποιηθεί για την αφαίρεση μεγάλων δερμοειδών κύστεων του εδάφους του στόματος, υπό την προϋπόθεση ότι η αλλοίωση δεν έχει μολυνθεί και εντοπίζεται υπεράνω του γναθοϋοειδούς μυός, οδηγώντας σε πολύ καλά αισθητικά και λειτουργικά αποτελέσματα χωρίς επιπλοκές.

ΒΙΒΛΙΟΓΡΑΦΙΑ/REFERENCES

Agaimy A, Raab B, Bonkowsky V, Wunsch P: Intestinal-type adenocarcinoma arising in congenital sublingual teratoid cyst. Virchows Archiv 450: 479-481, 2007

Dimtsas S, Theologie-Lygidakis N, Iatrou I: Intralingual dermoid cyst in an infant presenting swallowing and sleeping difficulties. J Clin Pediate Dent 34(4): 335-338, 2010

El-Hakim IE, Alyamani A: Alternative surgical approaches for excision of dermoid cyst of the floor of mouth. Int J Oral Maxillofac Surg 37: 497-499, 2008

Fujimoto N, Fujii N, Nagata Y, Uenishi T, Tanaka T: Dermoid cyst with magnetic resonance image of sack-of-marbles. Br J Dermatol 158:415-7, 2008

Gol IH, Kiyici H, Yildirim E, Arda IS, Hicsonmez A: Congenital sublingual teratoid cyst: a case report and literature review. J Pediatr Surg 40: e9-e12, 2005

Gordon PE, Faquin WC, Lahey E, Kaban LB: Floor-of-mouth dermoid cysts: report of 3 variants and a suggested change in terminology. J Oral Maxillofac Surg. 2013 Jun;71(6):1034-41. doi: 10.1016/j.joms.2012.12.008. Epub 2013 Feb 21.

Jadwani S, Misra B, Kallianpur S, Bansod S: Dermoid cyst of the floor of the mouth with abundant hair: a case report. J Maxillofac Oral Surg 8: 388-389, 2009

Jham B, Duraes G, Jham A, Santos C: Epidermoid cyst of the floor of the mouth: a case report. J Can Dent Assoc 73:525-528, 2007

Kahraman A, Kahveci R: A giant dermoid cyst. Dermatol Surg 34:1273-1275, 2008

Kim JP, Park JJ, Jeon SY, Ahn SK, Hur DG, Kim DW, Park HW, Woo SH: Endoscope-assisted intraoral resection of external dermoid cyst. Head Neck 34:907–910, 2012

Lin HW, Silver AL, Cunnane ME, Sadow PM, Kieff DA: Lateral dermoid cyst of the floor of mouth: Unusual radiologic and pathologic findings. Auris Nasus Larynx 38:650-3, 2011

Longo F, Maremonti P, Mangone GM, De Maria G, Califano L: Midline (dermoid) cysts of the floor of the mouth: report of 16 cases and review of surgical techniques. Plast Reconstr Surg 112: 1560-1565, 2003

Lyngdoh TS, Konsam R, Venkatesh MA, Aggarwal S: Giant sublingual epidermoid cyst-An unusual case report. Indian J Surg 72(Suppl 1): 318-320, 2010

Meyer I: Dermoid cysts (dermoids) of the floor of the mouth. Oral Surg Oral Med Oral Pathol Oral Radiol Endod. 8:1149-1164, 1955

New GB, Erich JB: Dermoid cysts of the head and neck. Surg Gynecol Obstet 65: 48-51, 1937

Ohta N, Watanabe T, Ito T, Kubota T, Suzuki Y, Ishida A, Kakehata S, Aoyagi M: A case of sublingual dermoid cyst: Extending the limits of the oral approach. Case Rep Otolaryngol 2012: 1-4, 2012

Pirgousis P, Fernandes R: Giant submental dermoid cysts with near total obstruction of the oral cavity: report of 2 cases. J Oral Maxillofac Surg 69: 532-535, 2011

Santos Tde S, Gomes AC, Frota R, Oliveira e Silva ED, Martins Filho PR, Andrade ES: Iatrogenic infection in dermoid cysts of the floor of the mouth. Braz J Otorhinolaryngol 77:675, 2011

Seah TE, Sufyan W, Singh B: Case report of a dermoid cyst at the floor of the mouth. Ann Acad Med Singapore 33:77-9, 2004

Vargas Fernández JL, Rojas JL, Fernández JA, Quevedo MS: Dermoid cyst of the floor of the mouth. Acta Otorrinolaringol Esp 58: 31–33, 2007

Walstad W, Solomon J, Schow S, Ochs M: Midline cystic lesion of the floor of the mouth. J Oral Maxillofac Surg 56: 70-74, 1998

Yilmaz I, Yilmazer C, Yavuz H, Bal N, Ozluoglu LN: Giant sublingual epidermoid cyst: a report of two cases. J Laryngol Otol 120: e19, 2006

Zachariades N, Skoura-Kafoussia C: A life threatening epidermoid cyst of the floor of the mouth: report of a case. J Oral Maxillofac Surg 48: 400-405, 1990

Διεύθυνση επικοινωνίας:
Φώτιος Τζέρμπος
Θηβών 2,
115 27, Γουδή, Αθήνα, Ελλάδα
Τηλ.: 210 7461267, Fax: 210 7461266
e-mail: ftzerbos@dent.uoa.gr

Address:
Fotios H. Tzermpos
2 Thivon Str.,
115 27, Goudi, Athens, Greece
Tel.: 0030 210 7461267, Fax: 0030 210 7461266
e-mail: ftzerbos@dent.uoa.gr

Δυνατότητες και εφαρμογές της ρομποτικής χειρουργικής στη Στοματική και Γναθοπροσωπική Χειρουργική. Βιβλιογραφική ανασκόπηση

Δημήτριος ΒΟΛΑΚΟΣ[1], Φώτιος ΤΖΕΡΜΠΟΣ[2]

Κλινική Στοματικής και Γναθοπροσωπικής Χειρουργικής Οδοντιατρικής Σχολής ΕΚΠΑ
(Διευθυντής: Καθηγητής Ι. Ιατρού)

Potentials and applications of robotic surgery in Oral and Maxillofacial Surgery. A literature review

Dimitrios VOLAKOS, Fotios TZERMPOS

Department of Oral and Maxillofacial Surgery, Dental School, University of Athens. Greece.
(Head: Professor I. Iatrou)

Βιβλιογραφική ανασκόπηση
Literature review

ΠΕΡΙΛΗΨΗ: Η ρομποτική χειρουργική μπορεί να χαρακτηριστεί ως η τελευταία εξέλιξη στον τομέα της ελάχιστα επεμβατικής χειρουργικής, ακολουθώντας τη λαπαροσκοπική χειρουργική προσέγγιση.
Από την πρώτη της κλινική δοκιμή το 1985, έχει διανυθεί μεγάλη απόσταση. Σήμερα, χρησιμοποιείται επιτυχώς σε αρκετές χειρουργικές ειδικότητες, όπως η Ουρολογία, η Ορθοπεδική Χειρουργική, η Καρδιοχειρουργική και η Στοματική και Γναθοπροσωπική Χειρουργική (ΣΓΠΧ).
Σκοπός της βιβλιογραφικής ανασκόπησης είναι η παρουσίαση των εφαρμογών και δυνατοτήτων της ρομποτικής στη χειρουργική και ειδικότερα στη ΣΓΠΧ, καθώς και των πλεονεκτημάτων, μειονεκτημάτων αλλά και περιορισμών στην κλινική της εφαρμογή.

ΛΕΞΕΙΣ ΚΛΕΙΔΙΑ: ρομποτική χειρουργική, ελάχιστα επεμβατική Χειρουργική, Στοματική και Γναθοπροσωπική Χειρουργική.

SUMMARY: Robotic surgery can be described as the latest advance in minimally invasive surgery, following the laparoscopic surgical approach.
Since its first clinical trial in 1985, many steps have been taken. Nowadays, it is used successfully in many surgical disciplines, such as Urology, Orthopedic Surgery, Cardiothoracic Surgery, Oral and Maxillofacial Surgery (OMFS).
The aim of this literature review is to present generally in surgery and more precisely in OMFS the applications of robotics and also present its potential for future use in the field.

KEY WORDS: robotic surgery, minimally invasive surgery, Oral and Maxillofacial Surgery.

[1]*Οδοντίατρος*
[2]*Επίκουρος Καθηγητής ΣΓΠΧ Οδοντιατρικής Σχολής ΕΚΠΑ*

Παρελήφθη: 18/12/2013 - Έγινε δεκτή: 8/5/2014

Paper received: 18/12/2013 - Accepted: 8/5/2014

ΕΙΣΑΓΩΓΗ

Η μεγαλύτερη διαχρονικά πρόκληση της Χειρουργικής είναι η ανακάλυψη νέων τεχνικών, που να αποδεικνύονται αποτελεσματικότερες των προγενέστερων στον έλεγχο των παθολογικών καταστάσεων και ταυτοχρόνως λιγότερο επεμβατικές, διατηρώντας όσο το δυνατόν περισσότερα όργανα και λειτουργίες του ασθενούς ανέπαφα. Επιπρόσθετα, υφίσταται το πάντα επίκαιρο αίτημα για διατήρηση της αισθητικής, ιδίως σε επεμβάσεις στην περιοχή του προσώπου αλλά και η ανάγκη εύρεσης χειρουργικών τεχνικών, των οποίων η εφαρμογή να είναι αρκούντως ανεκτή από τον ασθενή. Η προσπάθεια να καλυφθούν αυτές οι απαιτήσεις οδήγησε στα τέλη της δεκαετίας του '90 στη μετάβαση από την παραδοσιακή, «ανοικτή» χειρουργική στην ελάχιστα επεμβατική χειρουργική και στην εξάπλωση της λαπαροσκοπικής προσέγγισης. Η σύγχρονη εκδοχή της ελάχιστα επεμβατικής χειρουργικής είναι η ρομποτική χειρουργική. Η προσέγγιση αυτή έχει αξιοποιηθεί επιτυχώς στην ουρολογία (NG και συν. 1993, Davies και συν. 1996), σε βιοψίες (Stoianovici, 2000, Kronreif και Fürst, 2002, Felden και συν. 2002, Kronreif και συν. 2003), στην ενδοσκοπία- λαπαροσκοπία (Finlay και Ornstein, 1995, Taylor και συν. 1995, Sackier και Wang, 1996), στην ορθοπεδική (Taylor και συν. 1996, Kienzle και συν. 1996, Taylor και συν. 1999, Jacopec και συν. 2001), στην καρδιοχειρουργική (Reichenspurner και συν. 1999 και 2000, Schneider και συν. 2000, Mohr και συν. 2001) και αλλού.

Σκοπός της εργασίας αυτής είναι η ανασκόπηση των εφαρμογών της ρομποτικής χειρουργικής τόσο συνολικά όσο και ειδικά στη Στοματική και Γναθοπροσωπική Χειρουργική (ΣΓΠΧ) και η παρουσίαση των δυνατοτήτων που αυτή εμφανίζει προς μελλοντική χρήση.

Το χειρουργικό ρομπότ

Η επιθυμία του ανθρώπου να κατασκευάσει τεχνητά, μηχανικά όντα ανάγεται στην αρχαιότητα. Στην ελληνική μυθολογία συναντούμε τον Τάλω, ένα χάλκινο γίγαντα, δημιούργημα του Ήφαιστου, ο οποίος -κατ' εντολή του Δία- προστάτευε τα παράλια της Κρήτης. Ο όρος ρομπότ αποδίδεται στον Τσέχο θεατρικό συγγραφέα Karel Capek και πρωτοεμφανίστηκε σε έργο του ιδίου, με τίτλο Rosumovi Universalni Roboti (Rossum's Universal Robots), το 1921. Εκεί περιγράφεται ένα μηχανικό κατασκεύασμα με το όνομα robot, από την τσέχικη λέξη robota, που σημαίνει την καταναγκαστική εργασία (Parmar και συν. 2010, Valero και συν. 2011). Ο όρος ρομποτική χρησιμοποιήθηκε αργότερα, το 1942, από το Ρώσο συγγραφέα επιστημονικής φαντασίας Isaac Asimov.

Σήμερα, η ρομποτική είναι ένας σύγχρονος τεχνολογικός κλάδος της αυτοματοποίησης. Οι βασικότεροι ορισμοί για το ρομπότ είναι οι εξής:

1. Επαναπρογραμματιζόμενος βραχίονας πολλαπλών λειτουργιών, σχεδιασμένος για να κινεί τμήματα, υλικά, εργαλεία ή ειδικά συστήματα μέσω ποικίλων προγραμματισμένων κινήσεων, για την επίτευξη διάφορων ερ-

INTRODUCTION

The greatest unfading challenge in the field of surgery is the discovery of new techniques, which can prove to be more efficient regarding the control of pathological situations and less invasive at the same time, maintaining, as many as possible of the organs and natural functions of the surgical patient, intact. Furthermore, the always contemporary demand for preserving the aesthetics exists, mainly in procedures in the face region, along with the need for new techniques, the application of which is better tolerable by the patients. The effort to cover these demands led at the end of the 90's to the transition from conventional "open" surgery to minimally invasive surgery and the spread of laparoscopic approach. The modern version of minimally invasive surgery is robotic surgery, which has been used successfully in urology (NG et al. 1993, Davies et al. 1996), in biopsies (Stoianovici, 2000, Kronreif and Fürst, 2002, Felden et al. 2002, Kronreif et al. 2003), in endoscopy-laparoscopy (Finlay and Ornstein, 1995, Taylor et al. 1995, Sackierand Wang, 1996), in orthopedics (Taylor et al. 1996, Kienzle et al. 1996, Taylor et al. 1999, Jacopec et al. 2001), in cardio surgery (Reichenspurner et al. 1999 and 2000, Schneider et al. 2000, Mohr et al. 2001) etc.

The aim of the present paper is to review the applications of robotics generally in surgery and more precisely in Oral and Maxillofacial Surgery (OMFS) and also present its potential for future use in the field.

The surgical robot

The human desire for making artificial, mechanical creatures is dated back to ancient times. In Greek Mythology we find Talos, a copper giant created by the god Hephaestus and ordered by Zeus to protect the coasts of the island of Crete. The term robot is attributed to the theatrical writer Karel Capek and it first appears in his play by the title Rosumovi Universalni Roboti (Rossum's Universal Robots), in 1921. In this play, a mechanical creature is described and named robot, deriving from the Czech word robota, which means the compulsive labor (Parmar et al. 2010, Valero et al. 2011). The term robotics is used later, in 1942, by the Russian science fiction writer Isaac Asimov.

Nowadays, robotics is a modern technological branch of automation. The basic definitions of robot are the following:

1. A reprogrammable, multifunctional manipulator designed to move materials, parts, tools or specialized devices through various programmed functions for the performance of a variety of tasks (Robot Institute of America).
2. A real or imaginary machine that is controlled by a computer and is often made to look like a human (or animal).
3. A machine that can do the work of a person and

γασιών (Ινστιτούτο Ρομποτικής της Αμερικής).
2. Υπαρκτή ή φανταστική μηχανή, που ελέγχεται μέσω υπολογιστή και συχνά κατασκευάζεται, ώστε να ομοιάζει με άνθρωπο ή ζώο.
3. Μηχανή που μπορεί να κάνει τη δουλειά ανθρώπου και λειτουργεί αυτόματα ή ελέγχεται από υπολογιστή (Λεξικό Webster).

Η αξιοποίηση των ρομποτικών συστημάτων ακολουθεί κυρίως τον πρώτο ορισμό και η χρήση τους εδραιώνεται αρχικά στη βιομηχανία και επεκτείνεται σε πιο σύνθετες εργασίες, όπως η συλλογή ερευνητικών δεδομένων σε αντίξοες συνθήκες (διάστημα, βυθός).

Τα πρώτα βήματα στην ανάπτυξη της ρομποτικής χειρουργικής σχετίζονται άμεσα με την εμφάνιση της ελάχιστα επεμβατικής χειρουργικής προσέγγισης, καθώς η λαπαροσκοπία εξαπλώνεται ραγδαία λόγω των εμφανών πλεονεκτημάτων της έναντι της συμβατικής χειρουργικής. Με τη λαπαροσκοπία οι τομές είναι πιο περιορισμένες, η απώλεια αίματος μικρότερη, η ανάρρωση ταχύτερη, η νοσηλεία συντομότερη, η πιθανότητα εμφάνισης επιπλοκών μικρότερη ενώ αισθητικά το αποτέλεσμα είναι καλύτερο (Holsinger και συν. 2010, Maan και συν. 2012). Όμως, γίνεται σύντομα αντιληπτό ότι εμφανίζει κι αυτή ορισμένα βασικά μειονεκτήματα που αφορούν αφενός στην δισδιάστατη απεικόνιση με συνέπεια την απώλεια της αίσθησης του βάθους και αφετέρου στην αλλοίωση της φυσικής ικανότητας συντονισμού χεριού-ματιού, εξαιτίας του φαινομένου του υπομοχλίου, όπου κάθε κίνηση του χειρουργού αντιστρέφεται.

Η ρομποτική χειρουργική προκύπτει ως εξέλιξη στην ελάχιστα επεμβατική χειρουργική, για να υπερβεί τα μειονεκτήματα της λαπαροσκοπικής προσέγγισης (Lafranco και συν. 2004). Οι πρώτες ερευνητικές προσπάθειες τοποθετούνται στο δεύτερο ήμισυ της δεκαετίας του '80. Είχαν στόχο την αξιοποίηση των δυνατοτήτων της εικονικής πραγματικότητας για τη διενέργεια χειρουργικών επεμβάσεων με τηλεπαρουσία. Το όραμα του αμερικανικού στρατού για εφαρμογή στο πεδίο της μάχης δεν πραγματοποιήθηκε, αλλά τέθηκαν τα θεμέλια της ρομποτικής χειρουργικής (Gourin και Terris, 2004, Lafranco και συν. 2004, Park και συν. 2013).

Στις 11 Απριλίου του 1985, ο Dr. Yik San Kwoh και οι συνεργάτες του πραγματοποίησαν την πρώτη κλινική δοκιμή ρομποτικής χειρουργικής, με το σύστημα PUMA 560 (Programmable Universal Machine for Assembly), το οποίο χρησιμοποιήθηκε για τον προσανατολισμό μίας βελόνης στερεοτακτικής βιοψίας, σε εγκέφαλο 52χρονου άνδρα (Kwoh και συν. 1985, Young, 1987, Drake και συν. 1991). Το 1993 αναπτύσσεται το σύστημα AESOP (Automated Endoscopic System for Optimal Positioning) της Computer Motion Inc., το οποίο χειρίζεται μία ενδοσκοπική κάμερα, που μετακινείται όχι μόνο χειροκίνητα, αλλά και με φωνητικές εντολές από το χειρουργό (Sackier και Wang, 1994). Ακολουθεί η Intuitive Systems, με το σύστημα SRITelepresence Surgery System, το οποίο μετεξελίχθηκε στο πιο διαδεδομένο παγκοσμίως σύστημα ρομποτικής χειρουργικής, το daVinci

works automatically or is controlled by a computer (Webster Dictionary).

The use of robotic systems mostly follows the first definition and gets established in industry, expanding in more complex tasks, such as the collection of research data under difficult circumstances (space, sea depths).

The first steps in the development of robotic surgery are directly related to the appearance of minimally invasive surgery, as laparoscopy spreads fast due to its obvious advantages against conventional surgery: smaller incisions, better esthetic outcome, less blood loss, faster recuperation-less hospitalization, lower chance of implications (Holsinger et al. 2010, Maan et al. 2012). However, it was soon realized that laparoscopy has disadvantages as well: two-dimensional imaging results in the loss of the sense of depth and the capability of natural coordination between hand and eye is impacted, due to a phenomenon known as the "fulcrum effect", where every move of the surgeon is reversed. Thus, robotic surgery occurs as a development in minimally invasive surgery, in order to surpass the disadvantages of laparoscopic approach (Lafranco et al. 2004).

The first research efforts are placed from the middle until the end of the 80's. The goal was to exploit the potentials of virtual reality, so as to perform surgical procedures by telepresence. The American Army's vision of applying this in the battlefield was never accomplished, but the foundations of robotic surgery had been set (Gourinand Terris, 2004, Lafranco et al. 2004, Park et al. 2013).

In April 11, 1985, Yik San Kwoh et al. performed the first clinical trial of robotic surgery, using the PUMA 560 system (Programmable Universal Machine for Assembly). PUMA 560 was used for the orientation of a stereotactic biopsy needle, targeting the brain of a 52 year old male (Kwoh et al. 1985, Young, 1987, Drake et al. 1991). In 1993, the system AESOP (Automated Endoscopic System for Optimal Positioning) was developed by Computer Motion Inc., which manipulated an endoscopic camera that can be moved not only manually, but also by voice command from the surgeon (Sackier and Wang, 1994). Intuitive Systems followed, developing the SRI Telepresence Surgery System, which evolved to the most popular system of robotic surgery globally, the Da Vinci Surgical System by Intuitive Surgery (Bhayani et al. 2010, Newman et al. 2011).

In the field of OMFS and Head and Neck Surgery the first preclinical robotic trials were performed by Kavanagh in 1994, who used the system Robodoc (Fig. 1) and the first robot to obtain clinical approval for OMFS was the system Otto (Lueth et al. 1998). For the Da Vinci system, the first operation in the head and neck region was enucleating a cyst from the terminal sulcus area at the base of the tongue (McLeod and Melder, 2005).

The surgical robot nowadays is basically a mechanical extension of the hands and the eyes (Fig. 2 and 3) of the operator in the surgical field, designed to contribute to the orientation of surgical instruments. Surgical robots

Surgical System (dVSS) από την Intuitive Surgery (Bhayani και συν. 2010, Newman και συν. 2011).
Στο πεδίο της ΣΓΠΧ και της Χειρουργικής Κεφαλής και Τραχήλου, οι πρώτοι πειραματισμοί σε προκλινικό στάδιο με ρομπότ αποδίδονται στον Kavanagh το 1994, ο οποίος χρησιμοποίησε το σύστημα Robodoc (Εικ.1), ενώ το πρώτο κλινικά εγκεκριμένο ρομποτικό σύστημα στη ΣΓΠΧ ήταν το σύστημα Otto (Lueth και συν. 1998). Για το σύστημα daVinci, η πρώτη επέμβαση στην περιοχή κεφαλής-τραχήλου ήταν η εκπυρήνιση κύστης από την περιοχή του γευστικού λάμδα στη βάση της γλώσσας (McLeod και Melder, 2005).
Το χειρουργικό ρομπότ σήμερα είναι κατά βάση μία μηχανική προέκταση των χεριών (Εικ.2) και των οφθαλμών (Εικ.3) του επεμβαίνοντος στο χειρουργικό πεδίο, σχεδιασμένη να συμβάλλει στον εστιασμένο προσανατολισμό των χειρουργικών οργάνων. Η κατηγοριοποίηση των χειρουργικών ρομπότ γίνεται σε δύο βασικές ομάδες, ανάλογα με το αν υφίστανται προγραμματισμό εκ των προτέρων ή όχι (Korb και συν. 2004). Το χειρουργικό σύστημα daVinci εντάσσεται στη δεύτερη κατηγορία και αποτελείται από 3 βασικά τμήματα: τη χειρουργική κονσόλα, το ρομποτικό τροχήλατο και το τροχήλατο θέασης.
Βασικό χαρακτηριστικό του συστήματος είναι ότι η ελευθερία κινήσεων των ρομποτικών βραχιόνων είναι ισότιμη με εκείνη του ανθρώπινου χεριού, μετρώντας 7 βαθμούς ελευθερίας.

Ρομποτική χειρουργική στη ΣΓΠΧ

Στο πεδίο της Στοματικής και Γναθοπροσωπικής Χειρουργικής διαφαίνονται οι ακόλουθες προοπτικές, ως προς τη χρήση ρομποτικών μέσων:

1. Τρυπανισμός οστού σε ελεγχόμενο, προκαθορισμένο βάθος, για τη δημιουργία του φρεατίου υποδοχής οδοντικών εμφυτευμάτων.
2. Επεξεργασία και διαμόρφωση οστικών επιφανειών, βάσει τρισδιάστατου προεγχειρητικού σχεδιασμού, σε επεμβάσεις πλαστικής χειρουργικής.
3. Διενέργεια τομών σε επεμβάσεις ορθογναθικών οστεοτομιών και επανατοποθέτηση των τμημάτων που προκύπτουν με τρισδιάστατη ακρίβεια.
4. Επιλογή, κατάλληλη μορφοποίηση και τοποθέτηση πλακών οστεοσύνθεσης από ρομποτικά συστήματα.
5. Εφαρμογή στην ογκολογική χειρουργική κεφαλής και τραχήλου.

Στην εμφυτευματολογία, η κεντρική ιδέα της χρήσης ρομπότ είναι η επινόηση συσκευών, οι οποίες να εκτελούν συγκεκριμένες τροχιές τρυπανισμού σε ευθύγραμμη τροχιά για την δημιουργία φρεατίων, με ένα ρομποτικό βραχίονα και υπό την καθοδήγηση του χειρουργού. Τα αναφερόμενα πλεονεκτήματα αφορούν στην υψηλή ακρίβεια που επιτυγχάνεται με την μέθοδο και την μείωση του χρόνου της επέμβασης (Lueth και συν. 1998, Boesecke και συν. 2001, Schermeier και συν. 2002, Fortin και συν. 2002, Schauer και συν. 2003). Συνοψίζοντας, διαφαίνεται η δυναμική της ρομποτικής χειρουργικής στην εμφυτευματολογία.

Εικ. 1. Το σύστημα Robodoc.
Fig. 1. The Robodoc System.

Πηγή: http://www.koreaittimes.com/story/11406/breakthrough-surgical-industry-%E2%80%9Crobodoc%E2%80%9D

are categorized in two main groups, considering whether they are preprogrammed or not (Korb et al. 2004). The Da Vinci surgical system belongs to the second group and comprises of three main components: the surgeon console, the patient-side cart and the vision system
A crucial characteristic of the system is that its arms moving ability is similar to the human hand, reaching seven degrees of freedom.

Robotic surgery in Oral and Maxillofacial Surgery

Robotics in the field of OMFS has shown the following potentials:

1. Controlled bone drilling at predefined depth for the preparation of the implant bed, in order to insert dental implants.
2. Milling and reforming bone surfaces, according to a three-dimensional plan in plastic surgery.
3. Performing incisions in orthognathic surgery procedures and repositioning the segments with three-dimensional accuracy.

Εικ. 2. Ελεγχος των βραχιόνων του συστήματος Da Vinci.
Fig. 2. Controlling the arms of the Da Vinci System.

Πηγή: http://www.cts.usc.edu./rsi.davincisystem.html

Στην ορθογναθική χειρουργική, η εφαρμογή σύγχρονων προγραμμάτων υπολογιστών έχει αποδώσει πολύ καλά αποτελέσματα στον περιορισμό του ανθρώπινου σφάλματος κατά την τέλεση οστεοτομιών και ιδίως κατά την επανατοποθέτηση των οστικών τμημάτων στις νέες λειτουργικές τους θέσεις (Ewers και συν. 2005, Marmulla και Mühling, 2007, Hernández-Alfaro και Guijarro-Martínez, 2013). Ωστόσο, η πραγματοποίηση τέτοιων επεμβάσεων με ρομποτικά μέσα είναι εκτός της κλινικής καθημερινότητας, παρά τις ερευνητικές απόπειρες που έχουν γίνει, όπως το σύστημα RobaCKa σχεδιασμένο για την εκτέλεση κρανιοτομιών, το οποίο ήταν το πρώτο ρομποτικό σύστημα, ικανό να διαγράψει τροχιές με διαρκώς μεταβαλλόμενες θέσεις και προσανατολισμούς (Engel και συν. 2001, Korb και συν. 2004). Η αξιοποίηση ρομποτικών βραχιόνων σε επεμβάσεις ορθογναθικής χειρουργικής απαιτεί περαιτέρω έρευνα.

Η ογκολογική χειρουργική κεφαλής και τραχήλου είναι το πεδίο με τις περισσότερες εφαρμογές της ρομποτικής χειρουργικής στη ΣΓΠΧ. Το πρωτόκολλο που εφαρμόζεται σήμερα είναι αυτό της Διαστοματικής Ρομποτικής Χειρουργικής (TORS: Trans Oral Robotic Surgery), το οποίο αναπτύχθηκε στο Πανεπιστήμιο της Pennsylvania, στο τμήμα Ωτορινολαρυγγολογίας-Χειρουργικής Κεφαλής και Τραχήλου, το 2004, με βασικούς συντελεστές τους Weinstein και O'Malley. Στο ίδιο τμήμα ξεκίνησε το πρώτο παγκοσμίως πρόγραμμα ρομποτικής χειρουργικής προσέγγισης της βάσης του κρανίου. Ως η πρώτη επέμβαση, που πραγματοποιήθηκε βασιζόμενη στα πρωτόκολλα της TORS, έχει καταγραφεί μία υπεργλωττιδική λαρυγγεκτομή με τη χρήση CO_2 laser, το 2007 (Solares και Strome, 2007). Το 2009, το dVSS λαμβάνει την έγκριση του FDA, προς χρησιμοποίησή του σε επεμβάσεις της TORS, σε επιλεγμένα περιστατικά καλοήθων και κακοήθων βλαβών στο φάρυγγα και το λάρυγγα. Ακολούθως, το ερευνητικό ενδιαφέρον στράφηκε στην επέκταση της χρήσης της TORS στην αντιμετώπιση του προβλήματος της άπνοιας ύπνου, εστιάζοντας στο κομμάτι της εμπλοκής της βάσης της γλώσσας στην παθογένεια του φαινομένου. Η κλινική μελέτη συνεχίζεται μέχρι σήμερα και έχει να επιδείξει ενθαρρυντικά αποτελέσματα (Vicini και συν. 2012). Οι κυριότερες ενδείξεις της

Εικ. 3. Τρισδιάστατη στερεοσκοπική απεικόνιση του χειρουργικού πεδίου στο σύστημα daVinci.
Fig. 3. 3D stereoscopical view of the operating field in the Da Vinci system.

Πηγή: http://www.fibroid.com/davinci/

4. Selection, adequate formatting and placement of osteosynthesis plates by robotic systems.
5. Utilization in oncological head and neck surgery.

In implantology, the basic idea regarding robotics is to create systems, which will perform linear trajectory drillings, under the guidance of the surgeon. Reported advantages refer to high accuracy and shorter surgical time (Lueth et al. 1998, Boesecke et al. 2001, Schermeier et al. 2002, Fortin et al. 2002, Schauer et al. 2003). Summarizing, robotic systems appear to have potential in implantology.

As far as *orthognathic surgery* is concerned, the utilization of computers has produced very good results in the reduction of human mistake when performing osteotomy and mainly when performing the repositioning of the consequent bone segments at their new functional places (Ewers et al. 2005, Marmulla and Mühling, 2007, Hernández-Alfaro and Guijarro-Martínez, 2013). Nevertheless, performing such procedures with robotic means is still out of the daily routine for clinicians, despite the efforts made: Korb et al. developed the system RobaCka, designed for craniotomies, which was the first robotic system capable of performing trajectories with permanently changing positions and orientations (Engel et al. 2001). The utilization of robotic arms in orthognathic surgery procedures requires further research.

Oncological head and neck surgery is the field with the most applications of robotics in OMFS. The TORS protocol (Trans Oral Robotic Surgery), which is nowadays used, was developed mainly by Gregory S. Weinstein and Bert W. O'Malley at the University of Pennsylvania in 2004. A year afterwards, the same department of

TORS αφορούν την αντιμετώπιση βλαβών καλοήθους ή κακοήθους φύσης στην ανώτερη αναπνευστική και πεπτική οδό (αμυγδαλές, βάση της γλώσσας και στοματοφάρυγγας), τη χειρουργική της βάσης του κρανίου και το σύνδρομο άπνοιας ύπνου. Οι αναφερόμενες ενδείξεις και αντενδείξεις εφαρμογής της TORS παρουσιάζονται στον Πίνακα 1 (Weinstein και συν. 2007α, Newman και συν. 2011).

Στους ασθενείς με καρκινικές βλάβες στις προαναφερθείσες περιοχές, οι θεραπευτικές επιλογές είναι η χειρουργική θεραπεία, η ακτινοθεραπεία, η χημειοθεραπεία ή ο συνδυασμός αυτών. Η συμβατική χειρουργική προσέγγιση για εκτομή του όγκου προϋποθέτει την επαρκή έκθεση μίας δυσπρόσιτης περιοχής, μέσω διαχωρισμού του χείλους στην κάτω γνάθο και επακόλουθης οστεοτομίας. Ο έλεγχος της νόσου με αυτή τη μέθοδο παρουσιάζει ικανοποιητικά ποσοστά, όμως η δυσκολία αναδόμησης των εκτεθειμένων ιστών με τη χρήση κρημνών καταλείπει σε αρκετές περιπτώσεις ελλείμματα, που έχουν σημαντική επίπτωση στις λειτουργίες της κατάποσης και της ομιλίας (Park και συν. 2013). Η αντιμετώπιση αυτών των καρκινικών βλαβών με τη διαστοματική ρομποτική χειρουργική, από τα μέχρι σήμερα δεδομένα φαίνεται ότι έχει να επιδείξει πλεονεκτήματα έναντι της συμβατικής μεθόδου. Η προσπέλαση για την αφαίρεση του όγκου με τη μέθοδο TORS είναι πιο συντηρητική σε σχέση με την τυπική οστεοτομία διαχωρισμού της κάτω γνάθου, με συνέπεια διατήρηση των φυσιολογικών ανατομικών δομών και ως εκ τούτου καλύτερο αισθητικό αποτέλεσμα και ταχύτερη ανάρρωση του ασθενή. Ως προς το ογκολογικό αποτέλεσμα, τα περισσότερα βιβλιογραφικά δεδομένα συγκλίνουν ότι η TORS εμφανίζει πολύ ικανοποιητικά αποτελέσματα στον τοπικό έλεγχο της νόσου, τα οποία όμως είναι δύσκολο να συγκριθούν με αυτά των άλλων μεθόδων αντιμετώπισης, καθώς πρόκειται για μία νεόκοπη τεχνική, που δεν έχει προλάβει να δοκιμαστεί σε βάθος χρόνου. Παρ' όλα αυτά, θεωρείται μία αξιόπιστη εναλλακτική τεχνική αντιμετώπισης των όγκων της περιοχής του στοματοφάρυγγα, που δε θίγει τις λειτουργίες της κατάποσης και της ομιλίας, εμφανίζει μικρότερη ανάγκη τέλεσης γαστροστομίας στους ασθενείς, καθώς και μειωμένα ποσοστά χειρουργικής νοσηρότητας (De Ceulaer και συν. 2012).

Ένας άλλος τομέας, όπου ερευνάται η εφαρμοσιμότητα της TORS, είναι αυτός της χειρουργικής της βάσης του κρανίου. Ερευνητικές μελέτες επί ανθρώπινων πτωμάτων έχουν καταδείξει δυνατότητες για πρόσβαση στην πρόσθια και κεντρική κρανιακή βάση (Hanna και συν. 2007), καθώς και στην υπόφυση (Kupferman και συν. 2009), προσπέλαση στον υποκροτάφιο βόθρο, μέσω μιας θύρας άνωθεν του υοειδούς οστού (McCool και συν. 2010) αλλά και οπισθοφαρυγγική προσέγγιση, κατά μήκος της μέσης γραμμής, με την οποία παρέχεται πρόσβαση στη μέση και κατώτερη μοίρα του αποκλίματος και στον υποκροτάφιο βόθρο (Lee και συν. 2010α).

Όσον αφορά στην δυνατότητα εφαρμογής της TORS σε ασθενείς με σύνδρομο άπνοιας ύπνου λόγω υπερ-

Πίνακας 1: Οι αναφερόμενες ενδείξεις και αντενδείξεις εφαρμογής της TORS στην ογκολογική χειρουργική (Weinstein και συν. 2007α, Newman και συν. 2011).

Ενδείξεις	Αντενδείξεις
Ο όγκος πρέπει να είναι επαρκώς ορατός και προσπελάσιμος για εκτομή. Πρέπει να λαμβάνονται υπ' όψιν περιπτώσεις, όπου η τοποθέτηση retractor είναι δύσκολη (τρισμός, πρόσθια τοποθετημένος λάρυγγας, μακρογλωσσία, παχυσαρκία).	Επέκταση του όγκου στην κάτω γνάθο.
Ο όγκος πρέπει να επιδέχεται εκτομής με αρνητικά χειρουργικά όρια.	Αδύνατη η εκτομή εμπλεκόμενων τραχηλικών λεμφαδένων.
	Εκτομή, που περιλαμβάνει πάνω από το ήμισυ της βάσης της γλώσσας ή πάνω από το ήμισυ του προσθίου φαρυγγικού τοιχώματος.
	Ακτινογραφικά επιβεβαιωμένη εμπλοκή της καρωτιδικής αρτηρίας.
	Πρόσφυση του όγκου στην προσπονδυλική περιτονία.

Pennsylvania's University hospital (Otorhinolaryngology-Head and Neck Surgery) initiated the first program for robotic surgical approach of the skull base. The first operation, which was carried out based on the TORS protocol was a supraglottic langyrectomy using CO_2 laser, in 2007 (Solares and Strome, 2007). In 2009, the Da Vinci system was approved by the FDA for use in TORS' procedures, in selected cases of benign and malignant lesions of the pharynx and larynx. Then, the interest of researchers shifted towards the expansion of use of the TORS protocol in the treatment of sleep apnea, focusing in the involvement of the tongue base in the problem's pathology. Clinical studies are still continuing and have shown favorable outcomes (Vicini et al. 2012). The main indications of TORS have to do with the treatment of benign or malignant lesions of the upper respiratory and digestive tract, skull base surgery and sleep apnea syndrome, where the tongue base is involved.

In oncological surgery, TORS is used mainly for the removal of lesions regarding the tonsils, the tongue base and the oropharynx, with the indications (Newman et al. 2011) and contraindications (Weinstein et al. 2007a) described in Table 1. The treatment options for patients with cancer lesions in these areas are surgical therapy, chemotherapy, radiotherapy or a combination of them. The conventional surgical approach for the resection of a tumor in the above areas requires the adequate exposure of a difficult to reach region, through a lip-split mandibular osteotomy. Controlling the disease by this method has proved to be satisfying, but it is not easy to reconstruct the exposed tissues using flaps and in many occasions deficits are created, which have a significant impact on the functions of swallowing and speaking (Park et al. 2013). The latest treatment option for cancer

Table 1: Indications and contraindications of TORS in oncological surgery (the tonsils, the tongue base and the oropharynx) (Weinstein et al. 2007α, Newman et al. 2011).

Indications	Contraindications
The tumor has to be reachable enough for resection. Occasions where placing the retractor is difficult should be taken into account: trismus, anteriorly positioned larynx, macroglossia, obesity.	Extension of the tumor to the mandible.
The tumor should be resectable with clear surgical margins	Resection of involved jugular nodes is impossible
	Resection including more than half of the tongue base, more than half of the anterior pharyngeal wall
	Radiologically verified involvement of the carotid artery
	Attachment of the tumor to the prevertebral fascia

τροφίας ιστών στην περιοχή της βάσης της γλώσσας, τα μέχρι στιγμής κλινικά δεδομένα δείχνουν ότι η χειρουργική αφαίρεσή τους είναι εφικτή, ασφαλής και αποτελεσματική με το εν λόγω πρωτόκολλο, εξαλείφοντας την ανάγκη για εξωτερικές τομές και τραχειοτομή (Vicini και συν. 2010, Garfein και συν 2011).

Εξάλλου η TORS έχει χρησιμοποιηθεί επιτυχώς σε καλοήθεις βλάβες, όπως το βατράχιο και η σιαλολιθίαση του υπογνάθιου αδένα (Walvekar και συν. 2011α, 2011β), το πλειόμορφο αδένωμα (O'Malley Jr και συν. 2006) και το σβάννωμα (Kayhan και συν. 2011).

Σε κλινικό επίπεδο, το σύστημα daVinci έχει χρησιμοποιηθεί επιτυχώς σε επέμβαση διαστοματικής αποσυμπίεσης της κρανιοαυχενικής συμβολής (Lee και συν. 2010β), ενώ αναμένονται περαιτέρω μελέτες για να αποσαφηνιστούν οι δυνατότητες του TORS στην χειρουργική της βάσης του κρανίου.

ΣΥΖΗΤΗΣΗ

Η ρομποτική χειρουργική αποτελεί, εξελικτικά, την τρίτη γενιά χειρουργικών προσεγγίσεων, μετά την λαπαροσκοπική χειρουργική. Μία αδρή σύγκριση μεταξύ των δύο δείχνει ότι η πρώτη είναι λιγότερο κουραστική για τον επεμβαίνοντα, μειώνει το φυσιολογικό τρόμο των χεριών, απαιτεί λιγότερο προσωπικό στο χώρο της επέμβασης, παρέχει μεγαλύτερη επιδεξιότητα και ακρίβεια κινήσεων και εξαλείφει το φαινόμενο του υπομοχλίου. Στον αντίποδα, ο εξοπλισμός της ρομποτικής χειρουργικής είναι πιο ακριβός, απαιτείται περισσότερη εκπαίδευση και ο χρόνος προετοιμασίας του χειρουργείου είναι μεγαλύτερος (Hillel και συν. 2008).

Το κόστος της διαστοματικής ρομποτικής χειρουργικής φαίνεται να αποτελεί το μεγαλύτερο μειονέκτημά της. Η

lesions, using the TORS protocol, seems to have some advantages compared to conventional surgery, according to the so far available data: approaching the diseased area for the resection of the tumor is more conservative than the lip-split mandibular osteotomy method, thus preserving the natural anatomical surroundings. As a result, the esthetic outcome is better and the recuperation of the patient is faster. As far as the oncological outcome is concerned, most literature data point to the fact that TORS presents very satisfying results in regional control of the disease. However, these data are difficult to compare with traditional methods, as robotic surgery is a newly introduced technique, which has not yet been tested thoroughly. Nevertheless, it is considered to be a reliable method of treating tumors in the oropharynx area, which does not harm the functions of swallowing and speaking, shows less need for gastrostomy in patients and reduced rates of surgical morbidity (De Ceulaer et al. 2012).

Another field where the applicability of TORS is under research is the one of skull base surgery. Studies upon human cadavers have revealed potentials to access the anterior and central skull base (Hanna et al. 2007) and the pituitary gland (Kupferman et al. 2009), the infratemporal fossa, through a supra-hyoid port (McCool et al. 2010) as well as the middle, lower clivus and the infratemporal fossa, through a midline posterior pharyngeal approach (Lee et al. 2010a).

Furthermore TORS is examined regarding its feasibility in patients with sleep apnea syndrome, in cases where tissue hypertrophy in the tongue base region is observed. So far available clinical data show that the surgical removal of these hypertrophic tissues is possible, safe and efficient with the TORS protocol, while it seems to present a potential for eliminating the need of external incisions and tracheostomy in these patients (Vicini et al. 2010, Garfein et al. 2011).

It is also worth mentioning that TORS has been applied successfully in benign lesions, such as ranulas (Walvekar et al. 2011a), submandibular lithiasis (Walvekar et al. 2011b), pleomorphic adenomas (O'Malley Jr et al. 2006) and schwannoma (Kayhan et al. 2011).

Clinically, the Da Vinci system has been successfully used in an operation of transoral decompression of the craniocervical junction (Lee et al. 2010b) and further studies are expected, in order to clarify the capabilities of TORS in skull base surgery.

DISCUSSION

Robotic surgery represents, in an evolutionary point of view, the third generation of surgical practices, following laparoscopic surgery. A swift comparison between them shows that the former is less strenuous for the surgeon, it reduces the natural tremor, requires less personnel in the operating room, provides greater dexterity and accuracy of moves and eliminates the fulcrum effect. On

αγορά του ρομποτικού συστήματος daVinci απαιτεί από 1 έως 2,3 εκατομμύρια δολάρια, ετήσια συντήρηση του ύψους των 100.000-170.000 δολαρίων, ενώ το κόστος των ρομποτικών χειρουργικών οργάνων, ανέρχεται στα 2.000 δολάρια ανά όργανο, με το καθένα να έχει όριο χρήσεων τα 10 περιστατικά.

Μελλοντικά, αναμένεται μείωση του κόστους απόκτησης και λειτουργίας ενός χειρουργικού ρομπότ, καθώς περισσότεροι κατασκευαστές θα ενταχθούν στην όχι και τόσο ανταγωνιστική σήμερα, αγορά των συστημάτων ρομποτικής χειρουργικής (Barbash και Glied, 2010). Ένας άλλος παράγων που επηρεάζει το κόστος χρήσης του συστήματος Da Vinci είναι ο αυξημένος χρόνος προετοιμασίας της χειρουργικής αίθουσας (Hillel et al. 2008). Το πρόβλημα του αυξημένου χρόνου προετοιμασίας της χειρουργικής αίθουσας και του κόστους εξ αυτού, μειώνεται καθώς αυξάνεται η εμπειρία επάνω στη διαστοματική ρομποτική χειρουργική (O'Malley Jr και συν. 2006, Weinstein και συν. 2007α, 2007β). Επαρκή δεδομένα, που να καθιστούν συγκρίσιμη την αναλογία κόστους-οφέλους της TORS με την ανοικτή ή τη λαπαροσκοπική χειρουργική δεν είναι προς το παρόν διαθέσιμα.

Σε ό,τι αφορά τους προβληματισμούς σχετικά με την ασφάλεια της TORS έχουν διερευνηθεί οι ακόλουθες παράμετροι:

1. Η δυνατότητα ελέγχου της διεγχειρητικής αιμορραγίας είναι επαρκής, καθώς παρέχεται υψηλής ευκρίνειας εποπτεία του χειρουργικού πεδίου, προς αναγνώριση μικρών και μεγάλων αιμορραγούντων αγγείων και είναι διαθέσιμη μονοπολική και διπολική διαθερμία. Επιπλέον, ο βοηθός χειρουργείου συμβάλλει στη διαδικασία της εξασφάλισης αιμόστασης, με την εφαρμογή αιμοστατικών λαβίδων, όπου αυτό χρειάζεται. Την αποτελεσματική αιμόσταση στην TORS επιβεβαιώνει μελέτη που έγινε σε ζώα (Hockstein και συν. 2005).
2. Ως προς την πιθανότητα εμφάνισης επιπλοκών από δυσλειτουργία ή κακή χρήση του dVSS, μελέτη, όπου έγιναν σκόπιμες προσπάθειες πρόκλησης βλάβης σε ανθρώπινο πτώμα (Hockstein και συν. 2006), έδειξε ότι το δέρμα και ο βλεννογόνος είναι δυνατό να υποστούν μόνο επιφανειακές εκδορές. Κάταγμα σε άθικτα δόντια, στην κάτω γνάθο ή στη σπονδυλική στήλη δεν ήταν δυνατό να προκληθεί. Οι οφθαλμικοί κόγχοι εμφανίζουν πιθανότητα να τραυματιστούν από τα ρομποτικά χειρουργικά εργαλεία, όμως ήταν αδύνατη η θραύση των χρησιμοποιούμενων προστατευτικών γυαλιών από αυτά.

Συνολικά, η διαστοματική ρομποτική χειρουργική δε φαίνεται να ενέχει κάποιον επιπλέον κίνδυνο για τους ασθενείς, απ' ότι η συμβατική χειρουργική.

Μελλοντικά, η χρήση των ρομποτικών συστημάτων στη χειρουργική γενικότερα, αλλά και στη ΣΓΠΧ ειδικότερα, αναμένεται μεγαλύτερη, ενώ ήδη κάποιοι πρωτοπόροι έχουν ξεκινήσει να πειραματίζονται με τις εφαρμογές της εξ αποστάσεως χειρουργικής ή τηλεχειρουργικής (Marescaux και συν. 2002), καθώς και τις δυνατότητες της μικρο και νανο-τεχνολογίας για την κατασκευή χει-

the other hand, the equipment for robotic surgery is more expensive, further training is needed for the surgeon and more time is required to set up the operating room (Hillel et al. 2008).

The cost of transoral robotic surgery appears to be its major disadvantage. Purchasing the Da Vinci robotic system requires from 1 up to 2.3 million dollars, annual maintenance demands approximately 100.000-170.000 dollars and the cost of robotic surgical instruments is about 2.000 dollars for each, while the limit of usage is ten cases for each instrument. In the future, the cost of buying and using a surgical robot is expected to fall, as more manufacturers will join the robotic surgical systems market, which is currently not that competitive (Barbash and Glied, 2010). Another factor affecting the cost of using the Da Vinci surgical system is the increased time that is needed in order to set up the operating room (Hillel et al. 2008). This makes the cost even higher, however, it has been shown that the more experience gained in transoral robotic surgery, the lower the time needed for preparation gets, making TORS less expensive (O'Malley Jr et al. 2006, Weinstein et al. 2007a, 2007b). Sufficient data for comparing the cost-effect ratio of TORS with laparoscopic or conventional surgery are not available until today.

Regarding the considerations about the safety of TORS the following parameters have been investigated:

1. The ability to control perioperative bleeding is adequate, because 3D magnification of the operative field with stereoscopic vision is provided; recognition of minor and major bleeding vessels and electro cautery is available. What is more, the assistant in the operating room contributes to achieving haemostasis by using surgical hemoclips when and where is needed. Efficient haemostasis in TORS has been verified in a study on animals (Hockstein et al. 2005).
2. As far as the possibility of complications occurring due to malfunction or malpractice when using the Da Vinci system is concerned, in a study where deliberate efforts to harm human cadavers were made (Hockstein et al. 2006) it was shown that the skin and mucosa could only sustain superficial lacerations. Fracturing intact teeth, the mandible or the cervical spine was not possible. The orbits present a possibility of getting harmed by the robotic surgical instruments, but the special protective glasses cannot be fractured by them.

Overall, transoral robotic surgery does not seem to include any more dangers for the patient than conventional surgery.

The utilization of robotic systems in surgery in general and in OMFS in particular, is expected to grow over the coming years. Some pioneers have already started experimenting with the applications of telesurgery (Marescaux et al, 2002), where the surgeon is very distant from the patient, and the potentials of micro (Rebello, 2004) and nanotechnology (Freitas Jr, 2005) for

ρουργικών ρομπότ, που θα εισέρχονται στον ανθρώπινο οργανισμό (Rebello, 2004, Freitas Jr, 2005).

ΣΥΜΠΕΡΑΣΜΑΤΑ

Οι εφαρμογές της ρομποτικής χειρουργικής στη ΣΓΠΧ είναι ακόμη σε πρώιμο στάδιο, με τη μεγαλύτερη πρόοδο να σημειώνεται στο πεδίο της ογκολογικής χειρουργικής. Το υψηλό κόστος, οι μεγαλύτερες απαιτήσεις σε χώρο και η εξειδικευμένη εκπαίδευση που απαιτείται είναι οι κυριότερες αιτίες, για το ότι η ρομποτική χειρουργική απέχει ακόμη από την κλινική καθημερινότητα. Εντούτοις, εμφανίζει σημαντικά πλεονεκτήματα, όπως η αυξημένη ακρίβεια, η καλύτερη θέαση του χειρουργικού πεδίου, η τέλεση μικρότερων τομών, η εξάλειψη του τρόμου των χεριών και η μείωση της κόπωσης του χειρουργού, τα οποία καταδεικνύουν τις μελλοντικές δυνατότητες της ρομποτικής στη ΣΓΠΧ.

manufacturing surgical robots, which will be inserted into the human body.

CONCLUSIONS

The applications of robotic surgery in OMFS are still in a primal stage, with the greatest advance being accomplished in the field of oncological surgery. The currently high cost and the bigger demands in space and specialized training are the major causes for the distance that needs to be covered before robotic surgery can become a part of daily operating routine. Nevertheless, robotic surgery has demonstrated significant advantages, such as increased accuracy, better viewing of the operative field, smaller incisions performing, tremor eliminating and less fatigue for the surgeon, which are highly indicative of the future potential of robotics in OMFS.

ΒΙΒΛΙΟΓΡΑΦΙΑ/REFERENCES

Barbash GI, Glied SA: New technology and health care costs-the case of robot-assisted surgery. N Engl J Med 363: 701-704, 2010

Bhayani MK, Holsinger FC, Lai SY: A shifting paradigm for patients with head and neck cancer: transoral robotic surgery (TORS). Oncology 24: 1010-1015, 2010

Boesecke R, Brief J, Hassfeld S: Robot assistant for dental implantology, In: Niessen WJ, Viergever MA: Lecture notes in Computer Science 2208, Medical Image Computing and Computer-Assisted Intervention (MICCAI). Springer 2001, pp. 1302-1303

Davies BL, Hibberd RD, Timoney AG, Wickham JEA: A clinically applied robot for prostatectomies, In: Taylor RH, Lavallée S, Burdea GC, Mösges R: Computer Integrated Surgery. MIT Press 1996, pp. 593-601

De Ceulaer J, De Clercq C, Swennen GRJ: Robotic surgery in oral and maxillofacial, craniofacial and head and neck surgery: a systematic review of the literature. Int. J. Oral Maxillofac. Surg. 41: 1311-1324, 2012

Drake JM, Joy M, Goldenberg A, Kreindler D: Computer- and robot-assisted resection of thalamic astrocytomas in children. Neyrosurgery 29: 27-33, 1991

Engel D, Rachzkowsky J, Wörn H: A safe robot system for craniofacial surgery, In: International Conference on Robotics and Automation (ICRA 2001). IEEE 2001, pp. 2020-2024

Ewers R, Schicho K, Undt G, Wanschitz F, Truppe M, Seemann R, Wagner A: Basic research and 12 years of clinical experience in computer-assisted navigation technology: a review. Int. J. Oral Maxillofac. Surg. 34: 1-8, 2005

Felden A, Vagner J, Hinz A, Fischer A, Pfleiderer SO, Reichenbach JR, Kaiser WA: ROBITOM- robot for biopsy and therapy of the mamma. Biomed Tech 47: 2-5, 2002

Finlay PA, Ornstein MH: Controlling the movement of a surgical laparoscope. IEEE Eng Med Biol Mag 14: 289-291, 1995

Fortin T, Champleboux G, Bianchi S, Buatois H, Coudert JL: Precision of transfer of preoperative planning for oral implants based on cone-beam CT –scan images through a robotic drilling machine. Clinical Oral Implants Research 13: 651-656, 2002

Freitas RA Jr: Nanotechnology, nanomedicine and nanosurgery. Int J Surg 3: 243-246, 2005

Garfein ES, Greaney Jr PJ, Easterlin B, Schiff B, Smith RV: Transoral robotic reconstructive surgery reconstruction of a tongue base defect with a radial forearm flap. Plast Reconstr Surg 127: 2352-2354, 2011

Gourin CG, Terris DJ: Surgical robotics in otolaryngology: expanding the technology envelope. Curr Opin Otolaryngol Head Neck Surg 12: 204-208, 2004

Hanna EY, Holsinger C, DeMonte F, Kupferman M: Robotic endoscopic surgery of the skull base: a novel surgical approach. Arch Otolaryngol Head Neck Surg 133: 1209-1214, 2007

Hein A, Lueth T, Hommel G: Contact observation of interactive surgical robotic systems, In: Proceedings of the 1999 IEEE/RSJ International Conference on Intelligent Robots and Systems

Hernández-Alfaro F, Guijaro-Martínez R, New protocol for three-dimensional surgical planning and CAD/CAM splint generation in orthognathic surgery: an in vitro and in vivo study. Int J Oral Maxillofac Surg 42: 1547-1556, 2013

Hillel AT, Kapoor A, Simaan N, Taylor RH, Flint P: Applications of robotics for laryngeal surgery. Otolaryngol Clin North Am 41: 781-791, 2008

Hockstein NG, O'Malley Jr BW, Weinstein GS: Assessment of intraoperative safety in transoral robotic surgery. Laryngoscope 116: 165-168, 2006

Hockstein NG, Weinstein GS, O'Malley Jr BW: Maintenance of hemostasis in transoral robotic surgery. ORL J Otorhinolaryngol Relat Spec 67: 220-224, 2005

Holsinger FC, Sweeney AD, Jantharapattana K, Salem A, Weber RS, Chung WY, Lewis CM, Grant DG: The emergence of endoscopic head and neck surgery. Curr Oncol Rep 12: 216-222, 2010

Jakopec M, Harris SJ, Rodriguez Y, Baena F, Gomes P, Cobb J, Davies BL: The first clinical application of a "hands-on" robotic knee surgery system. Comput Aided Surg 6: 329-339, 2001

Kavanagh KT: Applications of image-directed robotics in otolaryngologic surgery. Laryngoscope 104: 283-293, 1994

Kayhan FT, Kaya KH, Yilmazbayhan ED: Transoral robotic approach for schwannoma of the larynx. J Craniofac Surg 22: 1000-1002, 2011

Kienzle III TC, Stulberg SD, Peshkin M, Quaid A, Lea J, Goswami A, Wu CH: A computer-assisted total knee replacement surgical system using a calibrated robot, In: Taylor RH, Lavallée S, Burdea GC, Mösges R: Computer Integrated Surgery. MIT Press 1996, pp. 409-416

Korb W, Marmulla R, Raczkowsky J, Mühling J, Hassfeld S: Robots in the operating theatre-chances and challenges. Int. J. Oral Maxillofac. Surg. 33: 721-732, 2004

Kronreif G, Fürst M, Kettenbach J, Figl M, Birkfellner W, Hanel R: Interactive localisator for percutaneous interventions, In: Lemke HU, Vannier MW, Inamura K, Farman AG, Doi K: Proceedings of the 17th International Symposium and Exhibition on Computer Assisted Radiology and Surgery(CARS 2003). Elsevier 2003, pp. 498-503

Kronreif G, Fürst M: Robotic guidance for percutaneous interventions, In: Tar JK: Proceeding of the 11th International Workshop on "Robotics in Alpe-Adria-Danube Region" (RAAD 2002). Polytechnic 2002, pp. 277-281

Kupferman M, DeMonte F, Holsinger FC, Hanna E: Transoral robotic access to the pituitary gland. Otolaryngol Head Neck Surg 141: 413-415, 2009
Kwoh YS, Reed IS, Chen JUY, Shao HN, Truong TK, Jonckheere EA: New computerized tomographic-aided robotic stereotaxis system. Robotic Age 7: 17-22, 1985
Lafranco AR, Castellanos AE, Desai JP, Meyers WC: Robotic Surgery: a current perspective. Ann Surg 239: 14-21, 2004
Lee JY, Lega B, Bhowmick D, Newman JG, O'Malley Jr BW, Weinstein GS, Grady MS, Welch WC: Da Vinci robot-assisted transoral odontoidectomy for basilar invagination. ORL J Otorhinolaryngol Relat Spec 72: 91-95, 2010β
Lee JY, O'Malley Jr BW, Newman JG, Weinstein GS, Lega B, Diaz J: Transoral robotic surgery of the skull base: a cadaver and feasibility study. ORL J Otorhinolaryngol Relat Spec 72: 181-187, 2010α
Lueth TC, Hein A, Albrecht J, Dimitras M, Zachow S, Heissler E, Klein M, Menneking H, Hommel G, Bier J: A surgical robot system for maxillofacial surgery, In: Proceedings of IEEE Conference on Industrial Electronics, Control and Instrumentanion(IECON). IEEE 1998, pp. 2470-2475
Maan ZN, Gibbins N, Al-Jabri T, D'Souza AR: The use of robotics in otolaryngology-head and neck surgery: a systematic review. Am J Otolaryngol 33: 137-146, 2012
Marescaux J, Leroy J, Rubino F, Smith M, Vix M, Simone M, Mutter D: Transcontinental robot-assisted remote telesurgery: feasibility and potential applications. Ann Surg 235: 487-492, 2002
Marmulla R, Mühling J: Computer-Assisted Condyle Repositioning in Orthognathic Surgery. J Oral Maxillofac Surg 65: 1963-1968, 2007
McCool RR, Warren FM, Wiggins 3rd RH, Hunt JP: Robotic surgery of the infratemporal fossa utilizing novel suprahyoid port. Laryngoscope 120: 1738-1743, 2010
McLeod IK, Melder PC: Da Vinci robot-assisted excision of a vallecular cyst: a case report. Ear Nose Throat J 84: 170-172, 2005
Mohr FW, Falk V, Diegeler A, Walther T, Gummert JF, Bucerious J, Jacobs W, Autschbach R: Computer-enhanced "robotic" cardiac surgery: experience in 148 patients. J Thorac Cardiovasc Surg 121: 842-853, 2001
Newman JG, Kuppersmith, RB, O'Malley BW Jr.: Robotics and telesurgery in otolaryngology. Otolaryngol Clin North Am 44: 1317-1331, 2011
Ng WS, Davies BL, Hibberd RD, Timoney AG: Robotics surgery. A first hand experience in transurethral resection of the prostate. IEEE Eng Med Biol 12: 120-125, 1993
O'Malley Jr BW, Weinstein GS, Snyder W, Hockstein NG: Transoral robotic surgery (TORS) for base of tongue neoplasms. Laryngoscope 116: 1465-1472, 2006
Park ES, Bui TG, Dierks EJ: Robotic Surgery: a new approach to tumors of the tongue base, oropharynx and hypopharynx. Oral Maxillofacial Surg Clin N Am 25: 49-59, 2013
Parmar A, Grant DG, Loizou P: Robotic surgery in ear nose and throat. Eur Arch Otorhinolaryngol 267: 625-633, 2010
Rebello KJ: Applications of MEMS in surgery. Proceedings of the IEEE 92: 43-55, 2004
Reichenspurner H, Boehm DH, Gulbins H, Schulze C, Wildhirt S, Werlz A, Detter C, Reichart B: Three-dimensional video and robot-assisted port-access mitral valve operation. Ann Thorac Surg 69: 1176- 1181, 2000
Reichenspurner H, Damiano RJ, Mack M, Boehm DH, Gulbins H, Detter C, Meiser B, Ellgass R, Reichart B: Use of the voice-controlled and computer-assisted surgical system ZEUS for endoscopic coronary artery bypass grafting. J Thorac Cardiovasc Surg 118: 11-16, 1999
Sackier JM, Wang Y: Robotically assisted laparoscopic surgery:from concept to development, In: Taylor RH, Lavallée S, Burdea GC, Mösges R: Computer Integrated Surgery. MIT Press 1996, pp. 577-580.
Schauer D, Hein A, Lueth TC: Robopoint-an autoclavable interactive miniature robot for surgery and interventional radiology, In: Lemke HU, Vannier MW, Inamura K, Farman AG, Doi K: Proceedings of the 17th International Symposium and Exhibition on Computer Assisted Radiology and Surgery (CARS 2003). Elsevier 2003, pp. 555-560
Schermeier O, Lueth T, Cho C, Hildebrand D, Klein M, Nelson K, Bier J: The precision of the RoboDent system-an in vitro study, In: Lemke HU, Vannier MW, Inamura K, Farman AG, Doi K, Reiber JHC: Proceedings of the 16th International Symposium and Exhibition on Computer Assisted Radiology and Surgery (CARS 2002). Springer 2002, pp. 947-952
Schneider O, Troccaz J, Chavanon O, Blin D: PADyC: a synergistic robot for cardiac puncturing, In: Proceedings of the 2000 IEEE International Conference on Robotics and Automation (ICRA 2000). IEEE 2000, pp. 2883-2888
Solares CA, Strome M: Transoral robotic assisted CO2 laser supraglottic laryngectomy: experimental and clinical data. Laryngoscope 117: 817-820, 2007
Stoianovici D: Robotic Surgery. World J Urol 18: 289-295, 2000
Taylor RH, Funda J, Eldridge B, Gomory S, Grupen K, La Rose D, Talamini M, Kavoussi L, Anderson J: A telerobotic assistant for laparoscopic surgery. IEEE Eng Med Biol Mag 14: 279-287, 1995
Taylor RH, Joskowicz L, Williamson B, Gueziec A, Kalvin A, Kazanzides P, Van Vorhis R, Yao J, Kumar R, Bzoster A, Sahay A, Bormer M, Lahmer A: Computer-integrated revision total hip replacement surgery: concept and preliminary results. Med Image Anal 3: 301-319, 1999
Taylor RH, Mittelstadt BD, Paul HA, HansonW, Kazanzides P, Zuhars JF, Williamson B, Musits BL, Glassman E, Bargar WL: An image-directed robotic system for precise orthopaedic surgery, In: Taylor RH, Lavallée S, Burdea GC, Mösges R: Computer Integrated Surgery. MIT Press 1996, pp. 379-396
Valero R, Ko YH, Chauhan S, Schatloff O, Sivaraman A, Coehlo RF, Ortega F, Palmer KJ, Sanchez-Salas R, Davila H, Cathelineau X, Patel VR: Robotic Surgery: history and teaching impact. Actas Urol Esp 35: 540-545, 2011
Vicini C, Dallan I, Canzi P, Frassineti S, La Pietra MG, Montevecchi F: Transoral robotic tongue base resection in obstructive sleep apnea-hypopnea syndrome: a preliminary report. ORL J Otorhinolaryngol Relat Spec 72: 22-7, 2010.
Vicini C, Dallan I, Canzi P, Frassineti S, Nacci A, Seccia V, Panicucci E, Grazia La Pietra M, Montevecchi F, Tschabitscher M: Transoral robotic surgery of the tongue base in obstructive sleep Apnea-Hypopnea syndrome: Anatomic considerations and clinical experience. Head Neck 34: 15-22, 2012
Walvekar RR, Peters G, Hardy E, Alsfeld L, Stromeyer FW, Anderson D, DiLeo M: Robotic-assisted transoral removal of a bilateral floor of mouth ranulas. World J Surg Oncol 9:78, 2011α
Walvekar RR, Tyler PD, Tammareddi N, Peters G: Robotic-assisted transoral removal of a submandibular megalith. Laryngoscope 12: 534-537, 2011β
Weinstein GS, O'Malley BW Jr, Snyder W, Sherman E, Quon H: Transoral robotic surgery: radical tonsillectomy. Arch Otolaryngol Head Neck Surg 133: 1220-1226, 2007α
Weinstein GS, O'Malley Jr BW, Snyder W, Hockstein NG: Transoral robotic surgery: supraglottic partial laryngectomy. Ann Otol Rhinol Laryngol 116: 19-23, 2007β
Young RF: Application of robotics to stereotactic neurosurgery. Neurol Res 9: 123-128, 1987

Διεύθυνση επικοινωνίας:
Δημήτριος Βολάκος
Παπαδιαμαντοπούλου 160,
115 27, Γουδή, Αθήνα, Ελλάδα
Τηλ.: 210 7789877, 6937 237230
e-mail: dvolakos@hotmail.com

Address:
Dimitrios Volakos
160 Papadiamantopoulou Str.,
115 27, Goudi, Athens, Greece
Tel.: 0030 210 7789877, 0030 6937 237230
e-mail: dvolakos@hotmail.com

Επιλογές από την βιβλιογραφία/Literature selection

Παρουσίαση εκτεταμένης περίληψης άρθρων, από επιστημονικά περιοδικά συγγενών ειδικοτήτων που αφορούν την Στοματική και Γναθοπροσωπική Χειρουργική

Presentation in Greek of extended summaries from papers on Oral and Maxillofacial Surgery, published in Journals of relative Specialties

J Oral Maxillofac Surg 72:2500-2, 2014

Incidence of Retrobulbar Hemorrhage in the Emergency Department

T. Fattahi, K. Brewer, A. Retana, M. Ogledzki

Η επίπτωση της οπισθοβολβικής αιμορραγίας στο Τμήμα Επειγόντων Περιστατικών

Η οπισθοβολβική αιμορραγία (ΟΑ) είναι μια σπάνια αλλά δυνητικά καταστροφική επιπλοκή του τραύματος του μέσου τριτημορίου του προσώπου. Η διαχείρισή της απαιτεί έγκαιρη διάγνωση και φαρμακευτική ή χειρουργική παρέμβαση. Η επίπτωση της ΟΑ αναφέρεται βιβλιογραφικά ότι είναι κάτω από 1% σε ασθενείς με σχετικό τραύμα, αλλά η όχι άμεση αντιμετώπιση οδηγεί σε αυξημένη νοσηρότητα τον ασθενή. Η παρούσα μελέτη πραγματοποιεί μια αναδρομική μελέτη της επίπτωσης και της αντιμετώπισης της ΟΑ από ΣΓΠΧ στο Τμήμα Επειγόντων Περιστατικών (ΤΕΠ), σε τεταρτοβάθμιο κέντρο τραύματος στο University of Florida Health, Jacksonville, USA.

Η μελέτη περιέλαβε αναδρομικά όλους τους ασθενείς που προσήλθαν στο ΤΕΠ για αντιμετώπιση περιστατικού με την περιγραφή-κλειδί "κάταγμα οθφαλμικού κόγχου" η "τραύμα οθφαλμικού κόγχου" στο διάστημα από τον Αύγουστο του 2008 ως τον Ιούλιο του 2013. Για την πλήρωση των κριτηρίων της ΟΑ απαιτούνταν: τραύμα μέσου τριτημορίου του προσώπου, ετερόπλευρη η αμφοτερόπλευρη πρόπτωση του οφθαλμικού βολβού, αυξημένη ενδοφθάλμια πίεση (ΕΠ) μετρημένη 3 φορές μέσα σε λίγα λεπτά με τονομετρία, τόσο στον πάσχοντα όσο και στο υγιή οφθαλμό και τέλος τεκμηριωμένη με υπολογιστική τομογραφία ΟΑ. Η απόφαση για εκτέλεση έξω κανθοτομής ή η χορήγηση φαρμακευτικής αγωγής λαμβανόταν με βάση τα αποτελέσματα της τονομετρίας της ΕΠ και την συνεκτίμηση της οπτικής οξύτητας. Ασθενείς με μέτρια ως σοβαρή πρόπτωση του οφθαλμικού βολβού και αυξανόμενη επιδείνωση της οπτικής οξύτητας υποβάλλονταν άμεσα σε έξω κανθοτομή. Όλες οι επείγουσες έξω κανθοτομές διενεργήθηκαν στον χώρο του ΤΕΠ υπό τοπική αναισθησία, ακολουθούμενη από επαναλαμβανόμενες μετρήσεις ΕΠ και συνεχή αξιολόγηση της οπτικής οξύτητας. Για όλους τους ασθενείς υπήρξε καταγραφή του μηχανισμού πρόκλησης του τραύματος, της χρονικής περιόδου που παρήλθε από την στιγμή του ατυχήματος μέχρι την προσέλευση του ασθενούς στο ΤΕΠ, καθώς και της ηλικίας και του φύλου. Συνολικά περιλήφθηκαν στην μελέτη 1386 ασθενείς με κάταγμα η τραύμα του οφθαλμικού κόγχου. Από αυτούς οι 50 (3.6%) πληρούσαν τα κριτήρια της ΟΑ. Οι 33 (66%) ήταν άνδρες και οι 17 (34%) γυναίκες. Οι 27 ασθενείς (54%) υπεβλήθησαν σε έξω κανθοτομή, ενώ 23 (46%) αντιμετωπίσθηκαν φαρμακευτικά και με παρακολούθηση. Ο μηχανισμός της κάκωσης οφειλόταν σε ξυλοδαρμό σε 18 ασθενείς (36%), σε τροχαίο ατύχημα σε 16 (32%), σε πτώση σε 14 (28%), ενώ σε 2 (4%) ήταν άγνωστος. Η χρονική περίοδος που παρήλθε από την στιγμή του ατυχήματος μέχρι την προσέλευση του ασθενούς στο ΤΕΠ κυμάνθηκε από 32 λεπτά ως 36 ώρες. Η μέση ΕΠ πριν την παρέμβαση ήταν 52,7mmHg, με μέση πίεση στους ασθενείς που υποβλήθηκαν σε έξω κανθοτομή τα 50,3mmHg, ενώ στους ασθενείς που αντιμετωπίσθηκαν συντηρητικά τα 19,5mmHg. Η μέση ΕΠ μετά την παρέμβαση ήταν 15,9mmHg. Από τους 27 ασθενείς που υποβλήθηκαν σε έξω κανθοτομή οι 15 (56%) είχαν άμεση βελτίωση των συμπτωμάτων τους και ανάκτηση της οπτικής οξύτητας, οι 8 (29%) είχαν μερική ανάκτηση της οπτικής οξύτητας (από 20/100 η απώλεια της αντίληψης του φωτός), οι 2 (7,4%) είχαν απώλεια της όρασης, ενώ 2 (7,4%) κατέληξαν πριν γίνει δυνατή η επαναξιολόγηση της όρασης τους. Όλοι οι 10 ασθενείς που είχαν μερική η ολική απώλεια της όρασής τους, προσήλθαν στο ΤΕΠ σε χρόνο μεγαλύτερο των 2 ωρών. Όλοι οι ασθενείς που αντιμετωπίσθηκαν φαρμακευτικά, ανέκτησαν την οπτική τους οξύτητα άμεσα. Από αυτούς τους 50 ασθενείς, οι 18 έγινε δυνατό να παρακολουθη-

θούν για χρονικό διάστημα μεγαλύτερο του 1 μηνός. Από αυτούς, οι 9 ασθενείς είχαν υποβληθεί σε έξω κανθοτομή και οι 7 είχαν ανακτήσει την οπτική τους ικανότητα, ενώ οι 2 είχαν πλήρη απώλεια της.
Αν και η επίπτωση της ΟΑ είναι μικρότερη από 1%, η σχετιζόμενη με αυτήν τύφλωση φτάνει το 48% στην διεθνή βιβλιογραφία. Υπάρχουν εργασίες που αναφέρουν συνολική τύφλωση του ενός οφθαλμού ως 0,3%, σε ασθενείς με τραύμα του μέσου τριτημορίου του προσώπου. Στην παρούσα μελέτη το ποσοστό αυτό φτάνει το 0,14%. Η ΟΑ περιγράφεται ουσιαστικά ως ένα ειδικό σύνδρομο διαμερίσματος, λόγω της περιορισμένης ελαστικότητας του οφθαλμικού κόγχου προς τα πίσω. Η ΟΑ αυξάνει έμμεσα την ΕΠ, η οποία είναι φυσιολογικά μικρότερη από 20mmHg. Όταν η ΕΠ αυξηθεί πάνω από την συστολική πίεση, εμφανίζεται κρίσιμη ισχαιμία του αμφιβληστροειδούς και του οπτικού νεύρου που οδηγεί τελικά σε τύφλωση. Μελέτες σε πειραματόζωα έδειξαν ότι η ισχαιμία μπορεί να συμβεί σε 60 ως 100 λεπτά. Η συμπτωματολογία της ΟΑ περιλαμβάνει εκτός από όσα προαναφέρθηκαν (πρόπτωση του οφθαλμικού βολβού, αυξημένη ΕΠ), εκχύμωση, υποεπιπεφυκοτική αιμορραγία, οίδημα, πόνο, οφθαλμοπληγία και επιδείνωση της οπτικής οξύτητας. Η κρίσιμη παράμετρος για την αποτελεσματικότητα της θεραπευτικής αντιμετώπισης της ΟΑ, είναι ο χρόνος μεταξύ τραυματισμού και έναρξης της θεραπείας που πρέπει κατά το δυνατόν να είναι μικρότερος των 2 ωρών. Η φαρμακευτική αντιμετώπιση περιλαμβάνει την χορήγηση κορτικοστεροειδών ενδοφλεβίως, διουρητικών όπως η μαννιτόλη, ακεταζολαμίδης, οφθαλμικών β-αναστολέων, παυσίπονων και οξυγόνου.
Κατά την διάρκεια της έξω κανθοτομής υπό τοπική αναισθησία, ουσιαστικά χωρίζεται ο έξω κανθός σε άνω και κάτω τμήμα. Η ποσότητα του αίματος που συνήθως παροχετεύεται είναι περίπου 2 cc και το σημείο της κανθοτομής πρέπει να παραμείνει ανοικτό. Η μέτρηση της ΕΠ πρέπει να είναι συνεχής και η οπτική οξύτητα να επαναξιολογείται διαρκώς. Φαίνεται λοιπόν ότι η έξω κανθοτομή αποτελεί μια αξιόπιστη μέθοδο για την αντιμετώπιση της ΟΑ. Όταν εκτελεσθεί με σωστή τεχνική, αλλά κυρίως μέσα στο σωστό χρονικό πλαίσιο, η έξω κανθοτομή αποτελεί ένα σπουδαίο εργαλεία για την ελάττωση της ΕΠ και την ανάκτηση της οπτικής ικανότητας του οφθαλμού μετά από ΟΑ.

J Plast Reconstr Aesthet Surg. 67(2):277-8, 2014

Male breast cancer metastasis to the oral mucosa and face

ZH Lee, NW Lewing, S Moak, PL Friedlander, ES Chiu

Μετάσταση στον στοματικό βλεννογόνο και το πρόσωπο, από καρκίνο του μαστού σε άνδρα

Ενώ η μια στις οκτώ γυναίκες αναπτύσσει κάποια στιγμή της ζωής της καρκίνο του μαστού, στους άνδρες η νοσολογική αυτή οντότητα είναι πάρα πολύ σπάνια, φτάνοντας μόλις το 1% όλων των περιπτώσεων καρκίνου του μαστού. Όπως στις γυναίκες, έτσι και στους άνδρες οι παράγοντες κινδύνου περιλαμβάνουν τις γενετικές μεταλλάξεις, τα υψηλά επίπεδα οιστρογόνων, νοσήματα του ήπατος, δυσλειτουργία των γονάδων, σύνδρομο Klinefelter και άλλα. Τα ποσοστά επιβίωσης καθώς και η οδός των μεταστάσεων είναι ίδια για γυναίκες και άνδρες, ωστόσο φαίνεται ότι στους άνδρες εμφανίζεται μεγαλύτερη έκταση προσβολής των ιστών στην πρωτοπαθή εστία καθώς και μεγαλύτερο στάδιο της νόσου την στιγμή της διάγνωσης.
Ο στοματικός βλεννογόνος δεν αποτελεί σημείο συχνής προσβολής από μεταστατική εστία καρκίνου κάποιου μακρινού οργάνου, ωστόσο ο καρκίνος του μαστού αποτελεί τον δεύτερο συχνότερο καρκίνο που δίνει μεταστάσεις στην στοματική κοιλότητα γενικά.
Η εργασία αυτή παρουσιάζει την περίπτωση άνδρα ηλικίας 85 ετών, ο οποίος παρουσίασε μετάσταση στην αριστερή παρειά και τον αντίστοιχο στοματικό βλεννογόνο, δύο χρόνια μετά από την εμφάνιση και θεραπεία πορογενούς καρκινώματος του αριστερού του μαστού. Ο ασθενής δύο χρόνια πριν την εμφάνιση της στοματικής βλάβης, παρουσίασε αδενοκαρκίνωμα του αριστερού μαστού (pT2N0M0). Η ιστοπαθολογική εξέταση έδειξε ότι το αδενοκαρκίνωμα ήταν θετικό για υποδοχείς οιστρογόνων και υποδοχείς προγεστερόνης (ER/PR θετικό). Ο ασθενής υπεβλήθη σε ριζική μαστεκτομή και λεμφαδενικό καθαρισμό της σύστοιχης μασχάλης (με 1 θετικό για μετάσταση μασχαλιαίο λεμφαδένα), ενώ ακολούθησε και μετεγχειρητική χημειοθεραπεία με Ταμοξιφένη. Δύο χρόνια μετά την θεραπεία, ο ασθενής εμφάνισε μια αρχικά μικρή, ανώδυνη, σκληρή και στερεά προσπεφυμένη μάζα στον βλεννογόνο της αριστερής παρειάς, η οποία σιγά-σιγά αυξανόταν σε μέγεθος. Η βλάβη στην αρχική εξέταση ήταν ινολιπώδης, είχε διαστάσεις 2×3 cm και διηθούσε εξωτερικά το δέρμα της παρειάς προκαλώντας έλκωση. Παράλληλα, ο ασθενής παρουσίαζε πάρεση του βυκανητικού κλάδου του προσωπικού νεύρου. Η αισθητική νεύρωση της πάσχουσας περιοχής ήταν ανεπηρέαστη. Λόγω και του ιστορικού του ασθενούς, υπεβλήθη σε MRI της περιοχής το οποίο ανέδειξε τις ακριβείς διαστάσεις της βλάβης και συγκεκριμένα 1,3×2,5×2,1 cm. Το PET-Scan που ακολούθησε, έδειξε αυξημένη δραστηριότητα στην πε-

ριοχή της βλάβης, βάζοντας ισχυρή υποψία κακοήθειας. Στην συνέχεια και για την τελική διάγνωση της βλάβης, έγινε βιοψία η οποία έδειξε ότι επρόκειτο για μεταστατική εστία από καρκίνο του μαστού, καθώς τα νεοπλασματικά κύτταρα ήταν ER/PR αρνητικά, ενώ βρέθηκαν HER-2 θετικά. Η θεραπεία αποφασίστηκε ότι θα ήταν αρχικά χειρουργική. Η βλάβη εξαιρέθηκε σε ευρέα ογκολογικά όρια και το έλλειμμα αποκαταστάθηκε με την χρήση περιστροφικού-προωθητικού τραχηλο-προσωπικού κρημνού, με ταυτόχρονη διατήρηση του πόρου της παρωτίδας. Η μετεγχειρητική ιστοπαθολογική εξέταση επιβεβαίωσε την μεταστατική φύση της βλάβης, με αναγνώριση περινευρικής και λεμφαγγειακής διήθησης. Τα νεοπλασματικά κύτταρα βρέθηκαν ανοσοϊστοχημικά θετικά στην Κυτοκερατίνη 7 και αρνητικά στην Κυτοκερατίνη 20. Το γεγονός ότι τα νεοπλασματικά κύτταρα της μεταστατικής εστίας ήταν ER/PR αρνητικά, ενώ αυτά της πρωτοπαθούς ήταν θετικά δύο χρόνια πριν, αποδόθηκε στην προηγηθείσα θεραπεία με Ταμοξιφένη. Ακολούθησε μετεγχειρητική ακτινοθεραπεία και ο ασθενής ήταν ελεύθερος νόσου και χωρίς επιπλοκές 2 χρόνια μετά την θεραπεία.

Η προσβολή του στοματικού βλεννογόνου από μεταστατική εστία είναι σπάνια και σαφές δείγμα γενικευμένης κακοήθους νόσου. Η διαφορική διάγνωση πρέπει να συμπεριλαμβάνει διάφορες φλεγμονώδεις και αντιδραστικές βλάβες της περιοχής. Οι μεταστατικές εστίες του καρκίνου του μαστού, όπως επίσης και αυτές από καρκίνο του προστάτη στην στοματική κοιλότητα, προτιμούν περισσότερο τα οστά των γνάθων και κυρίως της κάτω γνάθου, σε αναλογία 2:1 σε σχέση με τους μαλακούς ιστούς. Ο παθογενετικός μηχανισμός αυτής της διαδικασίας, φαίνεται ότι μπορεί να οφείλεται στο γεγονός ότι τα νεοπλασματικά κύτταρα υπονομεύουν την φυσιολογική διαδικασία της οστικής ανακατασκευής των γνάθων, μέσω της ενεργοποίησης των οστεοκλαστών προκαλώντας εκτεταμένη οστική αποδόμηση και ευνοώντας τις οστικές μεταστάσεις. Η συμπτωματολογία των μεταστατικών εστιών στην στοματική κοιλότητα περιλαμβάνει συνήθως πόνο και υπαισθησία η παραισθησία, καθώς επίσης και γρήγορη διόγκωση της βλάβης, αντίθετα με την εικόνα του ασθενούς που παρουσιάζεται, ο οποίος εμφάνισε μια ανώδυνη υποβλεννογόνια μάζα. Καθώς αυτού του τύπου οι μεταστάσεις είναι πολύ σπάνιες, παρουσιάζουν αυξημένη δυσκολία στην κλινική διάγνωση. Το ιστορικό του ασθενούς ασφαλώς αποτελεί σημαντική βοήθεια στις περιπτώσεις αυτές και πρέπει να δημιουργεί αυξημένη υποψία δευτεροπαθούς κακοήθειας.

Τα αυξημένα ποσοστά επιβίωσης ασθενών με κακοήθη νοσήματα και η σημαντική παράταση ζωής που επιτυγχάνεται στις μέρες μας, αυξάνει τις πιθανότητες εμφάνισης απομακρυσμένων μεταστάσεων και μάλιστα σε ασυνήθιστες θέσεις. Το ίδιο συμβαίνει και με τον καρκίνο του μαστού, σε άνδρες και γυναίκες. Οι χειρουργοί θα πρέπει να είναι ενήμεροι για την αυξημένη πιθανότητα εμφάνισης τέτοιων απομακρυσμένων μεταστάσεων σε ασθενείς με καρκίνο του μαστού, γνωρίζοντας ότι οι στοματικές δευτεροπαθείς εντοπίσεις μπορούν να εκδηλωθούν και στον στοματικό βλεννογόνο.

Επιμέλεια-απόδοση: Βασίλης Πετσίνης

Αρχεία Ελληνικής Στοματικής και Γναθοπροσωπικής Χειρουργικής (2014) 3, 162-165
Hellenic Archives of Oral & Maxillofacial Surgery (2014) 3, 162-165

Περιεχόμενα: Τόμος 15, 2014

Α

Αναδρομική μελέτη 377 βιοψιών με πιθανή διάγνωση υπολειμματική κύστη 51-58

Αποστήματα τραχήλου οδοντογενούς προέλευσης και πολυοργανική ανεπάρκεια. Ενδιαφέρουσα περίπτωση και βιβλιογραφική ανασκόπηση 121-132

Δ

Δυνατότητες και εφαρμογές της ρομποτικής χειρουργικής στη Στοματική και Γναθοπροσωπική Χειρουργική. Βιβλιογραφική ανασκόπηση 149-158

Ε

Ενδοστοματική αφαίρεση μεγάλης επιδερμοειδούς κύστης εδάφους στόματος. Παρουσίαση περίπτωσης και ανασκόπηση της βιβλιογραφίας 141-148

Επεξεργασία της επιφάνειας των οδοντικών εμφυτευμάτων με σκοπό την βελτίωση της οστεοενσωμάτωσης. Παρουσίαση και σύγκριση των διαφόρων τεχνικών 87-100

Η

Η αγκύλη του κάτω φατνιακού νεύρου έμπροσθεν του γενειακού τρήματος Ακτινογραφική μελέτη σε πανοραμικές ακτινογραφίες και βιβλιογραφική ανασκόπηση 27-36

Η μαρσιποποίηση ως μέθοδος αντιμετώπισης των κυστικών όγκων των γνάθων Βιβλιογραφική ανασκόπηση 37-43

Κ

Κάταγμα κάτω γνάθου ύστερα από αφαίρεση τρίτου γομφίου Αναφορά σε πέντε περιπτώσεις μιας σπάνιας επιπλοκής 19-25

Κυστικές αλλοιώσεις των γνάθων. Μελέτη μιας τριετίας 1-10

Μ

Μετατόπιση των στομίων των υπογνάθιων αδένων για την αντιμετώπιση σιελόρροιας σε ασθενή 14 ετών. Παρουσίαση περίπτωσης 133-140

Μετατραυματικό ιατρογενές Εκτρόπιο Η εμπειρία μας από τη θεραπευτική αντιμετώπιση 107-120

Μονοκυστικό αδαμαντινοβλάστωμα άνω γνάθου σε αγόρι 6 ετών Παρουσίαση περίπτωσης 11-18

Μπεβασιζουμάμπη και οστεονέκρωση των γνάθων Παρουσίαση περίπτωσης και ανασκόπηση της βιβλιογραφίας 77-86

Ο

Οφθαλμοκαρδιακό αντανακλαστικό σε παιδιατρικό κάταγμα εδάφους οφθαλμικού κόγχου Παρουσίαση περίπτωσης 59-64

Σ

Στοματική και γναθοπροσωπική χειρουργική σε ασθενείς υπό αντιπηκτική ή αντιαιμοπεταλιακή αγωγή. Σύγχρονες απόψεις 65-76

Ευρετήριο συγγραφέων

Α

Αετόπουλος Ι. 107
Αθανασίου Σπ. 1
Αντερριώτης Δ. 121

Β

Βασιλείου Στ. 65
Βενέτης Γρ. 107
Βλαστός Κ. 27
Βολάκος Δ. 149
Βολιτάκης Α. 37, 77

Γ

Γκαλίτσιου Β. 37, 77
Γκίνης Γ. 19

Ζ

Ζουλούμης Λ. 107

Η

Ηγουμενάκης Δ. 1, 19

Θ

Θεολόγη-Λυγιδάκη Ν. 11, 87, 133

Ι

Ιατρού Ι. 133

Κ

Καποπούλου Φ. 87
Κατσάνου Ε. 121
Κερεζούδης Π. Ν. 51
Κοντογιάννης Γ. Τ. 51
Κουτσιούλη Α. 121
Κρασαδάκης Χρ. 1

Λ

Λαζαρίδης Ν. 107
Λαζαρίδου Μ. 37, 77, 107

Μ

Μαλούτας Δ. 77
Μαρκόπουλος Γεώργιος 133
Μεζίτης Μιχάλης 1
Μενδρινού Κωνσταντίνα 121
Μιχαήλ-Στράντζια Αικατερίνη 11
Μουρούζης Κωνσταντίνος 1, 19
Μυλωνάς Ι. Αναστάσιος 141

Ν

Ντούνης Γ. 121

Π

Παπαδάτος Ε. 141
Παπακωνσταντίνου Κ. 121
Παπακώστα Β. 65
Παπανικολάου Π. 27
Προδρομίδης Γ. 51

Ρ

Ράλλης Γ. 1, 19

Σ

Σκλαβούνου Α. 51

Τ

Τζέρμπος Φ. 87, 141, 149
Τηλαβερίδης Ι. 107
Τιτσινίδης Σ. 133
Τόσιος Ι. Κ. 51

Φ

Φραγκίσκος Δ. 27
Φραγκίσκος Φ. 27

Χ

Χατζηδημητρίου Κ. 11
Χριστόπουλος Π. 51
Χρυσομάλη Ε. 141

G

Gadicherla S. 59
Gill Satpal S. 59

K

Kamath Abhay T. 59

S

Sharma N. 59
Shukla Anand D. 59

Contents: Volume 15, 2014

A

A retrospective study of 377 biopsies with a provisional diagnosis of residual cyst 51-58

B

Bevacizumab and osteonecrosis of the jaw. Report of a case and review of the literature.....77-86

C

Cystic lesions of the jaws. Study of a three-year period 1-10

D

Deep neck abscesses of odontogenic origin and multiple organ failure
Report of an interesting case and review of the literature.....121-132

Dental implant surface treatments for osseointegration improvement
Presentation and comparison of methods.....87-100

I

Intraoral removal of a large epidermoid cyst of the floor of the mouth
A case report and review of the literature.....141-148

M

Mandibular fracture after removal of third molar
Report of five cases of a rare complication 19-25

O

Oculocardiac reflex in a pediatric orbital floor fracture. A case report.....59-64

Oral and maxillofacial surgery in patients on anticoagulant or antiplatelet therapy
Current thoughts.....65-76

P

Post-traumatic iatrogenic ectropion. Our experience of aesthetic and functional correction.....107-120

Potentials and applications of robotic surgery in Oral and Maxillofacial Surgery
A literature review.....149-158

S

Submandibular duct orifices relocation as a drooling treatment in a 14 years old
female patient. A case report 133-140

T

The anterior loop of the inferior alveolar nerve
A radiographic study of panoramic radiographs and review of the literature 27-36

The masrupialization as a confrontation method of the cystic tumors of the jawbones
A review of the literature.....37-43

U

Unicystic Ameloblastoma Of the Maxilla in a 6-Year-Old Boy. A Rare Case Report.....11-18

Index of authors

A

Aetopoulos I. 107
Anterriotis D. 121
Athanasiou S. 1

C

Chatzidimitriou K. 11
Christopoulos P. 51
Chrysomali E. 141

D

Dounis G. 121

F

Fragiskos D. 27
Fragiskos F. 27

G

Gadicherla S. 59
Gill Satpal S. 59
Gkalitsiou V. 37, 77
Gkinis G. 19

I

Iatrou I. 133
Igoumenakis D. 1, 19

K

Kamath Abhay T. 59
Kapopoulou F. 87
Katsanou E. 121
Kerezoudis P. N. 51
Kontogiannis G. T. 51
Koutsiouli A. 121
Krasadakis C. 1

L

Lazaridis N. 107
Lazaridou M. 37, 77, 107

M

Maloutas D. 77
Markopoulos G. 133
Mendrinou K. 121
Mezitis M. 1
Michail-Strantzia E. 11
Mourouzis C. 1, 19
Mylonas I. A. 141

P

Papadatos E. 141
Papakonstantinou K. 121
Papakosta V. 65
Papanicolaou P. 27
Prodromidis G. 51

R

Rallis G. 1, 19

S

Sharma N. 59
Shukla Anand D. 59
Sklavounou A. 51

T

Theologie-Lygidakis N. 11, 87, 133
Tilaveridis I. 107
Titsinides S. 133
Tosios I. K. 51
Tzermpos Fotios 87, 141, 149

V

Vassiliou S. 65
Venetis G. 107
Vlastos K. 27
Volakos D. 149
Volitakis A. 37, 77

Z

Zouloumis L. 107

Οδηγίες για τους συγγραφείς

Το περιοδικό ακολουθεί τις υποδείξεις της Διεθνούς Επιτροπής των Εκδοτών Ιατρικών Περιοδικών (BMJ 302: 338-341, 191).
Η έκδοση του Περιοδικού είναι δίγλωσση, Ελληνική και Αγγλική. Την μετάφραση των επιστημονικών εργασιών στα Αγγλικά ή Ελληνικά αναλαμβάνει η Συντακτική Ομάδα του Περιοδικού ενώ είναι ευπρόσδεκτες και οι μεταφρασμένες εργασίες.
Το περιοδικό δέχεται πρωτότυπες εργασίες που αφορούν θέματα κυρίως Στοματικής και Γναθοπροσωπικής Χειρουργικής, αλλά και συναφών γνωστικών αντικειμένων όπως Στοματολογίας, Διαγνωστικής και Ακτινολογίας, Αναισθησιολογίας και Εμφυτευματολογίας.
Οι ακόλουθοι τύποι επιστημονικών εργασιών γίνονται δεκτές, αφού προηγηθεί κρίση τους από την Επιστημονική Ομάδα του περιοδικού:
Α) Βιβλιογραφικές Ανασκοπήσεις συνολικής έκτασης μέχρι 20 δακτυλογραφημένες σελίδες,
Β) Ερευνητικές Εργασίες, κλινικές και εργαστηριακές, μέχρι 10 σελίδες
Γ) Ενδιαφέρουσες Περιπτώσεις καλά τεκμηριωμένες, μέχρι 4 συνολικά σελίδες.
Δημοσιεύονται επίσης επιστολές προς τον Διευθυντή Σύνταξης, καθώς και ολιγόλογες εργασίες- προτάσεις για τη στήλη «Πρακτικές Λύσεις και Τεχνικές».
Οι εργασίες που υποβάλλονται δε θα πρέπει να έχουν δημοσιευθεί ούτε να βρίσκονται υπό κρίση για δημοσίευση σε άλλα περιοδικά, ενώ ο Διευθυντής Σύνταξης διατηρεί όλα τα δικαιώματα (copyright) των εργασιών που έγιναν δεκτές και πρόκειται να δημοσιευθούν στο περιοδικό.
Προς τον Διευθυντή Σύνταξης αποστέλλεται όλο το υλικό της εργασίας σε ηλεκτρονική μορφή με e-mail (το κείμενο θα πρέπει να είναι δακτυλογραφημένο με διπλό διάστημα) σε αρχείο Microsoft Word.
Πιο συγκεκριμένα για κάθε εργασία υποβάλλονται τα ακόλουθα μέρη που αρχίζουν σε ξεχωριστή σελίδα:
- Επιστολή υποβολής εργασίας στον Διευθυντή Σύνταξης
- Σελίδες τίτλου
- Περίληψη και Λέξεις - κλειδιά
- Κυρίως κείμενο
- Βιβλιογραφία
- Πίνακες - Εικόνες - Λεζάντες φωτογραφιών
- Βεβαίωση αποδοχής δημοσίευσης της εργασίας από όλους τους συγγραφείς

- Οι σελίδες τίτλου περιέχουν στα Ελληνικά και Αγγλικά:
α) Μια σελίδα με τον τίτλο του άρθρου μόνο (για τους κριτές)
β) Μια σελίδα με όλες τις πληροφορίες για την εργασία: τον τίτλο, το ονοματεπώνυμο και τους επιστημονικούς τίτλους των συγγραφέων, το κέντρο απ' όπου προέρχεται η εργασία και τον Διευθυντή του, τα στοιχεία (όνομα, διεύθυνση, τηλέφωνο, fax και e-mail) του συγγραφέα που είναι υπεύθυνος για την αλληλογραφία. Αναφέρονται επίσης τυχόν πηγές χρηματοδότησης της εργασίας και ευχαριστίες.
Η Περίληψη και οι λέξεις – κλειδιά στα Ελληνικά και Αγγλικά περιέχουν:
Σύντομη παρουσίαση της εργασίας (μέχρι 200 λέξεις). Στις Βιβλιογραφικές Ανασκοπήσεις η περίληψη αναφέρει εν συντομία το περιεχόμενο της ανασκόπησης. Στις Ερευνητικές Εργασίες η περίληψη είναι δομημένη, με εισαγωγή, σκοπό, υλικό, μέθοδο, αποτελέσματα και συμπεράσματα. Στις Ενδιαφέρουσες Περιπτώσεις η περίληψη περιλαμβάνει μικρή εισαγωγή και περιγραφή της περίπτωσης. Στο τέλος της περίληψης αναγράφονται οι λέξεις - κλειδιά.

Το κυρίως κείμενο ανάλογα με το τύπο της εργασίας περιέχει τα ακόλουθα:
Α) Βιβλιογραφικές Ανασκοπήσεις: η εργασία χωρίζεται σε κεφάλαια με αντίστοιχους τίτλους ανάλογα με το θέμα και κατά την κρίση των συγγραφέων. Η εργασία ολοκληρώνεται με τα συμπεράσματα.
Β) Ερευνητικές Εργασίες: η εργασία περιλαμβάνει εισαγωγή, σκοπό, υλικό και μέθοδο, αποτελέσματα, συζήτηση και συμπεράσματα.
Γ) Ενδιαφέρουσες Περιπτώσεις: η εργασία περιλαμβάνει εισαγωγή, περιγραφή της περίπτωσης και συζήτηση - συμπεράσματα.
Δεν πρέπει να αναφέρονται στο κείμενο πληροφορίες για την προέλευση της εργασίας, προκειμένου να αποστέλλεται στους κριτές ανώνυμα.
Οι βιβλιογραφικές παραπομπές στο κείμενο γίνονται με την πλήρη αναφορά των ονομάτων όταν πρόκειται για έναν ή δύο συγγραφείς μόνο, ακολουθούμενα από το έτος δημοσίευσης της αντίστοιχης εργασίας σε παρένθεση, π.χ. (Pogrel, 2003 ή Taylor και Smith, 1995). Όταν οι συγγραφείς είναι περισσότεροι από δύο τότε

Guide for Authors

These instructions are in accordance with the International Committee to Medical Journal Editors: Editors Uniform requirements for manuscripts submitted to biomedical journals, (BMJ 302: 338-341, 191).
The present publication is bilingual, Greek and English. Papers are translated into English or Greek by the Journal's Editorial Board.
Papers should be original and focus on topics related mainly to Oral and Maxillofacial Surgery, as well as on relevant subjects such as Oral Pathology, Diagnostics and Radiology, Anaesthesiology and Implantology.
The following contributions will be accepted for publication, after having been reviewed by the Journal's Scientific Board:
A) Literature Reviews, up to 20 typewritten pages
B) Research Papers, clinical or laboratory, up to 10 pages
C) Well-documented Case Reports of special interest, up to 4 pages
Letters to the Editor-in-Chief, as well as short papers-proposals for the column "Practical Solutions and Technical Notes", are also accepted for publication.
Submitted papers should be unpublished and not under consideration for publication by other journals. The Editor-in-Chief retains all copyrights in the papers that have been accepted for publication in the Journal.
Authors are requested to submit electronically by e-mail their papers (text and illustrations) to the Editor-in-Chief (typed in double spacing), in the form of a Microsoft Word document.

More specifically, papers should be submitted as follows, with each section starting on a different page:
- Letter of submission to the Editor-in-Chief
- Title page
- Summary and Keywords
- Text
- References
- Tables – Illustrations
- Captions to illustrations
- Permission to publish the paper by all its authors

Title page should include the following information in English:
a) A page mentioning the title of the article only for the Reviewers
b) A page giving all the information about the paper: title of the article, full name and academic degrees of each author, name of the originating institution, contact details of the author responsible for correspondence (name, address, telephone, fax number and e-mail address), as well as any sources used to support the study presented and acknowledgements.

The sections Summary and Keywords should include:
A short presentation of the paper (up to 200 words). In Literature Reviews, the summary should summarise the contents of the review. In Research Papers, the summary should be structured in the following way: introduction, aim, material and methods, results and conclusions. In Case Reports, the summary should include a short introduction and the description of the case.
Key words should be given at the end of the summary.

Depending on the type of the paper, the text should include the following:
A) Literature Reviews: the paper should be divided into chapters bearing titles related to their topic, as the authors desire. Finally, the paper should present their conclusions.
B) Research Papers: the paper should include the following parts: introduction, aim, material and methods, results, discussion and conclusions.
C) Case Reports: the paper should include the following parts: introduction, presentation of the case and discussion - conclusions.
The text should not provide information about the origin of the paper, so that the authors will remain anonymous to the reviewers.
As far as references are concerned, up to 2 authors will be named in full every time they are cited, followed by the year of the respective publication in parentheses, e.g. (Pogrel, 2003 or Taylor and Smith, 1995). When there are more than

αναφέρεται μόνο ο πρώτος ακολουθούμενος από τις λέξεις «και συν.» και την αντίστοιχη χρονολογία, π.χ. (Taylor και συν. 1995).
Εάν ο ίδιος συγγραφέας αναφέρεται σε διαφορετικές εργασίες με τον ίδιο χρόνο δημοσίευσης τότε μετά τη χρονολογία προστίθεται το γράμμα α, β, γ κλπ. π.χ. (Taylor 1995α, 1995β). Η ίδια διαδικασία ακολουθείται και κατά τη διαμόρφωση της λίστας της βιβλιογραφίας.
Οι βιβλιογραφικές παραπομπές Ελληνικών ονομάτων από ελληνικά περιοδικά αναφέρονται στα Αγγλικά, ενώ οι παραπομπές από Ελληνικά συγγράμματα στα Ελληνικά.
Όταν στο κείμενο γίνεται αναφορά πολλών συνεχόμενων παραπομπών, αυτές παρατίθενται με χρονολογική σειρά, π.χ. (Hansson και συν. 1983, Ishibashi και συν. 1995, Widmalm και συν. 1994, Wiberg και Wanman, 1998, Emshoff και συν. 2002, Toure και συν. 2005, Alexiou και συν. 2009).

Η Βιβλιογραφία
Όλοι οι συγγραφείς που αναφέρονται στο κείμενο περιλαμβάνονται στη βιβλιογραφία και αντίστροφα. Η αναφορά γίνεται με αλφαβητική ταξινόμηση και ακολουθεί τον εξής τύπο: Taylor JP, Morgan PH, Smith TY: Oral focal mucinosis. Science 189:503-506, 1998
Όταν γίνεται αναφορά σε σύγγραμμα, εγχειρίδιο κλπ. τότε ακολουθείται ο εξής τύπος: Taylor JP: Oral focal mucinosis, In: Morgan and Smith: Oral Pathology. Mosby 1989, pp. 509-512
Οι αναφορές σε Ελληνικά περιοδικά, γίνονταιι στα Αγγλικά, όπως αναγράφονται στην Αγγλική σελίδα του περιοδικού: π.χ.: Nicomidis CG, Papadopoulos LK: Acanthosis. Hellenic Arch Oral Maxillofac Surg 12: 234-245, 2010
Οι αναφορές σε Ελληνικά συγγράμματα γίνονται στα Ελληνικά, όταν δεν υπάρχει ταυτότητα του βιβλίου στα Αγγλικά και συσσωματώνονται στην υπάρχουσα αλφαβητική Αγγλική βιβλιογραφία: π.χ.: Παπαδοπουλος ΜΝ: Χειρουργική. Ιατρικές εκδόσεις 2008, σελ. 345-346

Οι Πίνακες
Αναφέρονται όλοι στο κείμενο και είναι δακτυλογραφημένοι στην πινακογραφία των προγραμμάτων Word ή Excel. Ο τίτλος τους δακτυλογραφείται πάνω από τον πίνακα, ενώ επεξηγήσεις παρατίθενται κάτω από τον πίνακα.

Οι Εικόνες
Οι φωτογραφίες, τα σχήματα, τα διαγράμματα και τα ιστογράμματα αναφέρονται στο κείμενο ως εικόνες και αριθμούνται ενιαία. **Οι έγχρωμες εικόνες εκτυπώνονται χωρίς επιβάρυνση του συγγραφέα.** Όλα τα ανωτέρω κατατίθενται σε ηλεκτρονική μορφή. Οι ψηφιακές απεικονήσεις θα πρέπει να έχουν ανάλυση τουλάχιστον 300 dpi και διάσταση μιας πλευράς τουλάχιστον 7 cm. Η αποθήκευση να είναι σε μορφή JPG.
Χρήση ήδη δημοσιευμένου φωτογραφικού υλικού επιβάλλεται να επισημαίνεται με σαφή αναφορά της πηγής προέλευσης στη λεζάντα, και όχι με δείκτη, ενώ παράλληλα θα πρέπει να υπάρχει η σχετική έγγραφη άδεια.

Οι Λεζάντες των εικόνων
Όλες οι εικόνες συνοδεύονται από λεζάντες που περιέχουν τις απαραίτητες επεξηγήσεις. Οι λεζάντες γράφονται με τον αύξοντα αριθμό τους σε ξεχωριστή σελίδα.

two authors, then only the name of the first is cited, followed by the phrase "et al." and the year of publication, e.g. (Taylor et al. 1995).
If the same author is cited in the text with different papers in the same year, a small letter should be added to the year: a, b, c etc., e.g. (Taylor 1995a, 1995b). The same letters should also be mentioned in the reference list.
When several publications are cited one after the other, begin with the oldest and end with the most recent, e.g. (Hansson et all. 1983, Ishibashi et all. 1995, Widmalm et all. 1994, Wiberg and Wanman, 1998, Emshoff et all. 2002, Toure et all . 2005, Alexiou et all. 2009).

References
All authors cited in the text must be included in the reference list and vice versa. The reference list must appear in alphabetical order and in the following style: Taylor JP, Morgan PH, Smith TY: Oral focal mucinosis. Science 189:503-506, 1998
When citing from books, text-books etc. use the following style: Taylor JP: Oral focal mucinosis, In: Morgan and Smith: Oral Pathology. Mosby 1989, pp. 509-512

Tables
All tables should be cited in the text. They should be presented either in Word or in Excel. The title of each table should appear above the table, and any explanations at the bottom.

Illustrations
Photographs, figures, diagrams and histograms should be cited in the text as figures, using a single numbering sequence. **Colour illustrations are printed without any charge.** All the above should be submitted electronically.
The resolution of digital illustrations should be at least 300 dpi, while one of their sides should be at least 7cm. They should be saved as JPG files on the CD.
Written permission to use photographic material that has already been published must be obtained, and the sources should be mentioned clearly in the respective captions – not with the use of an index.

Captions to illustrations
All illustrations should be accompanied by descriptive captions. Captions should be mentioned in ascending order, on a separate sheet.

Υποβολή εργασιών μόνο ηλεκτρονικά
στο e-mail: archives@haoms.org

Paper submission electronically only
to the e-mail: archives@haoms.org

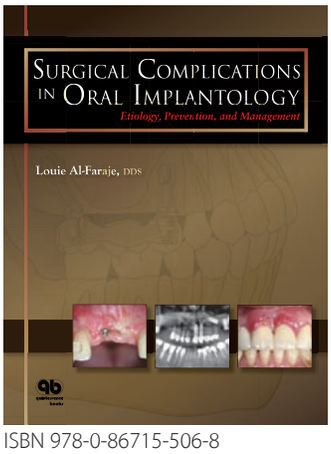

ISBN 978-0-86715-506-8

Surgical Complications in Oral Implantology: Etiology, Prevention, and Management

L. Al-Faraje

Σελίδες: 260 • Τιμή: **189€**

This exceptional new book is designed as a selfinstruction guide to the diagnosis, management, and prevention of surgery-related complications in implant dentistry. It functions in two ways: first, it is a valuable resource for the implant surgeon seeking practical and succinct information about how to manage a complication in an emergency setting; and second, it can be read from cover to cover as a primer on implant surgery, from the initial consultation and treatment planning through the restorative phase of treatment. Besides addressing pre-, intra-, and postoperative implant surgery complications, the book also includes a comprehensive treatment planning protocol that allows for the early detection of potential surgical complications and how to avoid them. Early detection of complications that are amenable to rescue therapies may reverse the fate of a failing implant or a bone-grafting procedure. Invaluable for the novice and experienced implant surgeon alike.

20 Years of Guided Bone Regeneration in Implant Dentistry, Second Edition

D. Buser

Σελίδες: 272 • Τιμή: **135€**

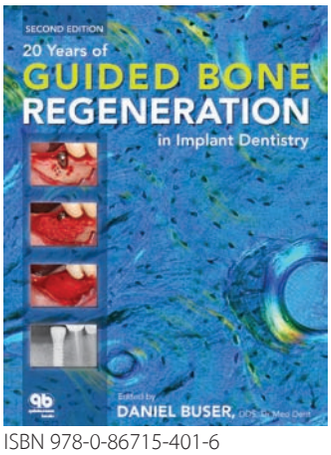

ISBN 978-0-86715-401-6

This completely revised and updated edi- tion brings the reader up-to-date on the developments in GBR over the past 20 years. Each chapter presents specific indications and describes the criteria for patient selection, the step-by-step surgi- cal procedure, and aspects of postopera- tive treatment.

Periodontal Regenerative Therapy

Edited by Anton Sculean

Σελίδες: 304 • Τιμή: **158€**

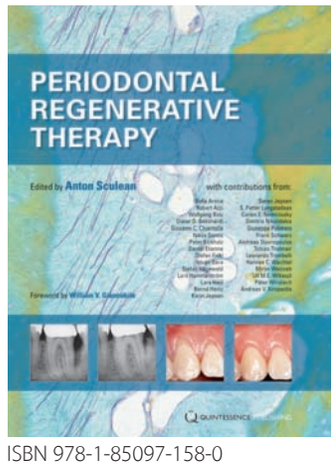

ISBN 978-1-85097-158-0

This book presents an overview of the use of contemporary regenerative techniques in the treatment of periodontal osseous and soft tissue defects. The authors present effective treatment paradigms that incorporate biologic concepts and biomaterial enhancements with predictable surgical techniques. A must-read for any practi-tioner with an interest in the rationale, possibilities, and limitations of regenerative procedures of periodontal therapy.

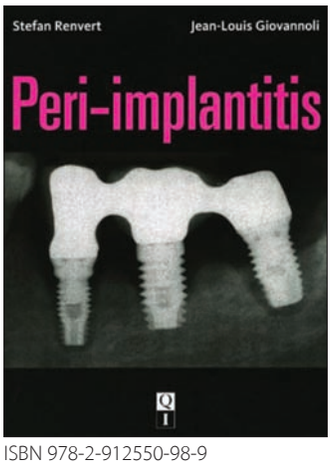

ISBN 978-2-912550-98-9

Peri-implantitis

Stefan Renvert and Jean-Louis Giovannoli

Σελίδες: 272 • Τιμή: **160€**

Awareness of the important role that peri-implant tissue health plays in implant survival is growing, in part because clinical studies that assess long-term results of implant treatment show that peri-implantitis is no longer a rare complication. This book positions peri-implantology as an emerging discipline and provides a comprehensive discourse on the etiology, clinical features, and diagnosis of peri-implantitis and implant mucositis. Based on more than a decade of dedicated research and clinical focus on peri-implantology, this book presents predictable surgical and nonsurgical protocols that go beyond the current treatment guidelines that were largely adapted from therapies for periodontal disease. The authors summarize the current research on peri-implantitis and outline the steps for effective early diagnosis. By focusing on identifying the multiple risk factors, the authors provide an effective paradigm for preventing peri-implant infection in everyday practice. An essential guide for all clinicians practicing implant dentistry.

Contents

Pathogenesis • Diagnosis • Prevalence • Early Peri-Implantitis • Risk Indicators • Treatments • Soft Tissue Conditions • Maintenance

ΟΔΟΝΤΙΑΤΡΙΚΟ ΒΗΜΑ

Σκουφά 64, 106 80 Αθήνα, τηλ. 210 3814939, www.odvima.gr, e-mail: odvima@otenet.gr

Ακίνητη Προσθετική **Παύλου Γαρέφη**, ομότιμου καθηγητή ΑΠΘ

Λειτουργία και αισθητική στις μεταλλοκεραμικές και ολοκεραμικές αποκαταστάσεις

- Κλινικές διαδικασίες
- Συνεργασία με το οδοντοτεχνικό εργαστήριο

936 Σελίδες,
1.600 έγχρωμες εικόνες

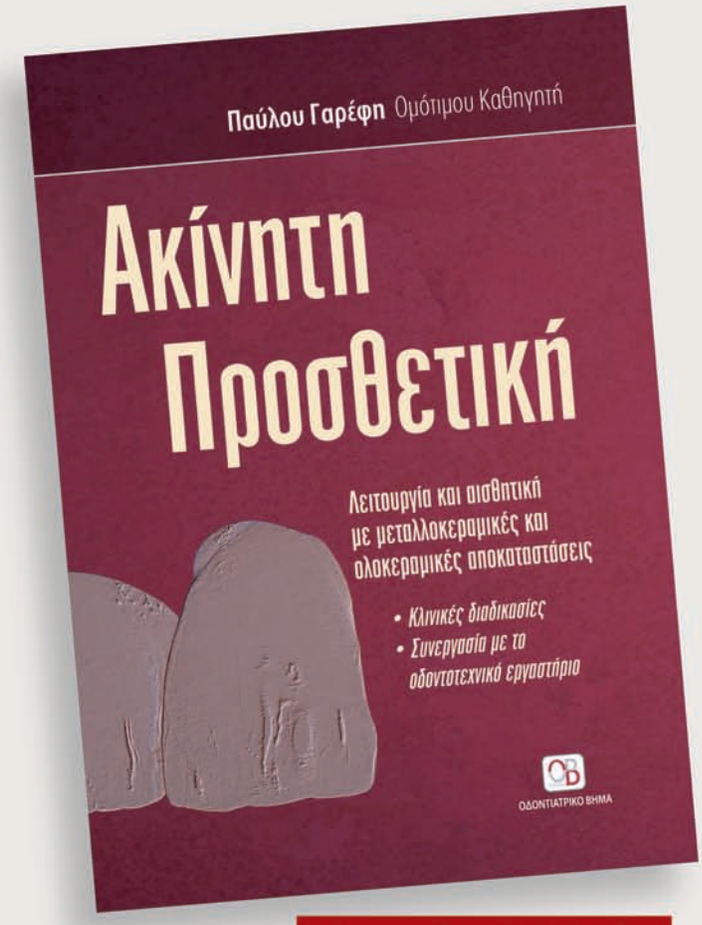

Στην καθημερινή κλινική πράξη ο οδοντίατρος, αντιμετωπίζοντας έναν ασθενή που χρειάζεται προσθετική αποκατάσταση, πρέπει αφενός να «ανιχνεύσει» τις πραγματικές του ανάγκες και αφετέρου να υλοποιήσει μια προσθετική αποκατάσταση που να ανταποκρίνεται στις σύγχρονες απαιτήσεις λειτουργίας, αισθητικής και μακράς πρόγνωσης.

Τιμή: 160€

Είναι γεγονός πως τα τεράστια άλματα της οδοντιατρικής τις τελευταίες δεκαετίες –τόσο στο πεδίο της έρευνας όσο και στο πεδίο της τεχνολογίας– προσφέρουν ένα πλήθος εναλλακτικών επιλογών.
Κάθε επιλογή που εντάσσεται σε κάποιο σχέδιο θεραπείας δίνει από μόνη της άριστη θεωρητική λύση. Ωστόσο, βασική προϋπόθεση επιτυχίας, εκτός από την επιστημονικά τεκμηριωμένη επιλογή, είναι η εκτέλεση των κλινικών και εργαστηριακών διαδικασιών με κάθε αναγκαία λεπτομέρεια, που σε μια εφαρμοσμένη επιστήμη προϋποθέτει ιδιαίτερες γνώσεις, αυστηρή τήρηση των πρωτοκόλλων εργασίας και ανάπτυξη δεξιοτήτων.
Η συγγραφή αυτού του βιβλίου είχε έναν πολύ συγκεκριμένο στόχο: Να προσφέρει στον γενικό οδοντίατρο ένα βοήθημα για κάθε στάδιο εργασίας της κλινικής πράξης, το οποίο θα δείχνει βήμα προς βήμα κάθε τεχνική λεπτομέρεια της κατασκευής.
Παράλληλα, ακολουθώντας πιστά την εναλλαγή των κλινικών και εργαστηριακών σταδίων όπως αυτά εμφανίζονται στην καθημερινή πράξη, η ***Ακίνητη Προσθετική*** επισημαίνει τα κύρια κομβικά σημεία στην όλη κλινική και εργαστηριακή διαδικασία.
Έχοντας μια ολοκληρωμένη καθοδήγηση στάδιο προς στάδιο, ο οδοντίατρος θα μπορεί σε καθημερινή βάση και σε σύντομο χρόνο να βελτιώνει την ικανότητά του να υλοποιεί μια σύγχρονη ακίνητη προσθετική αποκατάσταση που θα είναι λειτουργικά και αισθητικά άψογη.

Διαβάζοντας τα παραπάνω, ίσως κάποιος θεωρήσει ότι η ***Ακίνητη Προσθετική*** δεν είναι παρά ένας κλινικός και εργαστηριακός οδηγός.
Η συγγραφική προσπάθεια, όμως, είχε έναν τελείως διαφορετικό στόχο. Λαμβάνοντας υπόψη την τεράστια βιβλιογραφία και τις δημοσιεύσεις που υπήρχαν μέχρι και λίγες μέρες πριν την έκδοση, έχει φιλτράρει και «μεταφράσει» τα επιστημονικά δεδομένα έτσι ώστε, αξιοποιώντας μια μακρόχρονη κλινική και εργαστηριακή εμπειρία, να προσφέρει στον γενικό οδοντίατρο μια επιστημονικά τεκμηριωμένη καθοδήγηση.
Φιλοδοξία του συγγραφέα ήταν να αποφύγει τη λεπτομερή περιγραφή και χρήση δεδομένων και τεχνικών που δεν θα μπορούσαν να φανούν ιδιαίτερα χρήσιμες στον Έλληνα οδοντίατρο. Αντίθετα, προσπάθησε με επιστημονικά κριτήρια, τεκμηριωμένες κριτικές επιλογές και ένα ιδιαίτερα πλούσιο υλικό από εικόνες και σχήματα να δώσει στην όλη προσπάθεια μια σαφή «ελληνική ταυτότητα».

ΟΔΟΝΤΙΑΤΡΙΚΟ ΒΗΜΑ
Σκουφά 64, 106 80 Αθήνα, Τηλ. 210 3814 939,
www.odvima.gr

Οστική ανάπλαση στην οδοντιατρική εμφυτευματολογία

Το παγκόσμιο best seller του **Fouad Khoury** τώρα και στα ελληνικά

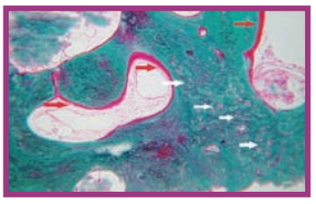

Επιστημονική επιμέλεια:
Νικήτας Σ. Συκαράς
Επίκουρος Καθηγητής Οδοντιατρικής Σχολής ΕΚΠΑ

Μετάφραση:
Ευστάθιος Κ. Καρατζογιάννης
Οδοντίατρος, Διδάκτωρ Πανεπιστημίου Χαϊδελβέργης

Το οστικό μόσχευμα αποτελεί σήμερα ένα από τα πιο βασικά κεφάλαια στην οδοντιατρική εμφυτευματολογία.

Το βιβλίο Οστική ανάπλαση στην οδοντιατρική εμφυτευματολογία των εκδόσεων Quintessence, με **536 σελίδες** και **1.800 έγχρωμες φωτογραφίες**, περιγράφει και αναλύει τις πιο σύγχρονες τεχνικές μεταμόσχευσης στη χειρουργική των εμφυτευμάτων. Για το λόγο αυτό αποτελεί ένα εγχειρίδιο πραγματικά μοναδικό.

Κυκλοφορεί στην ελληνική γλώσσα από τις εκδόσεις «Ο.Β.». Μάλιστα, η ελληνική μετάφραση βασίζεται στην τελευταία γερμανική έκδοση Augmentative Verfahren in der Implantologie του συγγραφέα Fouad Khoury, η οποία κυκλοφόρησε το 2009.

Στο βιβλίο αναλύονται:

- Οι βιολογικές βάσεις της οστικής μεταμόσχευσης και της οστεοενσωμάτωσης των εμφυτευμάτων
- Η διάγνωση και το σχέδιο θεραπείας των επεμβάσεων
- Η διαχείριση των μαλακών ιστών στη χειρουργική των οστικών μοσχευμάτων και των εμφυτευμάτων
- Η μεταμόσχευση με ενδοστοματικά και εξωστοματικά οστικά μοσχεύματα και η οστεογένεση
- Η ενσωμάτωση μετά από σύνθετες εμφυτευματικές και προσθετικές αποκαταστάσεις
- Οι επιπλοκές και οι κίνδυνοι που ενδέχεται να προκύψουν

Το βιβλίο Οστική ανάπλαση στην οδοντιατρική εμφυτευματολογία αποτελεί σημείο αναφοράς για κάθε εμφυτευματολόγο, γναθοχειρουργό και, φυσικά, για κάθε οδοντίατρο που ενδιαφέρεται για το συγκεκριμένο επιστημονικό πεδίο.

Η τιμή του βιβλίου στη Αγγλική έκδοση ανέρχεται σε 280 ευρώ.

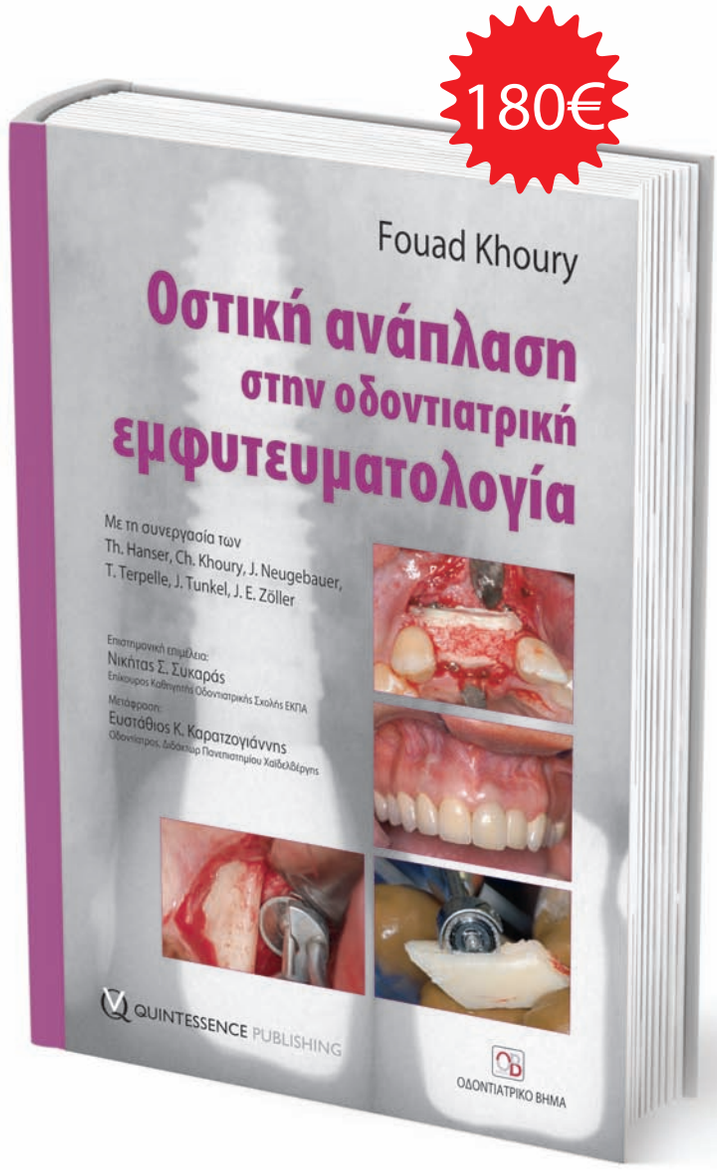

ΟΔΟΝΤΙΑΤΡΙΚΟ ΒΗΜΑ
Σκουφά 64, 106 80 Αθήνα, Τηλ. 210 3814 939
www. odvima.gr, e-mail: odvima@otenet.gr

Τώρα μπορείτε να κάνετε τις αγορές σας με πιστωτική κάρτα και άτοκες δόσεις απευθείας από τον προσωπικό σας υπολογιστή, μέσω του www.odvima.gr

OSTEOGENICS

BIOMEDICAL

Pro-fix™ Precision Fixation System

Το Pro-fix Precision System είναι κατασκευασμένο να διευκολύνει την εύκολη και σίγουρη μεταφορά και τοποθέτηση των βιδών στο χειρουργικό πεδίο και την γρήγορη ενσωμάτωσή τους στο φλοιώδες οστό.
Όλα τα εξαρτήματα είναι labeled, αποθηκεύονται και αποστειρώνονται μαζί για την απλούστευση της διαδικασίας για τον χειρουργό και της ομάδας του

MEMBRANE FIXATION KIT
TENTING KIT
BONE FIXATION KIT

www.osteogenics.com

ΑΠΟΚΛΕΙΣΤΙΚΟΣ ΑΝΤΙΠΡΟΣΩΠΟΣ ΓΙΑ ΤΗΝ ΕΛΛΑΔΑ:

Δ. ΜΑΥΡΑΕΙΔΟΠΟΥΛΟΣ Α.Ε.

ΟΔΟΝΤΙΑΤΡΙΚΑ ΕΙΔΗ

ΤΖΩΡΤΖ 12, ΑΘΗΝΑ 106 77, Τηλ.: 210 3837334, www.mavraidopoulos.gr, e-mail: mavraid@otenet.gr

bredent
medical

SKY
IMPLANT SYSTEM

› **Καινοτόμες προσθετικές λύσεις με μικρό αριθμό προσθετικών εξαρτημάτων**

› **Σύνδεση εμφυτεύματος / στηρίγματος Torx®**

Μιλτιάδης Βιτσαρόπουλος Α.Ε.

www.vitsaropoulos.gr • e-mail: info@vitsaropoulos.gr

ΚΕΝΤΡΙΚΑ Μεσογείων 348, 153 41 Αγ. Παρασκευή, Αθήνα, **Τηλ:** 210 65 41 340, **Fax:** 210 65 41 618

ΥΠΟΚΑΤΑΣΤΗΜΑ Φειδιππίδου 55, 115 27 Γουδή, **Τηλ:** 210 77 95 747