Μετατραυματικό-Ιατρογενές Εκτρόπιο Η εμπειρία μας από τη θεραπευτική αντιμετώπιση

Λάμπρος ΖΟΥΛΟΥΜΗΣ[1], Ιωάννης ΑΕΤΟΠΟΥΛΟΣ[2], Ιωάννης ΤΗΛΑΒΕΡΙΔΗΣ[3], Μαρία ΛΑΖΑΡΙΔΟΥ[4], Γρηγόρης ΒΕΝΕΤΗΣ[3], Νικόλαος ΛΑΖΑΡΙΔΗΣ[1]

Κλινική Στοματικής και Γναθοπροσωπικής Χειρουργικής, Οδοντιατρική Σχολή ΑΠΘ, Νοσοκομείο «Γ. Παπανικολάου» (Διευθυντής: Καθηγητής Κων. Αντωνιάδης)

Post-traumatic-iatrogenic ectropion Our experience of aesthetic and functional correction

Lambros ZOULOUMIS, Ioannis AETOPOULOS, Ioannis TILAVERIDIS, Maria LAZARIDOU, Gregory VENETIS, Nikolaos LAZARIDIS

Oral and Maxillofacial Surgery Clinic, Dental School, Aristotle University of Thessaloniki, 'G. Papanikolaou' General Hospital. (Head: Professor K. Antoniadis)

Κλινική ερευνητική εργασία
Clinical research paper

ΠΕΡΙΛΗΨΗ: Η χαλάρωση και η στροφή του βλεφαρικού χείλους, προς τα έξω αποτελεί μια παθολογική κατάσταση που λέγεται εκτρόπιο και εντοπίζεται κυρίως στο κάτω βλέφαρο. Δημιουργείται μετά από προσβολή βασικών ανατομικών δομών των βλεφάρων και η θεραπεία, απαραίτητη λόγω αισθητικών και λειτουργικών διαταραχών, γίνεται κυρίως χειρουργικά. Μεταξύ των εγχειρητικών τεχνικών περιλαμβάνεται και η χρήση τοπικών δερματικών κρημνών όπως ο ρινοχειλικός, ο παρειακός προωθητικός, ο ημικυκλικός Tenzel, ο Tripier και ο Mustardè.
Σκοπός της εργασίας είναι η παρουσίαση της εμπειρίας της Κλινικής από την αντιμετώπιση ασθενών με ουλώδες μετατραυματικό-μετεγχειρητικό εκτρόπιο του κάτω βλεφάρου, με την χρήση τοπικών δερματικών κρημνών, κατά την δεκαετία 2003-2013.
Οι παραπάνω εγχειρητικές τεχνικές χρησιμοποιήθηκαν σε 14 περιπτώσεις ασθενών με ουλώδες εκτρόπιο. Διεγχειρητικά αλλά και μετεγχειρητικά δεν παρατηρήθηκαν επιπλοκές. Τα αποτελέσματα τόσο άμεσα μετεγχειρητικά όσο και σε απώτερο χρόνο ήταν ικανοποιητικά, αισθητικά και λειτουργικά. Σε όλες τις περιπτώσεις η αποκατάσταση της λειτουργίας του κάτω βλεφάρου ήταν άμεση και ικανοποιητική, χωρίς υποτροπή της βλάβης.

ΛΕΞΕΙΣ ΚΛΕΙΔΙΑ: εκτρόπιο, βλέφαρο, αντιμετώπιση, μέθοδοι θεραπείας, κρημνός.

[1]*Καθηγητής ΣΓΠΧ, ΑΠΘ*
[2]*Δρ, ΣΓΠΧ*
[3]*Επίκουρος Καθηγητής ΣΓΠΧ, ΑΠΘ*
[4]*ΣΓΠΧ*

Παρελήφθη: 28/2/2014 - Έγινε δεκτή: 16/7/2014

SUMMARY: Ectropion is a pathological condition usually affecting the lower eyelid and especially its margin which droops and rotates outwards. Ectropion may be acquired (involutional, mechanical, paralytic or cicatricial) or congenital.
The pathological entity can result following damage of the basic anatomical structures of the eyelid, such as injury-induced scarring of the skin, burns or postoperative scarring. Its correction is deemed necessary due to the resulting aesthetic and functional problems, and can be achieved mainly by surgical means. One of the main surgical procedures involves the use of local skin flaps, such as nasolabial ones, advancement buccal flaps, Tenzel rotational flap, Tripier and Mustardè flaps.
Aim of the present paper is to present the 10year experience of treating patients with post-traumatic/post-operative cicatricial ectropion of the lower eyelid, using local skin flaps, and more precisely nasolabial, buccal advancement, Tripier and Mustardè flaps.
The above mentioned surgical procedures were used in 14 patients. No intra- or postoperative complications were observed. The immediate postoperative and long-term results were satisfactory in both aesthetic and functional terms. The restoration of the lower eyelid function was immediate and satisfactory in all cases, with no relapses.

KEY WORDS: ectropion, eyelid, treatment, treatment methods, flap.

Paper received: 28/2/2014 - Accepted: 16/7/2014

ΕΙΣΑΓΩΓΗ

Τα βλέφαρα αποτελούν μυώδεις, ευκίνητες δερματικές πτυχές, με κύριο ρόλο την προστασία του οφθαλμικού βολβού από εξωτερικές βλαπτικές επιδράσεις (Ψύλλας, 1996). Η χαλάρωση και η στροφή του βλεφαρικού χείλους προς τα έξω αποτελεί μια παθολογική κατάσταση που ονομάζεται εκτρόπιο και εντοπίζεται κυρίως στο κάτω βλέφαρο (Piskiniene, 2006, Chua και συν. 2011).

Η προσβολή βασικών ανατομικών δομών των βλεφάρων όπως ο έσω και έξω κανθός, οι κατασπόντες και οι ανασπόντες μύες των βλεφάρων, το ταρσιαίο πέταλο, το δέρμα των βλεφάρων αλλά και η πάρεση του προσωπικού νεύρου, οδηγούν στην δημιουργία της συγκεκριμένης βλάβης (Collin, 2006).

Το εκτρόπιο διακρίνεται σε συγγενές και επίκτητο. Το συγγενές οφείλεται συνήθως σε έλλειμμα δέρματος, σε αύξηση του μήκους του βλεφάρου ή σε συνδυασμό και των δύο.

Το επίκτητο εκτρόπιο ταξινομείται σε α) εκφυλιστικό, β) μηχανικό, γ) παραλυτικό και δ) ουλώδες (Rubin και συν. 2005, Piskiniene, 2006, Schrom και Habermann, 2008, Chua και συν. 2011). Πιο συγκεκριμένα:

α) Το εκφυλιστικό εκτρόπιο εμφανίζεται σε ασθενείς μεγάλης ηλικίας και οφείλεται σε οριζόντια χαλάρωση του βλεφάρου συνήθως του έξω κανθού, μπορεί όμως να εμφανισθεί και στον έσω κανθό ή να είναι γενικευμένη χαλάρωση (Goel και συν. 2013). Μπορεί επίσης να οφείλεται σε αδυναμία των κατασπόντων μυών του κάτω βλεφάρου ή σε διάσταση των πετάλων του (Perez-Dieste και Castroviejo-Bolibar, 2013). Ειδικότερα το δέρμα και ο σφιγκτήρας μυς (πρόσθιο πέταλο) είναι σχετικά σταθερά ενώ ο ταρσός, ο επιπεφυκότας και οι κατασπόντες μύες του βλεφάρου (οπίσθιο πέταλο) κινούνται προς τα άνω και το βλεφαρικό χείλος στρέφεται προς τα έξω, οπότε ο ταρσός και ο επιπεφυκότας εκτίθενται, οδηγώντας σε δευτερογενή φλεγμονή και πάχυνση επιτείνοντας μηχανικά το εκτρόπιο (Piskiniene, 2006, Barrett και Meyer, 2012).

β) Το μηχανικό εκτρόπιο μπορεί να προέλθει από όγκο, κύστη ή άλλες βλάβες που εντοπίζονται κοντά στο βλεφαρικό χείλος. Επίσης μπορεί να το προκαλέσουν η πρόπτωση του λίπους αλλά και δερματικές παθήσεις όπως η ιχθύωση ή η δερματίτιδα αλλεργικής αιτιολογίας (Ozgur και συν. 2011, Craiglow και συν. 2013).

γ) Το παραλυτικό εκτρόπιο παρατηρείται σε περιπτώσεις πάρεσης του προσωπικού νεύρου. Η χαλάρωση του σφιγκτήρα μυός είναι περισσότερο έντονη στην περιοχή του έσω και έξω κανθού. Εάν η πάρεση του προσωπικού νεύρου είναι μεγάλης διάρκειας, παρατηρείται συρρίκνωση του δέρματος και πτώση της παρειάς (Schrom και Habermann, 2008).

δ) Το ουλώδες εκτρόπιο οφείλεται συνήθως σε ουλοποίηση, σε απώλεια ελαστικότητας ή σε σύσπαση του

INTRODUCTION

The eyelids are muscular, flexible folds of skin, whose main role is to protect the eye bulb from external harm. Ectropion is a pathological condition in which the eyelid margin droops and rotates outwards; it usually affects the lower eyelid (Piskiniene, 2006, Chua et al. 2011).

Ectropion can result from damage to the basic anatomical structures of the eyelids, such as the medial or lateral canthus, the depressor-retractor and levator orbicular muscles of the eyelid, the tarsal plate, the eyelid skin, or facial nerve palsy (Collin, 2006).

Ectropion can be acquired or congenital. The latter usually occurs due to skin defects, increase in the eyelid length or a combination thereof. Acquired ectropion can be: a) involutional, b) mechanical, c) paralytic and d) cicatricial (Rubin et al. 2005, Piskiniene, 2006, Schrom and Habermann, 2008, Chua et al. 2011). More precisely:

a) Involutional ectropion affects aged patients and results from the horizontal laxity of the eyelid, usually in the lateral but also in the medial canthus, or can as well be generalised (Goel et al. 2013). It can also result from weakness of the orbicular muscles of the lower eyelid or widening of its lamellae (Perez-Dieste and Castroviejo-Bolibar, 2013). More precisely, the skin and the sphincter muscle (anterior plate) are relatively immobile, while the tarsus, conjunctiva and retractor muscles of the eyelid (posterior plate) can move upwards, and the eyelid margin can turn outwards resulting to tarsus and conjunctiva exposure; secondary inflammation and thickening, which in turn leads to mechanical exacerbation of the ectropion may occur (Piskiniene, 2006, Barrett and Meyer, 2012).

b) Mechanical ectropion can result from tumours, cysts or other lesions located close to the eyelid margin, which mechanically affect it. They can also cause fat proptosis, as well as skin conditions such as ichthyosis or dermatitis of allergic aetiology (Ozgur et al. 2011, Craiglow et al. 2013).

c) Paralytic ectropion is observed in cases of facial nerve palsy. The laxity of the sphincter muscle is more serious in the area of the medial and lateral canthi. If facial nerve palsy is long-standing, skin shrinking and buccal ptosis are observed (Schrom and Habermann, 2008).

d) Cicatricial ectropion usually results from scarring, loss of elasticity or contraction of the skin and adjacent tissues, which can cause the outwards turn of the eyelid margin. Injuries, burns, allergies and actinic damage can lead to cicatricial ectropion (Britt and Burnstine, 1999, Piskiniene, 2006). It can also be iatrogenic, i.e. result following removal of lesions from the eyelid skin (Rubin et al. 2005, Caviggioli et al. 2008, Salgarelli et al. 2009, Chua et al. 2011, Hesse, 2011).

In terms of treatment, a number of surgical procedures can be used to correct ectropion depending on its aeti-

δέρματος και των παρακείμενων ιστών με αποτέλεσμα την έλξη του βλεφαρικού χείλους προς τα έξω. Τραύμα, έγκαυμα, αλλεργικές αλλά και ακτινικές βλάβες (Britt και Burnstine, 1999, Piskiniene, 2006) ή και ιατρογενή αίτια μετά την αφαίρεση βλαβών από το δέρμα των βλεφάρων, μπορεί να το δημιουργήσουν (Rubin και συν. 2005, Caviggioli και συν. 2008, Salgarelli και συν. 2009, Chua και συν. 2011, Hesse, 2011).

Θεραπευτικά εφαρμόζονται εγχειρητικές τεχνικές ανάλογα με την αιτιολογία του εκτροπίου (Piskiniene, 2006). Η γενικευμένη οριζόντια χαλάρωση του εκφυλιστικού εκτροπίου αντιμετωπίζεται χειρουργικά με οριζόντια βράχυνση του βλεφάρου (Hesse, 2011, Barrett και Meyer, 2012, Goel και συν. 2013) ή σε συνδυασμό με βλεφαροπλαστική (επέμβαση Kuhnt-Szymanowski) (Abrams, 1964, Collin, 2006, Goel και συν. 2013). Όταν η χαλάρωση του βλεφάρου εντοπίζεται στον έξω ή στον έσω κανθό, εφαρμόζονται εγχειρητικές τεχνικές οι οποίες έχουν στόχο την επανατοποθέτηση του τένοντα του κανθού σε τέτοια θέση ώστε να εξαλειφθεί η χαλαρότητα του βλεφάρου, (Collin, 2006, Goel και συν. 2013). Όταν η βλάβη οφείλεται σε αδυναμία των κατασπόντων μυών του βλεφάρου εφαρμόζονται εγχειρητικές τεχνικές που αποσκοπούν στην βράχυνση και επανατοποθέτηση των μυών στο κάτω όριο του ταρσού ή στην περιοχή του κάτω δακρυϊκού σημείου (Collin, 2006, Chua και συν. 2011, Garza και συν. 2012). Η διάσταση των πετάλων του βλεφάρου, σαν αιτιολογικός παράγοντας του εκφυλιστικού εκτροπίου, μπορεί να αντιμετωπισθεί με την εφαρμογή ειδικής τεχνικής ραμμάτων ειστροφής, επιτυγχάνοντας την ειστροφή του βλεφαρικού χείλους και παράλληλα την σύνδεση και την επανατοποθέτηση των πετάλων του βλεφάρου (Burroughs και συν. 2003, Collin, 2006).

Η αντιμετώπιση του μηχανικού εκτροπίου γίνεται με την αφαίρεση της βλάβης που το προκαλεί. Απαιτείται ιδιαίτερη προσοχή κατά την αφαίρεση της βλάβης, ώστε να μην προκληθεί ιατρογενώς, ουλώδες εκτρόπιο (Collin, 2006). Το παραλυτικό εκτρόπιο αντιμετωπίζεται με εγχειρητικές τεχνικές που έχουν στόχο την υποστήριξη του βλεφάρου, την βράχυνση του στις περιοχές μέγιστης χαλάρωσης και την μείωση της μεσοβλεφάριας απόστασης (Schrom και Habermann, 2008). Στις τεχνικές αυτές περιλαμβάνονται η έσω κανθοπλαστική τύπου Lee, η έσω και η έξω ταρσορραφή, η ανύψωση του έξω κανθού, η υποστήριξη του βλεφάρου με ταινία περιτονίας, η χρήση δερματικού μοσχεύματος, αλλά και η ανύψωση της παρειάς ή του μέσου προσώπου (Chang και Olver, 2006, Collin, 2006, Schrom και Habermann, 2008).

Το ουλώδες εκτρόπιο αντιμετωπίζεται με την εφαρμογή της Z-πλαστικής με την οποία αυξάνεται το μήκος και μεταβάλλεται η διεύθυνση της ουλής με τη αμοιβαία μετάθεση δερματικών κρημνών κατά μήκος της. Όταν η ουλή φθάνει μέχρι το βλεφαρικό χείλος, δημιουργώντας εντομή, αφαιρείται αρχικά το τμήμα αυτό με πενταγωνική εκτομή και στη συνέχεια εφαρμόζεται η Z-πλαστική στο

ology (Piskiniene, 2006). The generalised horizontal laxity of involutional ectropion can be corrected surgically by shortening the eyelid (Hesse, 2011, Barrett and Meyer, 2012, Goel et al. 2013) or in combination with blepharoplasty (Kuhnt-Szymanowski procedure) (Abrams, 1964, Collin, 2006, Goel et al. 2013). If the laxity of the eyelid is located in the lateral or medial canthus, the selected surgical procedures aim at repositioning the canthus tendon in order to eliminate eyelid laxity (Collin, 2006, Goel et al. 2013). If the lesion results from weakness in the eyelid's orbicular muscle, the selected surgical procedures seek to shorten and reposition the muscles, in the lower tarsal margin, or in the area of the lacrimal point (Collin, 2006, Chua et al. 2011, Garza et al. 2012). If involutional ectropion is due to the widening of the eyelid lamellae, it can be treated by means of a special procedure that uses inverting sutures to the eyelid margin, while connecting and repositioning the eyelid lamellae (Burroughs et al. 2003, Collin, 2006).

Mechanical ectropion is normally treated by removing the lesion that causes it. Extra care should be taken to prevent iatrogenic, cicatricial ectropion (Collin, 2006). Paralytic ectropion can be corrected by means of surgical procedures that aim to support the eyelid, reduce its size at the areas of maximum laxity and reduce the palpebral fissure length (Schrom and Habermann, 2008). These procedures include the Lee medial canthoplasty, medial and lateral tarsorrhaphy, lateral canthus lift, eyelid support by means of fascia slings, skin grafts, and buccal or mid-face lift (Chang and Olver, 2006, Collin, 2006, Schrom and Habermann, 2008).

Cicatricial ectropion can be corrected by means of Z-plasty, whereby the length and direction of the scar can be changed using transposition skin grafts along the scar. If the scar reaches up to the eyelid margin and creates a crevice, this section is removed by pentagonal excision and then Z-plasty is implemented on the remaining parts of the scar (Tse and Neff, 2001, Collin, 2006). The use of free skin grafts from the upper eyelid, the back of the ear, the supraclavicular region, the inner arm surface or the inner femoral surface can produce satisfactory results in terms of defect reconstruction after the removal of scar tissue (Qian et al. 2006, Collin, 2006, Procianoy et al. 2009, Ozgur et al. 2011, Kim et al. 2013). In larger defects, local skin flaps can be used, such as nasolabial flaps, buccal advancement flaps, semicircular Tenzel flaps, Tripier and Mustardè flaps (Moschella et al. 1992, Manku et al. 2006, Kim et al. 2008). Skin flaps can be combined with free mucosal grafts, usually from the hard palate, or free cartilaginous nasal or ear grafts, mostly when the free eyelid margin needs to be supported (Collin, 2006).

The aim of the study is to present the experience of treating patients with post-traumatic/iatrogenic ectropion as gained at the Oral and Maxillofacial Surgery Clinic, "G.

Πίνακας 1
Πίνακας ασθενών με ουλώδες εκτρόπιο του κάτω βλεφάρου

α/α	Φύλο	Ηλικία	Αιτία εκτροπίου	Εφαρμοσθείσα θεραπεία
1	Α	42	Μετατραυματικό	Ρινοχειλικός κρημνός
2	Θ	39	Μετατραυματικό	Παρειακός προωθητικός κρημνός
3	Α	59	Μετατραυματικό	Παρειακός προωθητικός κρημνός
4	Θ	72	Ιατρογενές-μετεγχειρητικό	Ρινοχειλικός κρημνός
5	Α	38	Μετατραυματικό	Κρημνός Tripier
6	Α	67	Μετατραυματικό	Παρειακός προωθητικός κρημνός
7	Α	25	Μετατραυματικό	Κρημνός Tripier
8	Θ	57	Ιατρογενές-μετεγχειρητικό	Ρινοχειλικός κρημνός
9	Α	48	Μετατραυματικό	Κρημνός Tripier
10	Α	56	Μετατραυματικό	Παρειακός προωθητικός κρημνός
11	Α	62	Ιατρογενές-μετεγχειρητικό	Κρημνός Mustarde
12	Α	69	Ιατρογενές-μετεγχειρητικό	Παρειακός προωθητικός κρημνός
13	Α	62	Μετατραυματικό	Κρημνός Mustarde
14	Α	55	Μετατραυματικό	Κρημνός Tripier

υπόλοιπο τμήμα της ουλής (Tse και Neff, 2001, Collin, 2006). Η χρήση ελεύθερων δερματικών μοσχευμάτων από το άνω βλέφαρο, την οπίσθια επιφάνεια του ωτός, την υπερκλείδια περιοχή, την έσω επιφάνεια του βραχίονα και από την έσω μηριαία επιφάνεια προσφέρει ικανοποιητικά αποτελέσματα στην αποκατάσταση των ελλειμμάτων μετά την αφαίρεση του ουλώδους ιστού (Qian και συν. 2006, Collin, 2006, Procianoy και συν. 2009, Ozgur και συν. 2011, Kim και συν. 2013). Όταν το έλλειμμα έχει σχετικά μεγάλες διαστάσεις, χρησιμοποιούνται τοπικοί δερματικοί κρημνοί όπως ο ρινοχειλικός, ο παρειακός προωθητικός, ο ημικυκλικός κρημνός Tenzel και οι κρημνοί Tripier και Mustardè (Moschella και συν. 1992, Manku και συν. 2006, Kim και συν. 2008). Οι δερματικοί κρημνοί μπορούν να συνδυασθούν με ελεύθερα βλεννογόνια μοσχεύματα συνήθως από την σκληρή υπερώα ή με ελεύθερα χόνδρινα μοσχεύματα ρινός ή ωτός, κυρίως όταν απαιτείται υποστήριξη του ελεύθερου βλεφαρικού χείλους (Collin, 2006).

Σκοπός της εργασίας είναι η παρουσίαση της δεκαετούς εμπειρίας αντιμετώπισης περιπτώσεων μετατραυματικού-ιατρογενούς εκτρόπιου στην Κλινική Στοματικής και Γναθοπροσωπικής Χειρουργικής του Νοσοκομείου «Γ. Παπανικολάου» Θεσσαλονίκης.

ΥΛΙΚΟ ΚΑΙ ΜΕΘΟΔΟΣ

Δεκατέσσερις ασθενείς με μετατραυματικό-ιατρογενές ουλώδες εκτρόπιο, αποκαταστάθηκαν χειρουργικά στην Κλινική Στοματικής και Γναθοπροσωπικής Χειρουργικής του Νοσοκομείου «Γ. Παπανικολάου» της Θεσσαλονίκης στην δεκαετία 2003-2013. Η ηλικία των ασθενών κυμαινόταν από 25 μέχρι 72 έτη, με μέση ηλικία 53,6 έτη. Από τους ασθενείς οι 11 ήταν άνδρες και οι 3 γυναίκες (Πίνακας 1).

Σε όλες τις περιπτώσεις το ουλώδες εκτρόπιο αφορούσε

Papanikolaou" General Hospital in Thessaloniki, Greece, during ten years.

MATERIALS AND METHODS

Fourteen patients with post-traumatic/iatrogenic cicatricial ectropion were surgically treated at the Oral and Maxillofacial Surgery Clinic, "G. Papanikolaou" General Hospital in Thessaloniki, between 2003 and 2013. Patients' age ranged from 25 to 72 years old, with an average age of 53.6 years; 11 males and 3 females (Table 1). All patients suffered from cicatricial ectropion of the lower eyelid. In 10 patients, ectropion had resulted from injuries in the maxillofacial area; in 3 patients, ectropion had an iatrogenic aetiology and had resulted from the removal of lower eyelid skin lesions; there was also one patient whose cicatricial ectropion had relapsed following a surgical operation to correct it, which had in turn resulted from the removal of a basal cell carcinoma of the lower eyelid.

All patients were treated by means of surgical techniques using adjacent myocutaneous transposition flaps. General anaesthesia was used in 12 of our cases, while 2 patients were treated under local anaesthesia. The latter involved the injection of 1-2ml local anaesthetic containing 2% lidocaine with 1:80,000 adrenaline (Lignospan® Special) in the supraorbital or infraorbital foramen to anesthetise the upper and lower eyelids respectively, as well as the local infiltration of the tissues adjacent to the lower eyelid.

RESULTS

The following four surgical techniques were used: buccal advancement flaps (buccal subcutaneous pedicled advancement flaps) in 5 patients; Tripier method in 4 pa-

Table 1
Patients with cicatricial lower lid ectropion

no	Gender	Age	Ectropion aetiology	Therapeutic method
1	M	42	Post- traumatic	Nasolabial flap
2	F	39	Post- traumatic	Advancement buccal flap
3	M	59	Post- traumatic	Advancement buccal flap
4	F	72	Iatrogenic/post-operative	Nasolabial flap
5	M	38	Post- traumatic	Tripier flap
6	M	67	Post- traumatic	Advancement buccal flap
7	M	25	Post- traumatic	Tripier flap
8	F	57	Iatrogenic/post-operative	Nasolabial flap
9	M	48	Post- traumatic	Tripier flap
10	M	56	Post- traumatic	Advancement buccal flap
11	M	62	Iatrogenic/post-operative	Mustarde flap
12	M	69	Iatrogenic/post-operative	Advancement buccal flap
13	M	62	Post- traumatic	Mustarde flap
14	M	55	Post- traumatic	Tripier flap

στο κάτω βλέφαρο. Ο τραυματισμός της γναθοπροσωπικής περιοχής ήταν η αιτία του εκτροπίου σε 10 ασθενείς, σε 3 ασθενείς το εκτρόπιο προκλήθηκε ιατρογενώς, κατόπιν αφαίρεσης βλαβών του δέρματος του κάτω βλεφάρου, ενώ υπήρχε και μια περίπτωση ασθενούς που εμφάνισε ουλώδες εκτρόπιο ως υποτροπή χειρουργικής επέμβασης για την αποκατάσταση ουλώδους ιατρογενούς εκτροπίου μετά από αφαίρεση βασικοκυτταρικού καρκινώματος από το δέρμα του κάτω βλεφάρου.
Όλοι οι ασθενείς αντιμετωπίστηκαν χειρουργικά με εγχειρητικές τεχνικές μεταθετών μυοδερματικών γειτονικών κρημνών. Σε 12 περιπτώσεις χρησιμοποιήθηκε γενική αναισθησία ενώ σε 2 ασθενείς η αποκατάσταση έγινε με τοπική αναισθησία. Για την εφαρμογή της τοπικής αναισθησίας, έγινε έγχυση 1-2ml τοπικού αναισθητικού λιδοκαΐνης 2% με αδρεναλίνη 1:80000 (Lignospan® Special), στο υπερκόγχιο ή υποκόγχιο τρήμα για το άνω και το κάτω βλέφαρο αντίστοιχα, όπως και τοπική διήθηση των παρακείμενων του κάτω βλεφάρου ιστών.

ΑΠΟΤΕΛΕΣΜΑΤΑ

Εφαρμόσθηκαν τέσσερις χειρουργικές μέθοδοι ως εξής: σε 5 ασθενείς χρησιμοποιήθηκε παρειακός προωθητικός κρημνός (παρειακός μισχωτός δερμοϋποδόριος προωθητικός κρημνός), σε 4 ασθενείς η μέθοδος Tripier (μεταθετός κρημνός από το άνω βλέφαρο), σε 3 ασθενείς χρησιμοποιήθηκε ρινοχειλικός κρημνός (δερμοϋποδόριος μισχωτός κεφαλικά στηριζόμενος μεταθετός ρινοχειλικός κρημνός) και σε 2 ασθενείς εφαρμόσθηκε η μέθοδος Mustardè (παρειακός περιστροφικός κρημνός).
Η μετεγχειρητική παρακολούθηση των ασθενών ήταν μετά 1 μήνα, 3 μήνες, 6 μήνες και 12 μήνες. Οι παράμετροι που αξιολογήθηκαν ήταν η επούλωση της ουλής, η σύγκλειση της βλεφαρικής σχισμής, η παρουσία ή απουσία φλεγμονής του επιπεφυκότα και η παρουσία ή απου-

tients (transposition flaps in the upper eyelid), nasolabial flaps (nasolabial subcutaneous pedicled cephalically--supported transposition flaps) in 3 patients; and Mustardè's method (buccal rotational flaps) in 2 patients.
Patient follow-up was conducted 1 month, 3 months, 6 months and 12 months postoperatively. During this follow-up period, the following parameters were assessed: wound healing, narrowing of the palpebral fissure, the presence or absence of conjunctival inflammation, and the presence or absence of epiphora. The postoperative course of all patients was satisfactory without any complications. The results were satisfying at all postoperative follow up intervals. The eyelid skin tone did not change after the surgical correction, while the function of the lower eyelid was restored in all cases, with immediate satisfactory results and no relapses. Conjunctivitis or increased lacrimation were not observed in any of the patients. A number of representative cases are presented below.

Case 1

In case 1 (patient no 4 of Table 1), nasolabial subcutaneous pedicled cephalically -supported transposition flap was used, under local anaesthesia (Fig. 1).
After marking the skin with methylene blue (Fig. 2), the scar tissue was removed, while at the same time the nasolabial flap was lifted, after it had been carefully dissected in the subcutaneous plane (Fig. 3, 4). The flap was rotated, adjusted and sutured in the area of the lower eyelid skin defect, while the wound in the donor site was sutured back together in one stage (Fig. 5). In order to achieve the best possible adjustment of the flap and prevent the creation of dead space, compression dressing was applied (Fig. 6).
The patient's postoperative course was smooth and uneventful, with the exception of limited bruising at the flap

Εικ. 1. Η ασθενής με εκτρόπιο του κάτω βλεφάρου αριστερά, λόγω αφαίρεσης βασικοκυτταρικού καρκινώματος, προ ενός έτους, περίπου.
Fig. 1. A patient with ectropion in the lower eyelid (left), which had resulted from basal cell carcinoma removal approximately a year earlier.

Εικ. 7. Η ασθενής έξι μήνες μετά.
Fig. 7. The patient, six months later.

Εικ. 2. Σχεδιασμός των τομών.
Fig. 2. Incision marking.

Εικ. 3. Αφαίρεση του ουλώδους ιστού από το δέρμα του κάτω βλεφάρου.
Fig. 3. The scar tissue was removed from the lower eyelid skin.

Εικ. 4. Παρασκευή και υπέγερση του ρινοχειλικού κρημνού.
Fig. 4. The nasolabial flap was prepared and lifted.

Εικ. 5. Συρραφή του κρημνού στην περιοχή του δερματικού ελλείμματος. Άμεση σύγκλειση της δότριας περιοχής.
Fig. 5. The flap was sutured in the area of the skin defect. The donor site was immediately sutured back together.

Εικ. 6. Πιεστική επίδεση επί του κρημνού.
Fig. 6. Compression dressing was applied onto the flap.

σία δακρύρροιας. Η μετεγχειρητική πορεία όλων των ασθενών ήταν ικανοποιητική χωρίς επιπλοκές. Η χροιά του δέρματος του βλεφάρου δεν άλλαξε μετά την χειρουργική αποκατάσταση, ενώ σε όλες τις περιπτώσεις η αποκατάσταση της λειτουργίας του κάτω βλεφάρου ήταν άμεση και ικανοποιητική, χωρίς υποτροπή της βλάβης. Σε κανένα ασθενή επίσης δεν παρατηρήθηκε επιπεφυκίτιδα ή δακρύρροια. Αντιπροσωπευτικές περιπτώσεις ασθενών περιγράφονται στην συνέχεια.

1η Περίπτωση

Πρόκειται για την ασθενή με α/α 4 (Πίνακας 1), στην οποία εφαρμόσθηκε υπό τοπική αναισθησία, δερμοϋποδόριος μισχωτός κεφαλικά στηριζόμενος μεταθετός ρινοχειλικός κρημνός (Εικ. 1).

Με κυανούν του μεθυλενίου σχεδιάσθηκαν οι τομές (Εικ. 2) και στη συνέχεια αφαιρέθηκε ο ουλώδης ιστός από το δέρμα του κάτω βλεφάρου με ταυτόχρονη υπέγερση του ρινοχειλικού κρημνού, ο οποίος παρασκευάστηκε προσεκτικά στο υποδόριο επίπεδο (Εικ. 3,4). Ο ρινοχειλικός

donor site. About half a year postoperatively, lower eyelid ectropion reconstruction had produced satisfactory results in both aesthetic and functional terms (Fig. 7).

Case 2

In case 2 (patient no 5 of the Table), Tripier method under local anaesthesia too, was applied (Fig. 8, 9). Methylene blue was used to mark the incisions on the skin (Fig. 10), the scar tissue was then removed from the lower eyelid skin, the flap was lifted and rotated from the upper eyelid in order to be repositioned and sutured onto the lower eyelid (Fig. 11), followed by application of compression dressing (Fig. 12). There were no postoperative complications, and the surgical outcome was deemed very satisfactory in both aesthetic and functional terms.

Case 3

Tripier's method was also used in patient no 7, under general anaesthesia (Fig. 13).

More precisely, after the scar tissue had been removed from the infraorbital area, a skin flap was lifted from the

Εικ. 8. Έντονη ουλοποίηση της υποκογχίου περιοχής με απώλεια του οφθαλμικού βολβού λόγω τροχαίου ατυχήματος.
Fig. 8. Increased cicatrisation in the infraorbital area and absence of the eye bulb due to a car accident

Εικ. 9. Η χειρουργική επέμβαση έγινε υπό τοπική αναισθησία.
Fig. 9. The surgical procedure was carried out under local anaesthesia.

Εικ. 10. Σχεδιασμός των τομών. Ο ασθενής φέρει τεχνητό πρόθεμα οφθαλμικού βολβού.
Fig. 10. Incision marking. The patient has an artificial eye bulb implant.

κρημνός περιστράφηκε, προσαρμόστηκε και συρράφτηκε στην περιοχή του δερματικού ελλείμματος του κάτω βλεφάρου, ενώ η δότρια περιοχή αποκαταστάθηκε άμεσα με συρραφή του τραύματος (Εικ. 5). Για την καλύτερη προσαρμογή του κρημνού και την αποφυγή δημιουργίας νεκρού χώρου εφαρμόσθηκε πιεστική επίδεση (Εικ. 6).
Η μετεγχειρητική πορεία ήταν ομαλή χωρίς επιπλοκές, εκτός από την δημιουργία περιορισμένης εκχύμωσης στην δότρια περιοχή του κρημνού. Η αποκατάσταση του εκτροπίου του κάτω βλεφάρου ήταν ικανοποιητική τόσο αισθητικά όσο και λειτουργικά, μισό χρόνο περίπου μετά την χειρουργική επέμβαση (Εικ. 7).

2η Περίπτωση

Η δεύτερη περίπτωση αφορά στον ασθενή με α/α 5 στον οποίο εφαρμόσθηκε επίσης υπό τοπική αναισθησία η μέθοδος Tripier (Εικ. 8, 9). Αφού σχεδιάσθηκαν οι τομές (Εικ. 10), αφαιρέθηκε ο ουλώδης ιστός από το δέρμα του κάτω βλεφάρου, έγινε η υπέγερση και περιστροφή του κρημνού από το άνω βλέφαρο ώστε να τοποθετηθεί και να συρραφτεί στο κάτω βλέφαρο (Εικ. 11) με τοποθέτηση ταυτόχρονα, πιεστικής επίδεσης (Εικ. 12). Δεν υπήρξαν επιπλοκές κατά την μετεγχειρητική περίοδο και το αποτέλεσμα κρίθηκε αρκετά ικανοποιητικό από αισθητική και λειτουργική άποψη.

3η Περίπτωση

Στην περίπτωση του ασθενούς με α/α 7 εφαρμόσθηκε επίσης η μέθοδος Tripier, υπό γενική αναισθησία (Εικ. 13). Μετά την αφαίρεση τμήματος ουλώδους ιστού από την υποκόγχια περιοχή έγινε υπέγερση δερματικού κρημνού από το άνω βλέφαρο, με τη βάση του κρημνού προς τον έσω κανθό και στη συνέχεια περιστροφή και συρραφή στην υποκόγχια περιοχή (Εικ. 14). Μετεγχειρητικά δεν υπήρξαν επιπλοκές, ενώ το αποτέλεσμα κρίθηκε ικανοποιητικό από αισθητική και λειτουργική άποψη, με εξαίρεση τη μικρή μείωση του μήκους της βλεφαρικής σχισμής σε σχέση με την απέναντι πλευρά (Εικ. 15).

Εικ. 11. Ο κρημνός από το άνω βλέφαρο έχει περιστραφεί και συρραφεί στο κάτω βλέφαρο.
Fig. 11. The flap from the upper eyelid was rotated and sutured onto the lower eyelid.

Εικ. 12. Πιεστική επίδεση επί του κρημνού.
Fig. 12. Compression dressing was applied onto the flap.

upper eyelid, with the flap's base towards the medial canthus, and was then rotated and sutured in the supraorbital area (Fig. 14). There were no postoperative complications, and the surgical outcome was deemed satisfactory in both aesthetic and functional terms, with the exception of a slight reduction in the length of the palpebral fissure compared to the contralateral side (Fig. 15).

Case 4

Case 4 (patient no 10) involved a buccal advancement flap that was performed under general anaesthesia (Fig. 16). The flap was marked with its base towards the cheek and its tip towards the medial canthus and nasion area (Fig. 17). The flap was lifted, advanced and sutured into its new position, so that the lower eyelid could move as close to the eye as possible and correct the ectropion (Fig. 18a, b, c).
The patient's postoperative course was satisfactory with no complications. There was no relapse, twelve months after the operation.

Εικ. 13. Ουλώδες εκτρόπιο του κάτω βλεφάρου με παρεκτόπιση του έσω κανθού.
Fig. 13. Lower eyelid cicatrical ectropion with medial canthus displacement.

Εικ. 14. Δερματικός κρημνός από το άνω βλέφαρο περιστρέφεται και συρράπτεται επί του δερματικού ελλείμματος του κάτω βλεφάρου.
Fig. 14. A skin flap was lifted from the upper eyelid and was rotated and sutured onto the lower eyelid skin defect

Εικ. 15. Αποκατάσταση του εκτροπίου. Η βλεφαρική σχισμή έχει μικρότερο μήκος συγκριτικά με την απέναντι πλευρά.
Fig. 15. Ectropion correction. The palpebral fissure was shorter than that on the opposite side.

4η Περίπτωση

Πρόκειται για τον ασθενή με α/α 10 στον οποίο εφαρμόσθηκε υπό γενική αναισθησία παρειακός προωθητικός κρημνός (Εικ. 16). Ο κρημνός σχεδιάσθηκε με τη βάση του προς την παρειά και την κορυφή του προς τον έσω κανθό και την περιοχή του ριζορρινίου (Εικ. 17). Μετά την υπεγερσή του προωθήθηκε και συρράφθηκε σε νέα θέση ώστε το κάτω βλέφαρο να μετακινηθεί σε πλησιέστερη προς τον οφθαλμό θέση και να αποκατασταθεί το εκτρόπιο (Εικ. 18α,β,γ).

Η μετεγχειρητική πορεία του ασθενούς ήταν ικανοποιητική χωρίς επιπλοκές. Υποτροπή του εκτροπίου δεν παρατηρήθηκε, αντίθετα διατηρήθηκε το αισθητικό αποτέλεσμα σε καλά επίπεδα και τους επόμενους δώδεκα μήνες μετά την χειρουργική επέμβαση.

5η Περίπτωση

Πρόκειται για τον ασθενή με α/α 11 που αντιμετωπίστηκε υπό γενική αναισθησία (Εικ. 19). Ο ουλώδης ιστός αφαιρέθηκε και η αποκατάσταση του ελλείμματος έγινε με περιστροφικό παρειακό κρημνό Mustardè σε συνδυασμό με χονδροβλεννογόνιο μόσχευμα από το ρινικό διάφραγμα. Με κυανούν του μεθυλενίου σχεδιάσθηκαν αρχικά οι τομές (Εικ. 20) και στη συνέχεια, αφαιρέθηκε ο ουλώδης ιστός, σφηνοειδούς σχήματος με τη βάση στο χείλος του κάτω βλεφάρου και την κορυφή του στην υποκόγχια περιοχή (Εικ. 21). Ο παρειακός περιστροφικός κρημνός παρασκευάσθηκε προσεκτικά (Εικ. 22) και πριν την περιστροφή και καθήλωσή του στη θέση του ελλείματος έγινε διάνοιξη του δεξιού ρώθωνα της ρινός για τη λήψη χονδροβλεννογονίου μοσχεύματος από το ρινικό διάφραγμα (Εικ. 23). Για αποφυγή διάτρησης του διαφράγματος, το βλεννογονοπεριχόνδριο της μιάς πλευράς αφήνεται στην αρχική του θέση. Οι διαστάσεις του μοσχεύματος ήταν περίπου όσο το έλλειμμα του ταρσού και καθορίσθηκαν με τη βοήθεια μήτρας (Εικ. 24). Το ληφθέν μόσχευμα προσαρμόσθηκε στην περιοχή του ελλείμματος και συρράφθηκε με τα εναπομείναντα τμήματα του ταρσού και του επιπεφυκότα (Εικ. 25).

Εικ. 16. Παρουσία δύσμορφων ουλών στην δεξιά υποκόγχια περιοχή.
Fig. 16. Dismorphic scars in the right infraorbital area.

Εικ. 17. Η βάση του κρημνού είναι προσανατολισμένη προς την παρειά και η κορυφή του προς τον έσω κανθό.
Fig. 17. The flap's base was looking towards the cheek and its tip towards the medial canthus.

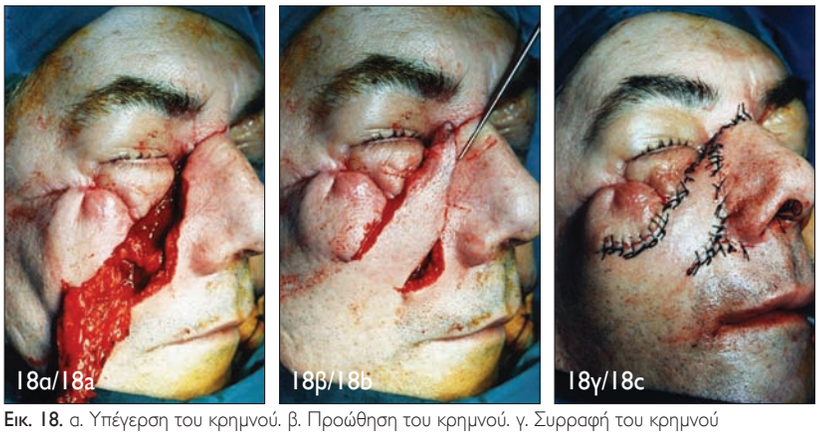

Εικ. 18. α. Υπέγερση του κρημνού. β. Προώθηση του κρημνού. γ. Συρραφή του κρημνού στη νέα του θέση.
Fig. 18. a. Flap lift. b. Flap advancement. c. The flap was sutured in its new position.

Case 5

In this case (patient no 11), Mustardè's method was used for the reconstruction under general anaesthesia (Fig. 19). The scar tissue was removed and the defect was reconstructed by means of a Mustardè flap, combined with a chondromucosal graft from the nasal diaphragm. Methylene blue was used to mark the incisions on the skin (Fig. 20) and then the scar tissue was removed in sphenoid form, with its base at the margin of the lower eyelid and its tip at the infraorbital area (Fig. 21a, b). The buccal rotation flap was carefully dissected (Fig. 22) and, before it was rotated and immobilised in the area of the defect,

Εικ. 19. Ο ουλώδης ιστός καταλαμβάνει τα 2/3 της επιφάνειας του δέρματος του κάτω βλεφάρου.
Fig. 19. The scar tissue covered 2/3 of the lower eyelid skin surface.

Εικ. 20. Σχεδιασμός των τομών
Fig. 20. Incision marking.

Εικ. 21. Εκτομή σφηνοειδούς τμήματος ουλώδους ιστού.
Fig. 21. The scar tissue was removed in sphenoid form.

Εικ. 22. Παρασκευή και υπέγερση του παρειακού περιστροφικού κρημνού.
Fig. 22. The buccal rotation flap was prepared and lifted.

Εικ. 23. Διάνοιξη του δεξιού ρώθωνα της ρινός και λήψη μοσχεύματος από το διάφραγμα.
Fig. 23. The left nasal nostril was opened and the graft was taken from the diaphragm.

Εικ. 24. Οι διαστάσεις του μοσχεύματος προσδιορίσθηκαν με τη βοήθεια μήτρας.
Fig. 24. The graft's dimensions were determined by means of a cast.

Εικ. 25. Το χονδροβλεννογόνιο μόσχευμα προσαρμόζεται στην περιοχή του ελλείμματος και συρράπτεται με τα εναπομείναντα τμήματα του ταρσού και του επιπεφυκότα.
Fig. 25. The chondromucosal graft was adjusted in the area of the defect and sutured onto the remaining parts of the tarsus and conjunctiva

Ο παρειακός κρημνός μετά την υπέγερση και την κινητοποίηση του συρράφθηκε στην περιοχή του ελλείμματος και επί του βλεννοχόνδρινου μοσχεύματος για κατά α' σκοπό επούλωση (Εικ. 26α,β). Η μετεγχειρητική πορεία του ασθενούς ήταν ικανοποιητική χωρίς επιπλοκές. Δεν παρατηρήθηκε διαταραχή λειτουργίας του προσωπικού νεύρου (Εικ. 27) ενώ ο ασθενής ένα χρόνο μετεγχειρητικά δεν παρουσίασε υποτροπή του εκτροπίου.

ΣΥΖΗΤΗΣΗ

Η χαλάρωση και η στροφή του βλεφαρικού χείλους, που παρατηρείται στο εκτρόπιο, ανεξάρτητα από την αιτιολογία της βλάβης, έχει σαν αποτέλεσμα την απομάκρυνση του κάτω δακρυϊκού σημείου από τον βολβό και την έκθεση του κάτω βολβικού επιπεφυκότα. Συνέπεια των ανωτέρω είναι η επιφορά δακρύων λόγω μη επαρκούς

the right nostril was opened to take a chondromucosal graft from the nasal diaphragm (Fig. 23). The mucoperichondrium of one side was left in its original position to protect rupturing of the diaphragm through obtaining the graft; the latter was approximately the size of the tarsal defect, determined by means of a cast (Fig. 24). The chondromucosal graft was adjusted in the area of the defect and sutured onto the remaining parts of the tarsus and conjunctiva (Fig. 25).

Having been lifted and mobilised, the buccal flap was then sutured into the area of the defect and onto the chondromucosal graft, to heal by first intention (Fig. 26a, b). The patient's postoperative course was satisfactory, without any complications. Facial nerve function was not found to have been impaired (Fig. 27), while a year after the operation the patient was relapse-free.

Εικ. 26. Συρραφή του κρημνού. Πλάγια (α) και πρόσθια (β) όψη.
Fig. 26. The flap was sutured. Side (a) and front (b) view.

Εικ. 27. Μετεγχειρητικός έλεγχος του ασθενούς. Δεν παρατηρείται διαταραχή λειτουργίας του προσωπικού νεύρου.
Fig. 27. Postoperative follow-up of the patient. No facial nerve disorder can be observed.

αποχέτευσης, η κερατοεπιπεφυκίτιδα αλλά και η μεταπλασία του βολβικού και του ταρσικού επιπεφυκότα (Ψύλλας, 1996, Rubin και συν. 2005, Nikkhah και συν. 2012, Barrett και Meyer, 2012, Salgarelli και συν. 2012, Wetton και συν. 2012).

Για τους ανωτέρω λόγους κρίνεται απαραίτητη η αντιμετώπιση του εκτροπίου που είναι κυρίως χειρουργική ενώ ιδιαίτερη σημασία έχει η πρόληψη δημιουργίας ιατρογενούς ουλώδους εκτροπίου. Για τον λόγο αυτό, είναι προτιμότερο η οποιαδήποτε αφαίρεση βλάβης από το δέρμα του βλεφάρου να γίνεται κάθετα, ώστε η μετεγχειρητική ουλή να ασκεί τη μικρότερη δυνατή έλξη στο βλεφαρικό χείλος (Salgarelli και συν. 2012). Ιδιαίτερη σημασία για την πρόληψη δημιουργίας ουλώδους εκτροπίου, έχουν και τα χειρουργικά μέσα που θα χρησιμοποιηθούν. Η χρήση της διαθερμίας αναφέρεται ότι μπορεί να προκαλέσει βλάβη σε παρακείμενες δομές και κυρίως στον κερατοειδή αλλά και έντονη ουλοποίηση της περιοχής (Bellaney, 2004). Αντίθετα η χρήση Laser επιτυγχάνει καλύτερα αποτελέσματα (Blanco και συν. 2007). Στους ασθενείς της παρούσας μελέτης εφαρμόστηκαν εγχειρητικές τεχνικές με τη χρήση νυστεριού, επιτυγχάνοντας ικανοποιητικά αποτελέσματα, τόσο αισθητικά όσο και λειτουργικά.

Η Ζ-πλαστική τεχνική που προϋποθέτει την παρουσία μικρής σχετικά ουλής, δεν εφαρμόσθηκε στους ασθενείς μας που παρουσίαζαν έντονη ουλοποίηση στην υποκόγχια περιοχή και στο δέρμα του κάτω βλεφάρου είτε λόγω των ατυχημάτων είτε λόγω των χειρουργικών χειρισμών που είχαν προηγηθεί για τη διόρθωση του εκτροπίου ή για την αφαίρεση των δερματικών αλλοιώσεων.

Η χρήση ελευθέρων μοσχευμάτων δέρματος προϋποθέτει σχετικά μικρά δερματικά ελλείμματα. Στις περιπτώσεις των ασθενών μας χρησιμοποιήθηκαν τοπικοί δερματικοί κρημνοί, λόγω μεγαλύτερων δερματικών ελλειμμάτων (Wetton και συν. 2012) αλλά και για αισθητικούς λόγους. Με τους τοπικούς δερματικούς κρημνούς επι-

DISCUSSION

Regardless of its aetiology, the laxity and turning of the eyelid margin that is observed in eyelid ectropion causes the lower lacrimal point to move away from the eye bulb and exposes the lower eye bulb conjunctiva. This may lead to excessive tearing (epiphora) due to insufficient tear drainage, keratoconjunctivitis or metaplasia in the eye bulb and tarsal conjunctiva (Rubin et al. 2005, Nikkhah et al. 2012, Barrett and Meyer, 2012, Salgarelli et al. 2012, Wetton et al. 2012).

Therefore, the surgical correction of ectropion is deemed necessary. Within this framework, the need to prevent iatrogenic cicatricial ectropion is paramount. The removal of the lesion from the eyelid skin needs to be performed vertically, so that the postoperative scar pulls as less as possible the eyelid margin (Salgarelli et al. 2012).

The surgical means used play an important role in the prevention of cicatricial ectropion. It has been reported that the use of electrocautery (diathermy) can damage adjacent structures, particularly the cornea, and cause increased cicatrisation in the area (Bellaney, 2004). The use of Laser, on the other hand, has been reported to have better results (Blanco et al. 2007). In all cases presented, we used scalpel-based surgical procedures, which produced satisfactory results, in both aesthetic and functional terms.

Z-plasty, which is often used in the correction of cicatricial ectropion, was not used in our patients as it is only suitable for relatively small scars. All our patients had increased levels of cicatrisation in the infraorbital area and lower eyelid skin, which had resulted from injuries or previous surgical interventions to correct ectropion or remove skin lesions.

The use of free skin grafts is suitable for relatively small skin defects. Local skin flaps were used in our patients due to the larger size of their skin defects (Wetton et al. 2012), and also for aesthetic reasons. Local skin flaps can

τυγχάνονται καλύτερα αισθητικά αποτελέσματα σε σχέση με τη χροιά του δέρματος, γιατί λαμβάνονται από περιοχές παρακείμενες της βλάβης. Αντίθετα στα ελεύθερα δερματικά μοσχεύματα, ιδίως όταν η δότρια περιοχή βρίσκεται σε απομακρυσμένη περιοχή, είναι δυνατό να παρατηρηθεί διαφορά στο χρώμα του δέρματος (Hesse, 2011, Xue και συν. 2012).

Η βιωσιμότητα των κρημνών που χρησιμοποιούνται για την ανακατασκευή των βλεφάρων εξαρτάται συχνά από το γεγονός ότι τμήμα του κρημνού συμπεριφέρεται σαν ελεύθερο μόσχευμα. Για το λόγο αυτό απαιτείται πιεστική επίδεση στους κρημνούς και όχι μόνο στα ελεύθερα μοσχεύματα (Collin, 2006, Ozgur και συν. 2011, Actis και Actis, 2011). Στην πλειοψηφία των ασθενών μας, ανάλογα με την εγχειρητική τεχνική, εφαρμόσαμε πιεστική επίδεση, χωρίς επιπλοκές και με αρκετά καλά αποτελέσματα.

Σε τρείς ασθενείς χρησιμοποιήσαμε κεφαλικά στηριζόμενο ρινοχειλικό κρημνό. Πρόκειται για κρημνό ο οποίος εκτός από το βλέφαρο, χρησιμοποιείται για την αποκατάσταση ελλειμμάτων της παρειάς, της γλώσσας, της ρινός, της συγχειλίας αλλά και του εδάφους του στόματος (Varghese και συν. 2001, El-Marakby, 2005, Singh και συν. 2012). Έχει πλούσια αιμάτωση λόγω της άρδευσής του από την γωνιαία αρτηρία, την υποκόγχια και την εγκάρσια προσωπική (El-Marakby, 2005, Xue και συν. 2012, Zhang και συν. 2012, Singh και συν. 2012, Rai και συν. 2013). Μπορεί να χρησιμοποιηθεί και σαν νησιδωτός κρημνός, υποδόρια στηριζόμενος (Zhang και συν. 2012). Η υπέγερση του κρημνού μπορεί να γίνει και υπό τοπική αναισθησία (Xue και συν. 2012). Σε ασθενή μας που η εγχειρητική διαδικασία πραγματοποιήθηκε υπό τοπική αναισθησία δεν υπήρξαν ιδιαίτερα προβλήματα, ενώ το αποτέλεσμα και στους τρεις ασθενείς, μετά τους πρώτους έξι μήνες, κρίθηκε ικανοποιητικό, παρόλο που το πάχος του ρινοχειλικού κρημνού ήταν σαφώς μεγαλύτερο από το πάχος του δέρματος του βλεφάρου.

Η μέθοδος Tripier αναφέρεται στη λήψη ενός δίμισχου δερματικού ή μυοδερματικού κρημνού από το άνω βλέφαρο και συρραφή επί του κάτω βλεφάρου (Verna και συν. 2009). Περιγράφτηκε πρώτη φορά από τον Léon Tripier το 1989 ενώ πολλές παραλλαγές της τεχνικής έχουν αναφερθεί στη βιβλιογραφία (Elliot και Britto, 2004). Πρόκειται για μια σχετικά εύκολη τεχνική, η οποία μπορεί να εφαρμοσθεί υπό τοπική αναισθησία, δίνοντας αρκετά καλό αισθητικό αποτέλεσμα, γιατί η λήψη του γίνεται από παρακείμενη περιοχή με ίδια χροιά δέρματος (Vuppalapati και Niranjan, 2005). Η τεχνική δεν ενδείκνυται σε περίπτωση εκτεταμένου δερματικού ελλείμματος λόγω έντονης ουλοποίησης του κάτω βλεφάρου και της υποκογχίου περιοχής.

Τα αποτελέσματα της μετεγχειρητικής παρακολούθησης και στους τέσσερις ασθενείς που εφαρμόστηκε η εν λόγω τεχνική κρίνονται ικανοποιητικά. Εφαρμόσθηκε και παραλλαγή της μεθόδου με μονόμισχο κρημνό. Σε τρεις περιπτώσεις η βάση του κρημνού ήταν στον έξω κανθό,

help achieve better aesthetic results in terms of skin tone, as they originate from areas that are adjacent to the lesion. On the other hand, free skin grafts can result in skin tone differences, particularly when they originate from distal donor sites (Hesse, 2011, Xue et al. 2012).

The viability of flaps used in the reconstruction of eyelids is often determined by the fact that part of the flap behaves like a free graft. Therefore, the application of compression dressings is necessary not only in free grafts, but also in pedicled flaps (Collin, 2006, Ozgur et al. 2011, Actis and Actis, 2011). Depending on the surgical procedure, compression dressings were used in the majority on our patients, without any complications and with very good results.

In 3 of our patients, we used cephalically-supported nasolabial flaps. This flap type is used in the reconstruction of defects not only in the eyelid, but also in the cheek, tongue, nose and lip commissure, as well as the mouth floor (Varghese et al. 2001, El-Marakby, 2005, Singh et al. 2012). It has rich blood supply due to its origins in the angular, infraorbital and transverse facial arteries (El-Marakby, 2005, Xue et al. 2012, Zhang et al. 2012, Singh et al. 2012, Rai et al. 2013). It can also be used as a subcutaneously-based island flap (Zhang et al. 2012) and it can be lifted under local anaesthesia (Xue et al. 2012). In one of our patients, the surgical procedure was performed under local anaesthesia, without any particular issues. Six months later the result was deemed satisfactory in all three patients, despite the fact that the nasolabial flap was clearly thicker than the eyelid skin.

Tripier's method involves obtaining a cutaneous or myocutaneous pedicled flap from the upper eyelid and suturing it onto the lower eyelid (Verna et al. 2009). It was first described by Léon Tripier in 1989, while several variations of this technique have been presented in the literature (Elliot and Britto, 2004).

It is a relatively easy procedure that can be used under local anaesthesia and produce very good aesthetic results, as the flap is obtained from an adjacent area, where the skin tone is the same (Vuppalapati and Niranjan, 2005). This technique is not recommended for use in extensive skin defects as can cause a high degree of cicatrisation in the lower eyelid and infraorbital area.

All four patients who underwent this technique had satisfactory postoperative follow-up results. A variation of this method involving a unipedicled flap was also used. In three of the cases, the base of the flap was in the lateral canthus. In the fourth case, the base was in the medial canthus, whereby the patient's medial canthus displacement was also corrected.

Mustardè flaps were used in two patients who had a high degree of cicatrisation throughout the lower eyelid skin. The flap was lifted under general anaesthesia, in the subcutaneous plane, taking extra care to prevent injuries to the facial nerve branches. The flap is outlined by an incision extending from the lateral canthus, to the temporal

ενώ στην τέταρτη περίπτωση η βάση ήταν στον έσω κανθό και το σημαντικότερο ήταν ότι παράλληλα αντιμετωπίσθηκε και η παρεκτόπιση του έσω κανθού που παρουσίαζε ο συγκεκριμένος ασθενής.

Τον κρημνό Mustardè, τον χρησιμοποιήσαμε σε δύο ασθενείς με έντονη ουλοποίηση σε όλη σχεδόν την έκταση του δέρματος του κάτω βλεφάρου. Η υπέγερση του κρημνού γίνεται υπό γενική αναισθησία, σε υποδόριο επίπεδο με προσοχή ώστε να μην τραυματιστεί κάποιος κλάδος του προσωπικού νεύρου. Ο κρημνός οριοθετείται από μιά τομή η οποία εκτείνεται από τον έξω κανθό, φέρεται στην κροταφική περιοχή και στη συνέχεια έμπροσθεν του ωτός. Μετά την κινητοποίηση του περιστρέφεται και συρράπτεται στην περιοχή του ελλείμματος (Shah και συν. 2012).

Στον έναν ασθενή, ο κρημνός Mustardè χρησιμοποιήθηκε σε συνδυασμό με χονδροβλεννογόνιο μόσχευμα, το οποίο προσφέρει ικανοποιητική στήριξη στο βλέφαρο και συμβάλλει στον σχηματισμό καλύτερου βλεφαρικού χείλους (Moschella και συν. 1992, Collin, 2006, Wetton και συν. 2012). Επιπλέον τα καλυκοειδή κύτταρα του ρινικού βλεννογόνου προσφέρουν βλέννη στα δάκρυα, βοηθώντας παράλληλα στην ανακούφιση των ασθενών με έντονη ξηροφθαλμία (Collin, 2006). Εναλλακτικά μπορεί να χρησιμοποιηθεί μόσχευμα χόνδρου ωτός (Parodi και συν. 2013) ή ταινία περιτονίας για την υποστήριξη του κάτω βλεφάρου (Qian και συν. 2006). Υποτροπή μπορεί εύκολα να συμβεί λόγω της συρρίκνωσης και μη σωστής στήριξης του κρημνού. Αυτό μπορεί να προληφθεί με την συρραφή της εν τω βάθει επιφάνειας του κρημνού στο έξω κογχικό χείλος πάνω από τον νέο έξω κανθό (Collin, 2006). Τα αποτελέσματα ήταν ικανοποιητικά και για τους δύο ασθενείς μας, οι οποίοι δεν εμφάνισαν επιπλοκές από το προσωπικό νεύρο αλλά ούτε και υποτροπή της βλάβης, 12 μήνες μετά την χειρουργική επέμβαση.

Στους τοπικούς κρημνούς περιλαμβάνονται και οι παρειακοί προωθητικοί κρημνοί, οι οποίοι έχουν αρκετά καλή αιμάτωση, υπεγείρονται με τοπική αναισθησία και εκτός από δερματικό μίσχο μπορούν να έχουν και υποδόρια στήριξη. Ικανοποιητικά σχετικά αποτελέσματα είχαμε και στους πέντε ασθενείς, στους οποίους εφαρμόσαμε τη συγκεκριμένη τεχνική.

Το μειονέκτημα του μεγαλύτερου πάχους του κρημνού σε σχέση με το δέρμα του βλεφάρου εξαλείφεται μετά από παρέλευση 6-12 μηνών, όπως και στην περίπτωση των ρινοχειλικών κρημνών.

Υπάρχουν αρκετές τεχνικές οι οποίες εφαρμόζονται από τους οφθαλμοπλαστικούς χειρουργούς για την αποκατάσταση του εκτροπίου του κάτω βλεφάρου με άριστα αποτελέσματα. Σε όλες τις περιπτώσεις των ασθενών μας χρησιμοποιήσαμε τοπικούς δερματικούς κρημνούς, με σταθερά αποτελέσματα σε όλα τα μετεγχειρητικά διαστήματα παρακολούθησης. Σε καμία περίπτωση ασθενούς δεν παρατηρήθηκε διάσπαση του τραύματος, επιπεφυκίτιδα ή δακρύρροια και σε όλες τις

area, and then to the preauricular area. Having been mobilised, the flap is rotated and sutured in the area of the defect (Shah et al. 2012).

In one of the patients, a Mustardè flap was used in combination with a chondromucosal graft, which provides satisfactory support to the eyelid and helps give a better shape to the eyelid rim (Moschella et al. 1992, Collin, 2006, Wetton et al. 2012). Moreover, the goblet cells of the nasal mucosa contribute mucus to the tear film, which can also help relieve discomfort in extreme dry eye cases (Collin, 2006). Alternatively, ear cartilage grafts (Parodi et al. 2013) or fascia slings can be used to support the lower eyelid (Qian et al. 2006). The results were satisfactory in both patients, who did not experience any complications related to the facial nerve or relapses 12 months postoperatively.

Ectropion can easily relapse due to contraction and inadequate flap support. This can be prevented by suturing the deep surface of the flap to the lateral orbital rim above the new lateral canthus (Collin, 2006).

Local flaps include buccal advancement flaps, which have very good blood supply, can be lifted under local anaesthesia, and can have not only a skin pedicle but also subcutaneous support. In all five patients who underwent this technique had relatively satisfying results.

The downside of having a flap that is thicker than the eyelid skin is eliminated after 6-12 months, like in the case of nasolabial flaps.

In order to correct lower eyelid ectropion, ophthalmoplastic surgeons have a variety of highly effective surgical procedures at their disposal. In all our patients, we used local skin flaps, with stable results at postoperative follow-up intervals. None of our patients experienced wound rupture, conjunctivitis or excessive tearing, while palpebral fissure closure was satisfactory in all our cases.

In conclusion, the use of local skin flaps can produce very good aesthetic and functional results, particularly in cicatricial ectropion (both post-traumatic and iatrogenic), provided that the surgical techniques are carefully selected and implemented to meet each patient's specific needs.

περιπτώσεις η σύγκλειση της βλεφαρικής σχισμής ήταν ικανοποιητική.

Συμπερασματικά η χρησιμοποίηση τοπικών δερματικών κρημνών, κυρίως για το ουλώδες εκτρόπιο είτε αυτό είναι μετατραυματικό, είτε ιατρογενές, αποτελεί μια καλή λύση με καλά αποτελέσματα αισθητικά και λειτουργικά αρκεί να γίνει προσεκτική εφαρμογή της εγχειρητικής τεχνικής και η κατάλληλη επιλογή για κάθε ασθενή.

ΒΙΒΛΙΟΓΡΑΦΙΑ/REFERENCES

Abrams JD: Simple technique for splitting the lid in the Kuhnt-Szymanowski ectropion operation. Br J Ophthalmol 48:55, 1964

Actis AG, Actis G: Reconstruction of the upper eyelid with flaps and free grafts after excision of Basal cell carcinoma. Case Rep Ophthalmol 2(3):347-53, 2011

Barrett RV, Meyer DR: The modified Bick quick strip procedure for surgical treatment of eyelid malposition. Ophthal Plast Reconstr Surg 28(4):294-9, 2012

Bellaney GJ: Scarring of the eyelids from Coblation treatment. Australas J Dermatol 45(3):170-1, 2004

Blanco G, Clavero A, Soparkar CN, Patrinely JR: Periocular laser complications. Semin Plast Surg 21(1):74-9, 2007

Britt MT, Burnstine MA: Iopidine allergy causing lower eyelid ectropion progressing to cicatricial entropion. Br J Ophthalmol 83(8):992-3, 1999

Burroughs JR, Soparkar CN, Patrinely JR: Rotation mattress suture: a powerful adjunct for ectropion correction. Ophthal Plast Reconstr Surg 19(5):404-6, 2003

Caviggioli F, Klinger F, Villani F, Fossati C, Vinci V, Klinger M: Correction of cicatricial ectropion by autologous fat graft. Aesthetic Plast Surg 32(3):555-7, 2008

Chang L, Olver J: A useful augmented lateral tarsal strip tarsorrhaphy for paralytic ectropion. Ophthalmology 113(1):84-91, 2006

Chua J, Choo CT, Seah LL, Fong KS, Chee SP, Chuah CT, Looi A: A 5-year retrospective review of Asian ectropion: how does it compare to ectropion amongst non-Asians? Ann Acad Med Singapore 40(2):84-9, 2011

Collin JRO: A Manual of Systematic Eyelid Surgery. Elsevier 2006, pp. 12-84

Craiglow BG, Choate KA, Milstone LM: Topical tazarotene for the treatment of ectropion in ichthyosis. JAMA Dermatol 149(5):598-600, 2013

Elliot D, Britto JA: Tripier's innervated myocutaneous flap 1889. Br J Plast Surg 57(6):543-9, 2004

El-Marakby HH: The versatile naso-labial flaps in facial reconstruction. J Egypt Natl Canc Inst 17(4):245-50, 2005

Garza RM, Lee GK, Press BH: Tarsal ectropion repair and lower blepharoplasty: A case report and review of literature. J Plast Reconstr Aesthet Surg 65(2):249-51, 2012

Goel R, Kamal S, Bodh SA, Kumar S, Kishore J, Malik KP, Singh M, Bansal S: Lower eyelid suspension using polypropylene suture for the correction of punctal ectropion. J Craniomaxillofac Surg 41(7):111-6, 2013

Hesse RJ: Medial ectropion repair of lower eyelids with a cicatricial component. Ochsner J 11(2):122-4, 2011

Kim HJ, Hayek B, Nasser Q, Esmaeli B: Viability of full-thickness skin grafts used for correction of cicatricial ectropion of lower eyelid in previously irradiated field in the periocular region. Head Neck 35(1):103-8, 2013

Kim HS, Kim JW, Yu DS: Semicircular (Tenzel) flap for malignant melanoma involving the palpebral conjunctiva and skin of an eyelid. J Eur Acad Dermatol Venereol 22(1):102-3, 2008

Manku K, Leong JK, Ghabrial R: Cicatricial ectropion: repair with myocutaneous flaps and canthopexy. Clin Experiment Ophthalmol 34(7):677-81, 2006

Moschella F, Cordova A, Di Gregorio C: Lower eyelid reconstruction by multiple subcutaneous pedicle flaps: a new method. Br J Plast Surg 45(1):55-8, 1992

Nikkhah D, Abood A, Watt D: Cicatricial ectropion: a complication of topical 5-fluorouracil. J Plast Reconstr Aesthet Surg 65(1):9-10, 2012

Ozgur OR, Akcay L, Tutas N, Ozkurt Y: Cicatricial upper and lower eyelid ectropion in an ichthyosis patient. Surgical correction. J Dermatol Case Rep 5(2):27-9, 2011

Parodi PC, Calligaris F, De Biasio F, De Maglio G, Miani F, Zeppieri M: Lower lid reconstruction utilizing auricular conchal chondral-perichondral tissue in patients with neoplastic lesions. Biomed Res Int 2013:837536, 2013

Pérez-Dieste JM, Castroviejo-Bolíbar M: Eyelid ectropion caused by glasses. Mechanical centurion syndrome. Arch Soc Esp Oftalmol 88(2):80-2, 2013

Piskiniene R: Eyelid malposition: lower lid entropion and ectropion. Medicina (Kaunas) 42(11):881-4, 2006

Procianoy F, Barbato MT, Osowski LE, Bocaccio FJ, Bakos L: Cicatricial ectropion correction in a patient with pyoderma gangrenosum: case report. Arq Bras Oftalmol 72(3):384-6, 2009

Qian JG, Wang XJ, Wu Y: Severe cicatrical ectropion: repair with a large advancement flap and autologous fascia sling. J Plast Reconstr Aesthet Surg 59(8):878-81, 2006

Rai A, Datarkar A, Rai M: Is buccal fat pad a better option than nasolabial flap for reconstruction of intraoral defects after surgical release of fibrous bands in patients with oral submucous fibrosis? A pilot study: A protocol for the management of oral submucous fibrosis. J Craniomaxillofac Surg S1010-5182(13)00201-1, 2013

Rubin P, Mykula R, Griffiths RW: Ectropion following excision of lower eyelid tumours and full thickness skin graft repair. Br J Plast Surg 58(3):353-60, 2005

Salgarelli AC, Bellini P, Multinu A, Landini B, Consolo U: Tarsal strip technique for correction of malposition of the lower eyelid after treatment of orbital trauma. Br J Oral Maxillofac Surg 47(4):298-301, 2009

Salgarelli AC, Francomano M, Magnoni C, Bellini P: Cicatricial iatrogenic lower eyelid malposition in skin cancer surgery: results of a combined approach. J Craniomaxillofac Surg 40(7):579-83, 2012

Schrom T, Habermann A: Temporary ectropion therapy by adhesive taping: a case study. Head Face Med 4:12, 2008

Shah J, Patel SG, Singh B: Head and Neck Surgery and Oncology. Chapter 3. Scalp and skin. Elsevier Mosby 2012, p.56

Singh S, Singh RK, Pandey M: Nasolabial flap reconstruction in oral cancer. World J Surg Oncol 10:227, 2012

Tse DT, Neff AG: Ectropion, In: William P. Chen: Occuloplastic Surgery. The Essentials. Thieme Medical Publishers 2001, p.62
Varghese BT, Sebastian P, Cherian T, Mohan PM, Ahmed I, Koshy CM, Thomas S: Nasolabial flaps in oral reconstruction: an analysis of 224 cases. Br J Plast Surg 54(6):499-503, 2001
Verna G, Boriani F, Taveggia A, Fraccalvieri M: The Tripier reverse flap for reconstruction of the upper eyelid. Ann Ital Chir 80(4):311-3, 2009
Vuppalapati G, Niranjan N: Islanded tripier flap--another useful variant. Br J Plast Surg 58(6):882-4, 2005
Wetton L, Wijewardena A, Miroshnik M, Vandervord J: A split forehead flap for the treatment of resistant bilateral upper and lower eyelid ectropion postburn injury. Eplasty 12:18, 2012
Xue CY, Dai HY, Li L, Wang YC, Yang C, Li JH, Xing X: Reconstruction of lower eyelid retraction or ectropion using a paranasal flap. Aesthetic Plast Surg 36(3):611-7, 2012
Zhang Y, Wu HL, Lu YM: Contralateral nasolabial flap for reconstruction of midface defects. Aesthetic Plast Surg 36(5):1175-8, 2012
Ψύλλας ΚΓ: Εισαγωγή στην Οφθαλμολογία και στη Νευροοφθαλμολογία. University Studio Press 1996, σελ. 69-77

Διεύθυνση επικοινωνίας:
Ιωάννης Αετόπουλος
Ηπείρου 91-93,
41221 Λάρισα, Ελλάδα
Τηλ.: 2410 620444
e-mail: gaetop@yahoo.gr

Address:
Ioannis Aetopoulos
91-93 Ipirou Str.,
41221 Larissa, Greece
Tel.: 0030 2410 620444
e-mail: gaetop@yahoo.gr