Αποστήματα τραχήλου οδοντογενούς προέλευσης και πολυοργανική ανεπάρκεια. Παρουσίαση περίπτωσης και βιβλιογραφική ανασκόπηση

Κωνσταντίνα ΜΕΝΔΡΙΝΟΥ[1], Δημήτριος ΑΝΤΕΡΡΙΩΤΗΣ[2], Ευδοκία ΚΑΤΣΑΝΟΥ[3], Αθηνά ΚΟΥΤΣΙΟΥΛΗ[1], Γεώργιος ΝΤΟΥΝΗΣ[4], Καλλιόπη ΠΑΠΑΚΩΝΣΤΑΝΤΙΝΟΥ[5]

Κλινική Στοματικής και Γναθοπροσωπικής Χειρουργικής (Διευθυντής: Ι. Δημόπουλος), Μονάδα Εντατικής Θεραπείας (Διευθύντρια: Κ. Παπακωνσταντίνου), Γενικό Νοσοκομείο Αθηνών «Γ. Γεννηματάς»

Deep neck abscesses of odontogenic origin and multiple organ failure. A case report and review of the literature

Konstantina MENDRINOU, Dimitrios ANTERRIOTIS, Eudokia KATSANOU, Athina KOUTSIOULI, George DOUNIS, Kalliopi PAPAKONSTANTINOU

Department of Oral and Maxillofacial Surgery (Head: I. Dimopoulos), Intensive Care Unit (Head: Dr K. Papakonstantinou), General Hospital "G. Gennimatas", Athens, Greece

Ενδιαφέρουσα περίπτωση
Case report

ΠΕΡΙΛΗΨΗ: Τα τελευταία χρόνια έχει παρατηρηθεί παγκοσμίως αύξηση των εισαγωγών στα νοσοκομεία λόγω σοβαρών οδοντογενών φλεγμονών με ατελή αντιμετώπιση και έχουν καταγραφεί σοβαρές επιπλοκές δυνητικά θανατηφόρες καθώς και πολυοργανική ανεπάρκεια που απαιτεί νοσηλεία σε Μονάδα Εντατικής Θεραπείας (ΜΕΘ).
Περιγράφεται η περίπτωση ασθενούς 57 ετών ο οποίος εισήχθη στη ΜΕΘ σε κωματώδη κατάσταση, με σηπτική καταπληξία και πολυοργανική ανεπάρκεια, αρχικά αγνώστου αιτιολογίας. Η λοίμωξη αποδείχτηκε ότι οφειλόταν σε εν τω βάθει τραχηλικά αποστήματα συνεπεία οδοντογενούς φλεγμονής. Αντιμετωπίστηκε επιτυχώς με αντιβίωση, χειρουργική παροχέτευση και υποστήριξη των ζωτικών λειτουργιών.

ΛΕΞΕΙΣ ΚΛΕΙΔΙΑ: Εν τω βάθει τραχηλικά αποστήματα, επιπλεγμένες οδοντογενείς λοιμώξεις, διασπορά οδοντικών αποστημάτων, πολυοργανική ανεπάρκεια οδοντογενούς αιτιολογίας.

SUMMARY: During the last decade, the incidence of in-hospital admissions due to severe odontogenic infections with consequent potentially fatal complications necessitating ICU hospitalization has been increasing worldwide. The aforementioned infections are polymicrobial, caused by various facultative anaerobes and strict anaerobes.
Hereby, the case of a 57 years old patient, who has been admitted in the Intensive Care Unit (ICU) due to coma of undefined origin, with subsequent multiple organ failure on the ground of septic shock, is presented. The latter has been eventually attributed to the development of deep neck abscesses of odontogenic origin; hence it has been successfully treated with antibiotics, surgical drainage and pertinent supportive measures.

KEY WORDS: Deep neck abscesses, complicated odontogenic infections, spread of dental abscess, multiple organ failure of odontogenic origin.

[1]*Αναισθησιολόγος- εξειδικευόμενη ΜΕΘ ΓΝΑ «Γ. Γεννηματάς»*
[2]*Επιμελητής Α΄ Τμήματος ΣΓΠΧ ΓΝΑ «Γ. Γεννηματάς»*
[3]*Χειρουργός- εξειδικευόμενη ΜΕΘ ΓΝΑ «Γ. Γεννηματάς»*
[4]*Καρδιολόγος- Εντατικολόγος, Επιμελητής Α΄ ΜΕΘ ΓΝΑ «Γ. Γεννηματάς»*
[5]*Πνευμονολόγος- Εντατικολόγος, Διευθύντρια ΜΕΘ ΓΝΑ «Γ. Γεννηματάς»*

Παρελήφθη: 7/7/2014 - Έγινε δεκτή: 12/12/2014

Paper received: 7/7/2014 - Accepted: 12/12/2014

ΕΙΣΑΓΩΓΗ

Οι οδοντοφατνιακές λοιμώξεις είναι συνήθως εντοπισμένες και αυτοπεριοριζόμενες (Boffano και συν. 2012), έχουν δε ομαλή πορεία και έκβαση μετά από κατάλληλη παρέμβαση και αντιμικροβιακή αγωγή (Sato και συν. 2009). Σπάνια προκαλούν συστηματικές διαταραχές και ακόμα σπανιότερα βαριά νόσο που απαιτεί νοσηλεία σε Μονάδα Εντατικής Θεραπείας (ΜΕΘ). Όταν όμως αυτό συμβεί, τότε πρόκειται για λοιμώξεις επιπλεγμένες με υψηλή νοσηρότητα και θνητότητα.

Οι σοβαρές οδοντογενείς λοιμώξεις είναι συνήθως το αποτέλεσμα μιας αργά εξελισσόμενης διαδικασίας, κατά τη διάρκεια της οποίας οι ασθενείς παρότι έχουν συμπτωματολογία, δεν λαμβάνουν την ενδεδειγμένη αγωγή (κυρίως λόγω κοινωνικοοικονομικών συνθηκών), παρά μόνο όταν τα κλινικά σημεία είναι πλέον εμφανή και ανυπόφορα (Uluibau και συν. 2005). Οι Bridgeman και συν. σε μελέτη τους του 1995 σε 107 Αυστραλούς ασθενείς, βρήκαν ότι όλοι παρουσίαζαν άλγος πολύ πριν αναζητήσουν θεραπεία. Από αυτούς δε, το 46% έφτασε να ζητήσει βοήθεια λόγω δυσκολίας διάνοιξης του στόματος ή στο στάδιο του τρισμού, οπότε ήδη είχε γίνει διασπορά της λοίμωξης πέρα από τα οστά της γνάθου.

Η καθυστέρηση στην αναγνώριση και αντιμετώπιση του προβλήματος μπορεί να έχει ως αποτέλεσμα σοβαρές επιπλοκές περιοχικές ή συστηματικές, δυνητικά θανατηφόρες όπως παραρρινοκολπίτιδα, κυτταρίτιδα προσώπου η/και τραχήλου, οστεομυελίτιδα συνήθως κάτω γνάθου, απόφραξη της αεροφόρου οδού, θρομβώσεις μεγάλων αγγείων, εν τω βάθει τραχηλικές λοιμώξεις, πνευμονία (συνήθως από εισρόφηση), νεκρωτική μεσοθωρακίτιδα, ενδοκαρδίτιδα, σηπτική καταπληξία, πολυοργανική ανεπάρκεια (Seppanen και συν. 2008, Sato και συν. 2009, Malliari και συν. 2011).

Το «σύνδρομο πολυοργανικής δυσλειτουργίας/ανεπάρκειας» (Multiple Organ Dysfunction/ Failure Syndrome: MODS/ MOFS) αναφέρεται σε μια δυναμική διαδικασία εμφάνισης πρώιμων, σοβαρών διαταραχών της λειτουργίας διαφόρων οργάνων που μπορούν να οδηγήσουν σε εγκατάσταση ανεπάρκειάς τους. Αποτελεί τελική κατάληξη μιας σειράς παθοφυσιολογικών διαταραχών που οφείλονται σε ποικίλα αίτια (σοβαρό τραύμα, έγκαυμα, κύρια σήψη, οξεία παγκρεατίτιδα, κλπ). Αν και οι μηχανισμοί έκπτωσης της λειτουργίας των οργάνων δεν έχουν διευκρινιστεί πλήρως, φαίνεται ότι ανεξάρτητα από το αρχικό αίτιο, η ιστική υποξία (που οφείλεται σε υποάρδευση, διαταραχές της μικροκυκλοφορίας και βλάβες των μιτοχονδρίων από το οξειδωτικό stress) παίζει κεντρικό ρόλο. Η υπερβολική συστηματική φλεγμονώδης απάντηση (Systemic Inflammatory Response Syndrome, SIRS) προκαλεί ενεργοποίηση διαφόρων κυττάρων, μαζική έκλυση διαφόρων φλεγμονωδών μεσολαβητών, κυρίως προφλεγμονωδών κυτταροκινών (TNFa, IL-1, IL-6, κλπ), ελεύθερων ριζών οξυγόνου και πρωτεολυτικών ενζύμων, με αποτέλεσμα αύξηση της διαβατότητας του εν-

INTRODUCTION

Odontogenic infections are usually localised and self-limited (Boffano et al. 2012) having an uneventful course and outcome with the right intervention and antimicrobial treatment (Sato et al. 2009). They rarely cause systemic disorder, while serious disease requiring admission to an Intensive Care Unit (ICU) is even rarer. However, these very rare cases involve complicated infections with high morbidity and mortality rates.

Severe odontogenic infections usually result after a period of slow development, during which the patients experience certain symptoms but do not receive the right treatment (mainly due to socioeconomic factors) until the clinical signs finally become evident and unbearable (Uluibau et al. 2005). In a 1995 study involving 107 Australian patients, Bridgeman et al. found that all of them had experienced pain long before they actually began to seek treatment. 46% of them had to seek treatment because they experienced difficulties in mouth opening or trismus, at which stage the disease had already spread beyond the jaw bones.

This delay in the identification and treatment of the problem can lead to serious local or system-wide complications with potentially fatal results: rhinosinusitis, cellulitis of the face and/or neck, osteomyelitis mainly in the mandible, airway obstruction, large vessel thrombosis, deep neck infections, pneumonia (mainly due to aspiration), necrotising mediastinitis, endocarditis, septic shock, multiple organ failure (Seppanen et al. 2008, Sato et al. 2009, Malliari et al. 2011).

«Multiple Organ Dysfunction/Failure Syndrome» (MODS/ MOFS) describes a dynamic process of development of early, serious disorders in the function of different organs, which can lead to their failure. It is the end result of a series of pathophysiological disorders that have a varied aetiology (serious injury, burn, main sepsis, acute pancreatitis etc.). Despite the fact that the mechanisms behind organ failure have not been fully clarified, it appears that regardless of the original cause, tissue hypoxia (as a result of subdrainage, microcirculation disorders and mitochondrial damage due to oxidative stress) plays a key role. The excessive Systemic Inflammatory Response Syndrome (SIRS) leads to the activation of various cells, mass release of various inflammatory mediators, mainly pro-inflammatory cytokines (TNFa, IL-1, IL-6, etc.), oxygen free radicals and proteolytic enzymes, which results in increased permeability of the endothelium, apoptosis and necrosis of cells. All organs and systems become involved, every time in a different order and to a different degree. The diagnosis of multiple organ failure is based on the definitions for: SIRS - sepsis – severe sepsis – septic shock - MODS, which were established in 1992 by the ACCP/SCCM Consensus Conference Committee, and were amended in 2001 by a similar international working group, the ASCCM/ESICM/ACCP/ATS/SIS In-

δοθηλίου, απόπτωση και νέκρωση κυττάρων. Συμμετέχουν όλα τα όργανα και συστήματα με άλλοτε άλλη σειρά και σε ποικίλο βαθμό. Η διάγνωση της πολυοργανικής ανεπάρκειας βασίζεται στους ορισμούς για: SIRS- σήψη- σοβαρή σήψη- σηπτικό shock- MODS, που καθιερώθηκαν το 1992 από Ομάδα Ομοφωνίας (ACCP/SCCM Consensus Conference Committee) και τροποποιήθηκαν το 2001 από αντίστοιχη διεθνή ομάδα εργασίας: ASCCM/ESICM/ACCP/ATS/SIS International Sepsis Definitions Conference (Levy και συν. 2003). Στα κριτήριά της περιλαμβάνονται τα ακόλουθα: μεταβολή του επιπέδου συνείδησης, pO_2/FiO_2 <300mmHg, οξεία ολιγουρία (ωριαία διούρηση <0.5ml/kg/h για ≥2h), αύξηση τιμής κρεατινίνης ≥0.5mg/dl σε ένα 24ωρο, διαταραχές πήξης (INR >1.5, aPTT >60'), αιμοπετάλια <100.000/μl, χολερυθρίνη >4.5mg/dl, ειλεός (απουσία εντερικών ήχων), γαλακτικό οξύ αίματος >3mmol/lt. Η πρόληψη και η θεραπεία της πολυοργανικής ανεπάρκειας περιλαμβάνουν την αντιμετώπιση του υποκείμενου αιτίου, τη σταθεροποίηση των ζωτικών λειτουργιών και τις τεχνικές υποστήριξης των οργάνων που δυσλειτουργούν. Η θνησιμότητα αυξάνεται ανάλογα με τον αριθμό των οργάνων που συμμετέχουν στην πολυοργανική ανεπάρκεια. Σύμφωνα με τα λίγα επιδημιολογικά δεδομένα που υπάρχουν, έχει παρατηρηθεί παγκοσμίως αύξηση των εισαγωγών στα νοσοκομεία λόγω σοβαρών οδοντογενών λοιμώξεων. Στη Σκοτία το διάστημα 2000- 2005 καταγράφηκαν 3500 εισαγωγές για οξείες οδοντογενείς λοιμώξεις, στην Αγγλία την αντίστοιχη περίοδο διπλασιάστηκαν οι εισαγωγές που απαιτούσαν χειρουργική θεραπεία (Information and Statistics Division, 2007; Thomas και συν. 2008), ενώ στις ΗΠΑ οι αντίστοιχες εισαγωγές υπολογίζονται σε 1/2600 κατοίκους το χρόνο (Wang και συν. 2005). Ο μέσος όρος παραμονής στο νοσοκομείο με σοβαρές οδοντογενείς γναθοπροσωπικές λοιμώξεις ήταν μεταξύ 3,69- 8,27 ημέρες (Peters και συν. 1996, Storoe και συν. 2001, Handley και συν. 2009, Sato και συν. 2009, Sanchez και συν. 2011). Στην μελέτη των Handley και συν. (2009), το 61,2% των ασθενών που νοσηλεύτηκαν, παρουσίαζαν σήψη κατά την εισαγωγή τους, η οποία εκτός των άλλων, αυξάνει το χρόνο νοσηλείας. Σύμφωνα με μελέτη των Ylijoki και συν. (2001), ανάγκη για εισαγωγή στη ΜΕΘ είχε το 18%, ενώ οι Handley και συν. (2009), αναφέρουν εισαγωγή στη ΜΕΘ στο 9% των ασθενών λόγω σηπτικών επιπλοκών. Το ποσοστό φτάνει το 60% σε σοβαρές εν τω βάθει τραχηλικές λοιμώξεις οδοντογενούς προέλευσης (Kinzer και συν. 2009). Τέλος, η θνησιμότητα είναι γενικά μικρή (0% -1.6%), μπορεί όμως να αυξηθεί δραματικά σε 23% όταν πρόκειται για ασθενείς με σοβαρές επιπλοκές όπως Λουδοβίκειο κυνάγχη, νεκρωτική μεσοθωρακίτιδα και συστηματικές επιπλοκές όπως σήψη ή πολυοργανική ανεπάρκεια (Papalia και συν. 2001, Bross-Soriano και συν. 2004).

Ως επιβαρυντικοί παράγοντες για την εμφάνιση επιπλοκών θεωρούνται το χαμηλό κοινωνικοοικονομικό επίπε-

ternational Sepsis Definitions Conference (Levy et al. 2003). Its criteria include: change in consciousness levels, pO_2/FiO_2 <300 mmHg, acute oligouria (hourly urine output <0.5 ml/kg/h for ≥ 2h), increase of creatinine values of ≥0.5 mg/dl within 24 hours, blood clotting disorders (INR >1.5, APTT >60'), platelets <100,000/μl, bilirubin >4.5 mg/dl, ileus (lack of digestive propulsion), blood lactic acid >3 mmol/lt. The prevention and treatment of multiple organ failure involves the management of the underlying cause, stabilisation of vital organ functions and support techniques for dysfunctional organs. Morbidity rates increase in proportion to the number of organs involved in multiple organ failure.

According to the few epidemiological data available, there has been a global increase in the number of in-hospital admissions due to severe odontogenic infections. The period from 2000 to 2005, 3500 hospital admissions due to acute odontogenic infections were recorded in Scotland, while in the same period the number of admissions requiring surgical treatment doubled in England (Information and Statistics Division, 2007; Thomas et al, 2008). In the US, these admissions are estimated at 1/2,600 citizens every year (Wang et al, 2005). The average hospitalisation for serious odontogenic infections was between 3.69 and 8.27 days (Peters et al. 1996, Storoe et al. 2001, Handley et al. 2009, Sato et al. 2009, Sanchez et al. 2011). In the study by Handley et al. (2009), 61.2% of the patients who were admitted to hospital, had sepsis upon their admission, which among other things prolongs hospitalisation times. According to the study by Ylijoki et al. (2001) 18% of the cases required ICU admission, while Handley et al. (2009) reported an ICU admission rate of 9% among patients with septic complications. This rate reaches up to 60% in cases of serious deep neck infections of odontogenic origin (Kinzer et al, 2009). Finally, morbidity rates are generally low (0% -1.6%) but can increase significantly to 23% in patients with serious complications such as Ludwig's angina, necrotising mediastinitis (Papalia et al. 2001, Bross-Soriano et al. 2004) and systemic complications (sepsis, multiple organ failure).

Among the risk factors for the development of complications are the patients' low socioeconomic status, old age, mandibular infections and serious underlying systemic diseases (HIV/ AIDS, diabetes mellitus, chronic obstructive pulmonary disease, haematologic neoplasias, immunosupression) (Haug et al. 1991, Wong et al. 1999). Moreover, most studies report that males, both adults and children, are more commonly affected by serious odontogenic infections (Dodson et al. 1989, Sancho et al. 1999, Flynn et al. 2006).

The aim of this study is to present the case of a patient with deep neck abscesses of odontogenic origin, who was admitted to ICU with an unknown medical history, in a state of coma, with symptoms of septic shock and

δο των ασθενών, η μεγάλη ηλικία, οι λοιμώξεις της κάτω γνάθου και τα σοβαρά συστηματικά υποκείμενα νοσήματα του αρρώστου όπως HIV/ AIDS, σακχαρώδης διαβήτης, χρόνια αποφρακτική πνευμονοπάθεια, αιματολογικές νεοπλασίες, ανοσοκαταστολή (Haug και συν. 1991, Wong και συν. 1999). Οι περισσότερες μελέτες δε, αναφέρουν ότι το άρρεν φύλο, ενήλικες και παιδιά, επηρεάζεται περισσότερο από σοβαρές οδοντογενείς λοιμώξεις (Dodson και συν. 1989, Sancho και συν. 1999, Flynn και συν. 2006).

Σκοπός της εργασίας είναι η παρουσίαση ασθενούς με εν τω βάθει τραχηλικά αποστήματα οδοντογενούς προέλευσης, ο οποίος εισήχθη στη ΜΕΘ με άγνωστο ιστορικό, σε κωματώδη κατάσταση και συμπτωματολογία σηπτικής καταπληξίας και πολυοργανικής ανεπάρκειας, χωρίς εμφανή κλινικά σημεία εντοπισμού της αρχικής εστίας, με αποτέλεσμα την καθυστέρηση της διάγνωσης.

ΠΕΡΙΓΡΑΦΗ ΠΕΡΙΠΤΩΣΗΣ

Άνδρας, 57 ετών, αρτιμελής, με καλή εικόνα θρέψης και εμφανώς καλές συνθήκες διαβίωσης, βρέθηκε πεσμένος στο δρόμο σε κωματώδη κατάσταση και διακομίστηκε μέσω ΕΚΑΒ στο Τμήμα Επειγόντων Περιστατικών. Στον έλεγχο διαπιστώθηκαν: κώμα (Κλίμακα Γλασκώβης 6/15, αμυδρό φωτοκινητικό αντανακλαστικό, απουσία σημείων μηνιγγισμού), εργώδης αναπνοή με γαστροπληγικά υγρά στη στοματική κοιλότητα και κυάνωση, καταπληξία (φλεβοκομβικός ρυθμός 115/min, αψηλάφητος περιφερικός σφυγμός, αρτηριακή πίεση 60/30mmHg), θερμοκρασία ορθού 38.5°C. Εφαρμόστηκαν μέτρα αναζωογόνησης, συμπεριλαμβανομένης στοματοτραχειακής διασωλήνωσης και μηχανικής υποστήριξης της αναπνοής, λήφθηκε ο ενδεδειγμένος εργαστηριακός έλεγχος, χορηγήθηκε άμεσα εμπειρική αντιβίωση και ο ασθενής διακομίστηκε στη ΜΕΘ.

Ο αρχικός κλινικο-εργαστηριακός έλεγχος ανέδειξε εικόνα πολυοργανικής ανεπάρκειας με τα ακόλουθα ευρήματα: αναπνευστική ανεπάρκεια (PO_2/FiO_2: 220mmHg), μεταβολική οξέωση (pH: 7,28, HCO_{-3}: 10,8mEq/l, BE: -13,2), επιδείνωση της καρδιακής λειτουργίας (αποκλεισμός οξέος στεφανιαίου επεισοδίου, διάχυτη υποκινησία μυοκαρδίου με EF: 40%), οξεία νεφρική βλάβη (ουρία: 96 mg/dl, Cr: 3.4 mg/dl), ηπατική προσβολή (AST: 267IU/L, ALT: 132IU/L, ALP: 132IU/L, γGT: 481IU/L, BIL: 2.4mg/dl), αιματολογικές διαταραχές (Ht: 48,9%, Hb: 16,8mg/dl, WBC: 13600/μl, PLT: 45.000/μl), διαταραχές πήξης (INR: 2.2, APTT: 62΄΄, ινωδογόνο: 513mg/dl, D-D: 33,18mg/dl), Glu: 42mg/dl, CRP: 227mg/dl. Ο τοξικολογικός έλεγχος ήταν αρνητικός και οι απεικονιστικές εξετάσεις (CT εγκεφάλου, θώρακα, κοιλίας) δεν ανέδειξαν παθολογικά ευρήματα. Στάλθηκαν δείγματα αίματος για ιολογικό και πλήρη ανοσολογικό έλεγχο.

Η αναλυτική κλινική εξέταση δεν ανέδειξε σαφή εστία λοίμωξης. Μετά τη λήψη συμπληρωματικών καλλιεργειών (αίματος, ούρων, βρογχικών εκκρίσεων) τροποποιήθηκε το αρχικό εμπειρικό σχήμα αντιβιοτικών σε μεροπενέ-

multiple organ failure and no visible clinical signs of the original site location, which delayed diagnosis.

CASE REPORT

An able-bodied, well-nourished 57-year-old man, with clearly good living conditions, was found lying in the street, in comatose state, and taken by ambulance to the Emergency Department. The findings included: coma (GCS 6/15, slight photokinetic reaction, absence of meningism signs), laborious breathing together with gastroplegic fluids in the oral cavity and cyanosis, cataplexy (sinus rhythm at 115/min, impalpable peripheral pulses, arterial pressure at 60/30 mmHg), rectal temperature at 38.5°C. Resuscitation measures were implemented, including orotracheal intubation and mechanical ventilation, the necessary laboratory samples were taken, empirical antibiotic treatment was administered and the patient was taken to the ICU.

The initial clinical and laboratory checks revealed a picture of multiple organ failure with respiratory failure (PO_2/ FiO_2 220mmHg), metabolic acidosis (pH 7.28, HCO_{-3} 10,8mEq/l, BE -13.2), impaired cardiac function (acute coronary blockage, diffuse myocardial hypokinesis with EF 40%), acute renal disorder (urea 96mg/dl, Cr 3.4mg/dl), hepatic involvement (AST 267IU/L, ALT 132IU/L, ALP 132IU/L, γGT 481IU/L, BIL 2.4mg/dl), haematologic disorders (Ht 48,9%, Hb 16.8mg/dl, WBC 13,600/ μl, PLT 45,000/μl), blood coagulation disorders (INR 2.2, APTT 62΄΄, fibrinogen 513 mg/dl, D-D 33.18 mg/dl), Glu 42mg/dl, CRP 227mg/dl. The toxicology screen was negative, while imaging examinations (brain-chest-abdominal CT) did not reveal any pathological findings. Blood samples were sent for virological and full immunological testing.

The detailed clinical examination did not reveal a clear infection site. After the additional cultivations were taken (blood, urine, bronchial discharge), the initial empirical antibiotics scheme was amended to include meropenem-vancomycin, and the patient was placed on permanent kidney function support (heamodiafiltration - CVVHDF).

The initial differential diagnosis was established in the following order: infection – sepsis – septic shock as the main disease with an unknown site of origin and responsible microorganism; identification of the cause of the coma (infection; brain damage, drug toxic effect, or other factor); acute hepatic failure or hepatorenal syndrome; thrombotic thrombocytopenic purpura and finally the manifestation of some underlying systemic disease.

Despite the initial positive response to the treatment (improved breathing function, heamodynamic stabilisation, improved renal function, correction of the pathological laboratory values), the patient was still febrile and had increased inflammation indexes, while the attempt to identify the aetiological factor remained unsuccessful as the patient's medical history was unknown.

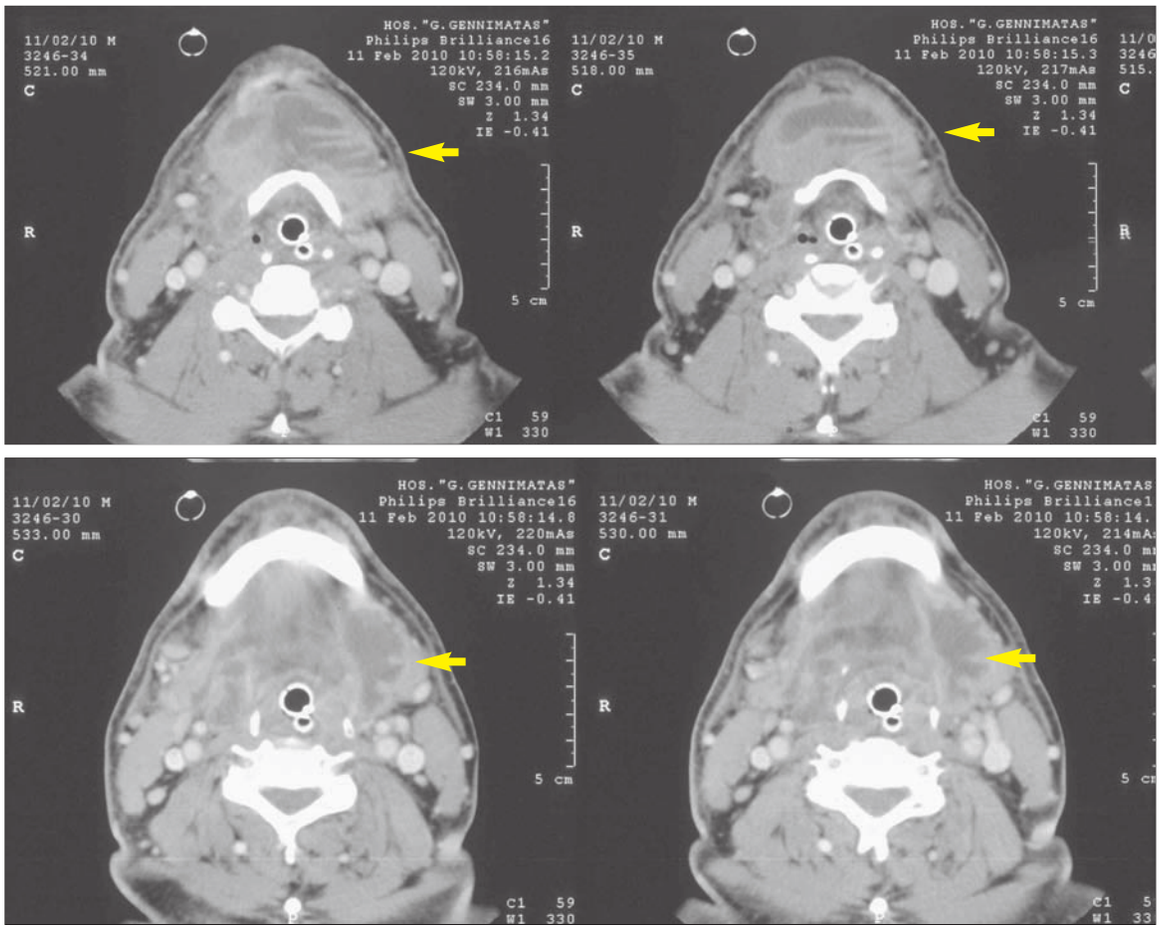

Εικ. 1: CT Τραχήλου πριν το 1ο χειρουργείο. Διακρίνονται πολλαπλές αποστηματικές κοιλότητες στην αριστερή υπογνάθια και στην υπογενείδια χώρα αμφίπλευρα. Επισημαίνεται η ύπαρξη υποπεριοστικής αποστηματικής κοιλότητας σε επαφή με το σώμα της κάτω γνάθου δεξιά.

Fig. 1: Neck CT before the 1st surgery. Multiple abscess cavities can be seen in the right submandibular and submental area, bilaterally. Please note the subperiosteal abscess cavity that borders on the mandibular body, on the right side.

μη- βανκομυκίνη και ο ασθενής τέθηκε σε συνεχή υποστήριξη της νεφρικής λειτουργίας (αιμοδιαδιήθηση- CVVHDF).

Η αρχική διαφορική διάγνωση προσανατολίστηκε κατά σειρά στα παρακάτω: λοίμωξη- σήψη- σηπτικό shock ως βασική νόσος με άγνωστη την αρχική εστία και τον υπεύθυνο μικροοργανισμό, αναζήτηση της αιτίας του κώματος (λοίμωξη; εγκεφαλική βλάβη; τοξική δράση φαρμάκου; άλλος παράγοντας;), οξεία ηπατική βλάβη και ηπατονεφρικό σύνδρομο, θρομβωτική θρομβοπενική πορφύρα και τέλος εκδήλωση κάποιας υποκείμενης συστηματικής νόσου.

Παρά την αρχική θετική ανταπόκριση στη θεραπεία (βελτίωση αναπνευστικής λειτουργίας, αιμοδυναμική σταθεροποίηση, βελτίωση της νεφρικής λειτουργίας, διόρθωση των παθολογικών τιμών των εργαστηριακών εξετάσεων), ο ασθενής παρέμενε εμπύρετος και με αυξημένους δείκτες φλεγμονής, ενώ η προσπάθεια αναζήτησης του αιτιολογικού παράγοντα παρέμενε ανεπιτυχής, αφού και το ιστορικό του ασθενούς ήταν άγνωστο.

Την 7η ημέρα νοσηλείας του ανευρέθηκαν οι συγγενείς, οι οποίοι μας πληροφόρησαν ότι ο ασθενής είχε μεν ελεύθερο ιατρικό ιστορικό αλλά το τελευταίο χρονικό διάστημα ανέφερε οδονταλγία, επισκέπτονταν οδοντίατρο και έπαιρνε αγωγή με αμοξυκιλλίνη/ κλαβουλανικό.

On the 7th day of hospitalisation, the patient's relatives were found. They informed us that he had had a clear medical history; however he had been complaining about tooth pains for some time, visiting a dentist and taking an amoxycillin / clavulanic treatment. An immediate evaluation by Maxillofacial Surgeons established the diagnosis of a potential abscess in the 2nd right mandibular molar. A new CT of skull – brain – neck – thorax by means of IVCM revealed an odontogenic abscess in the area of the tooth #37, which extended into the entire submandibular space (Fig. 1), and extensive cervicofacial phlegmon with multiple abscess cavities, without any findings from the brain or mediastinum. Triplex of the neck vessels did not reveal any signs of thrombophlebitis. The patient underwent immediate maxillofacial surgery: the responsible tooth was extracted, and the abscesses on the right side were drained via submandibular and submental approaches, cultivations were taken and 4 drainage tubes were inserted. Tracheostomy was carried out and the antibiotic treatment was empirically complemented with clindamycin. The cultivation (with the reservation that the sample had been taken with some delay and after the administration of antibiotics) revealed Streptococcus Constellatus that was multisensitive but resistant to clindamycin, which was discontinued.

Άμεση εκτίμηση από Γναθοπροσωπικούς Χειρουργούς έθεσε τη διάγνωση πιθανού αποστήματος από τον 2ο γομφίο κάτω γνάθου αριστερά. Νέα CT σπλαγχνικού κρανίου, εγκεφάλου, τραχήλου και θώρακα με χρήση IVCM ανέδειξε οδοντοφατνιακό απόστημα στην περιοχή του δοντιού 37 με επέκταση σε όλη την υπογνάθια χώρα (Εικ. 1) και εκτεταμένο τραχηλοπροσωπικό φλέγμονα με πολλαπλές αποστηματικές κοιλότητες, χωρίς ευρήματα από τον εγκέφαλο και το μεσοθωράκιο. Το Triplex των αγγείων του τραχήλου που ακολούθησε δεν ανέδειξε εικόνα θρομβοφλεβίτιδας.

Ο ασθενής υποβλήθηκε άμεσα σε χειρουργική επέμβαση. Έγινε εξαγωγή του υπεύθυνου δοντιού, διάνοιξη και παροχέτευση των αποστημάτων εξωστοματικά στην υπογνάθια και υπογενίδεια χώρα αριστερά, λήψη καλλιεργειών και τοποθέτηση 4 παροχετεύσεων. Τέλος διενεργήθηκε τραχειοστομία, ενώ στην αντιβιοτική αγωγή προστέθηκε εμπειρικά κλινταμυκίνη. Η καλλιέργεια (με την επιφύλαξη ότι το υλικό λήφθηκε καθυστερημένα και μετά από προηγηθείσα λήψη αντιβιοτικών), ανέδειξε Streptococcus Constellatus, πολυευαίσθητο βακτήριο μεν, αλλά με αντοχή στην κλινταμυκίνη, η οποία και διακόπηκε.

Νέα επιδείνωση της κλινικής εικόνας του ασθενή οδήγησε σε επανάληψη της CT τραχήλου, στην οποία αναδείχτηκε νέα αποστηματική κοιλότητα στην αντίπλευρη υπογνάθια χώρα (Εικ. 2). Έγινε νέα χειρουργική επέμβαση στη ΔΕ υπογνάθια χώρα αυτή την φορά και προσπέλαση του υπογναθίου χώρου όπισθεν του σιελογόνου αδένα. Παροχετεύθηκε το πύον, διευρύνθηκε ο χώρος μέχρι κάτω από το υοειδές οστό και τοποθετήθηκαν 2 παροχετεύσεις.

Μετά τη δεύτερη επέμβαση ο ασθενής παρουσίασε σταδιακή βελτίωση της κλινικής του εικόνας, απυρέτησε και αποδεσμεύτηκε από τη μηχανική αναπνοή και την υποστήριξη της νεφρικής του λειτουργίας. Την 26η ημέρα από την εισαγωγή του εξήλθε από τη ΜΕΘ και μεταφέρθηκε στη Γναθοχειρουργική Κλινική για συνέχιση της νοσηλείας του. Εκεί κινητοποιήθηκε σταδιακά, έγινε σύγκλιση της τραχειοστομίας του και επανάληψη του απεικονιστικού ελέγχου. Ο ασθενής πήρε εξιτήριο από το νοσοκομείο μετά 37 συνολικά ημέρες νοσηλείας.

ΣΥΖΗΤΗΣΗ

Οι λοιμώξεις της κεφαλής και του τραχήλου αφορούν συχνά τη Γναθοπροσωπική Χειρουργική καθώς η αρχική εστία των λοιμώξεων τις περισσότερες φορές είναι οδοντογενούς προέλευσης. Αναφέρεται ότι 57% των εν τω βάθει τραχηλικών αποστημάτων αφορά διασπορά οδοντογενών λοιμώξεων (Sancho και συν. 1999, Mihos και συν. 2004). Οι πιο σοβαρές οδοντικές λοιμώξεις φαίνεται να προκαλούνται από παραμελημένα περιακροριζικά αποστήματα και από προηγηθείσες οδοντιατρικές εργασίες, όπως εξαγωγή δοντιού ή τοποθέτηση εμφυτευμάτων.

Η διασπορά της λοίμωξης μπορεί να γίνει κατά συνέχεια

Due to the renewed deterioration in the patient's clinical picture, neck CT was repeated revealing a new abscess cavity in the contralateral submandibular space (Fig. 2). Another surgical intervention was performed via an incision to the left submandibular area, the submandibular space was accessed behind the salivary gland, and the pus was drained, the space was investigated until below the hyoid bone and 2 drainage tubes were inserted.

After this second operation, the patient's clinical image showed signs of gradual improvement, his fever resolved, and he was taken off mechanical ventilation and renal function support. Twenty six days after his admission to the ICU, the patient was transferred to the Maxillofacial Clinic for further hospitalisation. He was gradually mobilised, his tracheostomy was closed, and imaging tests were repeated. The patient was discharged after a total of 37 days of hospitalisation.

DISCUSSION

Maxillofacial Surgery is often implicated in head and neck infections since the initial infection site is usually odontogenic. It has been reported that 57% of deep neck abscesses are related to the spread of odontogenic infections (Sancho et al. 1999, Mihos et al. 2004). The most severe dental infections appear to result from neglected periapical abscesses and previous dental work, such as tooth extraction or implant placement.

The spread of the infection is attributed either through tissue continuity, or by blood or lymphatic circulation. The local expansion from the tooth's root depends on the thickness of the underlying bone and the relation to the muscles associated with the mandible. Depending on the location of the responsible tooth and the abscess site, the infection follows a "rationale" of spreading into the tissues that are less resistant, through the natural anatomic spaces (Fehrenbach et al, 1997). If the infection involves any of the maxillary teeth, it may expand into the cheek buccally (most frequently), or towards the canine space. Mandibular infections have been found to be more serious requiring longer hospitalisation times. They usually affect the submental, sublingual and submandibular spaces, as well as the parapharyngeal space (i.e. the spaces above the hyoid bone).

The 2nd and 3rd mandibular molar apices are usually below the mylohyoid muscle, which is why any infections to those teeth usually spread into the submandibular space, while the apices of the mandibular incisors are above the mandibulohyoid muscle and thus any infections to those teeth spread into the sublingual space. However, the cervical fasciae communicate with each other, and for this reason an infection can spread form one space to the other (Vassiliou et al, 2009). Alternatively, an infection can spread through purulence of the area's deep lymph nodes, as well as thrombophlebitis of the small vessels in the area, which causes multiple septic

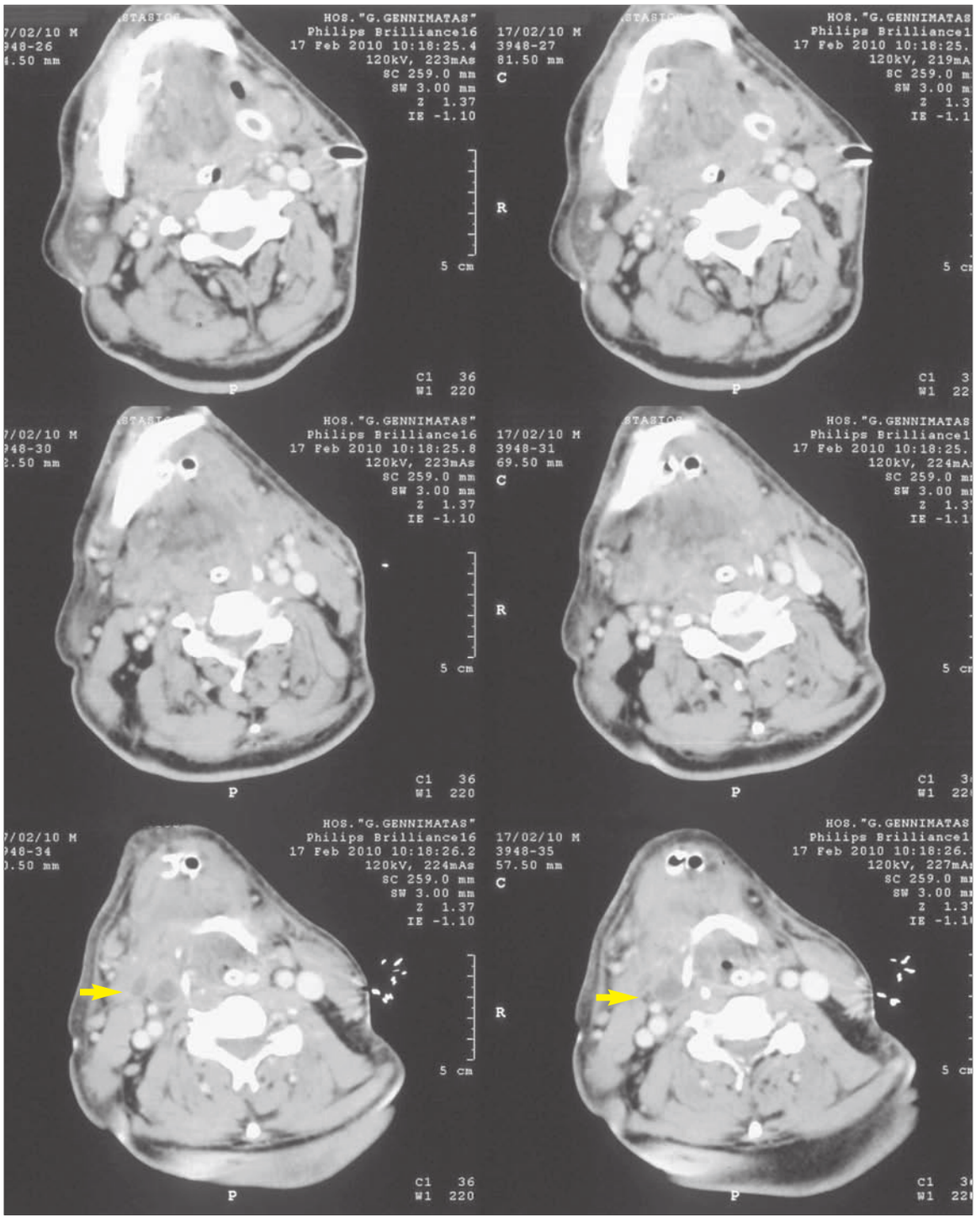

Εικ. 2: CT Τραχήλου πριν το 2ο χειρουργείο. Διακρίνεται η ανάπτυξη αποστηματικής κοιλότητας δεξιά σε επαφή με το υοειδές οστούν. Οι υπόλοιπες αποστηματικές κοιλότητες έχουν κενωθεί. Διακρίνονται οι παροχετευτικοί οδηγοί.

Fig. 2: Neck CT before the 2nd surgery. The development of an abscess cavity can be seen on the right side, bordering on the hyoid bone. The rest of the abscess cavities have been drained. Drainage tubes may be seen.

ιστού, αιματογενώς ή και λεμφογενώς. Η τοπική επέκταση από τη ρίζα του δοντιού εξαρτάται από το πάχος του υποκείμενου οστού και τη σχέση με τα μυϊκά στοιχεία της γνάθου. Ανάλογα με τη θέση του υπεύθυνου δοντιού και την εντόπιση του αποστήματος, υπάρχει μία «λογική» διασπορά της λοίμωξης προς τους ιστούς με τη λιγότερη αντίσταση, μέσω φυσιολογικών ανατομικών χώρων (Fehrenbach και συν. 1997). Εάν η λοίμωξη αφορά δόν-

emboli (Παπασπύρου, 1993). Regardless the dissemination mechanism, a highly infective microorganism or high pressure abscess normally leads to non-localised inflammation.

In terms of dental abscess microbiology, these normally involve multimicrobial infections from various facultative anaerobes and strict anaerobes (59-75%, Gorbach et al. 1991, Goumas et al. 1997, Kuriyama et al. 2000). The

τια της άνω γνάθου η εξάπλωση μπορεί να γίνει παρειακά (το πιο σύνηθες) και προς το κυνοδοντικό διάστημα. Πιο σοβαρές και με μακρύτερη νοσηλεία έχει βρεθεί να είναι οι λοιμώξεις της κάτω γνάθου. Συνήθως προσβάλλονται το υπογενείδιο, το υπογλώσσιο και το υπογνάθιο διάστημα, καθώς και το πλαγιοφαρυγγικό (δηλαδή τα διαστήματα πάνω από το υοειδές οστό).

Τα ακρορίζια του 2ου και 3ου γομφίου της κάτω γνάθου βρίσκονται συνήθως κάτω από τον γναθοϋοειδή μυ και γι' αυτό οι φλεγμονές αυτών των δοντιών συνήθως επεκτείνονται στον υπογνάθιο χώρο, ενώ τα ακρορρίζια των τομέων βρίσκονται πάνω από τον γναθοϋοειδή μυ, οπότε οι φλεγμονές των δοντιών αυτών επεκτείνονται στο υπογλώσσιο διάστημα. Οι τραχηλικές περιτονίες όμως επικοινωνούν μεταξύ τους και γι' αυτό η επέκταση μιας φλεγμονής από το ένα διάστημα στο άλλο, είναι πάντα εφικτή (Vassiliou και συν. 2009). Άλλοι τρόποι επέκτασης μιας λοίμωξης είναι η διασπορά της μέσω διαπύησης των εν τω βάθει λεμφαδένων της περιοχής καθώς και η θρομβοφλεβίτιδα μικρών αγγείων της περιοχής, που προκαλεί πολλαπλά σηπτικά έμβολα (Παπασπύρου, 1993). Ανεξάρτητα από το μηχανισμό διασποράς, όταν υπάρχει μικροοργανισμός υψηλής λοιμογόνου δύναμης ή απόστημα υψηλής πίεσης, η φλεγμονή δεν είναι συνήθως περιορισμένη.

Όσον αφορά στη μικροβιολογία των οδοντικών αποστημάτων κατά κοινή ομολογία συνήθως πρόκειται για πολυμικροβιακές λοιμώξεις προαιρετικά αναερόβιων και αυστηρά αναερόβιων μικροοργανισμών (59- 75%, Gorbach και συν. 1991, Goumas και συν. 1997, Kuriyama και συν. 2000). Ο μέσος αριθμός μικροβιακών ειδών που καλλιεργούνται από σωστά λαμβανόμενα δείγματα πύου, είναι 4, με μια διακύμανση από 1- 7,5 (Fazakerley και συν. 1993, Reader και συν. 1994, Khemaleelakul και συν. 2002). Τα πιο συχνά προαιρετικά αναερόβια μικρόβια που απομονώνονται είναι είδη στρεπτοκόκκου, των ομάδων Viridans και Anginosus. Στην τελευταία ανήκει και το στέλεχος Constellatus που απομονώθηκε από τον δικό μας ασθενή. Είναι ενδιαφέρον ότι σε σοβαρά οδοντικά αποστήματα με τάση εξάπλωσης στα παιδιά αναπτύσσεται Staph. Aureus (Tan και συν. 2001, Coticchia και συν. 2004). Από τα αυστηρά αναερόβια πιο συχνά απομονώνονται αναερόβιοι στρεπτόκοκκοι, Gram (-) βακτήρια όπως Fusobacterium, Prevotella και Porphyromonas spp. και Gram (+) βακτήρια, όπως Eubacterium spp (Robertson και Smith, 2009). Η μικροβιολογία των οδοντικών λοιμώξεων με τάση εξάπλωσης, δείχνει να διαφέρει ελαφρά, με το Anginosus group του στρεπτοκόκκου και τα είδη Fusobacterium και Prevotella να παίζουν πρωταγωνιστικό ρόλο (Schuman και Turner, 1999, Han και Kerschner, 2001). Δεν πρέπει να ξεχνάμε ότι τα παραπάνω αναφέρονται σε καλλιέργειες δειγμάτων που έχουν ληφθεί απευθείας από το απόστημα. Στους ενδονοσοκομειακούς ασθενείς συνήθως διαπιστώνεται SIRS, αλλά μόνο στο 53,7% οι αιμοκαλλιέργειες είναι θετικές (Han-

average number of microbe types that are cultivated from a properly obtained pus sample is 4, ranging from 1 to 7.5 (Fazakerley et al. 1993, Reader et al. 1994, Khemaleelakul et al. 2002). Among the most common facultative anaerobes that can be isolated are streptococci from the Viridans and Anginosus groups (the Constellatus species, which was isolated in our patient, belongs to the second group). It is interesting that Staph. Aureus is the microbe identified in paediatric patients with serious odontogenic abscesses with spreading tendencies (Tan et al. 2001, Coticchia et al. 2004). Among purely anaerobes, the following are usually identified: anaerobic streptococci, Gram (-) bacteria, such as Fusobacterium, Prevotella and Porphyromonas spp, and Gram (+) bacteria, such as Eubacterium spp (Robertson and Smith, 2009). The microbiology of spreading dental infections appears to be slightly different, with the Anginosus group of streptococcus and the Fusobacterium and Prevotella species playing a central role (Schuman and Turner, 1999, Han and Kerschner, 2001). It should be reminded that the above observations apply to sample cultivations that have been obtained directly from the abscess. In-hospital patients usually display SIRS, however only 53.7% of the blood cultivations are positive (Handley et al. 2009); our patient never had any. This is probably due to the immediate initiation of iv antibiotic treatment upon admission to the hospital, as well as due to the fact that most patients receive the appropriate antibiotic treatment orally, before their admission.

The typical clinical signs and symptoms of these infections include: pain, swelling, fever, dysphagia, trismus, dyspnoea, or even airway obstruction. Deep neck infections involve a combination of reduced mandibular and cervical mobility (Vassiliou et al, 2009). However, neck fluctuation is not noticeable even at advanced stages, due to the depth of these abscesses (Παπασπύρου, 1993). That was the case in our patient, who was in comatose state and the clinical examination did not reveal any pathognomonic signs.

Contrast-enhanced neck CT is the examination of choice to identify the inflammation and the spaces it has spread into. The sensitivity and specificity of this examination, in combination with the patient's clinical image, reaches up to 95% and 80% respectively (Miller et al, 1999). Cervical US can help in the differential diagnosis of an abscess cavity from a diffused inflammation of the soft tissues of the cervix, while it also informs about the accessibility of large vessels and confirms whether they are thrombosed or not (Vassiliou et al, 2009).

Penicillins are the medication of choice in most countries. Amoxicillin is the medication of first choice, however in cases of high resistance to it, metronidazole (Roche and Yoshimori, 1997), or amoxicillin with clavulanic acid are recommended (Lewis et al, 1993). Clin-

dley και συν. 2009), όπως και στον δικό μας ασθενή που δεν είχε ποτέ. Αυτό οφείλεται προφανώς στην άμεση έναρξη IV αντιβιοτικής αγωγής με την εισαγωγή στο νοσοκομείο, όπως και στο γεγονός ότι οι περισσότεροι ασθενείς λαμβάνουν per os την ενδεδειγμένη αντιμικροβιακή αγωγή πριν την εισαγωγή τους.

Τα τυπικά κλινικά συμπτώματα και σημεία αυτών των λοιμώξεων είναι: άλγος, οίδημα, πυρετός, δυσφαγία, τρισμός, δύσπνοια, ακόμη και απόφραξη του αεραγωγού. Στις εν τω βάθει τραχηλικές λοιμώξεις συνυπάρχει περιορισμός της κινητικότητας της κάτω γνάθου και του τραχήλου (Vassiliou και συν. 2009). Εν τούτοις, ακόμη και σε προχωρημένα στάδια, ο κλυδασμός του τραχήλου λανθάνει λόγω της εν τω βάθει εντόπισης αυτών των αποστημάτων (Παπασπύρου, 1993). Αυτό συνέβη και στη δική μας περίπτωση, όπου ο ασθενής ήταν κωματώδης και η κλινική εξέταση δεν ανέδειξε παθογνωμονικό σημείο.

Η εξέταση εκλογής που δείχνει την ακριβή εντόπιση και τους χώρους που επεκτείνεται η φλεγμονή είναι η CT τραχήλου με σκιαγραφικό. Η ευαισθησία και η ειδικότητα της εξέτασης αυτής σε συνδυασμό με την κλινική εικόνα φτάνει το 95% και 80% αντίστοιχα (Miller και συν. 1999). Το US τραχήλου βοηθάει στη διαφορική διάγνωση μιας αποστηματικής κοιλότητας από μια διάχυτη φλεγμονή των μαλακών μορίων του τραχήλου, ελέγχει τη βατότητα των μεγάλων αγγείων και διαπιστώνει αν υπάρχει θρόμβωσή τους (Vassiliou και συν. 2009).

Οι πενικιλίνες είναι το φάρμακο εκλογής στις περισσότερες χώρες. Η αμοξυκιλλίνη είναι η πρώτη επιλογή, ενώ σε εμφάνιση υψηλής αντοχής στην αμοξυκιλλίνη προτείνεται η χρήση είτε μετρονιδαζόλης (Roche and Yoshimori, 1997), είτε αμοξυκιλλίνης με κλαβουλανικό οξύ (Lewis και συν. 1993). Η κλινταμυκίνη παραμένει η εναλλακτική λύση σε άτομα αλλεργικά στην πενικιλίνη (Gilmore και συν. 1988, Mangundjaja και Hardjawinata, 1990). Σε ασθενείς αυξημένου κινδύνου για εμφάνιση επιπλοκών προτείνεται ο συνδυασμός αμοξυκιλλίνης με μετρονιδαζόλη. Στο νοσοκομείο προτιμάται η IV χορήγηση αρχικά αμπικιλλίνης ή κεφουροξίμης σε συνδυασμό με μετρονιδαζόλη και σε επιπλεγμένες περιπτώσεις η κλινταμυκίνη και ο συνδυασμός πιπερακιλλίνης/ ταζομπακτάμης ή καρβαπενέμες με βανκομυκίνη (Medscape, 2003).

Η χειρουργική θεραπεία είναι η ενδεδειγμένη αντιμετώπιση στις σοβαρές περιπτώσεις. Όλοι οι ασθενείς με εν τω βάθει τραχηλικές λοιμώξεις πρέπει να εισάγονται στο νοσοκομείο, με σκοπό την έναρξη ενδοφλέβιας αντιβιοτικής αγωγής και την κλινική παρακολούθηση. Μικρό ποσοστό (10-15%) αυτών των ασθενών ιάται μόνο με αντιβιοτική αγωγή. Η αποτυχία βελτίωσης σε 24- 48 ώρες αποτελεί ένδειξη για χειρουργική διάνοιξη του αποστήματος και παροχέτευση (Plaza Major και συν. 2001). Σε αυξανόμενο οίδημα του στοματοφάρυγγα και δύσπνοια απαιτείται εξασφάλιση αεραγωγού με άμεση διασωλή-

damycin is indicated in patients who are allergic to penicillin (Gilmore et al. 1988, Mangundjaja and Hardjawinata, 1990). For patients who are at high risk to develop complications, a combination of amoxicillin and metronidazole is recommended. At the hospital, the initial iv administration of ampicillin or cefuroxime in combination with metronidazole is preferred, while in selected cases clindamycin and a combination of piperacillin/ tazobactam or carbapenems with vancomycin may be administered (Medscape, 2003).

Surgical intervention is the appropriate treatment for serious cases. All patients with deep neck infections must be admitted to hospital, in order to receive intravenous antibiotic treatment and clinical monitoring. A small percentage of those patients (10-15%) can recover with the help of antibiotics only. Failure to improve within 24-48 hours indicates a need for surgical incision and drainage (Plaza et al, 2001). In cases of increasing swelling of the oropharynx and dyspnoea, it is necessary to establish an airway by means of immediate intubation and/or tracheostomy. The surgical accessibility of deep neck abscesses depends on their location. Posterior pharyngeal and prevertebral abscesses without complications protruding into the oral cavity can be drained sufficiently by intra-oral access. Visual access is achieved with general anaesthesia with nasotracheal intubation and the Trendelenburg position of the patient.

In complicated retropharyngeal abscesses, external access can help achieve very good drainage. In the parapharyngeal space, oral access should not be performed; the large vessels and nerves of that space and their potential displacement by the abscess require an external oblique incision in order to achieve satisfactory visual access and control over haemorrhage. An incision towards the anterior margin of the sternocleidomastoid muscle or a lateral submandibular incision (Mosher) enables good access to this space (Newlands et al, 2006). This type of access provides good visual access to the parotid sheath or, when extended downwards, to the cervical triangle. Non-complicated sublingual inflammation can be drained intraorally, unless the abscess has spread or is located in the submandibular space, in which case a horizontal submental incision would be advisable. In all cases, it is necessary to leave the drainage tube inside the trauma, and only remove it later on, as the patient's condition improves (Παπασπύρου, 1993).

If left untreated, complicated odontogenic infections can cause sepsis and multiple organ failure -even in individuals who are otherwise healthy- and require ICU admission and prolonged hospitalisation. Multiple organ failure usually does not result from direct infection of the organs by the responsible microorganism, but from the release, through the activity of the inflammation process, of different mediators that cause haemodynamic instability, microcirculation disorders, increased cell membrane per-

νωση ή/και διενέργεια τραχειοστομίας. Η χειρουργική προσπέλαση για τα εν τω βάθει τραχηλικά αποστήματα είναι ανάλογη με την εντόπισή τους. Τα οπισθοφαρυγγικά και τα προσπονδυλικά αποστήματα χωρίς επιπλοκές με προβολή στη στοματική κοιλότητα, μπορούν να παροχετευτούν ικανοποιητικά με στοματική προσπέλαση. Η καλή ορατότητα που απαιτείται, επιτυγχάνεται με ρινοτραχειακή διασωλήνωση, γενική αναισθησία και θέση Trendelenburg του ασθενούς.

Τα επιπλεγμένα οπισθοφαρυγγικά αποστήματα με διασπορά παροχετεύονται πολύ καλά με εξωστοματική προσπέλαση. Στο πλαγιοφαρυγγικό διάστημα δεν πρέπει να γίνεται προσπέλαση από το στόμα. Τα μεγάλα αγγεία και νεύρα αυτού του διαστήματος και η πιθανότητα παρεκτόπισής τους από το απόστημα απαιτούν μια πλάγια τομή για ικανοποιητική ορατότητα και έλεγχο της αιμορραγίας. Μια τομή προς το πρόσθιο όριο του στερνοκλειδομαστοειδούς ή μια εγκάρσια υπογνάθια τομή με κάθετη ακμή (Mosher) επιτρέπει καλή είσοδο σ' αυτό το διάστημα (Newlands et al, 2006). Αυτή η προσπέλαση δίνει καλή ορατότητα της θήκης της παρωτίδας ή επεκτεινόμενη προς τα κάτω, του τραχηλικού τριγώνου. Η μη επιπλεγμένη υπογλώσσια φλεγμονή μπορεί να παροχετευτεί διαστοματικά, εκτός αν το απόστημα επεκτείνεται ή εντοπίζεται στην υπογνάθια περιοχή, οπότε είναι προτιμότερη μια οριζόντια υπογενείδια τομή. Σε όλα τα περιστατικά, σκόπιμο είναι να παραμένει σωλήνας παροχέτευσης μέσα στο τραύμα, ο οποίος αφαιρείται τις επόμενες ημέρες, καθώς ο ασθενής βελτιώνεται (Παπασπύρου, 1993).

Οι επιπλεγμένες οδοντογενείς λοιμώξεις, αν δεν θεραπευθούν άμεσα ριζικά, είναι πιθανό μετά από λανθάνοντα χρόνο να αποτελέσουν αίτιο σήψης και πολυοργανικής ανεπάρκειας, ακόμα και σε προηγούμενα υγιείς ανθρώπους και να απαιτήσουν εισαγωγή και πολυήμερη νοσηλεία στη ΜΕΘ. Η πολυοργανική ανεπάρκεια, όπως συμβαίνει συνήθως, δεν οφείλεται σε άμεση προσβολή των οργάνων από τον υπεύθυνο μικροοργανισμό, αλλά στην προκαλούμενη από την κινητοποίηση της διαδικασίας της φλεγμονής έκλυση διαφόρων μεσολαβητών που προκαλούν αιμοδυναμική αστάθεια, διαταραχές της μικροκυκλοφορίας, αύξηση της διαβατότητας της κυτταρικής μεμβράνης και γενικότερα διαταραχές της φυσιολογίας και της ομοιόστασης του οργανισμού.

ΣΥΜΠΕΡΑΣΜΑΤΑ

- Οι οδοντογενείς λοιμώξεις πρέπει να αντιμετωπίζονται έγκαιρα και αποτελεσματικά για να αποφευχθεί η εμφάνιση επιπλοκών.
- Οι ασθενείς πρέπει να επιτηρούνται, ώστε αν αποτύχει η συντηρητική αγωγή ή εμφανιστούν επιπλοκές, να γίνει χειρουργική παροχέτευση.
- Η γνώση των οδών επέκτασης της φλεγμονής είναι απαραίτητη για την έγκαιρη ανίχνευση των επιπλοκών.

meability and generally disruption of the body's physiology and homeostasis.

CONCLUSION

- Odontogenic infections must be treated in a timely and effective manner in order to prevent complications.
- Patients need to be monitored so that surgical drainage can be implemented in the event of conservative treatment failure or complications.
- It is necessary to be aware of the potential infection transmission routes in order to identify these complications on time.
- If complicated odontogenic infections are not treated in a timely and radical manner, they can lead to systemic disorders, sepsis and even multiple organ failure.
- A detailed medical history and careful clinical examination that includes the oral cavity (which is difficult to achieve at an ICU) can reveal any unusual sepsis sites.

- Η μη έγκαιρη και ριζική αντιμετώπιση των επιπλεγμένων οδοντογενών λοιμώξεων είναι δυνατό να προκαλέσει συστηματικές διαταραχές, σήψη, ακόμα και πολυοργανική ανεπάρκεια.
- Η λήψη αναλυτικού ιστορικού και η λεπτομερής κλινική εξέταση που περιλαμβάνει και τη στοματική κοιλότητα (συχνά δύσκολο να εφαρμοστούν στο χώρο της επείγουσας και εντατικής θεραπείας) μπορούν να αποκαλύψουν ασυνήθεις εστίες σήψης.

ΒΙΒΛΙΟΓΡΑΦΙΑ/REFERENCES

ACCP/SCCM Consensus Conference Committee: Definitions for sepsis and organ failure and guidelines for the use of innovative therapies in sepsis. Crit Care Med. 20:864-874, 1992

Boffano P, Roccia F, Pittoni D, Di Dio D, Forni P, Gallesio C.: Management of 112 hospitalized patients with spreading odontogenic infections: correlation with DMFT and Oral Health Impact Profile 14 indexes. Oral Surg Oral Med Oral Pathol Oral Radiol Endod. 113(2):207-13, 2012

Bridgeman A, Wiesenfeld D, Hellyar A, Sheldon W.: Major maxillofacial infections. An evaluation of 107 cases. Aust Dent J. 40:281-288, 1995

Bross-Soriano D, Arrieta-Gomez JR, Prado-Calleros H, Schimelmitz-Idi J, Jorba-Basave S.: Management of Ludwing's angina with small neck incisions: 18 years experience. Otolaryngol Head Neck Surg. 130:712-717, 2004

Coticchia JM, Getnick GS, Yun RD, Arnold JE.: Age, site, and time specific differences in pediatric deep neck abscesses. Arch Otolaryngol Head Neck Surg. 130:201-201, 2004

Dodson TB, Perrott DH, Kaban LB.: Pediatric maxillofacial infections: a retrospective study of 113 patients. J Oral Maxillofac Surg. 47:327-330. 1989

Fazakerley M, Mc Gowan P, Hardy P, Martin M.: A comparative study of cephradine, amoxycollin and phenoxymethyl-penicillin in the treatment of acute dentoalveolar infection. Br Dent J 174:359-363, 1993

Fehrenbach M, Herring S.: Spread of dental infection. Practical Hygiene. 13-18, September/October 1997

Flynn T, Shanti R, Hayes C.: Severe odontogenic infections, part 2: prospective outcomes study. J Oral Maxillofac Surg. 64:1104-1113, 2006

Gilmore W Jacobus N, Gorbach S, Doku H, Tally F.: A prospective double-blind evaluation of penicillin versus clindamycin in the treatment of odontogenic infections. J Oral Maxillofac Surg. 46:1065-1070, 1988

Gorbach S, Gilmore W, Jacobus N, Doku H, Tally F.: Microbiology and antibiotic resistance in odontogenic infections. Ann Otol Rhinol Laryngol Supl. 154:40-42, 1991

Goumas P, Naxakis S, Papavasiliou D, Moschovakis E, Tsintsos S, Skoutelis A.: Periapical abscesses: causal bacteria and antibiotic sensitivity. J Chemother. 9:415-419, 1997

Han J, Kerschner J.: Streptococcus milleri: an organism for head and neck infections and abscess. Arch Otolaryngol Head Neck Surg. 127:650-654, 2001

Handley T, Devlin M, Kappel D, Mc Caul J.: The sepsis syndrome in odontogenic infection JICS. 10:21-25, 2009

Haug RH, Hoffman MJ, Indresano AT.: An epidemiologic and anatomic survey of odontogenic infections. J Oral Maxillofac Surg. 49:976, 1991

Information and Statistics Division. NHS National Services Scotland. Reference ISD/HIG/IR2005- 01474. Edinburgh, UK. 2007

Khemaleelakul S, Baumgartner J, Pruksakom S.: Identification of bacteria in acute endodontic infections and their antimicrobial susceptibility. Oral Surg Oral Med Oral Pathol Oral Radiol Endod. 94:746-755, 2002

Kinzer S, Pfeiffer J, Becker S, Ridder GJ.: Severe deep neck space infections and mediastinitis of odontogenic origin: clinical relevance and implications for diagnois and treatment. Acta Oto-Laryngol. 129:62-70, 2009

Kuriyama T, Karasawa T, Nakagawa K, Saiki Y, Yamamoto E and Nakamura S.: Bacteriologic features and antimicrobial susceptibility in isolates from orofacial odontogenic infactions. Oral Surg Oral Med Oral Pathol Oral Radiol Endod 90:600-608, 2000

Levy M. et al. 2001 SCCM/ESICM/ACCP/ATS/SIS International Sepsis Definitions Conference. Intens Care Med. 29: 530-538, 2003

Lewis M, Carmichael F, Mac- Farlane T, Milligan S.: A randomized trial of co-amoxiclav (Augmentin) versus penicillin V in the treatment of acute dentoalveolar abscess. Br Dent J. 175:169-174, 1993

Malliari H, Tsakiropoulou E, Nikolaidis V, Printza A et al.: Maxillofacial and deep neck infections of an odontogenic origin. Otorhinolaryngologia- Head and Neck Surgery Issue. 46:29-32, 2011

Medscape: Management and Prevention of Odontogenic Infections, Clinical review, April 2003

Mangundjala S, Hardjawinata K.: Clindamycin versus ampicillin in the treatment of odontogenic infections. Clin Ther. 12:242-249, 1990

Mihos P, Potaris K, Gakidis I, Papadakis D, Rallis G.: Management of descending necrotizing mediastinitis. J Oral Maxillofac Surg. 62:966-972, 2004

Miller WD, Furst IM, Sandor GK et al.: A prospective, blinded comparison of clinical examination and computed tomography in deep neck infections. Laryngoscope. 109(11):1873-9, Nov 1999

Newlands S. et al: Head and Neck Surgery- Otolaryngology, 4th Edition, Vol 1:Chapter 47,665-681. Lippincott Williams and Wilkins, Philadelphia- USA, 2006

Papalia E, Rena O, Oliaro A et al.: Descending necrotizing mediastinitis: surgical management. Eur J Cardiothorac Surg. 20:739-742, 2001

Παπασπύρου Σ.: Εν τω βάθει τραχηλοπροσωπικές φλεγμονές. Τεχνόγραμμα, Αθήνα, 1993

Peters E, Fong B, Wormuth D, Sonis S.: Risk factors affecting hospital length of stay in patients with odontogenic maxillofacial infections. J Oral Maxillofac Surg. 54:1386-1391, 1996

Plaza Mayor G, Martinez-San Millian J, Martinez Vidal A.: Is conservative treatment of deep neck space infections appropriate? Head Neck. 23(2):126-33, Feb 2001

Reader C, Boniface M, Bulanda-Wagner S.: Refractory endodontic lesion associated with Staphylococci aureus. J Endod. 20:607-609, 1994

Robertson D, Smith A.: The microbiology of the acute dental abscess. Journal of Medical Microbiology. 58:155-162, 2009

Roche Y, Yoshimori R.: In vitro activity of spiramycin and metronidazole alone or in combination against clinical isolates from odontogenic abscesses. J Antimicrob Chemother. 40:353-357, 1997

Sanchez R, Mirada E, Arias J, Pano JR, Burgueno M.: Severe odontogenic infections: epidemiological, microbiological and therapeutic factors. Med Oral Patol Oral Cir Bucal. 16:e670-e676, 2011

Sancho LMM, Minamoto H, Fernandez A, Sennes LU, Jatene FB.: Descending necrotizing mediastinitis: a retrospective surgical experience. Eur J Cardiothorac Surg 16:200-205,1999

Sato FRL, Hajala FAC, Filho FWVF, de Moraes M.: Eight-year retrospective study of odontogenic origin infections in a postgraduation program on oral and maxillofacial surgery. J Oral Maxillofac Surg. 67:1092-1097, 2009

Schuman J, Turner J.: The clinical significance of beta hemolytic streptococci of the milleri group in oral abscesses. J Clin Pediatr Dent. 23:137-142, 1999

Seppanen L, Lauhio A, Lindqvist C, Surronen R, Rautemaa R.: Analysis of systemic and local odontogenic infection complications requiring hospital care. J Infec. 57:116-122, 2008

Storoe W, Haug RH, Lillich TT.: The changing face of odontogenic infections. J Oral Maxillofac Surg. 59:739-748, 2001

Tan P, Chang L, Huang Y, Chiu C, Wang C, Lin T.: Deep neck infections in children. J Microbiol Immunol Infect. 34:287-292

Thomas SJ, Atkinson C, Hughes C, Revington P, Ne AR.: Is there an epidemic of admissions for surgical treatment of dental abscesses in the UK? BMJ. 336:1219-1220, 2008

Uluibau IC, Jaunay T, Goss AN.: Severe odontogenic infections. Australian Dental Journal Medications Supplement. 50:4, s74-s81, 2005

Vassiliou A, Banagos J, Minisiou M, Papageorgiou S, Efstathidis A, Androulakis M.: Epiglottitis and deep neck space infections: a case report. ORL. 169-176, 2009

Wang J, Ahani A, Pogrel MA.: A five-year retrospective study of odontogenic maxillofacial infections in a large urban public hospital. Int J Oral Maxillofac Surg. 34:646-649, 2005

Wong TY.: A nationwide survey of deaths from oral and maxillofacial infections: the Taiwanese experience. J Oral Maxillofac Surg. 57:1297-1299, 1999

Ylijoki S, Suuronen R, Jousimies-Somer H, Meurman J, Lindqvist C.: Differences between patients with or without the need for intensive care due to severe odontogenic infections. J Oral Maxillofac Surg. 59:867-872, 2001

Διεύθυνση επικοινωνίας:
Κωνσταντίνα Μενδρινού
Γνώσεως 4,
17456, Άλιμος, Ελλάδα
Τηλ.: 210 9767255, 6938412839
e-mail: nmdg@otenet.gr

Address:
Konstantina Mendrinou
4 Gnoseos Str.,
17456 Alimos, Athens, Greece
Tel.: 0030 210 9767255, 0030 6938412839
e-mail: nmdg@otenet.gr