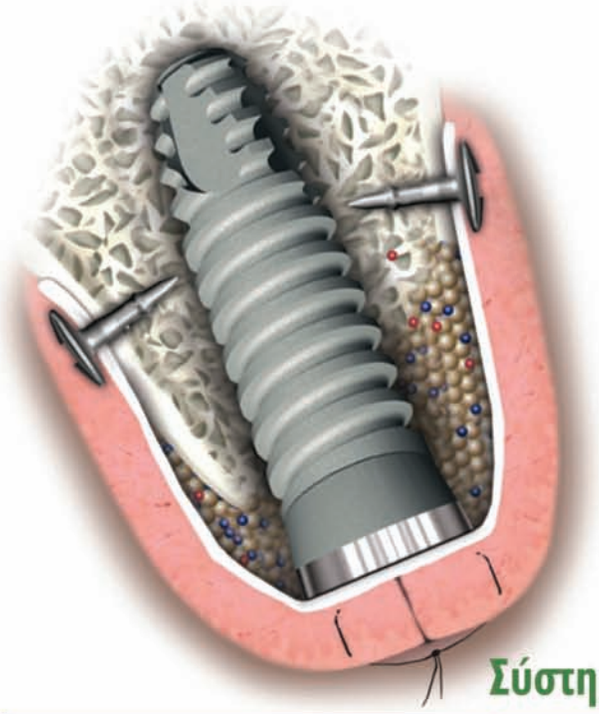

Guided Bone Regeneration SYSTEM

Σύστημα Κατευθυνόμενης Οστικής Αναγέννησης

Το GBR είναι ένα πλήρες σύστημα κατευθυνόμενης οστικής αναγέννησης που περιλαμβάνει κοχλίες, με όλα τα εξαρτήματα για την τοποθέτησή τους, δικτυωτό πλέγμα, και διάφορα άλλα βοηθητικά εργαλεία.

Χαρακτηριστικά

- Ιδανικό περίγραμμα χρησιμοποιώντας το λεπτό δικτυωτό πλέγμα
- Κοχλίας τιτανίου (Το ιδανικότερο υλικό εμφυτευμάτων για τον ανθρώπινο οργανισμό)
- Εύκολη τοποθέτηση του κοχλία με τη χρήση του συγκεκριμένου συστήματος
- Ολοκληρωμένο σύστημα

Ενδείξεις

- Το δικτυωτό πλέγμα τιτανίου και οι μικρο-κοχλίες για τη μεμβράνη οδηγούν στη σταθεροποίηση για την ελεγχόμενη οστική αναγέννηση.
- Οι μινι-κοχλίες χρησιμοποιούνται για τη σταθεροποίηση των επένθετων μοσχευμάτων

GBR κοχλίες

Οι αυτοκοχλιούμενες βίδες για τη σταθεροποίηση της μεμβράνης κατασκευάζονται από τιτάνιο βαθμού 5 και στηρίζουν τη μεμβράνη, εξασφαλίζοντας τον απαιτούμενο χώρο για την οστική αναγέννηση. Για το σκοπό αυτό χρησιμοποιούνται αυτοκοχλιούμενες βίδες ή μινι-κοχλίες.



Δικτυωτό πλέγμα

Το δικτυωτό πλέγμα είναι μια πολύ λεπτή, μαλακή, ελαστική και πολύ σταθερή μεμβράνη με εξαιρετική συγκράτηση. Η ελαστικότητα του δικτυωτού πλέγματος διευκολύνει την ελεύθερη προσαρμογή του, ακόμη και σε επιφάνειες ακανόνιστου σχήματος.

Πλέγμα στήριξης

Το πλέγμα εξασφαλίζει μια σταθερή στήριξη σχεδιασμένη ειδικά για το GBR σύστημα. Το πλέγμα αυτό εξυπηρετεί τις απαιτήσεις για ισχυρή σύνδεση και είναι εύχρηστο για να χρησιμοποιηθεί στην σταθεροποίηση του GBR συστήματος.

Βασικό σύστημα των κοχλίων με όλα τα εξαρτήματα για την τοποθέτηση τους

J-Tac κοχλίας

Το J-Tac είναι ένα σύστημα τιτανίου που επιτρέπει την σταθεροποίηση της μεμβράνης στην άνω ή κάτω γνάθο. Το σύστημα αυτό κατασκευάζεται από τιτάνιο βαθμού 5 με κεφαλή σχήματος θόλου και με μια ακίδα σε κάθε ήλο. Το σχέδιο αυτό εξασφαλίζει εξαιρετική σταθερότητα της μεμβράνης στο οστό μετά την τοποθέτησής της. Ο σταυρός στην κεφαλή της βίδας ταιριάζει με τον οδηγό του GBR συστήματος.

BONESIER

Διευκολύνει την αποκατάσταση οστικών ελλειμάτων δίχως δυσκολία με τη χρήση αυτογενούς μοσχεύματος. Η συσκευή αυτή συλλέγει 0.25cc οστού ή περισσότερο, με μόνο 2-3 εφαρμογές. Το διαφανές κάλυμμα διευκολύνει το χειρούργο να ελέγχει την ποσότητα του οστού κατά τη διάρκεια της συγκέντρωσής του.

Jeil Medical Corporation

ΙΩΑΝΝΗΣ ΤΣΑΠΡΑΖΗΣ Α.Ε.

ΟΔΟΝΤΙΑΤΡΙΚΑ-ΟΡΘΟΔΟΝΤΙΚΑ

Μιχαλακοπούλου 157 Γουδή 115 27, Τηλ.: 210 7716.416, 210 7751.000, Fax: 210 7711.100,

e-mail: info@tsaprazis.gr, www.tsaprazis.gr

ΑΡΧΕΙΑ ΕΛΛΗΝΙΚΗΣ
Στοματικής & Γναθοπροσωπικής Χειρουργικής

ΕΠΙΣΤΗΜΟΝΙΚΟ ΠΕΡΙΟΔΙΚΟ ΤΗΣ ΕΛΛΗΝΙΚΗΣ ΕΤΑΙΡΕΙΑΣ ΣΤΟΜΑΤΙΚΗΣ ΚΑΙ ΓΝΑΘΟΠΡΟΣΩΠΙΚΗΣ ΧΕΙΡΟΥΡΓΙΚΗΣ online www.haoms.org

ΔΙΓΛΩΣΣΗ ΕΛΛΗΝΟ-ΑΓΓΛΙΚΗ ΕΚΔΟΣΗ ΕΠΙΣΤΗΜΟΝΙΚΟ ΕΝΤΥΠΟ ΜΕ ΕΘΝΙΚΗ ΑΝΑΓΝΩΡΙΣΗ ΦΕΚ 2412/Β/4-12-2009

Abstracted/Indexed in: Index Copernicus, Doaj, Sholar Google

ISSN 1108-829 X

Τόμος 16, Τεύχος 1, Απρίλιος 2015

Τετραμηνιαίο Επιστημονικό Περιοδικό

Διευθύντρια Σύνταξης
Νάντια Θεολόγη-Λυγιδάκη
Παπαδιαμαντοπούλου 2 και Βασ. Σοφίας
11528, Αθήνα
Τηλ: 210 7211869
e-mail: archives@haoms.org

Επίτιμος Διευθυντής Σύνταξης
Γεώργιος Χ. Πάνος

Αναπληρωτές Διευθυντές Σύνταξης
Γρ. Βενέτης, Α. Μυλωνάς, Β. Πετσίνης

Βοηθοί Σύνταξης
Ε. Καλφαρέντζος, Η. Χρονάς

Επίτιμη Διεθνής Συμβουλευτική Επιτροπή
Julio Acero, Spain, George Dimitroulis, Australia, Takashi Fujibayashi, Japan, Orhan Guven, Turkey, John Helfrick, USA, Henri Thuau, Great Britain

Επιστημονική Επιτροπή Περιοδικού

Κ. Αλεξανδρίδης
Κ. Αντωνιάδης
Ε. Βαϊρακτάρης
Κ. Βαχτσεβάνος
Σ. Γαβριήλ
Σ. Δαλαμπίρας
Ι. Δημητρακόπουλος
Χ. Δενδρινός
Λ. Ζουλούμης
Γ. Ηλιάδης
Β. Θωμαΐδης
Ι. Ιατρού
Δ. Καρακάσης
Ε. Καραμπούτα
Ν. Κατσικέρης
Α. Κολοκοτρώνης
Ν. Λαζαρίδης
Χ. Λαζαρίδης
Α. Μαρκόπουλος
Χ. Μάρτης
Μ. Μεζίτης
Γ. Ορφανίδης
Π. Παναγιώτου
Δ. Παπαβασιλείου
Ν. Παπαδογεωργάκης
Γ. Παπάζογλου
Α. Πατρικίου
Γ. Πολυζώης
Γ. Ράλλης
Θ. Ράπης
Θ. Σεμερτζίδης
Α. Σκλαβούνου
Χ. Σκουτέρης
Ε. Στεφάνου
Φ. Τζέρμπος
Ι. Τηλαβερίδης
Α. Τριανταφυλλίδου
Α. Τσίρλης
Κ. Τσιχλάκης
Η. Φερέτης
Π. Χατζημανώλης
Π. Χριστόπουλος

Περιεχόμενα

Περιεγχειρητική αντιμετώπιση παιδιών με έλλειψη παράγοντα von Willebrand 3-10
Νάντια Θεολόγη-Λυγιδάκη, Ανδρέας Κουρούμαλης, Ελένη Πλατοκούκη, Χρυσάνθη Ματσιούλα, Ιωάννης Ιατρού

Φλεγμονώδης μυοϊνοβλαστικός όγκος άνω γνάθου. Παρουσίαση περίπτωσης 11-16
Δημοσθένης Ηγουμενάκης, Χρήστος Κρασαδάκης, Ελένη Παραρά, Κωνσταντίνος Μουρούζης, Γεώργιος Κανέλλης, Θεοδώρα Γκούμα-Παπαδάκη, Γεώργιος Ράλλης

Νευρίνωμα δικτυωτού τύπου στην κροταφική χώρα σε ασθενή με νόσο von Recklinghausen. Παρουσίαση περίπτωσης 17-22
Panayotis Dais, Dipen Patel, Kavin Andi

Αδαμαντινοβλαστικό ίνωμα. Παρουσίαση περίπτωσης και βιβλιογραφική ανασκόπηση 23-29
Χριστίνα Σουλίου, Αναστασία Δελουσίδου, Ιουλία Χατζηστάμου, Φώτιος Τζέρμπος

Βλαστοκύτταρα του οδοντικού πολφού μονίμων δοντιών και οστική αναγέννηση 31-42
Αμαλία Καπαρού, Δήμος Καλύβας, Ευθυμία Κιτράκη

Επιλογές από την βιβλιογραφία 43-45

Οδηγίες για τους συγγραφείς 46-47

Ιδιοκτησία
Ελληνική Εταιρεία Στοματικής και Γναθοπροσωπικής Χειρουργικής
Λεωφ. Λαυρίου 65, Τ.Κ. 190 02 Παιανία, Αττική.
Διεύθυνση διαδικτύου: www.haoms.org

Εκδότης
Οδοντιατρικό Βήμα ΜΕΠΕ

Υπεύθυνος Τυπογραφείου
Φερέτος Τηλ.: 210 3300646

Ετήσια συνδρομή
Εσωτερικού: 50€
Εξωτερικού: 70€
Φοιτητές: 35€
Τιμή τεύχους: 30€

Έδρα έκδοσης: Σκουφά 64, 106 80 Αθήνα
Τηλ.: 210 3814939, Fax: 210 3803327
e-mail: odvima@otenet.gr, www.odvima.gr

Τυπώνεται σε χαρτί φιλικό προς το περιβάλλον

HELLENIC ARCHIVES

# of Oral & Maxillofacial Surgery

OFFICIAL PUBLICATION OF THE HELLENIC ASSOCIATION FOR ORAL AND MAXILLOFACIAL SURGERY online www.haoms.org

BILINGUAL GREEK-ENGLISH EDITION

Abstracted/Indexed in: Index Copernicus, Doaj, Sholar Google

ISSN 1108-829 X

Vol 16, No 1, April 2015

Triannual Scientific Journal

Editor - in - Chief
Nadia Theologie-Lygidakis
Papadiamantopoulou 2 and Vas. Sofias,
11528, Athens, Greece
Tel.: +30 2107211869
e-mail: archives@haoms.org

Honorary Editor-in Chief
George Ch. Panos

Associate Editors
Gr. Venetis, A. Mylonas, V. Petsinis

Assistant Editors
E. Kalfarentzos, H. Chronas

Honorary International Advisory Board
Julio Acero, Spain, George Dimitroulis, Australia, Takashi Fujibayashi, Japan, Orhan Guven, Turkey, John Helfrick, USA, Henri Thuau, Great Britain

Scientific Committee

C. Alexandridis
K. Antoniadis
E. Vairactaris
K. Vachtsevanos
S. Gabriel
S. Dalabiras
I. Dimitrakopoulos
C. Dendrinos
L. Zouloumis
G. Eliades
V. Thomaidis
I. Iatrou
D. Karakasis
I. Karabouta
N. Katsikeris
A. Kolokotronis
N. Lazaridis
C. Lazaridis
A. Markopoulos
C. Martis
M. Mezitis
G. Orfanidis
P. Panagiotou
D. Papavasiliou
N. Papadogeorgakis
G. Papazoglou
A. Patrikiou
G. Polyzois
G. Rallis
Th. Rapis
T. Semerzidis
A. Sklavounou
Ch. Skouteris
E. Stefanou
F. Tzerbos
I. Tilaveridis
A. Triantafillidou
A. Tsirlis
K. Tsiklakis
H. Feretis
P. Hatzimanolis
P. Christopoulos

Contents

Peri-operative management of children with von Willebrand Factor Deficiency 3-10
Nadia Theologie-Lygidakis, Andreas Kouroumalis, Helen Platokouki, Chrysanthi Matsioula, Ioannis Iatrou

Inflammatory myofibroblastic tumor of the maxilla. A case report 11-16
Dimosthenis Igoumenakis, Christos Krasadakis, Eleni Parara, Constantinos Mourouzis, George Kanellis, Theodora Gouma-Papadaki, George Rallis

Plexiform neurofibroma of the temporal area in a patient with von Recklinghausen disease. A case report 17-22
Panayotis Dais, Dipen Patel, Kavin Andi

Ameloblastic Fibroma. A case report and review of the literature 23-29
Xristina Souliou, Anastasia Delousidou, Ioulia Chatzistamou, Fotios Tzermpos

Dental pulp stem cells and bone regeneration 31-42
Amalia Kaparou, Dimos Kalyvas, Efthymia Kitraki

Literature selection 43-45

Guide for Authors 46-47

Owner
Hellenic Association for Oral and Maxillofacial Surgery
65 Lavriou Avenue, Paiania, Attiki 190 02, Greece
Website: www.haoms.org

Publisher
Odontiatriko Vima MEPE

Printing
Feretos Tel. +30 210 3300646

Annual Subscription Rates

Annual fee (domestic):	50€
Annual fee (international):	70€
Students:	35€
Single Cory:	30€

Publishing Office: 64 Skoufa str., 106 80 Athens Greece
Tel: +30 210 3814939 Fax: +30 210 3803327
e-mail: odvima@otenet.gr, www.odvima.gr

Printed on acid free paper

USTOMED®
INSTRUMENTE

Bone Collector

Bone Milling Forceps

Titanium-Pin-Set

Bone-Fixation-Set

DYNEK
SUTURES

Biovek® ράμματα

Συνθετικό απορροφήσιμο ράμμα.

Συνδυασμός βελόνας και ράμματος.

Πλεκτό, πολυκλωνικό ράμμα, επικαλυμμένο με πολυγλυκοσίδη.

Μιλτιάδης Βιτσαρόπουλος Α.Ε.

ΚΕΝΤΡΙΚΑ Μεσογείων 348, 153 41 Αγ. Παρασκευή, Αθήνα, **Τηλ:** 210 65 41 340, **Fax:** 210 65 41 618
ΥΠΟΚΑΤΑΣΤΗΜΑ Φειδιππίδου 55, 115 27 Γουδή, **Τηλ:** 210 77 95 747

www.vitsaropoulos.gr • e-mail: info@vitsaropoulos.gr • www.facebook.com/vitsaropoulos

Editorial

Αγαπητοί Συνάδελφοι

Με την ευκαιρία της συμπλήρωσης τριών χρόνων από την ανάληψη της Διεύθυνσης Σύνταξης του Περιοδικού της Εταιρείας μας, επιθυμώ να επικοινωνήσω μαζί σας με απολογισμό πεπραγμένων και καταγραφή της σημερινής εικόνας των ΑΡΧΕΙΩΝ.
Αρχίζοντας, θα ήθελα να ευχαριστήσω όσους συμμετείχατε ενεργά στηρίζοντας με εργασίες την ύλη των ΑΡΧΕΙΩΝ. Να ευχαριστήσω επίσης ιδιαίτερα όσους συμμετείχατε σαν κριτές εργασιών, συμβάλλοντας σημαντικά στην ποιοτική αναβάθμιση του Περιοδικού.
Τα ΑΡΧΕΙΑ, στην δίγλωσση μορφή τους, εκδίδονται σταθερά σε τρία τεύχη τον χρόνο, προϋπόθεση απαραίτητη για να διατηρούμε την θέση μας στις μηχανές αναζήτησης. Μέχρι και το 2013 υπήρξε μία σταθερή ροή αρκετών εισερχομένων εργασιών, που προέρχονταν κυρίως από τις Πανεπιστημιακές Κλινικές και τα Νοσοκομεία, γεγονός που μας έδινε την δυνατότητα και τα χρονικά περιθώρια αφενός για επιλογή των καλύτερων από αυτές και αφετέρου για σωστή επεξεργασία τους.
Τον τελευταίο ενάμιση χρόνο η μείωση εισερχομένων εργασιών είναι σημαντική με αποτέλεσμα την δυσκολία έγκαιρης έκδοσης των τευχών αλλά κυρίως επιλογής ποιοτικών εργασιών.
Η Συντακτική Ομάδα, που από το τεύχος αυτό έχει ενσωματώσει ως Βοηθούς Σύνταξης τους νεώτερους αξιόλογους συναδέλφους Ευάγγελο Καλφαρέντζο και Ηλία Χρονά, ενώ έχει αναβαθμίσει σε Αναπληρωτή Διευθυντή Σύνταξης τον Β. Πετσίνη, καταβάλλει μεγάλες προσπάθειες να διατηρήσει το επίπεδο των ΑΡΧΕΙΩΝ και την συνέχιση έκδοσής τους.
Από την θέση αυτή καλώ τους νεώτερους συναδέλφους και τους ειδικευόμενους να συμμετέχουν έμπρακτα στα ΑΡΧΕΙΑ καταθέτοντας προς δημοσίευση την εμπειρία τους. Το Περιοδικό μας απευθύνεται σε όλους όσους ασκούν την Στοματική και Γναθοπροσωπική Χειρουργική και επιθυμία μας είναι να περιλαμβάνει εργασίες από όλο το φάσμα, από την χειρουργική του ιατρείου μας, τους εγκλείστους και τα εμφυτεύματα, μέχρι την επανορθωτική χειρουργική και τα σύγχρονα επιστημονικά θέματα.

Νάντια Θεολόγη-Λυγιδάκη
Διευθύντρια Σύνταξης

35ο Πανελλήνιο Οδοντιατρικό Συνέδριο

ΣΤΟΧΕΥΟΝΤΑΣ ΤΗΝ ΟΔΟΝΤΙΑΤΡΙΚΗ ΑΡΙΣΤΕΙΑ

9-11 Οκτωβρίου 2015

ΡΟΔΟΣ

ΞΕΝΟΔΟΧΕΙΟ ΡΟΔΟΣ PALACE

Ελληνική Οδοντιατρική Ομοσπονδία

με τη συνεργασία του Οδοντιατρικού Συλλόγου Δωδεκανήσου

ε.ο.ο.

Περιεγχειρητική αντιμετώπιση παιδιών με έλλειψη παράγοντα von Willebrand

Νάντια ΘΕΟΛΟΓΗ-ΛΥΓΙΔΑΚΗ[1], Ανδρέας ΚΟΥΡΟΥΜΑΛΗΣ[2], Ελένη ΠΛΑΤΟΚΟΥΚΗ[3], Χρυσάνθη ΜΑΤΣΙΟΥΛΑ[4], Ιωάννης ΙΑΤΡΟΥ[5]

Κλινική Στοματικής και Γναθοπροσωπικής Χειρουργικής στο Νοσοκομείο Παίδων «Π. και Α. Κυριακού» (Διευθυντής: Καθηγητής Ι. Ιατρού) και Μονάδα Αιμόστασης και Κέντρο Αιμορροφιλίας Νοσοκομείου Παίδων «Η Αγία Σοφία» (Διευθύντρια: Δρ Ελένη Πλατοκούκη)

Peri-operative management of children with von Willebrand Factor Deficiency

Nadia THEOLOGIE-LYGIDAKIS, Andreas KOUROUMALIS, Helen PLATOKOUKI, Chrysanthi MATSIOULA, Ioannis IATROU

University Department of Oral and Maxillofacial Surgery, at "P. & A. Kyriakou" Children's Hospital (Head: Professor I. Iatrou), Dental School, National and Kapodistrian University of Athens, Haemostasis Unit and Hemophilia Center at "Aghia Sophia" Children's Hospital, (Head: Dr H. Platokouki), Athens, Greece

Κλινική εργασία
Clinical paper

ΠΕΡΙΛΗΨΗ: Η νόσος von Willebrand είναι μία κληρονομική αιμορραγική διαταραχή. Στον παιδιατρικό πληθυσμό, μία εξαγωγή δοντιού ή μία γναθοχειρουργική επέμβαση μπορεί να αναδείξει για πρώτη φορά την έλλειψη του παράγοντα. Έλεγχος της αιμορραγικής διάθεσης γίνεται με τη χορήγηση δεσμοπρεσσίνης, που είναι συνθετικό ανάλογο της αντιδιουριτικής ορμόνης.
Σκοπός: Η παρουσίαση της αντιμετώπισης παιδιών με έλλειψη παράγοντα von Willebrand που υποβλήθηκαν σε γναθοπροσωπικές επεμβάσεις.
Αποτελέσματα: Η περιεγχειρητική προετοιμασία των νεαρών ασθενών με δεσμοπρεσσίνη ήταν επιτυχής. Σε μη διαγνωσμένες περιπτώσεις ασθενών με νόσο von Willebrand, χρησιμοποιήθηκαν τοπικοί αιμοστατικοί παράγοντες.
Συμπεράσματα: Αρχική διάγνωση της έλλειψης μπορεί να επιτευχθεί έπειτα από μη αναμενόμενη αιμορραγία σε περιστατικά στοματικής χειρουργικής, ή μετά τον προεγχειρητικό αιματολογικό έλεγχο σε γναθοχειρουργικά περιστατικά.

ΛΕΞΕΙΣ ΚΛΕΙΔΙΑ: Έλλειψη παράγοντα von Willebrand, Στοματική και Γναθοπροσωπική χειρουργική, παιδιά, δεσμοπρεσσίνη

SUMMARY: Von Willebrand's disease is an inherited bleeding disorder caused by a deficiency of von Willebrand Factor. In children population, a tooth extraction or a maxillofacial operation may first reveal the deficiency. In order to perform an operation, temporal decrease of the bleeding tendency may be achieved with desmopressin, a synthetic analogue of antidiuretic hormone.
The aim of this study is to present the management of children with von Willebrand Factor deficiency who underwent surgical interventions for maxillofacial problems.
Results: The peri-operative treatment of young patients with desmopressin, in order to undergo maxillofacial operations, was successful. Local hemostatic measurements controlled bleeding in cases of previously undiagnosed Von Willebrand's disease.
Conclusions: Initial diagnosis of the deficiency may be established following unexpected bleeding in oral surgery cases, or following preoperative blood tests in case of maxillofacial operations.

KEY WORDS: von Willebrand Factor Deficiency, Oral and Maxillofacial Surgery, children, desmopressin

[1]*Επίκ. Καθηγήτρια ΣΓΠΧ Οδοντιατρικής Σχολής ΕΚΠΑ*
[2]*Οδοντίατρος, φοιτητής Ιατρικής, συνεργάτης*
[3]*Ιατρός, Διευθύντρια Μονάδας Αιμόστασης και Κέντρου Αιμορροφιλίας Νοσοκομείου Παίδων «Η Αγία Σοφία»*
[4]*Οδοντίατρος, Μεταπτυχιακή φοιτήτρια Παιδοδοντιατρικής*
[5]*Καθηγητής ΣΓΠΧ Οδοντιατρικής Σχολής ΕΚΠΑ*

Παρελήφθη: 31/9/2014 - Έγινε δεκτή: 29/4/2015

Paper received: 31/9/2014 - Accepted: 29/4/2015

ΕΙΣΑΓΩΓΗ

Η νόσος von Willebrand (vWD) είναι η πιο συχνή κληρονομική αιμορραγική διαταραχή, που μεταβιβάζεται κυρίως με αυτοσωματικό επικρατή χαρακτήρα, με επιπολασμό 1-2% σε πληθυσμιακές μελέτες (Franchini 2008, Manucci και συν. 2009, Ben-Ami και Revel-Vilk 2013, Laffan και συν. 2014). Η αιτιολογία της νόσου αποδίδεται σε ανωμαλίες στη συγκέντρωση, τη δομή ή τη λειτουργία του παράγοντα von Willebrand (vWF) εξαιτίας γονιδιακών μεταλλάξεων. Το γονίδιο που είναι υπεύθυνο για την παραγωγή του vWF έχει ταυτοποιηθεί και βρίσκεται στο χρωμόσωμα 12p13.2 (Franchini και Lippi, 2007, Mazzeffi και Stone, 2011).

Ο παράγοντας von Willebrand είναι μία μεγάλη πολυμερής πρωτεΐνη, η οποία συντίθεται από ενδοθηλιακά κύτταρα και μεγακαρυοκύτταρα και έχει σημαντικό ρόλο στην αιμόσταση. Οι λειτουργίες που επιτελεί αφορούν: α) στη συσσώρευση των κυκλοφορούντων αιμοπεταλίων σε περιοχές αγγειακού τραύματος, β) στην προσκόλληση των αιμοπεταλίων στο υπενδοθήλιο, γ) στην μεταφορά του παράγοντα πήξης VIII (FVIII) στην κυκλοφορία και δ) στην προστασία του FVIII από ταχεία αποδόμηση (De Meyer και συν. 2009). Επιπλέον, πρόσφατες έρευνες εμπλέκουν τον vWF στην εύρυθμη λειτουργία του ανοσοποιητικού συστήματος (Luo και συν. 2012).

Τα επίπεδα του vWF στο πλάσμα ενδέχεται να διαφέρουν ανάλογα με την ηλικία, τη φυλή, την ομάδα αίματος (σύστημα ABO), ενώ επηρεάζονται από τα επίπεδα επινεφρίνης, τις ενδοκρινείς ορμόνες καθώς και τους μεσολαβητές φλεγμονής. Επίσης ο vWF αυξάνεται στην εγκυμοσύνη (Nichols και συν. 2008, Mannucci και συν. 2009).

Υπάρχουν τρεις κύριοι τύποι της νόσου: η ήπια ή μέτρια ποσοτική έλλειψη του vWF (τύπος 1), που αφορά στο 70-80% όλων των περιστατικών με vWD (Ben-Ami και Revel-Vilk, 2013), η ήπια ή μέτρια ποιοτική έλλειψη του vWF (τύπος 2) και η σοβαρή έλλειψη του vWF (τύπος 3). Η vWD τύπου 2 περιλαμβάνει τέσσερις δευτερογενείς υπότυπους, με διαφορετικούς παθοφυσιολογικούς μηχανισμούς. Οι υπότυποι 2A και 2B περιλαμβάνουν παραλλαγές με μειωμένη συγκόλληση αιμοπεταλίων εξαιτίας έλλειψης πολυμερούς vWF μεγάλου μοριακού βάρους, αλλά στον τύπο 2B είναι χαρακτηριστική και η αυξημένη συγγένεια για την αιμοπεταλειακή γλυκοπρωτεΐνη Ib με αποτέλεσμα να καταλήγει σε θρομβοπενία. Ο υπότυπος 2M περιλαμβάνει ανώμαλες ποιοτικά παραλλαγές με μειωμένη συγκόλληση των αιμοπεταλίων παρά τη φυσιολογική πολυμερή δομή του vWF και ο υπότυπος 2N περιλαμβάνει παραλλαγές με μειωμένη συγγένεια για τον FVIII (Sadler και συν. 2006).

Οι ασθενείς με ήπια έως μέτρια διαταραχή του vWF μπορεί να αναφέρουν στο ιστορικό τους εύκολες εκχυμώσεις ή αιμορραγία από τους βλεννογόνους, αιμορραγία των ούλων, μηνορραγία, επίσταξη και υπέρμετρη αιμορραγία μόνο μετά από τραύμα, χειρουργείο ή εξαγωγές οδόντων (James, 2007, Nichols και συν. 2008). Οι ασθενείς με βαριά vWD είναι επιρρεπείς σε αυτόματη

INTRODUCTION

Von Willebrand's Disease (vWD) is the most frequent inherited bleeding disorder, mainly autosomal dominant, with a prevalence of 1-2% confirmed in population studies (Franchini, 2008, Mannucci et al. 2009, Ben-Ami and Revel-Vilk, 2013, Laffan et al. 2014). The etiology of this disease is attributed to abnormalities in the concentration, structure or function of von Willebrand Factor (vWF) due to gene mutations. The gene responsible for vWF production has been identified and is located to chromosome 12p13.2 (Franchini and Lippi, 2007, Mazzeffi and Stone, 2011).

VWF is a large multimeric glycoprotein synthesized by endothelial cells and megakaryocytes with a crucial role in coagulation. It is essential for a) the recruitment of circulating platelets at the vascular injury regions, b) platelet subenthothelial adhesion, c) acting as a carrier for Factor VIII (FVIII) in circulation, and d) protecting coagulation FVIII from rapid degradation (De Meyer et al. 2009). Moreover recent research studies implicate vWF in proper function of the immune system (Luo et al. 2012). Plasma levels of vWF may vary relating to age, race, blood type (ABO group system), epinephrine levels, endocrine hormones and inflammatory mediators; vWf is increased in pregnancy (Nichols et al. 2008, Mannucci et al. 2009).

There are three primary types of vWD: mild or moderate quantitative vWF deficiency (type 1), accounting for 70-80% of all vWD cases (Ben-Ami and Revel-Vilk, 2013), mild or moderate qualitative vWF deficiency (type 2) and severe vWF deficiency (type 3). VWD type 2 is divided into four secondary subtypes which demonstrate different pathophysiological mechanisms. Subtypes 2A and 2B include variants with decreased platelet adhesion caused by deficiency in high-molecular-weight vWF multimer, but type 2B is characterized by increased affinity for platelet glycoprotein Ib thus resulting in thrombocytopenia. Subtype 2M includes qualitative abnormal variants with decreased platelet adhesion despite the normal multimeric structure and subtype 2N includes variants with decreased affinity for FVIII (Sadler et al. 2006).

Patients with mild to moderate disorder of vWF may report easy bruising or bleeding from mucosal surfaces, gingival bleeding, epistaxes, menorrhagia and excessive bleeding only after trauma, surgery or dental extractions (James, 2007, Nichols et al. 2008). Patients with severe vWD are prone to spontaneous bleeding, especially in joints and muscles, gastrointestinal bleeding or haematomas due to lower level or absence of FVIII as a consequence of vWF deficiency (Sakurai et al. 2006).

The provisional regulation of mild form of vWD can be achieved with the administration of desmopressin (DDAVP, 1-deamino-8D-arginine vasopressin), a synthetic analogue of antidiuretic hormone. Desmopressin which is administered subcutaneously or intravenously at a dose of 0.3μg/kg initiates the releasing of endogenous

αιμορραγία, ειδικά στις αρθρώσεις και στους μυς, αιμορραγία από το γαστρεντερικό λόγω χαμηλών επιπέδων ή απουσία του FVIII, ως συνέπεια της έλλειψης του vWF (Sakurai και συν. 2006).

Η ρύθμιση της ήπιας μορφής της vWD είναι δυνατόν να επιτευχθεί με τη χορήγηση δεσμοπρεσσίνης (D-DAVP, 1-διάμινο-8D-αργινίνη βασοπρεσσίνη), ένα συνθετικό ανάλογο της αντιδιουρητικής ορμόνης. Η δεσμοπρεσσίνη χορηγείται υποδορίως ή ενδοφλεβίως σε δόση 0,3μg/Kg, ενεργοποιεί την αποδέσμευση ενδογενούς vWF και FVIII από θέσεις αποθήκευσης περίπου 2 έως 4 φορές εντός 30-60 λεπτών από τη χορήγηση και η δράση της μπορεί να διαρκέσει για 6 έως 8 ώρες (Federici 2008, Mazzeffi και Stone, 2011, Laffan και συν. 2014, Sharma και Stein, 2014). Οι επιπλοκές από τη χορήγηση DDAVP περιλαμβάνουν ερυθρότητα προσώπου, ναυτία, ταχυκαρδία, πονοκέφαλο και υπονατριαιμία· το τελευταίο έχει αναφερθεί ότι εμφανίζεται κυρίως σε παιδιά (De Meyer και συν. 2009, Mazzeffi και Stone, 2011, Sharma και Stein, 2014). Η χορήγηση DDAVP αντενδείκνυται α) σε ασθενείς με καρδιακή ανεπάρκεια, β) σε παιδιά μικρότερα των 2 ετών (Pasi και συν. 2004, Laffan και συν. 2014) και γ) σε ασθενείς με vWD τύπου 2B, διότι μπορεί να αυξήσει τον κίνδυνο θρομβοπενίας (Nichols και συν. 2008, De Meyer και συν. 2009, Castaman και συν. 2010, Mazzeffi και Stone, 2011).

Οι ασθενείς με vWD τύπου 3 συνήθως δεν ανταποκρίνονται στη δεσμοπρεσσίνη (Franchini και Lippi, 2007). Σε μελέτες κοόρτης, ειδικά για τους ανωτέρω ασθενείς, έχει χρησιμοποιηθεί με καλά αποτελέσματα αντί για DDAVP ή με ταυτόχρονη χορήγηση DDAVP, ένας υψηλής καθαρότητας, συμπυκνωμένος vWF με χαμηλή περιεκτικότητα σε FVIII (Franchini και συν 2003, Federici και συν. 2007, Federici και συν. 2011, Castaman και συν. 2013).

Ασθενείς που έχουν επανειλημμένα υποβληθεί σε θεραπεία για περισσότερο από 3-5 ημέρες με δεσμοπρεσσίνη, ανταποκρίνονται λιγότερο σε αυτή (φαινόμενο ταχυφύλαξης) (Franchini και Lippi, 2007) και συνεπώς σε αυτές τις περιπτώσεις συστήνεται η χορήγηση συμπυκνωμένου παράγοντα. Επίσης συμπυκνωμένοι παράγοντες, αδρανοποιημένοι από ιούς για αποφυγή μετάδοσης λοιμώξεων, μπορεί να χρησιμοποιηθούν στην αντιμετώπιση ασθενών όλων των τύπων vWD. Αυτοί οι συμπυκνωμένοι παράγοντες ενδέχεται να διαφέρουν στην αναλογία FVIII προς vWF (Mazzeffi και Stone, 2011). Επιπλέον σε ασθενείς με vWD που υποβάλλονται σε επεμβάσεις ενδείκνυται η χρήση αντιϊνωδολυτικών όπως το τρανεξαμικό οξύ (Rodeghiero, 2013).

Σκοπός αυτής της εργασίας είναι η παρουσίαση της διαγνωστικής προσέγγισης και της θεραπευτικής αντιμετώπισης ασθενών με vWD τύπου I, οι οποίοι υποβλήθηκαν σε επεμβάσεις στοματικής και γναθοπροσωπικής χειρουργικής.

ΥΛΙΚΟ ΚΑΙ ΜΕΘΟΔΟΣ

Όλοι οι ασθενείς με έλλειψη vWF που αντιμετωπίστηκαν

vWF and FVIII from storage sites about 2 to 4 times within 30'-60' from administration and may last for 6 to 8 hours (Federici, 2008, Mazzeffi and Stone, 2011, Laffan et al. 2014, Sharma and Stein, 2014). DDAVP administration risks include facial flashing, nausea, tachycardia, headache and hyponatremia; the latter has been reported to occur particularly in children (De Meyer, 2009, Mazzeffi and Stone, 2011, Sharma and Stein, 2014). DDAVP is contraindicated a) in patients with heart failure, b) in children under the age of 2 years (Pasi et al. 2004, Laffan et al. 2014) and c) in patients with vWD type 2B, because it can increase the risk of thrombocytopenia (Nichols et al. 2008, De Meyer, 2009, Castaman et al. 2010, Mazzeffi and Stone, 2011).

Patients with type 3 vWD usually do not respond to DDAVP (Franchini and Lippi, 2007). A highly purified vWF concentrate with low content of FVIII has been used with promising results in cohort studies, instead of or together with DDAVP, for patients with vWD type 3 and where DDAVP cannot completely manage bleeding episodes (Franchini et al. 2003, Federici et al. 2007 and 2011, Castaman et al. 2013).

Patients who have been treated repeatedly for more than 3-5 days with desmopressin are less responsive to it (tachyphylaxis phenomenon) (Franchini and Lippi, 2007); as a result infusion of concentrates is recommended in these cases. Virus-inactivated concentrates can also be used in the management of all types of vWD patients overcoming the risk of transmitting blood infections. These concentrates might differ in FVIII to vWF ratio (Mazzeffi and Stone, 2011). Furthermore antifibrinolytics such as tranexamic acid are indicated in vVD patients (Rodeghiero, 2013).

The aim of this study is to present the diagnostic approach and the therapeutic management of patients with type I von Willebrand's disease who underwent oral and maxillofacial surgery.

MATERIAL AND METHODS

All patients with von Willebrand factor deficiency treated at the University Department of Oral and Maxillofacial Surgery at "A & P Kyriakou" Children's Hospital, under general or local anesthesia, during the years 2008-2014, were included in the study. They already had a known history or previous diagnosis of vWD or were firstly diagnosed as suffering from vWD. Evaluation and peri-operative management were performed at the Haemophilia Center and Haemostasis Unit of "Aghia Sophia" Children's Hospital. Diagnosis was based on the following laboratory measurements: Factor VIII (FVIII), Ristocetin co-Factor (RCoF), von Willebrand Factor Antigen (vWFAg), activated Partial Thromboplastin Time (aPTT) as well as RCoF/vWFAg ratio. The temporarily regulating haemostasis protocol included subcutaneous administration of 3μg/Kg of desmopressin, 1 hour pre and 24 hours post surgery, under repetitive blood tests. Tranexamic

στην Πανεπιστημιακή Κλινική Στοματικής και Γναθοπροσωπικής Χειρουργικής του Νοσοκομείου Παίδων «Π. και Α. Κυριακού», υπό γενική ή τοπική αναισθησία, το χρονικό διάστημα 2008-2014, συμπεριελήφθησαν στην εργασία. Οι ασθενείς είτε είχαν ήδη διαγνωσθεί στον παρελθόν με vWD ή διαγνώστηκαν για πρώτη φορά ότι πάσχουν. Η αξιολόγηση και η περιεγχειρητική αντιμετώπιση πραγματοποιήθηκαν στη Μονάδα Αιμόστασης και Κέντρο Αιμορροφιλίας του Νοσοκομείου Παίδων «Η Αγία Σοφία». Η διάγνωση έγινε με βάση τα ακόλουθα εργαστηριακά ευρήματα: παράγοντας πήξης VIII (FVIII), συμπαράγοντας ριστοσετίνης (RCoF), αντιγόνο παράγοντα von Willebrand (vWFAg), χρόνος ενεργοποιημένης μερικής θρομβοπλαστίνης (aPTT) και αναλογία RCoF/vWFAg. Το πρωτόκολλο προσωρινής ρύθμισης της αιμόστασης περιελάμβανε υποδόρια χορήγηση δεσμοπρεσσίνης 0,3μg/Kg, 1 ώρα πριν και 24 ώρες μετεγχειρητικά, βάσει επαναλαμβανόμενων εξετάσεων αίματος. Επιπρόσθετα χορηγήθηκε τρανεξαμικό οξύ από του στόματος (25mg/Kg/ημέρα) από την προηγούμενη νύχτα από το χειρουργείο και διατηρήθηκε έως και για 3 ακόμη ημέρες μετεγχειρητικά, ανά 8 ώρες. Η πρόσληψη και η απώλεια υγρών εκτιμήθηκαν και ρυθμίστηκαν με διουρητικά, όπου χρειάστηκε.

Μετά τη διαχείριση της αιμόστασης πραγματοποιήθηκαν τα προγραμματισμένα χειρουργεία. Προεγχειρητικά εφαρμόσθηκε τοπική αναισθησία. Διεγχειρητικά έγινε προσεκτική αιμόσταση ανάλογα με τις ανάγκες, με απολίνωση αγγείων, καυτηριασμό και χρήση τοπικών αιμοστατικών παραγόντων. Μετεγχειρητικά οι ασθενείς έλαβαν λεπτομερείς οδηγίες σχετικά με την αποφυγή νέας αιμορραγίας και παρακολουθήθηκαν επισταμένως.

ΑΠΟΤΕΛΕΣΜΑΤΑ

Επρόκειτο για 5 παιδιατρικούς ασθενείς, τέσσερα αγόρια και ένα κορίτσι, ηλικίας 5 έως 14 ετών, που αντιμετωπίστηκαν οι 3 υπό γενική αναισθησία (ΓΑ) και οι 2 με τοπική αναισθησία (ΤΑ). Τα στοιχεία των ασθενών και οι αιματολογικές εξετάσεις παρουσιάζονται στους Πίνακες 1 και 2.

Ασθενείς υπό ΓΑ: Τρεις συνολικά ασθενείς, 2 με γνωστό ιστορικό vWD και ένας που διαγνώστηκε κατά τη διάρκεια του προεγχειρητικού ελέγχου, ακολούθησαν το περιεγχειρητικό πρωτόκολλο. Η χειρουργική θεραπεία περιγράφεται ακολούθως: Στην 1η περίπτωση, αγόρι 5 ετών με ημιπροσωπική μικροσωμία υποβλήθηκε σε οστεοτομία της κάτω γνάθου και διατατική οστεογένεση. Στη 2η περίπτωση, αγόρι 13 ετών υποβλήθηκε σε χειρουργική αφαίρεση και των τεσσάρων φρονιμητών για ορθοδοντικούς λόγους και στην 3η αγόρι 7 ετών υποβλήθηκε σε εκπυρήνιση ενδοστικής κύστης κάτω γνάθου. Δεν παρουσιάστηκε καμμία σοβαρή αιμορραγία διεγχειρητικά και οι επεμβάσεις ολοκληρώθηκαν με επιτυχία. Μετεγχειρητικά υπήρξαν δύο επιπλοκές σχετικά με κατακράτηση υγρών: στον 1ο ασθενή το πρόβλημα υποχώρησε με διουρητικά (φουροσε-

acid per os (25mg/Kg/d) was additionally administered from the night before surgery and for 3 consecutive days per 8 hours post-operatively. Fluid input and output were evaluated and regulated with diuretics, if required. Following management of haemostasis, scheduled operations were performed; pre-operatively, infiltration with local anesthetics was applied; intraoperatively careful haemostasis via blood vessel ligation, cauterization and the use of local haemostatic agents; post-operatively patients were given detailed instructions regarding avoidance of new bleeding and were followed-up closely.

RESULTS

Five children, four boys and one girl, aged 5 to 14 years old, were treated; three under general anaesthesia (GA) and two under local. Patients' data and blood tests are shown in Tables 1 and 2.

Patients treated with GA: Two children had already been diagnosed and one was first registered with the deficiency during pre-operative evaluation. All three children followed the standard peri-operative protocol for vWD. Their surgical treatment was as follows: the 1st case, a 5 years-old boy with hemifacial microsomia underwent a mandibular distraction osteotomy; in the 2nd case of a 13-year-old boy all four impacted wisdom teeth were removed for orthodontic reasons and in the 3rd case of a 7 year-old boy an intraosseous mandibular cyst was enucleated. No serious bleeding occurred intra-operatively and surgical interventions were successfully completed. Nevertheless, two post-operative complications related to fluid retention developed: in the 1st case the problem subsided with diuretics (furosemide), while in the 3rd case symptoms developed on the first postoperative day with dizziness, vomiting, somnolence, reduced environmental communication and vacant staring. The patient was transferred to the intensive care unit with hyponatremia (Na: 115 mEq/L, Normal range -NR- :130-150 mEq/L) and subsequently mild cerebral edema; following electrolyte administration the boy recovered without further complications. The same patient, 3 days after surgery, received 30 ml of a plasma derived concentrate (Haemate P® 1000IU per 15ml) due to declining plasma levels of coagulation FVIII, vWFAg and RCoF. Patient fully recovered and was discharged in good condition.

Patients treated under local anesthesia: Two patients, non-previously diagnosed with vWD, underwent oral surgery operations for the removal of impacted teeth. Due to unusually excessive bleeding, requiring the use of local haemostatic agents (oxydized cellulose polymer - Surgicel® or absorbable gelatin sponge -Spongostan®, and sutures), patients were evaluated postoperatively and were first time diagnosed with vWF deficiency.

DISCUSSION

Diagnosis of von Willebrand disease and further classifi-

Πίνακας 1
Στοιχεία ασθενών με vWD τύπου I

Περίπτωση	Φύλο	Ηλικία (έτη)	Πάθηση	Αντιμετώπιση
1	αγόρι	5	Ημιπροσωπική μικροσωμία	Διατατική Οστεογένεση κάτω γνάθου (ΓΑ)
2	αγόρι	13	Έγκλειστοι φρονιμήτες	Χειρουργική Εξαγωγή (ΓΑ)
3	αγόρι	7	Ενδοστική κύστη κάτω γνάθου	Εκπυρήνιση (ΓΑ)
4	αγόρι	14	Έγκλειστα δόντια	Χειρουργική Εξαγωγή (ΤΑ)
5	κορίτσι	12	Έγκλειστα δόντια	Χειρουργική Εξαγωγή (ΤΑ)

ΓΑ: Γενική Αναισθησία, ΤΑ: Τοπική Αναισθησία

Table 1
Data of patients with Type I vWD

Case	Gender	Age (yrs)	Medical problem	Treatment
1	boy	5	Hemifacial microsomia	Mandibular distraction osteogenesis (GA)
2	boy	13	Impacted wisdom teeth	Surgical removal (GA)
3	boy	7	Intraosseous mandibular cyst	Enucleation (GA)
4	boy	14	Impacted teeth	Surgical removal (LA)
5	girl	12	Impacted teeth	Surgical removal (LA)

yrs: years, GA: General Anesthesia, LA: Local Anesthesia

Πίνακας 2
Πηκτολογικός έλεγχος ασθενών που αντιμετωπίστηκαν υπό γενική αναισθησία
Table 2
Blood coagulation tests of patients treated under general anesthesia

Περίπτωση/ Case	Εξετάσεις αίματος Blood Tests	RCoF (%, NR 50-150)	vWFAg (%, NR 50-150)	RCoF/ vWFAg ratio	FVIII (u/dl,NR 50-150)	aPTT (sec, NR 20-39)
1	1 χρόνος πριν/ 1 Year before	37	54	0,68	60	53
	Πριν την DDAVP/ Pre DDAVP	44	56	0,78	70	37,7
	Μετά την DDAVP/ Post DDAVP	210	200	1,05	176	30,9
	1η μετεγχ. μέρα/ 1st day post-op	80	86	0,93	109	32
2	1 χρόνος πριν/ 1 Year before	23	44	0,52	42	41,5
	Πριν την DDAVP/ Pre DDAVP	27	40	0,67	48	40,5
	Μετά την DDAVP/ Post DDAVP	120	126	0,95	135	32,6
	1η μετεγχ. μέρα/ 1st day post-op	122	113	1,08	113	37,1
3	1 χρόνος πριν/ 1 Year before	33	–	–	42	–
	Πριν την DDAVP/ Pre DDAVP	55	80	0.69	41	40,5
	Μετά την DDAVP/ Post DDAVP	200	180	1,11	205	29,9
	2η μετεγχ. μέρα/ 2nd day post-op	70	95	0,74	77	37,3
	3η μετεγχ. μέρα/ 3rd day post-op	60	87	0,69	51	39,8

NR: Normal Range, DDAVP refers to desmopressin administration

μίδη), ενώ στον 3ο ασθενή τα συμπτώματα αναπτύχθηκαν την πρώτη μετεγχειρητική ημέρα με ζάλη, έμετο, υπνηλία, μειωμένη επαφή με το περιβάλλον και προσήλωση βλέμματος. Ο ασθενής μεταφέρθηκε στη μονάδα εντατικής θεραπείας με υπονατριαιμία (Na:115 mEq/L, Φυσιολογικές Τιμές -ΦΤ- :130-150 mEq/L) και ακολούθως ήπιο εγκεφαλικό οίδημα. Μετά τη χορήγηση ηλεκτρολυτών ο ασθενής ανάρρωσε χωρίς περαιτέρω επιπλοκές. Ο ίδιος ασθενής 3 μέρες μετεγχειρητικά έλαβε 30 ml συμπυκνωμένο παράγοντα προερχόμενο από πλάσμα (Haemate P® 1000IU ανά 15ml) εξαιτίας μείωσης των επιπέδων στο πλάσμα των FVIII, vWFAg και RCof. Ο ασθενής ανάρρωσε πλήρως και εξήλθε σε καλή κατάσταση.

Ασθενείς υπό ΤΑ: Δύο ασθενείς, χωρίς να έχουν διαγνωσθεί στο παρελθόν με vWD, υποβλήθηκαν σε επεμβάσεις στοματικής χειρουργικής για την αφαίρεση εγκλείστων δοντιών. Εξαιτίας ασυνήθιστα εκτεταμένης αιμορραγίας που απαιτούσε τη χρήση τοπικών αιμοστατικών παραγόντων (οξειδωμένο πολυμερές κυτταρίνης -Surgicel® ή απορροφούμενο σπόγγο ζελατίνης -Spongostan®- και συρραφή), οι ασθενείς εκτιμήθηκαν μετεγχειρητικά και διαγνώσθηκαν για πρώτη φορά με έλλειψη vWF.

ΣΥΖΗΤΗΣΗ

Η διάγνωση της νόσου von Willebrand και η περαιτέρω ταξινόμηση κάθε περίπτωσης γίνεται λαμβάνοντας υπόψη τα επίπεδα του FVIII που αποτελούν προγνωστικό δείκτη αιμορραγίας για τις αρθρώσεις, τους μαλακούς ιστούς και το χειρουργείο και την αναλογία vWF:RCoF που υποδηλώνει την κατάλληλη θεραπεία για την αιμορραγία των βλεννογόνων. Επιπλέον, πρέπει να παρακολουθούνται η πηκτική δραστικότητα του FVIII (FVIIIc), το vWFAg ή η ανάλυση λειτουργικότητας των αιμοπεταλίων (PFA-100) (Castaman 2011, Laffan και Lester, 2014). Το τελευταίο έχει 90% ευαισθησία για την ανίχνευση vWD τύπου 1 και 100% για τους τύπους 2 και 3 (Laffan και Lester, 2014). Η συσσώρευση αιμοπεταλίων που προκαλείται από τη ριστοσετίνη (RIPA) συμβάλλει στη διάγνωση (Rodeghiero, 2013) και οι εξετάσεις μπορεί να συμπληρωθούν με τη δοκιμασία δέσμευσης κολλαγόνου (vWF:CB) και με τη δέσμευση vWF:FVIII (Favaloro, 2011).

Στην εργασία αυτή συμπεριλήφθηκαν παιδιά με ή χωρίς προηγούμενη διάγνωση της vWD, για να δοθεί έμφαση στην ενδεχόμενη βαρύτητα της νόσου και την ανάγκη για εγρήγορση του θεράποντος ιατρού σε κάθε χειρουργικό περιστατικό. Σε προγραμματισμένα χειρουργεία υπό γενική αναισθησία, ο προεγχειρητικός αιματολογικός έλεγχος αποκαλύπτει την έλλειψη, αν δεν είναι ήδη γνωστή, και ο ασθενής αντιμετωπίζεται αναλόγως. Όμως σε περιπτώσεις στοματικής χειρουργικής, όπου δεν πραγματοποιείται συνήθως αξιολόγηση με εξετάσεις αίματος, οι χειρουργοί θα πρέπει να είναι προετοιμασμένοι να χρησιμοποιήσουν τοπικούς αιμο-

cation of each case is made after consideration of the following: the level of FVIII serves as a predictor for joint, soft tissue and surgical bleeding; vWF:RCoF indicates appropriate treatment of mucosal bleeding. Moreover coagulant activity of FVIII (FVIIIc), vWFAg or Platelet Function Analyzer (PFA-100) should be monitored (Castaman, 2011, Laffan and Lester, 2014); PFA-100 has 90% sensitivity for detecting vWD type 1 and 100% for types 2 and 3 (Laffan and Lester, 2014). Ristocetin-induced platelet aggregation (RIPA) contributes to diagnosis (Rodeghiero, 2013) and testing may be supplemented by collagen binding (VWF:CB) and vWF:FVIII binding (Favaloro, 2011).

In this paper, children with or without a previous diagnosis of vWD were included, to emphasize on the potential severity of the disease and the need for alertness in every surgical case. When operations under general anesthesia are scheduled, the preoperative blood tests reveal the deficiency, if unknown, and the patient is managed accordingly. In cases of oral surgery though, where no regular previous blood test evaluation is routinely performed, surgeons need to be prepared to use local haemostatic agents intraoperatively and further refer the patient for evaluation when unexpected bleeding occurs or coagulation appears to be prolonged.

Desmopressin administration may have undesirable side-effects such as fluid retention or hyponatremia, severe condition which requires immediate intervention. Therefore fluid intake should be limited to 1lt in the first 24 hours after DDAVP administration (Laffan and Lester, 2014, Sharma and Stein, 2014). In two of our patients the above mentioned side-effects were not avoided, in accordance with previous reports (De Meyer et al. 2009, Mazzeffi and Stone, 2011). Monitoring of patients who receive desmopressin, with the cooperation of colleagues familiar to it, is essential; In cases of major surgical procedures, treatment aims not only to maintain adequate RcoF/vWFAg levels but also FVIII plasma levels which should be around 80-100 IU/dL for at least a couple of days and above 50 IU/dL for additionally 5-7 days thereafter. Levels of FVIII should be closely monitored in adults because heparin prophylaxis may be required due to increased risk of thromboembolic events when FVIII is above 150 IU/dL (Castaman, 2011, Mazzeffi and Stone, 2011, Rodeghiero, 2013), while it has been suggested that for patients with no risk factors 270 IU/dL is the limit (Franchini, 2008). For minor surgeries, such as surgical tooth extraction, the goal is to maintain FVIIIc levels between 30-50 IU/dL for at least 12-24 hours (Castaman, 2011, Mazzeffi and Stone, 2011, Rodeghiero, 2013). There are studies showing that sutures should be non resorbable silk in order to prevent inflammatory response which could lead to fibrinolysis and further result to bleeding episodes (Piot et al. 2002, Sakurai et al. 2006).

Children registered with mild von Willebrand factor de-

στατικούς παράγοντες διεγχειρητικά και να παραπέμψουν τον ασθενή για περαιτέρω έλεγχο όταν εμφανιστεί απροσδόκητη αιμορραγία ή όταν η πήξη φαίνεται να παρατείνεται.

Η χορήγηση δεσμοπρεσσίνης μπορεί να παρουσιάσει ανεπιθύμητες ενέργειες όπως κατακράτηση υγρών ή υπονατριαιμία, μία σοβαρή κατάσταση που απαιτεί άμεση παρέμβαση. Επομένως η πρόσληψη υγρών θα πρέπει να περιορίζεται σε 1lt τις πρώτες 24 ώρες μετά τη χορήγηση της DDAVP (Laffan και συν. 2014, Sharma και Stein, 2014). Σε δύο από τους ασθενείς μας οι παραπάνω παρενέργειες δεν αποφεύχθηκαν, σε συμφωνία με προηγούμενες αναφορές (De Meyer 2009, Mazzeffi και Stone, 2011). Η παρακολούθηση των ασθενών που λαμβάνουν δεσμοπρεσσίνη, με τη συνεργασία συναδέλφων εξοικειωμένων με αυτή, είναι απαραίτητη. Σε περιστατικά μεγάλων χειρουργικών επεμβάσεων η αντιμετώπιση στοχεύει τόσο στη διατήρηση επαρκών επιπέδων RCoF/vWFAg όσο και επιπέδων του FVIII στο πλάσμα που πρέπει να είναι περίπου 80-100 IU/dL για τουλάχιστον 2 ημέρες και πάνω από 50 IU/dL για 5-7 ημέρες επιπλέον μετεγχειρητικά. Εξάλλου τα επίπεδα του FVIII πρέπει να παρακολουθούνται στενά στους ενήλικες, διότι μπορεί να χρειαστεί προφύλαξη με ηπαρίνη εξαιτίας αυξημένου κινδύνου θρομβοεμβολικών επεισοδίων όταν ο FVIII είναι πάνω από 150 IU/dL (Castaman, 2011, Mazzeffi και Stone, 2011, Rodeghiero, 2013). Υπάρχουν μελέτες που δείχνουν ότι τα ράμματα θα πρέπει να είναι από μετάξι και όχι απορροφήσιμα, προκειμένου να αποφευχθεί φλεγμονώδης απόκριση, η οποία μπορεί να οδηγήσει σε ινωδόλυση και σε αιμορραγικό επεισόδιο (Piot και συν. 2002, Sakurai και συν. 2006).

Παιδιά με ήπια έλλειψη του vWF μπορεί να υποβληθούν σε στοματική ή γναθοπροσωπική επέμβαση, αλλά θα πρέπει να παρακολουθούνται και από αιματολόγο για να καθορίσει την προεγχειρητική αντιμετώπιση. Οι ασθενείς ανταποκρίνονται καλά στη δεσμπρεσσίνη, το τρανεξαμικό οξύ και τους τοπικούς αιμοστατικούς παράγοντες. Ο θεράπων ιατρός θα πρέπει να γνωρίζει όταν γίνεται χορήγηση DDAVP και να παρακολουθεί τον ασθενή αναλόγως, αφού αναμένεται ότι η κατακράτηση υγρών μπορεί να οδηγήσει σε υπονατριαιμία. Στα περιστατικά μας η vWD δεν εμπόδισε τις χειρουργικές επεμβάσεις και τα παιδιά ρυθμίστηκαν ικανοποιητικά και αντιμετωπίστηκαν με επιτυχία. Ειδικά στην περίπτωση της ημιπροσωπικής μικροσωμίας πραγματοποιήθηκε η αναγκαία επέμβαση της διατατικής οστεογένεσης για την έγκαιρη πρόληψη της ασυμμετρίας του προσώπου του παιδιού.

ΣΥΜΠΕΡΑΣΜΑΤΑ

Είναι σημαντικό να καταγράφονται το ατομικό και το οικογενειακό ιστορικό του ασθενούς για αιμορραγική διάθεση και για την πήξη σε κάθε προεγχειρητική εκτίμηση, να ζητείται πηκτολογικός έλεγχος σε περίπτωση αμφιβολίας. Ασθενείς με ήπια έλλειψη παράγοντα von Willebrand μπορούν να υποβληθούν σε στοματικό ή γναθοπροσωπικό χειρουργείο αλλά θα πρέπει να παρακολουθούνται από αιματολόγο για τον καθορισμό προεγχειρητικής διαχείρισης. Οι ασθενείς ανταποκρίνονται πολύ καλά στη δεσμοπρεσσίνη, στο τρανεξαμικό οξύ και τοπικούς αιμοστατικούς παράγοντες. Ο θεράπων ιατρός θα πρέπει να γνωρίζει πότε χορηγείται η DDAVP και θα πρέπει να παρακολουθεί τον ασθενή αναλόγως, καθώς αναμένεται κατακράτηση υγρών η οποία μπορεί να οδηγήσει σε υπονατριαιμία. Στα περιστατικά μας η vWD δεν εμπόδισε τις χειρουργικές επεμβάσεις και τα παιδιά ρυθμίστηκαν ικανοποιητικά και αντιμετωπίστηκαν με επιτυχία. Ειδικά στην περίπτωση της ημιπροσωπικής μικροσωμίας πραγματοποιήθηκε η αναγκαία επέμβαση διατατικής οστεογένεσης για την έγκαιρη πρόληψη της ασυμμετρίας του προσώπου του παιδιού.

CONCLUSIONS

It is essential to register the patient's personal and family history of bleeding and blood clotting in every pre-operative evaluation, prescribe blood clotting tests in case of doubt, and refer for evaluation when screening tests, such as aPTT or PT, are prolonged. If haemostatic problems occur during oral surgery, they should be treated with local haemostatic agents and the patient must be referred for evaluation, as vWD is a possibility.

βολίας και να γίνεται παραπομπή για εκτίμηση όταν οι ευρισκόμενες τιμές, όπως aPTT ή PT, είναι παρατεταμένες. Εάν παρουσιαστούν προβλήματα αιμόστασης κατά τη διάρκεια στοματικής χειρουργικής επέμβασης θα πρέπει να αντιμετωπίζονται με τοπικούς αιμοστατικούς παράγοντες και ο ασθενής να παραπέμπεται για εκτίμηση καθώς είναι πιθανή η vWD.

ΒΙΒΛΙΟΓΡΑΦΙΑ/REFERENCES

Ben-Ami T, Revel-Vilk S: The use of DDAVP in children with bleeding disorders. Pediatr Blood Cancer 60:s41-43, 2013

Castaman G, Coppola A, Zanon E. et al.: Efficacy and safety during formulation switch of a pasteurized VWF/FVIII concentrate: results from an Italian prospective observational study in patients with von Willebrand disease. Haemophilia. 19(1):82-8, 2013

Castaman G, Montgomery RR, Meschengieser SS et al.: Von Willebrand's disease diagnosis and laboratory issues. Haemophilia 16(5):67-73, 2010

Castaman G.: Treatment of von Willebrand disease with VFIII/VWF concentrates. Blood Transfuse 9(2):s9-s13, 2011

De Meyer SF, Deckmyn H, Vanhoorelbeke K.: von Willebrand factor to the rescue. Blood 113(21):5049-57, 2009

Favaloro JE: Rethinking the diagnoses of von Willebrand disease. Thromb Res 127(2):s17-s21, 2011

Federici AB, Bucciarelli P, Castaman G. et al.: Management of inherited von Willebrand disease in Italy: results from the retrospective study on 1234 patients. Semin Thromb Hemost 37(5):511-521, 2011

Federici AB, Castaman G, Franchini M. et al.: Clinical use of Haemate® P in inherited von Willebrand's disease: a cohort study on 100 Italian patients. Haematologica 92(07):944-951, 2007

Federici AB.: Prophylaxis of bleeding episodes in patients with von Willebrand's disease. Blood Transfus 6(2):s26-s32, 2008

Franchini M, Lippi G.: The management of patients with congenital von Willebrand disease during surgery or other invasive procedures: focus on antihemophilic factor/von Willebrand factor complex. Biologics 1(3):285-289, 2007

Franchini M, Rossetti G, Tagliaferri A. et al.: Efficacy and safety of factor VIII/von Willebrand's factor concentrate (Haemate-P) in preventing bleeding during surgery or invasive procedures in patients with von Willebrand disease. Haematologica 88(11):1279-83, 2003

Franchini M: Surgical prophylaxis in von Willebrand's disease: a difficult balance to manage. Blood Transfus 6(2):s33-s38, 2008

James AH: More than menorrhagia: a review of the obstetric and gynaecological manifestations of von Willebrand disease. Thromb Res 120(1):s17-20, 2007

Laffan MA, Lester W, O'Donnell JS et al.: The diagnosis and management of von Willebrand disease: a United Kingdom Haemophillia Centre Doctors Organization guideline approved by the British Committee for Standards in Haematology. Br. J. Haematol 167:453-465, 2014

Luo GP, Ni B, Yang X et al.: Von Willebrand Factor: More Than a Regulator of Hemostasis and Thrombosis. Acta Haematol 128:158-169, 2012

Mannucci PM, Federici AB, James AH et al: Von Willebrand disease in the 21st century:current approaches and new challenges. Haemophilia 15:1154-1158, 2009

Mazzeffi AM, Stone EM: Perioperative management of von Willebrand disease: a review for the anesthesiologist. J Clin Anesth 23:418-426, 2011

Nichols WL, Hultin MB, James AH et al.: Von Willebrand disease (VWD): evidence-based diagnosis and management guidelines, the National Heart, Lung, and Blood Institute (NHLBI) Expert Panel report (USA). Haemophilia 14(2):171-232, 2008

Pasi KJ, Collins PW, Keeling DM et al.: Management of von Willebrand disease: a guideline from the UK Haemophilia Centre Doctors' Organization. Haemophilia 10:218-231, 2004

Piot B, Sigaud-Fiks M, Huet P, et al.: Management of dental extractions in patients with bleeding disorders. Oral Surg Oral Med Oral Pathol 93(3):247-250, 2002

Rodeghiero F.: Von Willebrand disease: pathogenesis and management Thromb Res 131(1):s47-s50, 2013

Sadler JE, Budde U, Eikenboom JC et al.: Update on the pathophysiology and classification of von Willebrand disease: a report of the Subcommittee on von Willebrand Factor. J Thromb Haemost 4(10):2103-14, 2006

Sakurai Y, Shima M, Imai Y et al.: Successful use of recombinant factor VIII devoid of von Willebrand factor during multiple teeth extractions in a patient with type 3 von Willebrand disease. Blood Coagul Fibrinolysis 17(2):151-154, 2006

Sharma R, Stein D.: Hyponatremia after desmopressin (DDAVP) use in pediatric patients with bleeding disorders undergoing surgeries. J Pediatr Hematol Oncol 36(6):e371-e375, 2014

Διεύθυνση επικοινωνίας:
Νάντια Θεολόγη-Λυγιδάκη
Παπαδιαμαντοπούλου 2
11528, Αθήνα, Ελλάδα
Τηλ.: 210 7211869
e-mail: lygidakis-nadia@ath.forthnet.gr

Address:
Nadia Theologie-Lygidakis
2 Papadiamantopoulou str, Athens,
11528, Athens, Greece
Tel: 0030 210 7211869
e-mail: lygidakis-nadia@ath.forthnet.gr

Φλεγμονώδης μυοϊνοβλαστικός όγκος άνω γνάθου Παρουσίαση περίπτωσης

Δημοσθένης ΗΓΟΥΜΕΝΑΚΗΣ[1], Χρήστος ΚΡΑΣΑΔΑΚΗΣ[2], Ελένη ΠΑΡΑΡΑ[3], Κωνσταντίνος ΜΟΥΡΟΥΖΗΣ[4], Γεώργιος ΚΑΝΕΛΛΗΣ[5], Θεοδώρα ΓΚΟΥΜΑ-ΠΑΠΑΔΑΚΗ[6], Γεώργιος ΡΑΛΛΗΣ[7]

Τμήμα Στοματικής και Γναθοπροσωπικής Χειρουργικής. Γενικό Νοσοκομείο Αττικής «ΚΑΤ»
(Συντονιστής Διευθυντής: Γ. Ράλλης) και Αιμοπαθολογοανατομικό Εργαστηρίο Γ.Ν.Α. «Ο Ευαγγελισμός»
(Συντονίστρια Διευθύντρια: Θεοδώρα Γκούμα-Παπαδάκη)

Inflammatory myofibroblastic tumor of the maxilla A case report

Dimosthenis IGOUMENAKIS, Christos KRASADAKIS, Eleni PARARA, Constantinos MOUROUZIS, George KANELLIS, Theodora GOUMA-PAPADAKI, George RALLIS

Department of Oral and Maxillofacial Surgery, General Hospital of Attica "KAT"
(Director and Head: Dr G. Rallis)
and Hemopathology Laboratory, General Hospital of Athens "O Evangelismos"
(Director and Head: Theodora Gouma-Papadaki)

Ενδιαφέρουσα περίπτωση
Case report

ΠΕΡΙΛΗΨΗ: Ο φλεγμονώδης μυοϊνοβλαστικός όγκος αποτελεί καλοήθη βλάβη, άγνωστης αιτιολογίας, η οποία εμφανίζεται κυρίως κατά τις δύο πρώτες δεκαετίες της ζωής. Το όργανο που προσβάλλεται συχνότερα είναι ο πνεύμονας, ενώ η προσβολή της κεφαλής και του τραχήλου είναι σπάνια, συνιστώντας ένα ποσοστό 14-18% των εξωπνευμονικών εντοπίσεων.
Σκοπός του παρόντος άρθρου είναι η παρουσίαση μιας ασυνήθιστης περίπτωσης φλεγμονώδους μυοϊνοβλαστικού όγκου, ο οποίος παρουσιάστηκε στην άνω γνάθο ασθενούς 72 ετών.

ΛΕΞΕΙΣ ΚΛΕΙΔΙΑ: φλεγμονώδης μυοϊνοβλαστικός όγκος, φλεγμονώδης ψευδοόγκος, όγκος άνω γνάθου, εκτομή.

SUMMARY: The inflammatory myofibloblastic tumor is a benign lesion of unknown etiology, which occurs primarily in the first two decades of life. The organ mostly affected is the lung, while involvement of the head and neck is rare, accounting for a 14-18% of the extrapulmonary localization.
Aim of the present paper is the presentation of an unusual case of inflammatory myofibloblastic tumor, which ensued at the maxilla of a 72-year-old patient.

KEY WORDS: inflammatory myofibloblastic tumor, inflammatory pseudotumor, maxillary tumor, excision.

[1]*ΣΓΠΧ*
[2]*Ειδικευόμενος Ιατρός Τμήματος ΣΓΠΧ, Γ.Ν.Α. «ΚΑΤ»*
[3]*Επιμελήτρια Β΄ Τμήματος ΣΓΠΧ, Γ.Ν.Α. «ΚΑΤ»*
[4]*Επιμελητής Α΄ Τμήματος ΣΓΠΧ, Γ.Ν.Α. «ΚΑΤ»*
[5]*Επιμελητής Β΄ Αιμοπαθολογοανατομικού Εργαστηρίου Γ.Ν.Α. «Ο Ευαγγελισμός»*
[6]*Συντονίστρια Διευθύντρια Αιμοπαθολογοανατομικού Εργαστηρίου Γ.Ν.Α. «Ο Ευαγγελισμός»*
[7]*Συντονιστής Διευθυντής Τμήματος ΣΓΠΧ, Γ.Ν.Α. «ΚΑΤ»*

Παρελήφθη: 10/8/2014 - Έγινε δεκτή: 10/5/2015

Paper received: 10/8/2014 - Accepted: 10/5/2015

ΕΙΣΑΓΩΓΗ

Ο φλεγμονώδης μυοϊνοβλαστικός όγκος (ΦΜΟ) αποτελεί καλοήθη βλάβη άγνωστης αιτιολογίας, που στο παρελθόν είχε ονομαστεί «ψευδοόγκος», επειδή κλινικά και απεικονιστικά προσομοιάζει με κακοήθη όγκο (Eley και Watt-Smith, 2010). Προσβάλλει κυρίως τους πνεύμονες, ενώ άλλες εντοπίσεις όπως τα ενδοκοιλιακά σπλάγχνα, η κεφαλή και ο τράχηλος, είναι σπανιότερες. Συγκεκριμένα, οι ΦΜΟ της κεφαλής και του τραχήλου συνιστούν το 14-18% των εξωπνευμονικών περιπτώσεων (Brooks και συν. 2005, Salgueiredo-Giudice και συν. 2011). Ο ΦΜΟ εμφανίζεται συνήθως κατά τις δύο πρώτες δεκαετίες της ζωής, ενώ μετά την ηλικία των 30 ετών διαγιγνώσκεται σπάνια (Dimitrakopoulos και συν. 2007).
Στο παρόν άρθρο παρουσιάζουμε μια ενδιαφέρουσα περίπτωση ενός ΦΜΟ άνω γνάθου σε ασθενή 72 ετών.

ΠΕΡΙΓΡΑΦΗ ΠΕΡΙΠΤΩΣΗΣ

Γυναίκα 72 ετών προσήλθε στα Εξωτερικά Ιατρεία του Τμήματος ΣΓΠΧ του Νοσοκομείου ΚΑΤ, παραπονούμενη για διόγκωση στην αριστερή παρειά που παρατήρησε πριν δύο μήνες περίπου. Η ασθενής είχε ελεύθερο ιατρικό και οδοντιατρικό ιστορικό, ήταν απύρετη και δεν ανέφερε άλλα συμπτώματα. Από την κλινική εξέταση διαπιστώθηκε διόγκωση, η οποία εκτεινόταν από τη ρινοπαρειακή αύλακα μέχρι την αριστερή παρειά (Εικ. 1) και η οποία προέβαλε ενδοστοματικά στην ουλοπαρειακή αύλακα της περιοχής των προγομφίων και γομφίων της άνω γνάθου. Στην ψηλάφηση η διόγκωση είχε

INTRODUCTION

The inflammatory myofibroblastic tumour (IMT) is a benign lesion of unknown etiology, originally named "pseudotumour", due to its clinical and radiologic resemblance to malignant tumours (Eley and Watt-Smith, 2010). It affects predominantly the lungs, whereas other locations, such as the intra-abdominal viscera, the head and the neck are less frequently affected. The head and neck is involved in approximately 14%-18% of extrapulmonary cases (Brooks et al. 2005, Salgueiredo-Giudice et al. 2011). IMT ensues most commonly in the first two decades of life. Actually it is rarely diagnosed over the age of thirty years (Dimitrakopoulos et al. 2007).
In the present article we present an interesting case of a maxillary IMT, in a 72-year-old patient.

CASE REPORT

A 72-year-old female attended the Outpatient Clinic of the OMFS Department, of the KAT General Hospital, complaining of a swelling in the left cheek, which she observed about two months earlier. The patient had a free medical and dental history, was afebrile and reported no other symptoms. An enlargement, extending from the nasobuccal sulcus to the left cheek, was clinically identified (Fig. 1). The enlargement protruded intraorally in the gingivobuccal sulcus of the maxillary premolars – molars region. On palpation the enlargement had a consistency of soft tissue mass, was painless, elas-

Εικ. 1. Φωτογραφία της ασθενούς. Διακρίνεται διόγκωση στην αριστερή παρειά.
Fig. 1. Photograph of the patient. An enlargement in the left cheek is shown.

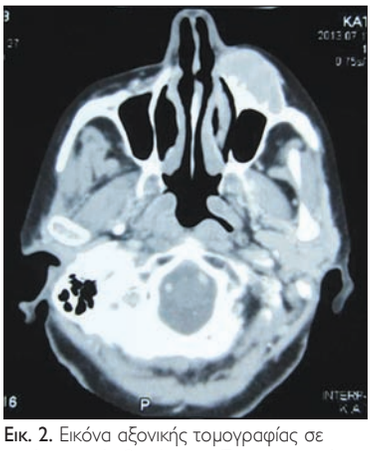

Εικ. 2. Εικόνα αξονικής τομογραφίας σε εγκάρσιο επίπεδο. Απεικονίζεται ομογενής μάζα μαλακών μορίων στην αριστερή παραρρίνια χώρα. Το ιγμόρειο άντρο φαίνεται άθικτο, ενώ το πρόσθιο τοίχωμά του εμφανίζει πάχυνση.
Fig. 2. CT picture on axial section. A homogeneous soft tissue mass in the left paranasal area is depicted. The maxillary sinus appears intact, whereas the anterior wall of it presents thickening.

Εικ. 3. Τρισδιάστατη εικόνα αξονικής τομογραφίας. Απεικονίζεται μάζα, η οποία καταλαμβάνει την αριστερή υποκόγχια χώρα και εκτείνεται από το έδαφος του κόγχου έως το επίπεδο των ακρορριζίων των δοντιών της άνω γνάθου. Διαπιστώνεται επίσης απώθηση του εδάφους του οφθαλμικού κόγχου.
Fig. 3. Three-dimensional picture of computed tomography. A mass, which occupies the left infraorbital region, extending from the orbital floor to the plane of the teeth apices is depicted. An elevation of the orbital wall is also identified.

σύσταση μάζας μαλακών μορίων, ήταν ανώδυνη, ελαστική, καθηλωμένη στους πέριξ ιστούς και δεν κλύδαζε. Το υπερκείμενο δέρμα και ο βλεννογόνος ήταν φυσιολογικά, όπως επίσης φυσιολογική ήταν η λειτουργία του υποκογχίου και του προσωπικού νεύρου. Η εξέταση των εμπλεκόμενων δοντιών και η πανοραμική ακτινογραφία δεν απέδωσαν παθολογικά ευρήματα. Η ασθενής υποβλήθηκε σε περαιτέρω διερεύνηση με αξονική τομογραφία με σκιαγραφικό, η οποία ανέδειξε μια καλά περιγεγραμμένη μάζα, διαστάσεων 2,0x2,8x3,2 cm, που δεν εμπλουτιζόταν από το σκιαγραφικό. Η μάζα καταλάμβανε μέρος της αριστερής πλευράς της άνω γνάθου, εκτεινόμενη από το έδαφος του κόγχου έως το επίπεδο των ακρορριζίων των άνω γομφίων, χωρίς όμως να εισέρχεται στο ιγμόρειο άντρο. Επίσης, μολονότι δεν ανευρέθηκε οστική διάβρωση, η μάζα είχε προκαλέσει μικρή ανύψωση του εδάφους του κόγχου και πάχυνση του προσθίου τοιχώματος του ιγμορείου (Εικ. 2 και 3). Έγινε βιοψία της βλάβης, υπό τοπική αναισθησία, ωστόσο, λόγω της πολύπλοκης ιστολογικής εικόνας, δεν κατέστη δυνατή από τους παθολογοανατόμους η διάγνωση και συστήθηκε να γίνει βιοψία- εκτομή. Η εξαίρεση της βλάβης (Εικ. 4) πραγματοποιήθηκε υπό γενική αναισθησία, με ενδοστοματική προσπέλαση. Συγκεκριμένα, έγινε αναπέταση τραπεζοειδούς κρημνού από την περιοχή του 23 έως το γναθιαίο κύρτωμα αριστερά, κατά την οποία μάλιστα διαπιστώθηκαν χαλαρές συμφύσεις του βλεννογονοπεριοστέου με την υποκείμενη βλάβη. Η βλάβη είχε προκαλέσει κοίλανση στο οστό της άνω γνάθου, πιθανότατα λόγω πίεσης, αφού στοιχεία οστικής διήθησης δεν ανευρέθηκαν. Η βλάβη αποκολλήθηκε από την οστική κοιλότητα με ευκολία και εξαιρέθηκε ολόκληρη, χωρίς να χρειαστεί αφαίρεση οστού.

Το πόρισμα της ιστολογικής εξέτασης ολόκληρου του όγκου έκανε λόγο για ευμεγέθεις αθροίσεις μικρών λεμφοκυττάρων, που εναλλάσσονταν με περιοχές ίνωσης, εντός της οποίας παρατηρούνταν πολύμορφος κυτταρικός πλυθησμός από ηωσινόφιλα, πλασματοκύτταρα, μικρά λεμφοκύτταρα και ιστιοκύτταρα (Εικ. 5). Βάσει αυτής της ιστολογικής εικόνας, τέθηκε η διάγνωση του ΦΜΟ.

Η μετεγχειρητική πορεία της ασθενούς ήταν χωρίς επιπλοκές, ενώ ένα χρόνο μετεγχειρητικά παραμένει ελεύθερη νόσου.

ΣΥΖΗΤΗΣΗ

Η εμφάνιση ΦΜΟ στη στοματική κοιλότητα είναι σπάνια. Είναι αξιοσημείωτο, ότι στην ανασκόπηση των Brooks και συν. αναφέρονται μόνο 15 τέτοιες περιπτώσεις (Brooks και συν. 2005). Επιπρόσθετα, ο ΦΜΟ είναι νόσος των παιδιών και των νέων ενηλίκων, αφού σπάνια διαγιγνώσκεται μετά την ηλικία των 30 ετών (Dimitrakopoulos και συν. 2007). Άρα, η παρούσα περίπτωση ΦΜΟ συγκεντρώνει τα εξής δύο στοιχεία σπανιότητας: η ασθενής ήταν 72 ετών και ο όγκος παρόλο που δεν είχε αμιγώς ενδοστοματική εντόπιση,

tic, fixed to the adjacent tissues, and not fluctuant. The overlying skin and mucosa were normal, as was also the function of the infraorbital and facial nerve. The examination of the involved teeth and the panoramic radiograph revealed no pathology. The patient underwent further investigation with a computed tomography, which demonstrated a well-circumscribed mass, with dimensions of 2.0x2.8x3.2 cm that was not enhanced by contrast material. The mass occupied part of the left maxilla and extended from the orbital floor to the level of the upper molars apices, without entering the maxillary sinus though. Additionally, even though no bony erosion was found, the mass had caused a minor elevation of the orbital floor and a thickening of the anterior wall of the maxillary sinus (Fig. 2 and 3). A biopsy of the lesion was performed under local anesthesia; however due to the complex histological pattern the pathologists did not establish a diagnosis, and an excisional biopsy was recommended. The removal of the lesion (Fig. 4) was undertaken under general anesthesia, via an intraoral approach. Actually, a trapezoidal flap from the tooth #23 area to the maxillary tuberosity was elevated. Notably, loose adhesions of the muccoperiosteum to the underlying lesion were identified. The lesion had caused a concavity in the maxillary bone, most likely due to pressure, since evidence of bony erosion was not found. The lesion was readily delivered from the bone cavity and removed in toto. No bone removal was required.

The result of the histological examination of the whole tumor reported sizeable accumulations of small lymphocytes, alternately with fibrosis areas, within which a multiform cellular count of eosinophils, plasmatocytes, small lymphocytes and mastcells was observed (Fig. 5). On the basis of this histological pattern the diagnosis of IMT was established.

The postoperative course of the patient was without complications, while a year postoperatively the patient remains disease-free.

DISCUSSION

The presentation of an IMT in the oral cavity is rare. It is noteworthy that in the review of Brooks et al. only 15 such cases are reported (Brooks et al. 2005). Additionally, IMT is a disease of children and young adults,

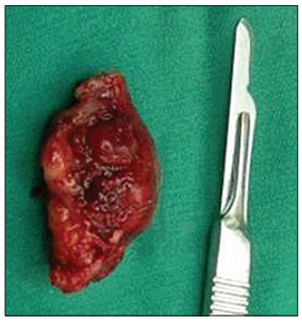

Εικ. 4. Φωτογραφία του αφαιρεθέντος όγκου.
Fig. 4. Photograph of the excised tumor.

ένα μεγάλο μέρος του εντοπιζόταν στη στοματική κοιλότητα.

Σχετικά με την αιτιοπαθογένεια του ΦΜΟ, έχουν προταθεί διάφορες θεωρίες. Για την ακρίβεια, έχουν ενοχοποιηθεί λοιμώδεις παράγοντες, όπως βακτήρια, ο ιός της ανοσοανεπάρκειας του ανθρώπου, ο ιός Epstein-Barr και ο ερπητοϊός 8. Επίσης, έχει προταθεί ότι ο ΦΜΟ μπορεί να είναι αυτοάνοσης ή αντιδραστικής αρχής. Τέλος, υπάρχουν ενδείξεις ότι αποτελεί αληθές νεόπλασμα (Brooks και συν. 2005, Garg και συν. 2010, Kim και Yang 2011). Σε κάθε περίπτωση πάντως, είναι πιθανό, η μεγάλη ποικιλία στην κλινική συμπεριφορά και την πρόγνωση των ΦΜΟ να υποδηλώνει, ότι ο όρος ΦΜΟ έχει συμπεριλάβει ποικιλία νοσολογικών οντοτήτων με παρόμοια ιστολογική εικόνα, αλλά διαφορετική παθογένεση (Salgueiredo-Giudice και συν. 2011).

Η τυπική κλινική εικόνα του στοματικού ΦΜΟ περιλαμβάνει καλά περιγεγραμμένη μονήρη μάζα, μεγέθους 0,5 έως 5 cm κατά μέσο όρο. Ο ρυθμός αύξησης του όγκου ποικίλει και αντίθετα με τους ΦΜΟ των σπλάγχνων δεν προκαλεί συστηματικά συμπτώματα (Brooks και συν. 2005, Salgueiredo-Giudice και συν. 2011). Η παρούσα περίπτωση ήταν συμβατή με την ανωτέρω περιγραφή.

Τα κλινικά και απεικονιστικά χαρακτηριστικά ενός όγκου μπορεί μεν να εγείρουν την υποψία ΦΜΟ, όμως η ακριβής διάγνωση δεν μπορεί να τεθεί μόνο με βάση αυτά. Επομένως, πρέπει πάντα να διενεργείται βιοψία (Lee και συν. 2006, Eley και Watt-Smith, 2010). Η αναρρόφηση υλικού με λεπτή βελόνα (FNA), αντίθετα, είναι αναξιόπιστη εξέταση, εξαιτίας της ινώδους σύστασης του ΦΜΟ και επομένως σ' αυτές τις περιπτώσεις δεν ενδείκνυται (Garg και συν. 2010). Στην παρούσα περίπτωση αρχικά έγινε βιοψία, η οποία ωστόσο δεν ήταν διαγνωστική, οπότε η διάγνωση του ΦΜΟ τέθηκε ύστερα από αφαίρεση ολόκληρου του όγκου και ιστολογική του εξέταση.

Η πρόγνωση του ΦΜΟ, γενικά, είναι ασαφής. Τα αναφερόμενα ποσοστά υποτροπής των εξωπνευμονικών ΦΜΟ κυμαίνονται από 19% έως 25%. Η κακοήθης εξαλλαγή κυμαίνεται από 8% έως 18%, ενώ η μετάσταση αποτελεί σπάνιο γεγονός, που απαντάται σε λιγότερο από 5% των περιπτώσεων (Brooks και συν. 2005). Από την άλλη πλευρά, οι ΦΜΟ του στόματος επιδεικνύουν λιγότερο επιθετική συμπεριφορά από τους λοιπούς εξωπνευμονικούς ΦΜΟ. Μάλιστα, μέχρι σήμερα, δεν έχει αναφερθεί καμία περίπτωση κακοήθους εξαλλαγής ή μετάστασης στοματικού ΦΜΟ (Dimitrakopoulos και συν. 2007, Salgueiredo-Giudice και συν. 2011).

Θεραπεία εκλογής του ΦΜΟ είναι η εκτομή. Για τους όγκους του στόματος η πλήρης εκτομή πιθανότατα συνεπάγεται ίαση, αφού, όπως προαναφέρθηκε, δεν υπάρχει αναφορά υποτροπής στη βιβλιογραφία (Brooks και συν. 2005, Dimitrakopoulos και συν. 2007). Παρ' όλ' αυτά, η μακροχρόνια παρακολούθηση των ασθενών είναι απαραίτητη. Σε περιπτώσεις όγκων που λόγω γειτνίασης

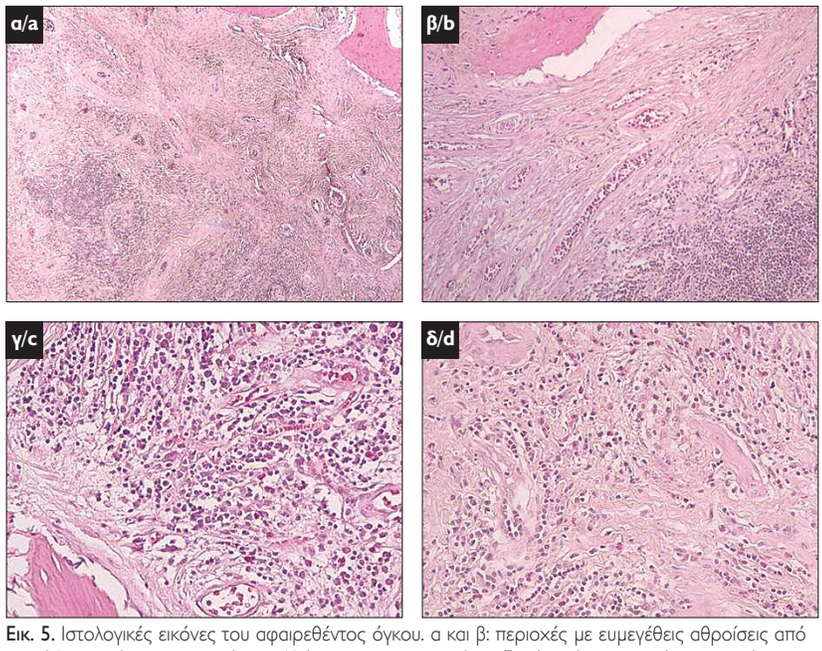

Εικ. 5. Ιστολογικές εικόνες του αφαιρεθέντος όγκου. α και β: περιοχές με ευμεγέθεις αθροίσεις από μικρά λεμφοκύτταρα, ο οποίες εναλλάσσονται με περιοχές αυξημένης ίνωσης εντός της οποίας παρατηρούνται αγγεία με παχυσμένο τοίχωμα (Χρώση H&E, μεγέθυνση x400). γ και δ: Εντός της ίνωσης παρατηρείται πολύμορφος κυτταρικός πληθυσμός αποτελούμενος από αυξημένο αριθμό ηωσινόφιλων λευκοκυττάρων, πλασματοκυττάρων, μικρών λεμφοκυττάρων και ιστιοκυττάρων (Χρώση H&E, μεγέθυνση x400).

Fig. 5. Histological pictures of the excised tumor. a and b: areas with sizeable accumulations of small lymphocytes, which are interchanged with areas of increased fibrosis within which vessels with thickened walls are observed (H&E stain, magnification x40). c and d: A multiform cellular count consisting of an increased number of eosinophilic leukocytes, plasmatocytes, small lymphocytes, and mastcells is observed within the fibrosis (H&E stain, magnification x400).

as it is seldom diagnosed after the age 30 years (Dimitrakopoulos et al. 2007). Thus, the present case includes two seldom features as follows: the patient was 72 years old and the tumor, although not exclusively intraorally located, a major part of it was localized in the oral cavity.

Regarding the etiopathogenesis of IMT, several theories have been put forward. In fact, infectious agents such as bacteria, the human immunodeficiency virus, the Epstein-Barr virus and the herpesvirus-8 have been implicated. An autoimmune, as well as a reactive origin has also been suggested. Finally, there is evidence that IMT represents a true neoplasm (Brooks et al. 2005, Garg et al. 2010, Kim and Yang, 2011). In either case, the great diversity in clinical behavior and prognosis of IMT's, may denote that a multiplicity of entities with similar histology -yet different pathogenesis- have been included in the term IMT (Salgueiredo-Giudice et al. 2011).

The typical clinical manifestation of oral IMT entails a well circumscribed, solitary mass, with an average size of 0.5 to 5 cm. Its growth rate varies and unlike visceral counterparts, it does not cause systemic symptoms (Brooks et al. 2005, Salgueiredo-Giudice et al. 2011). The present case was compatible with this presentation.

με ζωτικά ανατομικά στοιχεία κρίνονται ανεγχείρητοι, έχουν εφαρμοστεί συντηρητικές μέθοδοι θεραπείας με στεροειδή και ακτινοβολίες. Αν και οι ΦΜΟ αρχικά ανταποκρίνονται στις μεγάλες δόσεις στεροειδών, μετά τη διακοπή της θεραπείας, υποτροπιάζουν. Υπάρχουν επίσης ενδείξεις, ότι η μακροχρόνια θεραπεία με μικρές δόσεις στεροειδών ίσως ωφελεί, ωστόσο θα πρέπει να λαμβάνονται υπόψη οι γνωστές επιπλοκές μιας τέτοιας θεραπείας (Lee και συν. 2006, Javier και συν. 2014). Παρομοίως, τα αποτελέσματα της ακτινοθεραπείας είναι πτωχά. Ορισμένοι ΦΜΟ δείχνουν να ανταποκρίνονται σ' αυτή, όμως τα ποσοστά υποτροπής είναι μεγάλα (Lee και συν. 2006). Ο όγκος της εν λόγω περίπτωσης αντιμετωπίστηκε μόνο χειρουργικά με εκτομή, ενώ δεν απαιτήθηκε συμπληρωματική θεραπεία. Σε επανεξέταση, ένα χρόνο αργότερα, η ασθενής ήταν ελεύθερη νόσου.

Είναι ενδιαφέρον, ότι οι ΦΜΟ του οφθαλμικού κόγχου ανταποκρίνονται άριστα στα στεροειδή και επομένως προτείνονται ως θεραπεία πρώτης εκλογής για την εν λόγω εντόπιση (Oliver και συν. 1995, Garg και συν. 2010).

Συμπερασματικά, η ανάπτυξη ΦΜΟ στην κεφαλή και τον τράχηλο είναι μια σπάνια οντότητα. Αν και καλοήθης, ο ΦΜΟ μπορεί να παρουσιάσει επιθετική αύξηση, με συνέπεια να διαγνωστεί εσφαλμένα ως κακοήθεια. Άρα, ο γιατρός οφείλει να εξακριβώνει τη φύση τέτοιων βλαβών με βιοψία, ώστε να αποφεύγονται μη αναγκαίες ριζικές εκτομές. Θεραπεία εκλογής είναι η εκτομή του όγκου σε υγιή όρια.

The clinical and imaging features of a tumour may raise the suspicion of IMT. Though, the exact diagnosis may not be established on clinical and imaging evidence alone, which means that a biopsy should always be performed (Lee et al. 2006, Eley and Watt-Smith 2010). Fine needle aspiration (FNA) is unreliable, due to the fibrotic composition of IMT and therefore, it is not indicated in such cases (Garg et al. 2010). In the present case an incisional biopsy, initially performed, was also non-diagnostic and the diagnosis of IMT was established after complete removal and histological examination of the whole tumor.

The prognosis of IMT in general is uncertain. The reported recurrence percentages of extrapulmonary IMTs range from 19% to 25%. Malignant transformation ranges from 8% to 18%, while metastasis is a rare event, encountered in less than 5% of cases (Brooks et al. 2005). On the other hand, oral IMTs tend to behave less aggressively than other extrapulmonary counterparts. Actually, no case of recurrence, malignant transformation or metastasis of an oral IMT has been reported so far (Dimitrakopoulos et al. 2007, Salgueiredo-Giudice et al. 2011).

Therapy of choice of IMT is excision. For oral lesions complete excision probably leads to cure, since –as mentioned above- there is no evidence of recurrence in the literature (Brooks et al. 2005, Dimitrakopoulos et al. 2007). Nevertheless, a long term follow-up is essential. Conservative methods with steroids and radiation have been implemented for inoperable tumors- because of their size or proximity to vital structures- and for cases of relapse. Although IMTs initially respond to high doses of steroids, they recur after cessation of steroid therapy. There is evidence that long term therapy with low doses of steroids may be beneficial, yet the well-known complications of this therapy should always be considered (Lee et al. 2006, Javier et al. 2014). Likewise, the results of radiation are poor. Some IMTs seem to respond to radiation therapy, percentages of recurrence are high though (Lee et al. 2006). Regarding the present case, the tumour was completely removed and no adjuvant therapy was employed. One year later there is no sign of recurrence.

Interestingly, orbital IMTs show an excellent response to steroids and thus, they are advocated as first-line treatment for orbital IMTs (Oliver et al. 1995, Garg et al. 2010).

In conclusion, an IMT arising in the head and neck is an infrequent entity. Despite being a benign lesion, it may demonstrate an aggressive growth pattern and as a consequence it may be misdiagnosed as malignancy. Therapy of choice is simple excision of the tumour. Therefore, clinicians should ascertain the nature of such lesions by biopsy, in order to avoid unnecessary radical resections.

ΒΙΒΛΙΟΓΡΑΦΙΑ/REFERENCES

Brooks JK, Nikitakis NG, Frankel BF, Papadimitriou JC, Sauk JJ.: Oral inflammatory myofibroblastic tumor demonstrating ALK, p53, MDM2, CDK4, pRb and Ki-67 immunoreactivity in an elderly patient. Oral Surg Oral Med Oral Pathol Oral Radiol Endod. 99: 716-26, 2005

Dimitrakopoulos I, Psomaderis K, Iordanidis F, Karakasis D.: Inflammatory Myofibroblastic Tumor of the Maxillary Sinus: A Case Report. J Oral Maxillofac Surg. 65: 323-326, 2007

Eley KA, Watt-Smith SR.: Intraoral Presentation of Myofibroblastic Tumor (Pseudotumor) at the Site of Dental Extraction: Report of a Case and Review of the Literature. J Oral Maxillofac Surg. 68: 2016-2020, 2010

Garg V, Temin N, Hildenbrand P, Silverman M, Catalano PJ. Inflammatory pseudotumor of the skull base. Otolaryngol Head Neck Surg. 142: 129-131, 2010

Javier GS, Cleofe RP-P, Alfonso MV, Sergio BL, Jorge MG, Jorge PR, Coro BA.: Locally destructive mandibular pseudotumor as a manifestation of IgG4-related Disease. Oral Surg Oral Med Oral Pathol Oral Radiol. 118: e40-3, 2014

Kim SY, Yang SE.: Inflammatory myofibroblastic tumor of the maxillary sinus related with pulp necrosis of maxillary teeth: Case report. Oral Surg Oral Med Oral Pathol Oral Radiol Endod. 112: 684-687, 2011

Lee KD, Cho YS, Hong SH, Chung WH, Ahn YC.: Inflammatory pseudotumor involving the skull base: Response to steroid and radiation therapy. Otolaryngol Head Neck Surg. 135: 144-148, 2006

Oliver AJ, Patrinely J, Helfrick JF.: Orbital Pseudotumor: Report of a Case After Treatment for Temporomandibular Joint Dysfunction. J Oral Maxillofac Surg. 53: 1465-1469, 1995

Salgueiredo-Giudice F, Fornias-Sperandio F, Martins-Pereira E, da Costa dal Vechio AM et al: The immunohistochemical profile of oral inflammatory myofibroblastic tumors. Oral Surg Oral Med Oral Pathol Oral Radiol Endod. 111: 749-756, 2011

Διεύθυνση επικοινωνίας:
Δημοσθένης Ηγουμενάκης
Νίκης 2,
14561, Κηφισιά, Ελλάδα
Τηλ.: 213 2086 616, Fax: 213 2086 540
e-mail: digoumen@gmail.com

Address:
Dimosthenis Igoumenakis
2 Nikis Str.,
14561 Kifisia, Athens, Greece
Tel.: 0030 213 2086 616, Fax: 0030 213 2086 540
e-mail: digoumen@gmail.com

Νευρίνωμα δικτυωτού τύπου στην κροταφική χώρα σε ασθενή με νόσο von Recklinghausen Παρουσίαση περίπτωσης

Panayotis DAIS[1], Dipen PATEL[2], Kavin ANDI[3]

Τμήμα Στοματικής και Γναθοπροσωπικής Χειρουργικής, Νοσοκομείο NHS St. George's, Λονδίνο, Ηνωμένο Βασίλειο (Διευθυντής: Mr Kavin Andi)

Plexiform neurofibroma of the temporal area in a patient with von Recklinghausen disease A case report

Panayotis DAIS, Dipen PATEL, Kavin ANDI

Department of Oral and Maxillofacial Surgery (Consultant: Mr Kavin Andi), St. George's Healthcare NHS Trust, London, UK

Ενδιαφέρουσα περίπτωση
Case report

ΠΕΡΙΛΗΨΗ: Άνδρας 25 ετών, Καυκάσιος, παραπέμφθηκε στην κλινική μας για διερεύνηση ενός διάχυτου οιδήματος της αριστερής κροταφικής χώρας από εξαμήνου. Ο ασθενής, που είναι γνωστός φορέας νευρινωμάτωσης τύπου Ι (NF-I ή νόσος von Recklinghausen), παρατήρησε τη διόγκωση κατόπιν τυχαίου τραυματισμού του στην περιοχή. Ο έλεγχος με Μαγνητική Τομογραφία ανέδειξε μία επιπολής νευροϊνωματώδη βλάβη, η οποία χαρακτηρίσθηκε ως νευρίνωμα δικτυωτού τύπου. Η βλάβη αντιμετωπίσθηκε με χειρουργική αποσυμπίεση. Η μερική βιοψία του κροταφίτη μυ επιβεβαίωσε ιστολογικά την διάγνωση νευρινώματος δικτυωτού τύπου. Η επούλωση του χειρουργικού τραύματος ήταν άριστη, με καλό αισθητικό αποτέλεσμα και χωρίς ενδείξεις υποτροπής προς το παρόν.

ΛΕΞΕΙΣ ΚΛΕΙΔΙΑ: νευρινωμάτωση, νόσος von Recklinghausen, κρόταφος, δικτυωτό νευρίνωμα.

SUMMARY: A 25-year-old Caucasian gentleman was referred to the maxillofacial department regarding a 6-month history of diffuse swelling in the left temporal region. The patient first noticed the swelling after a sustained trauma on a roller-coaster, and is a known Neurofibromatosis type I (NF-I or von Recklinghausen's disease) carrier. Magnetic Resonance Imaging (MRI) scan revealed a superficial neurofibromatous lesion, believed to be plexiform neurofibroma. The lesion was treated by surgical decompression. Incisional biopsy of the temporal muscle confirmed a diagnosis of plexiform neurofibroma. The patient has healed excellently with a good cosmetic result and no evidence of recurrence thus far.

KEY WORDS: neurofibromatosis, von Recklinghausen's, temple, plexiform neurofibroma.

[1]*OMFS, Clinical Fellow*
[2]*SHO*
[3]*Consultant OMFS*

Παρελήφθη: 7/10/2013 - Έγινε δεκτή: 15/2/2015

Paper received: 7/10/2013 - Accepted: 15/2/2015

ΕΙΣΑΓΩΓΗ

Το νευρίνωμα δικτυωτού τύπου (ΝΔΤ) είναι ένας καλοήθης όγκος του νευρικού ιστού, ο οποίος προέρχεται από τα κύτταρα Schwann και απαντάται σχεδόν αποκλειστικά σε ασθενείς με Νευροϊνωμάτωση τύπου Ι (NF-I ή νόσος von Recklinghausen). Στη βιβλιογραφία έχουν αναφερθεί και σπάνιες περιπτώσεις μεμονωμένων βλαβών, σε ασθενείς χωρίς οικογενειακό ιστορικό ή στίγματα νευροϊνωμάτωσης (Marocchio και συν. 2006). Τα ΝΔΤ συνηθέστερα εμφανίζονται κατά την παιδική ηλικία, αν και μπορεί να παρουσιαστούν αργότερα σε νεαρούς ενήλικες. Συνηθέστερα εντοπίζονται στην περιοχή κεφαλής και τραχήλου, ενώ ο αυχένας, η ράχη και η βουβωνική χώρα αποτελούν επίσης συχνές εντοπίσεις. Ο όγκος συχνά παραμένει μέσα στα όρια του περινευρίου και περιγράφεται ως «σάκος με σκώληκες» εξαιτίας της ελικοειδούς φύσης του. Οι επιπολής μαλθακοί ιστοί εμπλέκονται συχνότερα από τους βαθύτερα κείμενους, γεγονός που σχετίζεται και με χαμηλό κίνδυνο κακοήθους εξαλλαγής (Kapadia, 2001, Fletcher, 2007).
Στην εργασία παρουσιάζεται μία ασυνήθιστη περίπτωση ΝΔΤ της κροταφικής χώρας, η οποία τονίζει τη σημασία λήψης βιοψίας από βαθύτερα κείμενο μυϊκό ιστό ακόμα και σε σχετικά επιπολής ευρισκόμενες βλάβες.

ΠΕΡΙΓΡΑΦΗ ΠΕΡΙΠΤΩΣΗΣ

Ασθενής 25 ετών, καυκάσιας φυλής, παραπέμφθηκε στα τακτικά ιατρεία του Νοσοκομείου St George's στο Λονδίνο τον Αύγουστο του 2012. Ο ασθενής είχε πρόσφατα παρατηρήσει μία διάχυτη, ανώδυνη διόγκωση στην περιοχή του αριστερού κροτάφου, την οποία συσχέτιζε με τραυματισμό της περιοχής 6 μήνες νωρίτερα ενώ έκανε πατίνι. Ο ασθενής έπασχε από NF-I (νόσος von Recklinhausen), που είχε διαγνωστεί ήδη από την παιδική του ηλικία. Δεν υπήρχαν άλλα εμφανή στίγματα NF, εκτός από κηλίδες café-au-lait στο δέρμα του κορμού, ενώ τόσο η όραση όσο και η ακοή του ασθενούς ήταν ανεπηρέαστες. Υπήρχε έντονο οικογενειακό ιστορικό της νόσου, καθώς ήταν γνωστοί φορείς ο παππούς, ο πατέρας και ο αδερφός του ασθενούς.
Η κλινική εξέταση αποκάλυψε μία ψηλαφητή μάζα στην αριστερή κροταφική χώρα, ελάχιστα περιγεγραμμένη, μαλακή, ελαφρά επώδυνη, διαστάσεων 2x1cm. Το υπερκείμενο δέρμα ήταν φυσιολογικής χροιάς, χωρίς ελκώσεις ή αιμορραγία. Δεν υπήρχε διαταραχή της αισθητικότητας, ούτε αδυναμία των μιμικών μυών, ενώ η ψηλάφηση του τραχήλου ήταν χωρίς ευρήματα. Το λοιπό ιατρικό ιστορικό του ασθενούς ήταν ελεύθερο.
Ο υπερηχογραφικός έλεγχος της περιοχής αποκάλυψε θρομβωμένα επιπολής αγγεία περιβαλλόμενα από οίδημα των μαλακών ιστών, χωρίς κάποιο εμφανές αίτιο ή ύπαρξη μάζας.
Η μαγνητική τομογραφία (MRI) που ακολούθησε ανέδειξε μία υποδόρια μάζα στην περιοχή, συμβατή με επιπολής ΝΔΤ (Εικ. 1).

INTRODUCTION

Plexiform neurofibroma (PNF) is a benign peripheral nerve cell tumour, arising from Schwann cells.
It is almost exclusively seen in patients with Neurofibromatosis type I (NF-I or von Recklinghausen's disease). Rare cases of isolated lesions have been reported though in patients without a family history or stigmata of neurofibromatosis (Marocchio et al, 2006). PNFs most commonly arise during childhood, although they can come into view later in young adults. The head and neck region is most commonly involved. Moreover, the neck, back and inguinal areas are also frequent sites of occurrence. The tumour usually remains within the confines of the perineurium and is described as a "bag of worms" due to its tortuous nature. The involvement of superficial soft tissue is more frequent than deeper lesions, which is also associated with a low risk of malignant transformation (Kapadia, 2001, Fletcher, 2007). An unusual case of PNF in the temporal region is presented, which highlights the importance of performing a biopsy of the deeper muscle tissue in a relatively superficial lesion.

CASE REPORT

A 25-year-old Causasian male presented to the outpatient clinics of St George's Healthcare NHS Trust in August 2012. The patient had noticed he had developed a diffuse, painless swelling around the left temple. The lesion was correlated to a blow to the aforementioned area whilst on a roller-coaster ride 6 months ago.
The patient had NF-I (von Recklinhausen's disease), and had already been diagnosed by St. George's Hospital paediatricians during childhood. There were no obvious stigmata of NF, apart from café-au-lait skin lesions on the torso; neither vision nor hearing were affected. There was a strong family history of NF-I, with the patient's grandfather, father and brother as known carriers.
Examination revealed a palpable, poorly circumscribed, soft, slightly tender mass, measuring 2x1cm, located in the left temple. The overlying skin was normal, with no ulceration or bleeding.
There was no altered sensation or weakness of the facial muscles. No cervical lymphadenopathy was present. The patient's medical history, apart from NF-I, was unremarkable.
An ultrasound investigation was decided. This revealed a thrombosed superficial vessel in the left temporal region with surrounding soft tissue oedema. The cause of this was not identified nor any obvious compressible mass.
An MRI scan of the head and neck was then completed in November 2012, which revealed an enhancing subcutaneous lesion in the left temple, compatible with superficial PNF (Fig. 1).
Further, ultrasound guided FNA (Fine Needle Aspiration) was attempted; however, this was not possible, as there

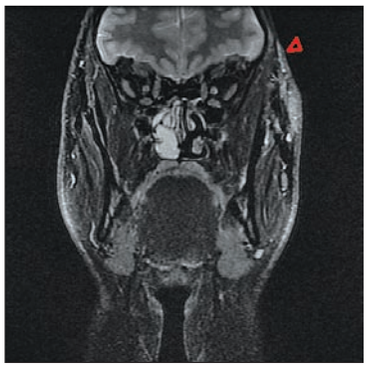

Εικ. 1. Μαγνητική τομογραφία, T2 ακολουθία (καταστολή λίπους, iv σκιαγραφικό) – στεφανιαίες τομές.
Fig 1. T2-weighed (fat sat, post contrast) MRI scan of the lesion – coronal view.

Επιχειρήθηκε υπερηχογραφικά καθοδηγούμενη αναρρόφηση διά λεπτής βελόνης (FNA), η οποία όμως δεν ήταν επιτυχής καθώς η βλάβη δεν αναδεικνυόταν επαρκώς για να πραγματοποιηθεί η αναρρόφηση. Αποφασίσθηκε επομένως η βιοψία της διόγκωσης υπό γενική αναισθησία.

Εκτελέσθηκε κροταφική προσπέλαση τύπου Gillies και επειδή η βλάβη ήταν εξαιρετικά αγγειοβριθής χρησιμοποιήθηκαν για αιμόσταση τόσο η διπολική διαθερμία όσο και χειρουργικά clips για απολίνωση των μεγαλύτερων κλάδων των επιπολής κροταφικών αγγείων. Η αυξημένη αγγειοβρίθεια αύξησε τη χειρουργική δυσκολία. Επιπροσθέτως, καθώς η βλάβη ήταν διάχυτη, χωρίς διακριτά περιφερικά ή εν τω βάθει όρια, εξαιρέθηκαν και στάλθηκαν για βιοψία δύο ξεχωριστά ιστοτεμάχια. Το επιπολής ιστοτεμάχιο είχε διαστάσεις 11x10x3mm, ενώ το εν τω βάθει που προερχόταν από τον κροταφίτη μυ, 5x4x4mm. Το τραύμα συγκλείσθηκε κατά στρώματα.

Η μετεγχειρητική πορεία του ασθενούς ήταν ομαλή, δεν υπήρξε πάρεση του προσωπικού νεύρου και η διόγκωση είχε πλήρως υποχωρήσει στην αφαίρεση των ραμμάτων μία εβδομάδα μετά. Στον ασθενή συνεστήθη ήπια μάλαξη της περιοχής για ενίσχυση της επουλωτικής διαδικασίας και παραπέμφθηκε στον Γενικό-Οικογενειακό Ιατρό του για περαιτέρω παρακολούθηση.

Η ιστοπαθολογική εξέταση του επιπολής δείγματος ανέδειξε συμφορημένα αιμοφόρα αγγεία και την παρουσία δέσμης νευρικών ινών, χωρίς την παρουσία αγγειακής ή νευρικής βλάβης. Η εξέταση του εν τω βάθει δείγματος ανέδειξε μία καλά οριοθετημένη βλάβη, αποτελούμενη από χαλαρές δέσμες ατρακτοειδών κυττάρων με κυματοειδείς πυρήνες, αναμεμιγμένα με ινοβλάστες (Εικ. 2). Η ανοσοϊστοχημική μελέτη έδειξε θετική την πρωτεΐνη S100 σε κύτταρα Schwann, επιβεβαιώνοντας τη διάγνωση ΝΔΤ (Εικ. 3). Στοιχεία κακοήθειας δεν ανευρέθηκαν στο παρασκεύασμα.

ΣΥΖΗΤΗΣΗ

Τα ΝΔΤ της κεφαλής προέρχονται από τις εγκεφαλικές συζυγίες με συνηθέστερη την 5η, ή τους επιπολής τραχηλικούς κλάδους. Σε αντίθεση με τους ομολόγους όγκους του δέρματος, τα ΝΔΤ ανευρίσκονται συχνά σε μικρά παιδιά, ενώ αναπτύσσονται ακόμα και πριν τη γέν-

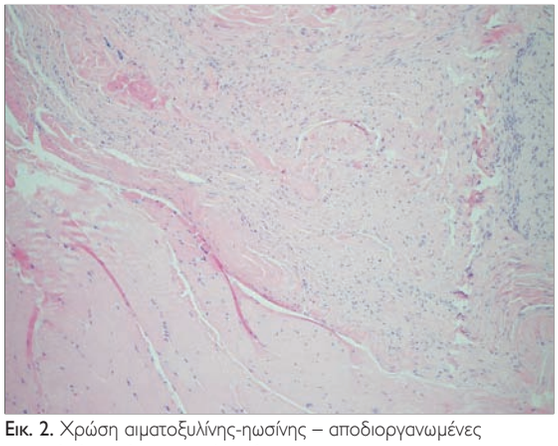

Εικ. 2. Χρώση αιματοξυλίνης-ηωσίνης – αποδιοργανωμένες νευρικές ίνες μέσα σε σκελετικό μυ.
Fig. 2. Routine HE – showing disorganised nerve fibres within skeletal muscle.

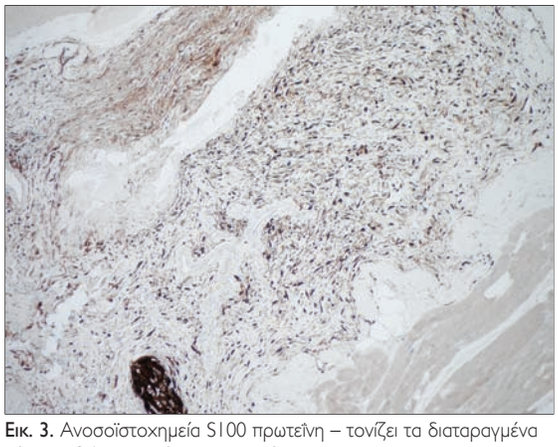

Εικ. 3. Ανοσοϊστοχημεία S100 πρωτεΐνη – τονίζει τα διαταραγμένα κύτταρα Schwann μέσα στο νευρίνωμα.
Fig. 3. S100 immunostaining – highlighting the disordered Schwann cells within the neurofibroma.

was no discrete target lesion to aspirate a sample from. The decision was then made to perform an incisional biopsy of the swelling in the left temporal region under general anaesthesia.

A Gillies temporal approach was favoured. Diathermy equipment was used to cauterize bleeding points in conjunction with ligation clips to control bleeding from larger branches of the superficial temporal artery and vein. The lesion appeared to be highly vascular, indicating a PNF and increasing the difficulty of the procedure. Moreover, the lesion appeared diffuse, without distinct peripheral nor deep borders, thus imposing the necessity of excising two separate sections of tissue which were sent for histopathology examination; a 11x10x3mm section of superficial soft tissue and a 5x4x4mm section of deeper temporalis muscle tissue. The wound was sutured in a layered closure fashion.

The patient was reviewed on an outpatient basis the following week for removal of sutures. The post-operative course was uneventful with no facial nerve weakness, and

νηση. Μπορεί να προκαλέσουν άλγος, δυσμορφία, νευρολογικές διαταραχές και σοβαρές επιπλοκές, όπως δυσπλαστική σκολίωση (Yamashiroya, 2002).
Επιπλέον, μπορεί να παρατηρηθεί κακοήθης εξαλλαγή τους, δίνοντας γένεση σε κακοήθεις όγκους του ελύτρου περιφερικών νεύρων (MPNST). Ο κίνδυνος κακοήθους εξαλλαγής σε ασθενείς με νευροϊνωμάτωση τύπου 1 ανέρχεται σε 8-13% κατά τη διάρκεια του βίου τους (Evans και συν, 2002). Ανησυχητικά σημεία είναι το επίμονο άλγος στην περιοχή του όγκου που δε σχετίζεται με τραυματισμό, ταχεία αύξηση του όγκου, σκλήρυνσή του, ή νευρολογικά συμπτώματα σε περιοχή με προϋπάρχον ΝΔΤ (Korf, 1999).
Η μικροσκοπική τους εικόνα μοιάζει με «σάκο με σκώληκες». Ιστολογικά παρουσιάζονται ως διαπλεκόμενες δέσμες διακλαδιζόμενων νεύρων, με εξέχουσα μυξωματώδη μήτρα ενδονευρικά, άτακτο πολλαπλασιασμό κυττάρων Schwann και ινοβλαστών και ινώδη πάχυνση του περινευρίου (Kapadia, 2001, Koutlas και Scheithauer, 2010). Στα αρχικά στάδια η βλάβη αναφέρεται σαν υποκυτταρική και πλούσια σε βλεννίνη, με διάσπαρτα ατρακτοειδή κύτταρα και πυρήνες πολύ μικρότερους από τα νευρινώματα, τα οποία έχουν αξιοσημείωτα μεγαλύτερο αριθμό κυττάρων με το πρότυπο Antoni A (Marocchio και συν. 2006, Mourouzis και συν. 2011). Σε μεταγενέστερα στάδια η βλάβη είναι πιο πλούσια σε κύτταρα και κολλαγόνο (Koutlas και Scheithauer, 2010), ενώ σε κακοήθη εξαλλαγή μπορεί να εμφανιστεί αύξηση της μιτωτικής δραστηριότητας. Ανοσοϊστοχημικά εμφανίζεται ποικίλου βαθμού ανοσοαντίδραση με την πρωτεΐνη S-100 και το αντιγόνο Leu-7 (Kapadia, 2001).
Η μαγνητική τομογραφία ως περισσότερο ευαίσθητη από την υπολογιστική τομογραφία (CT), είναι η μέθοδος απεικόνισης επιλογής στην NF-I (Kapadia, 2001). Παραδοσιακά, τα ΝΔΤ δίνουν σήμα υψηλής έντασης στην T2 ακολουθία, συχνά με κεντρική περιοχή χαμηλού σήματος (Korf, 1999). Σε αντίθεση με τα εν τω βάθει ΝΔΤ, τα επιπολής ευρισκόμενα συχνά έχουν μία μάλλον διάχυτη παρά οζώδη μορφολογία, με σήμα ομογενές ή ετερογενές (Lim και συν, 2005). Ανάλογη ήταν η εικόνα στη δική μας περίπτωση, συνηγορώντας περισσότερο υπέρ μιας επιπολής βλάβης.
Θεραπεία εκλογής είναι η χειρουργική εξαίρεση. Η βλάβη δεν είναι ακτινοευαίσθητη, ενώ ο βραδύς ρυθμός αύξησής της ελαχιστοποιεί την αποτελεσματικότητα της χημειοθεραπείας (Piazza και συν. 2010). Η ιματινίμπη (αντικαρκινικό φάρμακο, αναστολέας της πρωτεινικής τυροσινικής κινάσης), έχει δείξει σε πρώιμες πιλοτικές μελέτες ότι ελαττώνει το μέγεθος συμπτωματικών ΝΔΤ (Arden-Holmes και North, 2012). Βιολογικοί παράγοντες και οι κυτοκίνες ενδεχομένως να αποτελέσουν υποσχόμενες εναλλακτικές θεραπευτικές επιλογές στο μέλλον (Dave και συν. 2008). Θεραπευτικά σε καλοήθεις όγκους που προκαλούν λειτουργικό ή αισθητικό πρόβλημα συστήνεται εκλεκτική συντηρητική εξαίρεση (Kapadia, 2001). Η πλήρης εξαίρεση των ΝΔΤ μπορεί να είναι δύσκολη χω-

complete resolution of the swelling was noticed. The patient was discharged to his general practitioner for follow up, and advised to massage the scar to improve healing. The section of superficial soft tissue sent for histopathology examination revealed some congested blood vessels, whilst a nerve bundle was present at one edge. There was no evidence of a vascular or neural lesion in this specimen.
The deeper temporalis muscle tissue element of the specimen revealed a well-delineated lesion, composed of loose fascicles of spindle cells with wavy nuclei admixed with fibroblasts (Fig. 2). Immuno-staining showed these to be S100(+) Schwann cells in keeping with a PNF (Fig. 3). There was no evidence of malignancy within the specimen.

DISCUSSION

PNFs of the head and skull often arise from cranial nerves, most commonly the trigeminal nerve, or superficial cervical nerves. Unlike their cutaneous counterparts, PNFs are often found in young children, even developing before birth. They can cause pain, disfigurement, neurological deficits and severe clinical complications, such as dysplastic scoliosis (Yamashiroya, 2002).
Moreover, they may undergo malignant transformation, called a malignant peripheral nerve sheath tumour (MPNST). The lifetime risk for an MPNST in patients with neurofibromatosis type 1 is 8-13% (Evans et al, 2002). Warning signs are persisting pain in the tumour not correlated with trauma, rapid tumour growth, hardening of the tumour, or neurological symptoms of a PNF-bearing area (Korf, 1999).
On microscopic examination, PNFs have a "bag of worms" resemblance. Histologically they present as tangled, expanded fascicles in branching nerves, consisting of tortuous branches, with prominent endoneurial myxomatous matrix, a disorderly proliferation of Schwann cells, fibroblasts, and axons and perineural fibrous thickening (Kapadia, 2001, Koutlas and Scheithauer, 2010). In their early phase they are hypocellular and mucin rich, with scattered spindle cells, and nuclei much smaller than their Schwannoma counterparts, which are noticeably cellular with an Antoni A pattern (Marocchio et al, 2006, Mourouzis et al, 2011). In later stages the lesions become more cellular and collagenous (Koutlas and Scheithauer, 2010). An increase in mitotic activity may be apparent in malignant change. There is variable immunoreactivity with S-100 protein and myelin associated glycoprotein Leu-7 (Kapadia, 2001).
MRI is the modality of choice for NF-I, being more sensitive than Computed Tomography (CT) scanning (Kapadia, 2001). Traditionally, PNFs display high signal intensity on T2-weighted images, often with a central area of low weighting (Korf, 1999). Unlike deep PNFs, their superficial counterparts often have a diffuse, rather than nodular, morphology and their signal characteristics are

ρίς τον ακρωτηριασμό υγιών ιστών, αλλά στην παρούσα περίπτωση εξαιρέθηκε κατά το δυνατόν μεγάλο τμήμα της βλάβης με στόχο και την μείωση της διόγκωσης.

Μεγαλύτερο κίνδυνο υποτροπής έχουν οι εντοπίσεις στην περιοχή κεφαλής και τραχήλου, σε αντίθεση με τις εντοπίσεις στον κορμό και τα άκρα (Piazza και συν. 2010). Η υποτροπή είναι συνήθης, λόγω της ικανότητας των ΝΔΤ να επεκτείνονται διάχυτα κατά μήκος της πορείας των νεύρων.

Δεν έχουν αναγνωριστεί παράγοντες κινδύνου για την αύξηση των ΝΔΤ. Παρότι ο τοπικός τραυματισμός, όπως στην περίπτωσή μας, έχει προταθεί ως εναρκτήριος παράγοντας, είναι δύσκολο αυτό να αξιολογηθεί αντικειμενικά. Αντίθετα, ο τραυματισμός μπορεί να αναδείξει μία προηγουμένως μη αντιληπτή βλάβη (Korf, 1999).

Στην παρούσα περίπτωση, ελήφθησαν δύο ξεχωριστά παρασκευάσματα. Το επιπολής δεν ανέδειξε τη βλάβη. Ωστόσο, το εν τω βάθει που περιελάμβανε τμήμα του κροταφίτη μυ εμφάνιζε τα χαρακτηριστικά που έθεσαν τη διάγνωση. Ως εκ τούτου, αποδεικνύεται η σημασία λήψης δείγματος από τους εν τω βάθει, ή ακόμα και από μακροσκοπικά υγιείς ιστούς, ώστε να εξασφαλισθεί η διάγνωση του ΝΔΤ. Η έγκαιρη διάγνωση της βλάβης είναι ουσιώδης σε ασθενείς με NF, όπως εξίσου ουσιαστικός είναι ο συνεχής επανέλεγχος των βλαβών σε εξειδικευμένα τμήματα, ώστε να αποκλείεται η κακοήθης εξαλλαγή ή τουλάχιστον να διαγιγνώσκεται πρώιμα.

Ευχαριστία

Οι συγγραφείς ευχαριστούν τον Δρ Philip OG Wilson, Διευθυντή Παθολογοανατομικού, του Νοσοκομείου St George's Healthcare NHS Trust για την ευγενή παραχώρηση των ιστολογικών φωτογραφιών.

homogenous or heterogeneous, without targets (Lim et al, 2005). This "target-free" pattern was more evident on the present patient's MRI scan, indicating a more superficial involvement only.

Surgery is the primary management for PNFs. They are not radiosensitive and their slow growth rate diminishes the effectiveness of chemotherapy (Piazza et al, 2010). Biological treatments that target the molecular genetics and role of cytokines may hold promise for the future (Dave et al, 2008). The oral kinase inhibitor imatinib mesylate has shown some benefit in early pilot studies in reducing the size of symptomatic PNFs (Arden-Holmes and North, 2012). Selective conservative resection, for benign tumours causing a functional or cosmetic impairment, is recommended (Kapadia, 2001).

Patients with lesions in the head and neck, as opposed to the trunk or extremities, have the greatest risk of recurrence (Piazza et al, 2010). Recurrence is common, due to the ability of PNFs to spread diffusely along the course of the nerve. As acknowledged, PNFs can be difficult to remove in their entirety as this could lead to mutilating healthy tissue damage, but as much as possible. In the present case the lesion was excised and decompressed to reduce the swelling.

No risk factors for growth of PNFs have been identified. Although trauma, as in the present case, has been suggested as an initiating factor, it is difficult to evaluate this objectively. Instead, trauma may draw attention to a previously inconspicuous lesion (Korf, 1999).

In this case, two separate biopsy specimens were taken. The superficial one showed no evidence of neural involvement. However, the deep sample which included part of the temporalis muscle, had features consistent with PNF. Hence, this demonstrates the importance of sampling the deeper muscle layer and/or macroscopically normal tissue, rather than superficial tissue only, to provide the diagnosis of PNF. Prompt diagnosis of PNF is essential in NF-patients, as well as constant monitoring of the lesions in NF-clinics, in order to exclude malignant transformation or at least enhance their early detection.

Acknowledgements

Authors wish to thank Dr Philip OG Wilson, Consultant Pathologist, St George's Healthcare NHS Trust, for his kind provission of Pathology photos.

ΒΙΒΛΙΟΓΡΑΦΙΑ/REFERENCES

Arden-Holmes S, North K.: Treatment for Plexiform Neurofibromas in patients with NF-1. The Lancet – Oncology; 13: 1175-1176, 2012

Dave S, Farooq U, Civantos F.: Management of advanced laryngeal and hypopharyngeal plexiform neurofibroma in adults. American Journal of Otolaryngology - Head and Neck Medicine and Surgery; 29: 279-283, 2008

Evans DG, Baser ME, McGaughran J, Sharif S, Howard E, Moran A: Malignant peripheral nerve sheath tumours in neurofibromatosis 1. J. Med. Genet. 39 (5): 311–4, 2002.

Fletcher C: Peripheral neuroectodermal tumours. In: Diagnostic Histopathology of Tumours (ed 3). Churchill Livingstone Elsevier, 2007, Vol.2, pp 1736-1742

Kapadia B: Tumours of the Nervous System. In: Barnes L, Dekker M (eds). Surgical pathology of the Head and Neck (ed 2). New York, Basel, 2001, Vol.2, pp 795-808

Korf B.: Plexiform Neurofibromas. American Journal of Medical Genetics; 89: 31-37, 1999
Koutlas I, Scheithauer B.: Palisaded Encapsulated (Solitary Cicrumscribed) Neuroma of the Oral Cavity: A review of 55 cases. Head and Neck Pathology; 4: 15-26, 2010
Lim R, Jaramillo D, Poussaint T, Chang Y, Korf B.: Superficial Neurofibroma: A Lesion with Unique MRI Characteristics in a patient with Neurofibromatosis Type 1. AmericanJournal Roentgenology; 184: 962-968, 2005
Marocchio L, Pereira M, Soaress C, Oliveria D.: Oral Plexiform Neurofibroma not associated with neurofibromatosis type 1: case report. Journal of Oral Science; 48(3): 157-160, 2006
Mourouzis C, Dais P, Gkinis G, Machera H, Rallis G.: Schwannoma of the lower lip: report of a case and review of the literature. Hellenic Archives of Oral and Maxillofacial Surgery; 12(3): 189-193, 2011
Piazza E, Donnellan K, Goodier A, Carron J.: Massive retropharyngeal neurofibroma in a pediatric patient. International Journal of Pediatric Otorhinolaryngology; 74: 939-41, 2010
Yamashiroya V: Neurofibromatosis. In: Case based Pediatrics for medical students and residents. Chapter XVIII(11). Department of Pediatrics, University of Hawaii, John A. Burns School of Medicine, Hawaii, 2002, pp 583-6

Διεύθυνση επικοινωνίας:
Παναγιώτης Ε. Νταής
Αδειμάντου 57,
20100, Κόρινθος, Ελλάδα
Τηλ.: 27410 74568
e-mail: padaismeister@gmail.com

Address:
Panayotis Dais
57 Adeimantou str,
20100 Korinthos, Greece
Tel.: 0030 27410 74568
e-mail: padaismeister@gmail.com

Αδαμαντινοβλαστικό ίνωμα. Παρουσίαση περίπτωσης και βιβλιογραφική ανασκόπηση

Χριστίνα ΣΟΥΛΙΟΥ[1], Αναστασία ΔΕΛΟΥΣΙΔΟΥ[2], Ιουλία ΧΑΤΖΗΣΤΑΜΟΥ[3], Φώτιος ΤΖΕΡΜΠΟΣ[4]

Κλινική Στοματικής και Γναθοπροσωπικής Χειρουργικής (Διευθυντής: Καθηγητής Ι. Ιατρού) και Εργαστήριο Βασικών Επιστημών (Διευθύντρια: Καθηγήτρια Ε. Κιτράκη), Οδοντιατρική Σχολή, Εθνικό και Καποδιστριακό Πανεπιστήμιο Αθηνών

Ameloblastic Fibroma. A case report and review of the literature

Xristina SOULIOU, Anastasia DELOUSIDOU, Ioulia CHATZISTAMOU, Fotios TZERMPOS

Department of Oral and Maxillofacial Surgery (Head: Professor I. Iatrou) and Laboratory of Basic Sciences (Head: Professor E. Kitraki), Dental School, National and Kapodistrian University of Athens

Ενδιαφέρουσα περίπτωση
Case report

ΠΕΡΙΛΗΨΗ: Το αδαμαντινοβλαστικό ίνωμα (ΑΙ) χαρακτηρίστηκε σα ξεχωριστή κλινική οντότητα με οδοντογενή προέλευση, από το 1946. Η αιτιολογία της βλάβης παραμένει αδιευκρίνιστη και θεωρείται αμφιλεγόμενο αν πρέπει να κατατάσσεται στα νεοπλάσματα ή στα αμαρτώματα. Η βλάβη μπορεί να βρεθεί τυχαία στην ακτινογραφία και συνήθως εμφανίζεται ως μια μονοκυστική ή πολυκυστική διαύγαση η οποία μπορεί να σχετίζεται με έγκλειστα δόντια. Η μεγαλύτερη των 20 ετών ηλικία του ασθενή όταν εμφανιστεί η βλάβη, το μεγαλύτερο των 5 cm μέγεθός της, τα ακτινογραφικά ευρήματα (ασαφή όρια), συνηγορούν υπέρ της νεοπλαστικής φύσης του όγκου. Η ολική αφαίρεση της βλάβης αποτελεί την θεραπευτική αντιμετώπιση ενώ αναφέρεται αυξημένη πιθανότητα υποτροπής. Σκοπός της εργασίας είναι η παρουσίαση μίας περίπτωσης αδαμαντινοβλαστικού ινώματος σε κορίτσι ηλικίας 12 ετών, που παραπέμφθηκε για ασυμπτωματική διόγκωση της κάτω γνάθου. Θεραπευτικά η βλάβη αφαιρέθηκε χειρουργικά στο σύνολό της και η ιστολογική διάγνωση επιβεβαίωσε ΑΙ. Τρία χρόνια μετά η ασθενής δεν εμφανίζει σημεία υποτροπής.

ΛΕΞΕΙΣ ΚΛΕΙΔΙΑ: Αδαμαντινοβλαστικό ίνωμα, οδοντογενής όγκος, γνάθος.

[1]*Οδοντίατρος*
[2]*Οδοντίατρος, MSc Παθοβιολογίας Στόματος με κατεύθυνση την στοματική χειρουργική*
[3]*Οδοντίατρος, Ιατρός, Λέκτορας, Εργαστήριο Βασικών Επιστημών*
[4]*Αναπληρωτής Καθηγητής, Κλινική ΣΓΠΧ.*

Παρελήφθη: 16/10/2014 - Έγινε δεκτή: 26/2/2015

SUMMARY: Ameloblastic fibroma (AF) has been characterized as a separate clinical entity of odontogenic origin since 1946. The etiology of the lesion remains unknown and a debate arises among scientists as to whether it should be considered as a neoplasm or a hamartoma. AF can be found accidentally during imaging; it usually represents a unilocular or multilocular radiolucency that may or may not be related to unerupted teeth. The appearance in patients aged over 20 years old, the size of more than 5cm of the lesion as well as the scalloped radiographic borders support the notion for the neoplastic nature of the tumor. Surgical excision is the treatment of choice, while an increased recurrence rate has been reported. A case of an ameloblastic fibroma in a 12 years old girl, referred for a painless mandibular swelling, is reported in the present study. Total excision of the lesion was performed and the histological diagnosis was compatible with AF. There are no signs of recurrence 3 years post-operatively.

KEY WORDS: Ameloblatic fibroma, odontogenic tumor, jaws

Paper received: 16/10/2014 - Accepted: 26/2/2015

ΕΙΣΑΓΩΓΗ

Το αδαμαντινοβλαστικό ίνωμα (ΑΙ), όπως ορίζεται από τον Παγκόσμιο Οργανισμό Υγείας, είναι ένας σπάνιος όγκος οδοντογενούς προέλευσης με επιθηλιακά και εξωμεσεγχυματικά νεοπλαστικά χαρακτηριστικά, χωρίς σχηματισμό σκληρών ιστών (Lysell και Sund, 1978). Πρώτα περιγράφηκε από τον Kruse το 1891 ενώ κατηγοριοποιήθηκε σαν ξεχωριστή οντότητα αργότερα (Thoma και Goldman, 1946).

Το αδαμαντινοβλαστικό ίνωμα σχηματίζεται κατά την εμβρυολογική διαδικασία της οδοντογένεσης και είναι ευρέως παραδεκτό ότι το μεν επιθήλιο προέρχεται από το πρωτογενές όργανο της αδαμαντίνης ενώ το στρώμα της βλάβης από την οδοντική θηλή. Γενικότερα, το εξωμεσέγχυμα της οδοντικής θηλής και το όργανο της αδαμαντίνης μοιάζουν να αλληλεπιδρούν σε πολλαπλά επίπεδα κατά την διαδικασία της οδοντογένεσης (Sciubba και συν. 2001). Παρά το ότι η αιτιοπαθογένεια του αδαμαντινοβλαστικού ινώματος παραμένει αδιευκρίνιστη, ο όγκος μοιάζει να δημιουργείται λόγω της υπέρμετρης ανάπτυξης του οδοντογενούς επιθηλίου και της βασικής μεμβράνης χωρίς το σχηματισμό σκληρών ιστών (Sciubba και συν. 2001).

Η φύση του ΑΙ αποτελεί αμφιλεγόμενο ζήτημα και μέχρι προσφάτως συζητείται αν αποτελεί αληθή νεοπλαστική βλάβη ή οδόντωμα αρχικού σταδίου ανάπτυξης, το οποίο θεωρείται από τους περισσότερους κλινικούς ως αμάρτωμα (Kolomvos και συν. 2012). Η διαφορική διάγνωση των δύο οντοτήτων βασίζεται κυρίως στην ηλικία του ασθενούς καθώς αναφέρεται ότι ασθενείς μεγαλύτεροι των 20-22 ετών είναι πιθανότερο να παρουσιάσουν τη νεοπλασματική μορφή της βλάβης με υψηλά ποσοστά υποτροπής (Buchner και Vered, 2013). Ωστόσο έχει επίσης περιγραφεί ανάπτυξη νεοπλασματικών ΑΙ και σε νεότερες ηλικίες, επομένως απαιτούνται και άλλες μελέτες προκειμένου να διευκρινιστεί η φύση της αλλοίωσης (Buchner και Vered, 2013).

Η βλάβη συνήθως έχει καλοήθη βιολογική συμπεριφορά, αν και κλινικές μελέτες αναφέρουν αξιοσημείωτο ποσοστό υποτροπής (33,3%) που ίσως να οφείλεται σε ατελή χειρουργική εκτομή της βλάβης (Munde και συν. 2014). Κακοήθεις μορφές ΑΙ έχουν αναφερθεί, κυρίως σε περιπτώσεις πολλαπλών υποτροπών (Ravikumar, 2013).

Στην παρούσα εργασία παρουσιάζεται περίπτωση αδαμαντινοβλαστικού ινώματος της κάτω γνάθου σε κορίτσι 12 ετών, με ειδική αναφορά στα ιστολογικά χαρακτηριστικά.

ΠΕΡΙΓΡΑΦΗ ΠΕΡΙΠΤΩΣΗΣ

Κορίτσι 12 ετών παραπέμφθηκε στο τμήμα Στοματικής και Γναθοπροσωπικής Χειρουργικής για αξιολόγηση μιας ασυμπτωματικής διόγκωσης της αριστερής οπίσθιας περιοχής της κάτω γνάθου και ταυτόχρονη καθυστέρηση στην ανατολή του δεξιού κάτω γομφίου. Το ιατρικό ιστορικό της ασθενούς ήταν ελεύθερο και δεν βρι-

INTRODUCTION

Ameloblastic Fibroma (AF), as defined by the World Health Organization, is a rare tumor of odontogenic origin with both epithelial and ectomesenchymal neoplastic components, without hard tissue formation (Lysell and Sund, 1978, Kramer et al. 1992). It was first described by Kruse in 1891 and was later classified as a separate entity (Thoma and Goldman, 1946).

Ameloblastic fibroma is formed during the embryological process of ontogenesis. It is believed that the epithelium originates from the primitive enamel organ, whereas the dental papilla gives rise to the stroma of the lesion. Generally, the ectomesenchym of the dental papilla and the enamel organ seem to interact in various levels throughout the whole odontogenesis process (Sciubba et al. 2001). The etiopathogenesis of ameloblastic fibroma remains still unclear. Nevertheless the tumor seems to arise during odontogenesis due to excessive augmentation of dental epithelium and the basal lamina without hard tissue formation (Sciubba et al. 2001).

The nature of AF has been an issue of controversy among scientists and is still under debate as to whether it is a true neoplastic lesion or an early stage of the development of an odontoma i.e. a hamartomatous lesion (Kolomvos et al. 2012). The differential diagnosis of the two entities is mainly based on the age of the patient; It is referred that patients older than 20- 22 years old, are more likely to present neoplastic characteristics of the lesion with high recurrence rate (Buchner και Vered, 2013). The presence though of neoplastic AF in younger patients has also been described, so additional studies are required in order to clarify the nature of the lesion (Buchner and Vered, 2013).

The lesion usually has a benign biological behavior although an essential rate of recurrence (33.3%) has been reported in clinical studies, which is most probably due to incomplete surgical excision of the lesion (Munde et al. 2014). Malignant types of the lesion have been reported, especially in cases with frequent recurrences (Ravikumar, 2013).

In the present study we report a case of ameloblastic fibroma in the mandible of a 12 years old girl, with special reference to its histological characteristics.

CASE REPORT

A 12 years old female patient was referred to the Oral and Maxillofacial Surgery Clinic for examination of a painless swelling in the posterior area of the left mandibular side. An eruption delay of the left mandibular second molar was also noticed. Patient's medical history was unremarkable and she was not receiving any medication systematically. Upon clinical examination, a painless swelling was observed in the buccal side of the mandible. The overlying mucosa appeared whitish in color and soft in consistency. Further oral examination did not show

σκόταν υπό οποιαδήποτε φαρμακευτική αγωγή. Κατά την κλινική εξέταση, ενδοστοματικά υπήρχε ανώδυνη διόγκωση παρειακά στην αριστερή οπίσθια περιοχή της κάτω γνάθου. Ο υπερκείμενος βλεννογόνος ήταν λευκωπός και μαλακός στην υφή. Η περαιτέρω ενδοστοματική εξέταση δεν έδειξε κάποιο άλλο παθολογικό εύρημα και δεν αναφέρθηκε οποιαδήποτε νευρολογική διαταραχή στην κατανομή του σύστοιχου γενειακού νεύρου. Η εξωστοματική εξέταση ήταν χωρίς παθολογικά ευρήματα και δεν υπήρχε λεμφαδενοπάθεια. Στην πανοραμική ακτινογραφία υπήρχε μια ασαφής ακτινοδιαύγαση σε επαφή με τη μύλη του δευτέρου μονίμου γομφίου, η οποία περιελάμβανε και το σπέρμα του αριστερού κάτω σωφρονιστήρα (Εικ. 1). Δεν υπήρχαν απορροφήσεις των ριζών των σχετιζομένων με την βλάβη δοντιών. Στην οδοντιατρική υπολογιστική ακτινογραφία η βλάβη απεικονιζόταν ως πολύχωρη με σαφή όρια σε στενή σχέση με το σπέρμα του κάτω αριστερού τρίτου γομφίου, ο οποίος πρόβαλε εντός της βλάβης. Η αλλοίωση είχε προκαλέσει έκπτυξη του παρειακού και του γλωσσικού πετάλου της κάτω γνάθου και ήταν σε επαφή με το σύστοιχο κάτω φατνιακό νεύρο (Εικ. 2). Αποφασίστηκε η χειρουργική διερεύνηση και αφαίρεση της βλάβης ενδοστοματικά.

Υπό γενική αναισθησία, έγινε αναπέταση βλεννογονοπεριοστικού κρημνού ολικού πάχους στην παρειακή πλευρά της βλάβης και πραγματοποιήθηκε ολική αφαίρεσή της, με συναφαίρεση των παρακείμενων πρώτου και δεύτερου γομφίων και του σπέρματος του τρίτου γομφίου. Ακολούθησε απόξεση των χειρουργικών ορίων (Εικ. 3). Έγινε συρραφή με απορροφήσιμο ράμμα 3-0 Vicryl και το παρασκεύασμα στάλθηκε για ιστολογική εξέταση. Χορηγήθηκε αντιβίωση (αμοξυκιλλίνη 500 mg κάθε 8 ώρες για 5 ημέρες per os) καθώς και αναλγητική αγωγή. Η μετεγχειρητική πορεία ήταν ομαλή.

Τα ιστολογικά ευρήματα ήταν συμβατά με Αδαμαντινοβλαστικό Ίνωμα. Μικροσκοπικά, η βλάβη αποτελούνταν από χορδές και νησίδες κυττάρων οδοντογενούς επιθηλίου χωρίς ουσιώδη μιτωτική δραστηριότητα, οργανωμένα τυχαία σε χαλαρό υαλοειδή συνδετικό ιστό, μιμούμενα το στρώμα της πρωτογενούς οδοντικής θηλής. Οι χορδές σχηματίζονταν από διπλές ή τριπλές σειρές κυβοειδών κυττάρων, όμοια με επιθηλιακά υπολείμματα οδοντικής ταινίας. Τα προαναφερθέντα νησίδια εμφάνιζαν περιφερικά κυλινδρικά κύτταρα που προσομοίαζαν με το όργανο της αδαμαντίνης, ενώ στο κέντρο τους εμφανιζόταν χαλαρά διατεταγμένο ατρακτοειδές επιθήλιο ταυτόσημο με το αστεροειδές δίκτυο. Σημειώθηκαν επίσης αραιές ενασβεστιώσεις στο στρώμα. Η βλάβη περιβάλλονταν από λεπτή κάψα καλά οργανωμένου συνδετικού ιστού (Εικ. 4, 5).

Η ασθενής παρακολουθείται τακτικά και τρία χρόνια μετά την επέμβαση δεν έχει παρουσιαστεί υποτροπή.

ΣΥΖΗΤΗΣΗ

Τα αναφερόμενα στην βιβλιογραφία αδαμαντινοβλαστικά ινώματα είναι αρκετά. Η συχνότητά τους μεταξύ των

Εικ. 1. Πανοραμική απεικόνιση της βλάβης.
Fig. 1. Panoramic radiograph of the lesion.

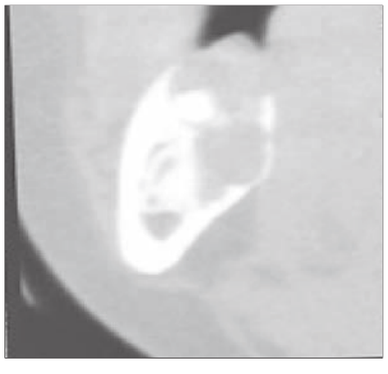

Εικ. 2. CBCT απεικόνιση της βλάβης.
Fig. 2. CBCT picture of the lesion.

any other pathologic findings. There was no lymphadenopathy and the extraoral examination was unremarkable. The panoramic x-ray revealed an unclear radiolucency neighboring the crown of the permanent second molar and including the bud of the left lower wisdom tooth as well (Fig. 1). A Dental Computerized Tomography was asked for further examination. The lesion was revealed as a well-defined multilocular area in association with the lower left third molar bud as it was apparent within the lesion. The lesion caused expansion of the buccal and lingual cortical mandibular plates and it was close to the left inferior alveolar nerve (Fig. 2). Based on the above radiographical findings a surgical intraoral exploration of the lesion was decided.

Under general anesthesia, a full thickness mucoperiosteal

Εικ. 3. Διεγχειρητική εικόνα μετά την απομάκρυνση της βλάβης.
Fig. 3. Intraoperative image after the lesion removal.

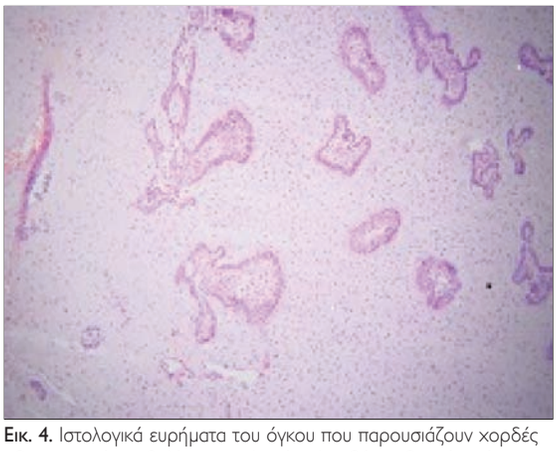

Εικ. 4. Ιστολογικά ευρήματα του όγκου που παρουσιάζουν χορδές οδοντογενούς επιθηλίου σε χαλαρό υαλοειδή συνδετικό ιστό.
Fig. 4. Histological findings of the tumor picturing cords of odontogenic epithelium in a loose hyalizined stroma.

οδοντογενών όγκων είναι 1,5- 4,5 % (Buchner και Vered, 2013). Στον Πίνακα 1 απαριθμούνται όσα έχουν δημοσιευτεί την περίοδο 2000-2011. Δεν υπάρχει συγκεκριμένη ηλικία εμφάνισης και μπορεί να εμφανιστούν από νεογνά 7 εβδομάδων έως ενήλικες 62 ετών (Kulkarni και συν. 2013). Η προτίμηση φύλου ποικίλει ανάμεσα στις μελέτες από μη σημαντική έως 4,4:3 ή και 2:1 αναλογία ανδρών –γυναικών. Η συχνότερη θέση εντόπισης είναι η κάτω γνάθος σε ποσοστό 85- 90% (Sciubba και συν. 2001) με υψηλή προτίμηση στην περιοχή των γομφίων, κάτι που επιβεβαιώνεται και από τη παρούσα περίπτωση, ενώ η εμφάνιση της βλάβης στην άνω γνάθο είναι σπάνια (Pitak-Arnnop και συν. 2009).

Το ΑΙ μπορεί να ανευρεθεί σε τυχαία ακτινογραφική εξέταση χωρίς να εμφανίζει κλινικές εκδηλώσεις σε ποσοστό που ποικίλει από 12-23,3%. Περισσότερες από τις μισές περιπτώσεις αποτελούν αργά αυξανόμενες διογκώσεις συνήθως χωρίς συμπτώματα, ενώ σπάνια μπορεί να συνοδεύονται από πόνο ή ήπια ευαισθησία στην ψηλάφηση (Pitak-Arnnop και συν. 2009, Buchner και Vered, 2013).

Η ακτινογραφική απεικόνιση του όγκου μπορεί να αποκαλύψει μονοκυστική ή πολυκυστική αλλοίωση που εκπτύσσει τα πέταλά της γνάθου και συνήθως χαρακτηρίζεται από σαφώς περιγεγραμμένα όρια (Kulkarni και συν. 2013). Σε σπάνιες περιπτώσεις τα όρια μπορεί να είναι ασαφή και να συνυπάρχει απορρόφηση ριζών (Buchner και Vered, 2013). Σε 75% των περιπτώσεων η αλλοίωση συνδυάζεται με έγκλειστα δόντια και παραπέμπει σε οδοντογενή κύστη. Η διαφορική διάγνωση περιλαμβάνει παθολογικές καταστάσεις όπως το αδαμαντινοβλάστωμα, το οδοντογενές μύξωμα, την οδοντογενή κερατινοκύστη, το κεντρικό γιγαντοκυτταρικό κοκκίωμα και την ιστιοκύττωση. Επιπρόσθετα, το ΑΙ χρειάζεται να διαφοροδιαγνωστεί από τον ενασβεστιούμενο επιθηλιακό οδοντογενή όγκο (όγκο του Pindborg) και την ενασβεστιούμενη οδοντογενή κύστη (κύστη του Gorlin), το οδόντωμα και τον οδοντογενή αδενοματοειδή όγκο.

Ιστολογικά το ΑΙ ανήκει στην ίδια ομάδα όγκων με το

Πίνακας 1
Τα αναφερόμενα στην βιβλιογραφία αδαμαντινοβλαστικά ινώματα την περίοδο 2000-2011

α/α	Συγγραφείς	Φύλο	Ηλικία (έτη)
1	Jindal και Bhola, 2011	Άρρεν	6
2	Isobe και συν. 2011	ΜΔ	ΜΔ
3	Grecchi και συν. 2011	ΜΔ	ΜΔ
4	Costa και συν. 2011	Άρρεν	8
5	Pitak-Arnnop και συν.2009	Άρρεν	16
6	Büyükakyüz και συν. 2009	Άρρεν	10
7	Nelson και Folk 2009	Άρρεν	18
8	Vasconcelos και συν. 2009	Άρρεν	45
9	Anesi και συν. 2008	Θήλυ	6
10	Dimitrakopoulos και συν. 2008	Θήλυ	13
11	Gyulai-Gaál και συν. 2008	Άρρεν	7
12	Williams και συν. 2007	Άρρεν	38
13	Lautner και συν. 2006	ΜΔ	ΜΔ
14	Kobayashi και συν. 2005	Άρρεν	26
15	Chen και συν. 2005	6 Θήλεα 5 Άρρενες	6-44
16	Chindia και συν. 2005	4 Θήλεα 4 Άρρενες	10-22
17	Pereira και συν. 2004	Άρρεν	1
18	Martin Granizo και συν. 2003	Άρρεν	8
19	Kumar και συν. 2003	Θήλυ	5
20	Baughman και συν. 2003	ΜΔ	ΜΔ
21	Kim και Jang 2002	Θήλυ	3
22	Garcia-Pola Vallejo και συν. 2001	Άρρεν	6
23	McGuinness και συν. 2001	Θήλυ	9
24	Mohapatra και συν. 2000	Θήλυ	15
25	Παρούσα περίπτωση, 2015	Θήλυ	12

ΜΔ: Μη διαθέσιμο

flap was elevated on the buccal side of the lesion and total excision of the lesion was performed, along with curettage of the surgical borders. The adjacent teeth, first and second molars and the bud of the lower left third molar were removed as well (Fig. 3). The surgical area was sutured with 3-0 vicryl absorbable stitches and the specimen was sent for histological examination. Postoperative medications antibiotics (amoxicillin 500 mg) and analgesic treatment were prescribed. The postoperative period was uneventful.

Histopathological findings were compatible with Ameloblastic fibroma. Microscopically, the lesion consisted of cords and islands of odontogenic epithelium with no obvious mitotic activity arranged randomly in a loose hyalizined stroma resembling the stroma in the primitive dental papilla. The cords formed a double or a triple layer of cuboidal cells, resembling the dental lamina. The above mentioned islands had a peripheral rim of columnar cells resembling the inner enamel epithelium while in the center of the island there was a loosely arranged spindle-shaped epithelium identical to stellate reticulum. Sparse

Table 1
Ameloblastic Fibroma cases reported in the literature the period 2000-2011

No	Author	Gender	Age (years)
1	Jindal and Bhola, 2011	Male	6
2	Isobe et al. 2011	NP	NP
3	Grecchi et al. 2011	NP	NP
4	Costa et al. 2011	Male	8
5	Pitak-Arnnop et al. 2009	Male	16
6	Büyükakyüz et al. 2009	Male	10
7	Nelson and Folk, 2009	Male	18
8	Vasconcelos et al. 2009	Male	45
9	Anesi et al. 2008	Female	6
10	Dimitrakopoulos et al. 2008	Female	13
11	Gyulai-Gaál et al. 2008	Male	7
12	Williams et al. 2007	Male	38
13	Lautner et al. 2006	NP	NP
14	Kobayashi et al. 2005	Male	26
15	Chen et al. 2005	6 Female	6-44
		5 Male	
16	Chinddia et al. 2005	4 Male	10-22
		4 Female	
17	Pereira et al. 2004	Male	1
18	Martin Granizo et al. 2003	Male	8
19	Kumar et al. 2003	Female	5
20	Baughman et al. 2003	NP	NP
21	Kim and Jang, 2002	Female	3
22	Garcia-Pola Vallejo et al. 2001	Male	6
23	McGuinness et al. 2001	Female	9
24	Mohapatra et al. 2000	Female	15
25	Present case, 2015	Female	12

NP: Evidence not provided

αδαμαντινοβλαστικό ινοοδοντίνωμα και το αδαμαντινοβλαστικό ινοοδόντωμα, με κοινές ιστολογικές καταβολές δεδομένου ότι αποτελούνται από επιθηλιακά και μεσεγχυματικά προερχόμενους οδοντογενείς ιστούς (Κολόμβος και συν. 2012). Οι Canh και Blum (1952) πρότειναν τη «θεωρία ωρίμανσης», για την παθογένεια του AI, κατά την οποία το AI είναι μια αλλοίωση που σταδιακά ωριμάζει και τελικώς δημιουργείται οδόντωμα. Ωστόσο, η ανασκόπηση της βιβλιογραφίας σε AI υπό παρακολούθηση και διαγνωσμένα μετά την ηλικία των 20 ετών, δεν έδειξε στάδια περαιτέρω διαφοροποίησης σε σκληρούς οδοντικούς ιστούς. Επιπλέον, υποτροπιάζουσες μορφές του AI δεν έχουν οδηγήσει σε πιο προχωρημένους υποτύπους, όπως το αδαμαντινοβλαστικό ινοοδόντωμα.
Ο Trodahl (1972) κατέληξε στο συμπέρασμα ότι υπάρχουν δύο παραλλαγές του AI που μοιράζονται παρόμοια ιστολογικά χαρακτηριστικά. Το πρώτο είναι το αληθές νεόπλασμα και το άλλο είναι ένα πρώιμου σταδίου οδόντωμα. Μια σημαντική παράμετρος προκειμένου να γίνει διάκριση μεταξύ των δύο τύπων του AI είναι η ηλικία του ασθενούς, με τα είκοσι χρόνια να αποτελούν κρίσιμο

calcifications in the stroma were also noted. The lesion was surrounded by thin capsule of well-organized connective tissue (Fig. 4, 5).
The patient remains under follow-up and three years after the surgery no recurrence has been reported.

DISCUSSION

A quite large number of ameloblastic fibroma cases have been reported; Its incidence among odontogenic tumors is 1.5-4.5% (Buchner and Vered, 2013). Ameloblastic fibroma cases reported the period 2000 – 2011 appear In Table 1. No association with age is observed and AF can appear from infants of 7 weeks old to elders of 62 years old (Kulkarni et al. 2013). Gender predilection varies among different studies from non-significant to a male: female ratio of 2:1 up to 4.4:3. The most common area of appearance of the entity is the mandible in 85-90% of the cases (Sciubba et al. 2001) with a high preference in the posterior molar region, which is confirmed from the present case as well. The occurrence of the lesion in the maxilla is rare (Pitak-Arnnop et al. 2009).
AF is a lesion that can be found accidentally on the routine radiographical examination without any clinical manifestations in a rate that varies among studies from 12-23.3%. More than half of the cases are slowly growing masses usually without symptoms, while in rare cases they can be accompanied with pain or tenderness in palpation (Pitak-Arnnop et al. 2009, Buchner and Vered, 2013).
Radiographic examination of the tumor may reveal a unilocular or multilocular lesion that expands the cortical plates of the mandible and it is usually characterized by well circumscribed borders (Kulkarni et al. 2013). In rare cases the borders may be scalloped and root resorption may be present (Buchner and Vered, 2013). In 75% of the cases the lesion is associated with impacted teeth and can resemble radiographically a dentigerous cyst. Differential diagnosis includes various lesions such as ameloblastoma, odontogenic myxoma, odontogenic ketarocyst, central granular cell tumor and histiocytosis. Furthermore, the AF should be distinguished from the epithelial calcifying odontogenic tumor (Pindborg's tumor) and the odontogenic calcifying cyst (Gorlin's cyst), odontoma, and odontogenic adenomatoid tumor.
Histologically AF belongs to a group of tumors, which includes ameloblastic fibrodentinoma and ameloblastic fibroodontoma, with common histological components both epithelial and mesenchymal deriving from odontogenic tissues (Kolomvos et al. 2012). Canh and Blum (1952) have suggested the "maturation theory", for the pathogenesis of AF and they proposed that it is a lesion that will eventually mature and overtime result in an odontoma. However, literature review among follow-ups of AF diagnosed after the age of 20 years, showed no stages of further differentiation into hard dental tissues. Additionally, recurrent forms of AF have not re-

όριο, κάτι που υποστηρίζεται και από πιο πρόσφατη μελέτη των Reichart και Philipsen (2004). Όταν η βλάβη είναι μεγαλύτερη από 5cm, συνήθως χαρακτηρίζεται από ταχεία ανάπτυξη. Εξάλλου τα ασαφή όρια της βλάβης στην ακτινογραφία και η απορρόφηση των ριζών των σύστοιχων δοντιών μπορεί να υποδεικνύει την νεοπλασματική φύση της βλάβης. Ένα άλλο χαρακτηριστικό που υποστηρίζει τη παραπάνω υπόθεση είναι η συχνή αναφορά υποτροπών (Chen και συν 2005).

Ο Trodhal (1972) ανέφερε υποτροπές σε 10 από τις 24 περιπτώσεις που έχουν συμπεριληφθεί στη μελέτη τους (περίπου 42%). Δεν υπάρχουν υποτροπές σε καμία από τις 15 περιπτώσεις που αναφέρθηκαν από τους Regezi και συν. (1978). Οι Zallen και συν. (1982), κατέληξαν σε ένα ποσοστό υποτροπής 18,3%. Επιπλέον σε ορισμένες περιπτώσεις μπορεί να σημειωθεί μετάλλαξη του AI σε αδαμαντινοβλαστικό ινοσάρκωμα (Kousar και συν. 2009). Στην πιο πρόσφατη μελέτη, οι Chen και συν. (2007), βρήκαν 14 από 41 υποτροπιάζοντα AI να μεταλλάσσονται σε κακοήθεις όγκους. Επιπλέον, οι Buchner και Vered (2013) ανέφεραν ποσοστό υποτροπής 16,3%, και 6,4% ποσοστό κακοήθους εξαλλαγής.

Δεδομένου ότι η υποτροπή ή η κακοήθης εξαλλαγή αποτελεί μια πιθανή εξέλιξη για το AI , ιδίως σε ταχέως εξελισσόμενες βλάβες με ασαφή όρια, η ευρεία εκτομή της βλάβης είναι η θεραπεία εκλογής. Σε μικρές μονόχωρες βλάβες η συντηρητική εκτομή παραμένει κατάλληλη θεραπευτική λύση καθώς αυτές τείνουν να ακολουθούν καλή βιολογική συμπεριφορά, γεγονός που ισχύει και στην περίπτωση που παρουσιάζεται και όπως φαίνεται και από τη μετεγχειρητική της πορεία. Παρ 'όλα αυτά η τακτική μακροχρόνια παρακολούθηση της ασθενούς είναι πάντα απαραίτητη.

sulted in more advanced histological subtypes like ameloblastic fibroodontoma.

Trodahl (1972) concluded that there are two variants of AF that share similar histological characteristics. The first one is a true neoplasm and the other is an odontoma at an early stage. An important parameter in order to distinguish the two types of AF is the age of the patient, while twenty years is the critical border. This fact has also been proven by Reichart and Philipsen (2004). When the lesion is larger than 5 cm, it is usually characterized by a rapid growth. The ill-defined borders of the lesion in the radiograph and the root resorption of the related teeth may indicate the neoplastic nature of the lesion. Another characteristic that may support the above assumption is the presence of frequent recurrences (Chen et al. 2005).

Trodhal (1972) reported recurrences in 10 out of the 24 cases they've included in their study (approximately 42%). No recurrences in a series of 15 cases were reported by Regezi et al. (1978). Zallen et al. (1982), reported a recurrence rate of 18.3%. Moreover in some cases ameloblastic fibrosarcomas may occur in recurrent fibromas (Kousar et al. 2009). In the latest study, Chen et al. (2007), found 14 out of 41 recurrent AF cases arising in malignant tumors. Furthermore, Buchner and Vered (2013) reported a 16.3% rate of recurrence, and a 6.4% rate of malignant transformation to ameloblastic fibrosarcoma.

Therefore, recurrence or malignant transformation is always a possibility for AF and a wide excision of the lesion is the treatment of choice. Nevertheless, in cases of small unilocular lesions a conservative excision is the appropriate solution, as they seem to develop a benign biological behavior, like it is has been shown in our case as well. However, frequent follow up of patients is always necessary in all such lesions.

ΒΙΒΛΙΟΓΡΑΦΙΑ/REFERENCES

Anesi A, Albanese M, Gerosa R, Corrocher G, Gambarini G, Nocini PF: Mandibular ameloblastic fibroma in 6-years-old girl:a case report. Minerva Stomatol, 57:549-555, 2008

Baughman R, Fisher K, Montelone L: Testing your diagnostic skill (#63). Case no. 2. Ameloblastic fibroma, Today's FDA, 14:24-26, 2002

Buchner A, Vered M: Ameloblastic fibroma: a stage in the development of a hamartomatous odontoma or a true neoplasm? Critical analysis of 162 previously reported cases plus 10 new cases. Oral Surg Oral Med Oral Pathol Oral Radiol 116:598-606, 2013

Büyükakyüz N, Ergun S, Soluk M, Uyumaz N, Tanyeri H: Giant ameloblastic fibroma. Eur J Paediatr Dent, 10:47-50, 2009

Cahn LR, Blum T. Ameloblastic odontoma, case report critically analysed (letter) J Oral Surg, 10: 169–70, 1952

Chen Y, Wang JM, Li TJ: Ameloblastic fibroma: A review of published studies with special reference to its nature and biological behavior. Oral Oncol, 43: 960–9, 2007

Chen Y, Li TJ, Gao Y, Yu SF: Ameloblastic fibroma and related lesions: a clinicopathologic study with reference to their nature and interrelationship. J Oral Pathol Med, 34:588-595, 2005

Chindia ML, Akama MK, Awange DO: Ameloblastic fibroma at the University of Nairobi Dental Hospital. East Afr Med J, 82:418-421, 2005

Costa DO, Alves AT, Calasans-Maia MD, Cruz RL, Lourenço Sde Q Maxillary ameloblastic fibroma: a case report,Braz Dent J, 22(2): 171-4, 2011

Dimitrakopoulos I, Psomaderis K, Zaramboukas T: Ameloblastic fibroma of the mandible associated with root resorption and unerupted teeth: a case report. Quintessence Int, 39:523-527, 2008

Garcia-Pola Vallejo M, Gonsalez Garcia M, Villalain Alvarez L,Fresno Forcedello M, Lopez-Arranz JS: Ameloblastic fibroma:a case report in a 6 year old. J Clin Pediatr Dent, 25:245-248, 2001

Grecchi F, Zollino I, Lucchese A, Bianco R, Brunelli G,Carinci F: A case of ameloblastic fibroma treated with surgery and orthodontic therapy. Minerva Stomatol, 60:57-63, 2011

Gyulai-Gaál S, Takács D, Szabó G, Suba Z: Mixed odontogenic tumors in children and adolescents. J Craniofac Surg, 18:1338-1342, 2007

Iatrou I, Theologie-Lygidakis N, Tzerbos F, Schoinohoriti OK, Oro-facial tumors and tumor-like lesions in Greek children and adolescents: an 11-year retrospective study. J Craniomaxillofac Surg. Jul; 41(5):437-43. 2013

Isobe K, Morita K, Omura K: Enucleation and repeated dredging treatment for a large ameloblastic fibroma in growing young patient: report of a case with difficult treatment planning. Asian J Oral Maxillofac Surg 23:96-98, 2011

Jindal C, Bhola RS: Ameloblastic fibroma in six-year-old male: Hamartoma or a true neoplasm. J Oral Maxillofac Pathol, 15:303-305, 2011

Kim SG, Jang HS: Ameloblastic fibroma: report of a case. J Oral Maxillofac Surg, 60:216-218, 2002

Kobayashi K, Murakami R, Fujii T, Hirano A: Malignant transformation of ameloblastic fibroma to ameloblastic fibrosarcoma: case report and review of the literature. J Craniomaxillofac Surg, 33:352-355, 2005

Kolomvos N, Chrysomali E, Frangiskos F, Angelopoulos A, Alexandridis C: Ameloblastic fibroma in childhood: A case report. Paidodontia 26(3): 101-105, 2012

Kramer IRH, Pindborg JJ, Shear M.: The WHO histological typing of odontogenic tumours Cancer 70:2988–2994, 1992

Kruse A. Uber die Entwicklung cystischer Geschwu¨lste im Unterkiefer. Arch Path Anat; 124, 137–48, 1891

Kulkarni RS, Sarkar A., Royal S: Recurrent ameloblastic fibroma: report of a rare case.Case Rep Dent, 2013:565721, 2013

Kumar N, Jain S: Aspiration cytology of ameloblastic fibroma:a diagnostic challenge. Diagn Cytopathol, 29:101-104, 2003

Kousar A1, Hosein MM, Ahmed Z, Minhas K. Rapid sarcomatous transformation of an ameloblastic fibroma of the mandible: case report and literature review. Oral Surg Oral Med Oral Pathol Oral Radiol Endod 108(3):e80-5, 2009

Lautner MHW, Eckert AW, Block-Veras R, Seyfert H: Ameloblastic fibroma of the mandibledreport of a rare benign neoplasm. J Craniomaxillofac Surg, 34(suppl 1):183, 2006

Lysell L, Sund G: Ameloblastic fibroma: report of two cases. Br J Oral Surg. Jul; 16(1):78-85, 1978

Martín-Granizo López R, Ortega L, González Corchón MA,Berguer Sández A: Ameloblastic fibroma of the mandible. Report of two cases. Med Oral, 8:150-153, 2003

McGuinness NJ, Faughnan T, Bennani F, Connolly CE: Ameloblastic fibroma of the anterior maxilla presenting as a complication of tooth eruption: a case report. J Orthod, 28:115-118, 2001

Mohapatra PK, Choudhury AR, Parkash H: Ameloblastic fibroma in the midline of mandible: a case report. J Clin Pediatr Dent, 24: 321-327, 2000

Munde A. N, Karle R, I and Kale U.B: Ameloblastic fibroma in one-year-old girl,J Oral Maxillofac Pathol 17(1): 149, 2013

Nelson BL, Folk GS: Ameloblastic fibroma. Head Neck Pathol, 3:51-53, 2009

Pitak-Arnnop P, Chaine A, Dhanuthai K, Bertrand JC, Bertolus C: Extensive ameloblastic fibroma in an adolescent patient: a case report with a follow-up of 4 years. Eur J Dent, 3:224-228, 2009

Pereira KD, Bennett KM, Elkins TP, Qu Z: Ameloblastic fibroma of the maxillary sinus. Int J Pediatr Otorhinolaryngol, 68:1473-1477, 2004

Pitak-Arnnop P1, Chaine A, Dhanuthai K, Bertrand JC, Bertolus C: Extensive ameloblastic fibroma in an adolescent patient: a case report with a follow-up of 4 years. Eur J Dent, 3(3): 224-8, 2009

Ravikumar S. Kulkarni, Amitabh Sarkar, Sandeep Goyal, "Recurrent Ameloblastic Fibroma: Report of a Rare Case," Case Rep Den, 565721, 2013

Regezi JA, Kerr DA, Courtney RM: Odontogenic tumors: Analysis of 706 cases. J Oral Surg, 36: 771–8, 1978

Reichart, P.A., Philipsen, H.P., Odontogenic Tumors and Allied Lesions Quintessence Publishing, London, 43-59, 2004

Sciubba J, Fantasia J, Kahn L. Development of the teeth and jaws. In: Atlas of tumor pathology: tumors and cysts of the jaws. Washington (DC): Armed Forces Institute of Pathology;pp. 1-5, 2001

Thoma K. H, Goldman H. M, "Odontogenic tumors—a classification based on observations of the epithelial, mesenchymal, and mixed varieties," The Am J of Path 22: 433–471, 1946.

Trodahl JN. Ameloblastic fibroma. A survey of cases from the Armed Forces Institute of Pathology. Oral Surg Oral Med Oral Pathol, 33: 547–58, 1972

Vasconcelos BC, Andrade ES, Rocha NS, Morais HH, Carvalho RW: Treatment of large ameloblastic fibroma: a case report. J Oral Sci, 51:293-296, 2009

Williams MD, Hanna EY, El-Naggar AK: Anaplastic ameloblastic fibrosarcoma arising from recurrent ameloblastic fibroma:restricted molecular abnormalities of certain genes to the malignant transformation. Oral Surg Oral Med Oral Pathol Oral Radiol Endod, 104:72-75, 2007

Zallen RD, Preskar MH, McClary SA: Ameloblastic fibroma. J Oral Maxillofac Surg, 40: 513–7, 1983

Διεύθυνση επικοινωνίας:
Σουλίου Χριστίνα
Βασ. Τσιτσάνη 9,
16675, Γλυφάδα, Ελλάδα
Τηλ.: 6941409730
e-mail: xrensouliou@hotmail.com

Address:
Souliou Xristina
9 Vas. Tsitsani str.,
16675, Glyfada, Attica, Greece
Tel: 0030 6941409730
e-mail: xrensouliou@hotmail.com

Βλαστοκύτταρα του οδοντικού πολφού μονίμων δοντιών και οστική αναγέννηση

Αμαλία ΚΑΠΑΡΟΥ[1], Δήμος ΚΑΛΥΒΑΣ[2], Ευθυμία ΚΙΤΡΑΚΗ[3]

Από το Εργαστήριο Βασικών Ιατροβιολογικών Επιστημών, Τμήμα Οδοντιατρικής, Εθνικό και Καποδιστριακό Πανεπιστήμιο Αθηνών. (Διευθύντρια: Καθηγήτρια Ε. Κιτράκη)

Dental pulp stem cells and bone regeneration

Amalia KAPAROU, Dimos KALYVAS, Efthymia KITRAKI

Laboratory of Basic Biomedical Sciences, School of Dentistry, National and Kapodistrian University of Athens, Greece. (Head: Professor E. Kitraki)

Βιβλιογραφική Ανασκόπηση
Literature review

ΠΕΡΙΛΗΨΗ: Ο οδοντικός πολφός είναι ένας ιστός μεσεγχυματικής προέλευσης και εμπεριέχει βλαστικά κύτταρα προερχόμενα από την κρανιακή μοίρα της νευρικής ακρολοφίας. Τα βλαστικά αυτά κύτταρα που καλούνται 'φωλεές', ανευρίσκονται σε ειδικές ανατομικές θέσεις του οδοντικού πολφού, με εντόπιση κυρίως στις περιαγγειακές περιοχές. Τα οδοντικά πολφικά βλαστικά κύτταρα (dental pulp stem cells, DPSCs) είναι κλωνογενή, ταχέως πολλαπλασιαζόμενα κύτταρα και δύνανται να διαφοροποιηθούν προς διάφορους κυτταρικούς τύπους. Η κύρια λειτουργία τους είναι η παραγωγή τεταρτοταγούς/επανορθωτικής οδοντίνης μετά από τραυματισμό της μύλης του δοντιού. Επιπλέον, τα DPSCs δύνανται να διαφοροποιηθούν *in vitro* σε κύτταρα που μοιάζουν με οστεοβλάστες και παράγουν εξωκυττάρια θεμέλια ουσία και πρωτογενή οστίτη ιστό, ενώ παράγουν ώριμο επαρκώς αγγειούμενο οστό, όταν εμφυτεύονται *in vivo* σε ανοσοκατεσταλμένους επίμυες. Τα ευρήματα από την *in vivo* εφαρμογή των DPSCs σε πειραματικά μοντέλα οστικών ελλειμμάτων είναι σαφώς ενθαρρυντικά και τονίζουν την ανάγκη περαιτέρω μελέτης για την αξιολόγηση και ανάπτυξη πρωτοκόλλων θεραπευτικής εφαρμογής των κυττάρων αυτών στην προαγωγή της οστικής αναγέννησης.

ΛΕΞΕΙΣ ΚΛΕΙΔΙΑ: οδοντικός πολφός, βλαστικά κύτταρα, οστικό έλλειμμα, οστική αναγέννηση.

SUMMARY: Dental pulp, a soft tissue of mesenchymal origin, contains stem cells derived from cranial neural crest cells. Dental pulp stem cells (DPSCs) reside into special anatomic locations of dental pulp, the so called "niches". Stem cell niches are located predominately, but not exclusively, in the perivascular regions of the pulpal cavity. DPSCs exhibit clonogenic and high proliferative activity and are capable of differentiating into several cell types. The main function of these cells is the production of tertiary/reparative dentine following trauma or caries of dental crown. Previous studies have shown that DPSCs can differentiate into osteoblast-like cells that secrete abundant extracellular matrix and can build a woven bone *in vitro*. Moreover, DPSCs are capable of forming a complete and well-vascularised lamellar bone after grafting ectopically into immunocompromised rats. The *in vivo* transplantation of DPSCs into critical-sized bone defects in animal models has been shown to promote and/or accelerate bone regeneration. These results are clearly encouraging and stress the need of further research for the potential clinical use of DPSCs in bone tissue engineering.

KEY WORDS: dental pulp, stem cells, bone defect, bone regeneration.

[1]*Οδοντίατρος, Msc Βιολογία Στόματος, Μεταπτυχιακή φοιτήτρια Παθοβιολογίας Στόματος με κατεύθυνση Στοματική Χειρουργική, Οδοντιατρική Σχολή, ΕΚΠΑ*
[2]*Αναπληρωτής Καθηγητής, Κλινική ΣΓΠΧ, Οδοντιατρική Σχολή, ΕΚΠΑ*
[3]*Καθηγήτρια Βιολογίας, Οδοντιατρική Σχολή, ΕΚΠΑ*

Παρελήφθη: 30/5/2014 - Έγινε δεκτή: 10/9/2014

Paper received: 30/5/2014 - Accepted: 10/9/2014

ΕΙΣΑΓΩΓΗ

Τα βλαστικά κύτταρα εξ' ορισμού έχουν την ικανότητα της αυτο-ανανέωσης και δύνανται να διαφοροποιηθούν προς πολλές διαφορετικές κυτταρικές κατευθύνσεις. Για το σκοπό αυτό, τα βλαστοκύτταρα υπόκεινται σε ασύμμετρη κυτταρική διαίρεση που συνεπάγεται την παραγωγή ενός θυγατρικού κυττάρου, το οποίο παραμένει αδιαφοροποίητο (πολυδύναμο) και ενός θυγατρικού κυττάρου, που δύναται να διαφοροποιηθεί προς διαφορετικές κατευθύνσεις (Morrison και συν. 1997, Parker και συν. 2004). Με βάση το δυναμικό διαφοροποίησής τους, τα βλαστοκύτταρα ταξινομούνται σε ολοδύναμα, πολυδύναμα και μερικώς πολυδύναμα κύτταρα. Ολοδύναμα βλαστικά κύτταρα είναι εκείνα που όταν εμφυτευθούν στη μήτρα ενός ζωντανού οργανισμού μπορούν να δημιουργήσουν έναν ολόκληρο οργανισμό. Ως ολοδύναμα θεωρούνται μόνο τα κύτταρα των πρώτων διαιρέσεων του ζυγώτη. Τα πολυδύναμα κύτταρα μπορούν να παράγουν οποιοδήποτε κύτταρο του οργανισμού, αλλά δεν μπορούν να δώσουν γένεση στους εξω-εμβρυικούς ιστούς, όπως είναι ο πλακούντας. Στην κατηγορία αυτή ανήκουν τα εμβρυικά βλαστοκύτταρα (embryonic stem cells, ES cells) που λαμβάνονται από την έσω κυτταρική μάζα του πρώιμου εμβρύου, καθώς και τα σωματικά κύτταρα με επαγόμενη πολυδυναμία (induced pluripotent stem cells, iPS cells). Τα βλαστοκύτταρα των ενήλικων ιστών (adult stem cells, AS cells) από την άλλη, είναι μερικώς πολυδύναμα καθώς παρέχουν μικρότερο εύρος διαφοροποιημένων κυτταρικών φαινοτύπων (Leeb και συν. 2010).

Τα εμβρυικά βλαστοκύτταρα διαθέτουν πολυδυναμία αλλά και υψηλό δυναμικό δημιουργίας τερατωμάτων. Οι κλινικές τους εφαρμογές όμως είναι σπάνιες και αμφιλεγόμενες επειδή η χρήση τους εγείρει νομικά και ηθικά ζητήματα. Τα iPS κύτταρα είναι ένας νέος τύπος επαγόμενων βλαστικών κυττάρων. Η μέθοδος της επαγωγής τους περιλαμβάνει τον επανα-προγραμματισμό σωματικών κυττάρων σε πολυδύναμα κύτταρα μέσω της έκφρασης των μεταγραφικών παραγόντων Oct-4, Sox2, c-Myc και Klf4 (Takahashi και συν. 2006). Τα iPS κύτταρα παρουσιάζουν ομοιότητες με τα εμβρυικά βλαστοκύτταρα τόσο στην μορφολογία και την ικανότητα πολλαπλασιασμού και διαφοροποίησης, όσο και στη γονιδιακή έκφραση (Amabile και Meissner, 2010). Η μεγάλη πρόοδος στην έρευνα για τα βλαστοκύτταρα από αναπρογραμματισμό των σωματικών κυττάρων, αναμένεται να οδηγήσει στο μέλλον και σε κλινικές τους εφαρμογές.

Τα βλαστοκύτταρα των ενηλίκων ιστών ανευρίσκονται στους περισσότερους διαφοροποιημένους ιστούς και όργανα του οργανισμού και έχουν συγκεντρώσει το ενδιαφέρον της επιστημονικής κοινότητας λόγω της ικανότητας τους να παρέχουν διαφοροποιημένα κύτταρα, πέραν του ιστού προέλευσής τους, μετά από κατάλληλα ερεθίσματα *in vitro* (Leeb και συν. 2010). Οι αναγεννητικές ιδιότητες των ενήλικων βλαστοκυττάρων, όπως είναι και τα βλαστικά κύτταρα μεσεγχυματικής προέλευσης

INTRODUCTION

Stem cells by definition have the ability to self-renew as well as to differentiate into various cell types. They have been shown to undergo asymmetric cell division resulting in one daughter cell that remains undifferentiated (pluripotent) and another daughter one which undergoes further divisions to give rise to differentiated cells (Morrison et al. 1997, Parker et al. 2004). According to their differentiation potential, stem cells can be classified as totipotent, pluripotent and multipotent. The first ones are those that can be implanted in the uterus of a living animal and generate a complete organism. Only the cells deriving from early zygote's divisions are considered totipotent. Pluripotent stem cells are those that can give rise to every cell of a developing organism except its extra-embryonic tissues, such as the placenta. Embryonic stem cells (ES cells) derived from the inner cell mass of an early embryo, as well as the induced pluripotent stem cells (iPS cells) are considered pluripotent. Finally, adult tissue stem cells (AS cells) owning a less extended differentiation potential are characterized as multipotent (Leeb et al. 2010).

Embryonic stem cells are pluripotent, but at the same time they have a high neoplastic potential; therefore, their clinical use is rare and raises legal and ethical issues. iPS cells are a new, inducible type of stem cells. The method for iPS cell creation comprises the reprogramming of somatic cells into pluripotent through the induced expression of the transcription factors Oct-4, Sox2, c-Myc and Klf4 (Takahashi and Yamanaka, 2006). iPS cells show similar morphology, proliferation, differentiation capacity and gene expression with embryonic stem cells (Amabile and Meissner, 2009). The breakthrough progress achieved by reprogramming of somatic cells into stem cells is expected to be translated into clinical applications in the near future.

Adult stem cells reside in most differentiated tissues and organs of the organism. They have attracted the research interest due to their capacity to differentiate into several cell types upon *in vitro* stimulation (Leeb et al. 2010). Mesenchymal stem cells (MSCs) in particular are intensely studied as to their potential clinical applications (Huang et al. 2009); under specific culture conditions, they can differentiate into osteoblast-like cells and generate three-dimensional bone constructs when co-cultured with compatible scaffolds (Seong et al. 2010). The transplantation of MSCs-scaffold biocomplexes at bone defect sites has been shown to promote bone repair through new bone formation, by the transplanted MSCs (Schroeder and Mosheiff, 2011), or/and through the MSCs–induced stimulation of the recipient tissue's stem cells towards this direction (Schindeler et al. 2008).

Bone marrow-derived mesenchymal stem cells (BMMSCs) are the ones eminently authorized and successfully used for restoration of bone defects (Seong et al. 2010), constituting the 'gold standard' for the characterization

(mesenchymal stem cells, MSCs), ενθαρρύνουν την έρευνα με στόχο τη θεραπευτική χρήση των κυττάρων αυτών στην κλινική πράξη (Huang και συν. 2009). Υπό ειδικές συνθήκες καλλιέργειας, τα MSCs δύνανται να διαφοροποιηθούν *in vitro* προς οστεοβλαστική κατεύθυνση, ενώ η συν-καλλιέργειά τους με κατάλληλα ικριώματα επιτρέπει τη δημιουργία τρισδιάστατων βιολογικών οστικών κατασκευών (Seong και συν. 2010). Η τοποθέτηση του βιοσυμπλέγματος MSCs-ικριώματος σε οστικές βλάβες στοχεύει στην οστική αποκατάσταση, είτε μέσω της δημιουργίας νέου οστού από τα οστεο-διαφοροποιημένα βλαστικά κύτταρα (Schroeder και Mosheiff, 2011), ή/και μέσω της διέγερσης των βλαστοκυττάρων του ιστού υποδοχής (Schindeler και συν. 2008).

Τα μεσεγχυματικά βλαστοκύτταρα του μυελού των οστών (bone marrow-derived mesenchymal stem cells, BMMSCs) είναι τα κατεξοχήν εντεταλμένα για την οστική επιδιόρθωση και έχουν χρησιμοποιηθεί πειραματικά με επιτυχία για την αποκατάσταση οστικών βλαβών (Seong και συν. 2010). Λόγω του εκτενούς χαρακτηρισμού τους, αποτελούν τη σταθερά σύγκρισης για τους πληθυσμούς μεσεγχυματικών κυττάρων που ανακαλύπτονται σε άλλους ιστούς (Huang και συν. 2009). Τα πρώτα μεσεγχυματικά βλαστοκύτταρα οδοντικής προέλευσης απομονώθηκαν από τον πολφό μονίμων τρίτων γομφίων και ονομάστηκαν οδοντικά πολφικά βλαστικά κύτταρα (dental pulp stem cells, DPSCs) (Gronthos και συν. 2000). Η κύρια λειτουργία των κυττάρων αυτών είναι η παραγωγή τεταρτοταγούς/επανορθωτικής οδοντίνης μετά από τραυματισμό της μύλης του δοντιού (About και συν. 2001, Batouli και συν. 2003). Εντούτοις, τα DPSCs δύνανται να διαφοροποιηθούν σε κύτταρα που μοιάζουν με οστεοβλάστες (Laino και συν. 2005, 2006α) και παράγουν εξωκυττάρια θεμέλια ουσία και πρωτογενή οστίτη ιστό in vitro (Laino και συν. 2006β). Επιπλέον, τα DPSCs δύνανται να παράγουν ώριμο επαρκώς αγγειούμενο οστό, όταν εμφυτεύονται *in vivo* σε ανοσοκατεσταλμένους επίμυες (D'Aquino και συν. 2007, Graziano και συν. 2008). Ο οδοντικός πολφός φαίνεται να αποτελεί μια εύκολα προσβάσιμη πηγή βλαστικών κυττάρων που δύνανται να διαφοροποιηθούν προς οστεοβλάστες και δυνάμει να χρησιμοποιηθούν θεραπευτικά για την προαγωγή της οστικής αναγέννησης.

Ο σκοπός της παρούσας ανασκόπησης είναι η συγκέντρωση των ευρημάτων της έρευνας για τα βλαστοκύτταρα του οδοντικού πολφού και η ανάδειξη πιθανών θεραπευτικών τους εφαρμογών στην αποκατάσταση των οστικών ελλειμμάτων.

ΕΜΒΡΥΟΛΟΓΙΚΗ ΠΡΟΕΛΕΥΣΗ ΚΑΙ ΕΝΤΟΠΙΣΗ ΤΩΝ ΒΛΑΣΤΟΚΥΤΤΑΡΩΝ ΤΟΥ ΟΔΟΝΤΙΚΟΥ ΠΟΛΦΟΥ

Ο οδοντικός πολφός είναι ένας ιστός μεσεγχυματικής προέλευσης και εμπεριέχει βλαστικά κύτταρα προερχόμενα από την κρανιακή μοίρα της νευρικής ακρολοφίας. Η νευρική ακρολοφία είναι ένας πληθυσμός εμβρυικών

of mesenchymal stem cell populations from other tissues (Huang et al. 2009). The first mesenchymal stem cells of dental origin were isolated from the dental pulp of permanent third molars and termed dental pulp stem cells (DPSCs) (Gronthos et al. 2000); their main function is the production of tertiary/reparative dentine following trauma or caries of dental crown (About et al. 2001, Batouli et al. 2003). Additionally, DPSCs can differentiate into osteoblast-like cells (Laino et al. 2005, 2006a) that secrete abundant extracellular matrix and can build a woven bone *in vitro* (Laino et al. 2006b). Moreover, DPSCs are capable of forming a complete and well-vascularised lamellar bone after grafting into immunocompromised rats (D'Aquino et al. 2007, Graziano et al. 2008). Dental pulp appears thus to be an easily accessible source of stem cells that can differentiate into osteoblasts and potentially be used therapeutically for promoting bone regeneration.

The aim of the present review is to summarize research findings on dental pulp stem cells focusing on their potential therapeutic applications in bone defects.

EMBRYOLOGICAL ORIGIN AND LOCATION OF DENTAL PULP STEM CELLS

Dental pulp is a soft tissue of mesenchymal origin that contains stem cells derived from cranial neural crest cells. Neural crest is an embryonic cell population localized in between the neural tube and the epidermis in the vertebrate embryo. Neural crest cells spread over the embryo and migrate to various tissues where they differentiate into several cell types (Achilleos and Trainor, 2012). The neural crest cells can be classified into four distinct populations: cranial, cardiac, vagal and trunk. Cranial neural crest cells play an important role for craniofacial development. Specifically, they generate most of the connective tissue of the head and contribute to the formation of the dental mesenchyme, dental papilla, odontoblasts, dentine matrix, pulp, cementum, periodontal ligaments, Meckel's chondrocytes, mandible and branchial arch nerve ganglia (Chai et al. 2000).

Dental pulp consists of loose connective tissue, fibroblasts, odontoblasts, collagen, extracellular glycosaminoglycans, nerves and blood vessels and is divided into four layers. The external layer separates the dental pulp form the dentine and contains odontoblasts and Hohl's preodontoblasts (Goldberg and Smith, 2004). The second layer, called 'cell free zone', is poor in cells and rich in collagen, whereas the third layer or 'cell rich zone' includes also the stem cells (Ibuki et al. 2002). The innermost layer or core of the pulp comprises the vascular plexus and nerves. Stem cells of the human dental pulp have been isolated from permanent teeth (Gronthos et al. 2000), as well as from exfoliated deciduous teeth (Miura et al. 2003).

κυττάρων που εντοπίζεται μεταξύ του νευρικού σωλήνα και της επιδερμίδας στο έμβρυο των σπονδυλωτών. Τα κύτταρα της νευρικής ακρολοφίας εξαπλώνονται κατά μήκος του εμβρύου και μεταναστεύουν σε διάφορους ιστούς όπου και διαφοροποιούνται σε μια μεγάλη ποικιλία κυτταρικών τύπων (Achilleos και Trainor, 2012). Η νευρική ακρολοφία διαιρείται σε τέσσερις μοίρες: την κρανιακή, την καρδιακή, την πνευμονογαστρική και την κεντρική. Η κρανιακή μοίρα διαδραματίζει σημαντικό ρόλο στην ανάπτυξη του κρανιοπροσωπικού συμπλέγματος. Συγκεκριμένα, τα κύτταρα της μοίρας αυτής συμβάλλουν στο σχηματισμό του συνδετικού ιστού της κεφαλής, του οδοντικού μεσεγχύματος, της οδοντικής θηλής, των οδοντινοβλαστών, της θεμέλιας ουσίας της οδοντίνης, του πολφού, της οστεΐνης, των περιοδοντικών συνδέσμων, των χονδροκυττάρων του Meckel, της κάτω γνάθου και των νευρικών γαγγλίων του βραγχιακού τόξου (Chai και συν. 2000).

Ιστολογικά, ο οδοντικός πολφός αποτελείται από χαλαρό συνδετικό ιστό, ινοβλάστες, οδοντινοβλάστες, κολλαγόνο, εξωκυττάριες γλυκοζαμινογλυκάνες, νεύρα, αιμοφόρα αγγεία και διαιρείται σε τέσσερις στιβάδες. Η εξωτερική στιβάδα βρίσκεται σε επαφή με την οδοντίνη και αποτελείται από οδοντινοβλάστες, αλλά και προοδοντινοβλάστες της στιβάδας του Hohl (Goldberg και Smith, 2004). Η δεύτερη στιβάδα ή ακύτταρη ζώνη, είναι φτωχή σε κύτταρα και πλούσια σε κολλαγόνες ίνες, ενώ η τρίτη στιβάδα ή κυτταροβριθής ζώνη, εμπεριέχει βλαστικά κύτταρα (Ibuki και συν. 2002). Πράγματι, βλαστοκύτταρα έχουν απομονωθεί από τον οδοντικό πολφό μονίμων δοντιών (Gronthos και συν. 2000), αλλά και αποπιπτόντων νεογιλών δοντιών (Miura και συν. 2003). Το εσώτερο τμήμα ή πυρήνας του πολφού απαρτίζεται από τα αιμοφόρα αγγεία και το νευρικό πλέγμα.

Τα βλαστικά κύτταρα ανευρίσκονται σε ειδικές ανατομικές θέσεις του οδοντικού πολφού, που καλούνται «φωλεές». Το μικροπεριβάλλον της φωλεάς ρυθμίζει τη συμμετοχή των βλαστοκυττάρων στην επιδιόρθωση και αναγέννηση των ιστών. Ειδικά σήματα προερχόμενα από συγκεκριμένες περιοχές της φωλεάς επιτρέπουν τη διατήρηση της δεξαμενής των βλαστοκυττάρων και καθορίζουν τις αλλαγές στον αριθμό τους και την κυτταρική τους μοίρα (Watt και Hogan, 2000). Μια μεγάλη ποικιλία διαλυτών παραγόντων, όπως είναι οι αυξητικοί παράγοντες Wnt, Notch, Hedgehog και FGFs, ρυθμίζουν τη λειτουργία, τον πολλαπλασιασμό και τη διαφοροποίηση των βλαστοκυττάρων εντός της φωλεάς (Mitsiadis και συν. 2007). Στον οδοντικό πολφό, οι βλαστοκυτταρικές φωλεές εντοπίζονται κυρίως, αλλά όχι αποκλειστικά, στις περιαγγειακές περιοχές (Tecles και συν. 2005, Løvschall και συν. 2005).

ΤΑΥΤΟΠΟΙΗΣΗ ΚΑΙ ΧΑΡΑΚΤΗΡΙΣΜΟΣ ΤΩΝ ΒΛΑΣΤΟΚΥΤΤΑΡΩΝ ΤΟΥ ΟΔΟΝΤΙΚΟΥ ΠΟΛΦΟΥ

Τα βλαστικά κύτταρα του οδοντικού πολφού μονίμων δοντιών (DPSCs) αποτελούν, όπως αναφέρθηκε, τα

Stem cells reside in the niches, specific anatomic locations of dental pulp. The microenviroment of the niche regulates how stem cell populations participate in tissue repair and regeneration; specific signals derived from precise areas of the niche guide stem cells to maintain their vitality or to change their number and fate (Watt and Hogan, 2000). A large variety of soluble signals, such as the growth factors Wnt, Notch, Hedgehog and FGFs, regulates stem cell function, proliferation and differentiation in the niche (Mitsiadis et al. 2007). Stem cell niches are predominately, but not exclusively, located in the perivascular areas of the dental pulp (Tecles et al. 2005; Løvschall et al. 2005).

IDENTIFICATION AND CHARACTERIZATION OF DENTAL PULP STEM CELLS

Dental pulp stem cells (DPSCs) of permanent teeth are the first identified stem cells of dental origin. These cells, isolated from impacted third molars, exhibit clonogenic and high proliferative activity that is maintained even after several passages (Gronthos et al. 2000). Notably, the *in vitro* proliferation rate of DPSCs is significantly higher than that of BMMSCs, probably because third molars appear later in development compared to bone marrow. However, similarly to the BMMSCs, colonies with different growth rates have been identified within the same culture (Gronthos et al. 2002).

DPSCs are positive for the mesenchymal stem cell surface markers CD44, CD73, CD90, CD105, CD146, Oct-4 and STRO-1, but show weak or no expression of CD14, CD24, CD34, CD45 and HLA-DR surface antigens (Lindroos et al. 2008; Huang et al. 2009). Since DPSCs comprise a heterogenous cell population, there is no specific marker for them and their identification is based on the simultaneous detection by flow cytometry of a handful of mesenchymal stem cell markers (Kawashima, 2012). Laino and coworkers isolated a subpopulation of DPSCs, the 'stromal bone producing dental pulp stem cells' (SBP-DPSCs) that strongly express the markers c-kit, CD34 and STRO-1 (Laino et al. 2005, 2006a, Papaccio et al. 2006). STRO-1 is believed to mark dental pulp cells that exhibit both odontogenic and multilineage differentiation potential (Yang et al. 2007a,b), whereas, c-kit and CD34 co-expression is indicative of cells with neural crest origin (Garcia-Pacheco et al. 2001, Laino et al. 2005, 2006a). The SBP-DPSCs subpopulation represents the 10% of dental pulp cells and can differentiate into smooth muscle cells, adipocytes, neurons and osteoblasts.

Upon cryopreservation the DPSCs retain their multipotency and their capacity to proliferate and produce mineralized matrix, in a manner similar to freshly harvested cells (Laino et al. 2005, 2006a, Papaccio et al. 2006). The potential cryopreservation of DPSCs for more than two

πρώτα βλαστοκύτταρα οδοντικής προέλευσης που ταυτοποιήθηκαν. Ο κυτταρικός πληθυσμός, που απομονώνεται από τον πολφικό ιστό εγκλείστων τρίτων γομφίων, χαρακτηρίζεται από ταχύτατο πολλαπλασιασμό και την ικανότητα σχηματισμού κλωνογενών αποικιών. Συγκεκριμένα, ο ρυθμός πολλαπλασιασμού των DPSCs *in vitro* είναι σημαντικά υψηλότερος αυτού των αντίστοιχων κυττάρων του μυελού των οστών (BMMSCs), πιθανώς λόγω του πρωιμότερου σταδίου ανάπτυξης του τρίτου γομφίου σε σχέση με το μυελό των οστών ενηλίκων. Ο υψηλός αυτός ρυθμός πολλαπλασιασμού διατηρείται ακόμα και μετά από πολλές ανακαλλιέργειες (Gronthos και συν. 2000). Η διακύμανση ωστόσο της κυτταρικής πυκνότητας στις αποικίες των DPSCs υποδηλώνει ότι, όπως συμβαίνει και στα BMMSCs, κάθε κυτταρικός κλώνος ενδέχεται να παρουσιάζει διαφορετικό ρυθμό πολλαπλασιασμού (Gronthos και συν. 2002).

Τα DPSCs εκφράζουν τους επιφανειακούς δείκτες των βλαστοκυττάρων μεσεγχυματικής προέλευσης CD44, CD73, CD90, CD105, CD146, Oct-4 και STRO-1, ενώ δεν εκφράζουν ή εκφράζουν ασθενώς τους δείκτες CD14, CD24, CD34, CD45 και HLA-DR (Lindroos και συν. 2008, Huang και συν. 2009). Δείκτης χαρακτηριστικός για τα DPSCs δεν υπάρχει, καθώς αποτελούν ένα μικτό ετερογενή κυτταρικό πληθυσμό και η ταυτοποίησή τους βασίζεται στον εντοπισμό ενός συνόλου δεικτών μεσεγχυματικών βλαστοκυττάρων με την τεχνική της κυτταρομετρίας ροής (Kawashima, 2012). Οι Laino και συνεργάτες απομόνωσαν έναν επιλεγμένο υποπληθυσμό των DPSCs, τα SBP-DPSCs (stromal bone producing dental pulp stem cells) που εκφράζουν ισχυρά τους δείκτες c-kit, CD34 και STRO-1 (Laino και συν. 2005, 2006α, Papaccio και συν. 2006). Ο δείκτης STRO-1 διαχωρίζει τα κύτταρα του οδοντικού πολφού που, εκτός από οδοντινοβλάστες, δύνανται να διαφοροποιηθούν και προς άλλους κυτταρικούς τύπους (Yang και συν. 2007α, 2007β). Επιπλέον, η ταυτόχρονη έκφραση των δεικτών c-kit και CD34 είναι ενδεικτική των κυττάρων με προέλευση από την νευρική ακρολοφία (, Garcia-Pacheco και συν. 2001, Laino και συν. 2005, 2006α). Τα SBP-DPSCs αντιπροσωπεύουν το 10% του συνολικού αριθμού των κυττάρων του οδοντικού πολφού και είναι ικανά να διαφοροποιηθούν προς λεία μυϊκά κύτταρα, λιποκύτταρα, νευρώνες και οστεοβλάστες.

Μετά από κρυοσυντήρηση, τα DPSCs ανακτούν την πολυδυναμία τους και το δυναμικό πολλαπλασιασμού και παραγωγής ενασβεστιωμένων εναποθέσεων, σε βαθμό ανάλογο με τα φρέσκα κύτταρα (Laino και συν. 2005, 2006α, Papaccio και συν. 2006). Η δυνατότητα ψύξης και επαναχρησιμοποίησης των DPSCs μετά από μακρό χρονικό διάστημα, μεγαλύτερο των δύο ετών, επιτρέπει τη δημιουργία μιας τράπεζας οδοντικών βλαστοκυττάρων για μελλοντικές χρήσεις (Papaccio και συν. 2006, Tirino και συν. 2012). Επιπρόσθετα, τα DPSCs, ανάλογα με τα μεσεγχυματικά βλαστοκύτταρα άλλων ιστών εμφανίζουν ανοσορρυθμιστικές / ανοσοκατασταλτικές ιδιοτήτες (Pierdomenico και συν. 2005, Tirino και συν. 2012).

years and their subsequent recovery allows for the establishment of a stem-cell bank for future applications (Papaccio et al. 2006, Tirino et al. 2012). Additionally, DPSCs, similarly to mesenchymal stem cells from other sources, exhibit immunomodulatory / immunosuppressive properties (Pierdomenico et al. 2005, Tirino et al. 2012).

ROLE OF DENTAL PULP STEM CELLS IN DENTIN REGENERATION

The main role of differentiating DPSCs in culture is the formation of mineralized tissues (Shi and Gronthos, 2003; Luisi et al. 2007; Wei et al. 2007), similar to dentin (Kitagawa et al. 2007). This observation is consistent with the physiological role of these cells, which is the production of tertiary dentin after crown injury (Abou et al. 2001, Batouli et al. 2003). Within healthy teeth, DPSCs maintain a quiescent state in the stem cell niches. In case of dental caries or trauma, the activated, by the secretion of growth factors, DPSCs proliferate rapidly and differentiate into odontoblasts that produce tertiary dentin (Sloan and Waddington, 2009). During odontogenesis, DPSCs are additionally involved in the development of several hard tissues, other than dentin, including cementum and alveolar bone (Bosshardt, 2005). A role in root absorption of deciduous teeth has also been hypothesized for DPSCs (Yildirim et al. 2008).

Although they share a similar immunophenotype *in vitro*, DPSCs produce more densely calcified nodules, compared to BMMSCs. After being loaded on HA/TCP scaffolds and subcutaneously transplanted in animals, DPSCs underwent odontoblastic differentiation and produced dentine and pulp-like structures. In contrast, BMMSCs were differentiated into osteoblasts and produced lamellar bone surrounded by fibrous vascular tissue and lipocytes (Gronthos et al. 2000). The odontoblastic potential of DPSCs is enhanced when these cells are placed onto dentin surfaces in vivo (Batouli et al. 2003) or exposed to appropriate agents (Tonomura et al. 2007). The ectopic *in vivo* transplantation of DPSCs into an emptied human root canal space (5-6mm deep with only one opening end) resulted in the *de novo* synthesis of vascularized pulp/dentin-like tissues. Interestingly, the produced layer of dentin-like tissue along the existing dentinal walls of the root canal was continuous and of uniform thickness. However, this newly formed tissue differed in morphology from natural dentin resembling tertiary dentin (Huang et al. 2010). Additionally, DPSCs can produce pulp-like tissue with well-developed nervous and vascular plexus after their *in vivo* placement in the root canal of pulpotomized teeth (Nakashima et al. 2009). The presented in vivo experimental findings suggest that DPSCs may potentially contribute to the whole tooth regeneration (Duailibi et al. 2008).

Notably, under appropriate stimulation *in vitro* DPSCs

ΡΟΛΟΣ ΤΩΝ ΒΛΑΣΤΟΚΥΤΤΑΡΩΝ ΤΟΥ ΟΔΟΝΤΙΚΟΥ ΠΟΛΦΟΥ ΣΤΗΝ ΑΝΑΓΕΝΝΗΣΗ ΤΗΣ ΟΔΟΝΤΙΝΗΣ

Η κύρια λειτουργία των διαφοροποιούμενων DPSCs σε καλλιέργεια φαίνεται να είναι η παραγωγή ενασβεστιωμένων ιστών (Shi και Gronthos, 2003, Luisi και συν. 2007, Wei και συν. 2007), όμοιων με οδοντίνη (Kitagawa και συν. 2007). Η παρατήρηση αυτή βρίσκεται σε συμφωνία με το φυσιολογικό ρόλο των κυττάρων αυτών, που είναι η παραγωγή τεταρτοταγούς οδοντίνης μετά από τραυματισμό της μύλης του δοντιού (About και συν. 2001, Batouli και συν. 2003). Σε ένα υγιές δόντι, τα DPSCs παραμένουν ανενεργά εντός των βλαστοκυτταρικών «φωλεών». Σε περίπτωση τερηδονικής προσβολής ή τραύματος, τα DPSCs ενεργοποιούνται από την έκκριση αυξητικών παραγόντων, πολλαπλασιάζονται ταχύτατα και διαφοροποιούνται σε οδοντινοβλάστες που παράγουν τεταρτοταγή οδοντίνη (Sloan και Waddington, 2009). Κατά τη οδοντογένεση, τα DPSCs συμμετέχουν στην ανάπτυξη της οδοντίνης και άλλων σκληρών ιστών, όπως της οστεΐνης και του φατνιακού οστού (Bosshardt, 2005). Τα κύτταρα αυτά φαίνεται επίσης ότι συμμετέχουν στη ρύθμιση της απορρόφησης των ριζών των νεογιλών δοντιών (Yildirim και συν. 2008).

Αν και χαρακτηρίζονται από παρόμοιο ανοσοφαινότυπο *in vitro*, τα DPSCs παράγουν πυκνότερες εναποθέσεις ασβεστίου σε σύγκριση με τα BMMSCs. Η υποδόρια εμφύτευση των DPSCs με ικρίωμα HA/TCP σε πειραματόζωα προαγάγει την οδοντοβλαστική διαφοροποίηση των κυττάρων αυτών και οδηγεί στο σχηματισμό δομών όμοιων με οδοντίνη και πολφό. Σε αντίθεση, τα BMMSCs διαφοροποιούνται σε οστεοβλάστες και σχηματίζουν δοκιδώδες οστό που περιβάλλεται από ινώδη αγγειακό ιστό και λιποκύτταρα (Gronthos και συν. 2000). Η οδοντοβλαστική διαφοροποίηση των DPSCs ενισχύεται μετά από την τοποθέτηση τους *in vivo* σε επιφάνεια οδοντίνης (Batouli και συν. 2003) ή την έκθεση τους σε κατάλληλους παράγοντες (Tonomura και συν. 2007). Η έκτοπη *in vivo* εμφύτευση των DPSCs εντός κενού ριζικού σωλήνα μήκους 5-6mm με ένα μόνο ανοιχτό άκρο συνεπάγεται την *de novo* σύνθεση αγγειούμενων ιστών που μοιάζουν με οδοντίνη και πολφό. Το παραγόμενο στρώμα της οδοντίνης είναι συνεχές κατά μήκος των οδοντινικών τοιχωμάτων του ριζικού σωλήνα, αν και διαφέρει μορφολογικά από τη φυσιολογική οδοντίνη (μοιάζει περισσότερο με τεταρτοταγή οδοντίνη) (Huang και συν. 2010). Τα DPSCs παράγουν *in vivo* πολφικό ιστό με αναπτυγμένο νευρικό και αγγειακό πλέγμα μετά την τοποθέτησή τους στον πολφικό θάλαμο πολφοτομημένων δοντιών (Nakashima και συν. 2009). Τα *in vivo* πειραματικά δεδομένα που αναφέρθηκαν δείχνουν ότι η αναγέννηση ολόκληρου δοντιού είναι δυνητικά εφικτή (Duailibi και συν. 2008) και στην κατεύθυνση αυτή μπορούν να συμβάλλουν και τα DPSCs.

Σημειώνεται ότι τα DPSCs, εκτός από οδοντινοβλάστες, δύνανται να διαφοροποιηθούν προς οστεοβλάστες, λιπόκυτταρα, νευρικά και μυϊκά κύτταρα (Gronthos et al. 2000, 2002, Kadar et al. 2009, Huang et al. 2010, Rizk and Rabie, 2013).

OSTEOBLASTIC DIFFERENTIATION OF DENTAL PULP STEM CELLS

The differentiation of DPSCs towards the osteoblastic lineage can be induced *in vitro* by adding dexamethazone, β-glycerophosphate and ascorbic acid in the culture medium (Kadar et al. 2009, Seong et al. 2010, Yu et al. 2010). Alternatively, the osteoblastic differentiation of DPSCs can be stimulated by increasing the content of fetal bovine serum (FBS) in the culture medium to 20% (Laino et al. 2005, D'Aquino et al. 2007). Under the trigger of the osteoinductive factors, the spindle-shaped and fibroblast-like DPSCs gradually change morphology towards cuboidal, osteoblast-like cells. At the same time, positive Alizarin staining reveals the production of sporadic calcified nodules throughout the adherent layer of DPSCs (Kadar et al. 2009) (Fig. 1). Although DPSCs share a similar immunophenotype with BMMSCs, they produce *in vitro* more densely calcified nodules. In the first place, DPSCs aggregate and form sparsely scattered hemispheric ossification centers that later on grow up to build rounded 3D calcified structures (Laino et al. 2005, 2006a). The strong expression of CD44, osteocalcin and Runx-2 (Laino et al. 2006a) as well as the activation of alkaline phosphatase (D'Aquino et al. 2007) confirm the differentiation of DPSCs towards the osteoblastic lineage and the onset of ossification.

Unlike DPSCs that produce only sporadic calcified nodules (Gronthos et al. 2000), the subpopulation of SBP-DPSCs seems to exert a stronger osteo-differentiation potential, as these cells promote *in vitro* the production of bone but not dentin (Laino et al. 2005). Moreover, during their differentiation process, SBP-DPSCs diverge into two subtypes expressing different surface antigens: the approximately 70% of them becomes Flk-1$^+$/STRO-1$^+$/CD44$^+$/RUNX-2$^+$ osteogenic progenitors, whereas the remaining 30% becomes Flk-1$^+$/STRO-1$^+$/CD44$^+$/CD54$^+$ endothelial cells. Additionally, these cells do not express dentin sialophosphoprotein (DSPP), a marker of odontoblastic differentiation, denoting that the hard tissue they produce is bone and not dentin (D'Aquino et al. 2007). The woven bone tissue generated *in vitro* by SBP-DPSCs is called living autologous bone (LAB) (Laino et al. 2005). When LAB is transplanted subcutaneously in experimental animals, it is remodeled into lamellar bone with embedded osteocytes (Laino et al. 2005, 2006a, D'Aquino et al. 2007). This *in vivo* remodeling of woven bone into mature bone is achieved through the parallel differentiation of SBP-DPSCs into osteoblasts and endotheliocytes. The newly formed bone contains blood vessels, implying complete integration with the host tissues. In particular, complete Haver's channels, containing blood

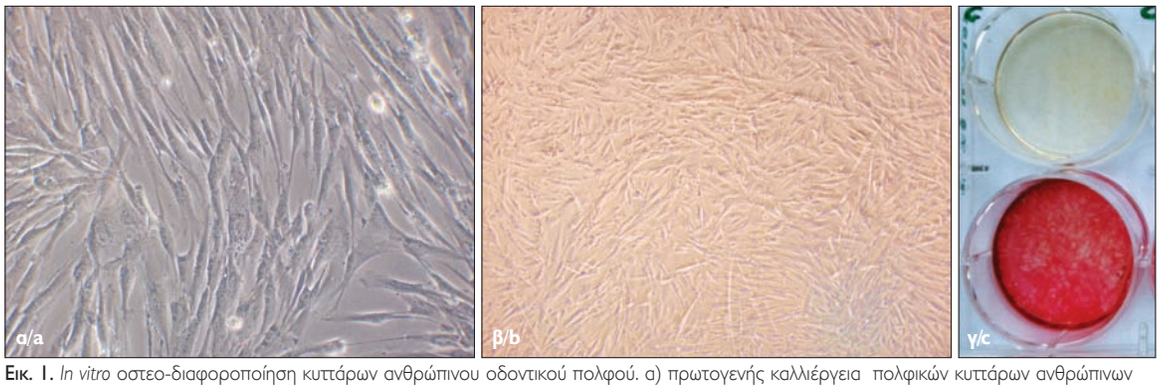

Εικ. 1. *In vitro* οστεο-διαφοροποίηση κυττάρων ανθρώπινου οδοντικού πολφού. α) πρωτογενής καλλιέργεια πολφικών κυττάρων ανθρώπινων εγκλείστων τρίτων γομφίων 3 εβδομάδες μετά από τη λήψη του ιστού, μικροσκόπιο αντίθεσης φάσεων ×400, β) καλλιέργεια 2 εβδομάδες μετά την οστεο-επαγωγή των κυττάρων, μικροσκόπιο αντίθεσης φάσεων ×50, γ) ανίχνευση εναποθέσεων ασβεστίου σε τρυβλίο καλλιέργειας 3 εβδομάδες μετά από την οστεο-επαγωγή (κάτω), κόκκινο χρώμα/ χρώση αλιζαρίνης, (πάνω: ομάδα ελέγχου, χωρίς οστεο-επαγωγή).

Προέλευση εικόνας από τα αποτελέσματα της διπλωματικής εργασίας της Α. Καπαρού, Αθήνα, 2012.

Fig. 1. *In vitro* osteo-differentiation of dental pulp cells a) human dental pulp cells obtained from impacted third molars, after three weeks in culture, phase contrast microscope ×400, b) primary culture 2 weeks after the osteo-induction, phase contrast microscope ×50, c) detection of calcium deposits in the culture wells 3 weeks after the osteo-induction (bottom panel), red colour denotes alizarin staining, (top panel: control group: cells without induction).

Figure is drawn from the MSc Dissertation of A. Kaparou, Athens, 2012.

ποκύτταρα, χονδροκύτταρα, νευρικά και μυϊκά κύτταρα με την εφαρμογή κατάλληλων ερεθισμάτων *in vitro* (Gronthos και συν. 2000, 2002, Kadar και συν. 2009, Huang και συν. 2010, Rizk και Rabie 2013).

ΔΙΑΦΟΡΟΠΟΙΗΣΗ ΤΩΝ ΒΛΑΣΤΟΚΥΤΤΑΡΩΝ ΤΟΥ ΟΔΟΝΤΙΚΟΥ ΠΟΛΦΟΥ ΠΡΟΣ ΤΗΝ ΟΣΤΕΟΒΛΑΣΤΙΚΗ ΚΑΤΕΥΘΥΝΣΗ

Η επαγωγή της διαφοροποίησης των DPSCs προς οστεοβλαστική κατεύθυνση επιτυγχάνεται *in vitro* με την προσθήκη καλλιέργειας δεξαμεθαζόνης, β-φωσφορικής γλυκερόλης και ασκορβικού οξέος στο θρεπτικό μέσο (Kadar και συν. 2009, Seong και συν. 2010, Yu και συν. 2010). Εναλλακτικά, η οστεοβλαστική διαφοροποίηση των DPSCs διεγείρεται με αύξηση της περιεκτικότητας του θρεπτικού μέσου καλλιέργειας σε βόειο εμβρυικό ορό (fetal bovine serum, FBS) στο 20% (Laino και συν. 2005, D'Aquino και συν. 2007). Υπό την επίδραση των οστεο-επαγωγικών παραγόντων, τα DPSCs μετατρέπονται σταδιακά από ινοβλαστικής φύσεως κύτταρα ατρακτοειδούς σχήματος, σε κυβοειδή κύτταρα, ομοιάζοντα με οστεοβλάστες, ενώ κατά το ίδιο διάστημα η θετική χρώση με αλιζαρίνη αποκαλύπτει την παραγωγή σποραδικών ενασβεστιωμένων εναποθέσεων (Kadar και συν. 2009) (Εικ. 1). Αν και χαρακτηρίζονται από παρόμοιο ανοσοφαινότυπο, τα DPSCs παράγουν πυκνότερες εναποθέσεις ασβεστίου in vitro σε σύγκριση με τα BMMSCs. Τα DPSCs συναθροίζονται και σχηματίζουν αρχικά διάσπαρτα ημισφαιρικά κέντρα ενασβεστίωσης, που εξελίσσονται σε σφαιρικές τρισδιάστατες ενασβεστιωμένες κατασκευές (Laino και συν. 2005, 2006α). Η ισχυρή έκφρα-

vessels and surrounded by lamellar bone are observed (D'Aquino et al. 2007).

A major limitation for *in vitro* bone formation is the inability of stem cells to form a complete tissue rather than a monolayer of cells surrounded by a mineralized matrix. Some studies suggest that DPSCs are better candidates for bone tissue engineering with respect to BMMSCs, due to their higher proliferation rate and efficiency in producing bone chips (D'Aquino et al. 2008, 2009). The co-culture of stem cells with suitable scaffolds enhances the production of 3D calcified nodules (Zhang et al. 2006, Graziano et al. 2008, Seong et al. 2010). The thickness of the newly formed bone tissue depends on the shape and texture of the used biomaterial. A coarse and concave scaffold surface can favor the growth of a thicker bone, compared to a smooth and convex surface (Graziano et al. 2008). These observations highlight the importance of appropriate scaffolds for DPSCs in both experimental and clinical bone engineering studies (Fig. 2).

APPLICATIONS OF DENTAL PULP STEM CELLS IN BONE REGENERATION

Data obtained from *in vitro* studies confirmed the osteogenic potential of DPSCs and encouraged further research on their application to enhance / accelerate the healing process of critical size bone defects in animal models. Yamada et al (2011) used DPSCs, exfoliated deciduous teeth (SHEDs) or BMMSCs in combination with platelet rich plasma (PRP) as an autologous scaffold to regenerate bone in mandibular bone defects of dogs. Notably, the *in vivo* osteogenic potential of DPSCs was not found to be significantly higher against SHEDs or

ση του CD44, της οστεοκαλσίνης, του Runx-2 (Laino και συν. 2006α) και η ενεργοποίηση της αλκαλικής φωσφατάσης (D'Aquino και συν. 2007) επιβεβαιώνουν την οστεοβλαστική διαφοροποίηση των DPSCs και την έναρξη της ενασβεστίωσης.

Σε αντίθεση με τα DPSCs που παράγουν σποραδικές μόνον ενασβεστιωμένες εναποθέσεις (Gronthos και συν. 2000), ο υποπληθυσμός των SBP-DPSCs φαίνεται να διαθέτει ισχυρότερο δυναμικό οστεο-διαφοροποίησης, καθώς διεγείρει *in vitro* το σχηματισμό πρωτογενούς οστίτη ιστού αλλά όχι οδοντίνης (Laino και συν. 2005). Κατά τη διαδικασία της διαφοροποίησης ειδικότερα, τα SBP-DPSCs τροποποιούν την έκφραση των επιφανειακών τους αντιγόνων και έτσι διαχωρίζονται σε δύο κυτταρικούς υποπληθυσμούς. Ο πρώτος αποτελείται από Flk-1$^+$/STRO-1$^+$/CD44$^+$/RUNX-2$^+$ οστεογενετικά προγονικά κύτταρα και αντιπροσωπεύει το 70% του συνόλου, ενώ ο δεύτερος απαρτίζεται από Flk-1$^+$/ STRO-1$^+$/CD44$^+$/CD54$^+$ ενδοθηλιακά κύτταρα και κατέχει το υπόλοιπο 30% του συνόλου. Ταυτόχρονα, το γεγονός ότι τα κύτταρα αυτά δεν εκφράζουν την σιαλοφωσφοπρωτεΐνη της οδοντίνης (dentin sialophosphoprotein, D-SPP), ένα σημαντικό δείκτη οδοντοβλαστικής διαφοροποίησης, ενισχύει την πεποίθηση ότι τα κύτταρα αυτά παράγουν οστό και όχι οδοντίνη (D'Aquino και συν. 2007). Το οστό που παράγεται in vitro από την διαφοροποίηση των SBP-DPSCs καλείται «ζωντανό» αυτόλογο οστό (living autologous bone, LAB) (Laino και συν. 2005).

Συνακόλουθη υποδόρια εμφύτευση του «ζωντανού» αυτού οστού (LAB) σε πειραματόζωα έχει ως αποτέλεσμα την αναδιαμόρφωσή του και την οργάνωσή του σε ώριμο πεταλιώδες οστό με ενσωματωμένα οστεοκύτταρα (Laino και συν. 2005, 2006α, D'Aquino και συν. 2007). Η αναδιαμόρφωση του πρωτογενούς οστίτη ιστού σε ώριμο ενήλικο οστό μετά την *in vivo* εμφύτευσή του επιτυγχάνεται μέσω της σύγχρονης διαφοροποίησης των SBP-DPSCs σε οστεοβλάστες και ενδοθηλιακά κύτταρα. Το νεοσχηματισθέν οστό περιέχει αιμοφόρα αγγεία, γεγονός που υποδηλώνει την πλήρη ενσωμάτωσή του με τους ιστούς του ξενιστή. Συγκεκριμένα, παρατηρούνται κανάλια του Haver που περιέχουν αιμοφόρα αγγεία και περιβάλλονται από οστό με τυπική δοκιδώδη μορφολογία (D'Aquino και συν. 2007).

Η δημιουργία οστού από *in vitro* διαφοροποίηση πολυδύναμων κυττάρων περιορίζεται από την αδυναμία των βλαστοκυττάρων να παράγουν έναν ολοκληρωμένο ιστό αντί απλώς ένα στρώμα κυττάρων σε μια ενασβεστιωμένη μήτρα. Κάποιες μελέτες υποστηρίζουν ότι τα DPSCs πλεονεκτούν σε αυτό, συγκριτικά με τα BMMSCs, χάρη στον υψηλότερο ρυθμό πολλαπλασιασμού τους και την παραγωγή οστικών ρινισμάτων (bone chips) (D'Aquino και συν. 2008, 2009). Η συνκαλλιέργεια των βλαστικών κυττάρων με ικριώματα μπορεί να συμβάλλει στην παραγωγή τρισδιάστατων οστικών εναποθέσεων (Zhang και συν. 2006, Graziano και συν. 2008, Seong και συν. 2010). Η ποσότητα του παραγόμενου οστού ωστόσο, εξαρτάται από την υφή και

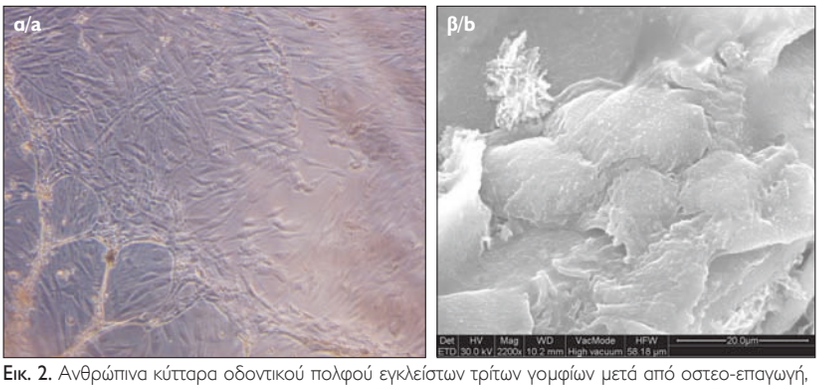

Εικ. 2. Ανθρώπινα κύτταρα οδοντικού πολφού εγκλείστων τρίτων γομφίων μετά από οστεο-επαγωγή, σε συνκαλλιέργεια με ικρίωμα υαλουρονικού οξέος α) μικροσκόπιο αντίθεσης φάσεων ×50, β) προσκόλληση των πολφικών κυττάρων στο ικρίωμα υαλουρονικού, ηλεκτρονικό μικροσκόπιο σάρωσης, κλίμακα 20 μm.

Προέλευση εικόνων από τα αποτελέσματα της διπλωματικής εργασίας της Α. Καπαρού, Αθήνα, 2012.

Fig. 2. Human dental pulp cells of impacted third molars after osteo-induction, co-cultured with a hyalouronic acid scaffold a) phase contrast microscope ×50, b) cell attachment to the scaffold, scanning electron microscope (eSEM), scale bar 20 μm.

Figure is drawn from the MSc Dissertation of A. Kaparou, Athens, 2012.

BMMSCs, and all these three groups of stem cells led to well-formed mature vascularized bone formation compared with the control (defect only) and PRP groups. In another study, a biocomplex of recombinant human bone morphogenetic protein 2 (rhBMP-2), DPSCs and a hydroxyapatite/collagen/polylactide (HAC/PLA) scaffold was used to reconstruct critical size alveolar defects in rabbits (Liu et al. 2011). The results showed that the HAC/PLA+DPSCs+rhBMP-2 complex enhanced mineralization and bone formation compared to the control groups. Interestingly, the treatment with above DPSCs biocomplex was clearly superior even against the use of autologous bone. Finally, a recent study showed that a subpopulation of human DPSCs (CD34- and flk- positive), seeded on fibroin scaffolds, enhance bone formation and lead to complete repair of critical size cranial defects in rats. The newly-formed bone was vascularized with typical lamellar configuration (Riccio et al. 2012).

In the only study so far performed in humans, autologous DPSCs were used to repair an alveolar bone defect produced secondary to unerupted, or partially erupted, third molar extraction. In some patients, destruction of the tooth socket during extraction of these teeth produces a two- or three- wall pocket and leads to vertical bone loss of at least 7mm that does not heal spontaneously. Treatment of this defect with DPSCs seeded on collagen scaffold resulted, three months post operatively, in a significant increase of the cortical level and clinical attachment, whereas one year later the alveolar bone ridge was fully restored (D'Aquino et al. 2009).

CONCLUSIONS

1. Dental pulp is a remarkable source of stem cells derived from cranial neural crest cells.

το σχήμα της επιφάνειας πάνω στην οποία αναπτύσσονται τα κύτταρα. Η αδρή και κοίλη επιφάνεια του ικριώματος φαίνεται πως ευνοεί την παραγωγή οστού, ενώ η λεία και κυρτή επιφάνεια δυσχεραίνει ή και αναστέλλει την οστική εναπόθεση (Graziano και συν. 2008). Τα ευρήματα αυτά τονίζουν την κρισιμότητα της ορθής επιλογής του ικριώματος πάνω στο οποίο θα καλλιεργηθούν τα DPSCs για την επιτυχή αποκατάσταση οστικών ελλειμμάτων τόσο σε πειραματικό όσο και σε κλινικό επίπεδο (Εικ. 2).

ΕΦΑΡΜΟΓΕΣ ΤΩΝ ΒΛΑΣΤΟΚΥΤΤΑΡΩΝ ΤΟΥ ΟΔΟΝΤΙΚΟΥ ΠΟΛΦΟΥ ΜΟΝΙΜΩΝ ΔΟΝΤΙΩΝ ΣΤΗΝ ΟΣΤΙΚΗ ΑΝΑΓΕΝΝΗΣΗ

Τα δεδομένα για το *in vitro* οστεογενετικό δυναμικό των DPSCs ενθάρρυναν την περαιτέρω έρευνα για την εφαρμογή τους στην ενίσχυση/επιτάχυνση της επούλωσης οστικών ελλειμμάτων κρίσιμου μεγέθους σε πειραματικά ζωικά μοντέλα. Στη μελέτη των Yamada και συν. τα DPSCs χρησιμοποιήθηκαν σε συνδυασμό με πλάσμα πλούσιο σε αιμοπετάλια (platelet rich plasma, PRP) για την προαγωγή της οστικής επούλωσης σε οστικό έλλειμμα της κάτω γνάθου σκύλων, ενώ η δράση τους συγκρίθηκε με αυτή των βλαστοκυττάρων από τα αποπίπτοντα νεογιλά δόντια (SHEDs) και των BMMSCs. Στη εν λόγω μελέτη, η οστεογενετική δράση των DPSCs in vivo δεν ήταν υψηλότερη έναντι των SHEDs και BMMSCs και οι τρεις κατηγορίες κυττάρων σε συνδυασμό με το PRP οδήγησαν στην παραγωγή ώριμου αγγειούμενου οστίτη ιστού, συγκριτικά με τις ομάδες ελέγχου (Yamada και συν. 2011). Σε άλλο πειραματικό μοντέλο φατνιακών ελλειμμάτων κρίσιμου μεγέθους σε κουνέλια, τα DPSCs σε συνδυασμό με την ανασυνδυασμένη ανθρώπινη μορφογενετική πρωτεΐνη του οστού-2 (rhBMP-2) και ικρίωμα υδροξυαπατίτη/ κολλαγόνου/ πολυγαλακτικού οξέος επιτάχυναν την ενασβεστίωση και αύξησαν την οστική παραγωγή (Liu και συν. 2011). Μάλιστα, η θεραπεία με DPSCs υπερείχε σαφώς ακόμα και έναντι της χρήσης οστικού αυτομοσχεύματος. Επιπλέον, σε πρόσφατη μελέτη βρέθηκε ότι επιλεγμένα ανθρώπινα DPSCs, ώστε να εκφράζουν τους επιφανειακούς δείκτες CD34 και flk, σε συνδυασμό με ικρίωμα φιβροϊνης ενισχύουν την οστική εναπόθεση και επιδιορθώνουν πλήρως κρανιακά οστικά ελλείμματα κρίσιμου μεγέθους σε επίμυες. Το παραγόμενο οστό ήταν αγγειούμενο και εμφάνιζε σποραδικά τυπική πεταλιώδη δομή (Riccio και συν. 2012).

Στη μοναδική μέχρι σήμερα εφαρμογή σε ανθρώπους, αυτόλογα DPSCs χρησιμοποιήθηκαν για την αποκατάσταση του οστικού ελλείμματος που δημιουργείται δευτερογενώς στο φατνιακό οστό από την εξαγωγή των εγκλείστων ή ημιεγκλείστων τρίτων γομφίων. Σε μερικούς ασθενείς, η καταστροφή του φατνίου κατά την εξαγωγή των δοντιών αυτών δημιουργεί θύλακο δύο ή τριών τοιχωμάτων και συνεπάγεται κάθετη απώλεια οστού τουλά-

2. Dental pulp stem cells (DPSCs) from permanent teeth are capable of differentiating into several cell types.
3. In the pulp, DPSCs maintain a quiescent state in the stem cell niches, located in the perivascular region of the pulpal cavity, and are activated in case of dental caries or trauma to produce tertiary dentin.
4. DPSCs can differentiate *in vitro* into osteoblast-like cells that secrete abundant extracellular matrix and can build woven bone. Moreover, DPSCs are capable of forming a complete and well-vascularised lamellar bone *in vivo* after ectopic grafting into immunocompromised rats.
5. Data obtained from in vivo transplantation of DPSCs into critical-sized bone defects in animal models are clearly encouraging and stress the need of further research for the potential clinical use of DPSCs in bone tissue engineering.

χιστον 7mm, που δεν αποκαθίσταται αυτόματα. Η θεραπεία με DPSCs σε ικρίωμα κολλαγόνου οδήγησε σε αύξηση του επιπέδου φατνιακής ακρολοφίας και σημαντική ανάκτηση κλινικής πρόσφυσης 3 μήνες μετά την επέμβαση, ενώ ένα χρόνο αργότερα παρατηρήθηκε πλήρης αποκατάσταση του ύψους της φατνιακής ακρολοφίας (D'Aquino και συν. 2009).

ΣΥΜΠΕΡΑΣΜΑΤΑ

1. Ο οδοντικός πολφός είναι μια αξιοσημείωτη πηγή βλαστοκυττάρων προερχομένων από την κρανιακή μοίρα της νευρικής ακρολοφίας.
2. Τα βλαστοκύτταρα του πολφού των μονίμων δοντιών, DPSCs, μπορούν να διαφοροποιηθούν προς διάφορες κυτταρικές κατευθύνσεις.
3. Τα DPSCs παραμένουν ανενεργά εντός των φωλεών στις περιαγγειακές περιοχές του πολφού και ενεργοποιούνται σε περίπτωση τερηδονικής προσβολής ή τραύματος και παράγουν τεταρτοταγή οδοντίνη.
4. Τα DPSCs δύνανται να διαφοροποιηθούν *in vitro* σε κύτταρα που μοιάζουν με οστεοβλάστες και παράγουν εξωκυττάρια θεμέλια ουσία και πρωτογενή οστίτη ιστό, ενώ παράγουν ώριμο αγγειούμενο οστό, όταν εμφυτεύονται έκτοπα *in vivo* σε πειραματόζωα.
5. Τα δεδομένα από την εφαρμογή των DPSCs σε πειραματικά μοντέλα οστικών ελλειμμάτων *in vivo* είναι σαφώς ενθαρρυντικά και τονίζουν την ανάγκη περαιτέρω μελέτης για την αξιολόγηση και ανάπτυξη πρωτοκόλλων θεραπευτικής εφαρμογής των κυττάρων αυτών στην προαγωγή της οστικής αναγέννησης.

ΒΙΒΛΙΟΓΡΑΦΙΑ/REFERENCES

About I, Murray PE, Franquin JC, Remusat M, Smith AJ: The effect of cavity restoration variables on odontoblast cell numbers and dental repair. J Dent 29(2): 109-117, 2001

Achilleos A, Trainor PA: Neural crest stem cells: discovery, properties and potential for therapy. Cell Res 22(2): 288-304, 2012

Amabile G, Meissner A: Induced pluripotent stem cells: current progress and potential for regenerative medicine. Trends Mol Med 15(2): 59-68, 2009

Batouli S, Miura M, Brahim J, Tsutsui TW, Fisher LW, Gronthos S, Robey PG, Shi S: Comparison of stem-cell-mediated osteogenesis and dentinogenesis. J Dent Res 82(12): 976-981, 2003

Bosshardt DD: Are cementoblasts a subpopulation of osteoblasts or a unique phenotype? J Dent Res 84(5): 390-406, 2005

Chai Y, Jiang X, Ito Y, Bringas P Jr, Han J, Rowitch DH, Soriano P et al: Fate of the mammalian cranial neural crest during tooth and mandibular morphogenesis. Development 127(8): 1671-1679, 2000

D'Aquino R, De Rosa A, Laino G, Caruso F, Guida L, Rullo R, Checchi V et al: Human dental pulp stem cells: from biology to clinical applications. J Exp Zool B Mol Dev Evol 312B(5): 408-415, 2009

D'Aquino R, De Rosa A, Lanza V, Tirino V, Laino L, Graziano A, Desiderio V et al: Human mandible bone defect repair by the grafting of dental pulp stem/progenitor cells and collagen sponge biocomplexes. Eur Cell Mater 18: 75-83, 2009

D'Aquino R, Graziano A, Sampaolesi M, Laino G, Pirozzi G, De Rosa A, Papaccio G: Human postnatal dental pulp cells co-differentiate into osteoblasts and endotheliocytes: a pivotal synergy leading to adult bone tissue formation. Cell Death Differ 14: 1162-1171, 2007

D'Aquino R, Laino G, Papaccio G, Graziano A: Dental pulp stem cells: a promising tool for bone regeneration. Stem Cell Rev 4(1): 21-26, 2008

Duailibi SE, Duailibi MT, Zhang W, Asrican R, Vacanti JP, Yelick PC: Bioengineered dental tissues grown in the rat jaw. J Dent Res 87(8): 745-750, 2008

García-Pacheco JM, Oliver C, Kimatrai M, Blanco FJ, Olivares EG: Human decidual stromal cells express CD34 and STRO-1 and are related to bone marrow stromal precursors. Mol Hum Reprod 7(12): 1151-1157, 2001

Graziano A, d'Aquino R, Cusella-De Angelis MG, De Francesco F, Giordano A et al: Scaffold's surface geometry significantly affects human stem cell bone tissue engineering. J Cell Physiol 214(1): 166-172, 2008

Gronthos S, Brahim J, Li W, Fisher LW, Cherman N, Boyde A et al: Stem cell properties of human dental pulp stem cells. J Dent Res 81(8): 531-535, 2002

Gronthos S, Mankani M, Brahim J, Robey G, Shi S: Postnatal human dental pulp stem cells (DPSCs) in vitro and in vivo. PNAS 97(25): 13625-13630, 2000

Goldberg M, Smith AJ: Cells and extracellular matrices of dentin and pulp: a biological basis for repair and tissue engineering. Crit Rev Oral Biol Med 15: 13–27, 2004

Huang GT, Gronthos S, Shi S: Mesenchymal stem cells derived from dental tissues vs. those from other sources: their biology and role in regenerative medicine. J Dent Res 88(9): 792-806, 2009

Huang GTJ, Yamaza T, Shea LD, Djouad F, Kuhn NZ, Tuan RS, Shi S: Stem/progenitor cell-mediated de novo regeneration of dental pulp with newly deposited continuous layer of dentin in an in vivo model. Tissue Engineering: Part A 16(2): 605-615, 2010

Ibuki N, Yamaoka Y, Sawa Y, Kawasaki T, Yoshida S: Different expressions of connexin 43 and 32 in the fibroblasts of human dental pulp. Tissue Cell 34(3): 170-176, 2002

Kadar K, Kiraly M, Porcsalmy B, Molnar B, Racz GZ, Blazsek J, Kallo K et al: Differentiation potential of stem cells from human dental origin- promise for tissue engineering. J Physiol Pharmacol 60(Suppl 7): 167-175, 2009

Kawashima N. Characterisation of dental pulp stem cells: a new horizon for tissue regeneration? Arch Oral Biol 57(11): 1439-1458, 2012

Kitagawa M, Ueda H, Iizuka S, Sakamoto K, Oka H, Kudo Y, Ogawa I et al: Immortalization and characterization of human dental pulp cells with odontoblastic differentiation. Arch Oral Biol 52(8): 727-731, 2007

Laino G, d'Aquino R, Graziano A, Lanza V, Carinci F, Naro F, Pirozzi G, Papaccio G: A new population of human adult dental pulp stem cells: a useful source of living autologous fibrous bone tissue (LAB). J Bone Miner Res 20(8): 1394-1402, 2005

Laino G, Graziano A, d'Aquino R, Pirozzi G, Lanza V, Valiante S, De Rosa A et al: An approachable human adult stem cell source for hard-tissue engineering. J Cell Physiol 206(3): 693-701, 2006α

Laino G, Carinci F, Graziano A, d'Aquino R, Lanza V, De Rosa A, Gombos F et al: In vitro bone production using stem cells derived from human dental pulp. J Craniofac Surg 17(3): 511-515, 2006β

Leeb C, Jurga M, McGuckin C, Moriggl R, Kenner L: Promising new sources for pluripotent stem cells. Stem Cell Rev 6(1): 15-26, 2010

Lindroos B, Mäenpää K, Ylikomi T, Oja H, Suuronen R, Miettinen S: Characterization of human dental stem cells and buccal mucosa fibroblasts. Biochem Biophys Res Commun 368(2): 329-335, 2008

Liu HC, E LL, Wang DS, Su F, Wu X, Shi ZP, Lv Y, Wang JZ: Reconstruction of alveolar bone defects using bone morphogenetic protein 2 mediated rabbit dental pulp stem cells seeded on nano-hydroxyapatite/collagen/poly(L-lactide). Tissue Eng 17(19-20): 2417-2433, Part A, 2011

Løvschall H, Tummers M, Thesleff I, Füchtbauer EM, Poulsen K: Activation of the Notch signaling pathway in response to pulp capping of rat molars. Eur J Oral Sci 113(4): 312-317, 2005

Luisi SB, Barbachan JJ, Chies JA, Filho MS: Behavior of human dental pulp cells exposed to transforming growth factor-beta1 and acidic fibroblast growth factor in culture. J Endod 33(7): 833-835, 2007

Miura M, Gronthos S, Zhao M, Lu B, Fisher LW, Robey PG, Shi S: SHED: stem cells from human exfoliated deciduous teeth. Proc Natl Acad Sci U S A 100(10): 5807-5812, 2003

Mitsiadis TA, Barrandon O, Rochat A, Barrandon Y, De Bari C: Stem cell niches in mammals. Exp Cell Res 313(16): 3377-3385, 2007

Morrison SJ, Shah NM, Anderson DJ: Regulatory mechanisms in stem cell biology. Cell 88(3): 287-298, 1997

Nakashima M, Iohara K, Sugiyama M: Human dental pulp stem cells with highly angiogenic and neurogenic potential for possible use in pulp regeneration. Cytokine Growth Factor Rev 20(5-6): 435-440, 2009

Papaccio G, Graziano A, d'Aquino R, Graziano MF, Pirozzi G, Menditti D, De Rosa A, Carinci F, Laino G: Long-term cryopreservation of dental pulp stem cells (SBP-DPSCs) and their differentiated osteoblasts: a cell source for tissue repair. J Cell Physiol 208(2): 319-325, 2006

Parker GC, Anastassova-Kristeva M, Broxmeyer HE, Dodge WH, Eisenberg LM, Gehling UM: Stem cells: shibboleths of development. Stem Cells Dev 13(6): 579-584, 2004

Pierdomenico L, Bonsi L, Calvitti M, Rondelli D, Arpinati M, Chirumbolo G, Becchetti E et al: Multipotent mesenchymal stem cells with immunosuppressive activity can be easily isolated from dental pulp. Transplantation 80(6): 836-842, 2005

Riccio M, Maraldi T, Pisciotta A, La Sala GB, Ferrari A, Bruzzesi G, Motta A et al: Fibroin scaffold repairs critical-size bone defects in vivo supported by human amniotic fluid and dental pulp stem cells. Tissue Eng 18(9-10): 1006-1013, Part A, 2012

Rizk A, Rabie AB: Human dental pulp stem cells expressing transforming growth factor β3 transgene for cartilage-like tissue engineering. Cytotherapy. 2013 Mar 6. (Epub ahead of print).

Schindeler A, McDonald MM, Bokko P, Little DG: Bone remodeling during fracture repair: The cellular picture. Semin Cell Dev Biol 19(5): 459-466, 2008 Schroeder JE, Mosheiff R: Tissue engineering approaches for bone repair: Concepts and evidence. Injury 2011; in press.

Seong JM, Kim BC, Park JH, Kwon IK, Mantalaris A, Hwang YS. Stem cells in bone tissue engineering. Biomed Mater 5(6): 1-15, 2010

Shi S, Gronthos S: Perivascular niche of postnatal mesenchymal stem cells in human bone marrow and dental pulp. J Bone Miner Res 18(4): 696-704, 2003

Sloan AJ, Waddington RJ: Dental pulp stem cells: what, where, how? Int J Paediatr Dent 19(1): 61-70, 2009

Takahashi K, Yamanaka S: Induction of pluripotent stem cells from mouse embryonic and adult fibroblast cultures by defined factors. Cell 126(4): 663-676. 2006

Téclès O, Laurent P, Zygouritsas S, Burger AS, Camps J, Dejou J, About I: Activation of human dental pulp progenitor/stem cells in response to odontoblast injury. Arch Oral Biol 50(2): 103-108, 2005

Tirino V, Paino F, De Rosa A, Papaccio G: Identification, isolation, characterization, and banking of human dental pulp stem cells. Methods Mol Biol 879: 443-463, 2012

Tonomura A, Sumita Y, Ando Y, Iejima D, Kagami H, Honda MJ, Ueda M: Differential inducibility of human and porcine dental pulp-derived cells into odontoblasts. Connect Tissue Res 48(5): 229-238, 2007

Watt FM, Hogan BL: Out of Eden: stem cells and their niches. Science 287(5457): 1427-1430, 2000

Wei X, Ling J, Wu L, Liu L, Xiao Y: Expression of mineralization markers in dental pulp cells. J Endod 33(6): 703-708, 2007

Yamada Y, Ito K, Nakamura S, Ueda M, Nagasaka T: Promising cell-based therapy for bone regeneration using stem cells from deciduous teeth, dental pulp, and bone marrow. Cell Transplant 20(7): 1003-1013, 2011

Yang X, van den Dolder J, Walboomers XF, Zhang W, Bian Z, Fan M, Jansen JA: The odontogenic potential of STRO-1 sorted rat dental pulp stem cells in vitro. J Tissue Eng Regen Med 1(1): 66-73, 2007a

Yang X, Zhang W, van den Dolder J, Walboomers XF, Bian Z, Fan M, Jansen JA: Multilineage potential of STRO-1+ rat dental pulp cells in vitro. J Tissue Eng Regen Med 1(2): 128-135, 2007b

Yildirim S, Yapar M, Sermet U, Sener K, Kubar A: The role of dental pulp cells in resorption of deciduous teeth. Oral Surg Oral Med Oral Pathol Oral Radiol Endod 105(1): 113-120, 2008

Yu J, He H, Tang C, Zhang G, Li Y, Wang R, Shi J, Jin Y: Differentiation potential of STRO-1+ dental pulp stem cells changes during cell passaging. BMC Cell Biol 11: 32, 2010

Zhang W, Walboomers XF, van Kuppevelt TH, Daamen WF, Bian Z, Jansen JA: The performance of human dental pulp stem cells on different three-dimensional scaffold materials. Biomaterials 27(33): 5658-5668, 2006

Διεύθυνση επικοινωνίας:
Αμαλία Καπαρού
Δαναΐδων 22,
15232, Χαλάνδρι, Ελλάδα
Τηλ.: 210 6823097
e-mail: a_kaparou@yahoo.com

Address:
Amalia Kaparou
22 Danaidon Str.,
15232 Halandri, Athens, Greece
Tel.: 0030 210 6823097
e-mail: a_kaparou@yahoo.com

Επιλογές από την βιβλιογραφία/Literature selection

Παρουσίαση εκτεταμένης περίληψης άρθρων, από επιστημονικά περιοδικά συγγενών ειδικοτήτων που αφορούν την Στοματική και Γναθοπροσωπική Χειρουργική

Presentation in Greek of extended summaries from papers on Oral and Maxillofacial Surgery, published in Journals of relative Specialties

Br J Oral Maxillofac Surg. 2014 May; 52(5):387-91. Epub 2014 Mar 27

Evidence based management of Bell's palsy

McCaul JA, Cascarini L, Godden D, Coombes D, Brennan PA, Kerawala CJ

Τεκμηριωμένη διαχείριση της ιδιοπαθούς παράλυσης του Bell

Οκτώ χρόνια μετά την περιγραφή του προσωπικού νεύρου το 1821, ο Σκωτσέζος χειρουργός Charles Bell παρουσίασε τρείς περιπτώσεις δυσλειτουργίας του νεύρου, δύο ιδιοπαθούς αιτιολογίας και μια οφειλόμενη σε όγκο της παρωτίδας. Έκτοτε η ιδιοπαθής παράλυση του προσωπικού νεύρου έγινε γνωστή ως παράλυση του Bell (Bell's Palsy).
Η νόσος χαρακτηρίζεται από αιφνίδια έναρξη και μονόπλευρη αδυναμία του κατώτερου κινητικού νευρώνα του προσωπικού νεύρου χωρίς την ανεύρεση κάποιου αιτιολογικού παράγοντα. Συνοδά κλινικά ευρήματα μπορεί να είναι η παρουσία πόνου οπισθωτιαία με αντανάκλαση στην τραχηλική και ινιακή χώρα, μειωμένη ανοχή στο θόρυβο και ομόπλευρη διαταραχή της γεύσης. Η επίπτωση της νόσου κυμαίνεται μεταξύ 11-40/100.000 πληθυσμού/χρόνο και η πιθανότητα προσβολής ενός ατόμου σε όλη τη διάρκεια της ζωής του υπολογίζεται πώς είναι 1/60. Οι περισσότερες περιπτώσεις θα αυτοϊαθούν χωρίς υπολειπόμενη δυσλειτουργία. Ένα ποσοστό θα έχει σχεδόν φυσιολογική λειτουργία και σε ένα μικρό ποσοστό θα εγκατασταθεί μόνιμη δυσλειτουργία της 7ης εγκεφαλικής συζυγίας με σοβαρού βαθμού αδυναμία, συνκινησία και σπαστικότητα των προσωπικών μυών.
Πόνος στην προσωπική περιοχή έχει επίσης αναφερθεί αλλά δεν αποτελεί καθολικό κλινικό σημείο. Η δε τελική αποκάτασταση του ασθενούς σχετίζεται άμεσα με τη βαρύτητα της μυικής αδυναμίας κατά την εμφάνιση των συμπτωμάτων.
Η παθογένεση της νόσου φαίνεται να σχετίζεται πιο ισχυρά με τον ιό του απλού έρπη, ο οποίος είναι υπεύθυνος για την πρόκληση οιδήματος στο προσωπικού νεύρο. Το οίδημα που προκαλείται έχει επιβεβαιωθεί κλινικά από τις επέμβασεις αποσυμπίεσης στην περιοχή του βελονομαστοειδούς τρήματος, ενώ DNA των ιών HSV & VZV έχει απομονωθεί από ενδονευρικό υγρό προσωπικού νεύρου ασθενών με παράλυση Bell. Άλλοι παθογενετικοί μηχανισμοί όπως η ισχαιμία, αυτοάνοσες νόσοι και η κληρονομικότητα έχουν επίσης προταθεί ως πιθανοί αιτιολογικοί παράγοντες της νόσου.
Η διάγνωση της παράλυσης Bell τίθεται κλινικά. Χαρακτηρίζεται από αιφνίδια έναρξη & ταχεία εξέλιξη. Μπορεί να συνοδεύεται από υπερακουσία, διαταραχή της γεύσης και επηρεασμένη λειτουργία του ομόπλευρου δακρυικού αδένα. Η αίσθηση πληρότητας του ωτός ή πόνος στην περιοχή μπορεί να προηγηθεί της έναρξης της μυικής αδυναμίας.
Κλινικά σημεία αποτελούν η μονόπλευρη μυική αδυναμία των μιμικών μυών όλου του προσωπού και του πλατύσματος στον τράχηλο. Παρατηρείται βλεφαρόπτωση και πτώση της γωνίας του στόματος με ταυτόχρονη ασαφοποίηση της ρινοχειλικής αύλακας. Το σημείο του Bell, που εμφανίζεται με την προς τα άνω περιστροφή του βολβού κατά την προσπάθεια σύγκλεισης των βλεφάρων, παρατηρείται σε ποσοστό 75% των περιπτώσεων.
Σε περίπτωση φυσιολογικής λειτουργίας των ανώτερων κλάδων του προσωπικού νεύρου θα πρέπει να αποκλειστεί η νόσος του ανώτερου κινητικού νευρώνα. Συστηματικός κλινικός έλεγχος θα πρέπει να διενεργείται σε κάθε περίπτωση, για την πιθανότητα ανεύρεσης όγκων στην περιοχή. Η πιθανότητα νόσου Lyme, ειδικά σε ενδημικές περιοχές, θα πρέπει να αποκλειστεί με διενέργεια ορολογικής εξέτασης για ανεύρεση αντισωμάτων Borrelia burgdoferi.
Οι περισσότεροι ασθενείς με ιδιοπαθή παράλυση του προσωπικού νεύρου παρουσιάζουν πλήρη αυτοΐαση με αποκατάσταση της μυϊκής λειτουργίας. Ως εκ τούτου η θεραπεία των ασθενών αυτών, έχει σκοπό να μειώσει

την πιθανότητα υπολειπόμενης δυσλειτουργίας των μιμικών μυών και να μειώσει τον κίνδυνο εμφάνισης επιπλοκών όπως η μέτρια-βαρειά μυική αδυναμία του προσώπου, η συνκινησία, η δυσλειτουργία του αυτόνομου (ημιπροσωπικός σπασμός, Κροκοδείλια δάκρυα) και η ρίκνωση των προσωπικών μυών.
Λόγω δυσλειτουργίας της κινητικότητας των βλεφάρων και της μειώμενης έκκρισης δακρύων θα πρέπει να ληφθούν άμεσα μέτρα για την προστασία του κερατοειδούς, όπως η σύγκλειση των βλεφάρων με ειδικό επιπωματισμό και η συχνή εφύγρανση του επιπεφυκότα.
Διάφορες θεραπείες έχουν προταθεί για την αντιμετώπιση της νόσου. Η χειρουργική θεραπεία με αποσυμπίεση του νεύρου στην περιοχή του βελονομαστοειδούς τρήματος δεν θα πρέπει να διενεργείται καθότι έχει πλέον αποδειχθεί ότι δεν προσφέρει σημαντικό θεραπευτικό όφελος. Ο βελονισμός και η φυσιοθεραπεία έχουν χρησιμοποιθεί αλλά η μετα-ανάλυση της βιβλιογραφίας δεν έχει αναδείξει σημαντικό θεραπευτικό όφελος απο την εφαρμογή τους. Οι ασκήσεις των προσωπικών μυών μπορεί να παρουσιάζουν κάποιο όφελος σε κάποιες πριπτώσεις οξείας νόσου αλλα χρειάζονται περισσότερες μελέτες για να αποδειχθεί αυτό.
Σε μια μελέτη η χρήση υπερβαρικού οξυγόνου και εικονικού φαρμάκου (Placebo) παρουσιάσε σημαντικότερο θεραπευτικό όφελος έναντι της απο του στόματος χορηγησης πρεδνιζολόνης. Όμως λόγω προβληματικού σχεδιασμού της μελέτης δεν κρίθηκε ασφαλής η εξαγωγή τελικών συμπερασμάτων. Περαιτέρω κλινικές μελέτες για επιβεβαίωση των αποτελεσμάτων είναι απαραίτητες.
Δεδομένου ότι η φλεγμονή και ιδιαίτερα το οίδημα του προσωπικού νεύρου αποτελεί το κλειδί της παθοφυσιολογίας της νόσου, η χρήση κορτικοστεροειδών για τη θεραπεία της νόσου έχει μελετηθεί εκτενώς. Απο τις μεταναλύσεις της τρέχουσας βιβλιογραφίας προκύπτουν τα παρακάτω συμπεράσματα. 1. Η χορήγηση κορτικοστεροειδών μειώνει σημαντικά την πιθανότητα υπολειπόμενης μυικής αδυναμίας, της δυσκινησίας και της δυσλειτουργίας του αυτόνομου στην περιοχή του προσωπικού v. 2. Η έναρξη της θεραπείας θα πρέπει να γίνεται το συντομότερο δυνατό κατά το δυνατόν τις πρώτες 72 ώρες 3. Η χρήση κορτικοστερόειδων έναντι εικονικού φαρμάκου δεν ανέδειξε αυξημένη πιθανότητα παρενεργείων.
Τέλος η χρήση αντιικών φαρμάκων (aciclovyr, valaciclovir) για τη θεραπεία της παράλυσης Bell βασίστηκε στην ανέυρεση του ιού στην περιοχή του προσωπικού νεύρου και στην υπόθεση ότι η εξάλειψη του ιού θα συνοδεύετο από μείωση της φλεγμονής και του οιδήματος στην περιοχή του νεύρου. Από τη μετα-ανάλυση της βιβλιογραφίας προέκυψε ότι συγκρινόμενα με τα κορτικοστεροειδή τα αντιικά φάρμακα παρουσίασαν σημαντικά μειώμενο θεραπευτικό όφελος.

Επιμέλεια – Απόδοση: Ε. Καλφαρέντζος

Br J Oral Maxillofac Surg (2015), dx.doi.org/10.1016/j.bjoms.2014.10.014

Magnetic resonance imaging: a useful tool to distinguish between keratocystic odontogenic tumours and odontogenic cysts

FA Probst, M Probst, Ch Pautke, E Kaltsi, S Otto, S Schiel, M Troeltzsh, M Ehrenfeld, CP Cornelius, UG Müller-Lisse

Μαγνητική τομογραφία: ένα χρήσιμο εργαλείο για τη διαφοροδιάγνωση κερατοκυστικών οδοντογενών όγκων και οδοντογενών κύστεων

Οι κυστικές αλλοιώσεις της κάτω γνάθου είναι συχνές στη Γναθοπροσωπική Χειρουργική, αλλά συνήθως ανακαλύπτονται τυχαία κατά τη διάρκεια ακτινογραφικού ελέγχου. Η διαφορική διάγνωση αφορά κυρίως οδοντογενείς κύστεις, κερατινοκυστικούς οδοντογενείς όγκους, αδαμαντινοβλαστώματα, μη οδοντογενείς κύστεις, άλλα οδοντογενή νεοπλάσματα ή απλές οστικές κύστεις. Η προεγχειρητική διάγνωση είναι σημαντική γιατί ενώ η πλειοψηφία των βλαβών αντιμετωπίζεται με απλή εκπυρήνιση, κάποιες περιπτώσεις εμφανίζουν τοπικά επιθετική συμπεριφορά και απαιτούν ευρύτερη εκτομή για να αποφευχθεί η τοπική υποτροπή.
Καθώς ο συνήθης ακτινογραφικός έλεγχος (πανοραμική ακτινογραφία, CT) δεν δίνει επαρκείς πληροφορίες για τη διάγνωση των κυστικών αλλοιώσεων, η Μαγνητική Τομογραφία (MRI) παρουσιάζει αυξανόμενο ενδιαφέρον και έχουν ήδη δημοσιευθεί μελέτες για την χρήση της στη διαφοροδιάγνωση μεταξύ αδαμαντινοβλαστώματος και κερατινοκυστικών οδοντογενών όγκων με βάση το βαθμό ομοιογένειας του περιεχομένου των αλλοιώσεων.
Η παρούσα μελέτη έχει σκοπό να διερευνήσει τις διαφορές στο τοίχωμα των κυστικών αλλοιώσεων, αλλά και να διασταυρώσει τα αποτελέσματα των προηγούμενων δημοσιευμένων μελετών. Έγινε αναδρομική μελέτη 20 ασθενών με κύστεις της κάτω γνάθου, στους οποίους προεγχειρητικά είχε γίνει MRI, και το αποτέλεσμα της ιστολογικής εξέτασης ήταν κερατοκυστικός οδοντογενής όγκος σε 10 περιπτώσεις και οδοντογενής κύστη στις υπόλοιπες 10. Ο απεικονιστικός έλεγχος με MRI περιλάμβανε εγκάρσιες τομές T1-weighted και T2-weighted, με πάχος τομής 4mm, καθώς και εγκάρσιες και στεφανιαίες τομές με την τεχνική fat-suppressed short-tau-inversion-recovery (STIR). Επιπλέον, μετά τη χορήγηση σκιαγραφικού (gadolinium-DTPA) ελήφθησαν εγκάρσιες και στεφανιαίες τομές με την τεχνική frequency-selective fat-suppressed T1-weighted.
Η ανάλυση των εικόνων έγινε από δύο ακτινολόγους ξεχωριστά, οι οποίοι δεν γνώριζαν την ιστολογική διάγνωση. Τους ζητήθηκε να αξιολογήσουν την ένταση σήματος και την ομογένεια στις επιμέρους λήψεις, τόσο του περιεχομένου όσο και του τοιχώματος της κάθε αλλοί-

ωσης. Επιπλέον τους ζητήθηκε να θέσουν διάγνωση με βάση τον συμπαγή ή κυστικό χαρακτήρα της κάθε αλλοίωσης, την εντόπιση, και τη διάμετρο του τοιχώματος. Η στατιστική ανάλυση των αποτελεσμάτων έγινε με τη χρήση two-tailed Fisher's exact test, ενώ η αξιοπιστία των ευρημάτων ανάμεσα στους δύο αξιολογητές υπολογίστηκε με τη χρήση των συντελεστών Cohen's kappa coefficient και Spearman's rank correlation coefficient.

Τα αποτελέσματα έδειξαν μια τάση προς ενδιάμεση ένταση σήματος στις T1-weighted και υψηλή ένταση σήματος στις T2-weighted λήψεις, τόσο στους κερατινοκυστικούς οδοντογενείς όγκους όσο και στις οδοντογενείς κύστεις. Συνεπώς δεν ήταν δυνατή η διαφορική διάγνωση με βάση την ένταση σήματος. Όσον αφορά την ομογένεια, οι κερατοκυστικοί οδοντογενείς όγκοι εμφάνισαν μεγαλύτερη ετερογένεια σε σχέση με τις οδοντογενείς κύστεις. Αυτό παρατηρήθηκε σαφέστερα στις λήψεις T1 χωρίς σκιαγραφικό, αλλά ο συντελεστής αξιοπιστίας μεταξύ των αξιολογητών ήταν μικρός και απαιτείται περαιτέρω διερεύνηση.

Όσον αφορά το τοίχωμα της αλλοίωσης, σύμφωνα με τα αποτελέσματα της μελέτης, οι κερατοκυστικοί οδοντογενείς όγκοι παρουσίασαν χαμηλή ένταση σήματος στην ενίσχυση του τοιχώματος (μικρή απορρόφηση σκιαγραφικού) ενώ οι οδοντογενείς κύστεις παρουσίασαν υψηλή ένταση σήματος (μεγάλη απορρόφηση σκιαγραφικού). Η διαφορά αυτή ήταν στατιστικά σημαντική και στους δύο αξιολογητές και συνεπώς θεωρείται σημαντικός παράγοντας διαφοροδιάγνωσης. Επιπλέον, οι περισσότερες οδοντογενείς κύστεις εμφάνισαν ομογένεια του τοιχώματος, ενώ οι κερατοκυστικοί οδοντογενείς όγκοι παρουσίασαν άλλοτε ομογενές και άλλοτε ετερογενές τοίχωμα.

Συμπερασματικά, η μελέτη απέδειξε ότι η Μαγνητική Τομογραφία μπορεί να διαφοροδιαγνώσει οδοντογενείς κύστεις από κερατοκυστικούς οδοντογενείς όγκους. Αυτό όμως ίσως δεν είναι δυνατό σε κάθε περίπτωση, καθώς με βάση την παρούσα μελέτη δεν μπορεί να καθοριστεί η ευαισθησία ή η ειδικότητα της μεθόδου, δεδομένου ότι έγινε προεπιλογή των ασθενών με βάση τη σαφή ιστολογική διάγνωση και χρησιμοποιήθηκαν διαφορετικής ισχύος Μαγνητικοί Τομογράφοι, οι οποίοι παρουσιάζουν διαφορά στην ένταση σήματος μεταξύ τους. Χρειάζεται περαιτέρω έρευνα για τη βελτιστοποίηση της μεθόδου προκειμένου να αυξηθεί η αξιοπιστία της.

Επιμέλεια – Απόδοση: Ηλίας Χρονάς

Οδηγίες για τους συγγραφείς

Το περιοδικό ακολουθεί τις υποδείξεις της Διεθνούς Επιτροπής των Εκδοτών Ιατρικών Περιοδικών (BMJ 302: 338-341, 191).
Η έκδοση του Περιοδικού είναι δίγλωσση, Ελληνική και Αγγλική. Την μετάφραση των επιστημονικών εργασιών στα Αγγλικά ή Ελληνικά αναλαμβάνει η Συντακτική Ομάδα του Περιοδικού ενώ είναι ευπρόσδεκτες και οι μεταφρασμένες εργασίες.
Το περιοδικό δέχεται πρωτότυπες εργασίες που αφορούν θέματα κυρίως Στοματικής και Γναθοπροσωπικής Χειρουργικής, αλλά και συναφών γνωστικών αντικειμένων όπως Στοματολογίας, Διαγνωστικής και Ακτινολογίας, Αναισθησιολογίας και Εμφυτευματολογίας.
Οι ακόλουθοι τύποι επιστημονικών εργασιών γίνονται δεκτές, αφού προηγηθεί κρίση τους από την Επιστημονική Ομάδα του περιοδικού:
Α) Βιβλιογραφικές Ανασκοπήσεις συνολικής έκτασης μέχρι 20 δακτυλογραφημένες σελίδες,
Β) Ερευνητικές Εργασίες, κλινικές και εργαστηριακές, μέχρι 10 σελίδες
Γ) Ενδιαφέρουσες Περιπτώσεις καλά τεκμηριωμένες, μέχρι 4 συνολικά σελίδες.
Δημοσιεύονται επίσης επιστολές προς τον Διευθυντή Σύνταξης, καθώς και ολιγόλογες εργασίες- προτάσεις για τη στήλη «Πρακτικές Λύσεις και Τεχνικές».
Οι εργασίες που υποβάλλονται δε θα πρέπει να έχουν δημοσιευθεί ούτε να βρίσκονται υπό κρίση για δημοσίευση σε άλλα περιοδικά, ενώ ο Διευθυντής Σύνταξης διατηρεί όλα τα δικαιώματα (copyright) των εργασιών που έγιναν δεκτές και πρόκειται να δημοσιευθούν στο περιοδικό.
Προς τον Διευθυντή Σύνταξης αποστέλλεται όλο το υλικό της εργασίας σε ηλεκτρονική μορφή με e-mail (το κείμενο θα πρέπει να είναι δακτυλογραφημένο με διπλό διάστημα) σε αρχείο Microsoft Word.
Πιο συγκεκριμένα για κάθε εργασία υποβάλλονται τα ακόλουθα μέρη που αρχίζουν σε ξεχωριστή σελίδα:
- Επιστολή υποβολής εργασίας στον Διευθυντή Σύνταξης
- Σελίδες τίτλου
- Περίληψη και Λέξεις - κλειδιά
- Κυρίως κείμενο
- Βιβλιογραφία
- Πίνακες - Εικόνες - Λεζάντες φωτογραφιών
- Βεβαίωση αποδοχής δημοσίευσης της εργασίας από όλους τους συγγραφείς

- Οι σελίδες τίτλου περιέχουν στα Ελληνικά και Αγγλικά:
α) Μια σελίδα με τον τίτλο του άρθρου μόνο (για τους κριτές)
β) Μια σελίδα με όλες τις πληροφορίες για την εργασία: τον τίτλο, το ονοματεπώνυμο και τους επιστημονικούς τίτλους των συγγραφέων, το κέντρο απ' όπου προέρχεται η εργασία και τον Διευθυντή του, τα στοιχεία (όνομα, διεύθυνση, τηλέφωνο, fax και e-mail) του συγγραφέα που είναι υπεύθυνος για την αλληλογραφία. Αναφέρονται επίσης τυχόν πηγές χρηματοδότησης της εργασίας και ευχαριστίες.
Η Περίληψη και οι λέξεις – κλειδιά στα Ελληνικά και Αγγλικά περιέχουν:
Σύντομη παρουσίαση της εργασίας (μέχρι 200 λέξεις). Στις Βιβλιογραφικές Ανασκοπήσεις η περίληψη αναφέρει εν συντομία το περιεχόμενο της ανασκόπησης. Στις Ερευνητικές Εργασίες η περίληψη είναι δομημένη, με εισαγωγή, σκοπό, υλικό, μέθοδο, αποτελέσματα και συμπεράσματα. Στις Ενδιαφέρουσες Περιπτώσεις η περίληψη περιλαμβάνει μικρή εισαγωγή και περιγραφή της περίπτωσης. Στο τέλος της περίληψης αναγράφονται οι λέξεις - κλειδιά.

Το κυρίως κείμενο ανάλογα με το τύπο της εργασίας περιέχει τα ακόλουθα:
Α) Βιβλιογραφικές Ανασκοπήσεις: η εργασία χωρίζεται σε κεφάλαια με αντίστοιχους τίτλους ανάλογα με το θέμα και κατά την κρίση των συγγραφέων. Η εργασία ολοκληρώνεται με τα συμπεράσματα.
Β) Ερευνητικές Εργασίες: η εργασία περιλαμβάνει εισαγωγή, σκοπό, υλικό και μέθοδο, αποτελέσματα, συζήτηση και συμπεράσματα.
Γ) Ενδιαφέρουσες Περιπτώσεις: η εργασία περιλαμβάνει εισαγωγή, περιγραφή της περίπτωσης και συζήτηση - συμπεράσματα.
Δεν πρέπει να αναφέρονται στο κείμενο πληροφορίες για την προέλευση της εργασίας, προκειμένου να αποστέλλεται στους κριτές ανώνυμα.
Οι βιβλιογραφικές παραπομπές στο κείμενο γίνονται με την πλήρη αναφορά των ονομάτων όταν πρόκειται για έναν ή δύο συγγραφείς μόνο, ακολουθούμενα από το έτος δημοσίευσης της αντίστοιχης εργασίας σε παρένθεση, π.χ. (Pogrel, 2003 ή Taylor και Smith, 1995). Όταν οι συγγραφείς είναι περισσότεροι από δύο τότε

Guide for Authors

These instructions are in accordance with the International Committee to Medical Journal Editors: Editors Uniform requirements for manuscripts submitted to biomedical journals, (BMJ 302: 338-341, 191).
The present publication is bilingual, Greek and English. Papers are translated into English or Greek by the Journal's Editorial Board.
Papers should be original and focus on topics related mainly to Oral and Maxillofacial Surgery, as well as on relevant subjects such as Oral Pathology, Diagnostics and Radiology, Anaesthesiology and Implantology.
The following contributions will be accepted for publication, after having been reviewed by the Journal's Scientific Board:
A) Literature Reviews, up to 20 typewritten pages
B) Research Papers, clinical or laboratory, up to 10 pages
C) Well-documented Case Reports of special interest, up to 4 pages
Letters to the Editor-in-Chief, as well as short papers-proposals for the column "Practical Solutions and Technical Notes", are also accepted for publication.
Submitted papers should be unpublished and not under consideration for publication by other journals. The Editor-in-Chief retains all copyrights in the papers that have been accepted for publication in the Journal.
Authors are requested to submit electronically by e-mail their papers (text and illustrations) to the Editor-in-Chief (typed in double spacing), in the form of a Microsoft Word document.

More specifically, papers should be submitted as follows, with each section starting on a different page:
- Letter of submission to the Editor-in-Chief
- Title page
- Summary and Keywords
- Text
- References
- Tables – Illustrations
- Captions to illustrations
- Permission to publish the paper by all its authors

Title page should include the following information in English:
a) A page mentioning the title of the article only for the Reviewers
b) A page giving all the information about the paper: title of the article, full name and academic degrees of each author, name of the originating institution, contact details of the author responsible for correspondence (name, address, telephone, fax number and e-mail address), as well as any sources used to support the study presented and acknowledgements.

The sections Summary and Keywords should include:
A short presentation of the paper (up to 200 words). In Literature Reviews, the summary should summarise the contents of the review. In Research Papers, the summary should be structured in the following way: introduction, aim, material and methods, results and conclusions. In Case Reports, the summary should include a short introduction and the description of the case.
Key words should be given at the end of the summary.

Depending on the type of the paper, the text should include the following:
A) Literature Reviews: the paper should be divided into chapters bearing titles related to their topic, as the authors desire. Finally, the paper should present their conclusions.
B) Research Papers: the paper should include the following parts: introduction, aim, material and methods, results, discussion and conclusions.
C) Case Reports: the paper should include the following parts: introduction, presentation of the case and discussion - conclusions.
The text should not provide information about the origin of the paper, so that the authors will remain anonymous to the reviewers.
As far as references are concerned, up to 2 authors will be named in full every time they are cited, followed by the year of the respective publication in parentheses, e.g. (Pogrel, 2003 or Taylor and Smith, 1995). When there are more than

αναφέρεται μόνο ο πρώτος ακολουθούμενος από τις λέξεις «και συν.» και την αντίστοιχη χρονολογία, π.χ. (Taylor και συν. 1995).
Εάν ο ίδιος συγγραφέας αναφέρεται σε διαφορετικές εργασίες με τον ίδιο χρόνο δημοσίευσης τότε μετά τη χρονολογία προστίθεται το γράμμα α, β, γ κλπ. π.χ. (Taylor 1995α, 1995β). Η ίδια διαδικασία ακολουθείται και κατά τη διαμόρφωση της λίστας της βιβλιογραφίας.
Οι βιβλιογραφικές παραπομπές Ελληνικών ονομάτων από ελληνικά περιοδικά αναφέρονται στα Αγγλικά, ενώ οι παραπομπές από Ελληνικά συγγράμματα στα Ελληνικά.
Όταν στο κείμενο γίνεται αναφορά πολλών συνεχόμενων παραπομπών, αυτές παρατίθενται με χρονολογική σειρά, π.χ. (Hansson και συν. 1983, Ishibashi και συν. 1995, Widmalm και συν. 1994, Wiberg και Wanman, 1998, Emshoff και συν. 2002, Toure και συν. 2005, Alexiou και συν. 2009).

Η Βιβλιογραφία
Όλοι οι συγγραφείς που αναφέρονται στο κείμενο περιλαμβάνονται στη βιβλιογραφία και αντίστροφα. Η αναφορά γίνεται με αλφαβητική ταξινόμηση και ακολουθεί τον εξής τύπο: Taylor JP, Morgan PH, Smith TY: Oral focal mucinosis. Science 189:503-506, 1998
Όταν γίνεται αναφορά σε σύγγραμμα, εγχειρίδιο κλπ. τότε ακολουθείται ο εξής τύπος: Taylor JP: Oral focal mucinosis, In: Morgan and Smith: Oral Pathology. Mosby 1989, pp. 509-512
Οι αναφορές σε Ελληνικά περιοδικά, γίνονταιι στα Αγγλικά, όπως αναγράφονται στην Αγγλική σελίδα του περιοδικού: π.χ.: Nicomidis CG, Papadopoulos LK: Acanthosis. Hellenic Arch Oral Maxillofac Surg 12: 234-245, 2010
Οι αναφορές σε Ελληνικά συγγράμματα γίνονται στα Ελληνικά, όταν δεν υπάρχει ταυτότητα του βιβλίου στα Αγγλικά και συσσωματώνονται στην υπάρχουσα αλφαβητική Αγγλική βιβλιογραφία: π.χ.: Παπαδοπουλος ΜΝ: Χειρουργική. Ιατρικές εκδόσεις 2008, σελ. 345-346

Οι Πίνακες
Αναφέρονται όλοι στο κείμενο και είναι δακτυλογραφημένοι στην πινακογραφία των προγραμμάτων Word ή Excel. Ο τίτλος τους δακτυλογραφείται πάνω από τον πίνακα, ενώ επεξηγήσεις παρατίθενται κάτω από τον πίνακα.

Οι Εικόνες
Οι φωτογραφίες, τα σχήματα, τα διαγράμματα και τα ιστογράμματα αναφέρονται στο κείμενο ως εικόνες και αριθμούνται ενιαία. **Οι έγχρωμες εικόνες εκτυπώνονται χωρίς επιβάρυνση του συγγραφέα.** Όλα τα ανωτέρω κατατίθενται σε ηλεκτρονική μορφή. Οι ψηφιακές απεικονήσεις θα πρέπει να έχουν ανάλυση τουλάχιστον 300 dpi και διάσταση μιας πλευράς τουλάχιστον 7 cm. Η αποθήκευση να είναι σε μορφή JPG.
Χρήση ήδη δημοσιευμένου φωτογραφικού υλικού επιβάλλεται να επισημαίνεται με σαφή αναφορά της πηγής προέλευσης στη λεζάντα, και όχι με δείκτη, ενώ παράλληλα θα πρέπει να υπάρχει η σχετική έγγραφη άδεια.

Οι Λεζάντες των εικόνων
Όλες οι εικόνες συνοδεύονται από λεζάντες που περιέχουν τις απαραίτητες επεξηγήσεις. Οι λεζάντες γράφονται με τον αύξοντα αριθμό τους σε ξεχωριστή σελίδα.

two authors, then only the name of the first is cited, followed by the phrase "et al." and the year of publication, e.g. (Taylor et al. 1995).
If the same author is cited in the text with different papers in the same year, a small letter should be added to the year: a, b, c etc., e.g. (Taylor 1995a, 1995b). The same letters should also be mentioned in the reference list.
When several publications are cited one after the other, begin with the oldest and end with the most recent, e.g. (Hansson et all. 1983, Ishibashi et all. 1995, Widmalm et all. 1994, Wiberg and Wanman, 1998, Emshoff et all. 2002, Toure et all . 2005, Alexiou et all. 2009).

References
All authors cited in the text must be included in the reference list and vice versa. The reference list must appear in alphabetical order and in the following style: Taylor JP, Morgan PH, Smith TY: Oral focal mucinosis. Science 189:503-506, 1998
When citing from books, text-books etc. use the following style: Taylor JP: Oral focal mucinosis, In: Morgan and Smith: Oral Pathology. Mosby 1989, pp. 509-512

Tables
All tables should be cited in the text. They should be presented either in Word or in Excel. The title of each table should appear above the table, and any explanations at the bottom.

Illustrations
Photographs, figures, diagrams and histograms should be cited in the text as figures, using a single numbering sequence. **Colour illustrations are printed without any charge.** All the above should be submitted electronically.
The resolution of digital illustrations should be at least 300 dpi, while one of their sides should be at least 7cm. They should be saved as JPG files on the CD.
Written permission to use photographic material that has already been published must be obtained, and the sources should be mentioned clearly in the respective captions – not with the use of an index.

Captions to illustrations
All illustrations should be accompanied by descriptive captions. Captions should be mentioned in ascending order, on a separate sheet.

Υποβολή εργασιών μόνο ηλεκτρονικά
στο e-mail: archives@haoms.org

Paper submission electronically only
to the e-mail: archives@haoms.org

Έρχεται...

...η απόλυτη Οδοντιατρική Έκθεση!

dental Αθήνα **2015**

Πλούσια - Ενημερωμένη -
Ανταποκρίνεται στις ανάγκες του σήμερα,
διαμορφώνει τις απαιτήσεις του αύριο!

23-25 Οκτωβρίου 2015

ΠΑΝΕΛΛΗΝΙΟΣ ΣΥΛΛΟΓΟΣ ΕΜΠΟΡΩΝ ΕΙΣΑΓΩΓΕΩΝ
ΟΔΟΝΤΙΑΤΡΙΚΩΝ-ΟΔΟΝΤΟΤΕΧΝΙΚΩΝ ΕΙΔΩΝ

Εκθεσιακό & Συνεδριακό Κέντρο
HELEXPO MAROUSI
Λεωφόρος Κηφισίας 39, Μαρούσι