Φλεγμονώδης μυοϊνοβλαστικός όγκος άνω γνάθου Παρουσίαση περίπτωσης

Δημοσθένης ΗΓΟΥΜΕΝΑΚΗΣ[1], Χρήστος ΚΡΑΣΑΔΑΚΗΣ[2], Ελένη ΠΑΡΑΡΑ[3], Κωνσταντίνος ΜΟΥΡΟΥΖΗΣ[4], Γεώργιος ΚΑΝΕΛΛΗΣ[5], Θεοδώρα ΓΚΟΥΜΑ-ΠΑΠΑΔΑΚΗ[6], Γεώργιος ΡΑΛΛΗΣ[7]

Τμήμα Στοματικής και Γναθοπροσωπικής Χειρουργικής. Γενικό Νοσοκομείο Αττικής «ΚΑΤ»
(Συντονιστής Διευθυντής: Γ. Ράλλης) και Αιμοπαθολογοανατομικό Εργαστηρίο Γ.Ν.Α. «Ο Ευαγγελισμός»
(Συντονίστρια Διευθύντρια: Θεοδώρα Γκούμα-Παπαδάκη)

Inflammatory myofibroblastic tumor of the maxilla A case report

Dimosthenis IGOUMENAKIS, Christos KRASADAKIS, Eleni PARARA, Constantinos MOUROUZIS, George KANELLIS, Theodora GOUMA-PAPADAKI, George RALLIS

Department of Oral and Maxillofacial Surgery, General Hospital of Attica "KAT"
(Director and Head: Dr G. Rallis)
and Hemopathology Laboratory, General Hospital of Athens "O Evangelismos"
(Director and Head: Theodora Gouma-Papadaki)

Ενδιαφέρουσα περίπτωση
Case report

ΠΕΡΙΛΗΨΗ: Ο φλεγμονώδης μυοϊνοβλαστικός όγκος αποτελεί καλοήθη βλάβη, άγνωστης αιτιολογίας, η οποία εμφανίζεται κυρίως κατά τις δύο πρώτες δεκαετίες της ζωής. Το όργανο που προσβάλλεται συχνότερα είναι ο πνεύμονας, ενώ η προσβολή της κεφαλής και του τραχήλου είναι σπάνια, συνιστώντας ένα ποσοστό 14-18% των εξωπνευμονικών εντοπίσεων.
Σκοπός του παρόντος άρθρου είναι η παρουσίαση μιας ασυνήθιστης περίπτωσης φλεγμονώδους μυοϊνοβλαστικού όγκου, ο οποίος παρουσιάστηκε στην άνω γνάθο ασθενούς 72 ετών.

ΛΕΞΕΙΣ ΚΛΕΙΔΙΑ: φλεγμονώδης μυοϊνοβλαστικός όγκος, φλεγμονώδης ψευδοόγκος, όγκος άνω γνάθου, εκτομή.

SUMMARY: The inflammatory myofibloblastic tumor is a benign lesion of unknown etiology, which occurs primarily in the first two decades of life. The organ mostly affected is the lung, while involvement of the head and neck is rare, accounting for a 14-18% of the extrapulmonary localization.
Aim of the present paper is the presentation of an unusual case of inflammatory myofibloblastic tumor, which ensued at the maxilla of a 72-year-old patient.

KEY WORDS: inflammatory myofibloblastic tumor, inflammatory pseudotumor, maxillary tumor, excision.

[1]*ΣΓΠΧ*
[2]*Ειδικευόμενος Ιατρός Τμήματος ΣΓΠΧ, Γ.Ν.Α. «ΚΑΤ»*
[3]*Επιμελήτρια Β΄ Τμήματος ΣΓΠΧ, Γ.Ν.Α. «ΚΑΤ»*
[4]*Επιμελητής Α΄ Τμήματος ΣΓΠΧ, Γ.Ν.Α. «ΚΑΤ»*
[5]*Επιμελητής Β΄ Αιμοπαθολογοανατομικού Εργαστηρίου Γ.Ν.Α. «Ο Ευαγγελισμός»*
[6]*Συντονίστρια Διευθύντρια Αιμοπαθολογοανατομικού Εργαστηρίου Γ.Ν.Α. «Ο Ευαγγελισμός»*
[7]*Συντονιστής Διευθυντής Τμήματος ΣΓΠΧ, Γ.Ν.Α. «ΚΑΤ»*

Παρελήφθη: 10/8/2014 - Έγινε δεκτή: 10/5/2015

Paper received: 10/8/2014 - Accepted: 10/5/2015

ΕΙΣΑΓΩΓΗ

Ο φλεγμονώδης μυοϊνοβλαστικός όγκος (ΦΜΟ) αποτελεί καλοήθη βλάβη άγνωστης αιτιολογίας, που στο παρελθόν είχε ονομαστεί «ψευδοόγκος», επειδή κλινικά και απεικονιστικά προσομοιάζει με κακοήθη όγκο (Eley και Watt-Smith, 2010). Προσβάλλει κυρίως τους πνεύμονες, ενώ άλλες εντοπίσεις όπως τα ενδοκοιλιακά σπλάγχνα, η κεφαλή και ο τράχηλος, είναι σπανιότερες. Συγκεκριμένα, οι ΦΜΟ της κεφαλής και του τραχήλου συνιστούν το 14-18% των εξωπνευμονικών περιπτώσεων (Brooks και συν. 2005, Salgueiredo-Giudice και συν. 2011). Ο ΦΜΟ εμφανίζεται συνήθως κατά τις δύο πρώτες δεκαετίες της ζωής, ενώ μετά την ηλικία των 30 ετών διαγιγνώσκεται σπάνια (Dimitrakopoulos και συν. 2007).
Στο παρόν άρθρο παρουσιάζουμε μια ενδιαφέρουσα περίπτωση ενός ΦΜΟ άνω γνάθου σε ασθενή 72 ετών.

ΠΕΡΙΓΡΑΦΗ ΠΕΡΙΠΤΩΣΗΣ

Γυναίκα 72 ετών προσήλθε στα Εξωτερικά Ιατρεία του Τμήματος ΣΓΠΧ του Νοσοκομείου ΚΑΤ, παραπονούμενη για διόγκωση στην αριστερή παρειά που παρατήρησε πριν δύο μήνες περίπου. Η ασθενής είχε ελεύθερο ιατρικό και οδοντιατρικό ιστορικό, ήταν απύρετη και δεν ανέφερε άλλα συμπτώματα. Από την κλινική εξέταση διαπιστώθηκε διόγκωση, η οποία εκτεινόταν από τη ρινοπαρειακή αύλακα μέχρι την αριστερή παρειά (Εικ. 1) και η οποία προέβαλε ενδοστοματικά στην ουλοπαρειακή αύλακα της περιοχής των προγομφίων και γομφίων της άνω γνάθου. Στην ψηλάφηση η διόγκωση είχε

INTRODUCTION

The inflammatory myofibroblastic tumour (IMT) is a benign lesion of unknown etiology, originally named "pseudotumour", due to its clinical and radiologic resemblance to malignant tumours (Eley and Watt-Smith, 2010). It affects predominantly the lungs, whereas other locations, such as the intra-abdominal viscera, the head and the neck are less frequently affected. The head and neck is involved in approximately 14%-18% of extrapulmonary cases (Brooks et al. 2005, Salgueiredo-Giudice et al. 2011). IMT ensues most commonly in the first two decades of life. Actually it is rarely diagnosed over the age of thirty years (Dimitrakopoulos et al. 2007).
In the present article we present an interesting case of a maxillary IMT, in a 72-year-old patient.

CASE REPORT

A 72-year-old female attended the Outpatient Clinic of the OMFS Department, of the KAT General Hospital, complaining of a swelling in the left cheek, which she observed about two months earlier. The patient had a free medical and dental history, was afebrile and reported no other symptoms. An enlargement, extending from the nasobuccal sulcus to the left cheek, was clinically identified (Fig. 1). The enlargement protruded intraorally in the gingivobuccal sulcus of the maxillary premolars – molars region. On palpation the enlargement had a consistency of soft tissue mass, was painless, elas-

Εικ. 1. Φωτογραφία της ασθενούς. Διακρίνεται διόγκωση στην αριστερή παρειά.
Fig. 1. Photograph of the patient. An enlargement in the left cheek is shown.

Εικ. 2. Εικόνα αξονικής τομογραφίας σε εγκάρσιο επίπεδο. Απεικονίζεται ομογενής μάζα μαλακών μορίων στην αριστερή παραρρίνια χώρα. Το ιγμόρειο άντρο φαίνεται άθικτο, ενώ το πρόσθιο τοίχωμά του εμφανίζει πάχυνση.
Fig. 2. CT picture on axial section. A homogeneous soft tissue mass in the left paranasal area is depicted. The maxillary sinus appears intact, whereas the anterior wall of it presents thickening.

Εικ. 3. Τρισδιάστατη εικόνα αξονικής τομογραφίας. Απεικονίζεται μάζα, η οποία καταλαμβάνει την αριστερή υποκόγχια χώρα και εκτείνεται από το έδαφος του κόγχου έως το επίπεδο των ακρορριζίων των δοντιών της άνω γνάθου. Διαπιστώνεται επίσης απώθηση του εδάφους του οφθαλμικού κόγχου.
Fig. 3. Three-dimensional picture of computed tomography. A mass, which occupies the left infraorbital region, extending from the orbital floor to the plane of the teeth apices is depicted. An elevation of the orbital wall is also identified.

σύσταση μάζας μαλακών μορίων, ήταν ανώδυνη, ελαστική, καθηλωμένη στους πέριξ ιστούς και δεν κλύδαζε. Το υπερκείμενο δέρμα και ο βλεννογόνος ήταν φυσιολογικά, όπως επίσης φυσιολογική ήταν η λειτουργία του υποκογχίου και του προσωπικού νεύρου. Η εξέταση των εμπλεκόμενων δοντιών και η πανοραμική ακτινογραφία δεν απέδωσαν παθολογικά ευρήματα. Η ασθενής υποβλήθηκε σε περαιτέρω διερεύνηση με αξονική τομογραφία με σκιαγραφικό, η οποία ανέδειξε μια καλά περιγεγραμμένη μάζα, διαστάσεων 2,0x2,8x3,2 cm, που δεν εμπλουτιζόταν από το σκιαγραφικό. Η μάζα καταλάμβανε μέρος της αριστερής πλευράς της άνω γνάθου, εκτεινόμενη από το έδαφος του κόγχου έως το επίπεδο των ακρορριζίων των άνω γομφίων, χωρίς όμως να εισέρχεται στο ιγμόρειο άντρο. Επίσης, μολονότι δεν ανευρέθηκε οστική διάβρωση, η μάζα είχε προκαλέσει μικρή ανύψωση του εδάφους του κόγχου και πάχυνση του προσθίου τοιχώματος του ιγμορείου (Εικ. 2 και 3). Έγινε βιοψία της βλάβης, υπό τοπική αναισθησία, ωστόσο, λόγω της πολύπλοκης ιστολογικής εικόνας, δεν κατέστη δυνατή από τους παθολογοανατόμους η διάγνωση και συστήθηκε να γίνει βιοψία- εκτομή. Η εξαίρεση της βλάβης (Εικ. 4) πραγματοποιήθηκε υπό γενική αναισθησία, με ενδοστοματική προσπέλαση. Συγκεκριμένα, έγινε αναπέταση τραπεζοειδούς κρημνού από την περιοχή του 23 έως το γναθιαίο κύρτωμα αριστερά, κατά την οποία μάλιστα διαπιστώθηκαν χαλαρές συμφύσεις του βλεννογονοπεριοστέου με την υποκείμενη βλάβη. Η βλάβη είχε προκαλέσει κοίλανση στο οστό της άνω γνάθου, πιθανότατα λόγω πίεσης, αφού στοιχεία οστικής διήθησης δεν ανευρέθηκαν. Η βλάβη αποκολλήθηκε από την οστική κοιλότητα με ευκολία και εξαιρέθηκε ολόκληρη, χωρίς να χρειαστεί αφαίρεση οστού.

Το πόρισμα της ιστολογικής εξέτασης ολόκληρου του όγκου έκανε λόγο για ευμεγέθεις αθροίσεις μικρών λεμφοκυττάρων, που εναλλάσσονταν με περιοχές ίνωσης, εντός της οποίας παρατηρούνταν πολύμορφος κυτταρικός πλυθησμός από ηωσινόφιλα, πλασματοκύτταρα, μικρά λεμφοκύτταρα και ιστιοκύτταρα (Εικ. 5). Βάσει αυτής της ιστολογικής εικόνας, τέθηκε η διάγνωση του ΦΜΟ.

Η μετεγχειρητική πορεία της ασθενούς ήταν χωρίς επιπλοκές, ενώ ένα χρόνο μετεγχειρητικά παραμένει ελεύθερη νόσου.

ΣΥΖΗΤΗΣΗ

Η εμφάνιση ΦΜΟ στη στοματική κοιλότητα είναι σπάνια. Είναι αξιοσημείωτο, ότι στην ανασκόπηση των Brooks και συν. αναφέρονται μόνο 15 τέτοιες περιπτώσεις (Brooks και συν. 2005). Επιπρόσθετα, ο ΦΜΟ είναι νόσος των παιδιών και των νέων ενηλίκων, αφού σπάνια διαγιγνώσκεται μετά την ηλικία των 30 ετών (Dimitrakopoulos και συν. 2007). Άρα, η παρούσα περίπτωση ΦΜΟ συγκεντρώνει τα εξής δύο στοιχεία σπανιότητας: η ασθενής ήταν 72 ετών και ο όγκος παρόλο που δεν είχε αμιγώς ενδοστοματική εντόπιση,

tic, fixed to the adjacent tissues, and not fluctuant. The overlying skin and mucosa were normal, as was also the function of the infraorbital and facial nerve. The examination of the involved teeth and the panoramic radiograph revealed no pathology. The patient underwent further investigation with a computed tomography, which demonstrated a well-circumscribed mass, with dimensions of 2.0x2.8x3.2 cm that was not enhanced by contrast material. The mass occupied part of the left maxilla and extended from the orbital floor to the level of the upper molars apices, without entering the maxillary sinus though. Additionally, even though no bony erosion was found, the mass had caused a minor elevation of the orbital floor and a thickening of the anterior wall of the maxillary sinus (Fig. 2 and 3). A biopsy of the lesion was performed under local anesthesia; however due to the complex histological pattern the pathologists did not establish a diagnosis, and an excisional biopsy was recommended. The removal of the lesion (Fig. 4) was undertaken under general anesthesia, via an intraoral approach. Actually, a trapezoidal flap from the tooth #23 area to the maxillary tuberosity was elevated. Notably, loose adhesions of the muccoperiosteum to the underlying lesion were identified. The lesion had caused a concavity in the maxillary bone, most likely due to pressure, since evidence of bony erosion was not found. The lesion was readily delivered from the bone cavity and removed in toto. No bone removal was required.

The result of the histological examination of the whole tumor reported sizeable accumulations of small lymphocytes, alternately with fibrosis areas, within which a multiform cellular count of eosinophils, plasmatocytes, small lymphocytes and mastcells was observed (Fig. 5). On the basis of this histological pattern the diagnosis of IMT was established.

The postoperative course of the patient was without complications, while a year postoperatively the patient remains disease-free.

DISCUSSION

The presentation of an IMT in the oral cavity is rare. It is noteworthy that in the review of Brooks et al. only 15 such cases are reported (Brooks et al. 2005). Additionally, IMT is a disease of children and young adults,

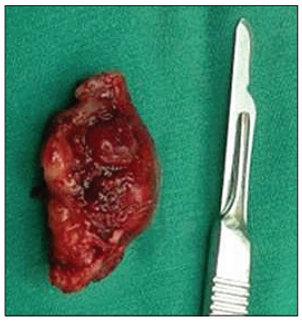

Εικ. 4. Φωτογραφία του αφαιρεθέντος όγκου.
Fig. 4. Photograph of the excised tumor.

ένα μεγάλο μέρος του εντοπιζόταν στη στοματική κοιλότητα.

Σχετικά με την αιτιοπαθογένεια του ΦΜΟ, έχουν προταθεί διάφορες θεωρίες. Για την ακρίβεια, έχουν ενοχοποιηθεί λοιμώδεις παράγοντες, όπως βακτήρια, ο ιός της ανοσοανεπάρκειας του ανθρώπου, ο ιός Epstein-Barr και ο ερπητοϊός 8. Επίσης, έχει προταθεί ότι ο ΦΜΟ μπορεί να είναι αυτοάνοσης ή αντιδραστικής αρχής. Τέλος, υπάρχουν ενδείξεις ότι αποτελεί αληθές νεόπλασμα (Brooks και συν. 2005, Garg και συν. 2010, Kim και Yang 2011). Σε κάθε περίπτωση πάντως, είναι πιθανό, η μεγάλη ποικιλία στην κλινική συμπεριφορά και την πρόγνωση των ΦΜΟ να υποδηλώνει, ότι ο όρος ΦΜΟ έχει συμπεριλάβει ποικιλία νοσολογικών οντοτήτων με παρόμοια ιστολογική εικόνα, αλλά διαφορετική παθογένεση (Salgueiredo-Giudice και συν. 2011).

Η τυπική κλινική εικόνα του στοματικού ΦΜΟ περιλαμβάνει καλά περιγεγραμμένη μονήρη μάζα, μεγέθους 0,5 έως 5 cm κατά μέσο όρο. Ο ρυθμός αύξησης του όγκου ποικίλει και αντίθετα με τους ΦΜΟ των σπλάγχνων δεν προκαλεί συστηματικά συμπτώματα (Brooks και συν. 2005, Salgueiredo-Giudice και συν. 2011). Η παρούσα περίπτωση ήταν συμβατή με την ανωτέρω περιγραφή.

Τα κλινικά και απεικονιστικά χαρακτηριστικά ενός όγκου μπορεί μεν να εγείρουν την υποψία ΦΜΟ, όμως η ακριβής διάγνωση δεν μπορεί να τεθεί μόνο με βάση αυτά. Επομένως, πρέπει πάντα να διενεργείται βιοψία (Lee και συν. 2006, Eley και Watt-Smith, 2010). Η αναρρόφηση υλικού με λεπτή βελόνα (FNA), αντίθετα, είναι αναξιόπιστη εξέταση, εξαιτίας της ινώδους σύστασης του ΦΜΟ και επομένως σ' αυτές τις περιπτώσεις δεν ενδείκνυται (Garg και συν. 2010). Στην παρούσα περίπτωση αρχικά έγινε βιοψία, η οποία ωστόσο δεν ήταν διαγνωστική, οπότε η διάγνωση του ΦΜΟ τέθηκε ύστερα από αφαίρεση ολόκληρου του όγκου και ιστολογική του εξέταση.

Η πρόγνωση του ΦΜΟ, γενικά, είναι ασαφής. Τα αναφερόμενα ποσοστά υποτροπής των εξωπνευμονικών ΦΜΟ κυμαίνονται από 19% έως 25%. Η κακοήθης εξαλλαγή κυμαίνεται από 8% έως 18%, ενώ η μετάσταση αποτελεί σπάνιο γεγονός, που απαντάται σε λιγότερο από 5% των περιπτώσεων (Brooks και συν. 2005). Από την άλλη πλευρά, οι ΦΜΟ του στόματος επιδεικνύουν λιγότερο επιθετική συμπεριφορά από τους λοιπούς εξωπνευμονικούς ΦΜΟ. Μάλιστα, μέχρι σήμερα, δεν έχει αναφερθεί καμία περίπτωση κακοήθους εξαλλαγής ή μετάστασης στοματικού ΦΜΟ (Dimitrakopoulos και συν. 2007, Salgueiredo-Giudice και συν. 2011).

Θεραπεία εκλογής του ΦΜΟ είναι η εκτομή. Για τους όγκους του στόματος η πλήρης εκτομή πιθανότατα συνεπάγεται ίαση, αφού, όπως προαναφέρθηκε, δεν υπάρχει αναφορά υποτροπής στη βιβλιογραφία (Brooks και συν. 2005, Dimitrakopoulos και συν. 2007). Παρ' όλ' αυτά, η μακροχρόνια παρακολούθηση των ασθενών είναι απαραίτητη. Σε περιπτώσεις όγκων που λόγω γειτνίασης

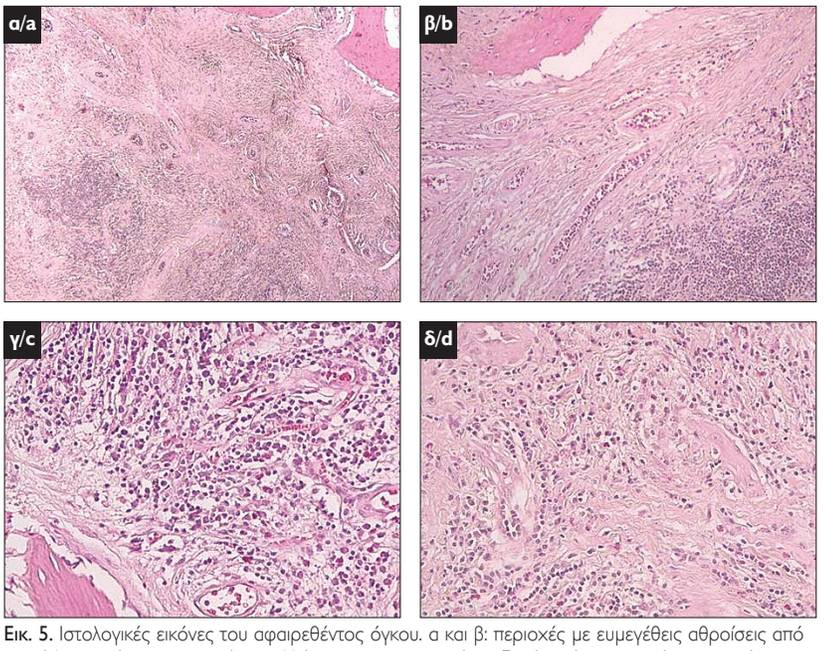

Εικ. 5. Ιστολογικές εικόνες του αφαιρεθέντος όγκου. α και β: περιοχές με ευμεγέθεις αθροίσεις από μικρά λεμφοκύτταρα, ο οποίες εναλλάσσονται με περιοχές αυξημένης ίνωσης εντός της οποίας παρατηρούνται αγγεία με παχυσμένο τοίχωμα (Χρώση H&E, μεγέθυνση x400). γ και δ: Εντός της ίνωσης παρατηρείται πολύμορφος κυτταρικός πληθυσμός αποτελούμενος από αυξημένο αριθμό ηωσινόφιλων λευκοκυττάρων, πλασματοκυττάρων, μικρών λεμφοκυττάρων και ιστιοκυττάρων (Χρώση H&E, μεγέθυνση x400).

Fig. 5. Histological pictures of the excised tumor. a and b: areas with sizeable accumulations of small lymphocytes, which are interchanged with areas of increased fibrosis within which vessels with thickened walls are observed (H&E stain, magnification x40). c and d: A multiform cellular count consisting of an increased number of eosinophilic leukocytes, plasmatocytes, small lymphocytes, and mastcells is observed within the fibrosis (H&E stain, magnification x400).

as it is seldom diagnosed after the age 30 years (Dimitrakopoulos et al. 2007). Thus, the present case includes two seldom features as follows: the patient was 72 years old and the tumor, although not exclusively intraorally located, a major part of it was localized in the oral cavity.

Regarding the etiopathogenesis of IMT, several theories have been put forward. In fact, infectious agents such as bacteria, the human immunodeficiency virus, the Epstein-Barr virus and the herpesvirus-8 have been implicated. An autoimmune, as well as a reactive origin has also been suggested. Finally, there is evidence that IMT represents a true neoplasm (Brooks et al. 2005, Garg et al. 2010, Kim and Yang, 2011). In either case, the great diversity in clinical behavior and prognosis of IMT's, may denote that a multiplicity of entities with similar histology -yet different pathogenesis- have been included in the term IMT (Salgueiredo-Giudice et al. 2011).

The typical clinical manifestation of oral IMT entails a well circumscribed, solitary mass, with an average size of 0.5 to 5 cm. Its growth rate varies and unlike visceral counterparts, it does not cause systemic symptoms (Brooks et al. 2005, Salgueiredo-Giudice et al. 2011). The present case was compatible with this presentation.

με ζωτικά ανατομικά στοιχεία κρίνονται ανεγχείρητοι, έχουν εφαρμοστεί συντηρητικές μέθοδοι θεραπείας με στεροειδή και ακτινοβολίες. Αν και οι ΦΜΟ αρχικά ανταποκρίνονται στις μεγάλες δόσεις στεροειδών, μετά τη διακοπή της θεραπείας, υποτροπιάζουν. Υπάρχουν επίσης ενδείξεις, ότι η μακροχρόνια θεραπεία με μικρές δόσεις στεροειδών ίσως ωφελεί, ωστόσο θα πρέπει να λαμβάνονται υπόψη οι γνωστές επιπλοκές μιας τέτοιας θεραπείας (Lee και συν. 2006, Javier και συν. 2014). Παρομοίως, τα αποτελέσματα της ακτινοθεραπείας είναι πτωχά. Ορισμένοι ΦΜΟ δείχνουν να ανταποκρίνονται σ' αυτή, όμως τα ποσοστά υποτροπής είναι μεγάλα (Lee και συν. 2006). Ο όγκος της εν λόγω περίπτωσης αντιμετωπίστηκε μόνο χειρουργικά με εκτομή, ενώ δεν απαιτήθηκε συμπληρωματική θεραπεία. Σε επανεξέταση, ένα χρόνο αργότερα, η ασθενής ήταν ελεύθερη νόσου.

Είναι ενδιαφέρον, ότι οι ΦΜΟ του οφθαλμικού κόγχου ανταποκρίνονται άριστα στα στεροειδή και επομένως προτείνονται ως θεραπεία πρώτης εκλογής για την εν λόγω εντόπιση (Oliver και συν. 1995, Garg και συν. 2010).

Συμπερασματικά, η ανάπτυξη ΦΜΟ στην κεφαλή και τον τράχηλο είναι μια σπάνια οντότητα. Αν και καλοήθης, ο ΦΜΟ μπορεί να παρουσιάσει επιθετική αύξηση, με συνέπεια να διαγνωστεί εσφαλμένα ως κακοήθεια. Άρα, ο γιατρός οφείλει να εξακριβώνει τη φύση τέτοιων βλαβών με βιοψία, ώστε να αποφεύγονται μη αναγκαίες ριζικές εκτομές. Θεραπεία εκλογής είναι η εκτομή του όγκου σε υγιή όρια.

The clinical and imaging features of a tumour may raise the suspicion of IMT. Though, the exact diagnosis may not be established on clinical and imaging evidence alone, which means that a biopsy should always be performed (Lee et al. 2006, Eley and Watt-Smith 2010). Fine needle aspiration (FNA) is unreliable, due to the fibrotic composition of IMT and therefore, it is not indicated in such cases (Garg et al. 2010). In the present case an incisional biopsy, initially performed, was also non-diagnostic and the diagnosis of IMT was established after complete removal and histological examination of the whole tumor.

The prognosis of IMT in general is uncertain. The reported recurrence percentages of extrapulmonary IMTs range from 19% to 25%. Malignant transformation ranges from 8% to 18%, while metastasis is a rare event, encountered in less than 5% of cases (Brooks et al. 2005). On the other hand, oral IMTs tend to behave less aggressively than other extrapulmonary counterparts. Actually, no case of recurrence, malignant transformation or metastasis of an oral IMT has been reported so far (Dimitrakopoulos et al. 2007, Salgueiredo-Giudice et al. 2011).

Therapy of choice of IMT is excision. For oral lesions complete excision probably leads to cure, since –as mentioned above- there is no evidence of recurrence in the literature (Brooks et al. 2005, Dimitrakopoulos et al. 2007). Nevertheless, a long term follow-up is essential. Conservative methods with steroids and radiation have been implemented for inoperable tumors- because of their size or proximity to vital structures- and for cases of relapse. Although IMTs initially respond to high doses of steroids, they recur after cessation of steroid therapy. There is evidence that long term therapy with low doses of steroids may be beneficial, yet the well-known complications of this therapy should always be considered (Lee et al. 2006, Javier et al. 2014). Likewise, the results of radiation are poor. Some IMTs seem to respond to radiation therapy, percentages of recurrence are high though (Lee et al. 2006). Regarding the present case, the tumour was completely removed and no adjuvant therapy was employed. One year later there is no sign of recurrence.

Interestingly, orbital IMTs show an excellent response to steroids and thus, they are advocated as first-line treatment for orbital IMTs (Oliver et al. 1995, Garg et al. 2010).

In conclusion, an IMT arising in the head and neck is an infrequent entity. Despite being a benign lesion, it may demonstrate an aggressive growth pattern and as a consequence it may be misdiagnosed as malignancy. Therapy of choice is simple excision of the tumour. Therefore, clinicians should ascertain the nature of such lesions by biopsy, in order to avoid unnecessary radical resections.

ΒΙΒΛΙΟΓΡΑΦΙΑ/REFERENCES

Brooks JK, Nikitakis NG, Frankel BF, Papadimitriou JC, Sauk JJ.: Oral inflammatory myofibroblastic tumor demonstrating ALK, p53, MDM2, CDK4, pRb and Ki-67 immunoreactivity in an elderly patient. Oral Surg Oral Med Oral Pathol Oral Radiol Endod. 99: 716-26, 2005

Dimitrakopoulos I, Psomaderis K, Iordanidis F, Karakasis D.: Inflammatory Myofibroblastic Tumor of the Maxillary Sinus: A Case Report. J Oral Maxillofac Surg. 65: 323-326, 2007

Eley KA, Watt-Smith SR.: Intraoral Presentation of Myofibroblastic Tumor (Pseudotumor) at the Site of Dental Extraction: Report of a Case and Review of the Literature. J Oral Maxillofac Surg. 68: 2016-2020, 2010

Garg V, Temin N, Hildenbrand P, Silverman M, Catalano PJ. Inflammatory pseudotumor of the skull base. Otolaryngol Head Neck Surg. 142: 129-131, 2010

Javier GS, Cleofe RP-P, Alfonso MV, Sergio BL, Jorge MG, Jorge PR, Coro BA.: Locally destructive mandibular pseudotumor as a manifestation of IgG4-related Disease. Oral Surg Oral Med Oral Pathol Oral Radiol. 118: e40-3, 2014

Kim SY, Yang SE.: Inflammatory myofibroblastic tumor of the maxillary sinus related with pulp necrosis of maxillary teeth: Case report. Oral Surg Oral Med Oral Pathol Oral Radiol Endod. 112: 684-687, 2011

Lee KD, Cho YS, Hong SH, Chung WH, Ahn YC.: Inflammatory pseudotumor involving the skull base: Response to steroid and radiation therapy. Otolaryngol Head Neck Surg. 135: 144-148, 2006

Oliver AJ, Patrinely J, Helfrick JF.: Orbital Pseudotumor: Report of a Case After Treatment for Temporomandibular Joint Dysfunction. J Oral Maxillofac Surg. 53: 1465-1469, 1995

Salgueiredo-Giudice F, Fornias-Sperandio F, Martins-Pereira E, da Costa dal Vechio AM et al: The immunohistochemical profile of oral inflammatory myofibroblastic tumors. Oral Surg Oral Med Oral Pathol Oral Radiol Endod. 111: 749-756, 2011

Διεύθυνση επικοινωνίας:
Δημοσθένης Ηγουμενάκης
Νίκης 2,
14561, Κηφισιά, Ελλάδα
Τηλ.: 213 2086 616, Fax: 213 2086 540
e-mail: digoumen@gmail.com

Address:
Dimosthenis Igoumenakis
2 Nikis Str.,
14561 Kifisia, Athens, Greece
Tel.: 0030 213 2086 616, Fax: 0030 213 2086 540
e-mail: digoumen@gmail.com