Νευρίνωμα δικτυωτού τύπου στην κροταφική χώρα σε ασθενή με νόσο von Recklinghausen Παρουσίαση περίπτωσης

Panayotis DAIS[1], Dipen PATEL[2], Kavin ANDI[3]

Τμήμα Στοματικής και Γναθοπροσωπικής Χειρουργικής, Νοσοκομείο NHS St. George's, Λονδίνο, Ηνωμένο Βασίλειο (Διευθυντής: Mr Kavin Andi)

Plexiform neurofibroma of the temporal area in a patient with von Recklinghausen disease A case report

Panayotis DAIS, Dipen PATEL, Kavin ANDI

Department of Oral and Maxillofacial Surgery (Consultant: Mr Kavin Andi), St. George's Healthcare NHS Trust, London, UK

Ενδιαφέρουσα περίπτωση
Case report

ΠΕΡΙΛΗΨΗ: Άνδρας 25 ετών, Καυκάσιος, παραπέμφθηκε στην κλινική μας για διερεύνηση ενός διάχυτου οιδήματος της αριστερής κροταφικής χώρας από εξαμήνου. Ο ασθενής, που είναι γνωστός φορέας νευρινωμάτωσης τύπου Ι (NF-I ή νόσος von Recklinghausen), παρατήρησε τη διόγκωση κατόπιν τυχαίου τραυματισμού του στην περιοχή. Ο έλεγχος με Μαγνητική Τομογραφία ανέδειξε μία επιπολής νευροϊνωματώδη βλάβη, η οποία χαρακτηρίσθηκε ως νευρίνωμα δικτυωτού τύπου. Η βλάβη αντιμετωπίσθηκε με χειρουργική αποσυμπίεση. Η μερική βιοψία του κροταφίτη μυ επιβεβαίωσε ιστολογικά την διάγνωση νευρινώματος δικτυωτού τύπου. Η επούλωση του χειρουργικού τραύματος ήταν άριστη, με καλό αισθητικό αποτέλεσμα και χωρίς ενδείξεις υποτροπής προς το παρόν.

ΛΕΞΕΙΣ ΚΛΕΙΔΙΑ: νευρινωμάτωση, νόσος von Recklinghausen, κρόταφος, δικτυωτό νευρίνωμα.

SUMMARY: A 25-year-old Caucasian gentleman was referred to the maxillofacial department regarding a 6-month history of diffuse swelling in the left temporal region. The patient first noticed the swelling after a sustained trauma on a roller-coaster, and is a known Neurofibromatosis type I (NF-I or von Recklinghausen's disease) carrier. Magnetic Resonance Imaging (MRI) scan revealed a superficial neurofibromatous lesion, believed to be plexiform neurofibroma. The lesion was treated by surgical decompression. Incisional biopsy of the temporal muscle confirmed a diagnosis of plexiform neurofibroma. The patient has healed excellently with a good cosmetic result and no evidence of recurrence thus far.

KEY WORDS: neurofibromatosis, von Recklinghausen's, temple, plexiform neurofibroma.

[1]*OMFS, Clinical Fellow*
[2]*SHO*
[3]*Consultant OMFS*

Παρελήφθη: 7/10/2013 - Έγινε δεκτή: 15/2/2015

Paper received: 7/10/2013 - Accepted: 15/2/2015

ΕΙΣΑΓΩΓΗ

Το νευρίνωμα δικτυωτού τύπου (ΝΔΤ) είναι ένας καλοήθης όγκος του νευρικού ιστού, ο οποίος προέρχεται από τα κύτταρα Schwann και απαντάται σχεδόν αποκλειστικά σε ασθενείς με Νευροϊνωμάτωση τύπου Ι (NF-I ή νόσος von Recklinghausen). Στη βιβλιογραφία έχουν αναφερθεί και σπάνιες περιπτώσεις μεμονωμένων βλαβών, σε ασθενείς χωρίς οικογενειακό ιστορικό ή στίγματα νευροϊνωμάτωσης (Marocchio και συν. 2006). Τα ΝΔΤ συνηθέστερα εμφανίζονται κατά την παιδική ηλικία, αν και μπορεί να παρουσιαστούν αργότερα σε νεαρούς ενήλικες. Συνηθέστερα εντοπίζονται στην περιοχή κεφαλής και τραχήλου, ενώ ο αυχένας, η ράχη και η βουβωνική χώρα αποτελούν επίσης συχνές εντοπίσεις. Ο όγκος συχνά παραμένει μέσα στα όρια του περινευρίου και περιγράφεται ως «σάκος με σκώληκες» εξαιτίας της ελικοειδούς φύσης του. Οι επιπολής μαλθακοί ιστοί εμπλέκονται συχνότερα από τους βαθύτερα κείμενους, γεγονός που σχετίζεται και με χαμηλό κίνδυνο κακοήθους εξαλλαγής (Kapadia, 2001, Fletcher, 2007).
Στην εργασία παρουσιάζεται μία ασυνήθιστη περίπτωση ΝΔΤ της κροταφικής χώρας, η οποία τονίζει τη σημασία λήψης βιοψίας από βαθύτερα κείμενο μυϊκό ιστό ακόμα και σε σχετικά επιπολής ευρισκόμενες βλάβες.

ΠΕΡΙΓΡΑΦΗ ΠΕΡΙΠΤΩΣΗΣ

Ασθενής 25 ετών, καυκάσιας φυλής, παραπέμφθηκε στα τακτικά ιατρεία του Νοσοκομείου St George's στο Λονδίνο τον Αύγουστο του 2012. Ο ασθενής είχε πρόσφατα παρατηρήσει μία διάχυτη, ανώδυνη διόγκωση στην περιοχή του αριστερού κροτάφου, την οποία συσχέτιζε με τραυματισμό της περιοχής 6 μήνες νωρίτερα ενώ έκανε πατίνι. Ο ασθενής έπασχε από NF-I (νόσος von Recklinhausen), που είχε διαγνωστεί ήδη από την παιδική του ηλικία. Δεν υπήρχαν άλλα εμφανή στίγματα NF, εκτός από κηλίδες café-au-lait στο δέρμα του κορμού, ενώ τόσο η όραση όσο και η ακοή του ασθενούς ήταν ανεπηρέαστες. Υπήρχε έντονο οικογενειακό ιστορικό της νόσου, καθώς ήταν γνωστοί φορείς ο παππούς, ο πατέρας και ο αδερφός του ασθενούς.
Η κλινική εξέταση αποκάλυψε μία ψηλαφητή μάζα στην αριστερή κροταφική χώρα, ελάχιστα περιγεγραμμένη, μαλακή, ελαφρά επώδυνη, διαστάσεων 2x1cm. Το υπερκείμενο δέρμα ήταν φυσιολογικής χροιάς, χωρίς ελκώσεις ή αιμορραγία. Δεν υπήρχε διαταραχή της αισθητικότητας, ούτε αδυναμία των μιμικών μυών, ενώ η ψηλάφηση του τραχήλου ήταν χωρίς ευρήματα. Το λοιπό ιατρικό ιστορικό του ασθενούς ήταν ελεύθερο.
Ο υπερηχογραφικός έλεγχος της περιοχής αποκάλυψε θρομβωμένα επιπολής αγγεία περιβαλλόμενα από οίδημα των μαλακών ιστών, χωρίς κάποιο εμφανές αίτιο ή ύπαρξη μάζας.
Η μαγνητική τομογραφία (MRI) που ακολούθησε ανέδειξε μία υποδόρια μάζα στην περιοχή, συμβατή με επιπολής ΝΔΤ (Εικ. 1).

INTRODUCTION

Plexiform neurofibroma (PNF) is a benign peripheral nerve cell tumour, arising from Schwann cells.
It is almost exclusively seen in patients with Neurofibromatosis type I (NF-I or von Recklinghausen's disease). Rare cases of isolated lesions have been reported though in patients without a family history or stigmata of neurofibromatosis (Marocchio et al, 2006). PNFs most commonly arise during childhood, although they can come into view later in young adults. The head and neck region is most commonly involved. Moreover, the neck, back and inguinal areas are also frequent sites of occurrence. The tumour usually remains within the confines of the perineurium and is described as a "bag of worms" due to its tortuous nature. The involvement of superficial soft tissue is more frequent than deeper lesions, which is also associated with a low risk of malignant transformation (Kapadia, 2001, Fletcher, 2007). An unusual case of PNF in the temporal region is presented, which highlights the importance of performing a biopsy of the deeper muscle tissue in a relatively superficial lesion.

CASE REPORT

A 25-year-old Causasian male presented to the outpatient clinics of St George's Healthcare NHS Trust in August 2012. The patient had noticed he had developed a diffuse, painless swelling around the left temple. The lesion was correlated to a blow to the aforementioned area whilst on a roller-coaster ride 6 months ago.
The patient had NF-I (von Recklinhausen's disease), and had already been diagnosed by St. George's Hospital paediatricians during childhood. There were no obvious stigmata of NF, apart from café-au-lait skin lesions on the torso; neither vision nor hearing were affected. There was a strong family history of NF-I, with the patient's grandfather, father and brother as known carriers.
Examination revealed a palpable, poorly circumscribed, soft, slightly tender mass, measuring 2x1cm, located in the left temple. The overlying skin was normal, with no ulceration or bleeding.
There was no altered sensation or weakness of the facial muscles. No cervical lymphadenopathy was present. The patient's medical history, apart from NF-I, was unremarkable.
An ultrasound investigation was decided. This revealed a thrombosed superficial vessel in the left temporal region with surrounding soft tissue oedema. The cause of this was not identified nor any obvious compressible mass.
An MRI scan of the head and neck was then completed in November 2012, which revealed an enhancing subcutaneous lesion in the left temple, compatible with superficial PNF (Fig. 1).
Further, ultrasound guided FNA (Fine Needle Aspiration) was attempted; however, this was not possible, as there

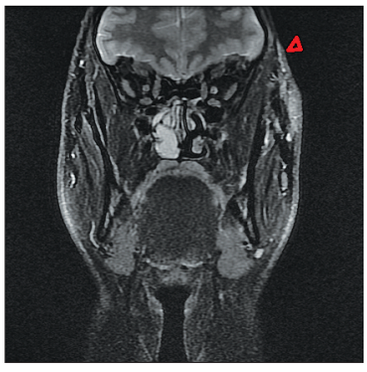

Εικ. 1. Μαγνητική τομογραφία, T2 ακολουθία (καταστολή λίπους, iv σκιαγραφικό) – στεφανιαίες τομές.
Fig 1. T2-weighed (fat sat, post contrast) MRI scan of the lesion – coronal view.

Επιχειρήθηκε υπερηχογραφικά καθοδηγούμενη αναρρόφηση διά λεπτής βελόνης (FNA), η οποία όμως δεν ήταν επιτυχής καθώς η βλάβη δεν αναδεικνυόταν επαρκώς για να πραγματοποιηθεί η αναρρόφηση. Αποφασίσθηκε επομένως η βιοψία της διόγκωσης υπό γενική αναισθησία.
Εκτελέσθηκε κροταφική προσπέλαση τύπου Gillies και επειδή η βλάβη ήταν εξαιρετικά αγγειοβριθής χρησιμοποιήθηκαν για αιμόσταση τόσο η διπολική διαθερμία όσο και χειρουργικά clips για απολίνωση των μεγαλύτερων κλάδων των επιπολής κροταφικών αγγείων. Η αυξημένη αγγειοβρίθεια αύξησε τη χειρουργική δυσκολία. Επιπροσθέτως, καθώς η βλάβη ήταν διάχυτη, χωρίς διακριτά περιφερικά ή εν τω βάθει όρια, εξαιρέθηκαν και στάλθηκαν για βιοψία δύο ξεχωριστά ιστοτεμάχια. Το επιπολής ιστοτεμάχιο είχε διαστάσεις 11x10x3mm, ενώ το εν τω βάθει που προερχόταν από τον κροταφίτη μυ, 5x4x4mm. Το τραύμα συγκλείσθηκε κατά στρώματα.
Η μετεγχειρητική πορεία του ασθενούς ήταν ομαλή, δεν υπήρξε πάρεση του προσωπικού νεύρου και η διόγκωση είχε πλήρως υποχωρήσει στην αφαίρεση των ραμμάτων μία εβδομάδα μετά. Στον ασθενή συνεστήθη ήπια μάλαξη της περιοχής για ενίσχυση της επουλωτικής διαδικασίας και παραπέμφθηκε στον Γενικό-Οικογενειακό Ιατρό του για περαιτέρω παρακολούθηση.
Η ιστοπαθολογική εξέταση του επιπολής δείγματος ανέδειξε συμφορημένα αιμοφόρα αγγεία και την παρουσία δέσμης νευρικών ινών, χωρίς την παρουσία αγγειακής ή νευρικής βλάβης. Η εξέταση του εν τω βάθει δείγματος ανέδειξε μία καλά οριοθετημένη βλάβη, αποτελούμενη από χαλαρές δέσμες ατρακτοειδών κυττάρων με κυματοειδείς πυρήνες, αναμεμιγμένα με ινοβλάστες (Εικ. 2). Η ανοσοϊστοχημική μελέτη έδειξε θετική την πρωτεΐνη S100 σε κύτταρα Schwann, επιβεβαιώνοντας τη διάγνωση ΝΔΤ (Εικ. 3). Στοιχεία κακοήθειας δεν ανευρέθηκαν στο παρασκεύασμα.

ΣΥΖΗΤΗΣΗ

Τα ΝΔΤ της κεφαλής προέρχονται από τις εγκεφαλικές συζυγίες με συνηθέστερη την 5η, ή τους επιπολής τραχηλικούς κλάδους. Σε αντίθεση με τους ομολόγους όγκους του δέρματος, τα ΝΔΤ ανευρίσκονται συχνά σε μικρά παιδιά, ενώ αναπτύσσονται ακόμα και πριν τη γέν-

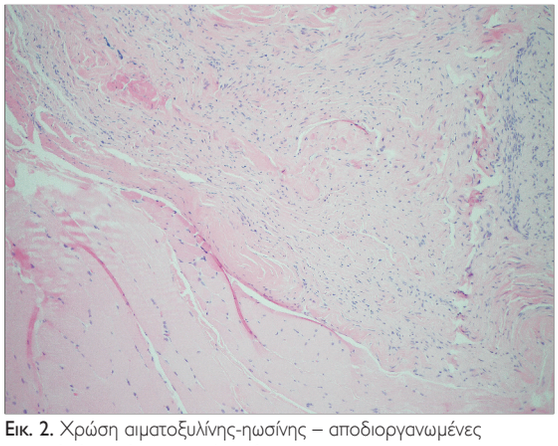

Εικ. 2. Χρώση αιματοξυλίνης-ηωσίνης – αποδιοργανωμένες νευρικές ίνες μέσα σε σκελετικό μυ.
Fig. 2. Routine HE – showing disorganised nerve fibres within skeletal muscle.

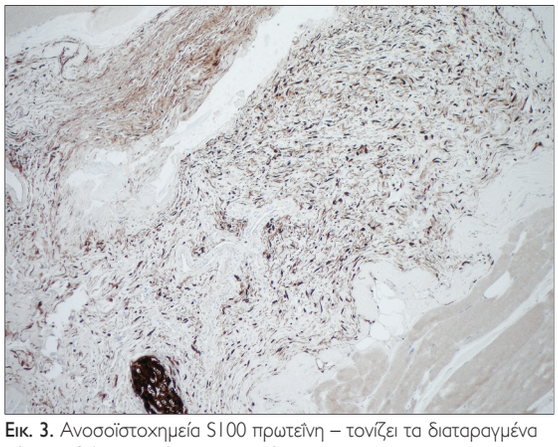

Εικ. 3. Ανοσοϊστοχημεία S100 πρωτεΐνη – τονίζει τα διαταραγμένα κύτταρα Schwann μέσα στο νευρίνωμα.
Fig. 3. S100 immunostaining – highlighting the disordered Schwann cells within the neurofibroma.

was no discrete target lesion to aspirate a sample from. The decision was then made to perform an incisional biopsy of the swelling in the left temporal region under general anaesthesia.
A Gillies temporal approach was favoured. Diathermy equipment was used to cauterize bleeding points in conjunction with ligation clips to control bleeding from larger branches of the superficial temporal artery and vein. The lesion appeared to be highly vascular, indicating a PNF and increasing the difficulty of the procedure. Moreover, the lesion appeared diffuse, without distinct peripheral nor deep borders, thus imposing the necessity of excising two separate sections of tissue which were sent for histopathology examination; a 11x10x3mm section of superficial soft tissue and a 5x4x4mm section of deeper temporalis muscle tissue. The wound was sutured in a layered closure fashion.
The patient was reviewed on an outpatient basis the following week for removal of sutures. The post-operative course was uneventful with no facial nerve weakness, and

νηση. Μπορεί να προκαλέσουν άλγος, δυσμορφία, νευρολογικές διαταραχές και σοβαρές επιπλοκές, όπως δυσπλαστική σκολίωση (Yamashiroya, 2002).
Επιπλέον, μπορεί να παρατηρηθεί κακοήθης εξαλλαγή τους, δίνοντας γένεση σε κακοήθεις όγκους του ελύτρου περιφερικών νεύρων (MPNST). Ο κίνδυνος κακοήθους εξαλλαγής σε ασθενείς με νευροϊνωμάτωση τύπου 1 ανέρχεται σε 8-13% κατά τη διάρκεια του βίου τους (Evans και συν, 2002). Ανησυχητικά σημεία είναι το επίμονο άλγος στην περιοχή του όγκου που δε σχετίζεται με τραυματισμό, ταχεία αύξηση του όγκου, σκλήρυνσή του, ή νευρολογικά συμπτώματα σε περιοχή με προϋπάρχον ΝΔΤ (Korf, 1999).
Η μικροσκοπική τους εικόνα μοιάζει με «σάκο με σκώληκες». Ιστολογικά παρουσιάζονται ως διαπλεκόμενες δέσμες διακλαδιζόμενων νεύρων, με εξέχουσα μυξωματώδη μήτρα ενδονευρικά, άτακτο πολλαπλασιασμό κυττάρων Schwann και ινοβλαστών και ινώδη πάχυνση του περινευρίου (Kapadia, 2001, Koutlas και Scheithauer, 2010). Στα αρχικά στάδια η βλάβη αναφέρεται σαν υποκυτταρική και πλούσια σε βλεννίνη, με διάσπαρτα ατρακτοειδή κύτταρα και πυρήνες πολύ μικρότερους από τα νευρινώματα, τα οποία έχουν αξιοσημείωτα μεγαλύτερο αριθμό κυττάρων με το πρότυπο Antoni A (Marocchio και συν. 2006, Mourouzis και συν. 2011). Σε μεταγενέστερα στάδια η βλάβη είναι πιο πλούσια σε κύτταρα και κολλαγόνο (Koutlas και Scheithauer, 2010), ενώ σε κακοήθη εξαλλαγή μπορεί να εμφανιστεί αύξηση της μιτωτικής δραστηριότητας. Ανοσοϊστοχημικά εμφανίζεται ποικίλου βαθμού ανοσοαντίδραση με την πρωτεΐνη S-100 και το αντιγόνο Leu-7 (Kapadia, 2001).
Η μαγνητική τομογραφία ως περισσότερο ευαίσθητη από την υπολογιστική τομογραφία (CT), είναι η μέθοδος απεικόνισης επιλογής στην NF-I (Kapadia, 2001). Παραδοσιακά, τα ΝΔΤ δίνουν σήμα υψηλής έντασης στην T2 ακολουθία, συχνά με κεντρική περιοχή χαμηλού σήματος (Korf, 1999). Σε αντίθεση με τα εν τω βάθει ΝΔΤ, τα επιπολής ευρισκόμενα συχνά έχουν μία μάλλον διάχυτη παρά οζώδη μορφολογία, με σήμα ομογενές ή ετερογενές (Lim και συν, 2005). Ανάλογη ήταν η εικόνα στη δική μας περίπτωση, συνηγορώντας περισσότερο υπέρ μιας επιπολής βλάβης.
Θεραπεία εκλογής είναι η χειρουργική εξαίρεση. Η βλάβη δεν είναι ακτινοευαίσθητη, ενώ ο βραδύς ρυθμός αύξησής της ελαχιστοποιεί την αποτελεσματικότητα της χημειοθεραπείας (Piazza και συν. 2010). Η ιματινίμπη (αντικαρκινικό φάρμακο, αναστολέας της πρωτεινικής τυροσινικής κινάσης), έχει δείξει σε πρώιμες πιλοτικές μελέτες ότι ελαττώνει το μέγεθος συμπτωματικών ΝΔΤ (Arden-Holmes και North, 2012). Βιολογικοί παράγοντες και οι κυτοκίνες ενδεχομένως να αποτελέσουν υποσχόμενες εναλλακτικές θεραπευτικές επιλογές στο μέλλον (Dave και συν. 2008). Θεραπευτικά σε καλοήθεις όγκους που προκαλούν λειτουργικό ή αισθητικό πρόβλημα συστήνεται εκλεκτική συντηρητική εξαίρεση (Kapadia, 2001). Η πλήρης εξαίρεση των ΝΔΤ μπορεί να είναι δύσκολη χω-

complete resolution of the swelling was noticed. The patient was discharged to his general practitioner for follow up, and advised to massage the scar to improve healing. The section of superficial soft tissue sent for histopathology examination revealed some congested blood vessels, whilst a nerve bundle was present at one edge. There was no evidence of a vascular or neural lesion in this specimen.
The deeper temporalis muscle tissue element of the specimen revealed a well-delineated lesion, composed of loose fascicles of spindle cells with wavy nuclei admixed with fibroblasts (Fig. 2). Immuno-staining showed these to be S100(+) Schwann cells in keeping with a PNF (Fig. 3). There was no evidence of malignancy within the specimen.

DISCUSSION

PNFs of the head and skull often arise from cranial nerves, most commonly the trigeminal nerve, or superficial cervical nerves. Unlike their cutaneous counterparts, PNFs are often found in young children, even developing before birth. They can cause pain, disfigurement, neurological deficits and severe clinical complications, such as dysplastic scoliosis (Yamashiroya, 2002).
Moreover, they may undergo malignant transformation, called a malignant peripheral nerve sheath tumour (MPNST). The lifetime risk for an MPNST in patients with neurofibromatosis type 1 is 8-13% (Evans et al, 2002). Warning signs are persisting pain in the tumour not correlated with trauma, rapid tumour growth, hardening of the tumour, or neurological symptoms of a PNF-bearing area (Korf, 1999).
On microscopic examination, PNFs have a "bag of worms" resemblance. Histologically they present as tangled, expanded fascicles in branching nerves, consisting of tortuous branches, with prominent endoneurial myxomatous matrix, a disorderly proliferation of Schwann cells, fibroblasts, and axons and perineural fibrous thickening (Kapadia, 2001, Koutlas and Scheithauer, 2010). In their early phase they are hypocellular and mucin rich, with scattered spindle cells, and nuclei much smaller than their Schwannoma counterparts, which are noticeably cellular with an Antoni A pattern (Marocchio et al, 2006, Mourouzis et al, 2011). In later stages the lesions become more cellular and collagenous (Koutlas and Scheithauer, 2010). An increase in mitotic activity may be apparent in malignant change. There is variable immunoreactivity with S-100 protein and myelin associated glycoprotein Leu-7 (Kapadia, 2001).
MRI is the modality of choice for NF-I, being more sensitive than Computed Tomography (CT) scanning (Kapadia, 2001). Traditionally, PNFs display high signal intensity on T2-weighted images, often with a central area of low weighting (Korf, 1999). Unlike deep PNFs, their superficial counterparts often have a diffuse, rather than nodular, morphology and their signal characteristics are

ρίς τον ακρωτηριασμό υγιών ιστών, αλλά στην παρούσα περίπτωση εξαιρέθηκε κατά το δυνατόν μεγάλο τμήμα της βλάβης με στόχο και την μείωση της διόγκωσης.

Μεγαλύτερο κίνδυνο υποτροπής έχουν οι εντοπίσεις στην περιοχή κεφαλής και τραχήλου, σε αντίθεση με τις εντοπίσεις στον κορμό και τα άκρα (Piazza και συν. 2010). Η υποτροπή είναι συνήθης, λόγω της ικανότητας των ΝΔΤ να επεκτείνονται διάχυτα κατά μήκος της πορείας των νεύρων.

Δεν έχουν αναγνωριστεί παράγοντες κινδύνου για την αύξηση των ΝΔΤ. Παρότι ο τοπικός τραυματισμός, όπως στην περίπτωσή μας, έχει προταθεί ως εναρκτήριος παράγοντας, είναι δύσκολο αυτό να αξιολογηθεί αντικειμενικά. Αντίθετα, ο τραυματισμός μπορεί να αναδείξει μία προηγουμένως μη αντιληπτή βλάβη (Korf, 1999).

Στην παρούσα περίπτωση, ελήφθησαν δύο ξεχωριστά παρασκευάσματα. Το επιπολής δεν ανέδειξε τη βλάβη. Ωστόσο, το εν τω βάθει που περιελάμβανε τμήμα του κροταφίτη μυ εμφάνιζε τα χαρακτηριστικά που έθεσαν τη διάγνωση. Ως εκ τούτου, αποδεικνύεται η σημασία λήψης δείγματος από τους εν τω βάθει, ή ακόμα και από μακροσκοπικά υγιείς ιστούς, ώστε να εξασφαλισθεί η διάγνωση του ΝΔΤ. Η έγκαιρη διάγνωση της βλάβης είναι ουσιώδης σε ασθενείς με NF, όπως εξίσου ουσιαστικός είναι ο συνεχής επανέλεγχος των βλαβών σε εξειδικευμένα τμήματα, ώστε να αποκλείεται η κακοήθης εξαλλαγή ή τουλάχιστον να διαγιγνώσκεται πρώιμα.

Ευχαριστία

Οι συγγραφείς ευχαριστούν τον Δρ Philip OG Wilson, Διευθυντή Παθολογοανατομικού, του Νοσοκομείου St George's Healthcare NHS Trust για την ευγενή παραχώρηση των ιστολογικών φωτογραφιών.

homogenous or heterogeneous, without targets (Lim et al, 2005). This "target-free" pattern was more evident on the present patient's MRI scan, indicating a more superficial involvement only.

Surgery is the primary management for PNFs. They are not radiosensitive and their slow growth rate diminishes the effectiveness of chemotherapy (Piazza et al, 2010). Biological treatments that target the molecular genetics and role of cytokines may hold promise for the future (Dave et al, 2008). The oral kinase inhibitor imatinib mesylate has shown some benefit in early pilot studies in reducing the size of symptomatic PNFs (Arden-Holmes and North, 2012). Selective conservative resection, for benign tumours causing a functional or cosmetic impairment, is recommended (Kapadia, 2001).

Patients with lesions in the head and neck, as opposed to the trunk or extremities, have the greatest risk of recurrence (Piazza et al, 2010). Recurrence is common, due to the ability of PNFs to spread diffusely along the course of the nerve. As acknowledged, PNFs can be difficult to remove in their entirety as this could lead to mutilating healthy tissue damage, but as much as possible. In the present case the lesion was excised and decompressed to reduce the swelling.

No risk factors for growth of PNFs have been identified. Although trauma, as in the present case, has been suggested as an initiating factor, it is difficult to evaluate this objectively. Instead, trauma may draw attention to a previously inconspicuous lesion (Korf, 1999).

In this case, two separate biopsy specimens were taken. The superficial one showed no evidence of neural involvement. However, the deep sample which included part of the temporalis muscle, had features consistent with PNF. Hence, this demonstrates the importance of sampling the deeper muscle layer and/or macroscopically normal tissue, rather than superficial tissue only, to provide the diagnosis of PNF. Prompt diagnosis of PNF is essential in NF-patients, as well as constant monitoring of the lesions in NF-clinics, in order to exclude malignant transformation or at least enhance their early detection.

Acknowledgements

Authors wish to thank Dr Philip OG Wilson, Consultant Pathologist, St George's Healthcare NHS Trust, for his kind provission of Pathology photos.

ΒΙΒΛΙΟΓΡΑΦΙΑ/REFERENCES

Arden-Holmes S, North K.: Treatment for Plexiform Neurofibromas in patients with NF-1. The Lancet – Oncology; 13: 1175-1176, 2012

Dave S, Farooq U, Civantos F.: Management of advanced laryngeal and hypopharyngeal plexiform neurofibroma in adults. American Journal of Otolaryngology - Head and Neck Medicine and Surgery; 29: 279-283, 2008

Evans DG, Baser ME, McGaughran J, Sharif S, Howard E, Moran A: Malignant peripheral nerve sheath tumours in neurofibromatosis 1. J. Med. Genet. 39 (5): 311–4, 2002.

Fletcher C: Peripheral neuroectodermal tumours. In: Diagnostic Histopathology of Tumours (ed 3). Churchill Livingstone Elsevier, 2007, Vol.2, pp 1736-1742

Kapadia B: Tumours of the Nervous System. In: Barnes L, Dekker M (eds). Surgical pathology of the Head and Neck (ed 2). New York, Basel, 2001, Vol.2, pp 795-808

Korf B.: Plexiform Neurofibromas. American Journal of Medical Genetics; 89: 31-37, 1999
Koutlas I, Scheithauer B.: Palisaded Encapsulated (Solitary Cicrumscribed) Neuroma of the Oral Cavity: A review of 55 cases. Head and Neck Pathology; 4: 15-26, 2010
Lim R, Jaramillo D, Poussaint T, Chang Y, Korf B.: Superficial Neurofibroma: A Lesion with Unique MRI Characteristics in a patient with Neurofibromatosis Type 1. AmericanJournal Roentgenology; 184: 962-968, 2005
Marocchio L, Pereira M, Soaress C, Oliveria D.: Oral Plexiform Neurofibroma not associated with neurofibromatosis type 1: case report. Journal of Oral Science; 48(3): 157-160, 2006
Mourouzis C, Dais P, Gkinis G, Machera H, Rallis G.: Schwannoma of the lower lip: report of a case and review of the literature. Hellenic Archives of Oral and Maxillofacial Surgery; 12(3): 189-193, 2011
Piazza E, Donnellan K, Goodier A, Carron J.: Massive retropharyngeal neurofibroma in a pediatric patient. International Journal of Pediatric Otorhinolaryngology; 74: 939-41, 2010
Yamashiroya V: Neurofibromatosis. In: Case based Pediatrics for medical students and residents. Chapter XVIII(11). Department of Pediatrics, University of Hawaii, John A. Burns School of Medicine, Hawaii, 2002, pp 583-6

Διεύθυνση επικοινωνίας:
Παναγιώτης Ε. Νταής
Αδειμάντου 57,
20100, Κόρινθος, Ελλάδα
Τηλ.: 27410 74568
e-mail: padaismeister@gmail.com

Address:
Panayotis Dais
57 Adeimantou str,
20100 Korinthos, Greece
Tel.: 0030 27410 74568
e-mail: padaismeister@gmail.com