Βλεννοκήλες σε βρέφη και νήπια μέχρι 3 ετών Κλινική μελέτη 15ετίας

Πολυτίμη ΠΑΣΧΑΛΙΔΗ[1], Φαίδρα ΚΑΠΟΠΟΥΛΟΥ[2], Νάντια ΘΕΟΛΟΓΗ-ΛΥΓΙΔΑΚΗ[3]

Κλινική Στοματικής και Γναθοπροσωπικής Χειρουργικής στο Νοσοκομείο Παίδων «Π. και Α. Κυριακού» (Διευθυντής: Καθηγητής Ι. Ιατρού), Οδοντιατρική Σχολή, ΕΚΠΑ

Oral mucoceles in infants younger than 3 years old A 15 years clinical retrospective study

Polytimi PASCHALIDI, Fedra KAPOPOULOU, Nadia THEOLOGIE-LYGIDAKIS

Department of Oral and Maxillofacial Surgery at "P. and A. Kyriakou" Children's Hospital (Head: Professor I. Iatrou), Dental School, National and Kapodistrian University of Athens, Greece

Κλινική εργασία
Clinical paper

ΠΕΡΙΛΗΨΗ: Η βλεννώδης κύστη ή βλεννοκήλη είναι μια συχνή κυστική βλάβη των ελασσόνων σιελογόνων αδένων, με ή χωρίς επιθηλιακή επένδυση. Συνηθέστερη θέση εντόπισης αποτελεί το κάτω χείλος.
Σκοπός: Στην παρούσα αναδρομική εργασία μελετήθηκαν και παρουσιάζονται οι βλεννοκήλες στα πολύ μικρά παιδιά (βρέφη και νήπια μέχρι 3 ετών).
Υλικά- Μέθοδος: Συλλέχθηκαν πληροφορίες για τους ασθενείς ηλικίας μέχρι 3 ετών με βλεννοκήλες, που αντιμετωπίσθηκαν στην Κλινική Στοματικής και Γναθοπροσωπικής Χειρουργικής, στο νοσοκομείο Παίδων «Π. και Α. Κυριακού», το διάστημα 2000-2014.
Αποτελέσματα: Συνολικά 17 ασθενείς συμπεριλήφθηκαν στη μελέτη, 8 αγόρια (47%) και 9 κορίτσια (53%), ηλικίας από 5 μηνών έως 3 ετών (x: 20 μήνες). Όλες οι βλάβες είχαν εντόπιση στο κάτω χείλος. Ήταν ασυμπτωματικές διαμέτρου μέχρι 1 cm με σύσταση μαλακή, ελαστική ή κλυδάζουσα καλυπτόμενες από φυσιολογικό ή εξέρυθρο βλεννογόνο. Από το ιστορικό, πιθανότερη αιτία δημιουργίας τους ήταν ο τραυματισμός. Θεραπευτικά οι βλεννοκήλες εξαιρέθηκαν χειρουργικά με συναφαίρεση του υπαιτίου ελάσσονος σιαλογόνου αδένα, υπό γενική αναισθησία, ενώ δεν υπήρξαν υποτροπές.
Συμπεράσματα: Οι βλεννοκήλες εμφανίζονται και στις πολύ μικρές ηλικίες ακόμα και πριν την ανατολή των δοντιών. Θεραπευτικά, η αντιμετώπισή τους είναι πάντα χειρουργική ενώ λόγω ηλικίας επιλέγεται η γενική αναισθησία.

ΛΕΞΕΙΣ ΚΛΕΙΔΙΑ: Παιδιά, Βλεννοκήλες, Στοματική κοιλότητα, Παιδιατρικός, Κύστεις μαλακών μορίων.

Παρελήφθη: 20/3/2015 - Έγινε δεκτή: 4/9/2015

SUMMARY: Mucocele is a common cystic lesion of the minor salivary glands with or without epithelium lining. It derives following trauma of the gland itself or its excretory duct resulting to saliva accumulation within the soft tissues. The most common site of occurrence is the lower lip.
Aim: In this retrospective study, mucoceles in infants (0-3 years old) were evaluated.
Material and methods: Data were retrieved from the medical records of patients up to 3 years old, treated under general anesthesia the period 2000-2014 at the pediatric Hospital «P. and A. Kyriakou». Parameters evaluated included gender, age, site of occurrence, clinical appearance of the lesion, etiology for the development, type of treatment, histological findings and recurrences.
Results: 17 patients were included in the study, 8 boys (47%) and 9 girls (53%). Age ranged from 5 months to 3 years (mean: 20 months). All lesions were in the lower lip and most common aetiology was trauma. They presented as small sized asymptomatic swellings, soft in palpation, elastic or flaccid, covered with normal or irritated oral mucosa. Treatment was surgical in all cases under general anesthesia, with removal of both the cystic lesion and the minor salivary gland. No recurrence occurred.
Conclusion: Mucoceles can be found in very young ages even before the eruption of deciduous teeth. These lesions are treated surgically and because of the very young age general anesthesia is preferable.

KEY WORDS: Children, Mucoceles, Oral cavity, Cysts of soft tissues.

Paper received: 20/3/2015 - Accepted: 4/9/2015

[1]*Οδοντίατρος*
[2]*Οδοντίατρος, Μεταπτυχιακή Φοιτήτρια Οδοντοφατνιακής Χειρουργικής, Οδοντιατρική Σχολή ΕΚΠΑ*
[3]*Επίκουρη Καθηγήτρια ΣΓΠΧ, Οδοντιατρική Σχολή ΕΚΠΑ*

ΕΙΣΑΓΩΓΗ

Η Βλεννώδης κύστη ή Βλεννοκήλη, μια συχνή βλάβη, είναι μια κύστη των μαλακών μορίων, που προέρχεται από τους ελάσσονες σιαλογόνους αδένες και διακρίνεται σε 2 τύπους ανάλογα με την ύπαρξη ή όχι επιθηλιακής επένδυσης. Η βλεννοκήλη *από έγχυση* θεωρείται ψευδοκύστη καθώς δεν παρουσιάζει επιθηλιακή επένδυση και σχηματίζεται λόγω τραυματισμού του ελάσσονα σιαλογόνου αδένα ή του εκφορητικού του πόρου (Bhargava και συν. 2014). Η βλεννοκήλη *από κατακράτηση* είναι αληθής κύστη με επιθηλιακή επένδυση και σχηματίζεται συνήθως λόγω απόφραξης του εκφορητικού πόρου του σιαλογόνου αδένα (Skaleric και Kovac-Kavcic, 2000). Οι βλεννοκήλες σχετίζονται άμεσα με τραυματισμό γι' αυτό έχουν εντόπιση τις περισσότερες φορές στο κάτω χείλος ως πιο ευάλωτο σε τραύμα ενώ λιγότερο συχνά εμφανίζονται στην παρειά, το έδαφος του στόματος, τη γλώσσα και την υπερώα (Khanna και συν. 2013). Σπάνια, η ανάπτυξη τους μπορεί να οφείλεται σε μη τραυματογόνους παράγοντες όπως σε περιπτώσεις κυστικής ίνωσης ή συνδρόμου Sjogren (Katayama και συν. 1993). Δεν υπάρχει διάκριση ως προς το φύλο και εμφανίζεται σε όλες τις ηλικιακές ομάδες με μεγαλύτερη συχνότητα στη 2η και 3η δεκαετία (Aldrigui και συν. 2010). Κλινικά, οι βλεννοκήλες αποτελούν ασυμπτωματικές διογκώσεις μικρών διαστάσεων, συνήθως μέχρι 1 cm με έντονη αύξηση μεγέθους στην αρχή. Το χρώμα και η σύσταση τους εξαρτάται από το βάθος μέσα στους ιστούς. Οι επιφανειακές βλάβες έχουν μαλακή έως κλυδάζουσα σύσταση και κυανό χρώμα ενώ οι βαθύτερα εντοπιζόμενες έχουν ελαστική σύσταση και χρώμα όμοιο με τον καλυπτικό βλεννογόνο (Cataldo και Mosadomi, 1970). Πολύ επιφανειακές βλάβες μπορεί να έχουν την εμφάνιση φυσαλίδας ενώ βλάβες στις οποίες έχει συμβεί πρόσφατος τραυματισμός και αιμορραγία μπορεί να έχουν ερυθρό χρώμα (Guimaraes και συν. 2006).

Έχουν προταθεί διάφοροι τρόποι αντιμετώπισης με συχνότερα εφαρμοζόμενη την χειρουργική αφαίρεση της βλεννοκήλης με συναφαίρεση του ελάσσονα σιαλογόνου αδένα ενώ αναφέρονται επίσης η κρυοχειρουργική, η ηλεκτροχειρουργική αλλά και η διαθερμία, υπό τοπική αναισθησία (Garcia και συν. 2009). Αναφέρεται επίσης η πιθανότητα επανεμφάνισης (υποτροπή) που απαιτεί την επανάληψη της θεραπευτικής μεθόδου (Minguez-Martinez και συν. 2010).

Στη βιβλιογραφία εντοπίζονται πολλά άρθρα που αναφέρονται στις βλεννοκήλες αλλά λίγα είναι εκείνα που αναφέρονται στις βλεννοκήλες σε πολύ μικρές ηλικίες (Chung και συν. 2011).

Σκοπός της εργασίας είναι η παρουσίαση των περιπτώσεων βλεννοκήλης σε παιδιά από 0-3 ετών που αντιμετωπίστηκαν τα τελευταία 15 χρόνια (2000-2014) από την Κλινική της Στοματικής και Γναθοπροσωπικής Χειρουργικής της Οδοντιατρικής Αθηνών στο Παιδιατρικό Νοσοκομείο «Π. και Α. Κυριακού».

INTRODUCTION

Mucocele or Mucous cyst, a very common lesion, is a soft tissue cyst deriving from the minor salivary glands and is distinguished to two types according to the presence of epithelial lining or not. The *mucocele due to extravasation* is considered as a pseudocyst due to lack of epithelial lining and is often the result of local trauma of the minor salivary gland or its excretory duck (Bhargava et al. 2014). The *retention mucocele* is a true cyst lined by epithelium and usually developing due to obstruction of the duct (Skaleric and Kovac-Kavcic, 2000). Mucoceles are often the result of trauma and for this reason the lower lip is the most common site of appearance. Less commonly mucoceles appear in the buccal mucosa, the floor of the mouth, the tongue and the palate (Khanna et al. 2013). Rarely, mucoceles develop without obvious trauma as in cystic fibrosis and Sjögren Syndrome (Katayama et al. 1993). There is no sex predilection and all age groups are susceptible, with the peak frequency in second and third decades (Aldrigui et al. 2010).

Clinically, mucoceles are small asymptomatic swellings usually less than 1 cm in diameter. Their hue and consistency depend on tissue depth. Mucoceles below the mucosal surface are fluctuant and impart a bluish transluscent hue while deeper lesions have elastic consistency and hue similar to the underlying mucosa (Cataldo and Mosadomi, 1970). The former may have a clinical appearance of a blister while the latter which have been recently injured and have bled, have erythimatous hue (Guimaraes et al. 2006). As far as the treatment is concerned, the method most frequently applied is the surgical excision under local anestthesia; cryosurgery, electrosurgery and CO_2 laser vaporization have been also applied (Garcia et al. 2009). In case of recurrence treatment is repeated (Minguez-Martinez et al. 2010). There are numerous papers referring to mucoceles of the oral cavity but only few refer to mucoceles in infants (Chung et al. 2011).

Aim of this paper is to present our experience on treating mucoceles in infants 0-3 years old, during a period of 15 years, at the Oral and Maxillofacial Clinic of the pediatric Hospital «P. and A. Kyriakou».

ΥΛΙΚΟ ΚΑΙ ΜΕΘΟΔΟΣ

Καταγράφηκαν όλοι οι παιδιατρικοί ασθενείς με βλεννοκήλες που αντιμετωπίστηκαν υπό γενική αναισθησία, από την Κλινική Στοματικής και Γναθοπροσωπικής Χειρουργικής στο Νοσοκομείο «Π. και Α. Κυριακού» το εν λόγω χρονικό διάστημα.

Στην μελέτη περιλήφθησαν όλοι οι παιδιατρικοί ασθενείς ηλικίας μέχρι 3 ετών ενώ οι ασθενείς με βατράχια ή με ασαφή στοιχεία ιστορικού αποκλείστηκαν. Οι πληροφορίες που καταχωρήθηκαν αφορούσαν στην ηλικία, το φύλο, το ιστορικό τραύματος, την εντόπιση, το μέγεθος της βλάβης, τη θεραπεία, τα ιστολογικά στοιχεία και τις τυχόν υποτροπές.

ΑΠΟΤΕΛΕΣΜΑΤΑ

Την 15ετία που μελετήθηκε αντιμετωπίστηκαν υπό γενική αναισθησία συνολικά 35 παιδιά με βλεννώδεις κύστεις. Από αυτούς στην μελέτη περιλήφθηκαν οι 17 που ήταν βρέφη και νήπια ηλικίας από 5 μηνών μέχρι 3 ετών, με μέσο όρο ηλικίας 20 μηνών, 8 αγόρια (47%) και 9 κορίτσια (53%). Επτά ασθενείς (41,2%) ήταν μέχρι 1 έτους, ενώ 4 από αυτούς (23,5%) ήταν βρέφη μέχρι 6 μηνών χωρίς νεογιλό φραγμό ακόμη. Όλες οι βλάβες είχαν εντόπιση στο κάτω χείλος. Κλινικά, επρόκειτο για ασυμπτωματικές διογκώσεις μέχρι 1cm, με σύσταση μαλακή, ελαστική ή κλυδάζουσα και χρώμα όμοιο με αυτό του καλυπτικού βλεννογόνου ή ερυθρό (Εικ.1,2,3,4). Όλες οι βλάβες αντιμετωπίστηκαν χειρουργικά υπό γενική αναισθησία ενώ έγινε επιπλέον τοπική αναισθησία για επίτευξη αιμόστασης. Με ατρακτοειδή τομή στον βλεννογόνο γύρω από την βλεννώδη κύστη και διΐνιση των μαλακών ιστών έγινε αφαίρεση της βλάβης στο σύνολό της με συναφαίρεση του υπαιτίου ελάσσονος σιαλογόνου αδένα. Ακολούθησε αιμόσταση και συρραφή του τραύματος με ράμματα vicryl 4-0 (Εικ. 5,6,7,8). Τα παρασκευάσματα στάλθηκαν για ιστολογική εξέταση στο Παθολογοανατομικό Εργαστήριο του Νοσοκομείου. Μετεγχειρητικά δεν παρουσιάστηκε κανένα πρόβλημα ενώ οι μικροί ασθενείς επανεξετάστηκαν μέχρι την πλήρη επούλωση της περιοχής.

Τα ιστολογικά ευρήματα ανέφεραν σε όλες τις περιπτώσεις παρουσία βλεννογόνου που παρουσίαζε εντός του χορίου κυστικό χώρο χωρίς επιθηλιακή επένδυση, με χρόνιο φλεγμονώδη και κοκκιώδη ιστό, άφθονα βλεννοφάγα ιστιοκύτταρα και θέσεις μικροαποστηματοποιήσεως. Επίσης, ήταν ορατός ο εκφορητικός πόρος του ελάσσονα σιαλογόνου αδένα με περιφερική ίνωση και ατροφία της αδενοκυψέλης. Όλες οι βλενοννοκήλες χαρακτηρίστηκαν από έγχυση (Εικ. 9,10).

Μετεγχειρητικά στις επανεξετάσεις δεν υπήρξαν υποτροπές.

ΣΥΖΗΤΗΣΗ

Σε μελέτη των Jones και Franklin σε 4.406 παιδιατρικούς

MATERIAL AND METHODS

All patients included in this retrospective study were diagnosed with mucocele in the oral cavity and their age was up to 3 years old while patients who were found with ranula or having incomplete records were excluded. The recorded data were age, sex, history of trauma, location, size of the lesion, treatment, histopathologic data and possibility of recurrence.

RESULTS

The last 15 years, a total of 35 pediatric patients with mucoceles were treated under general anesthesia. Seventeen of these patients aged from 5 months to 3 years (mean age: 20 months), 8 boys (47%) and 9 girls (53%). Seven patients (41.2%) were up to 1 year old, while 4 of them (23.5%) were infants up to 6 months without deciduous teeth yet. All lesions were detected in the lower lip. Clinically, they were asymptomatic in all cases, approximately 1 cm in diameter or less with soft, elastic or fluctuant consistency and their hue was similar to normal or erythimatous mucosa (Fig.1,2,3,4). All lesions were surgically treated under general anesthesia and local infiltration was additionally administered for hemostasis. A fusiform incision of the mucosa around the mucocele, followed by tissue preparation, allowed the removal of the minor gland and the cyst itself. When hemostasis was achieved, the surgical incision was sutured with vicryl 4:0 (Figs. 5,6,7,8). Recovery was uneventful and pediatric patients were regularly reexamined until complete healing. Follow-up revealed no recurrences.

In all cases specimens were examined histopathologically; findings showed mucoceles of extravasation having cystic cavity without epithelial lining. Moreover, chronic inflammatory and granulation tissue was present with histiocytes and few sites of abscessation. The excretory duct of the minor salivary gland showed peripheral fibrosis and atrophy (Figs.9,10).

DISCUSSION

According to the study of Jones and Franklin (2006), among 4.406 pediatric patients, the most frequent lesion was mucoceles. Similarly, according to Lima et al. the 17.2% of 625 patients were diagnosed with mucoceles (Lima et al. 2008). It has been reported that infants younger than 1 year old have less possibility to develop mucoceles. However, Cataldo and Mosadami in their study on 594 mucoceles reported that 2.7% appeared in infants younger than 1 year old (Cataldo and Mosadomi, 1970). According to our study, it may also be estimated that mucocele is a common lesion, taking into consideration that during the last 15 years 17 patients were treated under general anesthesia, while 7 of these cases appeared in patients younger than 1 year old.

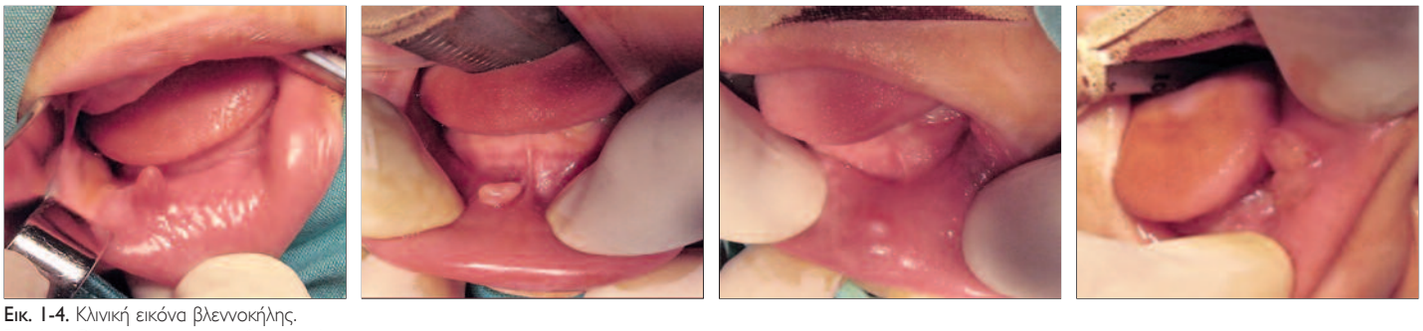

Εικ. 1-4. Κλινική εικόνα βλεννοκήλης.
Fig. 1-4. Clinical appearence of mucoceles.

ασθενείς η πιο κοινή στοματική βλάβη ήταν οι βλεννοκήλες (Jones και Franlin, 2006). Ομοίως, σύμφωνα με έρευνα των Lima et al. το 17,2% των 625 ασθενών εμφάνιζε επίσης βλεννοκήλες (Lima και συν. 2008). Αναφέρεται ότι τα μικρότερα του ενός έτους παιδιά εμφανίζουν λιγότερες πιθανότητες εμφάνισής τους. Ωστόσο οι Cataldo και Mosadami (1970) σε μελέτη τους σε 594 βλεννοκήλες, ανέφεραν ότι το 2,7% εμφανίστηκαν σε βρέφη μικρότερα του ενός έτους. Σύμφωνα με τη δική μας μελέτη εκτιμάται επίσης πως οι βλεννώδεις κύστεις είναι μια σχετικά συνήθης παθολογική οντότητα καθώς μόνο σε πολύ μικρά παιδιά τα τελευταία 15 χρόνια αντιμετωπίστηκαν 17 περιπτώσεις εκ των οποίων οι 7 αφορούσαν σε παιδιά κάτω του ενός έτους.

Σύμφωνα με τους Gatti et al. (2001) έχουν καταγραφεί 5 συγγενείς περιπτώσεις βλεννοκηλών. Επίσης, σε μια ακόμη μελέτη 4 (4,5%) από τις 89 βλάβες που μελετήθηκαν ήταν συγγενείς περιπτώσεις βλεννοκηλών (Minguez-Martinez και συν. 2010). Δεν υπήρξε παρόμοιο εύρημα στο υλικό μας.

Σύμφωνα με τη βιβλιογραφία οι βλεννώδεις κύστεις εμφανίζονται με παρόμοια ποσοστά και στα δύο φύλα, όπως συνέβη και στην παρούσα μελέτη. Ωστόσο, οι Nico et al. (2008) σε 36 παιδιατρικούς ασθενείς ανέφεραν ότι το 72,2% των βλεννοκηλών ήταν σε κορίτσια και το 27,8% σε αγόρια. Οι βλεννοκήλες συχνότερα εμφανίζονται στο κάτω χείλος πιθανόν επειδή η περιοχή αυτή είναι πιο επιρρεπής σε τραύμα (Bhaskar και συν. 1956), γεγονός που επιβεβαιώθηκε και στην μελέτη μας, ενώ μετά το κάτω χείλος ο παρειακός στοματικός βλεννογόνος και η υπερώα είναι οι πιο συχνές θέσεις εντόπισης (Baurmash, 2003). Οι βλεννοκήλες μπορούν να εμφανιστούν ως μεμονωμένες βλάβες ενώ ως πολλαπλές είναι σπάνιες (Minguez-Martinez και συν. 2010). Για τις τελευταίες δεν υπάρχει σαφής αιτιολογικός παράγοντας ενώ μερικοί ερευνητές υποστηρίζουν πως μπορεί να σχετίζονται με ομαλό λειχήνα ή νόσο μοσχεύματος κατά του ξενιστή (GVHD) (Luiz και συν. 2008). Στη δική μας μελέτη δεν υπήρξε περιστατικό με πολλαπλές βλάβες.

Στη διαφορική διάγνωση της κλινικής εικόνας των βλεν-

According to Gatti et al. (2001), 5 cases of congenital mucoceles have been reported. In another study 4 (4.5%) of 89 lesions were congenital mucoceles (Minguez-Martines et al. 2010). In our study no congenital mucocele was found.

As previously reported, mucous cysts appear with the same frequency in both sexes, a finding also ascertained in our study. However, Nico et al. (2008) reported that among 36 pediatric patients, 72.2% of mucoceles were found in girls and 27.8% in boys. The most frequent site is the lower lip as it is prone to trauma (Bhaskar et al. 1956); this occurred in our study as well. Cheek and palate are less common sites of appearance (Baurmash, 2003). Mucoceles appear as an isolated lesion while multiple mucoceles are rare (Minguez-Martines et al. 2010). Although, there is no confirmed etiologic factor, researchers support that mucocele could be related to oral lichen planus or graft versus host disease (GVHD) (Luiz et al. 2008). No such case was found in the present study. As far as the differential diagnosis is concerned, abscess of the lower lip, irritation fibroma, neurofibroma, lipoma, hemangioma and monomorphic adenomas are considered (Bhargava et al. 2014). Final diagnosis is reached taking into consideration the clinical appearance, intraoperative findings and the microscopical examination. Surgical excision under local anesthesia is the treatment for mucoceles. General anesthesia in children is an ambiguous subject mainly when it is selected for a minor operation; it has been reported that there is a high risk of developmental and behavioral disorders in children exposed to this type of anesthesia before the age of 3 (DiMaggio et al. 2011). In our cases in infants we have chosen general anesthesia to ensure safe removal of the lesion.

Extravasation mucoceles are more common and usually appear in the lower lip of younger ages while mucoceles of retention are more common in oral mucosa and palate (Nico et al. 2008). In our study as previously reported and expected, all lesions were extravasation mucoceles.

Εικ. 5. Ατρακτοειδής τομή στον βλεννογόνο γύρω από την κύστη.
Fig. 5. Fusiform incision arround the cyst.

Εικ. 6. Αφαίρεση της κύστης με διΐνιση και συναφαίρεση του υπαιτίου ελάσσονος σιαλογόνου αδένα.
Fig. 6. Cyst removal and excision of the minor salivary gland.

Εικ. 7. Συρραφή του τραύματος με ράμματα vicryl 4-0.
Fig. 7. Suturing with 4.0 vicryl.

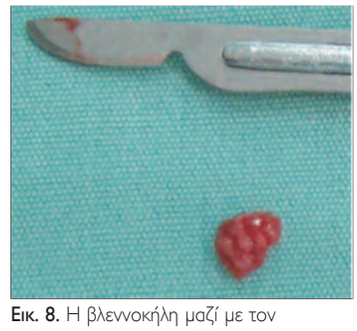

Εικ. 8. Η βλεννοκήλη μαζί με τον ελάσσονα σιαλογόνο αδένα.
Fig. 8. The specimen: cyst and minor salivary gland.

νοκηλών του κάτω χείλους εντάσσονται το απόστημα κάτω χείλους, το τραυματικό ίνωμα, το νευροΐνωμα, το λίπωμα, το αιμαγγείωμα και το μονόμορφο αδένωμα (Bhargava και συν. 2014). Η πορεία προς την τελική διάγνωση θα επιτευχθεί με την κλινική εικόνα (χρώμα, μέγεθος, σύσταση, χροιά), την διεγχειρητική ανεύρεση του ελάσσονα σιαλογόνου αδένα αλλά και με την ιστολογική απάντηση μετά την εξαίρεση της βλάβης.

Θεραπευτικά οι βλεννοκήλες αφαιρούνται χειρουργικά, υπό τοπική αναισθησία, με χειρουργικό νυστέρι, ηλεκτροχειρουργική, κρυοχειρουργική και με CO_2 (Luiz και συν. 2008). Η γενική αναισθησία σε παιδιά αποτελεί ένα αμφιλεγόμενο θέμα κυρίως όταν επιλέγεται για μικρού φάσματος χειρουργική επέμβαση, καθώς αναφέρεται ότι ο κίνδυνος μεταγενέστερης εμφάνισης διαταραχών στην ανάπτυξη και στη συμπεριφορά σε παιδιά που έχουν λάβει γενική αναισθησία πριν την ηλικία των 3 ετών είναι μεγαλύτερος από τα παιδιά που δεν έχουν υποβληθεί σε γενική αναισθησία (DiMaggio και συν. 2011). Στην παρούσα μελέτη επιλέχθηκε η γενική αναισθησία ως ασφαλής λόγω της αδυναμίας συνεργασίας με τους μικρούς ασθενείς.

Οι βλεννοκήλες από έγχυση είναι πιο συχνές και συνήθως εμφανίζονται στη περιοχή του κάτω χείλους στις μικρές ηλικίες ενώ οι από κατακράτηση είναι πιο συχνές στο στοματικό βλεννογόνο και στην υπερώα (Nico και συν. 2008). Στη συγκεκριμένη μελέτη ιστολογικά αποδείχτηκε πώς όλες οι βλάβες ιστολογικά ήταν βλεννοκήλες από έγχυση. Όσον αφορά την επανεμφάνιση της βλάβης από τη παρούσα μελέτη δεν παρουσιάστηκαν υποτροπές.

ΣΥΜΠΕΡΑΣΜΑΤΑ

Οι βλεννοκήλες δημιουργούνται και στις μικρές ηλικίες, ακόμα και πριν την ανατολή των νεογιλών δοντιών και οφείλονται συνηθέστερα σε τοπικό τραυματισμό. Παρόλο που τα παιδιά προσχολικής ηλικίας ζουν σε ένα προστατευμένο περιβάλλον, η δημιουργία βλεννοκηλών δεν αποτελεί σπάνια βλάβη και θορυβεί ιδιαίτερα τους γονείς. Θεραπευτικά η αντιμετώπισή τους είναι πάντα

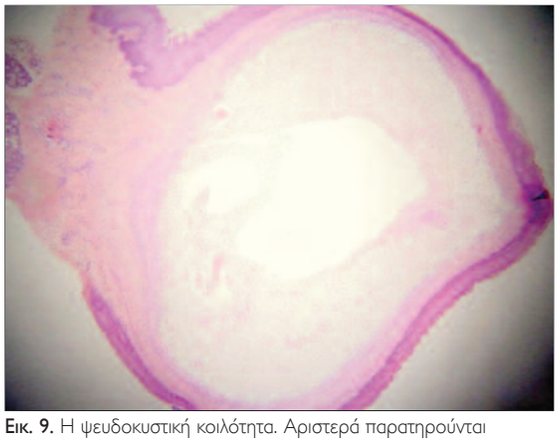

Εικ. 9. Η ψευδοκυστική κοιλότητα. Αριστερά παρατηρούνται τα λοβίδια του σιαλογόνου αδένα (Χρώση Α-Η x25).
Fig. 9. The pseudocystic cavity. Lobules of minor salivary gland in the left (H-E staining x25).

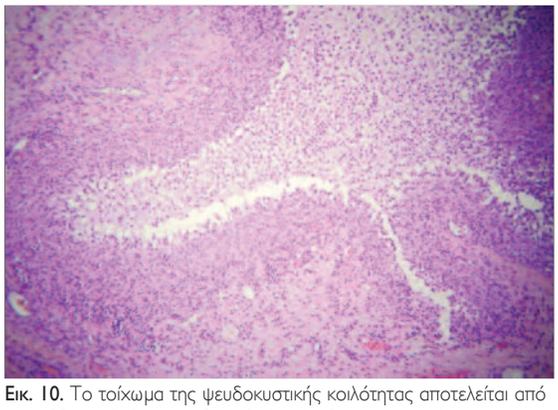

Εικ. 10. Το τοίχωμα της ψευδοκυστικής κοιλότητας αποτελείται από κοκκιώδη ιστό. Αμορφο βασεόφιλο υλικό και μακροφάγα διακρίνονται εντός του αυλού της ψευδοκύστης (Χρώση Α-Η x100).
Fig. 10. A granulation tissue wall surrounds the pseudocystic cavity. Amorphous basophilic material and macrophages are observed within the pseudocystic lumen (H-E staining x100).

χειρουργική και επιλέγεται η γενική αναισθησία λόγω αδυναμίας συνεργασίας των μικρών ασθενών. Η τελική διάγνωση για τον ιστολογικό τύπο επιβεβαιώνεται μόνο ιστολογικά.

CONCLUSION

Mucoceles may develop in infants even before the eruption of deciduous teeth and they are mainly attributed to local trauma. Although very young children live in a protective environment, the appearance of mucoceles is not very rare and for this reason parents feel very anxious for this situation. As far as the treatment is concerned, it is always surgical and general anesthesia is selected because pediatric patients cannot easily cooperate. The histologic type of the lesion (extravation or retention) can only be identified after microscopic examination.

ΒΙΒΛΙΟΓΡΑΦΙΑ/REFERENCES

Aldrigui JM, Silva PE, Xavier FCA, Nunes FD, Bussadori SK, Wanderley MT: Mucocele of the lower lip in a 1 year old child. Pediatric Dentistry 20: 95–98, 2010

Bagán SJV, Silvestre Donat FJ, Peñarrocha Diago M, et al: Clinico-pathological study of oral mucoceles. Av Odontoestomatol 6:389, 1990

Baurmash HD: Mucoceles and ranulas. J Oral Maxillofac Surg 61:369-378, 2003

Bhargava N, Agarwal P, Sharma N, Agrawal M, Sidiq M, and Narain P: An Unusual Presentation of Oral Mucocele in Infant and Its Review. Case Reports in Dentistry: Article ID 723130, 6 pages, 2014

Bhaskar SN, Bolden TE, Weinmann JP: Pathogenesis of mucoceles. J Dent Res 35:863-874, 1956

Cataldo E, Mosadomi A: Mucoceles of the oral mucous membrane. Arch. Otolaryngol. 91:360, 1970

Chung WW, Yu-Hsun K, Chao-Ming C, Han JH, Chun-Ming C, I-Yueh H: Mucoceles of the oral cavity in pediatric patients. Kaohsiung Journal of Medical Sciences 27:276-279, 2011

DiMaggio C, Sun LS, Li G: Early Childhood Exposure to Anesthesia and Risk of Developmental and Behavioral Disorders in a Sibling Birth Cohort. Anesth Analg. Nov; 113(5):1143-51, 2011

Garcıa JY, Tost AJE, Aytes LB, Escoda CG: Treatment of oral mucocele-scalpel versus CO2 laser. Medicina Oral Patologia Oral y Cirugia Bucal 14: 469–474, 2009

Gatti, AF, Moreti MM, Cardoso SV, Loyola, AM.: Mucus extravasation phenomenon in newborn babies: report of two cases. Int J Paediatr Dent 11: 74–77, 2001

Guimaraes MS, Hebling J, Filho VAP, Santos LL, Vita TM, Costa CAS: Extravasation mucocele involving the ventral surface of the tongue (glands of Blandin-Nuhn). International Journal of Paediatric Dentistry 16:435–439, 2006

Jones AV, Franklin CD: An analysis of oral and maxillofacial pathology found in children over a 30-year period. Int J Paediatr Dent 16: 19-30, 2006

Katayama I, Yamazaki S, Nishioka: Giant mucocele of oral cavity as a mucocutaneous manifestation of Sjogren Syndrome. J Dermatol 20:238–241, 1993

Khanna S, Singh NN, Sreedhar G, Purwar A, Gupta S: Oral mucous extravasation cyst: case series with comprehensive and systematic review on differential diagnosis. International Journal of Dental Case Reports, vol. 3, no. 1:17–27, 2013

Lima GS, Fontes ST, de Araújo LM, et al: A survey of oral and maxillofacial biopsies in children: A single-center retrospective study of 20 years in Pelotas-Brazil. J Appl Oral Sci 16:397, 2008

Luiz AC, Hiraki KR, Lemos CA Jr, et al: Treatment of painful and recurrent oral mucoceles with a high-potency topical corticosteroid: A case report. J Oral Maxillofac Surg 66:1737, 2008

Mínguez-Martinez I, Bonet-Coloma C, Ata-Ali-Mahmud J, Carrillo-García C et al: Evolution of 89 Mucoceles in Children. J Oral Maxillofac Surg 68:2468-2471, 2010

Nico MM, Park JH, Lourenço SV: Mucocele in pediatric patients: Analysis of 36 children. Pediatr Dermatol 25:308, 2008

Skaleric U, Kovac-Kavcic M: The prevalence of oral mucosal lesions in a population in Ljubljana, Slovenia. J Oral PatholMed 29:331-5, 2000

Διεύθυνση επικοινωνίας:
Πολυτίμη Πασχαλίδη
Αρεοπόλεως 26
14564 Νέα Κηφισιά, Αθήνα
Τηλ.: 6970 263303
e-mail: polina_paschal@hotmail.com

Address:
Polytimi Paschalidi
26, Areopoleos St
14564, N. Kifisia, Athens, Greece
Tel: 0030 6970 263303
e-mail: polina_paschal@hotmail.com