Χρήση ενισχυμένων με τιτάνιο εμφυτευματικών υλικών πολυαιθυλενίου, για την αποκατάσταση εκτεταμένων ελλειμμάτων άνω γνάθου σε παιδιατρικούς ασθενείς: Παρουσίαση τριών περιπτώσεων

Ουρανία ΣΧΟΙΝΟΧΩΡΙΤΗ[1], Νάντια ΘΕΟΛΟΓΗ-ΛΥΓΙΔΑΚΗ[2], Ιωάννης ΙΑΤΡΟΥ[3]

Κλινική Στοματικής και Γναθοπροσωπικής Χειρουργικής στο Νοσοκομείο Παίδων «Π. & Α. Κυριακού» (Διευθυντής: Καθηγητής Ι. Ιατρού), Οδοντιατρική Σχολή ΕΚΠΑ

The use of titanium reinforced porous polyethylene implants for reconstruction of extended maxillary defects in pediatric patients: Report of three cases

Ourania SCHOINOHORITI, Nadia THEOLOGIE-LYGIDAKIS, Ioannis IATROU

University Department of Oral and Maxillofacial Surgery at the "P. & A. Kyriakou" Children's Hospital (Head: Professor I. Iatrou), Dental School, National and Kapodistrian University of Athens, Greece

Ενδιαφέρουσες περιπτώσεις
Cases report

ΠΕΡΙΛΗΨΗ: Το ενισχυμένο με τιτάνιο εμφυτευματικό υλικό πολυαιθυλενίου είναι αλλοπλαστικό υλικό με πορώδη υφή εύκαμπτο, ανθεκτικό και σταθερό που επιτρέπει ινο-αγγειογένεση.
Σκοπός: Η παρουσίαση 3 περιπτώσεων παιδιατρικών ασθενών στους οποίους χρησιμοποιήθηκε το εν λόγω υλικό για αποκατάσταση εκτεταμένων ελλειμμάτων άνω γνάθου.
Περιγραφή περιπτώσεων: Επρόκειτο για ελλείμματα που προέκυψαν μετά από αφαίρεση καλοήθων όγκων. Πραγματοποιήθηκε άμεση αποκατάσταση και στήριξη των μαλακών ιστών της παρειάς με κατάλληλα διαμορφωμένα εμφυτεύματα πολυαιθυλενίου ενισχυμένων με τιτάνιο, που ακινητοποιήθηκαν με βίδες τιτανίου. Οι ασθενείς ανέχθηκαν την επέμβαση καλά, χωρίς να εμφανίσουν σημεία λοίμωξης ή αποκάλυψης των εμφυτευμάτων ενώ το λειτουργικό και αισθητικό αποτέλεσμα ήταν ικανοποιητικό.
Συμπεράσματα: Αν και η περίοδος παρακολούθησης των ασθενών μας είναι σχετικά σύντομη, τα εν λόγω εμφυτεύματα φαίνεται να συνιστούν μια ασφαλή, εύχρηστη και αξιόπιστη επιλογή.

ΛΕΞΕΙΣ ΚΛΕΙΔΙΑ: Ενισχυμένα με τιτάνιο εμφυτεύματα πολυαιθυλενίου, ελλείμματα άνω γνάθου, αποκατάσταση, παιδιά και έφηβοι.

Παρελήφθη: 20/7/2015 - Έγινε δεκτή: 30/9/2015

SUMMARY: Titanium reinforced porous polyethylene implant is an alloplastic material with a porous structure, high tensile strength and volumetric stability that allows fibrovascularization and rapid integration.
Aim: To present 3 cases of paediatric patients where this material has been used for the reconstruction of maxillary defects.
The defects occurred following the resection of large benign tumors. They were reconstructed at one stage with appropriately contoured titanium reinforced polyethylene implants, fixated with titanium screws. The patients tolerated the procedure well, without any signs of infection or implant exposure during the follow-up period; the functional and cosmetic outcome has been satisfactory.
Conclusions: Titanium reinforced porous polyethylene implants seem to provide a safe, simple and reliable option for primary reconstruction of extended maxillary defects in pediatric patients.

KEY WORDS: adolescents; biocompatible materials; children; maxillo-mandibular reconstruction; Medpor; maxillofacial prosthesis implantation.

Paper received: 20/7/2015 - Accepted: 30/9/2015

[1]*Οδοντίατρος, Ιατρός MSc, PhD, Συνεργάτης*
[2]*Επίκουρη Καθηγήτρια ΣΓΠΧ, Οδοντιατρική Σχολή ΕΚΠΑ*
[3]*Καθηγητής ΣΓΠΧ, Οδοντιατρική Σχολή ΕΚΠΑ*

ΕΙΣΑΓΩΓΗ

Αρκετοί τύποι αυτογενών μοσχευμάτων αλλά και αλλογενών και αλλοπλαστικών εμφυτευμάτων έχουν χρησιμοποιηθεί για την αποκατάσταση γναθοπροσωπικών ελλειμμάτων. Ειδικότερα η αποκατάσταση ελλειμμάτων στο μέσο τριτημόριο του προσώπου που προκύπτει μετά την χειρουργική αφαίρεση εκτεταμένων όγκων, οι οποίοι επεκτείνονται και καταλαμβάνουν και το ιγμόρειο, παρουσιάζει δυσκολία και ιδιαιτερότητα ειδικά στο αναπτυσσόμενο προσωπικό κρανίο.

Τα αυτογενή οστικά μοσχεύματα θεωρούνται η «χρυσή σταθερά» σε παιδιατρικούς ασθενείς, καθώς εξασφαλίζουν ένα επαρκές πλαίσιο για τον αναπτυσσόμενο σκελετό του προσώπου. Ωστόσο, χαρακτηρίζονται από σημαντικά μειονεκτήματα, όπως η περιορισμένη διαθεσιμότητα, η μη προβλέψιμη απορρόφηση, η πιθανή μετατόπιση, η παράταση του χειρουργικού χρόνου, η ανάγκη εργώδους τρισδιάστατης διαμόρφωσης, τοποθέτησης και ακινητοποίησης του μοσχεύματος στην δέκτρια θέση και κυρίως η νοσηρότητα στην δότρια θέση, γεγονός που οδήγησε στην εισαγωγή και προοδευτική καθιέρωση στην κλινική πράξη αλλοπλαστικών μοσχευματικών υλικών (Frodel και Seung 1998, Cenzi και συν. 2005, Ram και συν. 2010).

Τα διαθέσιμα αλλοπλαστικά υλικά παρουσιάζουν πλεονεκτήματα, όπως η διαθεσιμότητα και η ευκολία στους χειρισμούς, χωρίς παράταση του χειρουργικού χρόνου και πρόσθετη νοσηρότητα στην δότρια θέση του μοσχεύματος ενώ παράλληλα παρέχουν την δυνατότητα τρισδιάστατης αποκατάστασης των ελλειμμάτων καθώς και περισσότερο προβλέψιμα μακροπρόθεσμα αποτελέσματα. Παρά την τάση του ξενιστή να απομονώνει, να αποικοδομεί και τελικά να αποβάλλει τα αλλοπλαστικά υλικά με πιθανή ανάπτυξη επιπλοκών, που περιορίζουν την χρήση τους (σχηματισμός κάψας, λοίμωξη, μετακίνηση και αποκάλυψη), η αποδεδειγμένη μακροπρόθεσμη βιοσυμβατότητα και αποτελεσματικότητα αρκετών αλλοπλαστικών υλικών τα καθιστούν ασφαλή και αξιόπιστη λύση στην καθημερινή κλινική πράξη (Rapidis και Day 2006, Baj και συν. 2009, Xu και συν. 2009, Nowinski και συν. 2010, Goldsmith και συν. 2012).

Αν και το πορώδες πολυαιθυλένιο (ΠΠ) αποτελεί ένα από τα ελάχιστα σήμερα χρησιμοποιούμενα αλλοπλαστικά υλικά με τεκμηριωμένη αποτελεσματικότητα στην γναθοπροσωπική αποκατάσταση (Frodel και Seung 1998, Menderes και συν. 2004, Cenzi και συν. 2005, Rapidis και Day 2006, Baj και συν. 2009, Xu και συν. 2009, Nowinski και συν. 2010, Ram και συν. 2010, Goldsmith και συν. 2012, He και συν. 2012), η αποτελεσματικότητα και η ασφάλεια της χρήσης του σε παιδιά και εφήβους δεν έχουν ακόμη διερευνηθεί επαρκώς και μόνο λίγες μελέτες έχουν συμπεριλάβει την συγκεκριμένη ηλικιακή ομάδα στους ασθενείς τους (Cenzi και συν. 2005, Theologie-Lygidakis και συν. 2007, Ram και συν. 2010, He και συν. 2012). Επιπλέον, στην σχετική βιβλιογραφία υπάρχουν μόνο σποραδικές αναφορές σχετικά με την

INTRODUCTION

Various types not only of autogenous graft but also of allogenic or alloplastic implants have been used for maxillofacial reconstruction. More specifically, the reconstruction of defects located in the middle third of the face, occurring after resection of extended tumors that infiltrate and occupy the maxillary sinus is extremely difficult, especially in the developing facial skeleton.

Although autogenous bone grafts have been considered the gold standard to provide adequate framework for the children's facial skeleton, their significant disadvantages (limited availability, unpredictable resorption, possible displacement, increased operating time, laborious three-dimensional contouring, placement and fixation at the recipient and morbidity at the donor site) induced a growing popularity of alloplastic implants (Frodel and Seung 1998, Cenzi et al. 2005, Ram et al. 2010).

Current alloplastic materials offer unlimited availability, are easily handled without additional operating time and donor site morbidity and provide precise three-dimensional reconstruction and more predictable long-term results. Despite the host's immune system tendency to isolate, degrade or extrude alloplasts, possibly inducing complications (encapsulation, infection, migration and exposure) and limiting their use, the long-term proven biocompatibility and effectiveness of several alloplasts makes their use in everyday clinical practice safe and reliable (Rapidis and Day 2006, Baj et al. 2009, Xu et al. 2009, Nowinski et al. 2010, Goldsmith et al. 2012).

Although porous polyethylene (PP) is one of the few currently used alloplastic materials with well-documented effectiveness for maxillofacial reconstruction and augmentation (Frodel and Seung 1998, Menderes et al. 2004, Cenzi et al. 2005, Rapidis and Day 2006, Baj et al. 2009, Xu et al. 2009, Nowinski et al. 2010, Ram et al. 2010, Goldsmith et al. 2012, He et al. 2012), its effectiveness and safety for children and adolescents has not been investigated and only a few related studies have comprised this age group among their patients (Cenzi et al. 2005, Theologie-Lygidakis et al. 2007, Ram et al. 2010, He et al. 2012). Moreover, scarce reports are encountered in the pertinent literature regarding the use in pediatric patients of PP implants with embedded titanium, known as titanium reinforced porous polyethylene (TRPP) implants, designed to combine the advantageous properties of PP with those of titanium mesh (Garibaldi et al. 2007, Nowinski et al. 2010).

The aim of this paper is to present our positive experience with these implants, when used for the primary rehabilitation of extended defects in the middle third of the face of pediatric patients, following resection of three benign but locally aggressive lesions.

REPORT OF CASES

Three patients, 2 boys and one girl, aged from 7 to 15

χρήση σε παιδιατρικούς ασθενείς εμφυτευμάτων ΠΠ με ενσωματωμένο πλέγμα τιτανίου, που περιγράφονται ως «ενισχυμένα με τιτάνιο εμφυτεύματα πολυαιθυλενίου» (ΕΤΕΠ) και έχουν σχεδιασθεί, ώστε να συνδυάσουν τα πλεονεκτήματα του ΠΠ με εκείνα του πλέγματος τιτανίου (Garibaldi και συν. 2007, Nowinski και συν. 2010).

Σκοπός της μελέτης είναι να παρουσιαστεί η εμπειρία από την χρήση αλλοπλαστικών υλικών πολυαιθυλενίου ενισχυμένων με τιτάνιο, για την πρωτογενή αποκατάσταση εκτεταμένων ελλειμμάτων του μέσου τριτημορίου του προσώπου, σε παιδιατρικούς ασθενείς, μετά την εκτομή καλοήθων αλλά τοπικά επιθετικών βλαβών.

ΠΕΡΙΓΡΑΦΗ ΠΕΡΙΠΤΩΣΕΩΝ

Αντιμετωπίστηκαν τρεις ασθενείς, δύο αγόρια και ένα κορίτσι, ηλικίας από 7 έως 15 ετών, με καλοήθεις όγκους του μέσου τριτημορίου του προσώπου, που καταλάμβαναν το σύστοιχο ιγμόρειο και επεκτείνονταν στους πέριξ σκληρούς ιστούς. Προηγήθηκε απεικονιστικός έλεγχος με CT ή MRI και βιοψία. Οι βλάβες αφαιρέθηκαν στο σύνολό τους με εξωστοματική προσπέλαση στις 2 περιπτώσεις και με ενδοστοματική σε μία. Απαιτήθηκε στήριξη των μαλακών ιστών της παρειάς και στις 3 περιπτώσεις και επιπλέον στήριξη του εδάφους του οφθαλμικού κόγχου στις 2. Προς τούτο χρησιμοποιήθηκαν φύλλα ΕΤΕΠ (MEDPOR TITAN, Porex Surgical, Inc), διαστάσεων 41mm x 42mm x 1mm, τα οποία προσαρμόστηκαν στις ανατομικές ανάγκες της περιοχής και ακινητοποιήθηκαν με βίδες στα όμορα οστά (ζυγωματικό, άνω γνάθο, υποκόγχιο χείλος). Σε όλες τις περιπτώσεις χορηγήθηκε διπλό σχήμα αντιβίωσης περιεγχειρητικά και οι ασθενείς ανέχθηκαν την επέμβαση χωρίς ιδιαίτερα προβλήματα. Παρακολουθούνται τακτικά, κλινικά και απεικονιστικά και μέχρι σήμερα δεν έχουν διαπιστωθεί σημεία υπολειμματικής νόσου, υποτροπής ή σχετιζόμενης με το εμφυτευματικό υλικό νοσηρότητας. Σε όλες τις περιπτώσεις, με την ολοκλήρωση της ανάπτυξης, προγραμματίζεται η τελική αποκατάσταση με οστικό αυτομόσχευμα και οδοντικά εμφυτεύματα αντίστοιχα με την φατνιακή απόφυση. Το φύλλο ΕΤΕΠ μπορεί να διαμορφωθεί τοπικά όσο χρειάζεται ενώ θα χρησιμοποιηθεί και για την ακινητοποίηση του οστικού μοσχεύματος.

1η περίπτωση

Κορίτσι ηλικίας 15 ετών με ελεύθερο ιατρικό ιστορικό παραπέμφθηκε στην Κλινική μας με ιστορικό διόγκωσης στην οπίσθια αριστερή άνω γνάθο, διάρκειας 6 μηνών (Εικ. 1). Η ασθενής είχε υποβληθεί σε ενδοδοντική θεραπεία των προγομφίων και των 1ου και 2ου γομφίων, προκειμένου να αντιμετωπισθεί θεραπευτικά μια παρατεινόμενη έκπτυξη του παρειακού πετάλου της άνω γνάθου που είχε διαγνωσθεί λανθασμένα ως οδοντοφατνιακό απόστημα. Η MRI κατέδειξε μια ευμεγέθη ογκόμορφη βλάβη, που κατελάμβανε ολόκληρο το αριστερό ιγμόρειο, διηθώντας την ρινική κόγχη, το έδαφος του

years, were treated for benign tumors of the middle third of the face that occupied the ipsilateral maxillary sinus and infiltrated the surrounding hard tissues. Patients were previously submitted to CT scan or MRI and biopsy. The lesions were resected in toto via intraoral approach in 1 case and via extraoral approach in 2 cases. Support of the buccal soft tissues was required in all 3 cases and additional support of the orbital floor was required in 2 cases. This was achieved through customized TRPP implants (MEDPOR TITAN, Porex Surgical, Inc), of dimensions 41 mm x 42 mm x 1 mm that were contoured appropriately to address the anatomical peculiarities of the surgical site and were fixated with titanium screws on the adjacent bones (zygoma, maxilla, infraorbital ridge). All patients received a double antibiotic regiment perioperatively and tolerated the procedure well. The patients are regularly followed-up, clinically and radiographically and to date no signs or symptoms of residual disease, recurrence or implant related morbidity have been noted. In all three cases the final rehabilitation is scheduled after growth completion, through alveolar bone reconstruction with autogenous bone grafts along with placement of osseointegrated implants. The TRPP implants can be contoured locally to the required extent, thus additionally serving for the autogenous graft stabilization.

1st case

A 15-year-old girl with free medical history was referred to our Department because of a 6-month history of persistent swelling at the posterior left maxilla (Fig. 1). The patient had been submitted to root canal treatment of the 24, 25, 26, and 27 teeth to treat an expansion of the labial cortex at the left premolar-moral area, misdiagnosed as dentoalveolar abscess; MRI of the patient revealed a sizeable tumor-like lesion, occupying the entire left maxillary sinus, infiltrating the nasal infundibulum, orbital floor, sub-masseter space and pterygopalatine fossa and extending downwards to the alveolar portion of the maxilla up to the apices of premolars and molars (Fig. 2). The patient was first submitted to incisional biopsy, the findings of which were compatible with myxomatous lesion. Then, she underwent left maxillectomy under general anaesthesia via an intraoral incision. The tumor was removed en bloc with adequate disease-free margins (Fig. 3a, 3b). The anatomy of the frontal sinus wall was primarily reconstructed by means of a TRPP implant. A balloon catheter was inserted to temporarily fill the sinus. Then, the implant was contoured appropriately –after immersion in hot water the implant becomes malleable and allows shaping with the fingers and cutting with appropriate scissors– to bridge the deficit between the anterior maxilla, nose and zygomatic buttress, while extending downwards to partially rehabilitate the resected portion of the alveolar process and support the buccal soft tissues. The implant was fixated to the surrounding

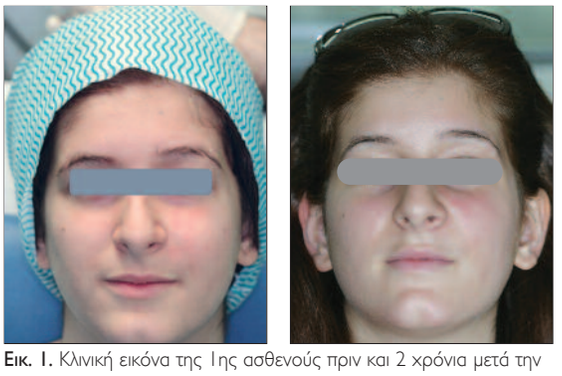

Εικ. 1. Κλινική εικόνα της 1ης ασθενούς πριν και 2 χρόνια μετά την επέμβαση.
Fig. 1. Clinical appearance of patient no 1, before and 2 years post-operatively.

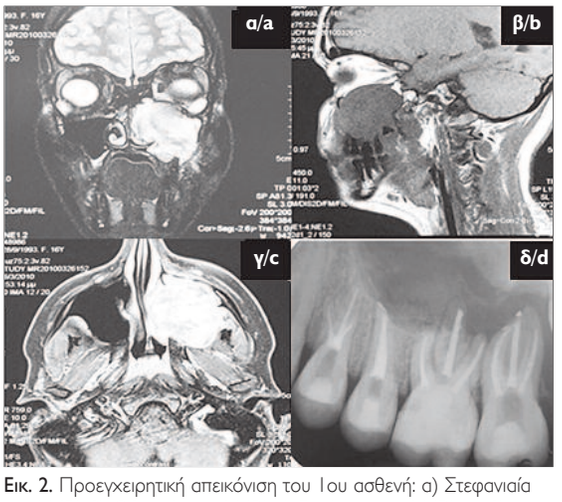

Εικ. 2. Προεγχειρητική απεικόνιση του 1ου ασθενή: α) Στεφανιαία τομή MRI, β) Οβελιαία τομή MRI, γ) Εγκάρσια τομή MRI και δ) Οπισθοφατνιακή ακτινογραφία όπου απεικονίζεται η βλάβη, που είχε αρχικά διαγνωσθεί λανθασμένα ως οδοντοφατνιακό απόστημα, οδηγώντας στην ενδοδοντική θεραπεία των σχετιζόμενων με την βλάβη δοντιών.
Fig. 2. Preoperative imaging of patient number 1: a) MRI coronal view b) MRI axial view c) MRI transverse view d) Periapical radiograph showing the lesion originally misdiagnosed as a dentoalveolar abscess, leading to root canal treatment of the involved teeth.

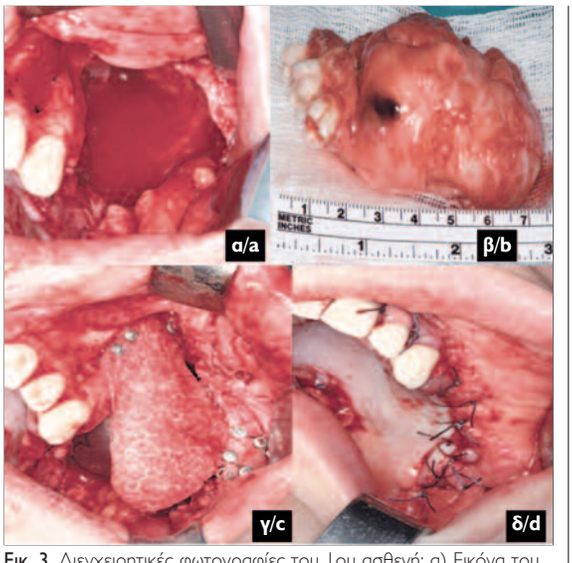

Εικ. 3. Διεγχειρητικές φωτογραφίες του 1ου ασθενή: α) Εικόνα του ελλείμματος, β) En bloc εκτομή του όγκου επί υγιών ορίων, γ) Τοποθέτηση και ακινητοποίηση του ΕΤΕΠ και δ) Συρραφή βλεννογονοπεριοστέου.
Fig. 3. Intraoperative images of patient number 1: a) View of the defect b) En bloc resection of the tumor with adequate disease-free margins c) Placement and fixation of the TRPP implant d) Suturing of mucoperiosteal flaps.

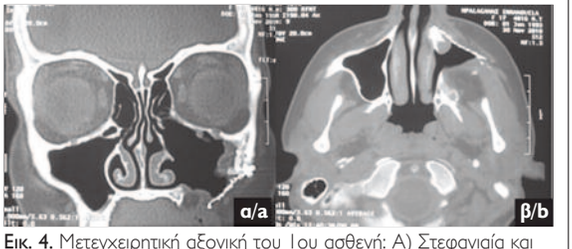

Εικ. 4. Μετεγχειρητική αξονική του 1ου ασθενή: Α) Στεφανιαία και Β) Εγκάρσια τομή, όπου διακρίνεται το εμφύτευμα 4 χρόνια μετά την τοποθέτηση.
Fig. 4. Postoperative CT scans of patient number 1: A) Coronal and B) Transverse view of the implants, 4 years after surgery.

οφθαλμικού κόγχου, το υπομασητήριο διάστημα και τον πτερυγοϋπερώιο βόθρο και εκτεινόταν προς την φατνιακή απόφυση της άνω γνάθου μέχρι τα ακρορρίζια των προγομφίων και των γομφίων (Εικ. 2). Τα αποτελέσματα της βιοψίας ήταν συμβατά με μυξωματώδη αλλοίωση. Ακολούθησε η αφαίρεση της βλάβης με ενδοστοματική προσπέλαση υπό γενική αναισθησία. Ο όγκος αφαιρέθηκε en bloc με μερική γναθεκτομή αριστερά εντός επαρκών υγιών ορίων (Εικ. 3α, 3β). Η ανατομία του προσθίου τοιχώματος του γναθιαίου κόλπου και η υποστήριξη των μαλακών ιστών της παρειάς αποκαταστάθηκε με την τοποθέτηση φύλλου ΕΤΕΠ που διαμορφώθηκε κατάλληλα μετά την εμβύθισή του σε πολύ ζεστό φυσιολογικό ορό, ώστε να γεφυρώσει το έλλειμμα μεταξύ της πρόσθιας άνω γνάθου, της μύτης και της ζυγωματικής αντηρίδας, εκτεινόμενο ταυτόχρονα προς την φατνιακή

osseous surfaces with titanium screws and mucoperiosteal flaps were sutured into position (Fig. 3c, 3d). The patient tolerated the procedure well and healed uneventfully. The catheter was removed 15 days postoperatively. The final histological diagnosis was odontogenic myxoma. The patient was followed up and examined on a monthly basis for the first 6 postoperative months and every 6 months thereafter. No signs of either residual / recurrent disease or implant-related morbidity have been registered to date, 5 years postoperatively (Fig. 1 and 4a, 4b). At the moment the patient is being consulted about the final restoration options.

2nd case

A 10-year-old boy with free medical history was referred to our Department, because of a painless progressive

Εικ. 5. Κλινική εικόνα του 2ου ασθενή πριν και 1 χρόνο μετά την επέμβαση.
Fig. 5. Clinical appearance of patient no 2, before and 1 year post-operatively.

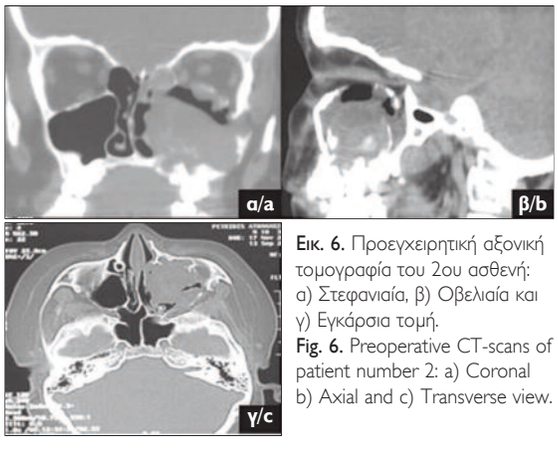

Εικ. 6. Προεγχειρητική αξονική τομογραφία του 2ου ασθενή: α) Στεφανιαία, β) Οβελιαία και γ) Εγκάρσια τομή.
Fig. 6. Preoperative CT-scans of patient number 2: a) Coronal b) Axial and c) Transverse view.

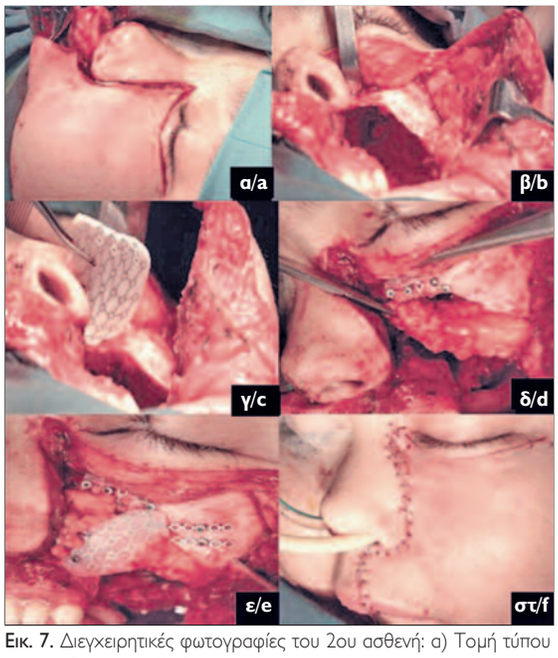

Εικ. 7. Διεγχειρητικές φωτογραφίες του 2ου ασθενή: α) Τομή τύπου Weber-Fergusson, β) Εικόνα του ελλείμματος μετά την εκτομή της βλάβης, γ) Τοποθέτηση και ακινητοποίηση του πρώτου ΕΤΕΠ στο έδαφος του οφθαλμικού κόγχου, δ) Κινητοποίηση της λιπώδους σφαίρας της παρειάς, ε) Τοποθέτηση και ακινητοποίηση του δεύτερου ΕΤΕΠ και στ) Συρραφή των μαλθακών ιστών του προσώπου.
Fig. 7. Intraoperative images of patient number 2: a) Weber-Fergusson incision b) Post-resection defect c) Placement and fixation of the first TRPP implant at the orbital floor d) Mobilization of the buccal fat pad e) Placement and fixation of the second TRPP implant f) Suturing of facial soft tissues.

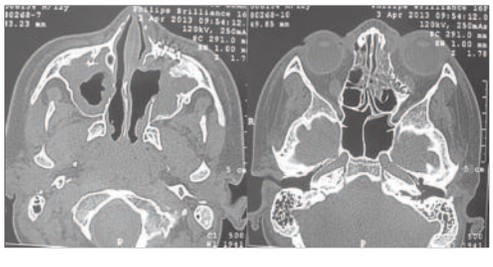

Εικ. 8. Μετεγχειρητική αξονική τομογραφία του 2ου ασθενή: Εγκάρσιες τομές, όπου απεικονίζονται τα δύο ΕΤΕΠ 2,5 χρόνια μετά την τοποθέτηση.
Fig. 8. Postoperative CT scans of patient number 2: Transverse views of the TRPP implants, 2.5 years after surgery.

απόφυση, ενώ έγινε πωματισμός του ιγμορείου. Το υλικό ακινητοποιήθηκε στις γύρω οστικές επιφάνειες με βίδες τιτανίου και ακολούθησε συρραφή των υπερκείμενων βλεννογονοπεριοστικών κρημνών (Εικ. 3γ, 3δ). Η επούλωση εξελίχθηκε ομαλά και ο πωματισμός αφαιρέθηκε 15 ημέρες μετά την επέμβαση. Η τελική ιστολογική διάγνωση ήταν οδοντογενές μύξωμα. Η ασθενής επανεξετάζεται τακτικά και 5 χρόνια μετά την επέμβαση, δεν έχουν διαπιστωθεί προβλήματα (Εικ. 1 και 4α, 4β). Στην παρούσα φάση συζητούνται με την ασθενή οι θεραπευτικές εναλλακτικές δυνατότητες για την τελική αποκατάσταση.

2η περίπτωση

Αγόρι ηλικίας 10 ετών με ελεύθερο ιατρικό ιστορικό παραπέμφθηκε στην Κλινική μας εξαιτίας μιας ανώδυνης

expansion of the left middle third of the face (Fig. 5). CT-scans of the patient revealed an enormous tumor-like lesion, fully occupying the left maxilla and infiltrating the surrounding structures, i.e. left nasal infundibulum, paranasal sinuses and orbital floor (Fig. 6a-c). The patient was first submitted to incisional biopsy that demonstrated the benign nature of the lesion. Then, the patient underwent resection of the tumor under general anaesthesia: after a Weber-Fergusson incision the lesion was exposed and widely resected within adequate disease-free margins (Fig. 7a, 7b). The occurring extremely extensive defect was reconstructed by means of 2 different customized TRPP implants. After appropriate contouring and shaping the first implant was placed at the superior part of the defect to reconstruct the infraorbital region and fixated in situ with titanium screws; additionally the left buccal

Εικ. 9. Κλινική εικόνα του 3ου ασθενή πριν και 10 ημέρες μετά την επέμβαση.
Fig. 9. Clinical appearance of patient no 3 before and 10 days post-operatively.

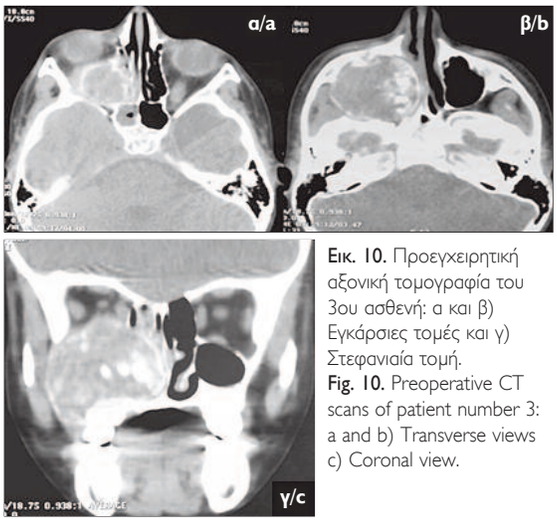

Εικ. 10. Προεγχειρητική αξονική τομογραφία του 3ου ασθενή: α και β) Εγκάρσιες τομές και γ) Στεφανιαία τομή.
Fig. 10. Preoperative CT scans of patient number 3: a and b) Transverse views c) Coronal view.

προοδευτικά επιδεινούμενης διόγκωσης στο αριστερό μέσο τριτημόριο του προσώπου (Εικ. 5). Η CT κατέδειξε μια εκτεταμένη ογκόμορφη βλάβη, που καταλάμβανε πλήρως την άνω γνάθο, διηθώντας τις γύρω δομές, δηλαδή την αριστερή ρινική κόγχη, τους παραρρίνιους κόλπους και το έδαφος του οφθαλμικού κόγχου (Εικ. 6α-γ). Μερική βιοψία της βλάβης τεκμηρίωσε τον καλοήθη χαρακτήρα της. Με εξωστοματική προσπέλαση τύπου Weber-Fergusson έγινε η χειρουργική εξαίρεση της βλάβης επί ευρέων υγιών ορίων (Εικ. 7α, 7β). Το εξαιρετικά εκτεταμένο έλλειμμα, που προέκυψε, «αποκαταστάθηκε» με χρήση δύο φύλλων ΕΤΕΠ μετά από κατάλληλη διαμόρφωσή τους. Το πρώτο τοποθετήθηκε στο άνω τμήμα του ελλείμματος για την αποκατάσταση της υποκογχικής περιοχής και ακινητοποιήθηκε in situ με βίδες τιτανίου. Συμπληρωματικά ακολούθησε επαρκής κινητοποίηση και συρραφή της σύστοιχης λιπώδους σφαίρας της παρειάς, ώστε να αποκαταστήσει σχεδόν το ένα τρίτο του ελλείμματος. Στην συνέχεια το δεύτερο φύλλο ΕΤΕΠ χρησιμοποιήθηκε ουσιαστικά ως επένθετο, καλύπτοντας εν μέρει την λιπώδη σφαίρα της παρειάς και επίσης ακινητοποιήθηκε με βίδες τιτανίου. Ακολούθησε συρραφή των μαλθακών ιστών κατά στρώματα (Εικ. 7γ-στ). Η τελική ιστολογική διάγνωση ήταν ανευρυσματική κύστη. Μέχρι σήμερα, 4 χρόνια μετά την επέμβαση, δεν έχουν διαπιστωθεί σημεία υπολειμματικής νόσου ή υποτροπής (Εικ. 8).

3η περίπτωση

Αγόρι ηλικίας 10 ετών με ελεύθερο ιατρικό ιστορικό παραπέμφθηκε στην Κλινική μας εξαιτίας ανώδυνης διόγκωσης της δεξιάς παρειάς με σύστοιχο εξόφθαλμο (Εικ. 9). Η CT κατέδειξε μια εκτεταμένη, σχετικά καλά περιγεγραμμένη ογκόμορφη βλάβη, που καταλάμβανε πλήρως την δεξιά άνω γνάθο και το ιγμόρειο, εκτεινόμενη πέραν της μέσης γραμμής ενώ ταυτόχρονα διηθούσε το έδαφος του κόγχου, πιέζοντας τον οφθαλμικό βολβό (Εικ. 10α-γ). Τα ευρήματα της βιοψίας ήταν συμβατά με νεανικό ενεργό οστεοποιητικό ίνωμα. Στην συνέχεια, υπό

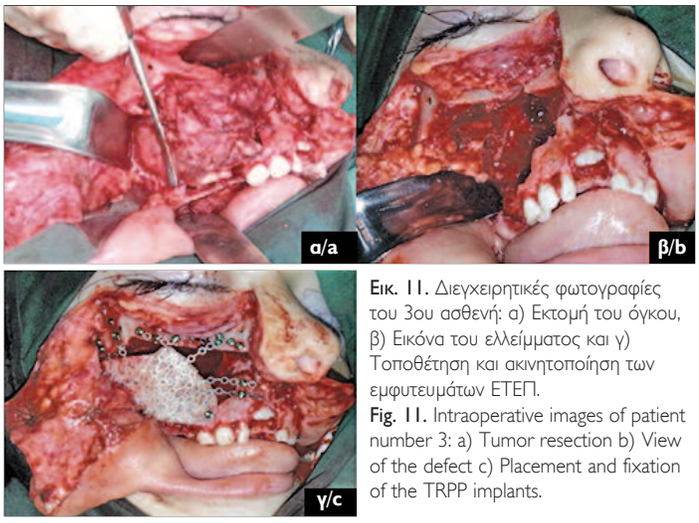

Εικ. 11. Διεγχειρητικές φωτογραφίες του 3ου ασθενή: α) Εκτομή του όγκου, β) Εικόνα του ελλείμματος και γ) Τοποθέτηση και ακινητοποίηση των εμφυτευμάτων ΕΤΕΠ.
Fig. 11. Intraoperative images of patient number 3: a) Tumor resection b) View of the defect c) Placement and fixation of the TRPP implants.

Εικ. 12. Μετεγχειρητικό ορθοπαντομογράφημα του 3ου ασθενή, 6 μήνες μετά την τοποθέτηση των ΕΤΕΠ.
Fig. 12. Postoperative orthopantomogram of patient number 3, 6 months after reconstruction with TRPP implants.

fat pad of the patient was mobilized adequately and duly sutured to reconstruct almost one third of the defect; then the second customized implant was placed practically as an onlay, partly covering the buccal fat pad and was fixated with screws; soft tissues were sutured by layers (Fig. 7c-f). The patient tolerated the procedure

γενική αναισθησία και προσπέλαση τύπου Weber-Fergusson η βλάβη αποκαλύφθηκε και αφαιρέθηκε πλήρως επί ευρέων υγιών ορίων (Εικ. 11α, 11β). Το έλλειμμα αποκαταστάθηκε με την χρήση δύο φύλλων ΕΤΕΠ που μετά από κατάλληλη διαμόρφωσή τους τοποθετήθηκαν αφενός στην υποκογχική περιοχή και το έδαφος του κόγχου και αφετέρου αντίστοιχα με το πρόσθιο τοίχωμα του ιγμορείου, και ακινητοποιήθηκαν in situ με βίδες τιτανίου (Εικ. 11γ). Ακολούθησε συρραφή των μαλθακών ιστών κατά στρώματα. Ο ασθενής ανέχθηκε την επέμβαση καλά και η επούλωσή του εξελίσσεται ομαλά μέχρι σήμερα, 6 μήνες μετά την επέμβαση (Εικ. 12). Η τελική ιστολογική διάγνωση επιβεβαίωσε εκείνη της βιοψίας.

ΣΥΖΗΤΗΣΗ

Η χειρουργική θεραπεία όγκων ή ογκόμορφων βλαβών, που εντοπίζονται στο μέσο τριτημόριο του προσώπου, αποτελεί πρόκληση για τον στοματικό και γναθοπροσωπικό χειρουργό, όχι μόνο όσον αφορά την εκτομή της βλάβης per se αλλά και όσον αφορά την αποκατάσταση του προκύπτοντος ελλείμματος. Ειδικά στους παιδιατρικούς ασθενείς πρέπει να ληφθούν υπόψη συγκεκριμένες ιδιαιτερότητες. Αν και η ταχεία ανάπτυξη των παιδιών επηρεάζει το δυναμικό αύξησης των όγκων, η συντηρητική θεραπεία αποτελεί την συχνότερη επιλογή, προκειμένου να διασφαλισθούν η απρόσκοπτη αύξηση και η διατήρηση της λειτουργικότητας. Ωστόσο, τοπικά επιθετικές βλάβες, που τείνουν να διηθούν τους γύρω ιστούς και να υποτροπιάζουν, είναι πιθανόν να χρήζουν μιας μάλλον επιθετικής χειρουργικής παρέμβασης (Iatrou και συν. 2013). Στους τρεις ασθενείς της παρούσας μελέτης η μερική γναθεκτομή επιλέχθηκε ως η πλέον αξιόπιστη θεραπευτική στρατηγική για τον τοπικό έλεγχο της νόσου. Η σχετικά δύσκολη ενδοστοματική προσπέλαση αποφασίσθηκε στην πρώτη ασθενή, καθώς ο όγκος ήταν καλά οριοθετημένος και η αφαίρεση της φατνιακής απόφυσης κρίθηκε, ότι θα επέτρεπε προβλέψιμα την πλήρη αποκάλυψη και την αξιόπιστη εκτομή της βλάβης εντός υγιών ορίων.

Αρκετά βιοϋλικά έχουν προταθεί κατά καιρούς για την αποκατάσταση παρόμοιων ελλειμμάτων. Τα εν λόγω υλικά πρέπει να διαθέτουν κατάλληλα δομικά χαρακτηριστικά, που να ευνοούν την ιστική αύξηση και την αγγειογένεση, να διαθέτουν προσαρμοστικότητα και να ενσωματώνονται στους πέριξ ιστούς, εξασφαλίζοντας σταθερότητα των εμφυτευμάτων και τρισδιάστατη αναπλήρωση του ελλειμμάτων σε βάθος χρόνου (Baj και συν. 2009, Park και συν. 2010, Goldsmith και συν. 2012).

Όπως προαναφέρθηκε, την τελευταία δεκαετία αρκετές μελέτες έχουν τεκμηριώσει τις πλεονεκτικές ιδιότητες του πορώδους πολυαιθυλενίου (ΠΠ) για την αποκατάσταση και την αύξηση ποικίλων κρανιοπροσωπικών ανωμαλιών και ελλειμμάτων. Το ΠΠ παράγεται μέσω του πολυμερισμού μορίων αιθυλενίου υπό υψηλή πίεση και θερμοκρασία και συνίσταται σε ένα δίκτυο διαπλεκόμενων πόρων διαμέτρου 160-368μm. Αυτό επιτρέπει την ταχεία διήθη-

well and healed uneventfully. The histologic diagnosis was aneurysmal cyst. No short- or long-term implant-related complications were recorded. To date, 4 years postoperatively, no signs or symptoms of residual disease or recurrence have been noted (Fig. 8).

3rd case

A 10-year-old boy with free medical history was referred to our Department because of a painless swelling of his right cheek, along with ipsilateral exophthalmos (Fig. 9). CT-scans of the patient revealed an extended, relatively well-delineated, tumor-like lesion that fully occupied the left maxilla and maxillary sinus, extending beyond the midline, while at the same time infiltrating the orbital floor and pressuring the ocular bulb (Fig. 10a-c). The patient was first submitted to incisional biopsy, the findings of which were compatible with juvenile ossifying fibroma. Then, under general anaesthesia a Weber-Fergusson incision was performed to expose the lesion, subsequently widely resected within adequate disease-free margins (Fig. 11a, 11b). The occurring defect was reconstructed by means of 2 different customized TRPP implants. After appropriate contouring the first implant was placed at the superior part of the defect to reconstruct the infraorbital region and fixated in situ with titanium screws (Fig. 11c); then the second customized implant was placed practically as an onlay and fixated with screws; soft tissues were sutured by layers. The patient tolerated the procedure well and is healing uneventfully to date, 6 months postoperatively (Fig. 12). The final histologic diagnosis was juvenile active ossifying fibroma.

DISCUSSION

Surgical treatment of tumors located at the middle third of the face is challenging in terms of both tumor resection and defect reconstruction. Especially in pediatric patients additional issues have to be taken into consideration. Although children's rapid development affects the tumor growth potential, conservative treatment has been advocated to ensure unimpaired growth and function; however, locally aggressive lesions, tending to infiltrate surrounding tissues and recur, may warrant a rather radical surgical intervention (Iatrou et al. 2013). In the three patients here presented, maxillectomy was considered as the most reliable treatment strategy to locally control the disease. The rather difficult intraoral approach was opted for in the first patient, since the tumor was well delineated and the removal of the alveolar process would predictably allow full exposure and reliable resection within healthy margins.

Various biomaterials have been proposed for reconstructing similar defects. Structural characteristics favoring tissue growth and endoprosthetic vascularization are required to allow greater adaptability and integration to adjacent tissues, ensuring implant stability and three-di-

ση του υλικού από τους ιστούς του ξενιστή (ινο-αγγειογένεση), προλαμβάνοντας την επιμόλυνσή του, τον σχηματισμό κάψας και την μετακίνηση του εμφυτεύματος. Το ΠΠ είναι αδρανές, δηλαδή παρουσιάζει ελάχιστη ιστική αντιδραστικότητα αλλά αξιοσημείωτη μορφολογική και ογκομετρική σταθερότητα κι ενώ είναι διαθέσιμο σε διάφορα σχήματα, είναι επίσης δυνατόν να διαμορφωθεί σχετικά εύκολα, ώστε να επιτρέψει την τρισδιάστατη αποκατάσταση των ελλειμμάτων (Frodel και Seung 1998, Cenzi και συν. 2005, Rapidis και συν. 2006, Eski και συν. 2007, Nowinski και συν. 2009, Xu και συν. 2009, Ram και συν. 2010). Σε σύγκριση με άλλα αλλοπλαστικά υλικά το ΠΠ θεωρείται δύσκαμπτο και δύσκολα προσαρμόσιμο σε σύνθετες σκελετικές δομές, με ανεπαρκή αντοχή στην τάση για δομές, που υπόκεινται σε πιέσεις ενώ απεικονίζεται ως ακτινοδιαυγαστικό υλικό στην αξονική τομογραφία (Frodel και Seung 1998, Garibaldi και συν. 2007, Nowinski και συν. 2009, Park και συν. 2010).

Εξάλλου το πλέγμα τιτανίου είναι βιοσυμβατό, εύκαμπτο, ενσωματώνεται στις παρακείμενες οστικές επιφάνειες και μπορεί να ακινητοποιηθεί εύκολα με μικροβίδες. Η αξιοσημείωτη αντοχή του στην τάση εγγυάται την ασφαλή χρήση τους ακόμη και σε δομές, που υπόκεινται σε πιέσεις ενώ απεικονίζεται εύκολα στις αξονικές τομογραφίες. Παρόλα αυτά, το τιτάνιο προάγει μια κυτταρικά διαμεσολαβούμενη φλεγμονώδη αντίδραση, που οδηγεί στην ανάπτυξη μιας δίστιβης κάψας συνδετικού ιστού ενώ επιπλέον είναι δύσκολο να εισαχθεί διαμέσου μικρών τομών λόγω των οξύαιχμων ή ανώμαλων άκρων του (Garibaldi και συν. 2007, Nowinski και συν. 2009).

Τα ενισχυμένα με τιτάνιο εμφυτεύματα πολυαιθυλενίου (ΕΤΕΠ) προκύπτουν με την ενσωμάτωση ενός λεπτού πλέγματος τιτανίου μεταξύ δύο φύλλων πολυαιθυλενίου υψηλής πυκνότητας, είτε πορώδους (που επιτρέπει την ενδοπροσθετική ινοαγγειογένεση), είτε μη πορώδους (που λειτουργεί ως φραγμός στην ενδοπροσθετική ινοαγγειογένεση), ώστε να συνδυάσουν τα πλεονεκτήματα των δύο υλικών, ελαχιστοποιώντας τα μειονεκτήματα καθενός από αυτά (Garibaldi και συν. 2007, Nowinski και συν. 2009). Επιτρέπουν ταχεία ενσωμάτωση στους ιστούς του ξενιστή μέσω ενδοπροσθετικής ινοαγγειογένεσης και ανθίστανται σε επιμόλυνση και ανάπτυξη λοίμωξης. Εξασφαλίζουν άριστη δομική στήριξη σε εκτεταμένα ελλείμματα, είναι εύκαμπτα, διατηρούν το σχήμα τους μετά την διαμόρφωσή τους, ακινητοποιούνται εύκολα με βίδες και είναι ορατά σε αξονικές τομογραφίες (Garibaldi και συν. 2007, Nowinski και συν. 2009).

Η ενδοπροσθετική ινοαγγειογένεση εντός των εμφυτευμάτων ΠΠ υποστηρίζεται ότι συνεπάγεται την σταθερή πρόσφυση και ιστική ενσωμάτωσή τους, προλαμβάνοντας την μετακίνησή τους και καταργώντας την ανάγκη ακινητοποίησης σε κάποιες περιπτώσεις (Frodel και Seung 1998, Cenzi και συν. 2005). Ωστόσο, η ακινητοποίηση με βίδες συμβάλλει στην εξάλειψη του χάμensional compensation effect over time (Baj et al. 2009, Park et al. 2010, Goldsmith et al. 2012).

As previously written, over the past 10 years several studies have demonstrated the advantageous properties of porous polyethylene (PP) for reconstruction and augmentation of various craniofacial deformities and defects. PP is produced through polymerization of ethylene molecules under high pressure and temperature and consists of an interconnecting network of pores 160-368μm in diameter, more than 50% of which exceed 100μm. This allows rapid infiltration by host tissues (fibrovascularization), preventing infection, capsule formation and implant migration. PP is inert, with minimal tissue reactivity and considerable morphologic and volumetric stability, available in various preformed shapes and quite easily contoured to allow three-dimensional reconstruction (Frodel and Seung 1998, Cenzi et al. 2005, Rapidis et al. 2006, Eski et al. 2007, Nowinski et al. 2009, Xu et al. 2009, Ram et al. 2010). Compared to other alloplasts, it is considered rigid and difficult to adapt to complex skeletal structures, with inadequate tensile strength for weight-bearing areas and is radiolucent on CT-scans (Frodel and Seung 1998, Garibaldi et al. 2007, Nowinski et al. 2009, Park et al. 2010).

Titanium mesh is biocompatible, integrating into adjacent bone but also easily fixable with microscrews to preclude migration; its significant tensile strength warrants its use even in weight-bearing areas; thanks to its malleability it can be contoured to fit various defects and is easily visualized on CT-scans. On the other hand, titanium promotes a cellular-based inflammatory response, developing a double-layered connective tissue envelope and is difficult to insert through small incisions because of sharp or irregular edges (Garibaldi et al. 2007, Nowinski et al. 2009). Development and refinement of biomaterials has considerably facilitated three-dimensional rehabilitation of complex defects by means of diverse material combinations, such as titanium reinforced porous polyethylene (TRPP) implants. These have been developed by embedding a thin titanium mesh between two sheets of high-density polyethylene, either porous (allowing fibrovascular ingrowth) or non-porous (acting as a barrier to tissue ingrowth), in order to combine the advantages of both materials, while minimizing the disadvantages of each (Garibaldi et al. 2007, Nowinski et al. 2009). They allow rapid host integration via fibrovascular ingrowth and are resistant to infection; moreover, they provide excellent structural support for large defects, are malleable, maintain their contour once shaped, can be easily fixated with screws and are visible on CT-scans (Garibaldi et al. 2007, Nowinski et al. 2009).

Tissue ingrowth within PP implants allegedly results in firm attachment and tissue integration, preventing implant migration and obviating fixation in certain cases (Frodel and Seung 1998, Cenzi et al. 2005). However,

σματος μεταξύ εμφυτεύματος και παρακείμενου οστού, δρώντας προστατευτικά έναντι του σχηματισμού αιματώματος ή ορρώματος και κατά συνέπεια λοίμωξης ενώ ταυτόχρονα διευκολύνει την αποκατάσταση του περιγράμματος και αποτελεί εγγύηση έναντι της μετακίνησης του εμφυτεύματος, αυξάνοντας την ακρίβεια, καθώς και την πρώιμη αλλά και την όψιμη προβλεψιμότητα της αποκατάστασης (Park και συν. 2010, Goldsmith και συν. 2012).

Έτσι, καθώς τα ΕΤΕΠ επιτρέπουν εύκολη ακινητοποίηση με βίδες τιτανίου, επιλέχθηκαν ως μια ασφαλής και αξιόπιστη εναλλακτική στους ασθενείς μας, στους οποίους οι αξιοσημείωτες διαστάσεις των ελλειμμάτων απαιτούσαν υψηλή αρχική σταθερότητα των εμφυτευμάτων. Επιπλέον, η σημαντική αντοχή στην τάση του ενσωματωμένου στα εμφυτεύματα πλέγματος τιτανίου θεωρήθηκε ως εγγύηση για την ασφαλή χρήση των εν λόγω εμφυτευμάτων σε τόσο εκτεταμένα ελλείμματα του μέσου τριτημορίου του προσώπου και ειδικότερα της υποκογχικής περιοχής.

Η χρήση εμφυτευμάτων ΠΠ έχει συσχετισθεί με επιπλοκές, όπως επίμονος πόνος, παραισθησία, αποκάλυψη ή αποβολή του εμφυτεύματος, λοίμωξη και σχηματισμός συριγγίου. Αρκετοί συγγραφείς επισημαίνουν ότι η σχετική νοσηρότητα εξαρτάται από την εντόπιση των εμφυτευμάτων: θέσεις όπως η μύτη, οι παραρρίνιες περιοχές της άνω γνάθου και το αυτί παρουσιάζουν μεγαλύτερο κίνδυνο επιμόλυνσης (Frodel και Seung 1998, Menderes και συν. 2004, Cenzi και συν. 2005, Rapidis και συν. 2006). Επιπλέον, η τοποθέτηση ενός εμφυτεύματος ΠΠ αμέσως κάτω από το δέρμα λόγω μη διαθεσιμότητας περιοστέου ή άλλων περιτονιακών στρωμάτων για την κάλυψη του εμφυτεύματος αυξάνει τον κίνδυνο πρώιμης και κυρίως όψιμης αποκάλυψής του (Menderes και συν. 2004, Garibaldi και συν. 2007).

Σε κανέναν από τους ασθενείς της παρούσας μελέτης δεν διαπιστώθηκαν άμεσες ή απώτερες επιπλοκές (ο τρίτος ασθενής τελεί ακόμη υπό παρακολούθηση για τυχόν ανίχνευσή απώτερων επιπλοκών). Αν και η εντόπιση των ελλειμμάτων επέβαλε την ενδοστοματική τοποθέτηση των εμφυτευμάτων, που ενέχει τον κίνδυνο επιμόλυνσης από την στοματική χλωρίδα (Menderes και συν. 2004, Eski και συν. 2007), σε κανέναν ασθενή δεν καταγράφηκαν σημεία λοίμωξης. Αυτό είναι δυνατόν να αποδοθεί αφενός στην σχολαστική χειρουργική τεχνική και αφετέρου στην αντιμικροβιακή χημειοπροφύλαξη, που χορηγήθηκε στους ασθενείς μας. Η επούλωση ήταν ομαλή και στις τρεις περιπτώσεις, χωρίς αποκάλυψη ή αποβολή των εμφυτευμάτων. Αυτό οφείλεται κυρίως στην υποπεριοστική τοποθέτηση και την επαρκή κάλυψη των εμφυτευμάτων από μαλθακούς ιστούς αλλά και στην ακινητοποίησή τους με βίδες τιτανίου. Η αύξηση ολοκληρώθηκε απρόσκοπτα στην πρώτη ασθενή και εξελίσσεται ομαλά στους άλλους δύο, οι οποίοι θα παρακολουθηθούν μέχρι την ενηλικίωσή τους. Η μονοφλοιωτική ακινητοποίη-

screw fixation contributes to obliterate the gap between implant and skeleton (protecting against hematoma or seroma formation and consequent infection), facilitates contour restoration and safeguards against implant migration, adding precision and early/late predictability to the reconstruction (Park et al. 2010, Goldsmith et al. 2012). Therefore, TRPP implants allowing easy fixation with titanium screws were opted for as a safe and reliable option in our patients, whose considerable defect dimensions required enhanced implant primary stability. Moreover, the significant tensile strength of the embedded titanium warranted the use of TRPP implants for such extensive midfacial defects, especially of the infraorbital region.

The use of PP has been associated with complications, such as persistent pain, paresthesia, implant exposure or extrusion, infection and fistula formation. Several authors have pointed out that morbidity is site-dependent: sites such as the nose, paranasal maxilla and ear present higher risk of infection (Frodel and Seung 1998, Menderes et al. 2004, Cenzi et al. 2005, Rapidis et al. 2006). Moreover, PP placement directly under the skin due to unavailability of periosteum or other fascial envelopes for coverage increases the risk of early and especially late exposure (Menderes et al. 2004, Garibaldi et al. 2007). No short- or long-term complications occurred in our patients, with the latter referring to the first 2 cases. Although the defect location imposed intraoral implant placement that carries the risk of contamination with oral flora (Menderes et al. 2004, Eski et al. 2007), no infection occurred. This may be attributed to the meticulous surgical technique and the perioperative bacterial prophylaxis, administered to our patients. Healing was uneventful, without extrusion or exposure of the implants; this may be ascribed mostly to their subperiosteal placement and adequate coverage with soft tissues but also to their screw fixation. Growth was completed uneventfully in the first patient and proceeds normally in the other two patients who will be followed up until adulthood. Monocortical fixation of TRPP implants with microscrews is unlikely to induce midfacial growth disturbances especially in the periorbital region, given the fact that the orbit has reached 90% of its size by the age of 5 years and the long-term impact on growth of craniofacial injuries occurring after this age is anticipated to be minimal (Farkas et al. 1992, Wheeler and Phillips 2011). However, since the underlying dynamics producing shape and size variations of the facial skeleton are numerous and complex, the patients will be monitored for any undue morphological changes until complete growth is ascertained.

The functional and aesthetic results were satisfying in all patients. No type of prosthesis was used for defect restoration in any of our patients, in order to minimize the impact of mastication forces transferred through the prosthesis to the underlying mucoperiosteal tissues that

ηση των ΕΤΕΠ είναι σχεδόν απίθανο να προκαλέσει διαταραχές στην αύξηση του μέσου τριτημορίου του προσώπου, ιδιαίτερα στην περικογχική περιοχή, δεδομένου ότι ο οφθαλμικός κόγχος έχει φθάσει στο 90% του τελικού του μεγέθους μέχρι την ηλικία των 5 ετών και η αναμενόμενη μακροπρόθεσμη επίδραση στην αύξηση κρανιοπροσωπικών διαστάσεων, που επέρχονται μετά από αυτήν την ηλικία, θεωρείται αμελητέα (Farkas και συν. 1992, Wheeler και Phillips 2011). Ωστόσο, καθώς η υποκείμενη δυναμική, που καθορίζει τις παραλλαγές σχήματος και μεγέθους του προσωπικού σκελετού, είναι σύνθετη, οι ασθενείς θα παρακολουθηθούν για τυχόν μορφολογικές παρεκκλίσεις μέχρι να επιβεβαιωθεί η ολοκλήρωση της αύξησής τους.

Τα λειτουργικά και αισθητικά αποτελέσματα ήταν ικανοποιητικά και στους τρεις ασθενείς μας. Σε κανέναν από αυτούς δεν χρησιμοποιήθηκε μεταβατική προσθετική αποκατάσταση, προκειμένου να ελαχιστοποιηθεί η επίπτωση των δυνάμεων της μάσησης, που μεταβιβάζονται από την προσθετική αποκατάσταση στο υποκείμενο βλεννογονοπεριόστεο. Το φαινόμενο αυτό θα είχε ως ενδεχόμενες συνέπειες την αποκάλυψη του εμφυτεύματος στην στοματική κοιλότητα ή την τραυματική απογύμνωσή του από το περιόστεο. Η τελευταία είναι δυνατόν να θέσει σε κίνδυνο την αιματική άρδευση του περιοστέου και την οστεοεπαγωγική του δράση, με ενδεχόμενη ανάπτυξη διαταραχών στην αύξηση (Wheeler και Phillips, 2011).

Αν και η εμπειρία μας περιορίζεται σε τρεις παιδιατρικούς ασθενείς και η περίοδος παρακολούθησης είναι σχετικά σύντομη, ώστε να επιτρέψει ακριβή αποτίμηση των επιδράσεων των ΕΤΕΠ στην αύξηση του προσώπου, η σταθερότητά τους και η απουσία σημείων σχετιζόμενης με τα εμφυτεύματα νοσηρότητας ή διαταραχών της αύξησης σε συνδυασμό με τα ικανοποιητική λειτουργικά και αισθητικά αποτελέσματα αναδεικνύουν την ασφαλή και αξιόπιστη χρήση των εμφυτευμάτων αυτών σε παιδιατρικούς ασθενείς. Η μακροχρόνια παρακολούθηση των ασθενών είναι απαραίτητη για την ανίχνευση και την αντιμετώπιση τυχόν απώτερων επιπλοκών, όπως η μετακίνηση του εμφυτεύματος ή η υποτροπή των αρχικών τοπικά επιθετικών βλαβών. Επί του παρόντος το Medpor και το τιτάνιο συνιστούν τα συχνότερα χρησιμοποιούμενα εμφυτεύματα για την αποκατάσταση του εδάφους του κόγχου (Aldekhayel και συν. 2014). Έτσι, τα ΕΤΕΠ συνδυάζοντας τις ιδιότητες των δύο παραπάνω υλικών, αναμένεται να διασφαλίσουν την εμφυτευματική σταθερότητα, που προϋποτίθεται σε τόσο εκτεταμένα ελλείμματα της άνω γνάθου σαν αυτά που παρουσιάσθηκαν στην παρούσα μελέτη.

Μετά την ολοκλήρωση της αύξησης θα ακολουθήσει αποκατάσταση του απωλεσθέντος φατνιακού οστού με αυτογενή οστικά μοσχεύματα, ακολουθούμενη από τοποθέτηση οστεοενσωματούμενων εμφυτευμάτων. Ωστόσο, τα παραπάνω δεν προϋποθέτουν απαραίτητα might possibly induce either implant exposure in the oral cavity or traumatic periosteal stripping. The latter may jeopardize the periosteal blood supply and osteoinductiveness, thus potentially causing growth disturbances (Wheeler and Phillips, 2011).

Although our experience is limited to three pediatric patients and the follow-up period is rather short to allow accurate assessment of the potential impact of TRPP implants on facial growth, their stability without signs of implant-related morbidity or growth impairment and with satisfying functional and aesthetic results seems to highlight their safety and reliability for pediatric patients. Long-term follow-up is needed to detect and address potential late complications (such as implant displacement warranting a second procedure for implant repositioning) or recurrence of the original locally aggressive lesions, until the uneventful growth of our patients' facial skeleton is ascertained. Medpor and titanium currently represent the most preferred implants for orbital floor reconstruction (Aldekhayel et al. 2014). Therefore, TRPP implants combining the favorable properties of both materials are expected to warrant the implant stability required in such extended maxillary defects, as those here presented.

Following growth completion alveolar bone reconstruction with autogenous bone grafts will be required for our patients, along with placement of osseointegrated implants. Nevertheless, it will probably not be necessary to completely remove the TRPP implants that may be cut short at the alveolar level, thus additionally serving for bone graft stabilization.

To our knowledge, this is the first report on the utility and safety of TRPP implants for the reconstruction of extended maxillary defects in children and adolescents.

CONCLUSIONS

Based on our experience, titanium reinforced porous polyethylene implants represent an effective and reliable option for primary reconstruction of extended maxillary defects in pediatric patients following resection of extended tumor or tumor-like lesions. Their use was associated with minimal short- or long-term morbidity and a high degree of outcome certainty. In all three patients the implants integrated well and fulfilled their contouring effect with satisfying functional and aesthetic outcome. No physiology alterations or growth impairment of either the facial skeleton or the surrounding soft tissues were noted in any of our patients but long-term follow-up is required to ascertain their uneventful facial development.

την πλήρη αφαίρεση των ΕΤΕΠ εμφυτευμάτων, τα οποία είναι δυνατόν να κοπούν στο επίπεδο της φατνιακής απόφυσης, συμβάλλοντας στην συμπληρωματική σταθεροποίηση των οστικών μοσχευμάτων.
Η παρούσα μελέτη συνιστά την πρώτη – από όσο γνωρίζουμε – αναφορά σχετικά με την ασφάλεια και την αποτελεσματικότητα των εμφυτευμάτων ΕΤΕΠ στην αποκατάσταση εκτεταμένων ελλειμμάτων της άνω γνάθου σε παιδιά και εφήβους.

ΣΥΜΠΕΡΑΣΜΑΤΑ

Με βάση την εμπειρία μας τα ενισχυμένα με τιτάνιο εμφυτεύματα (μοσχευματικά υλικά) πολυαιθυλενίου συνιστούν μια αποτελεσματική και αξιόπιστη επιλογή για την πρωτογενή αποκατάσταση εκτεταμένων ελλειμμάτων της άνω γνάθου σε παιδιατρικούς ασθενείς μετά από εκτομή ευμεγέθων όγκων ή ογκόμορφων βλαβών. Η χρήση τους στους ασθενείς μας συσχετίσθηκε με ελάχιστη βραχυ- και μακροπρόθεσμη νοσηρότητα και υψηλή προβλεψιμότητα ως προς το θεραπευτικό αποτέλεσμα. Και στους τρεις ασθενείς της παρούσας μελέτης παρατηρήθηκε ενσωμάτωση των εμφυτευμάτων με επαρκή αποκατάσταση του οστικού περιγράμματος και ικανοποιητικά λειτουργικά και αισθητικά αποτελέσματα. Σε κανέναν από τους ασθενείς μας δεν διαπιστώθηκαν μεταβολές της φυσιολογίας ή διαταραχές της αύξησης του προσωπικού σκελετού ή των πέριξ μαλθακών ιστών αλλά απαιτείται μακροπρόθεσμη παρακολούθησή τους, προκειμένου να επιβεβαιωθεί η ομαλή ολοκλήρωση της ανάπτυξης του προσώπου τους.

ΒΙΒΛΙΟΓΡΑΦΙΑ/REFERENCES

Aldekhayel S, Aljaaly H, Fouda-Neel O, Shararah AW, Zaid WS, Gilardino M: Evolving trends in the management of orbital floor fractures. J Craniofac Surg 25: 258-261, 2014

Baj A, Spotti S, Marelli S, Beltramini GA, Giannì AB: Use of porous polyethylene for correcting defects of temporal region following transposition of temporalis myofascial flap. Acta Otorhinolaryngol Ital 29: 265-269, 2009

Cenzi R, Farina A, Zuccerino L, Carinci F: Clinical outcome of 285 Medpor grafts used for craniofacial reconstruction. J Craniofac Surg 16: 526-30, 2005

Eski M, Sengezer M, Turegun M, Deveci M, Isik S: Contour restoration of the secondary deformities of zygomaticoorbital fractures with porous polyethylene implant. J Craniofac Surg 18(3): 520-525, 2007

Farkas LG, Posnick JC, Hreczko TM, Pron GE: Growth patterns in the orbital region: a morphometric study. Cleft Palate Craniofac J 29: 315-318, 1992

Frodel JL, Seung L: The use of high-density polyethylene implants in facial deformities. Arch Otolaryngol Head Neck Surg 124: 1219-1223, 1998

Garibaldi DC, Iliff NT, Grant MP, Merbs SL: Use of porous polyethylene with embedded titanium in orbital reconstruction: a review of 106 patients. Ophthal Plast Reconstr Surg 23: 439-444, 2007

Goldsmith D, Horowitz A, Orentlicher G: Facial skeletal augmentation using custom facial implants. Atlas Oral Maxillofac Surg Clin North Am 20: 119-134, 2012

He D, Li Z, Shi W, Sun Y, Zhu H, Lin M, Shen G, Fan X: Orbitozygomatic fractures with enophthalmos: analysis of 64 cases treated late. J Oral Maxillofac Surg 2012 70: 562-576, 2012

Iatrou I, Theologie-Lygidakis N, Tzerbos F, Schoinohoriti OK: Oro-facial tumours and tumour-like lesions in Greek children and adolescents: An 11-year retrospective study. J Craniomaxillofac Surg 41: 437-443, 2013

Menderes A, Baytekin C, Topcu A, Yilmaz M, Barutcu A: Craniofacial reconstruction with high-density porous polyethylene implants. J Craniofac Surg 15: 719-724, 2004

Nowinski D, Messo E, Hedlund A: Treatment of orbital fractures: evaluation of surgical techniques and materials for reconstruction. J Craniofac Surg 21: 1033-1037, 2010

Park JY, Kim SG, Baik SM, Kim SY: Comparison of genioplasty using Medpor and osteotomy. Oral Surg Oral Med Oral Pathol Oral Radiol Endod 109: e26-30, 2010

Ram H, Singh RK, Mohammad S, Gupta AK: Efficacy of Iliac Crest vs. Medpor in Orbital Floor Reconstruction. J Maxillofac Oral Surg 9: 134-141, 2010

Rapidis AD, Day TA: The use of temporal polyethylene implant after temporalis myofascial flap transposition: clinical and radiographic

results from its use in 21 patients. J Oral Maxillofac Surg 64(1): 12-22, 2006

Theologie-Lygidakis N, Iatrou I, Alexandridis C: Blow-out fractures in children: six years' experience. Oral Surg Oral Med Oral Pathol Oral Radiol Endod 103: 757-763, 2007

Wheeler J, Phillips J: Pediatric facial fractures and potential long-term growth disturbances. Craniomaxillofac Trauma Reconstr 4: 43-52, 2011

Xu JJ, Teng L, Jin XL, Ji Y, Lu JJ, Zhang B: Porous polyethylene implants in orbital blow-out fractures and enophthalmos reconstruction. J Craniofac Surg 20: 918-920, 2009

Διεύθυνση επικοινωνίας:
Δρ Ουρανία Σχοινοχωρίτη
Πανουργιά 21
15343, Αγία Παρασκευή, Αθήνα
Τηλ: 210-6049977
e-mail: our_schoinohoriti@yahoo.com

Address:
Dr Ourania Schoinohoriti
21 Panourgia street
15343, Agia Paraskevi, Athens, Greece
Tel: 0030 210 6049977
e-mail: our_schoinohoriti@yahoo.com