ΑΡΧΕΙΑ ΕΛΛΗΝΙΚΗΣ

ΔΙΓΛΩΣΣΗ ΕΛΛΗΝΟ-ΑΓΓΛΙΚΗ ΕΚΔΟΣΗ

Στοματικής & Γναθοπροσωπικής Χειρουργικής

ΕΠΙΣΤΗΜΟΝΙΚΟ ΠΕΡΙΟΔΙΚΟ ΤΗΣ ΕΛΛΗΝΙΚΗΣ ΕΤΑΙΡΕΙΑΣ ΣΤΟΜΑΤΙΚΗΣ ΚΑΙ ΓΝΑΘΟΠΡΟΣΩΠΙΚΗΣ ΧΕΙΡΟΥΡΓΙΚΗΣ
ΤΟΜΟΣ 16, ΤΕΥΧΟΣ 3, ΔΕΚΕΜΒΡΙΟΣ 2015 • ΕΠΙΣΤΗΜΟΝΙΚΟ ΕΝΤΥΠΟ ΜΕ ΕΘΝΙΚΗ ΑΝΑΓΝΩΡΙΣΗ ΦΕΚ 24/12/Β/4-12-2009

BILINGUAL GREEK - ENGLISH EDITION

Hellenic Archives of Oral & Maxillofacial Surgery

OFFICIAL PUBLICATION OF THE HELLENIC ASSOCIATION FOR ORAL AND MAXILLOFACIAL SURGERY
Vol 16, No 3, December 2015

ISSN 1108 - 829 X

OsteoBiol®
by Tecnoss

ΟΣΤΙΚΑ ΜΟΣΧΕΥΜΑΤΑ ΚΑΙ ΜΕΜΒΡΑΝΕΣ

Από τη φύση στον άνθρωπο

Gen-Os

mp3

Gel 40

Putty

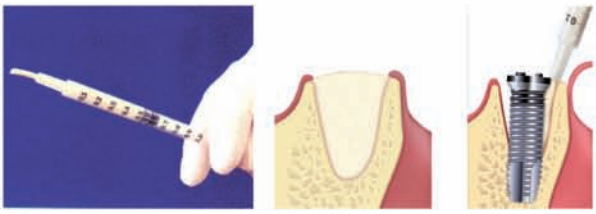

Sp-Block

Lamina

Evolution

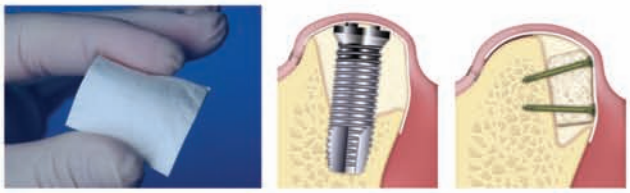

Curved Cortical Lamina

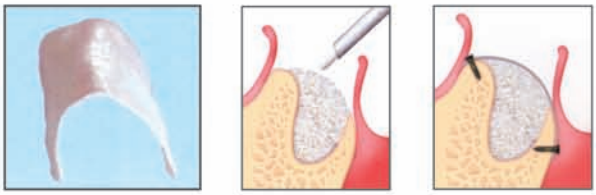

Μιλτιάδης Βιτσαρόπουλος Α.Ε.

ΚΕΝΤΡΙΚΑ
Μεσογείων 348, 153 41 Αγ. Παρασκευή, Αθήνα
Τηλ: 210 65 41 340, **Fax:** 210 65 41 618

ΥΠΟΚΑΤΑΣΤΗΜΑ
Φειδιππίδου 55, 115 27 Γουδή
Τηλ: 210 77 95 747

www.vitsaropoulos.gr info@vitsaropoulos.gr
www.facebook.com/vitsaropoulos

www.tuv.com
TÜVRheinland
ID 9105028983

Τα Βιούλικά OsteoBiol κατασκευάζονται σε συμφωνία με τους 93/42/CEE και 2003/32/CE ευρωπαϊκούς κανονισμούς

1896 SCHWERT SWORD

SCHWERT
SWORD · ESPADA
EPEE · SPADA

Σετ μικροχειρουργικής
για ήπια και αξιόπιστη μικροχειρουργική επέμβαση.

2000-60
Μικρό-βελονοκάτοχο
ευθύ 17,5 cm με επίστρωση καρβιδίου του τουγκστενίου. Διαθέτει ειδική πλεκτή άρθρωση ώστε να μην μπλοκάρει το ράμμα κατά τη συρραφή.

Ιωάννης Τσαπράζης ΑΕ

Οδοντιατρικά - Ορθοδοντικά
Μιχαλακοπούλου 157, Γουδή 115 27,
Τηλ.: 210 7716.416, 210 7751.000, Fax: 210 7711.100,
www.tsaprazis.gr, e-mail: info@tsaprazis.gr

Έχουμε στη διάθεσή σας πλήρεις καταλόγους της εταιρείας SWORD

Οστική ανάπλαση στην οδοντιατρική εμφυτευματολογία

Το παγκόσμιο best seller του **Fouad Khoury** τώρα και στα ελληνικά

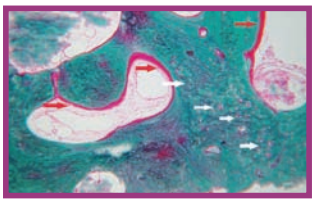

Επιστημονική επιμέλεια:
Νικήτας Σ. Συκαράς
Επίκουρος Καθηγητής Οδοντιατρικής Σχολής ΕΚΠΑ

Μετάφραση:
Ευστάθιος Κ. Καρατζογιάννης
Οδοντίατρος, Διδάκτωρ Πανεπιστημίου Χαϊδελβέργης

Το οστικό μόσχευμα αποτελεί σήμερα ένα από τα πιο βασικά κεφάλαια στην οδοντιατρική εμφυτευματολογία.

Το βιβλίο Οστική ανάπλαση στην οδοντιατρική εμφυτευματολογία των εκδόσεων Quintessence, με **536 σελίδες** και **1.800 έγχρωμες φωτογραφίες**, περιγράφει και αναλύει τις πιο σύγχρονες τεχνικές μεταμόσχευσης στη χειρουργική των εμφυτευμάτων. Για το λόγο αυτό αποτελεί ένα εγχειρίδιο πραγματικά μοναδικό.

Κυκλοφορεί στην ελληνική γλώσσα από τις εκδόσεις «Ο.Β.». Μάλιστα, η ελληνική μετάφραση βασίζεται στην τελευταία γερμανική έκδοση Augmentative Verfahren in der Implantologie του συγγραφέα Fouad Khoury, η οποία κυκλοφόρησε το 2009.

Στο βιβλίο αναλύονται:

- Οι βιολογικές βάσεις της οστικής μεταμόσχευσης και της οστεοενσωμάτωσης των εμφυτευμάτων
- Η διάγνωση και το σχέδιο θεραπείας των επεμβάσεων
- Η διαχείριση των μαλακών ιστών στη χειρουργική των οστικών μοσχευμάτων και των εμφυτευμάτων
- Η μεταμόσχευση με ενδοστοματικά και εξωστοματικά οστικά μοσχεύματα και η οστεογένεση
- Η ενσωμάτωση μετά από σύνθετες εμφυτευματικές και προσθετικές αποκαταστάσεις
- Οι επιπλοκές και οι κίνδυνοι που ενδέχεται να προκύψουν

Το βιβλίο Οστική ανάπλαση στην οδοντιατρική εμφυτευματολογία αποτελεί σημείο αναφοράς για κάθε εμφυτευματολόγο, γναθοχειρουργό και, φυσικά, για κάθε οδοντίατρο που ενδιαφέρεται για το συγκεκριμένο επιστημονικό πεδίο.

Η τιμή του βιβλίου στη Αγγλική έκδοση ανέρχεται σε 280 ευρώ.

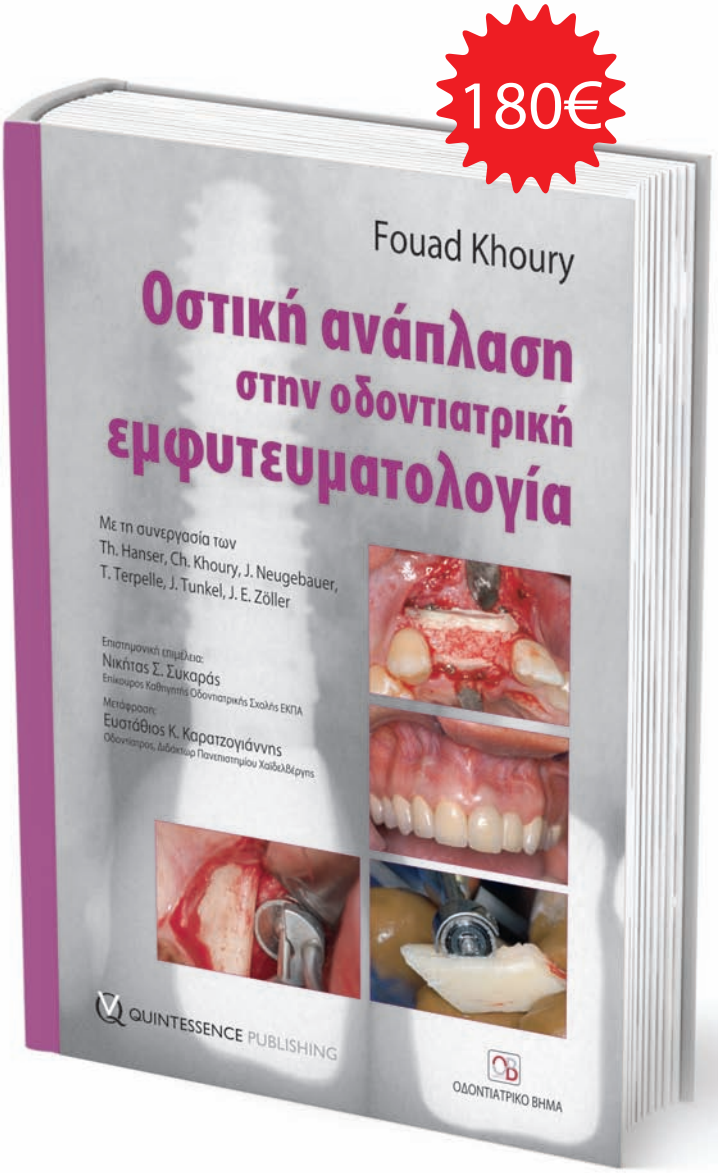

ΟΔΟΝΤΙΑΤΡΙΚΟ ΒΗΜΑ
Σκουφά 64, 106 80 Αθήνα, Τηλ. 210 3814 939
www. odvima.gr, e-mail: odvima@otenet.gr

Τώρα μπορείτε να κάνετε τις αγορές σας με πιστωτική κάρτα και άτοκες δόσεις απευθείας από τον προσωπικό σας υπολογιστή, μέσω του www.odvima.gr

ΠΑΜΠΕΛΟΠΟΝΝΗΣΙΑΚΟ ΟΔΟΝΤΙΑΤΡΙΚΟ ΣΥΝΕΔΡΙΟ

16ο

ΠΕΡΙΦΕΡΕΙΑΚΟ ΣΥΝΕΔΡΙΟ ΠΕΛΟΠΟΝΝΗΣΟΥ ΚΑΙ ΔΥΤΙΚΗΣ ΕΛΛΑΔΑΣ

Πάτρα 24,25,26 Ιουνίου 2016

ΣΥΝΕΔΡΙΑΚΟ ΚΕΝΤΡΟ ΠΑΝΕΠΙΣΤΗΜΙΟΥ ΠΑΤΡΩΝ

Το 16ο Παμπελοποννησιακό Οδοντιατρικό Συνέδριο θα πραγματοποιηθεί από 24 έως 26 Ιουνίου 2016 στο Συνεδριακό Κέντρο του Πανεπιστημίου Πατρών με διοργανωτή τον Οδοντιατρικό Σύλλογο Αχαΐας και συνδιοργανωτές όλους τους Συλλόγους της Πελοποννήσου και Αιτωλοακαρνανίας.
Πέραν του κατευθυνόμενου προγράμματος θα περιλαμβάνει πρακτικά σεμινάρια σε θέματα αιχμής και ελεύθερες ανακοινώσεις.

ΕΙΣΗΓΗΣΕΙΣ ΚΑΤΕΥΘΥΝΟΜΕΝΟΥ ΠΡΟΓΡΑΜΜΑΤΟΣ

1. Βασικές Αρχές Διάγνωσης και Κλινικές Οδηγίες Αντιμετώπισης Αρχόμενων Τερηδονικών Βλαβών.
Αγουρόπουλος Ανδρέας, Παιδοδοντίατρος, Επιστημονικός Συνεργάτης ΕΚΠΑ

2. Adhesion: Is it Time to Change the Way we Approach Prosthodontic Treatment?
Mario Allegri, General Practisioner, Prosthodontist

3. Αύξηση των Διαστάσεων της Απορροφημένης Φατνιακής Ακρολοφίας Χωρίς την Χρήση Αυτογενών Μοσχευμάτων. Δυνατότητες και Περιορισμοί.
Βασιλόπουλος Σπύρος, Επικ. Καθηγητής Περιοδοντολογίας ΕΚΠΑ

4. Θεραπεία Πολφού σε Ζωντανά Μόνιμα Δόντια Παιδιών και Εφήβων. Τεχνικές και Υλικά Επιλογής.
Βαδιάκας Γιώργος, Επίκουρος Καθηγητής Παιδοδοντίας, ΕΚΠΑ

5. Εμφυτεύματα στην Αισθητική Ζώνη. Να Φορτίζει Κανείς Άμεσα ή να μη Φορτίζει; Σχεδιασμός, Υλοποίηση και Διατήρηση Αποτελέσματος από Προσθετική και Χειρουργική Σκοπιά.
Γελαδάρης Γιώργος, Προσθετολόγος

6. Συνεργασία του Γενικού Οδοντιάτρου και του Ενδοδοντολόγου στην Επιτυχία της Ενδοδοντικής Θεραπείας.
Κυτρίδου Βασιλική, Οδοντίατρος-Ενδοδοντολόγος
Μπακίρη Ελεονώρα, Οδοντίατρος-Ενδοδοντολόγος

7. Εκτεταμένες Ακίνητες Επιεμφυτευματικές Αποκαταστάσεις. Ανίχνευση Δυσκολιών και Αντιμετώπισή τους.
Κωνσταντουλάκης Ευστράτιος, Προσθετολόγος

8. Η ενδοδοντική Διαχείριση Δοντιών με Νεκρό Πολφό και Αδιάπλαστο Ακρορρίζιο.
Λαμπρόπουλος Αντώνης, Χειρ. Οδοντίατρος-Ενδοδοντολόγος

9. Οι Σύγχρονες Περιβαλλοντικές Προκλήσεις.
Μάντζαρης Νίκος, Χημικός Μηχανικός, Υπεύθυνος Ενεργειακής και Κλιματικής Πολιτικής WWF

10. Αιματογενώς Μεταδιδόμενα Νοσήματα: Πρόληψη και Αντιμετώπιση
Μαραγκός Μάρκος, Καθηγητής Παθολογίας-Λοιμώξεων Παν/μίου Πατρών

11. Το Οικολογικό Αποτύπωμα της Οδοντιατρικής
Καραβασίλη Μαργαρίτα, Αρχιτέκτων, Πολεοδόμος-Χωροτάκτης MSc

12. Περιεμφυτευματίτιδα ή Προοδευτική Απώλεια Περιεμφυτευματικών Ιστών;
Νίκος Πανταζής, Προσθετολόγος

13. Stress και Στοματική Υγεία
Παπαγιαννουλη Λιζα, Ομότ. Καθηγήτρια ΕΚΠΑ

14. Συντηρητική Αποκατάσταση Αυχενικών Διαβρώσεων με τη Χρήση Συνθέτων Ρητινών.
Σταυριδάκης Μίνως, Οδοντίατρος-Προσθετολόγος

15. Κλινικές Οδηγίες και Σημεία Προσοχής για Επιτυχημένες Ολικές Οδοντοστοιχίες
Συκαράς Νικήτας, Επικ. Καθηγητής Προσθετολογίας ΕΚΠΑ

16. Η Κυκλική Οικονομία στην Οδοντιατρική
Τζούτζας Ιωάννης, Καθηγητής Οδοντιατρικής Επαγγελματικής Πρακτικής ΕΚΠΑ

17. Διαχείριση Οδοντιατρικών Αποβλήτων: Καθημερινότητα και Πρακτικά Θέματα.
Τσίγκρης Ευστάθιος, Οδοντίατρος

18. Διαχείριση των Μαλακών Ιστών στην Εμφυτευματολογία.
Ανδρέας Φελούτζης, Περιοδοντολογος-Προσθετολογος

19. Περιοδοντική Θεραπεία: Διευρύνοντας τα Όρια…
Φουρμούζης Ιωάννης, Επίκουρος Καθηγητής Περιοδοντολογίας, ΕΚΠΑ

ΠΡΑΚΤΙΚΑ ΣΕΜΙΝΑΡΙΑ

1. Προσωρινές Ακίνητες Οδοντικές Προσθέσεις: Κλινική Πρακτική και Μυστικά.
Θανάσης Βασίλας, Οδοντίατρος - Προσθετολόγος, M.S.
Η προμήθεια των ακρυλικών είναι ευγενική χορηγία της εταιρείας Μ. ΒΙΤΣΑΡΟΠΟΥΛΟΣ Α.Ε.

2. Άμεσες Αποκαταστάσεις Προσθίων Δοντιών με Σύνθετη Ρητίνη
Σταυριδάκης Μίνως, Οδοντίατρος-Προσθετολόγος
ΧΟΡΗΓΟΣ: ΜΑΥΡΑΕΙΔΟΠΟΥΛΟΣ Α.Ε.

3. ΠΡΑΚΤΙΚΟ ΧΕΙΡΟΥΡΓΙΚΟ ΣΕΜΙΝΑΡΙΟ STRAUMANN
Νέες Επιλογές στο Σχέδιο Θεραπείας με Καινούργια Υλικά και Κοντά Εμφυτεύματα
Σπύρος Καρατζάς, Περιοδοντολόγος
ΧΟΡΗΓΟΣ: DENCO DENTAL AEBE

4. ΠΡΑΚΤΙΚΟ ΠΡΟΣΘΕΤΙΚΟ ΣΕΜΙΝΑΡΙΟ ΕΜΦΥΤΕΥΜΑΤΩΝ STRAUMANN
Προσθετικές Επιλογές και Άμεση Φόρτιση
Νικήτας Συκαράς, Επικ. Καθηγητής Προσθετολογίας ΕΚΠΑ
ΧΟΡΗΓΟΣ: DENCO DENTAL AEBE

5. Ενδοδοντική Θεραπεία με Μηχανοκίνητα Συστήματα- Από τις Βασικές Αρχές στα Δύσκολα Περιστατικά
Λαμπρόπουλος Αντωνης, Χειρ. Οδοντίατρος- Ενδοδοντολόγος
Δελήβάνη Ναταλή, Ενδοδοντολόγος
ΧΟΡΗΓΟΙ: AMED, COLTENE, ΑΝΝΑ ΕΛΜΑΟΓΛΟΥ ΕΠΕ, SADENT, Ι.Ν. ΦΥΡΙΠΠΗΣ Μ. ΕΠΕ

6. Τα Μυστικά της Απομόνωσης στην Πρόσθια Περιοχή.
Γιώργος Χρ. Δημητρακόπουλος, DDS
Διαμαντής Σπ. Τασσόπουλος, DDS, CDT
ΧΟΡΗΓΟΣ: Ν. ΔΕΛΗΓΙΑΝΝΗΣ & ΣΙΑ Ο.Ε.

ΔΙΚΑΙΩΜΑ ΣΥΜΜΕΤΟΧΗΣ

Προεγγραφή (έως 18/6/2016)

Οδοντίατροι: ..... 70 ευρώ

Φοιτητές-Μεταπτυχιακοί: ... 40 ευρώ

Εγγραφή στην διάρκεια του Συνεδρίου

Οδοντίατροι: ..... 90 ευρώ

Φοιτητές-Μεταπτυχιακοί: ... 50 ευρώ

Πρόεδρος Οργανωτικής Επιτροπής
Μουτούσης Γεώργιος,
Πρόεδρος Οδοντιατρικού Συλλόγου Αχαΐας

Συντονιστής Επιστημονικής Επιτροπής
Λιανός Κωνσταντίνος

Οργάνωση συνεδρίου
ΟΔΟΝΤΙΑΤΡΙΚΟ ΒΗΜΑ
Σκουφά 64, 106 80 Αθήνα, τηλ.: 210 3814939, www. odvima.gr, e-mail: odvima@otenet.gr

ΑΡΧΕΙΑ ΕΛΛΗΝΙΚΗΣ Στοματικής & Γναθοπροσωπικής Χειρουργικής

ΕΠΙΣΤΗΜΟΝΙΚΟ ΠΕΡΙΟΔΙΚΟ ΤΗΣ ΕΛΛΗΝΙΚΗΣ ΕΤΑΙΡΕΙΑΣ ΣΤΟΜΑΤΙΚΗΣ ΚΑΙ ΓΝΑΘΟΠΡΟΣΩΠΙΚΗΣ ΧΕΙΡΟΥΡΓΙΚΗΣ online www.haoms.org

ΔΙΓΛΩΣΣΗ ΕΛΛΗΝΟ-ΑΓΓΛΙΚΗ ΕΚΔΟΣΗ ΕΠΙΣΤΗΜΟΝΙΚΟ ΕΝΤΥΠΟ ΜΕ ΕΘΝΙΚΗ ΑΝΑΓΝΩΡΙΣΗ ΦΕΚ 2412/Β/4-12-2009

Abstracted/Indexed in: Index Copernicus, Doaj, Sholar Google ISSN 1108-829 X

Τόμος 16, Τεύχος 3, Δεκέμβριος 2015

Τετραμηνιαίο Επιστημονικό Περιοδικό

Διευθύντρια Σύνταξης
Νάντια Θεολόγη-Λυγιδάκη
Παπαδιαμαντοπούλου 2 και Βασ. Σοφίας
11528, Αθήνα
Τηλ: 210 7211869
e-mail: archives@haoms.org

Επίτιμος Διευθυντής Σύνταξης
Γεώργιος Χ. Πάνος

Αναπληρωτές Διευθυντές Σύνταξης
Γρ. Βενέτης, Α. Μυλωνάς, Β. Πετσίνης

Βοηθοί Σύνταξης
Ε. Καλφαρέντζος, Η. Χρονάς

Επίτιμη Διεθνής Συμβουλευτική Επιτροπή
Julio Acero, Spain, George Dimitroulis, Australia, Takashi Fujibayashi, Japan, Orhan Guven, Turkey, John Helfrick, USA, Henri Thuau, Great Britain

Επιστημονική Επιτροπή Περιοδικού

Κ. Αλεξανδρίδης
Κ. Αντωνιάδης
Ε. Βαϊρακτάρης
Κ. Βαχτσεβάνος
Σ. Γαβριήλ
Σ. Δαλαμπίρας
Ι. Δημητρακόπουλος
Χ. Δενδρινός
Λ. Ζουλούμης
Γ. Ηλιάδης
Β. Θωμαΐδης
Ι. Ιατρού
Δ. Καρακάσης
Ε. Καραμπούτα
Ν. Κατσικέρης
Α. Κολοκοτρώνης
Ν. Λαζαρίδης
Χ. Λαζαρίδης
Α. Μαρκόπουλος
Χ. Μάρτης
Μ. Μεζίτης
Γ. Ορφανίδης
Π. Παναγιώτου
Δ. Παπαβασιλείου
Ν. Παπαδογεωργάκης
Γ. Παπάζογλου
Α. Πατρικίου
Γ. Πολυζώης
Γ. Ράλλης
Θ. Ράπης
Θ. Σεμερτζίδης
Α. Σκλαβούνου
Χ. Σκουτέρης
Ε. Στεφάνου
Φ. Τζέρμπος
Ι. Τηλαβερίδης
Α. Τριανταφυλλίδου
Α. Τσίρλης
Κ. Τσιχλάκης
Η. Φερέτης
Π. Χατζημανώλης
Π. Χριστόπουλος

Περιεχόμενα

Η εξέλιξη της στοματικής, γναθοπροσωπικής και κρανιοπροσωπικής χειρουργικής των παιδιών και εφήβων, από τον Ιπποκράτη στον Paul Tessier: Μία σύντομη ιστορική αναδρομή 103-118
Αναστάσιος Ι. Μυλωνάς, Έφη Πουλάκου-Ρεμπελάκου, Ευαγγελία Χ. Παπαδοπούλου

Αποκατάσταση διαφόρων ενδοστοματικών και εξωστοματικών ελλειμμάτων με ελεύθερο κερκιδικό κρημνό του αντιβράχιου 119-128
Λάμπρος Π. Γκουτζάνης, Marco R. Kesting, Denys J. Loeffelbein, Florian Bauer, Klaus-Dietrich Wolff

Οι επιπτώσεις της παρουσίας τρίτων γομφίων σε κατάγματα γωνίας κάτω γνάθου. Αναδρομική μελέτη 8 ετών 129-136
Στυλιανός Ζανάκης, Φωτεινή Ιωαννίδου, Χρήστος Δενδρινός

Η χρήση του ζυγωματικού εμφυτεύματος στην αποκατάσταση της νωδής ατροφικής άνω γνάθου 137-146
Φώτιος Μπουντανιώτης, Φώτιος Τζέρμπος

Παχυσαρκία σε ενήλικες και παιδιά. Προβληματισμοί στην άσκηση της Στοματικής και Γναθοπροσωπικής Χειρουργικής 147-166
Δημήτριος Βολάκος, Νικόλαος Κολόμβος, Νάντια Θεολόγη-Λυγιδάκη

Επιλογές από την βιβλιογραφία 168-169

Περιεχόμενα τόμου 16/2015 170-173

Οδηγίες για τους συγγραφείς 174-175

Ιδιοκτησία
Ελληνική Εταιρεία Στοματικής και Γναθοπροσωπικής Χειρουργικής
Μαιάνδρου 23, Τ.Κ. 115 28 Αθήνα.
Διεύθυνση διαδικτύου: www.haoms.org

Εκδότης
Οδοντιατρικό Βήμα ΜΕΠΕ

Υπεύθυνος Τυπογραφείου
Φερέτος Τηλ.: 210 3300646

Ετήσια συνδρομή

Εσωτερικού:	50€
Εξωτερικού:	70€
Φοιτητές:	35€
Τιμή τεύχους:	30€

Έδρα έκδοσης: Σκουφά 64, 106 80 Αθήνα
Τηλ.: 210 3814939, Fax: 210 3803327
e-mail: odvima@otenet.gr, www.odvima.gr

Τυπώνεται σε χαρτί φιλικό προς το περιβάλλον

HELLENIC ARCHIVES

# of Oral & Maxillofacial Surgery

OFFICIAL PUBLICATION OF THE HELLENIC ASSOCIATION FOR ORAL AND MAXILLOFACIAL SURGERY online www.haoms.org

BILINGUAL GREEK-ENGLISH EDITION

Abstracted/Indexed in: Index Copernicus, Doaj, Sholar Google

ISSN 1108-829 X

Vol 16, No 3, December 2015

Triannual Scientific Journal

Editor - in - Chief
Nadia Theologie-Lygidakis
Papadiamantopoulou 2 and Vas. Sofias,
11528, Athens, Greece
Tel.: +30 2107211869
e-mail: archives@haoms.org

Honorary Editor-in Chief
George Ch. Panos

Associate Editors
Gr. Venetis, A. Mylonas, V. Petsinis

Assistant Editors
E. Kalfarentzos, I. Chronas

Honorary International Advisory Board
Julio Acero, Spain, George Dimitroulis, Australia, Takashi Fujibayashi, Japan, Orhan Guven, Turkey, John Helfrick, USA, Henri Thuau, Great Britain

Scientific Committee

C. Alexandridis
K. Antoniadis
E. Vairactaris
K. Vachtsevanos
S. Gabriel
S. Dalabiras
I. Dimitrakopoulos
C. Dendrinos
L. Zouloumis
G. Eliades
V. Thomaidis
I. Iatrou
D. Karakasis
I. Karabouta
N. Katsikeris
A. Kolokotronis
N. Lazaridis
C. Lazaridis
A. Markopoulos
C. Martis
M. Mezitis
G. Orfanidis
P. Panagiotou
D. Papavasiliou
N. Papadogeorgakis
G. Papazoglou
A. Patrikiou
G. Polyzois
G. Rallis
Th. Rapis
T. Semerzidis
A. Sklavounou
Ch. Skouteris
E. Stefanou
F. Tzerbos
I. Tilaveridis
A. Triantafillidou
A. Tsirlis
K. Tsiklakis
H. Feretis
P. Hatzimanolis
P. Christopoulos

Contents

The evolution of pediatric oral, maxillofacial, and craniofacial surgery, from Hippocrates the Koan to Paul Tessier: a brief historical review 103-118
Anastassios I. Mylonas, Effie Poulakou-Rebelakou, Evangelia Ch. Papadopoulou

Reconstruction of various intraoral and extraoral defects with radial forearm free flap 119-128
Lampros P. Goutzanis, Marco R. Kesting, Denys J. Loeffelbein, Florian Bauer, Klaus-Dietrich Wolff

Third molars in the line of mandibular angle fractures. An 8-year retrospective analysis 129-136
Stylianos Zanakis, Fotini Ioannidou, Christos Dendrinos

The use of zygomatic implant in the rehabilitation of the edentulous atrophic maxilla 137-146
Fotios Bountaniotis, Fotios Tzerbos

Obesity in adults and children. Considerations regarding the practice of Oral and Maxillofacial Surgery 147-166
Dimitris Volakos, Nikolaos Kolomvos, Nadia Theologie-Lygidakis

Literature selection 168-169

Contents volume 16/2015 170-173

Guide for Authors 174-175

Owner
Hellenic Association for Oral and Maxillofacial Surgery
23 Meandrou Str, Athens 115 28, Greece
Website: www.haoms.org

Publisher
Odontiatriko Vima MEPE

Printing
Feretos Tel. +30 210 3300646

Annual Subscription Rates

Annual fee (domestic):	50€
Annual fee (international):	70€
Students:	35€
Single Cory:	30€

Publishing Office: 64 Skoufa str., 106 80 Athens Greece
Tel: +30 210 3814939 Fax: +30 210 3803327
e-mail: odvima@otenet.gr, www.odvima.gr

Printed on acid free paper

USTOMED®
INSTRUMENTE

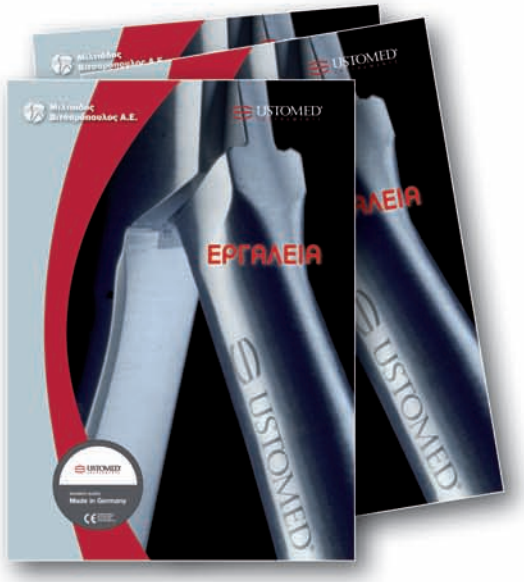

Bone Collector

Bone Milling Forceps

Titanium-Pin-Set

Bone-Fixation-Set

DYNEK
SUTURES

Biovek® ράμματα

Συνθετικό απορροφήσιμο ράμμα.

Συνδυασμός βελόνας και ράμματος.

Πλεκτό, πολυκλωνικό ράμμα, επικαλυμμένο με πολυγλυκοσίδη.

Μιλτιάδης Βιτσαρόπουλος Α.Ε.

ΚΕΝΤΡΙΚΑ Μεσογείων 348, 153 41 Αγ. Παρασκευή, Αθήνα, **Τηλ:** 210 65 41 340, **Fax:** 210 65 41 618
ΥΠΟΚΑΤΑΣΤΗΜΑ Φειδιππίδου 55, 115 27 Γουδή, **Τηλ:** 210 77 95 747

www.vitsaropoulos.gr • e-mail: info@vitsaropoulos.gr • www.facebook.com/vitsaropoulos

Η εξέλιξη της στοματικής, γναθοπροσωπικής και κρανιοπροσωπικής χειρουργικής των παιδιών και εφήβων, από τον Ιπποκράτη στον Paul Tessier: Μία σύντομη ιστορική αναδρομή

Αναστάσιος Ι. ΜΥΛΩΝΑΣ[1,2], Έφη ΠΟΥΛΑΚΟΥ-ΡΕΜΠΕΛΑΚΟΥ[2], Ευαγγελία Χ. ΠΑΠΑΔΟΠΟΥΛΟΥ[3]

Κλινική Στοματικής και Γναθοπροσωπικής Χειρουργικής Θεραπευτηρίου "METROPOLITAN" (Δ/ντής: Αναπλ. Καθηγητής Φ. Χ. Τζέρμπος), Εργαστήριο Ιστορίας και Φιλοσοφίας της Ιατρικής (Δ/ντρια: Αναπλ. Καθηγήτρια Ε. Πουλάκου-Ρεμπελάκου), Ιατρική Σχολή ΕΚΠΑ, Φαρμακείο «Π.Δ. ΜΑΡΙΝΟΠΟΥΛΟΣ» (Δ/ντρια: Ε. Χ. Παπαδοπούλου)

The evolution of pediatric oral, maxillofacial, and craniofacial surgery, from Hippocrates the Koan to Paul Tessier: a brief historical review

Anastassios I. MYLONAS, Effie POULAKOY-REBELAKOY, Evangelia Ch. PAPADOPOULOU

Department of Oral and Maxillofacial Surgery (Head: Assoc. Professor F. Ch. Tzerbos), "METROPOLITAN" Hospital, Department of History and Philosophy of Medicine (Head: Assoc. Professor E. Poulakou-Rebelakou), School of Medicine, National and Kapodistrian University of Athens, "P.D. Marinopoulos" Pharmacy (Head: E. Ch. Papadopoulou)

Ιστορική ανασκόπηση
Historical review

ΠΕΡΙΛΗΨΗ: Οι σκαπανείς της στοματικής, γναθοπροσωπικής και κρανιοπροσωπικής χειρουργικής κινήθηκαν σε αχαρτογράφητα νερά, όταν δημιούργησαν και καθιέρωσαν την στοματική και κρανιο-γναθοπροσωπική χειρουργική, συνήθως χωρίς ικανούς αναισθησιολόγους, συσκευές παρακολούθησης ζωτικών λειτουργιών, χειρουργικές μονάδες εντατικής θεραπείας, αντιβιοτικά, χειρουργικά εργαλεία ή ηλεκτρικές συσκευές, ή οποιοδήποτε άλλο πολύπλοκο μέσο που είναι διαθέσιμο σήμερα. Αντί για όλα τα παραπάνω τα οποία θεωρούνται απαραίτητα σήμερα, διέθεταν μόνο απίστευτα αποθέματα θάρρους, εξυπνάδας, προνοητικότητας και φαντασίας για να τους καθοδηγούν. Οι ίδιες αρχές οι οποίες αναπτύχθηκαν για την αντιμετώπιση ενηλίκων ασθενών με στοματικά, γναθοπροσωπικά και κρανιοπροσωπικά χειρουργικά προβλήματα, εφαρμόσθηκαν και στους παιδιατρικούς ασθενείς από τους εμπλεκόμενους χειρουργούς στη διάρκεια του χρόνου από τον Ιπποκράτη τον Κώο μέχρι τον Paul Tessier.

ΛΕΞΕΙΣ ΚΛΕΙΔΙΑ: ιστορική αναδρομή, στοματική, γναθοπροσωπική και κρανιοπροσωπική χειρουργική, παιδιά και έφηβοι.

Παρελήφθη: 8/2/2016 - Έγινε δεκτή: 24/2/2016

[1,2]Δρ Δρ ΣΓΠΧ, Αναπλ. Διευθυντής, Κλινική ΣΓΠΧ Θεραπευτηρίου «METROPOLITAN», Άμισθος επιστημονικός συνεργάτης, Εργαστήριο Ιστορίας και Φιλοσοφίας της Ιατρικής, Ιατρική Σχολή ΕΚΠΑ
[2]Αναπλ. Καθηγήτρια, Διευθύντρια Εργαστηρίου Ιστορίας και Φιλοσοφίας της Ιατρικής, Ιατρική Σχολή ΕΚΠΑ
[3]Φαρμακοποιός, Διευθύντρια Φαρμακείου «Π.Δ. ΜΑΡΙΝΟΠΟΥΛΟΣ»

SUMMARY: Pioneers of oral, maxillofacial, and craniofacial surgery moved into uncharted waters when they established oral and cranio-maxillofacial surgery, usually without skilled anesthetists, monitoring devices, surgical intensive care units, antibiotics, surgical instruments or power tools, or any other sophisticated facilities that are available today. Instead of all the above that are considered mandatory today, they only had an immense amount of courage, intelligence, foresight, and imagination to guide them. The same principles developed in treating adult patients with oral, maxillofacial and craniofacial surgical problems were applied to pediatric patients by the engaged surgeons throughout time. In this brief historical review, the concepts and treating methods of the masters are presented in chronological order starting from Hippocrates the Koan, the Father of Medicine, and extending to Paul Tessier, the master craniofacial surgeon who summarized his treating philosophy and attitude to the motto "Pourquoi pas?" (Why not?).

KEY WORDS: historical review, pediatric oral, maxillofacial and craniofacial surgery.

Paper received: 8/2/2016 - Accepted: 24/2/2016

ΕΙΣΑΓΩΓΗ

Οι σκαπανείς της στοματικής, γναθοπροσωπικής και κρανιοπροσωπικής χειρουργικής κινήθηκαν σε αχαρτογράφητα νερά, όταν δημιούργησαν και καθιέρωσαν την στοματική και κρανιο-γναθοπροσωπική χειρουργική, συνήθως χωρίς ικανούς αναισθησιολόγους, συσκευές παρακολούθησης ζωτικών λειτουργιών, χειρουργικές μονάδες εντατικής θεραπείας, αντιβιοτικά, χειρουργικά εργαλεία ή ηλεκτρικές συσκευές, ή οποιοδήποτε άλλο πολύπλοκο μέσο που είναι διαθέσιμο σήμερα. Αντί για όλα τα παραπάνω τα οποία θεωρούνται απαραίτητα σήμερα, διέθεταν μόνο απίστευτα αποθέματα θάρρους, εξυπνάδας, προνοητικότητας και φαντασίας για να τους καθοδηγούν. Οι ίδιες αρχές οι οποίες αναπτύχθηκαν για την αντιμετώπιση ενηλίκων ασθενών με στοματικά, γναθοπροσωπικά και κρανιοπροσωπικά χειρουργικά προβλήματα, εφαρμόσθηκαν και στους παιδιατρικούς ασθενείς από τους εμπλεκόμενους χειρουργούς στη διάρκεια του χρόνου.

Η παιδιατρική τραυματολογία του σπλαγχνικού κρανίου και ειδικότερα τα κατάγματα των γνάθων (κάτω και άνω), αλλά και τα ζυγωματοκογχικά κατάγματα, καθώς επίσης η ορθογναθική χειρουργική, η κρανιοπροσωπική χειρουργική και η εφαρμογή της διατατικής οστεογένεσης στα οστά του σπλαγχνικού κρανίου, αποτελούν βασικούς πυλώνες της κρανιο-γναθοπροσωπικής χειρουργικής και συνιστούν το αντικείμενο αυτής της σύντομης ιστορικής αναδρομής. Σκοπός της μελέτης αυτής είναι να καταγραφεί αδρά η πορεία της στοματικής και κρανιο-γναθοπροσωπικής χειρουργικής στο διάβα του χρόνου και να αναδειχθεί η ιδιαίτερη εφαρμογή της στα παιδιά και τους εφήβους, αλλά και η καταξίωσή της από τους πρωτοπόρους εκείνους χειρουργούς, που την δημιούργησαν και την υπηρέτησαν με ενθουσιασμό, αυταπάρνηση και καινοτόμο διάθεση.

ΚΡΑΝΙΟ-ΓΝΑΘΟΠΡΟΣΩΠΙΚΟ ΤΡΑΥΜΑ

Κατάγματα κάτω γνάθου

Στην Ιπποκρατική συλλογή, η οποία γράφηκε πριν από 2500 χρόνια, συγκεκριμένα δε στο Βιβλίο «Περί άρθρων», § 32-34, παρατίθεται μία ειδική αναφορά των τύπων των καταγμάτων της κάτω γνάθου (ατελή ή τέλεια, με ή χωρίς μετατόπιση ή παρεκτόπιση) τα οποία απαντώνται για παράδειγμα στους πυγμάχους στην παλαίστρα, καθώς επίσης και η αντιμετώπισή τους με ανάταξη δια των χειρών και επίδεση: "…ακουμπώντας τα δάχτυλά του πάνω στη γλώσσα και πιέζοντας απ' έξω όσο πρέπει. Εάν τα δόντια από την πλευρά του τραύματος έχουν αποκλίνει και μετατοπισθεί, πρέπει μετά την ανάταξη, να τα δέσει κανείς το ένα με το άλλο, και όχι δυό μονάχα, αλλά και περισσότερα, έως ότου στερεωθεί το οστούν, κατά προτίμηση με μια χρυσή ή λινή κλωστή" (Mylonas και Tzerbos, 2006).

Η Βυζαντινή Ιατρική ασχολείται με τα κατάγματα της κάτω γνάθου. Συγκεκριμένα ο διακεκριμένος ιατρός της Πρωτοβυζαντινής περιόδου Ορειβάσιος ο Περγαμηνός

INTRODUCTION

Pioneers of oral, maxillofacial, and craniofacial surgery moved into uncharted waters when they established oral and cranio-maxillofacial surgery, usually without skilled anesthetists, monitoring devices, surgical intensive care units, antibiotics, surgical instruments or power tools, or any other sophisticated facilities that are available today. Instead of all the above that are considered mandatory today, they only had an immense amount of courage, intelligence, foresight, and imagination to guide them. The same principles developed in treating adult patients with oral, maxillofacial and craniofacial surgical problems, were applied to pediatric patients by the engaged surgeons throughout time.

Pediatric traumatology of viscerocranium and particularly jaw fractures (upper and lower) and orbitozygomatic fractures, as well as orthognathic surgery, craniofacial surgery, and the application of distraction osteogenesis onto the bones of the viscerocranium, are basic pillars of cranio-maxillofacial surgery and constitute the objective of this brief historical review. The purpose of this study is to record roughly the course of oral and cranio-maxillofacial surgery throughout time, and to highlight its particular application in children and adolescents, as well as its acknowledgement by those pioneer surgeons who created it and served it with enthusiasm, abnegation and innovative intention.

CRANIO-MAXILLOFACIAL TRAUMA

Mandibular fractures

In Corpus Hippocraticum, written 2500 years ago, and particularly in 'Joints', § 32–34 there is a special account of the types of mandibular fractures to be found (partial or complete, with or without displacement or dislocation), for example, on boxers in the palaestra, as well as their management by manual reduction and bandaging: '…by making suitable lateral pressure with the fingers on the tongue side, and counter-pressure from without. If the teeth at the point of injury are displaced or loosened, fasten them to one another, when the bone is adjusted, not merely the two, but several, preferably with a gold wire, but failing that, with a linen thread, until consolidation takes place' (Mylonas and Tzerbos, 2006).

Byzantine Medicine is occupied with mandibular fractures. In particular, the eminent physician and surgeon of the Early Byzantine period Oribasius Pergamenus (Fig. 1), who lived in the 4th century A.D. (325-403 A.D.) refers to traumatic injury of the viscerocranium and neurocranium, describing the reduction, (usually simple closed technique), as well as the overall surgical management of nasal and mandibular fractures (Mylonas, 2011), (Mylonas et al., 2014). Paulus Aegineta (625-690 A.D.) (Fig. 2), another emblematic figure of the 7th century A.D. covers facial injury in detail and precisely outlines the surgical management of cranial fractures (using craniopuncture to some extent), and the splinting of nasal and mandibu-

Εικ. 1. Ορειβάσιος ο Περγαμηνός (4ος αιώνας μ. Χ.), Βυζαντινός ιατρός και χειρουργός.
Fig. 1. Oribasius Pergamenus (4th century A.D.), Byzantine physician and surgeon.

Εικ. 2. Παύλος ο Αιγινήτης (7ος αιώνας μ.Χ.), Βυζαντινός ιατρός και χειρουργός.
Fig. 2. Paulus Aegineta (7th century A.D.), Byzantine physician and surgeon.

Εικ. 3. Guglielmo Saliceti (1210-1277), Ιταλός χειρουργός του Μεσαίωνα.
Fig. 3. Guglielmo Saliceti (1210-1277), Italian surgeon of the Middle Ages.



Εικ. 4. Gordon Buck (1807-1877), πρωτοπόρος Αμερικανός στρατιωτικός πλαστικός χειρουργός.
Fig. 4. Gordon Buck (1807-1877), pioneer American military plastic surgeon.

(Εικ. 1), ο οποίος έζησε τον 4ο αιώνα μ.Χ. (325-403 μ.Χ.), αναφέρεται στην τραυματική κάκωση του σπλαγχνικού και εγκεφαλικού κρανίου, περιγράφοντας την ανάταξη (συνήθως απλή κλειστή τεχνική), καθώς επίσης και την συνολική χειρουργική αντιμετώπιση των καταγμάτων της ρινός και της κάτω γνάθου (Mylonas, 2011), (Mylonas και συν., 2014). Ο Παύλος ο Αιγινήτης (625-690 μ.Χ.) (Εικ. 2), μία άλλη εμβληματική μορφή του 7ου αιώνα μ.Χ., καλύπτει με λεπτομέρεια την κάκωση του προσώπου και περιγράφει με ακρίβεια την χειρουργική αντιμετώπιση των καταγμάτων του κρανίου (χρησιμοποιώντας την κρανιοανάτρηση σε κάποια έκταση), και την ναρθηκοποίηση των ρινικών και των καταγμάτων της κάτω γνάθου (Mylonas, 2011), (Mylonas και συν., 2014). Ο Λέων ο ιατρός τον 9ο αιώνα μ.Χ., απ' όλο το κεφάλαιο του τραύματος του προσώπου, αναφέρεται πολύ σύντομα, σχεδόν επιγραμματικά στην υποεπιπεφυκυία εκχύμωση και στο εκτρόπιο (Mylonas, 2011), (Mylonas και συν., 2014).

Στον Μεσαίωνα, τα κατάγματα της κάτω γνάθου αντιμετωπιζόντουσαν από τον Guglielmo Saliceti (1210-1277) ή Guillaume του Saliceto (Εικ. 3) με διοδοντικές περιδέσεις κηρωμένου μετάξινου νήματος. Ο Guglielmo Saliceti, ο οποίος εργάσθηκε στην Bologna και στην Verona της Ιταλίας, έδωσε την πρώτη περιγραφή της χρησιμοποίησης της διαγναθικής ακινητοποίησης (William of Saliceto, 1975). Άλλες συντηρητικές μέθοδοι που επίσης χρησιμοποιήθηκαν, ήσαν η εξωτερική ναρθηκοποίηση και οι κεφαλωτοί επίδεσμοι. Αυτές οι μέθοδοι παρέμειναν σχεδόν αμετάβλητες μέχρι το 1800 (Wolfe, 2000). Η πρώτη αναφορά άμεσης διοστικής συρμάτωσης μιάς κατεαγείσας νωδής κάτω γνάθου, ήταν πιθανόν εκείνη του πρωτοπόρου Αμερικανού στρατιωτικού πλαστικού χειρουργού Gordon Buck (1807-1877) από την πόλη της Νέας Υόρκης (Εικ. 4), ο οποίος το 1847 πραγματοποίησε αυτή την διαδικασία (Buck, 1847). Το 1819 ο

lar fractures (Mylonas, 2011), (Mylonas et al., 2014). In the 9th century A.D. Leo Medicus in the entire contents of the chapter on facial trauma, refers very briefly, almost epigrammatically, to subconjunctival ecchymosis and ectropion (Mylonas 2011), (Mylonas et al., 2014).

In the Middle Ages, mandibular fractures were treated by Guglielmo Saliceti (c. 1210-1277) (Fig. 3), or Guillaume of Saliceto with interdental ligatures of waxed silk thread. Guglielmo Saliceti, who worked in Bologna and Verona, Italy, provided the first description of the use of intermaxillary fixation (William of Saliceto, 1975). Other conservative methods also used were external splinting and headcaps. These methods remained almost unchanged through the 1800s (Wolfe, 2000).

The first report of direct interosseous wiring of an edentulous fractured mandible was perhaps that of the pioneer American military plastic surgeon Gordon Buck of New York City (1807-1877) (Fig. 4), who performed the procedure in 1847 (Buck, 1847). In 1819 the American orthopedic surgeon John Rhea Barton of Philadelphia (1794-1871) (Fig. 5), described «a systematic bandage for fractures of the lower jaw». The wrap-around Barton dressing provided a modicum of immobilization of the mandible (Barton, 1819). During the American Civil War, the American dental surgeon Thomas Brian Gunning (1813-1889) (Fig. 6), reported in 1862 on the use of hard rubber (vulcanized) splints, attached to the first molars by gold screws, for the treatment of mandibular fractures (Gunning, 1866). The use of a patient's own dentures or the fabrication of a similar splint to immobilize a fractured edentulous mandible may still be referred to as a "Gunning splint". In 1881, the American oral surgeon Thomas L. Gilmer (1849-1931) (Fig. 7), described the stabilization of a mandibular splint with circum-mandibular wires, and he reported on the direct percutaneous interosseous wiring of a fractured mandible and the use

Εικ. 5. John Rhea Barton (1794-1871), Αμερικανός ορθοπαιδικός χειρουργός.
Fig. 5. John Rhea Barton (1794-1871), M.D., American orthopedic surgeon.

Εικ. 6. Ο Αμερικανός οδοντίατρος Thomas Brian Gunning (1813-1889).
Fig. 6. Thomas Brian Gunning (1813-1889), D.D.S., American dental surgeon.

Εικ. 7. Ο Αμερικανός γναθοχειρουργός Thomas L. Gilmer (1849-1931).
Fig. 7. Thomas L. Gilmer (1849-1931), D.D.S., M.D., American oral surgeon.

Εικ. 8. Edward Hartley Angle (1855-1930), ο Πατέρας της Αμερικανικής Ορθοδοντικής.
Fig. 8. Edward Hartley Angle (1855-1930), M.D., D.D.S., The Father of American Orthodontics.

Αμερικανός ορθοπαιδικός χειρουργός John Rhea Barton (1794-1871) από την Φιλαδέλφεια (Εικ. 5) περιέγραψε "ένα συστηματικό επίδεσμο για κατάγματα της κάτω γνάθου". Ο περιτυλισσόμενος επίδεσμος Barton παρείχε έναν τρόπο ακινητοποίησης της κάτω γνάθου (Barton, 1819). Κατά την διάρκεια του Αμερικανικού Εμφυλίου Πολέμου, ο Αμερικανός οδοντίατρος Thomas Brian Gunning (1813-1889) (Εικ. 6), ανέφερε το 1862 την χρησιμοποίηση σκληρών ελαστικών (βουλκανισθέντων) ναρθήκων, συγκρατούμενων στους πρώτους γομφίους με χρυσές βίδες, για την αντιμετώπιση των καταγμάτων της κάτω γνάθου (Gunning, 1866). Η χρησιμοποίηση των οδοντοστοιχιών του ίδιου του ασθενή, ή η κατασκευή ενός παρόμοιου νάρθηκα για την ακινητοποίηση μίας κατεαγείσας νωδής κάτω γνάθου, μπορεί ακόμη να αναφέρεται ως "νάρθηκας Gunning". Το 1881 ο Αμερικανός γναθοχειρουργός Thomas L. Gilmer (1849-1931) (Εικ. 7), περιέγραψε την σταθεροποίηση ενός νάρθηκα της κάτω γνάθου με περι-γναθικές συρματώσεις και αναφέρθηκε στην άμεση διαδερμική διοστική συρμάτωση μιάς κατεαγείσας κάτω γνάθου και την χρησιμοποίηση διαγναθικής ακινητοποίησης "συνδέοντας σταθερά την κάτω προς την άνω γνάθο" (Gilmer, 1882).

Μία εμβληματική μορφή της Αμερικανικής Οδοντιατρικής Επιστήμης, ο Edward Hartley Angle (1855-1930) (Εικ. 8), ο Πατέρας της Αμερικανικής Ορθοδοντικής, μελέτησε την αντιμετώπιση των κατεαγεισών κάτω γνάθων και ανέπτυξε τους προδρόμους των ορθοδοντικών αγκυλίων (brackets), που ονόμασε "δεσμούς (ζώνες) καταγμάτων" (Εικ. 9). Προτείνοντας την χρησιμοποίηση αυτών των δεσμών και διαγναθική ακινητοποίηση, αντιτάχθηκε σφοδρά στην άμεση διοστική συρμάτωση ενός κατάγματος, εξαιτίας της διαπύησης που κατά τη γνώμη του αναπόφευκτα θα ακολουθούσε (Angle, 1890). Ο Angle δημιούργησε την ειδικότητα της Ορθοδοντικής, δημοσιεύοντας το 1898 το σύγγραμμα με τίτλο "Αντιμετώπιση της διαταραχής της σύγκλεισης of intermaxillary fixation by " firmly lashing the lower to the upper jaw" (Gilmer, 1882).

An emblematic figure of the American Dental Science, Edward Hartley Angle (1855-1930) (Fig. 8), the Father of American Orthodontics, studied the treatment of fractured mandibles and developed the precursors of orthodontic brackets, which he called "fracture bands" (Fig. 9). Proposing the use of these bands and IMF, he strongly opposed direct interosseous wiring of a fracture, because of suppuration that it would inevitably follow according to his opinion (Angle, 1890). Angle created the specialty of orthodontics, publishing the book

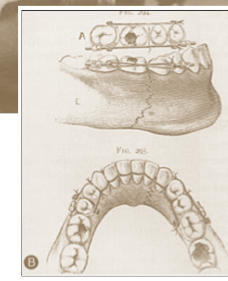

Εικ. 9. «Δεσμοί (ζώνες) καταγμάτων», σύμφωνα με ιδιόχειρο σχέδιο του Edward Hartley Angle, όπως δημοσιεύθηκε στο βιβλίο του με τίτλο «Αντιμετώπιση της διαταραχής της σύγκλεισης των δοντιών και των καταγμάτων των γνάθων: το σύστημα του Angle».
Fig. 9. "Fracture bands", according to a drawing by Edward Hartley Angle himself, as it was published in his book entitled "Treatment of malocclusion of the teeth and fractures of the maxillae. Angle's system".

Εικ. 10. Ο Richard Wiseman (1621-1676), χειρουργός στην αυλή του Βασιλιά Καρόλου ΙΙ της Αγγλίας (1672-1676).
Fig. 10. Richard Wiseman, Sergeant-Surgeon to King Charles II (1672–1676).

Εικ. 11. Ο Γάλλος χειρουργός René Le Fort (1869-1951).
Fig. 11. René Le Fort (1869-1951), M.D., French surgeon.

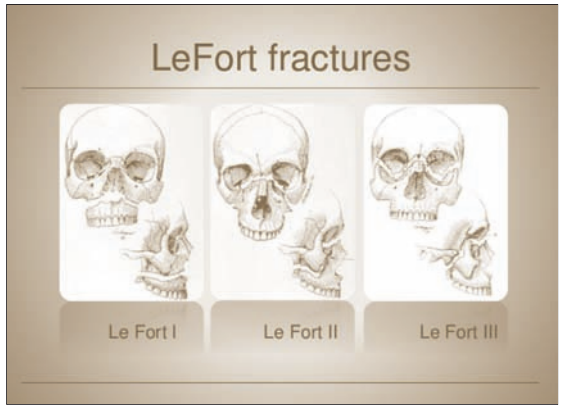

Εικ. 12. Βασικοί τύποι καταγμάτων της άνω γνάθου κατά την ταξινόμηση Le Fort.
Fig. 12. Basic patterns of maxillary fractures according to Le Fort's classification.

των δοντιών και των καταγμάτων των γνάθων: το σύστημα του Angle", εισάγοντας την παγκοσμίως χρησιμοποιούμενη ταξινόμηση της διαταραχής της σύγκλεισης (Angle, 1898).

Κατάγματα άνω γνάθου

Ο Richard Wiseman (1621-1676) (Εικ. 10), ο μεγαλύτερος Άγγλος χειρουργός της εποχής του, χειρουργός στην αυλή του Βασιλιά Καρόλου ΙΙ της Αγγλίας (1672-1676) και προσωπικός του φίλος, περιέγραψε το 1676 την ανάταξη ενός κατάγματος της άνω γνάθου, σ' ένα αγόρι που το είχε κλωτσήσει στο πρόσωπο ένα άλογο. Πρώτα εφήρμοσε μία έλξη στην άνω γνάθο προς τα εμπρός πιέζοντας με ένα δάχτυλο πίσω από την σταφυλή, κατόπιν δε χρησιμοποίησε ένα αμβλύ "δίκην αγκίστρου" εργαλείο, για να εξακολουθήσει την έλξη προς τα εμπρός. Στη μητέρα και σε αρκετούς υπηρέτες δόθηκαν οδηγίες να διατηρήσουν την έλξη προς τα εμπρός μέχρις ότου σχηματίσθηκε πόρος (Wiseman, 1868).

Ο René Le Fort (1869-1951) (Εικ. 11), ένας Γάλλος χειρουργός από την Lille, το 1901 έδωσε την περιγραφή τριών βασικών προτύπων καταγμάτων της άνω γνάθου, που μπόρεσε να παραγάγει σε 32 πτωματικά κρανία, ρίχνοντάς τα από ύψος στο έδαφος και χτυπώντας τα με ένα πόδι πιάνου (Εικ. 12). Βεβαίως το γεγονός αυτό δεν είχε καμμία επίδραση στον τρόπο με τον οποίο αντιμετωπίσθηκαν τα κατάγματα αυτά κατά την διάρκεια της ζωής του (Le Fort, 1901).

Ο Varaztad H. Kazanjian (1879-1974) (Εικ. 13), ένας Αμερικανός οδοντίατρος Αρμενικής καταγωγής, κατά την διάρκεια του Α΄ Παγκοσμίου Πολέμου αναδείχθηκε σε ειδικό στην κατασκευή οδοντικών ναρθήκων για την ακινητοποίηση των γνάθων ασθενών με βαλλιστικές κακώσεις, ενσωματώνοντας κάποιες από τις μεθόδους του Γάλλου οδοντιάτρου Claude Martin. Ο Kazanjian εργάσθηκε στο Νοσοκομείο Βάσης του Harvard (Harvard Base Hospital) θεραπεύοντας τραυματισμένους στρατιώτες των Βρετανι-

entitled "Treatment of malocclusion of the teeth and fractures of the maxillae: Angle's system" in 1898, introducing the universally used classification of malocclusion (Angle, 1898).

Maxillary fractures

Richard Wiseman (1621-1676) (Fig. 10), the greatest English surgeon of his day, surgeon to King Charles II of England (1672-1676) and personal friend of him, described in 1676 the reduction of a maxillary fracture in a boy who had been kicked in the face by a horse. First, he pulled the maxilla forward with a finger behind the uvula, and then used a blunt, hooklike instrument to continue to provide forward traction. The mother and several servants were instructed to maintain anterior traction until callus formed (Wiseman, 1868).

René Le Fort (1869-1951) (Fig. 11), a French surgeon from Lille, in 1901 provided a description of the three basic patterns of maxillary fractures that he was able to produce in 32 cadaver heads, dropping them from top floor and striking them with a piano leg (Fig. 12). Of

Εικ. 13. Ο Αμερικανός γναθοχειρουργός και πλαστικός χειρουργός Varaztad H. Kazanjian, (1879-1974).
Fig. 13. Varaztad H. Kazanjian, (1879-1974), D.M.D., M.D., American oral and plastic surgeon.

Εικ. 14. Ο Αμερικανός πλαστικός χειρουργός William Milton Adams (1905-1957).
Fig. 14. William Milton Adams (1905-1957), M.D., American plastic surgeon.

Εικ. 15. Ο Νεοζηλανδός πλαστικός χειρουργός Sir Harold D. Gillies (1882-1960), ο Πατέρας της Πλαστικής Χειρουργικής.
Fig. 15. Sir Harold D. Gillies (1882-1960), M.D., New Zealander plastic surgeon, The Father of Plastic Surgery.

Εικ. 16. Το Χειρουργείο Πλαστικής Χειρουργικής, Νοσοκομείο Queen Mary's, 1917.
Fig. 16. The Plastic Theatre, Queen Mary's Hospital, 1917.

κών Εκστρατευτικών Δυνάμεων στη Γαλλία, όπου ο φημισμένος πλαστικός και επανορθωτικός χειρουργός Sir Harold D. Gillies αναγνώρισε την ποιότητα του έργου του Kazanjian και συνειδητοποίησε την σπουδαιότητα της οδοντιατρικής πραγματογνωμοσύνης και εξειδίκευσης σε ένα επιτυχημένο τελικό επανορθωτικό αποτέλεσμα (Wolfe, 2000). Ο Kazanjian αργότερα επιστρέφοντας στις Η.Π.Α. και παίρνοντας το πτυχίο της Ιατρικής, κατέστη μία ηγετική φυσιογνωμία στην Στοματική και Γναθοπροσωπική Χειρουργική, όπως επίσης και στην Πλαστική Χειρουργική.

Κατά την διάρκεια του Β΄ Παγκοσμίου Πολέμου, το 1942, ο William Milton Adams (1905-1957) (Εικ. 14), ένας Αμερικανός πλαστικός χειρουργός, πρότεινε ότι τα κατάγματα της άνω γνάθου θα πρέπει να αναρτώνται από το επόμενο ακέραιο υψηλότερο σημείο του σκελετού του προσώπου, ακολουθούμενα από διαγναθική ακινητοποίηση (Adams, 1942). Αυτή ήταν η συνολική προσέγγιση που εφαρμόσθηκε κατά την διάρκεια του Β΄ Παγκοσμίου Πολέμου μέχρι τις δεκαετίες του 1960 και 1970 (Wolfe, 2000).

Ο Harold D. Gillies (1882-1960) (Εικ. 15), ένας Νεοζηλανδός που αρχικά εκπαιδεύθηκε στην Ωτορινολαρυγγολογία και έχοντας αποφασίσει να αφιερώσει το υπόλοιπο της καριέρας του στην Πλαστική Χειρουργική, μετά από μία επίσκεψη στον κορυφαίο Γάλλο χειρουργό Hippolyte Morestin στο Νοσοκομείο Val-de-Grace κατά τις πρώτες φάσεις του Α΄ Παγκοσμίου Πολέμου, δημοσίευσε το 1920 ένα σημαντικό σύγγραμμα, την "Πλαστική Χειρουργική του Προσώπου", το οποίο είναι μία από τις κυριώτερες συνεισφορές στην βιβλιογραφία της Πλαστικής και Επανορθωτικής Χειρουργικής (Gillies, 1920). Ο Sir Harold D. Gillies συνέχισε την εργασία του κατά την διάρκεια και μετά τον Β΄ Παγκόσμιο Πόλεμο, εισαγάγοντας κάποιες εξαιρετικά νέες απόψεις: 1) την επαναπρόκληση κατάγματος, την κινητοποίηση και επανατοποθέτηση των παρεκτοπισθέντων και κατεαγότων τμημάτων του σκελετού του προσώπου, 2) την χρησιμοποίηση

course this had no impact on the way in which these fractures were treated during his lifetime (Le Fort, 1901). Varaztad H. Kazanjian (1879-1974) (Fig. 13), an American dentist of Armenian background, during the First World War became expert in the fabrication of dental splints to immobilize the jaws of patients with ballistic injuries, incorporating some of the methods of the French dentist Claude Martin. Kazanjian worked at the Harvard Base Hospital treating injured soldiers of the British Expeditionary Forces in France, where the famous plastic and reconstructive surgeon Sir Harold D. Gillies recognized the quality of Kazanjian's work and realized the importance of dental expertise to an eventual successful reconstructive result (Wolfe, 2000). Kazanjian later on, returning in U.S.A. and getting his M.D. degree, became a leading figure in Oral and Maxillofacial Surgery, as well as in Plastic Surgery.

During the Second World War, in 1942, William Milton Adams (1905-1957) (Fig. 14), an American plastic surgeon, proposed that maxillary fractures be suspended to the next highest intact portion of the facial skeleton, followed by IMF (Adams, 1942). This was the overall approach carried through the Second World War, into the 1960s and 1970s (Wolfe, 2000).

Harold D. Gillies (1882-1960) (Fig. 15), a New Zealander originally trained in otolaryngology and having decided to devote the rest of his career to plastic surgery, after a visit to the leading French surgeon Hippolyte Morestin at the Val-de-Grace Hospital in the early phases of World War I, published in 1920 an important text "Plastic Surgery of the Face", which is one of the major contributions to the literature of plastic and reconstructive surgery (Gillies, 1920). Sir Harold D. Gillies continued his work during and after the Second World War, introducing some extremely new concepts: 1) the re-fracture, mobilization, and repositioning of displaced and fractured segments of the facial



Εικ. 17. Ο Αμερικανός χειρουργός Rudolph Matas (1860-1957).
Fig. 17. Rudolph Matas (1860-1957), M.D., American surgeon.



Εικ. 18. Ο Αμερικανός χειρουργός William W. Keen (1837-1932).
Fig. 18. William W. Keen (1837-1932), M.D., American surgeon.

Εικ. 19. Ο Αμερικανός πλαστικός χειρουργός John M. Converse (1909-1981).
Fig. 19. John M. Converse (1909-1981), M.D., American plastic surgeon.

Εικ. 20. Ο Γάλλος πλαστικός χειρουργός Paul L. Tessier (1917-2008), ο θεμελιωτής της Κρανιοπροσωπικής Χειρουργικής.
Fig. 20. Paul L. Tessier (1917-2008), M.D., French plastic surgeon, the Founder of Craniofacial Surgery.

οδοντικών ναρθήκων κατασκευασμένων από τοποθετημένα σε αρθρωτήρα οδοντικά εκμαγεία για να επιτευχθεί η επιθυμητή θέση των γνάθων, και 3) την χρησιμοποίηση αυτόλογων οστικών μοσχευμάτων για την επίτευξη ενοποίησης στη νέα θέση (Εικ. 16) (Wolfe, 2000).

Ζυγωματοκογχικά κατάγματα

Το 1889 ο W. Lang, ένας Άγγλος οφθαλμίατρος, δημοσίευσε μία αναφορά περίπτωσης με την πρώτη κλινική φωτογραφία ενός ασθενούς με μετα-τραυματικό ενόφθαλμο, υποθέτοντας ορθά ότι οφειλόταν στην νέκρωση του κογχικού λίπους και στην ίνωση, καθώς επίσης και ότι δεν μπορούσε να διορθωθεί (Lang, 1889).
Ο διαπρεπής Αμερικανός χειρουργός Rudolph Matas (1860-1957) (Εικ. 17), ο αποκλιθείς από τον William Osler ως ο Πατέρας της Αγγειοχειρουργικής, το 1896 ανέφερε από την Νέα Ορλεάνη, την χρησιμοποίηση ενός διαδερμικού σύρματος για την ανύψωση ενός κατάγματος του ζυγωματικού τόξου (Matas, 1896). Εξ άλλου το 1906 ο επίσης Αμερικανός χειρουργός Howard A. Lothrop (1864-1928) από την Βοστώνη, ανέταξε ένα κάταγμα του ζυγωματικού οστού δια μέσου μίας ρινοαντροστομίας και διατήρησε την ανάταξη με επιπωματισμό του ιγμορείου άντρου (Lothrop, 1906). Το 1909 ο Αμερικανός χειρουργός William W. Keen (1837-1932) (Εικ. 18), ο πρώτος χειρουργός εγκεφάλου στις Η.Π.Α., ο οποίος το 1893 συμμετείχε στην μυστική χειρουργική επέμβαση αφαίρεσης καρκινικού όγκου της άνω γνάθου του Αμερικανού Προέδρου Grover Cleveland, χρησιμοποίησε μία άμεση άνω προστομιακή προσπέλαση για να ανυψώσει ένα παρεκτοπισμένο ζυγωματικό οστούν (Keen, 1963).
Ο διακεκριμμένος Νεοζηλανδός πλαστικός χειρουργός Sir Harold D. Gillies (1882-1960), περιέγραψε το 1927 την χρησιμοποίηση ενός μοχλού-ανελκτήρα τον οποίο πέρασε διολισθαίνοντας διαμέσου του κροταφικού βόθρου, έτσι ώστε το ζυγωματικό οστούν να μπορέσει να επανατοποθετηθεί πίσω στην θέση του (Gillies, 1927).

skeleton, 2) the use of dental splints made from articulated dental models to establish the desired position of the jaws, and 3) the use of autogenous bone grafts to obtain consolidation in the new position (Fig. 16) (Wolfe, 2000).

Orbitozygomatic fractures

In 1889 W. Lang, an English ophthalmologist, published a case report with the first clinical photograph of a patient with post-traumatic enophthalmos, supposing correctly that it was due to necrosis of orbital fat and fibrosis, and that it was uncorrectable (Lang, 1889).
The famous American surgeon Rudolph Matas (1860-1957) (Fig. 17), the so-called Father of Vascular Surgery by William Osler, reported in 1896 from New Orleans on the use of a percutaneous wire to elevate a zygomatic arch fracture (Matas, 1896).
Moreover in 1906 the also American surgeon Howard A. Lothrop (1864-1928) of Boston, reduced a malar fracture through a nasal antrostomy and maintained the reduction with antral packing (Lothrop, 1906). In 1909 the American surgeon William W. Keen (1837-1932) (Fig. 18), the first brain surgeon in the United States of America, who participated in 1893 in the secret surgical operation for the removal of a maxillary cancerous tumor of the American President Grover Cleveland, used a direct upper buccal sulcus approach to elevate a displaced malar bone (Keen, 1963).
The distinguished New Zealander plastic surgeon Sir Harold D. Gillies (1882-1960), described in 1927 the use of an elevator, which he passed through the temporal fossa so that the zygoma could be levered back into place (Gillies, 1927). The American plastic surgeon John M. Converse (1909-1981) (Fig. 19), also contributed in the treatment of orbitozygomatic fractures, describing in 1944 dissection of the orbital floor and use of an iliac bone graft in the late treatment of an orbital fracture (Converse, 1950).



Εικ. 21. Ο Αμερικανός πλαστικός χειρουργός David Ralph Millard Jr. (1919-2011).
Fig. 21. David Ralph Millard Jr. (1919-2011), M.D., American plastic surgeon.

Εικ. 22. Ο πρωτοπόρος Αμερικανός γναθοχειρουργός και πλαστικός χειρουργός Simon P. Hullihen (1810-1857).
Fig. 22. Simon P. Hullihen (1810-1857), M.D., D.D.S., American pioneer oral & plastic surgeon.

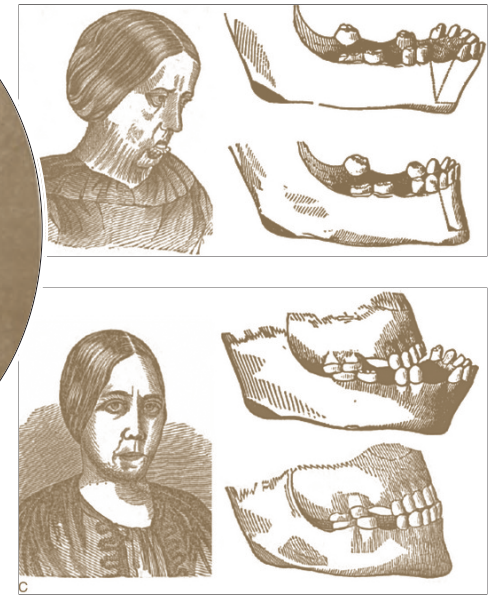

Εικ. 23. Πρωτότυπα σχέδια όπως εμφανίζονται στην δημοσίευση του Simon P. Hullihen (1849), B: πριν & C: μετά την ορθογναθική χειρουργική επέμβαση.
Fig. 23. Original drawings as they appear in Simon P. Hullihen's publication (1849), B: before & C: after the orthognathic surgical operation.

Ο Αμερικανός πλαστικός χειρουργός John M. Converse (1909-1981) (Εικ. 19), συνέβαλε επίσης στην αντιμετώπιση των ζυγωματοκογχικών καταγμάτων, με την περιγραφή το 1944 της παρασκευής του εδάφους του οφθαλμικού κόγχου και την χρησιμοποίηση ενός λαγόνιου οστικού μοσχεύματος για την ύστερη αντιμετώπιση ενός κογχικού κατάγματος (Converse, 1950). Εξ άλλου το δεύτερο μισό της δεκαετίας του 1940, ο μοναδικός Γάλλος πλαστικός χειρουργός Paul L. Tessier (1917-2008) (Εικ. 20), ο θεμελιωτής της Κρανιοπροσωπικής Χειρουργικής, διενήργησε οστεοτομία του ζυγωματικού οστού και τοποθέτησε λαγόνια οστικά μοσχεύματα σε ελλείμματα του εδάφους του οφθαλμικού κόγχου, για την διόρθωση μιάς βαρειάς περίπτωσης μετατραυματικού ενοφθάλμου και υποφθάλμου (Tessier, 1960). Επίσης ο Νεοζηλανδός πλαστικός χειρουργός Sir Harold D. Gillies (1882-1960) και ο Αμερικανός πλαστικός χειρουργός David Ralph Millard Jr. (1919-2011) (Εικ. 21), δημοσίευσαν το 1957 έναν αριθμό περιπτώσεων όπου τοποθετήθηκαν αυτόλογα οστικά μοσχεύματα στο έδαφος του οφθαλμικού κόγχου (Gillies και Millard, 1957).

ΟΡΘΟΓΝΑΘΙΚΗ ΧΕΙΡΟΥΡΓΙΚΗ

Η κάτω γνάθος

Η πρώτη καταγεγραμμένη ορθογναθική χειρουργική επέμβαση διενεργήθηκε το 1842 από τον πρωτοπόρο Αμερικανό γναθοχειρουργό και πλαστικό χειρουργό Simon P. Hullihen (1810-1857) (Εικ. 22) στο Wheeling της West Virginia, ο οποίος δημοσίευσε μία αναφορά αυτής της επέμβασης το 1849 στο περιοδικό American Journal of Dental Science (Hullihen, 1849). Η ασθενής του Hullihen είχε μία διαταραχή της οδοντικής σύγκλεισης, που είχε προκληθεί από μία εγκαυματική συνολκή, για την αντιμετώπιση της οποίας ο Simon P. Hullihen διενήργησε μία πρόσθια τμηματική οστεοτομία της κάτω γνάθου και επανατοποθέτησε προς τα έσω τα πρόσθια δόντια χρη-

Moreover in the latter half of the 1940s, the unique French plastic surgeon Paul L. Tessier (1917-2008) (Fig. 20), the Founder of Craniofacial Surgery, performed malar osteotomy and placed iliac bone grafts into orbital floor defects to correct a severe case of post-traumatic enophthalmos and hypoglobus (Tessier, 1960). The New Zealander plastic surgeon Sir Harold D. Gillies (1882-1960), and the American plastic surgeon David Ralph Millard Jr (1919-2011) (Fig. 21), also published in 1957 a number of cases, in which autogenous bone grafts were placed into the orbital floor (Gillies and Millard, 1957).

ORTHOGNATHIC SURGERY

The Mandible

The first recorded orthognathic surgical procedure was performed in 1842 by the pioneer American oral and plastic surgeon Simon P. Hullihen (1810-1857) (Fig. 22) in Wheeling, West Virginia, who published an account of it in 1849 in the American Journal of Dental Science (Hullihen, 1849). Hullihen's patient had a malocclusion caused by a burn contracture, and he performed an anterior segmental mandibular osteotomy and recessed the anterior teeth using a silver splint, which was wired to the teeth (Fig. 23) (Hullihen, 1849).

Around the beginning of the 20th century the American plastic surgeon Vilray P. Blair (1871-1955) (Fig. 24) of St. Louis, in collaboration with Edward Angle, performed horizontal osteotomies of the ascending ramus in an attempt to correct class II and III malocclusions. The procedure was done percutaneously with a Gigli saw, without fixation of the fragments (Fig. 25) (Blair, 1907). In 1935 the German oral and maxillofacial surgeon Martin Wassmund (1892-1956) (Fig. 26) in his textbook criticized Blair's procedure, pointing out that the attachments of the temporalis and pterygoid muscles to the condylar fragment would tend to pull it upward and inward, leading fi-

Εικ. 24. Ο Αμερικανός πλαστικός χειρουργός Vilray P. Blair (1871-1955).
Fig. 24. Vilray P. Blair (1871-1955), M.D., American plastic surgeon.

Εικ. 25. Ο Δρ Vilray P. Blair στο χειρουργείο.
Fig. 25. Dr. Vilray Blair in the operating room.

Εικ. 26. Ο Γερμανός στοματικός και γναθοπροσωπικός χειρουργός Martin Wassmund (1892-1956).
Fig. 26. Martin Wassmund (1892-1956), D.M.D., M.D., German oral & maxillofacial surgeon.

Εικ. 27. Ο Γερμανός στοματικός και γναθοπροσωπικός χειρουργός Franz Ernst.
Fig. 27. Franz Ernst, M.D., D.M.D., German oral & maxillofacial surgeon.

Εικ. 28. Ο Γερμανός στοματικός και γναθοπροσωπικός χειρουργός Karl Schuchardt (1901-1985).
Fig. 28. Karl Schuchardt (1901-1985), German oral & maxillofacial surgeon.

σιμοποιώντας έναν αργυρό νάρθηκα, ο οποίος καθηλώθηκε με σύρματα στα δόντια (Εικ. 23) (Hullihen, 1849). Γύρω στις αρχές του 20ού αιώνα ο Αμερικανός πλαστικός χειρουργός Vilray P. Blair (1871-1955) (Εικ. 24) από το St. Louis, σε συνεργασία με τον Edward Angle διενήργησε οριζόντιες οστεοτομίες του ανιόντος κλάδου της κάτω γνάθου, σε μία προσπάθεια να διορθώσει διαταραχές της οδοντικής σύγκλεισης IIας ή IIIης τάξεως. Η διαδικασία διενεργήθηκε διαδερμικά με ένα πριόνι Gigli, χωρίς ακινητοποίηση των κολοβωμάτων (Εικ. 25) (Blair, 1907). Το 1935 ο Γερμανός στοματικός και γναθοπροσωπικός χειρουργός Martin Wassmund (1892-1956) (Εικ. 26), στο βιβλίο του άσκησε κριτική στην διαδικασία του Blair, υποδεικνύοντας ότι οι καταφύσεις του κροταφίτη και των πτερυγοειδών μυών στο κονδυλικό κολόβωμα θα είχαν την τάση να το τραβήξουν προς τα άνω και μέσα, οδηγώντας τελικά μετά την αφαίρεση της Διαγναθικής Ακινητοποίησης σε μία ανεωγμένη δήξη (Wassmund, 1935). Ο επίσης Γερμανός στοματικός και γναθοπροσωπικός χειρουργός Franz Ernst (Εικ. 27) παρουσίασε το 1937 τα εργαλεία που είχε αναπτύξει στο Βερολίνο, τα οποία κατέστησαν δυνατό το να διενεργήσει μία οριζόντια οστεοτομία του ανιόντος κλάδου της κάτω γνάθου μέσω μιάς ενδοστοματικής προσπέλασης (Ernst, 1938). Το 1939 ο Αμερικανός γναθοχειρουργός και πλαστικός χειρουργός Αρμενικής καταγωγής Varaztad H. Kazanjian (1879-1974), άρχισε να διενεργεί λοξοτομές στις οστεοτομίες της κάτω γνάθου μέσω μιας εξωστοματικής προσπέλασης, για να επιτύχει καλύτερη οστική επαφή μεταξύ αυτών (Kazanjian, 1939). Ο Γερμανός στοματικός και γναθοπροσωπικός χειρουργός Karl Schuchardt (1901-1985) (Εικ. 28), στην δεκαετία του 1950 παρουσίασε κάτι παραπάνω από μία λοξοτομή στην διαδικασία που διενεργούσε μέσω ενδοστοματικής προσπέλασης (Schuchardt και συν., 1966).

Το 1955 ο πρωτοπόρος Αυστριακός στοματικός και

nally after removal of IMF to an open bite (Wassmund, 1935). The also German oral and maxillofacial surgeon Franz Ernst (Fig. 27) in 1937 presented the instrumentation he had developed in Berlin, which made it possible to perform a horizontal osteotomy of the ascending ramus through an intraoral approach (Ernst, 1938).

In 1939 the American oral and plastic surgeon of Armenian origin Varaztad H. Kazanjian (1879-1974) began to bevel the cut segments of the mandible through an external approach, in order to obtain better bone contact between them (Kazanjian, 1939). The German oral and maxillofacial surgeon Karl Schuchardt (1901-1985) (Fig. 28) in the 1950s, showed even more of a bevel in the procedure he performed through an intraoral approach (Schuchardt et al, 1966). In 1955 the pioneer Austrian oral and maxillofacial surgeon Hugo Obwegeser (1920-) (Fig. 29), along with his teacher, the also Austrian oral and maxillofacial surgeon Richard Trauner (1900-1980) (Fig. 30), described providing even greater bone contact by lengthening the degree of the split, which became known as a "sagittal split" (Trauner and Obwegeser, 1957). H. Obwegeser and R. Trauner emphasized the need for fixation of the condylar segment to the tooth-bearing segment, to prevent an open bite after removal of the IMF and allowance of the condyle to revert to its proper position (Trauner and Obwegeser, 1957). Hugo Obwegeser's assistant, the Italian surgeon G. Dal Pont, in 1959 published a description of a method of extending the lateral corticotomy mesially along the mandible and carrying the medial fracture just beneath the canal of the inferior alveolar nerve (Dal Pont, 1959).

Genioplasty

In 1942 an Austrian oral surgeon, Otto Hofer (Fig. 31), published in German the first report of a genioplasty: an osteotomy was performed through an external approach, and the lower border segment was advanced

Εικ. 29. Ο πρωτοπόρος Αυστριακός στοματικός και γναθοπροσωπικός χειρουργός Hugo Obwegeser (1920-).
Fig. 29. Hugo Obwegeser (1920-), M.D., D.M.D., pioneer Austrian oral & maxillofacial surgeon.

Εικ. 30. Ο Αυστριακός στοματικός και γναθοπροσωπικός χειρουργός Richard Trauner (1900-1980).
Fig. 30. Richard Trauner (1900-1980), Austrian oral & maxillofacial surgeon.



Εικ. 31. Ο Αυστριακός γναθοχειρουργός Otto Hofer.
Fig. 31. Otto Hofer, M.D., D.M.D., Austrian oral surgeon.

Εικ. 32. Ο Αμερικανός χειρουργός David W. Cheever (1831-1915).
Fig. 32. David W. Cheever, (1831-1915), M.D., American surgeon.

Εικ. 33. Ο Γερμανο - εβραίος γναθοχειρουργός Gunther Cohn-Stock.
Fig. 33. Gunther Cohn-Stock, M.D., D.M.D., German oral surgeon of Jewish origin.

Εικ. 34. Ο Γερμανός στοματικός και γναθοπροσωπικός χειρουργός Georg Axhausen (1877-1960).
Fig. 34. Georg Axhausen, (1877-1960), M.D., D.M.D., German oral & maxillofacial surgeon.

Εικ. 35. Ο Άγγλος στοματικός και γναθοπροσωπικός χειρουργός Norman L. Rowe (1915-1992).
Fig. 35. Norman L. Rowe (1915-1992), L.D.S., M.D., English oral & maxillofacial surgeon.

γναθοπροσωπικός χειρουργός Hugo Obwegeser (1920-) (Εικ. 29), μαζί με τον δάσκαλό του τον επίσης Αυστριακό Richard Trauner (1900-1980) (Εικ. 30), περιέγραψαν την περαιτέρω καλύτερη οστική επαφή με την επιμήκυνση της γωνίας της οστεοτομίας-διάσχισης, που έγινε γνωστή ως "οβελιαία οστεοτομία" (Trauner και Obwegeser, 1957). Οι Obwegeser και Trauner έδωσαν ιδιαίτερη έμφαση στην ανάγκη ακινητοποίησης του κονδυλικού κολοβώματος στο κολόβωμα που φέρει τα δόντια, έτσι ώστε να προληφθεί η δημιουργία ανεωγμένης δήξης μετά την αφαίρεση της διαγναθικής ακινητοποίησης και να επιτραπεί στον κόνδυλο να επανακάμψει στην κανονική του θέση (Trauner και Obwegeser, 1957). Ο βοηθός του Hugo Obwegeser Ιταλός χειρουργός G. Dal Pont δημοσίευσε το 1959 την περιγραφή μιάς μεθόδου επέκτασης της πλάγιας φλοιοτομίας προς τα εγγύς κατά μήκος της κάτω γνάθου και διενέργειας του εγγύς κατάγματος ακριβώς κάτω από τον πόρο του κάτω φατνιακού νεύρου (Dal Pont, 1959).

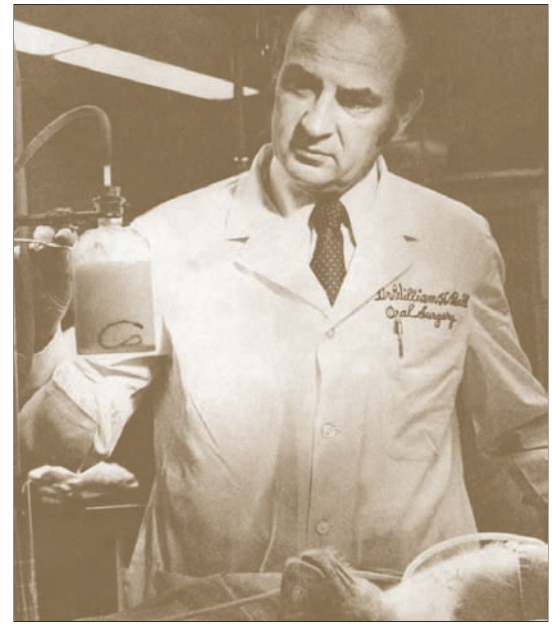

Εικ. 36. Ο Αμερικανός στοματικός και γναθοπροσωπικός χειρουργός William H. Bell (1927-).
Fig. 36. William H. Bell, (1927-), D.D.S., American oral & maxillofacial surgeon.

Γενειοπλαστική

Το 1942 ένας Αυστριακός γναθοχειρουργός ο Otto Hofer (Εικ. 31), δημοσίευσε στα Γερμανικά την πρώτη αναφορά γενειοπλαστικής: διενεργήθηκε μια οστεοτομία μέσω εξωστοματικής προσπέλασης και το τμήμα του κατώτερου ορίου προωθήθηκε και σταθεροποιήθηκε στην θέση του με σύρματα (Hofer, 1942). Ο Hugo Obwegeser μετά την μελέτη των "πριν" και "μετά" φωτογραφιών του "ασθενή", δήλωσε ότι ήταν πεπεισμένος πως η διαδικασία διενεργήθηκε σε ένα πτώμα (Wolfe, 2000). Ο Νεοζηλανδός πλαστικός χειρουργός Sir Harold D. Gillies (1882-1960) και ο Αμερικανός πλαστικός χειρουργός David Ralph Millard Jr. (1919-2011), δημοσίευσαν το 1955 την πρώτη τεκμηριωμένη περίπτωση γενειοπλαστικής σε ζώντα ασθενή με σύνδρομο Treacher Collins-Franceschetti ("αναπηδώσα γενειοπλαστική")

and fixed in place with wires (Hofer, 1942). Hugo Obwegeser after studying the "before" and "after" photographs of the "patient", stated that he was sure that the procedure was performed on a cadaver (Wolfe, 2000). The New Zealander plastic surgeon Sir Harold D. Gillies (1882-1960) and the American plastic surgeon David Ralph Millard Jr. (1919-2011), reported in 1955 the first documented case of a genioplasty in a living patient with Treacher Collins-Franceschetti syndrome ("jumping genioplasty") (Gillies and Millard, 1957). In 1957 the Austrian oral and maxillofacial surgeon Hugo Obvegeser presented the first cases of a "sliding genioplasty" (Trauner and Obwegeser, 1957). Moreover the American plastic surgeon John M. Converse (1909-1981), also published in 1964 cases of a "sliding osteotomy" (Converse and Wood-Smith, 1964).

(Gillies και Millard, 1957). Το 1957 ο Αυστριακός στοματικός και γναθοπροσωπικός χειρουργός Hugo Obwegeser παρουσίασε τις πρώτες περιπτώσεις "ολισθαίνουσας γενειοπλαστικής" (Trauner και Obwegeser, 1957). Εξάλλου ο Αμερικανός πλαστικός χειρουργός John M. Converse (1909-1981), δημοσίευσε επίσης το 1964 περιπτώσεις "ολισθαίνουσας γενειοπλαστικής" (Converse και Wood-Smith, 1964).

Η άνω γνάθος

Η πρώτη αναφορά διενέργειας οστεοτομίας στην άνω γνάθο ανάγεται στο 1867, όταν ο Αμερικανός χειρουργός David W. Cheever (1831-1915) (Εικ. 32), διενήργησε στο Δημοτικό Νοσοκομείο της Βοστώνης (Boston City Hospital), μία οστεοτομία στο επίπεδο Le Fort I με ένα προς τα κάτω κάταγμα της άνω γνάθου. Η οστεοτομία βέβαια αυτή διενεργήθηκε για να επιτευχθεί πρόσβαση για την αφαίρεση ενός όγκου της άνω γνάθου και όχι για την διόρθωση διαταραχής της σύγκλεισης (Cheever, 1870). Αρκετά αργότερα, το 1920, ο Γερμανοεβραίος γναθοχειρουργός Gunther Cohn-Stock (Εικ. 33), διενήργησε τις πρώτες τμηματικές οστεοτομίες της άνω γνάθου, με τοπική αναισθησία στο ιατρείο του στο Βερολίνο. Και οι δύο αναφερόμενες περιπτώσεις περιελάμβαναν μία προς τα πίσω κλίση της προγνάθου, με σημείο περιστροφής την ρινική άκανθα, διενεργήθηκαν δε δια μέσου μιάς υπερώιας προσπέλασης μετά την εξαγωγή δύο προγομφίων (Cohn-Stock, 1921). Ο επίσης Γερμανός γναθοχειρουργός Martin Wassmund (1892-1956), το 1927 τεκμηρίωσε για πρώτη φορά μία πλήρη διαγναθική οστεοτομία στο επίπεδο Le Fort I, η οποία διενεργήθηκε για να διορθώσει μία διαταραχή της σύγκλεισης, στην προκειμένη περίπτωση μία ανεωγμένη δήξη, αλλά προέκυψε υποτροπή επειδή δεν περενεβλήθησαν οστικά μοσχεύματα (Wassmund, 1927). Το 1934 ο Γερμανός στοματικός και γναθοπροσωπικός χειρουργός Georg Axhausen (1877-1960) (Εικ. 34), περιέγραψε στο Βερολίνο για πρώτη φορά την ακριβή προς τα πρόσω μετακίνηση της άνω γνάθου μετά την διατομή της στο επίπεδο Le Fort I, την οποία πέτυχε με μετεγχειρητική ελαστική έλξη (Axhausen, 1934). Εξάλλου το 1935 ο Martin Wassmund περιέγραψε μία προσπέλαση δύο σταδίων, όπου πρώτα αφαίρεσε υπερώιο οστούν μέσω μιάς υπερώιας προσπέλασης και σε μία δεύτερη επέμβαση, αφαίρεσε οστούν από την πρόσθια περιοχή της άνω γνάθου μέσω μίας πρόσθιας προστομιακής προσπέλασης. Αυτό κατέστησε δυνατή την μετακίνηση του τμήματος της προγνάθου κατευθείαν προς τα πίσω, με ένα σταθερό αποτέλεσμα (Wassmund, 1935).

Ο Γερμανός στοματικός και γναθοπροσωπικός χειρουργός Karl Schuchardt (1901-1985), το 1942 διενήργησε διαχωρισμό μεταξύ του γναθιαίου κυρτώματος της άνω γνάθου και της πτερυγοειδούς απόφυσης και χρησιμοποίησε μετεγχειρητική έλξη, η οποία παρασχέθηκε μέσω ενός ορθοπεδικού συστήματος με ένα σχοινί, μία τροχαλία και βάρη στο πόδι του κρεβατιού (Schuchardt και

Εικ. 37. Ο Ορειβάσιος ο Περγαμηνός (αριστερά) ενώ συνομιλεί με τον αρχαίο Έλληνα ιατρό Φίλιππο (δεξιά). Από τον Κώδικα 3632, f. 97v., 14ος αιώνας, Βιβλιοθήκη Πανεπιστημίου Bologna.
Fig. 37. Oribasius Pergamenus (left) having a conversation with the ancient Greek physician Philippos (right). From Codex 3632, f. 97v., 14th century A.D., Biblioteca Universitaria di Bologna.

The Maxilla

The first report of performing an osteotomy in the maxilla dates back to 1867, when the American surgeon David W. Cheever (1831-1915) (Fig. 32), performed at the Boston City Hospital, an osteotomy at the Le Fort I level with a down-fracture of the maxilla. This osteotomy of course was done to provide access for removal of a maxillary tumor, and not to correct malocclusion (Cheever, 1870).

Many years later in 1920, the German oral surgeon of Jewish origin Gunther Cohn-Stock (Fig. 33), performed the first segmental maxillary osteotomies in his office in Berlin under local anesthesia. Both cases involved a backward tilting of the premaxilla, the nasal spine being the pivot point, and they were performed through a palatal approach after the extraction of two bicuspids (Cohn-Stock, 1921). The also German oral surgeon Martin Wassmund (1892-1956) first documented in 1927 a complete transmaxillary osteotomy at the Le Fort I level performed to correct maloclussion, an open bite in particular, but a relapse occurred because no bone grafts were interposed (Wassmund, 1927). In 1934 the German oral and maxillofacial surgeon Georg Axhausen (1877-1960) (Fig. 34), in Berlin, first described actual advancement of the maxilla after sectioning it at the Le Fort I level, which he accomplished with postoperative elastic traction (Axhausen, 1934). Moreover in 1935 Martin Wassmund described a two-stage approach that first removed palatal bone through a palatal approach and, at a second operation, removed bone from the anterior maxilla through an anterior vestibular approach. This made it possible to move the premaxillary segment straight backward, with a stable result (Wassmund, 1935).

The German oral and maxillofacial surgeon Karl Schuchardt (1901-1985), performed in 1942 a separation between the maxillary tuberosity and pterygoid

συν., 1966). Το 1954 ο Νεοζηλανδός πλαστικός χειρουργός Sir Harold D. Gillies (1882-1960) και ο Άγγλος στοματικός και γναθοπροσωπικός χειρουργός Norman L. Rowe (1915-1992) (Εικ. 35), έδειξαν ότι η άνω γνάθος θα μπορούσε να προωθηθεί και να διατηρηθεί στην θέση της σε ασθενείς με σχιστίες, εάν χρησιμοποιούνταν αυτόλογα οστικά μοσχεύματα (Gillies και Rowe, 1954).
Η εξέλιξη της ορθογναθικής χειρουργικής συνεχίστηκε και το 1970 ο Αυστριακός στοματικός και γναθοπροσωπικός χειρουργός Hugo Obwegeser διενήργησε την πρώτη ταυτόχρονη αμφιγναθική επέμβαση (Obwegeser, 1970). Μία άλλη εμβληματική μορφή, ο Αμερικανός στοματικός και γναθοπροσωπικός χειρουργός William H. Bell (1927-) (Εικ. 36), απέδειξε την σπουδαιότητα των μισχωτών κρημνών μαλθακών ιστών ως πρωτογενών αιματικών παρόχων στην άνω γνάθο μετά από μια οστεοτομία Le Fort I (Bell, 1969). Συγκεκριμένα ο Bell έδειξε ότι ένα οστικό τμήμα αγγειούμενο από ένα μίσχο μαλθακών ιστών μπορεί να διαχωρισθεί και ακολούθως να αντικατασταθεί με προβλέψιμα αποτελέσματα επούλωσης (Bell, 1973).

ΚΡΑΝΙΟΠΡΟΣΩΠΙΚΗ ΧΕΙΡΟΥΡΓΙΚΗ

Σπάργανα της κρανιοπροσωπικής χειρουργικής ανευρίσκονται στο έργο του μεγάλου Βυζαντινού ιατρού του 4ου αιώνα μ.Χ. Ορειβάσιου του Περγαμηνού (Εικ. 37), ο οποίος ασχολήθηκε με την χειρουργική αντιμετώπιση της διάστασης των ραφών του κρανίου, του υδροκεφάλου (3 τύποι) και των κρανιακών εξοστώσεων (πιθανώς οστεώματα ή αλλοιώσεις ινώδους δυσπλασίας) (Mylonas, 2011), (Mylonas και συν., 2014). Επίσης περιέγραψε δυσμορφίες του σκελετού του προσώπου, ειδικότερα δε διατύπωσε ανθρωπολογικές και κρανιομετρικές παρατηρήσεις, που καθορίζουν την κλινική εξέταση στο πλαίσιο της ορθοδοντικής και ορθογναθικής χειρουργικής προσέγγισης ασθενών, που παρουσιάζουν αντίστοιχα λειτουργικά και αισθητικά προβλήματα (συσχέτιση της ανώμαλης διάταξης των δοντιών με το σχήμα της υπερώας, του κρανίου και του προσώπου) (Mylonas, 2011), (Mylonas και συν., 2014).
Μετά την παρέλευση πολλών αιώνων και συγκεκριμένα το 1942 ο Πατέρας της Πλαστικής Χειρουργικής Νεοζηλανδός Sir Harold D. Gillies (1882-1960), διενήργησε την πρώτη Le Fort III οστεοτομία για την διόρθωση συγγενούς διαμαρτίας σε μία γυναίκα ασθενή που υπέφερε είτε από σύνδρομο Crouzon ή από σύνδρομο Pfeiffer (Gillies και Millard, 1957). Μετά από επτά έτη, το 1949 ο Harold Gillies προέβη σε επανεπέμβαση στην ίδια ασθενή που αντιμετώπισε το 1942, εξαιτίας υποτροπής του εξώφθαλμου, μετακινώντας τμήματα του εδάφους του οφθαλμικού κόγχου και τοποθετώντας μπλοκ βοείου συνδέσμου στην περιοχή των ζυγωματικών για να καμουφλάρει την παραμένουσα δυσμορφία (Tessier, 1989). Στα τέλη της δεκαετίας του 1950 και στις αρχές της δεκαετίας του 1960 ο Γάλλος πλαστικός χειρουργός Paul L. Tessier (1917-2008) (Εικ. 38), πραγματοποίησε

process, and used postoperative traction delivered by an orthopedic system with a rope, pulley, and weights at the foot of the bed (Schuchardt et al., 1966). In 1954 the New Zealander plastic surgeon Sir Harold D. Gillies (1882-1960) and the English oral and maxillofacial surgeon Norman L. Rowe (1915-1992) (Fig. 35), showed that the maxilla could be advanced and maintained in position in patients with clefts, if autogenous bone grafts were used (Gillies and Rowe, 1954).
The evolution of orthognathic surgery continued, and in 1970 the Austrian oral and maxillofacial surgeon Hugo Obwegeser performed the first simultaneous double-jaw procedure (Obwegeser, 1970). Another emblematic figure, the American oral and maxillofacial surgeon William H. Bell (1927-) (Fig. 36), demonstrated the importance of soft tissue pedicle flaps as a primary blood supply to the maxilla after a Le Fort I osteotomy (Bell, 1969). In particular, Bell showed that a bony segment vascularized by a soft tissue pedicle, can be dissociated and subsequently replaced with predictable healing results (Bell, 1973).

CRANIOFACIAL SURGERY

Primary aspects of craniofacial surgery are found in the work of the great Byzantine physician and surgeon of the 4th century A.D. Oribasius Pergamenus (Fig. 37), who was occupied with the surgical management of diastasis of cranial sutures, hydrocephalus (3 types), and cranial exostoses (probably osteomas or fibrous dysplasia's lesions) (Mylonas, 2011), (Mylonas et al., 2014). He also described deformities of the facial skeleton, and particularly formulated anthropologic and craniometric observations, determining clinical examination in the frame of orthodontic and orthognathic surgical approach of patients presenting corresponding functional and esthetic problems (correlation of irregular teeth array with the shape of palate, cranium and face) (Mylonas, 2011) (Mylonas et al., 2014).
After the lapse of many centuries and particularly in 1942, the Father of Plastic Surgery the New Zealander Sir Harold D. Gillies (1882-1960) performed the first Le Fort III-type osteotomy for a congenital malformation on a female patient suffering from either Crouzon or Pfeiffer syndrome (Gillies and Millard, 1957). After seven years in 1949 Harold Gillies reoperated on the same patient he treated in 1942, because of the relapse of the proptosis, removing portions of the orbital floor and packing blocks of ox cartilage over the malar regions to camouflage the persistent deformity (Tessier, 1989).
In the late 1950s and early 1960s the French plastic surgeon Paul L. Tessier (1917-2008) (Fig. 38), performed his first Le Fort III-type osteotomies (pterygomaxillary disjunction, rather than a transpalatal osteotomy, and interposition of autogenous bone grafts into all of the surgically created gaps) (Wolfe, 2000). In 1967 Paul L. Tessier presented his work at the International Plastic Surgery Meeting in Rome, this having been as the birth



Εικ. 38. Ο Γάλλος πλαστικός χειρουργός Paul L. Tessier (1917-2008).
Fig. 38. Paul L. Tessier (1917-2008), M.D., French plastic surgeon.

Εικ. 39. Ο Γάλλος νευροχειρουργός Gerard Guiot (1912-1998).
Fig. 39. Gerard Guiot (1912-1998), M.D., French neurosurgeon.

Εικ. 40. Ο Ρωσοεβραίος ορθοπαιδικός χειρουργός Gavriil Abramovich Ilizarov (1921-1992).
Fig. 40. Gavriil Ilizarov (1921-1992), M.D., Jewish-Russian orthopedic surgeon.

τις πρώτες του Le Fort III οστεοτομίες (πτερυγογναθιαία διάζευξη παρά διϋπερώια οστεοτομία και διαμεσολάβηση αυτολόγων οστικών μοσχευμάτων σε όλα τα χειρουργικώς δημιουργηθέντα κενά) (Wolfe, 2000). Το 1967 ο Paul L. Tessier παρουσίασε την εργασία του στην Διεθνή Συνάντηση Πλαστικής Χειρουργικής στη Ρώμη, γεγονός που αποτέλεσε την γέννηση της κρανιοπροσωπικής χειρουργικής ή της CHOC (Chirurgie Orbito-Cranienne-Κογχο-Κρανιακή Χειρουργική) Μαζί με τον Γάλλο νευροχειρουργό Gerard Guiot (1912-1998) (Εικ. 39), ο Paul L. Tessier πραγματοποίησε το 1967 την πρώτη διακρανιακή προσπέλαση για την διόρθωση κογχικού υπερτελορισμού. Η επέμβαση διενεργήθηκε σε δύο στάδια: μία αρχική επέμβαση για τον διαχωρισμό της πρόσθιας κρανιακής βάσης και την τοποθέτηση ενός μεγάλου δερματικού «μπαλώματος» πάνω από την πρόσθια κρανιακή μήνιγγα, ακολουθούμενη αργότερα από κινητοποίηση των κόγχων, εκτομή του πλεονάζοντος μεταξύ των κόγχων οστού και διόρθωση του υπερτελορισμού (Tessier και συν., 1967). Εξάλλου το 1969 ο Paul L. Tessier εισήγαγε μία ανατομική ταξινόμηση των προσωπικών, κρανιοπροσωπικών και πλαγιοπροσωπικών σχιστιών (Tessier, 1969), ενώ το 1981 χρησιμοποίησε για πρώτη φορά την διακρανιακή προσπέλαση για την προς τα πρόσω μετακίνηση του προσώπου και συστηματοποίησε την θεραπεία για τις κογχικές δυστοπίες όλων των τύπων, συμπεριλαμβανομένου του κογχικού υπερτελορισμού. Ανέπτυξε επίσης εγχειρητικά πρωτόκολλα για την διόρθωση του συνδρόμου Treacher Collins-Franceschetti, την ημι-αρρινία και την ολική αρρινία, την ημιπροσωπική μικροσωμία, την βλεφαροφίμωση, την μικροφθαλμία, καθώς επίσης και για την εκτομή και αποκατάσταση των όγκων της βάσεως κρανίου οι οποίοι δεν αντιμετωπιζόντουσαν προηγουμένως (Tessier, 1981). Η δημιουργική αντίληψη του Paul L. Tessier και η εγχειρητική του δεινότητα αναδεικνύονται και από το γεγονός ότι ανέπτυξε μία μέθοδο για την διεύρυνση του κόγχου στην νόσο του Graves, εισήγαγε τον κρημνό "Barron-Tessier", ο οποίος είναι ένας νησιδωτός κρημνός του μυώδους πλατύσματος, που αποτελεί μία υπέροχη υποκατάσταση για στοματική επένδυση σε συγκεκριμένες περιπτώσεις, καθώς επίσης και παρουσίασε την διεπιπεφυκυία προσπέλαση του εδάφους του οφθαλμικού κόγ-

of craniofacial surgery, or the CHOC (Chirurgie Orbito-Cranienne). Along with the French neurosurgeon Gerard Guiot (1912-1998) (Fig. 39), Paul L. Tessier performed in 1967 the first transcranial approach to correct orbital hypertelorism. The procedure was done in two steps: a preliminary operation to dissect the anterior cranial base and place a large dermal patch over the anterior cranial dura, followed later by mobilization of the orbits, resection of the excess interorbital bone, and correction of hypertelorism (Tessier et al., 1967). Moreover in 1969 Paul L. Tessier introduced an anatomical classification of facial, craniofacial and laterofacial clefts (Tessier, 1969), whereas in 1981 he first used the intracranial approach for facial advancement, and systematized the treatment of orbital dystopias af all types, including orbital hypertelorism. He also developed operative protocols for the correction of Treacher Collins-Franceschetti syndrome, hemi-arrhinia and total arrhinia, hemifacial microsomia, blepharophimosis, microphthalmia, as well as for the resection and reconstruction of cranial base tumors that were previously untreatable (Tessier, 1981).

The creative perception of Paul L. Tessier and his operative flair emerge also from the fact that he developed a method for expansion of the orbit in Grave's disease, introduced the "Barron-Tessier flap", which is a platysmal island flap that is a superb replacement for oral lining in certain cases, whereas he also demonstrated the transconjuctival approach to the orbital floor (Tessier, 1973). The greatness of his surgical thought is shown from the fact that he coined the acronym SMAS (superficial musculoaponeurotic system), and developed basic surgical approaches to the facial skeleton (Wolfe, 2000).

DISTRACTION OSTEOGENESIS

In the 1960s Gavriil Abramovich Ilizarov (1921-1992) (Fig. 40), a Jewish-Russian orthopedic surgeon working in Siberia, developed a method of lengthening the long bones by a limited corticotomy, followed by a period of gradual distraction provided through external fixation devices (Ilizarov, 1988).

It took almost thirty years until the 1990's, when the American plastic surgeon Joseph G. McCarthy (Fig. 41), and his co-workers at New York University after exper-

Εικ. 41. Ο Αμερικανός πλαστικός χειρουργός Joseph G. McCarthy.
Fig. 41. Joseph G. McCarthy, M.D., American plastic surgeon.

Εικ. 42. Ο Μεξικανός πλαστικός χειρουργός Fernando Molina.
Fig. 42. Fernando Molina, M.D., Mexican plastic surgeon.

Εικ. 43. Ο Μεξικανός πλαστικός χειρουργός Fernando Ortiz Monasterio (1923-2012).
Fig. 43. Fernando Ortiz-Monasterio (1923-2012), M.D., Mexican plastic surgeon.

χου (Tessier, 1973). Το μεγαλείο της χειρουργικής του σκέψης φαίνεται και από το ότι δημιούργησε το ακρωνύμιο SMAS (superficial musculoaponeurotic system-επιφανειακό μυοαπονευρωτικό σύστημα), καθώς επίσης και ανέπτυξε βασικές χειρουργικές προσπελάσεις του σκελετού του προσώπου (Wolfe, 2000).

ΔΙΑΤΑΤΙΚΗ ΟΣΤΕΟΓΕΝΕΣΗ

Την δεκαετία του 1960 ο Gavriil Abramovich Ilizarov (1921-1992) (Εικ. 40), Ρωσοεβραίος ορθοπαιδικός χειρουργός, εργαζόμενος στη Σιβηρία, ανέπτυξε μία μέθοδο επιμήκυνσης των μακρών οστών μέσω μιάς περιορισμένης φλοιοτομίας, ακολουθούμενης από μία περίοδο προοδευτικής διάτασης, η οποία παρεχόταν μέσω εξωτερικών συσκευών ακινητοποίησης (Ilizarov, 1988).
Χρειάσθηκε να περάσουν σχεδόν 30 χρόνια μέχρι την δεκαετία του 1990, οπότε ο Αμερικανός πλαστικός χειρουργός Joseph G. McCarthy και οι συνεργάτες του στο Πανεπιστήμιο της Νέας Υόρκης (Εικ. 41), μετά από πειραματική εργασία σε σκύλους (Karp και συν., 1990), εφάρμοσαν την μέθοδο του Ilizarov στην ανθρώπινη κάτω γνάθο (McCarthy και συν., 1992). Ο McCarthy απέδειξε ότι η διατατική οστεογένεση ήταν η θεραπεία εκλογής για νεαρά παιδιά με πολύ μικρές κάτω γνάθους, ιδίως γι' αυτά με τραχειοστομίες (Wolfe, 2000).
Οι Μεξικανοί πλαστικοί χειρουργοί Fernando Molina (Εικ. 42) και Fernando Ortiz Monasterio (1923-2012) (Εικ. 43), άρχισαν το 1995 να χρησιμοποιούν την διατατική οστεογένεση για επιμήκυνση της κάτω γνάθου και επαναδιαμόρφωση, σύντομα δε είχαν την μεγαλύτερη σειρά στον κόσμο, εφαρμόζοντας επίσης την μέθοδο και σε άλλα οστά του προσώπου (Molina και Ortiz Monasterio, 1995).

ΣΥΖΗΤΗΣΗ-ΣΥΜΠΕΡΑΣΜΑ

Η στοματική και γναθοπροσωπική χειρουργική και η εφαρμογή της ειδικότερα στα παιδιά και τους εφήβους, ακολούθησε μία δυναμική πορεία εξέλιξης, ιδίως τον 19ο και τον 20ο αιώνα, στηριζόμενη στους βασικούς πυλώνες της ιδιότυπης και απαιτητικής αυτής ιατρικής και οδοντιατρικής ειδικότητας, που ήσαν η τραυματολογία του σπλαγχνικού κρανίου, η ορθογναθική χειρουργική, η κρανιοπροσωπική χειρουργική και σχετικά πρόσφατα

imental work on dogs (Karp et al., 1990), applied Ilizarov's method to the human mandible (McCarthy et al., 1992). McCarthy demonstrated that distraction was the treatment of choice for young children with very small mandibles, particularly those with tracheostomies (Wolfe, 2000).
The Mexican plastic surgeons Fernando Molina (Fig. 42), and Fernando Ortiz Monasterio (1923-2012) (Fig. 43), began using distraction osteogenesis for mandibular elongation and remodelling, and they soon had the largest series in the world, applying the method also to other facial bones (Molina and Ortiz Monasterio, 1995).

DISCUSSION-CONCLUSION

Oral and maxillofacial surgery and particularly its application in children and adolescents, followed a dynamic course of evolution, especially in the 19th and 20th centuries, based on the foundamental pillars of this peculiar and demanding medical and dental specialty, which were traumatology of the viscerocranium, orthognathic surgery, craniofacial surgery, and quite recently the application of distraction osteogenesis to the facial skeleton.
The question now, as we move through the 21st century, is summarized to what does the future hold? The best answer has been given by the American plastic and reconstructive surgeon Stephen Anthony Wolfe (Fig. 44), a distinguished pupil of Paul L. Tessier, who was David

Εικ. 44. Ο Αμερικανός πλαστικός και επανορθωτικός χειρουργός Stephen Anthony Wolfe.
Fig. 44. Stephen Anthony Wolfe, M.D., American plastic and reconstructive surgeon.



η εφαρμογή της διατατικής οστεογένεσης στον σκελετό του προσώπου.

Το ερώτημα που τίθεται καθώς διανύουμε τον 21ο αιώνα πλέον, συνίσταται στο τι μας επιφυλάσσει το μέλλον; Η καλύτερη απάντηση έχει δοθεί από τον Αμερικανό πλαστικό και επανορθωτικό χειρουργό Stephen Anthony Wolfe (Εικ. 44), διακεκριμένο μαθητή του Paul L. Tessier, που διετέλεσε ειδικευόμενος του David Ralph Millard, νυν Διευθυντή του Τμήματος Πλαστικής και Επανορθωτικής Χειρουργικής του Miami Children's Hospital στην Florida των ΗΠΑ, ο οποίος αναφέρει χαρακτηριστικά: " Μπορεί να έχουμε μάθει πολλά πράγματα σχετικά με τον σκελετό του προσώπου και τους τρόπους επιδιόρθωσης ή τροποποίησής του, αλλά θα ήμασταν σοφοί στο να συνειδητοποιήσουμε ότι δεν γνωρίζουμε πολλά περισσότερα, καθώς επίσης και ότι οι επερχόμενες γενιές θα επιλύουν πολλά κλινικά προβλήματα με έναν πολύ διαφορετικό τρόπο, εξαιτίας περαιτέρω σημαντικών αλλαγών στον τρόπο σκέψης μας" (Wolfe, 2000).

Ralph Millard's resident, now being Director of the Department of Plastic and Recontructive Surgery at Miami Children's Hospital in Florida, USA, who reports characteristically: "We may have learned a good deal about the facial skeleton and about ways of repairing or altering it, but we would be wise to realize that we do not know a great deal more, and that generations to come may be solving various clinical problems in a much different manner because of further major changes in our way of thinking" (Wolfe, 2000).

ΒΙΒΛΙΟΓΡΑΦΙΑ/REFERENCES

Adams WM: Internal wiring fixation of facial fractures. Surgery 12: 4, 1942

Angle EH: The Angle system of treating fractures of the maxillary bones. Br J Dent Sci 33: 484-491, 1890

Angle EH: Treatment of Malocclusion of the Teeth and Fractures of the Maxillae: Angle's System. Philadelphia, SS White, 1898

Axhausen G: Zur Behandlung veralteter, disloziert verheilter Oberkieferbrüche. Dtsch Zahn Mund Kieferhlkd. 1: 334-342, 1934

Barton JR: Systemic bandage for fracture of the lower jaw. Am Med Rec 2: 153, 1819

Bell WH: Revascularization and bone healing after anterior maxillary osteotomy: A study using adult rhesus monkeys. J. Oral Surg. 27: 249–255, 1969

Bell WH: Biologic basis for maxillary osteotomies. Am. J. Phys. Anthropol. 38: 279, 1973

Blair VP: Operations of the jaw bone and face. Surg Gynecol Obstet 4: 67, 1907

Buck G Jr: Fracture of the lower jaw. Proc NY Med Surg Soc, March 1847

Cheever DW: Displacement of the upper jaw. Med Surg Rep Boston City Hosp 1: 156, 1870

Cohn-Stock G: Die chirurgische Immediatregulierung der Kiefer, speziell die chirurgische Behandlung der Prognathie. Viertelj. schr. Zahnheilk. 3: 320, 1921.

Converse JM: Reconstruction of the floor of the orbit by bone grafts. Arch Ophthalmol 44: 1, 1950

Converse JM, Wood-Smith D: Horizontal osteotomy of the mandible. Plast Reconstr Surg 34: 464, 1964

Dal Pont G: L' osteotomia retromolare par la converzione della progenia. Minerva Chir 14: 1138, 1959

Ernst F: Uber die chirurgische Beseitigung der Prognathie des Unterkiefer (Progenie). Zentralbl Chir 65: 179, 1938

Gillies HD: Plastic Surgery of the Face. London, Hodder & Stoughton, 1920

Gillies HD: Fracture of the malar zygomatic compound. Br J Surg 14: 651-656, 1927

Gillies HD, Rowe NL: L'osteotomie du maxillaire superieur envisage essentielment dan le cas de bec de lievre total. Rev Stomatol Chir Maxillofac 55: 545, 1954

Gillies HD, Millard DR Jr: The Principles and Art of Plastic Surgery. Boston, Little, Brown & Company, 1957

Gilmer TL: Fractures of the inferior maxilla. Ohio St J Dent Sci 2: 14, 57, 112, 1882

Gunning TB: The treatment of lower jaw by interdental splints. NY Med J 3: 433, 1866

Hofer O: Die operative Behandlung der alveolären Retraktion des Unterkiefers und ihre Anwendungsmöglichkeiten für Prognathie und Mikrogenie. Dtsch Zahn Mund Kieferheilkd 9: 121-132, 1942

Hullihen SP: Case of elongation of the underjaw and distortion of the face and neck, caused by a burn, successfully treated. Am J Dent Sci 9(series 1): 157, 1849

Ilizarov GA: The principles of the Ilizarov method. Bull Hosp Joint Dis Orthop Inst 48: 1, 1988

Karp NS, Thorne CH, McCarthy JG, Sissons HA: Bone lengthening in the craniofacial skeleton. Ann Plast Surg 24: 231-7, 1990

Kazanjian VH: Jaw reconstruction. Am J Surg 3: 249, 1939

Keen WW: Surgery: Its Principles and Practice. Philadelphia, WB Saunders, 1963

Lang W: Traumatic enophthalmos with retention of perfect acuity of vision. Trans Ophthalmol Soc 9: 41-45, 1889

Le Fort R: Etude experimental sur les fractures de la machoire superieur. Rev Chir Paris 23: 280, 1901

Lothrop HA: Fracture of the superior maxillary bone. Boston Med Surg J 154: 8-11, 1906

McCarthy JG, Schreiber J, Karp N, Thorne CH, Grayson BH : Lengthening the human mandible by gradual distraction. Plast Reconstr Surg 89: 1-8, 1992

Matas R: Fracture of the zygomatic arch. New Orleans Med Surg J 49: 139-157, 1896

Molina F, Ortiz Monasterio F: Mandibular elongation and remodeling by distraction: a farewell to major osteotomies. Plast Reconstr Surg 96:825-40, 1995

Mylonas AI, Tzerbos FH: Cranio-maxillofacial surgery in Corpus Hippocraticum. J Cranio-maxillofac Surg 34: 129-134, 2006

Mylonas AI: Oral and maxillofacial surgery in Byzantium: from the divine darkness and overpassing of Faith to the Science and Art of Surgery. Thesis submitted to the University of Athens School of Medicine, for the PhD degree in the History and Philosophy of Medicine (in Greek), Athens; 2011

Mylonas AI, Poulakou-Rebelakou EF, Androutsos GI, Seggas I, Skouteris CA, Papadopoulou EC: Oral and cranio-maxillofacial surgery in Byzantium. J Cranio-maxillofac Surg 42: 159-168, 2014

Obwegeser H: Die einzeitige Vorbewegung des Oberkiefers und Rückbewegung des Unterkiefers zur Korrektur der extremen "Progenie". Schweiz Monatschr Zahnheilkd 80: 547-555, 1970
Schuchardt K, Schwenzer N, Rottke B, Lentrodt J: Ursachen, Häufigkeit und Lokalisation der Frakturen des Gesichtsschädels. Fortschr. Kiefer Gesichtschir. 11: 1-6, 1966
Tessier P, Woillez M, Lekieffre M, Assenan R: Diplopies post-traumatiques et greffes osseuses. Bull Soc Ophthalmol 73: 258-271, 1960
Tessier P, Guiot G, Rougerie J, Delbet JP, Pastoriza J: Osteotomies cranio-naso-orbitales: hypertelorisme. Ann Chir Plast 12: 103, 1967
Tessier P: Anatomical classification of facial, craniofacial and laterofacial clefts. J Maxillofac Surg 4: 69, 1969
Tessier P: The conjuctival approach to the orbital floor and maxilla in congenital malformation and trauma. J Maxillofac Surg 1: 3-8, 1973
Tessier P: Telorbitism: Orbital (ocular) hypertelorism. In Tessier P, et al (eds): Plastic Surgery of the Orbits and Eyelids (Wolfe SA, trans). New York, Masson, p. 224, 1981
Tessier P: Subperiosteal facelift. Ann Chir Plast Esthet 34: 193-197, 1989
Trauner R, Obwegeser H: The surgical correction of mandibular prognathism and retrognathia with consideration of genioplasty: Part I. Oral Surg 10: 677, 1957
Wassmund M: Fracturen und Fixationen des Gesichtsschadels unter Beriicksichtigung der Komplikationen des Himschadels. Klin Ther Prakt Lehrbuch. 20: 284, 1927
Wassmund M: Lehrbuch der Praktischen Chirurgie des Mundes und der Kiefer. Joh. Ambrosious Barth, 1935
William of Saliceto: Praexos Totos Mediciniae. Venice, 1975
Wiseman R: Several Chirurgical Treatises. London, 1868
Wolfe SA: Looking back, looking ahead: how we arrived at our current thinking about craniofacial and maxillofacial surgery. In: Posnick JC (ed.), Craniofacial and Maxillofacial Surgery in children and young adults, Philadelphia, W. B. Saunders Company, 3-21, 2000 [Chapter 1]

Διεύθυνση επικοινωνίας:
Αναστάσιος Ι. Μυλωνάς
Θεραπευτήριο «METROPOLITAN»
Εθν. Μακαρίου 9 & Ελ. Βενιζέλου 1
185 47, Ν. Φάληρο
Τηλ.: 210 4809964, 210 4809176, Κιν.: 6945977392,
Fax: 210 4809257
e-mail: draimylo@otenet.gr

Address:
Anastassios I. Mylonas
"METROPOLITAN" Hospital
9 Ethn. Makariou & 1 El. Venizelou Str.
185 47 N. Faliro, Piraeus, Greece
Tel: 0030 210 4809964, 210 4809176, Mob.: 6945977392
Fax: 0030 210 4809257
e-mail: draimylo@otenet.gr

Αποκατάσταση διαφόρων ενδοστοματικών και εξωστοματικών ελλειμμάτων με ελεύθερο κερκιδικό κρημνό του αντιβράχιου

Λάμπρος Π. ΓΚΟΥΤΖΑΝΗΣ[1], Marco R. KESTING[2], Denys J. LOEFFELBEIN[3], Florian BAUER[3], Klaus-Dietrich WOLFF[4]

Κλινική Στοματικής και Γναθοπροσωπικής Χειρουργικής (Διευθυντής: Univ.-Prof. Dr. Dr. K.-D. Wolff), Klinikum rechts der Isar, Technische Universität München, Μόναχο, Γερμανία

Reconstruction of various intraoral and extraoral defects with radial forearm free flap

Lampros P. GOUTZANIS, Marco R. KESTING, Denys J. LOEFFELBEIN, Florian BAUER, Klaus-Dietrich WOLFF

Department of Oral and Maxillofacial Surgery, (Head: Univ.-Prof. Dr. Dr. K.-D. Wolff), Klinikum rechts der Isar, Technische Universität München, Munich, Germany

Κλινική μελέτη
Clinical study

ΠΕΡΙΛΗΨΗ: *Εισαγωγή.* Ο ελεύθερος κερκιδικός κρημνός του αντιβραχίου (ΕΚΚΑ) είναι ο πιο συχνά χρησιμοποιούμενος ελεύθερος αγγειούμενος κρημνός για την αποκατάσταση εκτεταμένων ελλειμμάτων που προκύπτουν μετά από εκτομές όγκων της στοματικής και γναθοπροσωπικής περιοχής.
Σκοπός της εργασίας είναι η παρουσίαση των εφαρμογών του ελεύθερου κερκιδικού κρημνού του αντιβραχίου.
Ασθενείς και μέθοδος. Τα αρχεία 45 ασθενών που υποβλήθηκαν σε θεραπεία με ΕΚΚΑ από 01/07/2013 μέχρι 31/12/2013 ανασκοπήθηκαν και αναλύθηκαν συστηματικά.
Αποτελέσματα. Μέσα σε 6 μήνες 45 ΕΚΚΑ χρησιμοποιήθηκαν για την αποκατάσταση ελλειμμάτων από διάφορες θέσεις της κεφαλής και του τραχήλου. Μόνο ένας κρημνός νεκρώθηκε ολικά, που σημαίνει ότι παρατηρήθηκε ποσοστό επιτυχίας 97,8% (44 στους 45).
Συμπεράσματα: Ο ελεύθερος κερκιδικός κρημνός του αντιβραχίου είναι ένα μοναδικό εργαλείο, διότι δίνει τη δυνατότητα αποκατάστασης της πλειονότητας των ελλειμμάτων της κεφαλής και του τραχήλου.

ΛΕΞΕΙΣ ΚΛΕΙΔΙΑ: Ελεύθερος κερκιδικός κρημνός του αντιβραχίου, Καρκίνος στόματος, Αποκατάσταση, Μικροχειρουργική, Κεφαλή και τράχηλος.

[1]*Επίκ. Καθ. Δρ., Δρ. Κλινική ΣΓΠΧ, Νοσοκομείο Ευαγγελισμός, ΕΚΠΑ, Αθήνα, Ελλάδα*
[2]*Prof. Dr. med. Dr. med. dent.*
[3]*Priv.-Doz. Dr. med. Dr. med. dent.*
[4]*Univ.-Prof. Dr. med. Dr. med. dent.*

SUMMARY: *Introduction.* The radial forearm free flap (RFFF) is the most commonly used vascularized free flap to repair extensive defects arising after resection of tumors of the oral and maxillofacial region.
Purpose. The purpose of this paper is to present the applications of radial forearm free flap.
Patients and methods. The records of 45 patients who were treated with RFFF, from 1/7/2013 until 31/12/2013, were systematically reviewed and analyzed.
Results. In six months, 45 RFFF were used to reconstruct defects of various sites of the head and neck. Only one flap was completely necrotic, which means that a success rate of 97.8% (44 of 45) was observed.
Conclusions: The radial forearm free flap is a unique tool, because it allows reconstruction of most of the defects in the head and neck area.

KEY WORDS: Radial forearm free flap; Oral Cancer; Reconstruction; Microsurgery; Head and Neck.

Παρελήφθη: 26/1/2016 - Έγινε δεκτή: 10/3/2016

Paper received: 26/1/2016 - Accepted: 10/3/2016

ΕΙΣΑΓΩΓΗ

Ο ελεύθερος κερκιδικός κρημνός του αντιβραχίου (ΕΚΚΑ) είναι ο πιο συχνά χρησιμοποιούμενος ελεύθερος αγγειούμενος κρημνός για την αποκατάσταση εκτεταμένων ελλειμμάτων που προκύπτουν μετά από εκτομές όγκων της στοματικής και γναθοπροσωπικής χώρας, αλλά και γενικότερα για τα ελλείμματα κεφαλής και τραχήλου. Στις περισσότερες Κλινικές Στοματικής και Γναθοπροσωπικής Χειρουργικής οι ελεύθεροι αγγειούμενοι κρημνοί με κυριότερο εκπρόσωπο τον κερκιδικό κρημνό, έχουν αντικαταστήσει σε μεγάλο βαθμό τους μισχωτούς περιοχικούς και άλλους κρημνούς, οι οποίοι δεν έχουν βέβαια σταματήσει να χρησιμοποιούνται, κυρίως ως εναλλακτικές λύσεις στους ελεύθερους κρημνούς σε περίπτωση αποτυχίας αυτών ή σε κλινικές που δεν διαθέτουν τις υποδομές για ελεύθερους κρημνούς.

Οι ενδείξεις του ελεύθερου κερκιδικού κρημνού του αντιβραχίου περιλαμβάνουν την αποκατάσταση ενδοστοματικών ελλειμμάτων και ελλειμμάτων της γλώσσας, όσο και την αποκατάσταση ελλειμμάτων του δέρματος της παρειάς, της μετωπιαίας και κροταφοβρεγματικής χώρας (Cheng, 1983, Soutar και συν. 1983, Soutar και McGregor, 1986, Hatoko και συν. 1990, Niranjan και Watson1990,Chen και συν. 1992, González-García και συν. 2007, Kruse και συν. 2011, Rohleder και συν. 2011).

Ο ελεύθερος κερκιδικός κρημνός του αντιβραχίου, όπως ήδη αναφέρθηκε, αποτελεί την συχνότερη επιλογή για αποκατάσταση ελλειμμάτων μετά από ευρείες εκτομές στην στοματική κοιλότητα (Kesting και συν. 2011). Πρωτοεμφανίσθηκε στο προσκήνιο ως «Chinese flap» από τους Yang και συν. (1981) και Song και συν. (1982) και η χρήση του παρουσιάζει πολλά πλεονεκτήματα μεταξύ των οποίων η ευκολία στην παρασκευή του κρημνού, στάνταρ ανατομικές δομές, λίαν ικανοποιητικό μήκος μίσχου με ικανοποιητική διάμετρο αγγείων, ως εκ τούτου δυνατότητα αγγειακών αναστομώσεων στον τράχηλο ετερόπλευρα της χειρουργηθείσας περιοχής όταν προκύπτει ανάγκη, δυνατότητα να χρησιμοποιηθούν δύο φλέβες, ευκαμπτότητα και εύκολη προσαρμογή στην δέκτρια θέση, (διότι το πάχος του κρημνού είναι λεπτό), σχετικά αραιή τριχοφυΐα και βέβαια ευχέρεια να εργασθούν συγχρόνως δύο χειρουργικές ομάδες, γεγονός που μειώνει τον χρόνο γενικής αναισθησίας (Mühlbauer και συν. 1982, Soutar και συν. 1983, Wolff και Hölzle, 2011). Παρ' όλα αυτά τα μειονεκτήματα της δότριας περιοχής παραμένουν, εφ' όσον συνεχίζουν να υπάρχουν αναφορές εκτεταμένης ουλοποίησης και έκθεσης τενόντων, ιδιαίτερα σε λεπτούς ασθενείς (Loeffelbein και συν. 2012).

Σκοπός της εργασίας αυτής είναι η παρουσίαση των εφαρμογών του ελεύθερου κερκιδικού κρημνού του αντιβραχίου για την αποκατάσταση διαφόρων ενδοστοματικών και εξωστοματικών ελλειμμάτων, μέσα από εξάμηνη εμπειρία σε εξειδικευμένο στην μικροαγγειακή επανορθωτική χειρουργική Τμήμα Στοματικής και Γναθοπροσωπικής Χειρουργικής.

INTRODUCTION

The radial forearm free flap (RFFF) is the most commonly used free vascularized flap for the reconstruction of extended defects caused after tumor ablation in the oral and maxillofacial area, but also generally for head and neck defects. In most Oral and Maxillofacial Surgery Departments, most free vascularized flaps mainly represented by the radial flap, have to a great extend replaced regional pedicled and other flaps, which have not of course stopped being used, mainly as alternatives to free flaps, in cases of their failure or in clinics which lack the infrastructure for free flaps.

The indications of the radial forearm free flap include reconstruction of intraoral defects and tongue defects, as well as skin and mucosa reconstruction of the cheek, and defects of forehead and temporoparietal area. (Cheng, 1983, Soutar et al. 1983, Soutar and McGregor, 1986, Hatoko et al. 1990, Niranjan and Watson, 1990, Chen et al. 1992, González-Garcia et al. 2007, Kruse et al. 2011, Rohleder et al. 2011).

The radial forearm free flap, as it has already been mentioned, is the most common choice for the reconstruction of defects after extended ablations in the oral cavity (Kesting et al. 2011). It first appeared on as the "Chinese flap" by Yang et al. (1981) and Song et al. (1982) and there are many advantages to its use, among which are ease of flap raising, standard anatomical structures, very satisfactory length of high caliber pedicle, hence the possibility for vascular anastomosis in the neck on the side opposite to the operated area where it is needed, the ability of two veins to be used, versatility and ease adaptation to the recipient localisation (thanks to the fact the flap is thin), relatively sparse hair growth, and of course the feasibility for two surgery teams to work simultaneously, which decreases anesthetic time (Muhlbauer et al. 1982, Soutar et al. 1983, Wolff and Holzle, 2011). Despite all these advantages, the donor-site disadvantages remain, whereas there are reports of excessive scarring, in particular with thin patients, and exposure of tendons (Kruse et al. 2011, Loeffelbein et al. 2012).

The aim of this paper is to present the applications of radial forearm free flap for the reconstruction of various intraoral and extraoral defects, through a six-months experience in an Oral and Maxillofacial Surgery Unit specializing in microvascular reconstructive surgery.

PATIENTS AND METHOD

From 01.07.2013 to 31.12.2013 and for a of six month period, 45 of the patients who were operated on for head and neck cancer in the Unit, were reconstructed with radial forearm free flap. The patients' records were systematically reviewed and the criteria for inclusion in the study included reconstruction with RFFF after head and neck cancer surgery or defects of different causes in need of reconstruction. The cases of patients in which

ΑΣΘΕΝΕΙΣ ΚΑΙ ΜΕΘΟΔΟΣ

Στην μελέτη περιλήφθηκαν 45 από τους ασθενείς που χειρουργήθηκαν για καρκίνο κεφαλής και τραχήλου και αποκαταστάθηκαν με ελεύθερο κερκιδικό κρημνό του αντιβραχίου, σε χρονικό διάστημα 6 μηνών (01.07.2013-31.12.2013). Τα ιστορικά των ασθενών ανασκοπήθηκαν συστηματικά και τα κριτήρια για την ένταξη στην μελέτη περιελάμβαναν την αποκατάσταση με ελεύθερο κερκιδικό κρημνό μετά από χειρουργείο για καρκίνο κεφαλής και τραχήλου ή έλλειμμα άλλης αιτιολογίας που έχρηζε αποκατάστασης. Περιπτώσεις ασθενών στις οποίες τα καταγεγραμμένα στοιχεία δεν θεωρηθήκαν ικανοποιητικά δεν συμπεριλήφθηκαν στην μελέτη. Τα στοιχεία που αφορούσαν την ηλικία, το φύλο, τις συνήθειες ζωής, το στάδιο της νόσου, την εντόπιση της βλάβης, την εξέλιξη της αποκατάστασης και τις μετεγχειρητικές επιπλοκές καταγράφηκαν και αναλύθηκαν.

Χειρουργική Τεχνική

Σε όλους τους ασθενείς διενεργήθηκε Allen test προεγχειρητικά (Cable και συν. 1999), ενώ για την λήψη του κρημνού προτιμήθηκε το μη κυρίαρχο χέρι. Η όλη παρασκευή εκτελείτο χωρίς την χρήση tourniquet.

Πρώτα σχεδιαζόταν ο κρημνός και η πορεία της κερκιδικής αρτηρίας (Εικ. 1). Στις περιπτώσεις που το μέγεθος του κρημνού ήταν μικρό, στο σχεδιασμό δεν προβλεπόταν να συμπεριληφθεί η κεφαλική φλέβα και ο κρημνός εκτεινόταν περισσότερο στην ωλένια περιοχή με την λιγότερη τριχοφυΐα.

Ο κερκιδικός κρημνός μετά τον σχεδιασμό του στο εκάστοτε απαιτούμενο μέγεθος και σχήμα, παρασκευαζόταν με την κερκιδική αρτηρία και τις δύο συνοδές φλέβες και μερικές φορές με την κεφαλική φλέβα ως ακολούθως (Wolff και Hölzle, 2011): Η παρασκευή του δερμοπεριτοναϊκού κρημνού άρχιζε από την ωλένια πλευρά και συνέχιζε κάτω από την κερκιδική περιτονία προς την άπω (καρπιαία) και την κερκιδική πλευρά του κρημνού. Το αγγειονευρώδες δεμάτιο με την κερκιδική αρτηρία και τις συνοδές φλέβες ανευρισκόταν, παρασκευαζόταν, απολινωνόταν και κοβόταν στο άπω άκρο με 3-0 VICRYL (Ethicon, Norderstedt, Germany). Η παρασκευή του κρημνού συνέχιζε προς το κερκιδικό όριο με διατήρηση του δερματικού κλάδου του κερκιδικού νεύρου και σε μερικές περιπτώσεις με ενσωμάτωση της κεφαλικής φλέβας (Εικ. 2)

Στην συνέχεια από το εγγύς όριο του κρημνού διενεργείτο τομή η οποία εκτεινόταν κατά μήκος της καμπτικής επιφάνειας του αντιβραχίου έως τον βόθρο του αγκώνα με κυματοειδή μορφή (σχήμα S) προς έκθεση και παρασκευή πλέον αυτού καθεαυτού του αγγειακού μίσχου του κρημνού (Εικ. 3). Μετά την παρασκευή του μίσχου στο επιθυμητό μήκος η αρτηρία και οι συνοδές φλέβες απολινώνονταν μόνο στην εγγύς πλευρά, αποκόπτονταν και ολοκληρωνόταν η αναπέταση και απομάκρυνση του κρημνού από την δότρια θέση (Εικ. 4, 5, 6, 7).

Η σύγκλειση του τραύματος της δότριας θέσης διενερ-

the registered data were not considered sufficient were not included in the study. The data concerning age, gender, habits, stage of the disease, localization of the lesion, the process of recovery and the postoperative complications were recorded and analyzed.

Surgical Technique

Preoperatively, an Allen test was performed on all patients. (Cable et al. 1999), while for the raising of the flap the non-dominant arm was chosen. The whole preparation was performed without the use of a tourniquet.

Initially, the flap and the course of the radial artery were drawn (Fig. 1). In cases where the size of the flap was small, the cephalic vein was not planned to be included in the flap and the flap was raised from a very ulnar almost hairless localization. The radial flap after its tracing in the desired size and shape was raised with the radial artery and the two concomitant veins and sometimes with the cephalic vein as follows (Wolff and Hölzle, 2011):

The preparation of the fasciocoutaneous flap started from the ulnar border and continued underneath the fascia, to the distal and radial margin of the flap. The arterial–venous pedicle was displayed, two loop closures were placed around the desired distal end of the radial pedicle by using 3-0 VICRYL suturing material (Ethicon, Norderstedt, Germany), and the radial artery and both venae commitantes were cut. Preparation proceeded to the radial margin with preservation of the radial nerve skin branch and in some cases integration of the cephalic vein (Fig. 2).

Afterwards a wavelike incision (S shape) extended from the ulnar proximal flap edge to the antecubital fossa was performed, followed by exposure and preparation of the vascular pedicle itself (Fig. 3).

After the preparation of the pedicle in the desired length, the artery and the venae commitantes were ligated at the proximal side, cut off, and flap raising and removal from the donor site was completed (Fig. 4,5,6,7).

The closure of the wound of the donor site was performed by using a free skin graft of full or split thickness taken from the abdominal area or the anterolateral area of the thigh respectively (Fig. 8) and a drainage and a pressure bandage were placed (Fig. 9). The drainage was removed on the first day after the operation and the pressure bandage was removed on the 5th day after the operation.

The algorithm followed for the anastomoses consisted of the following steps: 1) anastomosis of the artery 2) anastomosis of the biggest of the two comitantes veins 3) opening of the anastomoses of the vein and the artery 4) suture the leaks of the vein and the artery 5) anastomosis of the second vein, while the flap is already perfused.

The anastomosis of the radial artery was done preferably to the upper thyroid artery in an end-to-end style, and if that was not possible to the facial or lingual artery (Fig. 10).

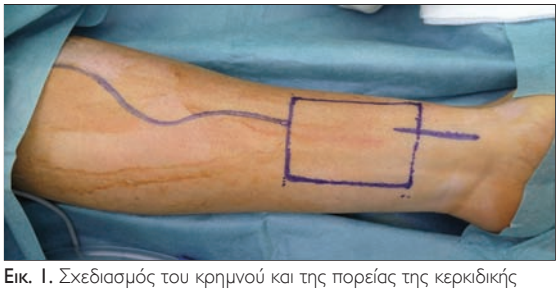

Εικ. 1. Σχεδιασμός του κρημνού και της πορείας της κερκιδικής αρτηρίας.
Fig. 1. Drawing of the flap and the course of the radial artery.

γείτο με την βοήθεια ελεύθερου δερματικού μοσχεύματος ολικού ή μερικού πάχους που λαμβανόταν από το δέρμα της κοιλιακής χώρας ή την προσθιοπλάγια επιφάνεια του μηρού αντίστοιχα (Εικ. 8) και ετοποθετείτο παροχέτευση κενού και πιεστικός επίδεσμος (Εικ. 9). Η αφαίρεση της παροχέτευσης κενού γινόταν συνήθως την πρώτη μετεγχειρητική ημέρα και η αφαίρεση του επιδέσμου γινόταν την 5η μετεγχειρητική ημέρα.
Ο αλγόριθμος που ακολουθείτο για τις αναστομώσεις προέβλεπε τα εξής βήματα: 1) αναστόμωση της αρτηρίας, 2) αναστόμωση της μεγαλύτερης εκ των δύο φλεβών, 3) άνοιγμα των αναστομώσεων φλέβας και αρτηρίας, 4) συρραφή των διαφυγών φλέβας και αρτηρίας, 5) αναστόμωση της δεύτερης φλέβας, ενώ ο κρημνός ήδη αρδεύεται.
Η αναστόμωση της κερκιδικής αρτηρίας γινόταν κατά προτίμηση με την άνω θυρεοειδή αρτηρία τελικοτελικά και αν αυτό δεν ήταν δυνατόν με την προσωπική ή την γλωσσική αρτηρία (Εικ. 10). Το πρωτόκολλο της χορήγησης αντιπηκτικής αγωγής προέβλεπε 5.000 IU ηπαρίνης s.c. μετά το πέρας των αναστομώσεων και στην συνέχεια 10 mg ηπαρίνης χαμηλού μοριακού βάρους /10 kg βάρους σώματος ημερησίως. Η παρακολούθηση του κρημνού γινόταν κλινικά και περιλάμβανε την παρατήρηση χρώματος, θερμοκρασίας, τριχοειδικής επαναφοράς και μόνο σε περιπτώσεις που υπήρχε αμφιβολία για την βιωσιμότητα του κρημνού χρησιμοποιείτο εδική συσκευή μέτρησης O2C (LEA, Giessen, Germany).
Αντιβίωση ευρέως φάσματος δινόταν τρις ημερησίως ενδοφλεβίως για 7-10 ημέρες (συνήθως πενικιλίνη ή κεφουροξίμη).
Ο ασθενής μετά το πέρας του χειρουργείου οδηγείτο στην Μονάδα Εντατικής Θεραπείας, όπου παρέμενε κατά την διάρκεια της πρώτης νύχτας, λάμβανε παρεντερική διατροφή για 5 ημέρες και στη συνέχεια περαστά μέσω λεπτού ρινογαστρικού σωλήνα σίτισης έως ότου η κατάποση καταστεί δυνατή.

ΑΠΟΤΕΛΕΣΜΑΤΑ

Ασθενείς, φύλο, ηλικία

Ο αριθμός των ασθενών που πληρούσαν τα κριτήρια έν-

Εικ. 2. Η παρασκευή του δερμοπεριτοναικού κρημνού αρχίζει από το ωλένιο όριο και συνεχίζει προς το άπω και το κερκιδικό όριο του κρημνού με σύγχρονη διατήρηση του δερματικού κλάδου του κερκιδικού νεύρου.
Fig. 2. The preparation of the fasciocoutaneous flap starts from the ulnar border and continues to the distal and radial margin of the flap with preservation of the radial nerve skin branch.

Εικ. 3. Από το εγγύς όριο του κρημνού διενεργείται τομή η οποία εκτείνεται έως τον βόθρο του αγκώνα με κυματοειδή μορφή (σχήμα S) προς έκθεση και παρασκευή αυτού καθεαυτού του μίσχου του κρημνού.
Fig. 3. A wavelike incision (S shape) is performed from the ulnar proximal flap edge to the antecubital fossa, followed by exposure and preparation of the vascular pedicle itself.

The protocol for the administration of anticoagulation provided 5,000 IU Heparin s.c. after completion of the anastomosis and later 10 mg low molecular weight heparin / 10 kg of body weight per day. Flap monitoring was done clinically and involved observing the color, temperature, capillary return, and only in cases where there was doubt about the viability of the flap a special 02C measurement device was used (LEA, Giessen, Germany). Broad-spectrum antibiotics were given intravenously three times a day for 7-10 days (usually penicillin or cefuroxime).
The patient after surgery was put in the Intensive Care Unit, where he stayed overnight, was given parenteral nutrition for 5 days and later was fed through a thin nasogastric feeding tube until deglutition was possible

RESULTS

Patients, gender, age

The number of patients who met the requirements and

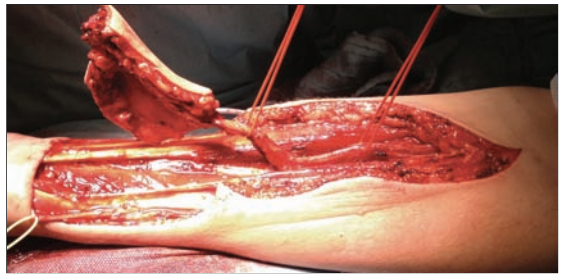

Εικ. 4. Παρασκευή του μίσχου στο επιθυμητό μήκος.
Fig. 4. Preparation of the pedicle for the desired length.

Εικ. 5. Το ανασήκωμα του κρημνού ολοκληρωμένο αμέσως πριν την διατομή των αγγείων και τον αποχωρισμό από την δότρια θέση.
Fig. 5. Flap raising completed just before cutting of the vessels and removal of the flap from the donor site.

Εικ. 6. Η δότρια θέση μετά την λήψη του κρημνού.
Fig. 6. The donor site after flap raising.

Εικ. 7. Η λήψη του κρημνού ολοκληρωμένη.
Fig. 7. Flap raising completed.

Εικ. 8. Κάλυψη της τραυματικής επιφάνειας με ελεύθερο δερματικό μόσχευμα και συρραφή.
Fig. 8. Coverage of the wound surface using free skin graft and suture.

Εικ. 9. Τοποθέτηση πιεστικού επιδέσμου και παροχέτευσης κενού.
Fig. 9. Drainage followed by pressure bandage placement.

Εικ. 10. Οι αναστομώσεις της κερκιδικής αρτηρίας και των συνοδών φλεβών.
Fig. 10. Anastomoses of the radial artery and the venae commitantes.

ταξης στην μελέτη ήταν 45 και η αναλογία ανδρών γυναικών 29:16. Ο μέσος όρος ηλικίας ήταν 61,2 έτη (εύρος ηλικίας: 30-86).

Δότρια θέση

Η δότρια θέση αφορούσε σε 37 περιπτώσεις το αριστερό χέρι και σε 8 περιπτώσεις το δεξί.

were included in the study was 45 and the men/women ratio was 29:16. The average age was 61.2 (age range: 30-86).

Donor site

The donor site in 37 cases was the left arm and in 8 cases the right arm.

Πίνακας 1: Όγκοι ή είδος ελλείμματος

Εντόπιση	Ακανθοκυτταρικό καρκίνωμα	Αδενοειδές κυστικό καρκίνωμα	Βλεννοεπιδερμοειδές καρκίνωμα	Κρανιακά ελλείμματα	Σύνολο
Υπερώα-άνω γνάθος	2	2	1		5
Πτερυγογνάθιαία περιοχή/μαλθακή υπερώα/ρίζα γλώσσας/αμυγδαλή	12	1			13
Παρειά	4	1			5
Γλώσσα (αμιγής)	6				6
Έδαφος στόματος	13				13
Κροταφοβρεγματική περιοχή				3	3
Σύνολο	37	4	1	3	45

Table 1: Tumours of defect type

Location	Squamous cell carcinoma	Adenoid cystic carcinoma	Mucoepidermoid carcinoma	Cranial defects	Total
Palate-Maxila	2	2	1		5
Pterygomaxillaryregion/soft palate/tongue base and tonsil	12	1			13
Cheek	4	1			5
Tongue	6				6
Floor of the mouth	13				13
Temporoparietal area				3	3
Total	37	4	1	3	45

Όγκοι ή είδος ελλείμματος

Τριάντα τέσσερις περιπτώσεις αφορούσαν σε ακανθοκυτταρικό καρκίνωμα στόματος (ΑΚΣ) και 3 περιπτώσεις σε οστεοακτινονέκρωση μετά από ακτινοθεραπεία για ΑΚΣ, που σημαίνει ότι 37 περιπτώσεις σχετίζονταν με ΑΚΣ συνολικά, 4 περιπτώσεις σε αδενοειδές κυστικό καρκίνωμα, 1 περίπτωση σε βλεννοεπιδερμοειδές και 3 σε κρανιακά ελλείμματα λόγω φλεγμονής ή διάσπασης προηγούμενης αποκατάστασης (Πίνακας 1, Εικ. 11).

Εντόπιση του όγκου ή του ελλείμματος (Εικ. 12)

Τρεις από τις περιπτώσεις αφορούσαν σε κρανιακά ελλείμματα (Εικ. 13), 5 σε όγκους υπερώας/άνω γνάθου (Εικ. 14), 13 περιπτώσεις σε όγκους πτερυγογνάθιαίας περιοχής/μαλθακής υπερώας/ρίζας γλώσσας και αμυγδαλής, 5 περιπτώσεις ελλειμμάτων παρειάς, 2 από τα οποία διαμπερή (βλεννογόνος και δέρμα) (Εικ. 15), 6 σε ελλείμματα που προέκυψαν από εκτομή όγκων γλώσσας (αμιγή) (Εικ. 16) και 13 ελλείμματα εδάφους στόματος, 5 από τα οποία συνοδεύτηκαν με περιφερική οστεκτομή (Εικ. 17).
Ολική απώλεια κρημνού παρουσιάστηκε σε 1 μόνο περίπτωση και οι επανεπεμβάσεις μέσα στις 30 πρώτες ημέρες (λόγω διάσπασης τραύματος, συριγγίου, φλεγμονής κλπ) ήταν 9, συνολικά δηλαδή συνέβησαν 10 επιπλοκές (Πίνακας 2).

ΣΥΖΗΤΗΣΗ

Με τις δυνατότητες που παρέχει η μικροχειρουργική, η χρήση των ελεύθερων κρημνών για την αποκατάσταση

Εικόνα 11/Figure 11

Όγκοι ή είδος ελείμματος

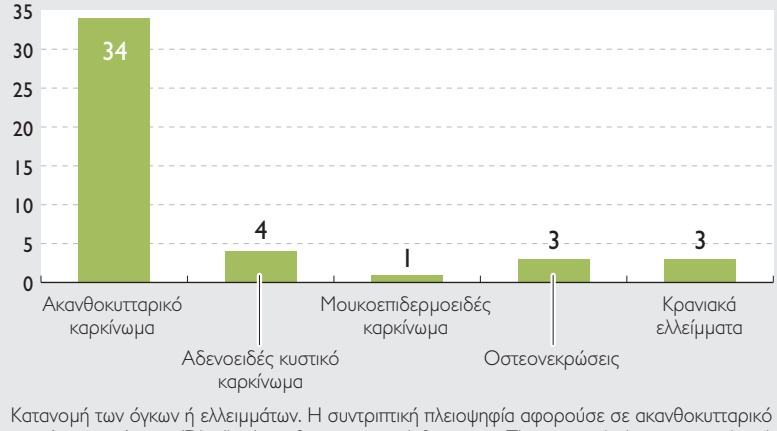

Κατανομή των όγκων ή ελλειμμάτων. Η συντριπτική πλειοψηφία αφορούσε σε ακανθοκυτταρικό καρκίνωμα στόματος/Distribution of tumours or defect types. The vast majority concerned oral squamous cell carcinoma.

Tumours or defect type

Thirty four cases were oral squamous cell carcinoma and 3 cases concerned patients suffering from osteoradionecrosis after radiotherapy for OSCC, which means that 37 cases were related to OSCC in total, 4 cases were adenoid cystic carcinoma, 1 case was mucoepidermoid carcinoma, and 3 were cranial defects caused by inflammation or dehiscence of previous reconstruction. (Table 1, Fig. 11).

Εικόνα 12/Figure 12

Κατανομή ανάλογα με την εντόπιση του ελλείμματος/Distribution with respect to tumour or defect location.

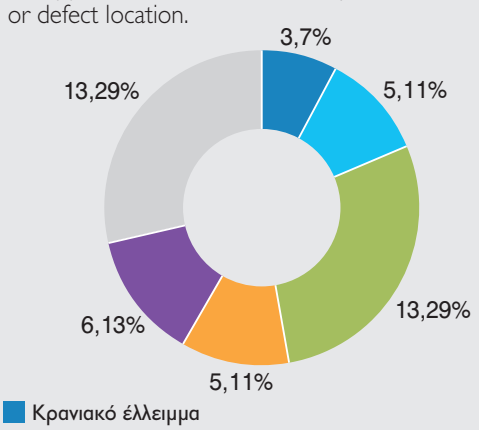

- Κρανιακό έλλειμμα
- Υπερώα/άνω γνάθος πτερυγογναθιαία
- Περιοχή/μαλθακή υπερώα/ρίζα γλώσσας/αμυγδαλή
- Παρειά
- Γλώσσα (αμιγή)
- Έδαφος στόματος, 5 από τα οποία με περιφερική οστεκτομή

Εικ. 13. Αποκατάσταση κρανιακού ελλείμματος κροταφικής περιοχής.
Fig. 13. Reconstruction of calvarial defect of the temporal area.

Εικ. 14. Αποκατάσταση ελλείμματος υπερώας.
Fig. 14. Reconstruction of a palatal defect.

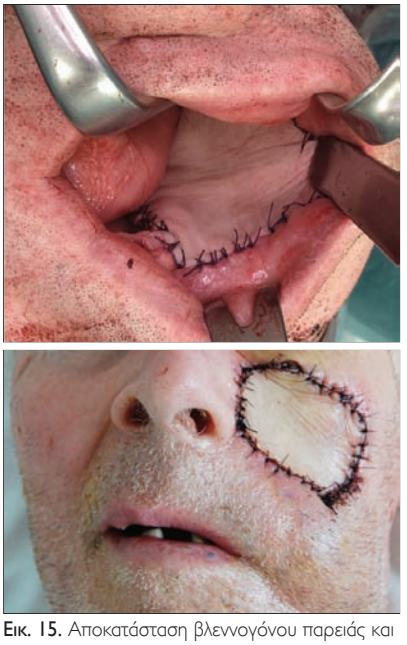

Εικ. 15. Αποκατάσταση βλεννογόνου παρειάς και δέρματος παρειάς.
Fig. 15. Reconstruction of a cheek defect.

ελλειμμάτων κεφαλής και τραχήλου ποικίλης αιτιολογίας, έχει πλέον καταστεί πρώτη επιλογή για τους Στοματικούς και Γναθοπροσωπικούς Χειρουργούς. Η χρήση των μισχωτών περιοχικών κρημνών έχει περιοριστεί και αποτελεί συνήθως δεύτερη επιλογή στις κλινικές που έχουν την δυνατότητα και των δύο εναλλακτικών. Πριν την ευρεία αποδοχή των μικροαγγειακών τεχνικών ο μείζων θωρακικός κρημνός αποκαλείτο "workhorse", αλλά μέσα στην στοματική κοιλότητα δεν ήταν ότι καλύτερο, λόγω του όγκου του και το δέρμα του δεν ήταν τόσο εύκαμπτο και αξιόπιστο. Αντίθετα το λεπτό και εύκαμπτο δέρμα του ελεύθερου κερκιδικού κρημνού είναι πολύ περισσότερο κατάλληλο να αντικαταστήσει τον λεπτό βλεννογόνο του στόματος από τους παχύτερους ιστούς του μείζονος θωρακικού κρημνού (Vaughan, 1990, Vaughan, 1994, Kesting και συν. 2011).

Σε σχέση με τους άλλους ελεύθερους κρημνούς, παρόλο που το φάσμα αποκατάστασης διαφόρων ελλειμμάτων είναι πλέον πραγματικά πολύ μεγάλο με την χρήση των διαφόρων ελεύθερων κρημνών, ο ΕΚΚΑ έχει αποδειχθεί αξιόπιστος και αποτελεσματικός για την συντριπτική πλειοψηφία των ελλειμμάτων μαλακών μορίων στην περιοχή του στόματος, των γνάθων, του προσώπου και της κεφαλής και του τραχήλου γενικότερα. Η ευελιξία και αξιοπιστία του ΕΚΚΑ τον έχει καθιερώσει ως τον κυρίαρχο τρόπο αποκατάστασης μετά από ευρείες εκτομές στην κεφαλή και τον τράχηλο (O'Brien και συν. 1992, Schusterman και συν. 1994).

Η χρήση του παρουσιάζει πολλά πλεονεκτήματα, μεταξύ των οποίων η δυνατότητα σύγχρονης παρασκευής του

Tumour location or defect location (Fig. 12)

Three of the cases were calvarial defects (Fig. 13), 5 were defects occurred after excision of tumours of the palate/maxilla (Fig. 14), 13 were defects occurred after excision of tumours in the pterygomaxillary region/soft palate/tongue base and tonsil, 5 were cheek defects, (2 of which concerned both mucosa and skin of the cheek) (Fig. 15), 6 were defects following mobile part of the tongue tumour excision (Fig. 16) and 13 were floor of the mouth defects, 5 of which were accompanied by peripheral osteotomy (with mandibular rim) (Fig. 17).

Total flap loss was observed in only 1 case, and in the first 30 days the re-operations that performed (due to wound dehiscence, fistula, inflammation etc) were 9, which means that 10 complications occurred in total (Table 2).

DISCUSSION

Given the possibilities offered by microsurgery, the use of free flaps in the reconstruction of head and neck defects arising from various causes has become the first choice for oral and maxillofacial surgeons. The use of locoregional flaps has been limited and is usually the second choice in clinics where both alternatings are available. Before microvascular techniques became widely accepted pectoralis major flap used to be called the "workhorse", but due to its bulkiness, it wasn't the best in the oral cavity and the skin was not flexible and reliable. In contrast, the thin and flexible skin of the radial forearm free flap is much more suitable to replace the

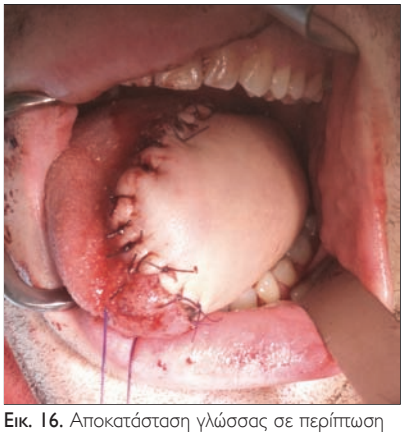

Εικ. 16. Αποκατάσταση γλώσσας σε περίπτωση ημιγλωσσεκτομής.
Fig. 16. Tongue reconstruction in a case of hemiglossectomy.

Εικ. 17. Αποκατάσταση γλώσσας – εδάφους στόματος.
Fig. 17. Reconstruction of tongue and floor of the mouth defect.

Πίνακας 2
Επιπλοκές μέσα στις 30 πρώτες ημέρες

Επιπλοκή	
Ολική απώλεια κρημνού	1
Διάσπαση τραύματος	2
Φλεγμονή	4
Συρίγγιο	3
Σύνολο	10

Table 2
Complications during the first 30 days

Complication	
Complete flap loss	1
Dehiscence	2
Inflammation	4
Fistula	3
Total	10

από δεύτερη χειρουργική ομάδα πράγμα που σημαίνει εξοικονόμηση χρόνου και μείωση του χρόνου γενικής αναισθησίας (González-García και συν. 2007).
Σε όλες τις περιπτώσεις που περιλαμβάνονται σε αυτό το άρθρο κατέστη δυνατή η παρασκευή αγγειακού μίσχου ικανοποιητικού μήκους εξυπηρετώντας με αυτόν τον τρόπο και τις περιπτώσεις που για διάφορους λόγους χρησιμοποιήθηκαν τα αγγεία της ετέρας και όχι της ιδίας με την βλάβη πλευράς του τραχήλου για τις αναστομώσεις. Σε τέτοιου είδους περιπτώσεις λόγω του ιδιαιτέρως ικανοποιητικού μήκους του μίσχου του ο ΕΚΚΑ έχει αποδειχθεί ιδιαιτέρως χρήσιμος (González-García και συν. 2007, Vaughan 1994).
Στην μελέτη αυτή ο κρημνός χρησιμοποιήθηκε για την κάλυψη ελλειμμάτων σε όλη την έκταση της στοματικής κοιλότητας. Στο 29% των περιπτώσεων χρησιμοποιήθηκε στο έδαφος του στόματος καθώς και για εδαφογλωσσικά ελλείμματα, στο 13% των περιπτώσεων σε αμιγή ελλείμματα του κινητού μέρους της γλώσσας, σε ένα ποσοστό επίσης 29% ο κρημνός χρησιμοποιήθηκε για την κάλυψη σύνθετων ελλειμμάτων πτερυγογναθιαίας περιοχής/μαλθακής υπερώας/ρίζας γλώσσας και αμυγδαλής και σε ποσοστό 11% χρησιμοποιήθηκε τόσο για ελλείμματα υπερώας – άνω γνάθου, όσο και ελλείμματα παρειάς. Τέλος σε ποσοστό 7% χρησιμοποιήθηκε για αποκατάσταση κρανιακών ελλειμμάτων.
Κατά την δική μας εμπειρία η τελική διαπίστωση είναι ότι ο ελεύθερος κερκιδικός κρημνός του αντιβραχίου παρέχει ένα ιδιαιτέρως λεπτό και εύκαμπτο ιστό εξυπηρετώντας με αυτόν τον τρόπο την ικανοποιητική κινητικότητα της γλώσσας και του εδάφους του στόματος, αλλά και της παρειάς στις περιπτώσεις που χρησιμοποιήθηκε για την αποκατάστασή τους. Προσέφερε ικανοποιητική απόφραξη όταν χρησιμοποιήθηκε στην άνω γνάθο και πραγματικά εντυπωσιακή αποκατάσταση των ελλειμμάτων του τριχωτού της κεφαλής, για τις αναστομώσεις των

thin oral mucosa than the thicker tissues of the pectoralis major (Vaughan, 1990, Vaughan, 1994, Kesting et al. 2011).
Compared with the other free flaps, the range of reconstruction of which is really very wide, the RFFF has proved to be reliable and effective in the vast majority of soft tissue defects in the mouth, jaws, face and head and neck in general. The versatility and reliability of RFFF has made it the most dominant method of reconstruction after wide excisions in the head and neck area. (O'Brien et al. 1992, Schusterman et al. 1994).
Its use offers many advantages, among which is its ability to be prepared by a second group of surgeons, which means saving time and also a reduction of general anaesthesia time (González-García et al. 2007).
In all the cases included in this article, it was possible to prepare a vascular pedicle of sufficient length, thus serving even in cases where for various reasons the vessels of the opposite of the operated side of the neck were used for the anastomoses. In such cases, because of its sufficiently long pedicle the radial forearm free flap has proved particularly useful (González-García et al. 2007, Vaughan 1994).
In this study, the flap was used for coverage of defects throughout the oral cavity. In 29% of the cases, it was used on the floor of the mouth as well as for compound tongue-floor of the mouth defects, in 13% of the cases in defects of the mobile part of the tongue, in 29% of the cases the flap was used for the coverage of multiple compound defects of the pterygomaxillary region/soft palate/root of the tongue and tonsil and in 11 % it was used for palate-maxilla defects, as well as cheek defects. Finally, in 7% of the cases, it was used for the reconstruction of calvarial defects.
In our experience, the final conclusion is that the radial forearm free flap provides a particularly thin a flexible

οποίων χρησιμοποιήθηκε η κροταφική αρτηρία. Έτσι θα μπορούσαμε να υποστηρίξουμε αβίαστα την άποψη ότι ο ΕΚΚΑ είναι πλέον το αληθινό "workhorse" στην επανορθωτική χειρουργική (Jacobson και συν. 1995, Eckardt και Fokas 2003, Rohleder και συν. 2003, Futran και συν. 2003, Wong και Wei 2010, Kruse και συν. 2011).

Στην συντριπτική πλειοψηφία των περιπτώσεων έγιναν δύο φλεβικές αναστομώσεις και κατά προτίμηση χρησιμοποιήθηκαν οι δύο συνοδές της κερκιδικής αρτηρίας φλέβες. Σε λίγες περιπτώσεις χρησιμοποιήθηκε η κεφαλική φλέβα σαν δεύτερη φλέβα, σε ελάχιστες περιπτώσεις έγινε μόνο μια φλεβική αναστόμωση και σε καμία περίπτωση δεν χρησιμοποιήθηκε η κεφαλική φλέβα ως μοναδική αναστόμωση. Παρόλο που υπάρχουν διάφορες απόψεις σε σχέση με το ποια μέθοδος φλεβικών αναστομώσεων είναι προτιμότερη, δηλαδή μία ή δύο φλεβικές αναστομώσεις, εν τω βάθει φλεβικό σύστημα με τις συνοδές φλέβες της κερκιδικής αρτηρίας ή επιφανειακό φλεβικό σύστημα με την κεφαλική φλέβα ή συνδυασμός αυτών (Thoma και συν. 1994, Netscher και συν. 1996, Demirkan και συν. 1998, Liu και συν. 2008. Medard και συν. 2009), μια πρόσφατη μελέτη των Rohlender και συν. (2011) αποδεικνύει ότι ειδικά σε ασθενείς που χειρουργήθηκαν για δεύτερη φορά, η διπλή φλεβική αναστόμωση είναι επιβεβλημένη.

Το θέμα αυτό είναι ιδιαίτερα σημαντικό, διότι η φλεβική θρόμβωση έχει καταδειχθεί ως ο κύριος παράγων για την νέκρωση των ελεύθερων κρημνών (Godina, 1986, Kroll και συν. 1996, Chalian και συν. 2001). Η αρτηριακή θρόμβωση φαίνεται ότι είναι μικρότερης σπουδαιότητας (Percival και συν. 1989). Επίσης δεν έχει αποδειχθεί διαφορά στην επιβίωση των κρημνών σε σχέση με τον τρόπο αναστόμωσης, δηλαδή αν πρόκειται για τελικοτελικές ή τελικοπλάγιες αναστομώσεις (Francis και συν. 2009).

Ολική απώλεια κρημνού παρουσιάστηκε σε μία μόνο περίπτωση από τις 45 και οι επανεπεμβάσεις μέσα στις 30 πρώτες ημέρες (λόγω διάσπασης τραύματος, συριγγίου, φλεγμονής κλπ) ήταν συνολικά 9. Το υψηλό ποσοστό επιτυχίας (97,8%) βρίσκεται σε συμφωνία με τα αποτελέσματα άλλων ερευνών, όπου επίσης τα ποσοστά επιτυχίας κυμαίνονται σε μεγάλα ποσοστά. Οι περισσότεροι συγγραφείς συμφωνούν ότι τα ποσοστά αποτυχίας κυμαίνονται μεταξύ 2,2%-5% (Smithκαι συν. 2005, Brownκαι συν. 2006, González-García 2007, Kruse και συν. 2011, Rohleder και συν. 2011, Kesting και συν. 2011).

ΣΥΜΠΕΡΑΣΜΑΤΑ

Πλην ενός κρημνού που απωλέσθηκε ολικά στην συντριπτική πλειοψηφία των περιπτώσεων οι κρημνοί λειτούργησαν ικανοποιητικά δίνοντας αποτελεσματική λύση τόσο στα λειτουργικά όσο και στα αισθητικά προβλήματα των ασθενών. Ο χαμηλός αριθμός των επανεπεμβάσεων και το χαμηλό ποσοστό απώλειας κρημνού (2,2%) της μελέτης αυτής, επιβεβαιώνουν για άλλη μια φορά την αποτελεσματικότητα των αποκαταστάσεων με ελεύθερο κερκιδικό κρημνό του αντιβραχίου.

tissue, thus offering sufficient mobility of the tongue and the floor of the mouth as well as the cheek in those cases where it was used for their rehabilitation. It offered sufficient obstruction and sealing when it was used in the maxilla and really impressive reconstruction of defects of the calvaria for the anastomoses of which the temporal artery was used. Therefore, we could unreservedly support the opinion that the radial forearm free flap is now the real "workhorse" in reconstructive surgery. (Jacobson et al. 1995 Eckardt and Fokas2003, Rohleder et al. 2003, Futran al. 2003, Wong and Wei 2010, Kruse et al. 2011).

In the vast majority of the cases, two-vein anastomoses were done and the two deep radial veins (venae commitantes) were used by choice. In a few cases, the cephalic vein was used as the second vein, in few cases only one vein anastomosis was carried out and in no case was the cephalic vein used as the only anastomosis. Despite there being many opinions as to which method of vein anastomose is preferable, i.e. one or two vein anastomoses, deep venous system based on the deep radial veins or the superficial venous system with the cephalic vein or a combination of those (Thoma et al. 1994, Netscher et al. 1996, Demirkan et al. 1998, Liu et al, 2008, Medard et al, 2009), a recent study by Rohlender et al. (2011) proves that especially in patients operated on for the second time the double vein anastomoses is definitely indicated.

This issue is of particular importance, because venous thrombosis has been shown as the main contributory factor in free flap necrosis (Godina, 1986, Kroll et al. 1996, Chalian et al. 2001). Arterial thrombosis seems to be of lesser importance (Percival et al. 1989). Furthermore, there has not been proof of flap viability depending on the method of anastomosis that is whether they are end to end or end to side (Francis et al. 2009).

Total flap loss occurred in only one case out of 45 and the number of re-operations within the first 30 days (due to dehiscence, fistula, inflammation, etc.) was 9 in total. The high success rate (97.8%) is in accordance with the results of other surveys, where the success rates are also high. Most authors agree that failure rates range between 2.2% - 5% (Smith et al. 2005 Brown et al. 2006, González-García 2007, Kruse et al. 2011, Rohleder et al. 2011, Kesting et al. 2011).

CONCLUSIONS

With the exception of 1 complete flap loss, in the vast majority of cases, the flaps proved satisfactory giving an effective solution to the functional as well as the aesthetic problems of the patients. The low number of revisions and the low percentage of flap loss (2.2%) in this study once more confirm the effectiveness of radial forearm free flap reconstruction.

ΒΙΒΛΙΟΓΡΑΦΙΑ/REFERENCES

Brown JS, Magennis P, Rogers SN, et al: Trends in head and neck microvascular reconstructive surgery in Liverpool (1992-2001). Br J Oral Maxillofac Surg 44:364-370, 2006

Demirkan F, Wei FC, Lutz BS, Cher TS, Chen IH: Reliability of the venae comitantes in venous drainage of the free radial forearm flaps. Plast Reconstr Surg 102:1544-8, 1998

Eckardt A, Fokas K: Microsurgical reconstruction in the headand neck region: an 18-year experience with 500 consecutivecases. J Craniomaxillofac Surg 31:197-201, 2003

Cable DG, Mullany CJ, SchaffHV: The Allen test. Ann Thorac Surg 67:876-7, 1999

Chalian AA, Anderson TD, Weinstein GS, Weber RS: Internal jugular vein versus external jugular vein anastomosis: implications for successful free tissue transfer. Head Neck 23: 475-8, 2001

Cheng BS: Free forearm flap transplantation in repair and reconstruction of tongue defects. Zhonghua Kou QiangKeZaZhi 18(1):39-41, 1983

Chen HC, Ganos DL, Coessens BC, Kyutoku S, Noordhoff MS: Free forearm flap for closure of difficult oronasal fistulas in cleft palate patients. Plast Reconstr Surg 90(5):757-62, 1992

Futran ND, Gal TJ, Farwell DG: Radial forearm free flap. Oral Maxillofac Surg Clin North Am 15:577-91, vi-vii, 2003

Godina M: Early microsurgical reconstruction of complex trauma of the extremities. Plast Reconstr Surg 78:285-92, 1986

González-García R, Rodríguez-Campo FJ, Naval-Gías L, Sastre-Pérez J, Muñoz-Guerra MF, UsandizagaJL, Díaz-González FJ: Radial forearm free flap for reconstruction of the oral cavity: clinical experience in 55 cases. Oral Surg Oral Med Oral Pathol Oral Radiol Endod. Jul; 104(1):29-37, 2007

Hatoko M, Harashina T, Inoue T, Tanaka I, Imai K: Reconstruction of palate with radial forearm flap; a report of 3 cases. Br J Plast Surg. 43(3):350-4, 1990

Jacobson MC, Franssen E, Fliss DM, Birt BD, Gilbert RW. Free forearm flap in oral reconstruction. Functional outcome. Arch Otolaryngol Head Neck Surg 121:959-64, 1995

Kesting MR, Hölzle F, Wales C, Steinstraesser L, Wagenpfeil S, Mücke T, Rohleder NH, Wolff KD, Hasler RJ: Microsurgical reconstruction of the oral cavity with free flaps from the anterolateral thigh and the radial forearm: a comparison of perioperative data from 161 cases. Ann Surg Oncol 18(7):1988-94, 2011

Kroll SS, Schusterman MA, Reece GP, Miller MJ, Evans GR, Robb GL, Baldwin BJ: Timing of pedicle thrombosis and flap loss after free-tissue transfer. Plast Reconstr Surg 98: 1230-3, 1996

Kruse AL, Bredell MG, Lübbers HT, Jacobsen C, Grätz KW, Obwegeser JA: Clinical reliability of radial forearm free-flap procedure in reconstructive head and neck surgery. J Craniofac Surg 22(3):822-5, 2011

Loeffelbein DJ, Al-Benna S, Steinsträßer L, Satanovskij RM, Rohleder NH, Mücke T, Wolff KD, Kesting MR: Reduction of donor site morbidity of free radial forearm flaps: what level of evidence is available? Eplasty.12:e9, 2012

Liu Y, Jiang X, Huang J, et al. Reliability of the superficial venous drainage of the radial forearm free flaps in oral and maxillofacial reconstruction. Microsurgery 28:243-7, 2008

Medard de Chardon V, Balaguer T, Chignon-Sicard B, Riah Y, Ihrai T, Dannan E, Lebreton E: The radial forearm free flap: a review of microsurgical options. J Plast Reconstr Aesthet Surg 62:5-10, 2009

Mühlbauer W, Herndl E, Stock W: The forearm flap. PlastReconstr Surg 70(3):336-44, 1982

Netscher DT, Sharma S, Alford EL, Thornby J, Leibman NS: Superficial versus deep: options in venous drainage of the radial forearm free flap. Ann Plast Surg 36:536-41, 1996

Niranjan NS, Watson DP: Reconstruction of the cheek using a "suspended" radial forearm free flap. Br J Plast Surg 43(3):365-6, 1990

O'Brien CJ, Lee KK, Castle GK, Hughes CJ: Comprehensive treatment strategy for oral and oropharyngeal cancer. AmJ Surg. 164:582-6, 1992

Percival NJ, Sykes PJ, Earley MJ: Free flap surgery: the Welsh Regional Unit experience. Br J Plast Surg. 42:435-40, 1989

Rohleder NH, Wolff KD, Hölzle F, Wagenpfeil S, Wales CJ, Hasler RJ, Kesting MR: Secondary maxillofacial reconstruction with the radial forearm free flap: a standard operating procedure for the venous microanastomoses. Ann Surg Oncol 18(7):1980-7, 2011

Schusterman MA, Miller MJ, Reece GP, et al: A single centre experience with 308 free flap repairs of head and neck defects. Plast Reconstr Surg 93:472-8, 1994

Smith GI, O'Brien CJ, Choy ET, et al: Clinical outcome and technical aspects of 263 radial forearm free flaps used in reconstruction of the oral cavity. Br J Oral Maxillofac Surg. 43:199-204, 2005

Song R, Gao Y, Song Y, Yu Y, Song Y.: The forearm flap. ClinPlast Surg 9(1):21-6, 1982

Soutar DS, Scheker LR, Tanner NSB, McGregor IA: The radial forearm flap. A versatile method for intra-oral reconstruction. Br J Plast Surg. 36:1-8, 1983

Soutar DS, McGregor IA: The radial forearm flap in intraoral reconstruction: the experience of 60 consecutive cases. Plast Reconstr Surg. 78:1-8, 1986

Thoma A, Archibald S, Jackson S, Young JE: Surgical patterns of venous drainage of the free forearm flap in head and neck reconstruction. Plast Reconstr Surg. 93:54-9, 1994

Vaughan ED. The radial forearm free flap in orofacial reconstruction: personal experience in 120 consecutive cases. J Craniomaxillofac Surg 18:2-7, 1990

Vaughan ED: The radial forearm in orofacial reconstruction. Int J Oral Maxillofac Surg 23:194-204, 1994

Wong CH, Wei FC: Microsurgical free flap in head and neck reconstruction. Head Neck 32:1236-45, 2010

Wolff K-D, Hölzle F: Raising of Microvascular flaps. A systematic approach. 2nd Ed, Springer 2011, pp 1-20

Yang GF, Chen PJ, Gao YZ, Liu XY, Li J, Jiang SX, He SP: Forearm free skin flap transplantation: a report of 56 cases. 1981. Br J Plast Surg 1997 50(3):162-5, 1997

Francis DO, Stern RE, Zeitler D, Izzard M, Futran ND. Analysis of free flap viability based on recipient vein selection. Head Neck 31:1354–9, 2009

Διεύθυνση επικοινωνίας:
Λάμπρος Π. Γκουτζάνης
Ζαλόγγου 31,
181 20 Κορυδαλλός, Αθήνα, Ελλάδα
Τηλ.: 210 4979616, Fax: 210 4949708
e-mail: lgoutzan@yahoo.gr

Address:
Lampros P. Goutzanis
31, Zaloggou Str,
181 20 Korydallos, Athens, Greece
Tel: 0030 210 4979616, Fax: 0030 210 4949708
e-mail: lgoutzan@yahoo.gr

Οι επιπτώσεις της παρουσίας τρίτων γομφίων σε κατάγματα γωνίας κάτω γνάθου Αναδρομική μελέτη 8 ετών

Στυλιανός ΖΑΝΑΚΗΣ[1], Φωτεινή ΙΩΑΝΝΙΔΟΥ[2], Χρήστος ΔΕΝΔΡΙΝΟΣ[3]

Ιπποκράτειο Γενικό Νοσοκομείο Αθήνας, Τμήμα Στοματικής και Γναθοπροσωπικής Χειρουργικής (Υπεύθυνος Τμήματος: Ζανάκης Στυλιανός)

Third molars in the line of mandibular angle fractures An 8-year retrospective analysis

Stylianos ZANAKIS, Fotini IOANNIDOU, Christos DENDRINOS

Hippokration General Hospital of Athens, Department of Oral and Maxillofacial Surgery (Head: Stylianos Zanakis)

Κλινική μελέτη
Clinical study

ΠΕΡΙΛΗΨΗ: *Εισαγωγή:* Μέχρι σήμερα δεν υπάρχει κατηγορηματική απάντηση ως προς την ανάγκη ή μη της προφυλακτικής αφαίρεσης των 3ων γομφίων που εμπλέκονται σε κατάγματα γωνίας της κάτω γνάθου.
Υλικό και Μέθοδος: Η μελέτη σχεδιάστηκε για τον προσδιορισμό της σχέσης μεταξύ της παρουσίας/απουσίας 3ων γομφίων στη γραμμή του κατάγματος και τις επιπτώσεις αυτής στην διαδικασία επούλωσης. Περιλαμβάνονται 133 ασθενείς με 145 κατάγματα της γωνίας της κάτω γνάθου που αντιμετωπίστηκαν χειρουργικά με τοποθέτηση μίνι πλάκας οστεοσύνθεσης και διαγναθική ακινητοποίηση με ελαφρές ελαστικές έλξεις για 15 ημέρες, κατά τα έτη 2006-2013. Καταγράφηκαν το φύλο, η ηλικία, η αίτια του κατάγματος καθώς και η μετεγχειρητική πορεία. Τα ευρήματα αναλύθηκαν και αξιολογήθηκαν στατιστικά.
Αποτελέσματα-Συμπεράσματα: Δεν προέκυψε συσχέτιση μεταξύ της εμπλοκής 3ων γομφίων στη γραμμή του κατάγματος και της παρουσίας μετεγχειρητικών επιπλοκών κατά την πώρωση του κατάγματος. Η διαγναθική ακινητοποίηση με ελαφρές ελαστικές έλξεις μειώνει τον κίνδυνο εμφάνισης μετεγχειρητικών επιπλοκών.

ΛΕΞΕΙΣ ΚΛΕΙΔΙΑ: κατάγματα γωνίας κάτω γνάθου, 3ος γομφίος, επούλωση καταγμάτων σπλαχνικού κρανίου, επιπλοκές.

SUMMARY: *Introduction:* Is the prophylactic extraction of 3rd molars involved in mandibular angle fractures necessary or not? This question has not been conclusively answered to date. As recent data indicates, healing problems that had previously been associated with the presence of teeth in the fracture line are primarily related to the limited use of antimicrobial factors, delayed medical care and fixation methods.
Materials and Methods: This study was designed to determine the correlation between the presence/absence of 3rd molars in the fracture line and its impact on the healing process. It involved 133 patients with 145 mandibular angle fractures. These patients were treated using mini osteosynthesis plates and intermaxillary fixation with light elastics for 15 days, between 2006 and 2013. Their gender, age, fracture aetiology and postoperative course were recorded. The findings were analyzed and statistically assessed.
Results-Conclusions: There was no correlation between the presence of 3rd molars in the fracture line and any postoperative healing complications. Light intermaxillary fixation with elastics helps reduce the risk of postoperative complications.

KEY WORDS: mandibular angle fractures, 3rd molar, fracture healing in the maxillofacial skeleton, complications.

[1]Msc., Διευθυντής ΕΣΥ
[2]Δρ., Διευθυντής ΕΣΥ
[3]Δρ., Πρώην Συντονιστής Διευθυντής

Παρελήφθη: 10/2/2016 - Έγινε δεκτή: 7/3/2016

Paper received: 10/2/2016 - Accepted: 7/3/2016

ΕΙΣΑΓΩΓΗ

Τα κατάγματα του σκελετού του προσώπου είναι συχνά και αντιπροσωπεύουν το 23-27% των τραυματισμών του ανθρώπινου σκελετού (Natu και συν. 2012). Η κάτω γνάθος είναι το οστούν το οποίο προσβάλλεται συχνότερα, πιθανόν λόγω της θέσης και της κινητικότητας του. Τα κατάγματα στην περιοχή της γωνίας κατέχουν την δεύτερη θέση μετά τα κατάγματα των κονδύλων, με ποσοστό 56-69% (Chrcanovic, 2012b), και η εμπλοκή οδόντος στην γραμμή του κατάγματος συνδέεται με υψηλή συχνότητα μετεγχειρητικών επιπλοκών (James και συν. 1981, Chuong και συν. 1983, Ellis, 2002).

Τα υψηλά ποσοστά επιπλοκών έχουν αποδοθεί κατά το παρελθόν στην παρουσία οδόντων στην καταγματική γραμμή (Burch, 1951) και είχε προταθεί η προφυλακτική εξαγωγή για την μείωση τους (Bradley, 1965). Πιο πρόσφατες μελέτες, ωστόσο, αποδίδουν το φαινόμενο αυτό στην περιορισμένη χρήση των αντιμικροβιακών παραγόντων, την καθυστερημένη ιατρική φροντίδα (Zachariades και Papademetriou, 1995, Malanchuk και Kopchak, 2007) και στις μεθόδους ακινητοποίησης (Gerbino και συν. 1997). Αν και η χρήση των αντιβιοτικών θα μπορούσε να είναι ευεργετική, η ενδεικνυόμενη μορφή, οδός χορήγησης, δοσολογία και διάρκεια χορήγησης του αντιβιοτικού είναι ακόμα υπό συζήτηση (Κύζας, 2011). Άλλοι παράγοντες, όπως η ορθή και πλήρης ανάταξη, το χρονικό διάστημα μεταξύ τραυματισμού και παροχής ιατρικής φροντίδας, καθώς και η στοματική υγιεινή, μπορεί να είναι εξίσου ή και περισσότερο σημαντικοί από τη χρήση των αντιβιοτικών.

Στον αντίποδα των ανωτέρω, πολλοί συγγραφείς αναφέρουν ότι η διατήρηση των οδόντων μπορεί να είναι ευεργετική στην διαδικασία ανάταξης-ακινητοποίησης και κατ' επέκταση επούλωσης (Kamboozia και Punnia-Moorthy, 1993, Rai και Pradham, 2011).

Σκοπός αυτής της μελέτης είναι να αξιολογήσει την πρόγνωση και την όλη διαδικασία επούλωσης σε περιπτώσεις καταγμάτων της γωνίας με την παρουσία/απουσία 3ων γομφίων στη γραμμή του κατάγματος. Η μελέτη έχει ως στόχο επίσης να παρουσιάσει επιδημιολογικές πληροφορίες σχετικά με την αιτιολογία των καταγμάτων γωνίας στον πληθυσμού της Αθήνας κυρίως.

ΥΛΙΚΑ ΚΑΙ ΜΕΘΟΔΟΙ

Πρόκειται για αναδρομική κλινική μελέτη στην οποία εντάχτηκαν ασθενείς που προσήλθαν με κατάγματα της γωνίας της κάτω γνάθου από τον Ιανουάριο του 2006 έως τον Δεκέμβριο του 2013. Οι σχετιζόμενοι με την καταγματική γραμμή οδόντες διατηρήθηκαν στο φραγμό, εκτός από εκείνους με κλινική εικόνα βαριάς περιοδοντικής προσβολής ή τερηδόνας, εκσεσημασμένη κινητικότητα και κατάγματα ρίζας. Οι ασθενείς αυτοί αποκλείστηκαν από την μελέτη. Επίσης κριτήρια αποκλεισμού αποτέλεσαν η μη προσέλευση των ασθενών στις επανε-

INTRODUCTION

Facial skeleton fractures are frequent and represent 23-27% of all injuries in the human skeleton (Natu et al. 2012). The most commonly affected bone is the mandible, probably due to its position and mobility. At a rate of 56-69%, fractures in the angle area are the second most common after condyle fractures (Chrcanovic, 2012b), while the presence of a tooth in the fracture line has been associated with high rates of postoperative complications (James et al. 1981, Chuong et al. 1983, Ellis, 2002).

High rates of postoperative complications have previously been attributed to the presence of teeth in the fracture line (Burch, 1951), while prophylactic tooth extraction has been proposed as means of reducing them (Bradley, 1965). However, according to more recent studies, these high rates are related to the limited use of antimicrobial factors, delayed medical care (Zachariades and Papademetriou, 1995, Malanchuk and Kopchak, 2007) and fixation methods (Gerbino et al. 1997). The use of antibiotics could be beneficial, however the recommended antibiotic form, administration route, dosage and treatment period have not been determined yet (Kyzas, 2011). Other factors, such as the correct and complete reduction of the fracture, the time interval between the injury and the administration of medical care, and the patient's oral hygiene, can be as, or even more, important than the use of antibiotics.

On the other hand, many authors report that tooth retention can in fact be beneficial to the reduction-fixation process and by extension to the healing process (Rai and Pradham, 2011, Kamboozia and Punnia-Moorthy, 1993).

The aim of this study is to assess the prognosis and entire healing process of mandibular angle fractures with/without 3rd molars in the fracture line. It also aims to present epidemiological data on angle fracture aetiology, mainly in the Athens population.

MATERIALS AND METHODS

This study is a retrospective clinical one of patients who presented with mandibular angle fractures between January 2006 and December 2013. The teeth that were involved in the fracture line were preserved, with the exception of those that had a clinical image of severe periodontitis or caries, marked mobility or root fractures. These patients were excluded from the study. Other exclusion criteria were non-attendance of follow-up appointments, crown fractures, and the partial or complete lack of pertinent patient information.

The follow-up protocol included two visits every 15 days during the first month, monthly visits for the next two months, and one visit every three months for the rest of the year.

The treatment approach was the same for all patients and involved fixation with 2mm mini-osteosynthesis

ξετάσεις, η παρουσία καταγμάτων μύλης και η απουσία του συνόλου ή και μέρους των ζητούμενων στοιχείων των ασθενών.
Το πρωτόκολλο παρακολούθησης περιλάμβανε δυο επισκέψεις ανά 15ήμερο κατά τη διάρκεια του πρώτου μήνα, μηνιαίες επισκέψεις τους επόμενους δύο μήνες, και μία επίσκεψη κάθε τρεις μήνες μέχρι την συμπλήρωση ενός έτους.
Η θεραπευτική προσέγγιση ήταν η ίδια για όλους τους ασθενείς και περιλάμβανε ακινητοποίηση με μίνι πλάκες οστεοσύνθεσης 2mm, 4 ή 6 οπών, κατά μήκος της έξω λοξής γραμμής. Η προσπέλαση ήταν σε όλες τις περιπτώσεις ενδοστοματική. Διαγναθική ακινητοποίηση με ελαφρές ελαστικές έλξεις και ρευστοποιημένη διατροφή εφαρμόστηκε σε όλους ανεξαιρέτως τους ασθενείς για 15 ημέρες από την επομένη του χειρουργείου. Αντιμικροβιακή προφύλαξη χορηγήθηκε σε όλες τις περιπτώσεις μετά την εισαγωγή στο νοσοκομείο.

ΜΕΤΑΒΛΗΤΕΣ ΜΕΛΕΤΗΣ

Τα κατάγματα κατατάχθηκαν σε δύο ομάδες, ανάλογα με την παρουσία ή απουσία του 3ου γομφίου στη γραμμή του κατάγματος. Η Ομάδα Ι περιλάμβανε τα κατάγματα με τη συμμετοχή των τρίτων γομφίων και η Ομάδα ΙΙ τα κατάγματα χωρίς τη συμμετοχή δοντιών. Καταγράφηκαν επίσης η ηλικία του ασθενούς, το φύλο, η εντόπιση του κατάγματος, η αιτιολογία, το ιατρικό ιστορικό, το χρονικό διάστημα μεταξύ τραύματος και χειρουργικής παρέμβασης, τα ακτινογραφικά ευρήματα από την πανοραμική ή/και αξονική τομογραφία όπου αυτή κρίθηκε απαραίτητη, η μετεγχειρητική πορεία και τυχόν επιπλοκές.
Οι επιπλοκές ταξινομήθηκαν σε μείζονες και ελάσσονες ως εξής:
Α) Οι μείζονες επιπλοκές περιλάμβαναν σοβαρή λοίμωξη, μη πώρωση των κατεαγότων τμημάτων, χαλάρωση πλάκας/βίδας, ανάγκη για δεύτερη χειρουργική επέμβαση, μετεγχειρητική κινητικότητα, απορρόφηση των ριζών και περιακρορριζική παθολογία των εμπλεκομένων δοντιών, η οποία οδήγησε σε εξαγωγή δοντιού.
Β) Οι ελάσσονες επιπλοκές περιλάμβαναν συντηρητικά αντιμετωπιζόμενες λοιμώξεις, αυτό-περιοριζόμενες επιπλοκές επούλωσης (διάσπαση τραύματος) και έκθεση πλάκας.

ΑΝΑΛΥΣΗ ΔΕΔΟΜΕΝΩΝ

Οι μέθοδοι Chi-square και Fischer's test εφαρμόστηκαν για να αξιολογήσουν την παρουσία διαφορών μεταξύ των ομάδων Ι και ΙΙ όσον αφορά στο ποσοστό των επιπλοκών, το φύλο, την ηλικιακή ομάδα και την αιτιολογία. Το λογισμικό MedCalc (Βέλγιο) χρησιμοποιήθηκε για την ανάλυση των δεδομένων και το όριο στατιστικής σημαντικότητας ορίστηκε στο P= 0.05.

plates with 4 or 6 holes, along the external oblique line. Intraoral access was performed in all patients. Intermaxillary fixation with light elastic IMF and liquidated food was used in all patients for 15 days, starting on the day after the operation. Antimicrobial prophylaxis was administered to all patients following their admission to hospital.

STUDY VARIABLES

The fractures were divided in two categories, based on the presence or absence of a 3rd molar in the fracture line. Group I included fractures with 3rd molars in the fracture line, while group II included fractures with no tooth involvement. We also recorded the patient's age, gender, fracture site, aetiology, medical history, interval between the injury and surgical operation, radiographic findings from the panoramic and/or CT scan (where deemed necessary), postoperative course and potential complications.
Complications were classified as major and minor ones as follows:
A) Major complications included serious infection, non-healing of the fractured parts, plate/screw loosening, the need for a second surgical operation, postoperative mobility, root resorption and periapical pathology of the teeth involved, which resulted in extraction.
B) Minor complications included infections that could be treated conservatively, self-limiting healing complications (wound dehiscence) and plate exposure.

DATA ANALYSIS

Chi-square and Fischer's test were used to assess the differences between Group I and Group II in terms of complication rates, gender, age group and aetiology. The MedCalc software (Belgium) was used for data analysis, while the level of statistical significance was set at P= 0.05.

RESULTS

133 patients with 145 mandibular angle fractures met the inclusion criteria for this study. 56 of them (42.10%) had been attacked, 43 (32.34%) had been involved in motorcycle accidents, 15 (11.28%) had been injured in home accidents, 13 (9.77%) had been involved in car accidents and 6 (4.51%) had been injured in sports activities (Table 1).
In both groups, the majority of patients belonged to the following age groups: 20-30 (61 patients, 45.86%) and 30-40 (38 patients, 28.57%). The age groups of 40-50, 50-60 and >60 years old were represented by 15 patients (11.28%), 11 patients in Group I (8.27%), and 8 patients in Group II (6.02%) respectively (Table 2). Patients were male in the majority of cases (113 /84.96%) with 20 female patients only (15.03%). The mean time

ΑΠΟΤΕΛΕΣΜΑΤΑ

Εκατόν τριάντα τρεις ασθενείς με 145 κατάγματα γωνίας πληρούσαν τα κριτήρια και συμπεριλήφθηκαν στην μελέτη. Πενήντα έξι ασθενείς (42,10%) ήταν θύματα επίθεσης, 43 (32,34%) είχαν τροχαία ατυχήματα με δίκυκλο, 15 (11,28%) είχαν ατυχήματα στο σπίτι, 13 (9,77%) είχαν αυτοκινητιστικά ατυχήματα και 6 ασθενείς (4,51%) τραυματίστηκαν κατά τη διάρκεια αθλητικών δραστηριοτήτων (Πίνακας 1).

Η πλειονότητα των ασθενών και των δύο ομάδων ανήκε στην ηλικιακές ομάδες 20-30 (61 ασθενείς, 45,86%) και 30-40 (38 ασθενείς, 28,57%), ενώ οι ηλικίες 40-50, 50-60 και >60 αντιπροσωπεύτηκαν με 15 ασθενείς (11,28%), 11 ασθενείς στην Ομάδα Ι (8,27%) και 8 ασθενείς στην Ομάδα ΙΙ (6,02%) αντίστοιχα (Πίνακας 2). Το δείγμα είχε μια σημαντική ανδρική υπεροχή και ειδικότερα υπήρχαν 113 άνδρες ασθενείς (84,96%) και 20 γυναίκες (15,03%). Το μέσο διάστημα μεταξύ εισαγωγής στο νοσοκομείο και χειρουργικής επέμβασης ήταν 3,3 ημέρες.

Ομάδα Ι (εμπλοκή 3ου γομφίου)

Στην Ομάδα Ι εντάχθηκαν 89 ασθενείς (66,92%) με 97 κατάγματα (66,90%). Δεν υπήρχαν οδόντες με κλινικές ενδείξεις περιοδοντίτιδας, τερηδόνας ή κατάγματος ρίζας και ως εκ τούτου διατηρήθηκαν στο φραγμό κατά την ανάταξη και ακινητοποίηση. Το ηλικιακό εύρος της ομάδας ήταν 16-63 ετών, με μέση τιμή 29,36 ± 7,76 έτη. Δεν υπήρξε ανάγκη για την αφαίρεση πλάκας σε οποιονδήποτε από τους ασθενείς τις ομάδας Ι. Δώδεκα ασθενείς παρουσίασαν στις επανεξετάσεις μετεγχειρητικές επιπλοκές (13,48%). Έξι ασθενείς (6,74%) παρουσίασαν μείζονες επιπλοκές: 3 που δεν είχαν προσέλθει σε όλες τις επανεξετάσεις παρουσιάστηκαν δύο μήνες μετά τη χειρουργική επέμβαση με ανωμαλία σύγκλεισης και υποβλήθηκαν σε διαγναθική ακινητοποίηση με σκληρά ελαστικά για ένα επιπλέον μήνα χωρίς περαιτέρω επιπλοκές. Ένας ασθενής παρουσίασε κινητικότητα ΙΙΙ βαθμού στο εμπλεκόμενο δόντι, η οποία δεν βελτιώθηκε και τελικά έγινε εξαγωγή του δοντιού. Δύο ασθενείς εμφάνισαν μετεγχειρητική λοίμωξη και αντιμετωπίστηκαν με σχάση-παροχέτευση και εξαγωγή του τρίτου γομφίου. Ελάσσονες επιπλοκές αναπτύχθηκαν σε 6 ασθενείς (6,74%). Τέσσερις ασθενείς είχαν διάσπαση τραύματος και 2 ασθενείς είχαν όψιμη έκθεση της πλάκας οστεοσύνθεσης. Οι ασθενείς αυτοί αντιμετωπίστηκαν συντηρητικά χωρίς περαιτέρω επιπλοκές (Πίνακας 3).

Ομάδα ΙΙ (μη εμπλοκή 3ου γομφίου)

Στην Ομάδα ΙΙ εντάχθηκαν 44 ασθενείς (33,08%) με 48 κατάγματα (33,10%). Η ηλικιακή κατανομή ήταν μεταξύ 22 και 89 ετών με μέση τιμή ηλικίας 37,42 ± 8,31 έτη (Πίνακας 2). Οκτώ ασθενείς (18,187%) παρουσίασαν επιπλοκές. Μείζονες εμφανίστηκαν σε 4 ασθενείς (9,09%): δύο εμφάνισαν λοίμωξη στην περιοχή του κατάγματος, που απαίτησε σχάση και παροχέτευση, ενώ 2

Πίνακας 1
Αίτια καταγμάτων γωνίας κάτω γνάθου

Αίτια	Αριθμός ασθενών	%
Θύματα επίθεσης	56	42,10
Τροχαίο ατύχημα με δίκυκλο	43	32,34
Ατυχήματα στο σπίτι	15	11,28
Αυτοκινητιστικά ατυχήματα	13	9,77
Αθλητική δραστηριότητα	6	4,51
Σύνολο	133	100,00

Table 1
Aetiology of mandibular angle fractures

Aetiology	No. of patients	%
Attacks	56	42.10
Motorcycle accidents	43	32.34
Home accidents	15	11.28
Car accidents	13	9.77
Sports activities	6	4.51
Total	133	100.00

Πίνακας 2
Ηλικιακή κατανομή ασθενών

ΗΛΙΚΙΑ (10ετία)	ΟΜΑΔΑ Ι	ΟΜΑΔΑ ΙΙ	ΣΥΝΟΛΟ
20-30	35 / 26,32%	21 / 15,79%	61 / 45,86%
30-40	29 / 21,80%	8 / 6,02%	38 / 28,57%
40-50	10 / 7,51%	6 / 4,52%	15 / 11,28%
50-60	11 / 8,27%	2 / 1,51%	11 / 8,27%
Άνω των 60	4 / 3,0 %	7 / 5.26%	8 / 6,02%
ΣΥΝΟΛΟ	89 / 66,90%	44 / 33,10%	133 / 100,0%

Table 2
Patient age distribution

Age (decade)	GROUP I	GROUP II	Total
20-30	35 / 26.32%	21 / 15.79%	61 / 45.86%
30-40	29 / 21.80%	8 / 6.02%	38 / 28.57%
40-50	10 / 7.51%	6 / 4.52%	15 / 11.28%
50-60	11 / 8.27%	2 / 1.51%	11 / 8.27%
Over 60	4 / 3.0 %	7 / 5.26%	8 / 6.02%
Total	89 / 66.90%	44 / 33.10%	133 / 100.0%

interval from hospital admission to surgical treatment was 3.3 days.

Group I (3rd molar involvement)

Group I included 89 patients (66.92%) with 97 fractures (66.90%). As none of the teeth involved had any clinical signs of periodontitis, dental caries or root factures, they were preserved during reduction and fixation. The age range of this group was 16-63 years (mean value of 29.36 ± 7.76 years). Plate removal was not required in any of the patients in Group I.

Πίνακας 3
Ποσοστά επούλωσης και επιπλοκών στις δύο ομάδες

	ΦΥΣΙΟΛΟΓΙΚΗ ΕΠΟΥΛΩΣΗ	ΜΕΙΖΟΝΕΣ ΕΠΙΠΛΟΚΕΣ	ΕΛΑΣΣΟΝΕΣ ΕΠΙΠΛΟΚΕΣ	ΣΥΝΟΛΟ
ΟΜΑΔΑ Ι (με παρουσία γομφίου)	77 / 86,52%	6 / 6,74%	6 / 6,74%	89
ΟΜΑΔΑ ΙΙ (χωρίς παρουσία γομφίου)	36 / 81,82%	4 / 9,09%	4 / 9,09%	44
ΣΥΝΟΛΟ (ασθενείς)	113 / 84,96%	10 / 7,52%	10 / 7,52%	133

Table 3
Healing and complication rates in the two groups

	NORMAL HEALING	MAJOR COMPLICATONS	MINOR COMPLICATONS	TOTAL
GROUP I (with molar)	77 / 86.52%	6 / 6.74%	6 / 6.74%	89
GROUP II (without molar)	36 / 81.82%	4 / 9.09%	4 / 9.09%	44
TOTAL (patients)	113 / 84.96%	10 / 7.52%	10 / 7.52%	133

άλλοι ασθενείς ο οποίοι δεν προσήλθαν στις τακτικές επανεξετάσεις, παρουσίασαν τρεις μήνες μετά τη χειρουργική επέμβαση διαταραχή σύγκλεισης και αντιμετωπίστηκαν με διαγναθική ακινητοποίηση με σκληρά ελαστικά για ένα μήνα με ικανοποιητική τελικά διαδικασία επούλωσης. Τέσσερις ασθενείς παρουσίασαν ελάσσονες επιπλοκές (9.09%): οι 3 ασθενείς εμφάνισαν περιορισμένη διάσπαση τραύματος που αντιμετωπίστηκε συντηρητικά ενώ ένας ασθενής παρουσιάστηκε με όψιμη έκθεση πλάκας κατά τον 5ο μετεγχειρητικό μήνα (Πίνακας 3). Όλοι οι ασθενείς με διαταραχή σύγκλεισης (2 ασθενείς από την κάθε ομάδα), είχαν αφαιρέσει τις ελαστικές έλξεις με δική τους πρωτοβουλία και δεν συμμορφώθηκαν με τις μετεγχειρητικές οδηγίες για πολτοποιημένη διατροφή και τακτικές επανεξετάσεις.

ΣΤΑΤΙΣΤΙΚΗ ΑΝΑΛΥΣΗ

Οι μεταβλητές του φύλου (P = 1.0), της ηλικίας (P = 0.5821) και της αιτιολογίας του κατάγματος δεν παρουσίασαν στατιστικά σημαντική διαφορά μεταξύ της Ομάδας Ι και της Ομάδας ΙΙ. Το ποσοστό επιπλοκών (P = 1.0) και το ποσοστό των μειζόνων και ελασσόνων επιπλοκών (P = 1.0) επίσης δεν παρουσίασε στατιστικά σημαντική διαφορά μεταξύ Ομάδας Ι και της Ομάδας ΙΙ (Πίνακας 3).

ΣΥΖΗΤΗΣΗ

Η επιδημιολογία των καταγμάτων του προσώπου ποικίλλει μεταξύ των διαφόρων πληθυσμών. Κατά τις προηγούμενες δεκαετίες, τροχαία ατυχήματα και ατυχήματα εκτός σπιτιού ήταν οι πρωταρχικές αιτίες των καταγμά-

Twelve patients (13.48%) had postoperative complications in the follow-up visits, 6 patients (6.74%) had major complications: 3 patients who had not attended all of their follow-up visits presented two months postoperatively with occlusal disorders and were treated using IMF with rigid elastic for another 30 days, without any further complications. One patient displayed grade III mobility in the tooth involved, which did not improve and the tooth was eventually extracted. Two patients developed postoperative infections and were treated with incision/drainage and extraction of the 3rd molar. 6 patients developed minor complications (6.74%). Four patients developed wound disruption and 2 patients had late osteosynthesis plate exposure. These patients were treated conservatively, without any further complications (Table 3).

Group II (non-involvement of 3rd molars)

It included 44 patients (33.08%) with 48 fractures (33.10%). The age distribution was between 22 and 89 years, (mean: 37.42 ± 8.31 years) (Table 2). 8 patients (18.187%) developed complications; 4 of them major ones (9.09%). 2 patients developed infections in the area of the fracture, treated with incision and drainage. 2 patients who had not attended their regular follow-up visits developed occlusal disorders 3months post-operatively and were treated satisfactory by means of IMF with rigid elastics for another month. 4 patients developed minor complications (9.09%); 3 patients developed limited wound disruption, treated conservatively, while 1 patient presented with late osteosynthesis plate exposure in the 5th postoperative month (Table 3). All patients with occlusal disorders (2 patients in each Group) had removed the elastic IMF at their own initiative and failed to adhere to the postoperative guidelines for a pureed diet and regular follow-up examinations.

STATISTICAL ANALYSIS

The variants of sex (P = 1.0), age (P = 0.5821) and fracture aetiology did not show a statistically significant difference between Group I and Group II. The rate of complications (P = 1.0) and major and minor complications (P = 1.0) did not show a statistically significant difference between the two groups either (Table 3).

DISCUSSION

Facial fracture epidemiology varies between different populations. In previous decades, the primary causes of maxillofacial fractures were car accidents and outdoors accidents. According to 3 studies that were conducted in trauma centres in the United Kingdom, New Zealand and South Africa, attacks have nowadays surpassed all other causes as the primary cause of fractures, the mean patient age has been decreasing (Arangioetal, 2014) and a signif-

των του σπλαγχνικού κρανίου. Σήμερα, σύμφωνα με 3 μελέτες από κέντρα τραύματος σε Ηνωμένο Βασίλειο, Νέα Ζηλανδία και Νότια Αφρική, οι επιθέσεις έχουν υπερκεράσει τις άλλες αιτίες, ο μέσος όρος ηλικίας των ασθενών βαίνει μειούμενος (Arangioetal, 2014) και υπάρχει σημαντική επικράτηση του ανδρικού φύλου (Dimitroulis και Eyre, 1991, vanBeek και Merkx, 1999, Lee, 2008). Τα δεδομένα αυτά συμφωνούν με τα συμπεράσματα της παρούσας μελέτης όπου η πλειοψηφία των ασθενών ήταν άνδρες, θύματα επίθεσης, ηλικίας μεταξύ 20 και 30 ετών. Στον παιδικό πληθυσμό σύμφωνα με πρόσφατη μελέτη, τα κατάγματα της γωνίας είναι σχετικά σπάνια και εξακολουθούν να οφείλονται σε τροχαία ατυχήματα (Iatrou και συν. 2015).

Τα κατάγματα γωνίας παρουσιάζουν το υψηλότερο ποσοστό επιπλοκών μεταξύ των καταγμάτων της κάτω γνάθου (Ellis, 2002). Στους αιτιολογικούς παράγοντες περιλαμβάνονται η παρουσία οδόντων στη γραμμή του κατάγματος, η καθυστερημένη ιατρική φροντίδα, η κατάχρηση ναρκωτικών ουσιών, η μη συμμόρφωση με τις μετεγχειρητικές οδηγίες, η κατάσταση της στοματικής υγιεινής, η διατροφική κατάσταση κλπ. Άλλοι αιτιολογικοί παράγοντες σχετιζόμενοι με την ανατομία της περιοχής, περιλαμβάνουν τις μασητικές δυνάμεις και την ποιότητα και ποσότητα του οστού (Χαλαζωνίτης, 1968, Chrcanovic, 2012a).

Είναι ενδιαφέρον να σημειωθεί ότι, αν και μη στατιστικά σημαντική, παρατηρήθηκε διαφορά στη μέση ηλικία μεταξύ των ασθενών στις 2 Ομάδες της μελέτης, με μεγαλύτερη στην Ομάδα ΙΙ. Αυτό θα μπορούσε να αποδοθεί στο γεγονός ότι παρατηρείται απώλεια δοντιών με την πρόοδο της ηλικίας και ως εκ τούτου η μέση ηλικία είναι υψηλότερη στην ομάδα ΙΙ που δεν φέρουν γομφίο στην καταγματική γραμμή.

Στο παρελθόν, η προφυλακτική εξαγωγή θεωρήθηκε απαραίτητη σε περιπτώσεις καταγμάτων με εμπλοκή οδόντων στην γραμμή του κατάγματος (Burch, 1951, Bradley, 1965). Σήμερα, η ακινητοποίηση με χρήση μίνιπλακών οστεοσύνθεσης σε συνδυασμό με αντιβιοτική κάλυψη έχουν μειώσει σημαντικά το ποσοστό λοιμώξεων και άλλων επιπλοκών. Η διατήρηση των οδόντων στη γραμμή του κατάγματος μπορεί να είναι ευεργετική, επιτρέποντας μια ακριβέστερη ανάταξη και μια μεγαλύτερη επιφάνεια επαφής (Kamboozia και Punnia-Moorthy, 1993, Rai και Pradham, 2011, Chrcanovic, 2012b). Επιπλέον, τα δόντια αυτά, όντας ενδεχομένως λειτουργικά μπορούν να χρησιμοποιηθούν αργότερα, σε ένα σχέδιο θεραπείας (πχ ως στηρίγματα). Δόντια με υποκείμενη παθολογία (περιοδοντίτιδα, τερηδόνα), κατάγματα ριζών ή εμποδίζοντα την ακριβή ανάταξη των κατεαγότων τμημάτων θα πρέπει να εξάγονται (Chrcanovic, 2012a).

Η παρούσα μελέτη διαπίστωσε ότι η παρουσία τρίτων γομφίων στη γραμμή του κατάγματος δεν σχετίζεται με επιπλοκές επούλωσης. Οι μείζονες και ελάσσονες επιπλοκές ήταν ελαφρώς υψηλότερες στην Ομάδα ΙΙ.

icant male predominance has been observed (Dimitroulis and Eyre, 1991, vanBeek and Merkx, 1999, Lee, 2008). This data is consistent with the findings of our study, where the majority of patients were male, between 20 and 30 years of age, and had been attacked. In the paediatric population, mandibular angle fractures are still relatively rare mainly resulting from car accidents (Iatrou et al. 2015).

Angle fractures have the highest complication rate of all mandibular fractures (Ellis, 2002). Aetiological factors include the presence of teeth in the fracture line, delayed medical care, drug abuse, non-compliance to postoperative guidelines, oral hygiene state, nutritional state etc. Other aetiological factors related to the anatomy of this area include mastication forces, and bone quality and volume (Halazonetis, 1968, Chrcanovic, 2012a).

Interestingly, there was a difference in the mean patient age between the two groups, with patients in Group II being older - even thought this difference was not statistically significant. This could be explained on the basis that tooth loss increases with age, and therefore the mean age was higher in Group II, where there were no molars in the fracture line.

In the past, prophylactic extraction was considered mandate in cases of fractures with teeth in the fracture line (Burch, 1951, Bradley, 1965). Nowadays, fixation with mini-osteosynthesis plates, combined with antibiotic coverage, have reduced the rate of infections and other complications to a significant degree. Tooth retention can be beneficial, allowing for more accurate fracture reduction and creating a larger contact surface (Kamboozia and Punnia-Moorthy, 1993, Rai and Pradham, 2011, Chrcanovic, 2012b). Moreover, these teeth may be functional and could be used later as part of a treatment plan (e.g. for support). Teeth with underlying pathology (periodontitis, caries) and root fractures or teeth preventing the accurate reduction of fractured parts must be extracted (Chrcanovic, 2012a).

This study found that the presence of third molars in the fracture line is not related to healing complications. Major and minor complications were slightly higher in Group II than in Group I. However, the majority of similar studies report a higher rate of complications in fractures with teeth (de Amaratunga, 1987, Atanasov and Vuvakis, 2000, Ellis, 2002, Malanchuk and Kopchak, 2007, Buietal, 2009, Ramakrishnanetal, 2009, Rai and Pradham, 2011). In our study, the rate of complications in cases with teeth in the fracture line was significantly lower than that reported by de Amanatuga (1987), Atanasov and Vuvakis (2000), Ellis (2002), and Ramakrishnan et al. (2009), who had used intraoral open reduction with osteosynthesis, and was similar to that of Buietal (2009) and Rai and Pradham (2011), who had used intermaxillary fixation with arch-bars. This can be explained on the basis that intermaxillary fixation with light elastics for 15 days –to-

Ωστόσο, στην πλειονότητα των παρόμοιων μελετών (de Amaratunga, 1987, Atanasov και Vuvakis, 2000, Ellis, 2002, Malanchuk και Kopchak, 2007, Buietal, 2009, Ramakrishnanetal, 2009, Rai και Pradham, 2011), το ποσοστό των επιπλοκών ήταν υψηλότερο σε κατάγματα με παρουσία οδόντων. Τα ποσοστά επιπλοκών της παρούσας μελέτης, σε κατάγματα με παρουσία δοντιών στη γραμμή κατάγματος ήταν σημαντικά χαμηλότερα σε σύγκριση με αυτά που αναφέρθηκαν από τους de Amanatuga (1987), Atanasov και Vuvakis (2000), Ellis (2002), και Ramakrishnan και συν. (2009), οι οποίοι χρησιμοποίησαν ενδοστοματική ανοικτή ανάταξη με οστεοσύνθεση και ήταν παρόμοια με εκείνα των Buietal (2009) και Rai και Pradham (2011), οι οποίοι χρησιμοποίησαν διαγναθική ακινητοποίηση με προστομιακά τόξα. Αυτό αποδίδεται στο γεγονός, ότι η διαγναθική ακινητοποίηση με ελαφρές ελαστικές έλξεις για 15 ημέρες, επιπλέον της οστεοσύνθεσης, προάγει την οστική επούλωση, ενισχύει τη σταθερότητα του κατάγματος και επιτρέπει την καλύτερη συμμόρφωση του ασθενούς με τις οδηγίες διατροφής. Επίσης, η κλινική μας εντύπωση είναι ότι το ποσοστό επιπλοκών στα κατάγματα της γωνίας στο Τμήμα μας, κατόπιν εφαρμογής του εν λόγω πρωτοκόλλου, δεν διαφέρει από εκείνο των άλλων ανατομικών περιοχών της κάτω γνάθου.

Θα πρέπει να αναγνωριστεί ότι η επικουρική διαγναθική ακινητοποίηση, ακόμη και με ελαφρές έλξεις, προσθέτει στον ασθενή δυσφορία, η οποία όμως γίνεται εύκολα ανεκτή. Σε περιπτώσεις δοντιών με παθολογικές καταστάσεις (περιοδοντίτιδα, τερηδόνα, ριζικό και / η μυλικό κάταγμα) το δόντι πρέπει να εξάγεται (Chrcanovic, 2012a).

ΣΥΜΠΕΡΑΣΜΑΤΑ

Η διατήρηση των δοντιών στη γραμμή του κατάγματος έχει αναφερθεί ότι συνδέεται με αυξημένα ποσοστά επιπλοκών. Ωστόσο, τα τρέχοντα στοιχεία συμπεριλαμβανομένων των αποτελεσμάτων της παρούσας μελέτης δείχνουν ότι τα ποσοστά επιπλοκών μεταξύ καταγμάτων με και χωρίς οδόντες στη γραμμή του κατάγματος είναι συγκρίσιμα και δεν παρουσιάζουν στατιστικά σημαντική διαφορά. Αυτή η μείωση στα ποσοστά επιπλοκών μπορεί να αποδοθεί στην οστεοσύνθεση με μίνι πλάκες και την ευρύτερη χρήση των αντιβιοτικών. Η παρούσα μελέτη δείχνει επίσης ότι η διαγναθική ακινητοποίηση με ελαφρές ελαστικές έλξεις για 15 ημέρες μειώνει ακόμη περισσότερο το ποσοστό επιπλοκών σε κατάγματα γωνίας, ανεξάρτητα από την παρουσία ή μη των δοντιών. Κατά συνέπεια, υγιή δόντια που έχουν πλήρως ανατείλει αλλά και ημιέγκλειστα και έγκλειστα μπορούν να διατηρούνται στο φραγμό.

gether with osteosynthesis– promotes bone healing, enhances fracture stability, and makes it easier for the patient to follow the dietary guidelines. Moreover, our clinical impression is that, with this protocol, complication rates at our department regarding angle fracture, do not differ from complication rates in other anatomical areas of the mandible.

It must be added here that intermaxillary fixation, even with light elastics, can create extra discomfort for the patient, which however is easy to tolerate. In case of underlying pathology, the tooth must be extracted (Chrcanovic, 2012a).

CONCLUSIONS

Tooth retention in the fracture line has been associated with increased complication rates. However, recent data, including the findings of this study, show that complication rates between fractures with and without teeth in the fracture line are comparable and there is no statistically significant difference. This reduction in complication rates can be attributed to osteosynthesis with mini plates and the wider use of antibiotics. This study also shows that IMF with light elastics for 15 days can further reduce complication rates in angle fractures, regardless of the presence or absence of teeth. Therefore, previously healthy teeth that have fully erupted or teeth that are semi-impacted or impacted can be preserved.

ΒΙΒΛΙΟΓΡΑΦΙΑ/REFERENCES

Arangio P, VelloneV, Torre U, Calafati V, Capriotti M, Cascone P: Maxillofacial fractures in the province of latina, Lazio Italy: review of 400 injuries and 83 cases J Craniomaxillofac Surg. 42(5): 583-587, 2014

Attanasov DT, Vuvakis VM: Mandibular fracture complications associated with the third molar lying in the fracture line. Folia Med (Plovdiv) 42(1): 41-46, 2000

Bradley RL: Treatment of fractured mandible. Am Surg 31:289-290, 1965

Bui P, Demian N, Beetar P: Infection rate in mandibular angle fractures treated with a 2.0-mm 8-hole curved strut plate. J Oral Maxillofac Surg 67(4):804-808, 2009

Burch RJ: Treatment of displaced fractures of the endentulous mandibular angle. Oral Surg Oral Med Oral Pathol 4(9):1101-1107, 1951

Chrcanovic BR: Teeth in the line of mandibular fractures. Oral Maxillofac Surg 18(1): 7-24, 2014a

Chrcanovic BR: Factors influencing the incidence of maxillofacial fractures. Oral Mallofac Surg 16(1):3-17, 2012b

Chuong R, Donoff RB, Guralnick WC: A retrospective analysis of 327 mandibular fractures. J Oral Maxillofac Surg 41(5):305-309, 1983

De Amaratunga NA: The effect of teeth in the line of mandibular fractures on healing. J Oral Maxillofac Surg 45(4): 312-314, 1987

Dimitroulis G, Eyre J: A 7-year review of maxillofacial trauma in a central London hospital, Br Dent J 20;170(8):300-302,1991

Ellis III E: Outcomes of patients with teeth in the line of mandibular angle fractures treated with stable internal fixation. J. Oral Maxillofac Surg 60(8):863-865, 2002

Gerbino G, Tarello F, Fasolis M, De Gioanni P: Rigid fixation with teeth in the line of mandibular fractures. Int. J. Oral Maxillofac. Surg 26:182-186, 1997

Halazonetis JA: The "weak" regions of the mandible. Br J Oral Surg 6(1):37-48, 1968

Iatrou I, Theologie-Lygidakis N, Tzermpos F, Kamperos G: Internal fixation of mandibular angle fractures using one miniplate in Greek children: A 5-year retrospective study. J. Oral Maxillofac Surg 43, 52-56, 2015

James RB, Fredrickson C, Kent JN: Prospective study of mandibular fractures. J Oral Surg. 39(4):275-278, 1981

Kamboozia AH, Punnia-Moorthy A: The fate of teeth in mandibular fracture lines. A clinical and radiographic follow-up study. Int J Oral Maxillofac Surg 22(2):97-101, 1993

Kyzas PA: Use of antibiotics in the treatment of mandible fractures: a systematic review. J Oral Maxillofac Surg 69(4):1129-1145, 2011

Lee KH: Epidemiology of mandibular fractures in a tertiary trauma centre. Emerg Med J 25 (9):565-568, 2008

Malanchuk VO, Kopchak AV: Risk factors for development of infection in patients with mandibular fractures in the tooth-bearing area. J Craniomaxillofac Surg 35(1): 57-62, 2008

Natu SS, Pradham H, Gupta H, Alam S, Pradham R, Mohammad S, Kohli M, Sinha VP, Shankar R, Agarwal A: An epidemiological study on pattern and incidence of mandibular fractures. Plast Surg Int 2012: 834-864, 2012

Rai S, Pradham R: Tooth in the line of fracture: its prognosis and its effects on healing. Indian J Dent Res 22(3): 495-496, 2001

Ramakrisham J, Shingleton A, Reeves D, Key JM, Vural E: The effects of molar tooth involvement in mandibular angle fractures treated with rigid fixation. Otolaryngol Head Neck Surg 140(6):845-848, 2009

Van Beek GJ, Merkx CA: Changes in the pattern of fractures of the maxillofacial skeleton. Indian J Oral Maxillofac Surg 28(6): 424-428, 1999

Zachariades N, Papademetriou I: Complications of treatment of mandibular fractures with compression plates. Oral Surg Oral Med Oral Path Oral Radiol Endod 79(2): 150-153, 1995

Διεύθυνση επικοινωνίας:
Στυλιανός Ζανάκης
Βασ. Σοφίας 114,
115 27, Αθήνα
Τηλ.: 213 2088245, 6944 898957
e-mail: zanakisns@gmail.com

Address:
Stylianos Zanakis
114 Vas. Sofias Avenue,
115 27, Athens, Greece
Tel: +30 213 2088245, +30 6944 898957
e-mail: zanakisns@gmail.com

Η χρήση του ζυγωματικού εμφυτεύματος στην αποκατάσταση της νωδής ατροφικής άνω γνάθου

Φώτιος ΜΠΟΥΝΤΑΝΙΩΤΗΣ[1], Φώτιος ΤΖΕΡΜΠΟΣ[2]

Κλινική Στοματικής και Γναθοπροσωπικής Χειρουργικής, (Δ/ντής: Καθηγητής Ι. Ιατρού), Οδοντιατρική Σχολή, ΕΚΠΑ

The use of zygomatic implant in the rehabilitation of the edentulous atrophic maxilla

Fotios BOUNTANIOTIS, Fotios TZERBOS

Department of Oral and Maxillofacial Surgery (Head: Prof. I. Iatrou), School of Dentistry, National and Kapodistrian University of Athens, Greece

Βιβλιογραφική ανασκόπηση
Literature review

ΠΕΡΙΛΗΨΗ: Η αποκατάσταση της νωδής ατροφικής άνω γνάθου αποτελεί πολλές φορές πρόκληση για τον χειρουργό. Η εκτεταμένη οστική απορρόφηση σε συνδυασμό με τα ανατομικά χαρακτηριστικά της περιοχής καθιστά συχνά αναγκαία την εφαρμογή εναλλακτικών τεχνικών όπως η χρήση του ζυγωματικού εμφυτεύματος. Από τα έως τώρα δεδομένα προκύπτει ότι η χρήση του ζυγωματικού εμφυτεύματος, παρόλο που είναι μια κλινικά απαιτητική τεχνική, κερδίζει συνεχώς έδαφος παρουσιάζοντας υψηλά ποσοστά επιτυχίας και αποτελώντας έτσι μια βιώσιμη εναλλακτική επιλογή στη χρήση μοσχευμάτων. Παρόλα αυτά η ανάγκη για τυχαιοποιημένες κλινικές μελέτες που θα συγκρίνουν την αποτελεσματικότητα της τεχνικής σε σχέση με τη χρήση μοσχευμάτων εξακολουθεί να υφίσταται. Σκοπός του παρόντος άρθρου είναι η ανασκόπηση της βιβλιογραφίας με στόχο την παρουσίαση των νεότερων δεδομένων σχετικά με τα εν λόγω εμφυτεύματα.

ΛΕΞΕΙΣ ΚΛΕΙΔΙΑ: νωδή ατροφική άνω γνάθος, αποκατάσταση, ζυγωματικό οστό, ζυγωματικό εμφύτευμα.

SUMMARY: Rehabilitation of the edentulous atrophic maxilla is usually very challenging for the surgeon. Advanced bone resorption in combination with the anatomical structures of this region render the use of alternative techniques, such as zygomatic implant, often necessary. Preliminary studies show that zygomatic implant, even though it is a demanding procedure, is constantly gaining ground presenting high success rates and being a viable alternative to bone grafts. Nevertheless, the need for RCTs (Randomized Controlled Trials) comparing zygomatic implant with grafting techniques still remains. The objective of this study is to review the literature with the aim of updating the subject.

KEY WORDS: edentulous atrophic maxilla, rehabilitation, zygomatic bone, zygomatic implant

[1]*Οδοντίατρος, Μεταπτυχιακός φοιτητής Οδοντοφατνιακής Χειρουργικής*
[2]*Επίκουρος Καθηγητής ΣΓΠΧ*

Παρελήφθη: 31/3/2015 - Έγινε δεκτή: 24/5/2015

Paper received: 31/3/2015 - Accepted: 24/5/2015

ΕΙΣΑΓΩΓΗ

Η εκτεταμένη οστική απορρόφηση σε συνδυασμό με το κακής ποιότητας οστό στην οπίσθια περιοχή της άνω γνάθου και την κατάδυση του ιγμορείου καθιστούν πολλές φορές αδύνατη την τοποθέτηση συμβατικών εμφυτευμάτων στην περιοχή αυτή (Chrcanovic και Abreu, 2013, Ishak και Abdul Kadir, 2013). Για περισσότερο από 3 δεκαετίες η χρήση οστικών μοσχευμάτων πριν ή ταυτόχρονα με την τοποθέτηση των εμφυτευμάτων έχει αποτελέσει «ρουτίνα» για την αποκατάσταση των ασθενών. Οι συνήθως εφαρμοζόμενες τεχνικές στοχεύουν στην αύξηση των διαστάσεων του οστού και αφορούν είτε σε ανύψωση του εδάφους του ιγμορείου ή σε χρήση επενθέτων μοσχευμάτων. Ωστόσο, έχουν αναζητηθεί και εναλλακτικές θεραπευτικές επιλογές πλην των μοσχευμάτων και μια από αυτές για την άνω γνάθο, αφορά στην τοποθέτηση εμφυτεύματος στην περιοχή του ζυγωματικού οστού.

Η χρήση του ζυγωματικού εμφυτεύματος αναφέρθηκε το 1993 από τους Aparicio και συν. ως πιθανή λύση για την προσθετική αποκατάσταση ασθενών και το 1997 από τους Weischer και συν. σε ασθενείς που είχαν υποβληθεί σε γναθεκτομή. Η τεχνική τοποθέτησης περιγράφηκε για πρώτη φορά από τον Branemark το 1998. Αρχικά χρησιμοποιήθηκε με σκοπό την προσθετική αποκατάσταση ασθενών με μεγάλα οστικά ελλείμματα της άνω γνάθου μετά από αφαίρεση εκτεταμένων όγκων, τραυματισμούς καθώς και σε έλλειψη οστού λόγω συγγενών καταστάσεων ενώ σταδιακά η χρήση του επεκτάθηκε και στην προσθετική αποκατάσταση ασθενών με ολική ή μερική νωδότητα και ατροφική άνω γνάθο. Στις περιπτώσεις αυτές το ζυγωματικό οστό χρησιμοποιείται για την τοποθέτηση ενός εμφυτεύματος μεγάλου μήκους το οποίο, σε συνδυασμό με συμβατικά εμφυτεύματα στην πρόσθια περιοχή της γνάθου παρέχει δυνατότητα για λειτουργική και αισθητική αποκατάσταση (Galan-Gil και συν. 2007, Sudhakar και συν. 2011, Chrcanovic και συν. 2013, Ishak και Abdul Kadir, 2013, Aparicio και συν. 2014a, Prithviraj και συν. 2014).

Στην παρούσα βιβλιογραφική ανασκόπηση αναφέρονται οι ενδείξεις και αντενδείξεις καθώς και τα πλεονεκτήματα και μειονεκτήματα της τεχνικής, αναλύονται η προεγχειρητική αξιολόγηση, τα στάδια της χειρουργικής τεχνικής, οι πιθανές επιπλοκές αλλά και τα αναφερόμενα ποσοστά επιτυχίας και επιβίωσης των εν λόγω εμφυτευμάτων.

ΤΟ ΖΥΓΩΜΑΤΙΚΟ ΕΜΦΥΤΕΥΜΑ

Το ζυγωματικό εμφύτευμα είναι ένα κοχλιούμενο εμφύτευμα με λεία ή/και αδρή οξειδωμένη επιφάνεια και μήκος κυμαινόμενο από 30 έως 52,5 mm (8 διαφορετικά μήκη στο εμπόριο). Το «ριζικό» τμήμα (που βρίσκεται στην περιοχή του ζυγωματικό οστού) έχει διάμετρο 4 mm και το άλλο μισό «μυλικό» τμήμα (που βρίσκεται στην περιοχή της φατνιακής ακρολοφίας) έχει διάμετρο 4,5 mm. Η κεφαλή έχει εσωτερική υποδοχή για το δια-

INTRODUCTION

Advanced bone resorption combined with poor bone quality and increased maxillary sinus pneumatization often makes the placement of conventional dental implants in posterior maxilla impossible (Chrcanovic and Abreu, 2013, Ishak and Abdul Kadir, 2013). For over three decades, bone grafting prior to, or simultaneously with, implant placement has become a "routine" in oral rehabilitation. Various bone-augmentation techniques, such as sinus floor augmentation and onlay bone grafting, have been described with the common goal of increasing the volume of load-bearing bone. However, efforts have been made to pursue alternatives to grafting procedures. One of these alternatives that have been considered in the atrophied maxilla, is the use of zygomatic implants. In 1993, Aparicio et al. mentioned the possibility of inserting dental implants in the zygomatic bone and in 1997, Weischer et al. cited the use of the zygoma as a support structure in the rehabilitation of patients subjected to maxillectomies. Branemark was the first who described the surgical technique of zygomatic implant in 1998. The zygomatic implant was introduced for the prosthetic rehabilitation of patients with extensive defects of the maxilla caused by tumor resections, trauma and congenital defects but then its use was extended for the rehabilitation of completely or partially edentulous patients with atrophic maxilla. The bone of the zygomatic arch is used for anchorage of a long implant, which, together with conventional implants in the anterior maxilla, can be used as an anchor for the sufficient rehabilitation of these patients providing restored function and improved aesthetics and giving many patients back a normal social life (Galan-Gil et al. 2007, Sudhakar et al. 2011, Chrcanovic et al. 2013, Ishak and Abdul Kadir, 2013 Aparicio et al. 2014a, Prithviraj et al. 2014).

In this literature review indications, contraindications, advantages and disadvantages of zygomatic implants are presented; presurgical evaluation, surgical technique and possible complications are analyzed and discussed.

THE ZYGOMATIC IMPLANT

Zygomatic implant is a threaded implant with a machined or/and an oxidized rough surface, available in lengths of 30-52.5 mm (8 different lengths commercially available). The threaded apical part (anchored in the zygomatic bone) has a diameter of 4 mm and the crestal part (anchored in the alveolar crest) has a diameter of 4.5 mm. The implant head has an angulation of 45o and an inner thread for connection of abutment in order to compensate for the inclination of implant insertion with respect to zygoma and facilitate the prosthetic restoration (Ferrara and Stella, 2004, Sudhakar et al. 2011, Ishak and Abdul Kadir, 2013, Aparicio et al. 2014a, Prithviraj et al. 2014).

It has been advocated that the success seen with zygomatic implants is probably a result of the engagement of

βλεννογόνιο κολόβωμα και γωνία 45ο ώστε να αντισταθμίζεται η έντονη κλίση του εμφυτεύματος για τη διευκόλυνση της προσθετικής (Ferrara και Stella, 2004, Sudhakar και συν. 2011, Ishak και Abdul Kadir, 2013, Aparicio και συν. 2014a, Prithviraj και συν. 2014).
Η επιτυχία του εμφυτεύματος σύμφωνα με την βιβλιογραφία οφείλεται στο ότι κατά την πορεία του έρχεται σε επαφή με πολλές περιοχές φλοιώδους οστού (της φατνιακής ακρολοφίας, του εδάφους του ιγμορείου και του ζυγωματικού) (Davo και συν. 2007, Sudhakar και συν. 2011, Aparicio και συν. 2014a, Prithviraj και συν. 2014).

Ενδείξεις-Αντενδείξεις

Όπως ήδη αναφέρθηκε, το ζυγωματικό εμφύτευμα χρησιμοποιήθηκε σε ασθενείς με έντονα οστικά ελλείμματα της άνω γνάθου, συγγενή ή μετά από αφαίρεση όγκων ή τραυματισμό. Επιπλέον ενδείκνυται σε ασθενείς με ολικώς ή μερικώς νωδή ατροφική άνω γνάθο όπου η κατάδυση του ιγμορείου σε συνδυασμό με έντονη απορρόφηση της φατνιακής ακρολοφίας καθιστά πολύ δύσκολη την τοποθέτηση συμβατικών εμφυτευμάτων καθώς και σε ασθενείς με εκτεταμένα ελλείμματα που έχουν αντένδειξη για λήψη λαγονίου μοσχεύματος (Ferrara και Stella, 2004, Galan-Gil και συν. 2007, Sudhakar και συν. 2011, Esposito και Worthington, 2013, Ishak και Abdul Kadir, 2013, Aparicio και συν. 2014a).
Στις αντενδείξεις για την τοποθέτηση ζυγωματικών εμφυτευμάτων συμπεριλαμβάνονται η οξεία λοίμωξη του ιγμορείου, παθολογικές καταστάσεις του ζυγωματικού οστού και της άνω γνάθου και συστηματικά νοσήματα στα οποία αντενδείκνυται η χρήση συμβατικών εμφυτευμάτων. Σχετικές αντενδείξεις αποτελούν η χρόνια ιγμορίτιδα και το κάπνισμα περισσότερων από 20 τσιγάρα την ημέρα. Πριν από την τοποθέτηση του εμφυτεύματος το ιγμόρειο θα πρέπει να ελέγχεται και να είναι υγιές ή να αντιμετωπίζεται εγκαίρως τυχόν παθολογική κατάσταση (Ferrara και Stella, 2004, Galan-Gil και συν. 2007, Sudhakar και συν. 2011, Ishak και Abdul Kadir, 2013, Aparicio και συν. 2014a).

Πλεονεκτήματα-Μειονεκτήματα

Στα πλεονεκτήματα του ζυγωματικού εμφυτεύματος περιλαμβάνονται τα εξής:

- Μπορεί να εφαρμοστεί σε περιπτώσεις όπου για οποιονδήποτε λόγο δεν μπορεί να γίνει λήψη/χρήση μοσχεύματος.
- Είναι λιγότερο επεμβατική τεχνική σε σύγκριση με την διπλή επέμβαση λήψης και τοποθέτησης αυτομοσχεύματος που όταν αφορά εξωστοματικές θέσεις λήψης μπορεί να σχετίζεται με αυξημένη νοσηρότητα στη δότρια θέση (όπως από την περιοχή του λαγόνιου), με παραμονή του ασθενούς στο νοσοκομείο για αρκετές ημέρες και με υψηλό κόστος θεραπείας (Ferrara και Stella, 2004, Galan-Gil και συν. 2007, Sudhakar και συν. 2011, Esposito και Worthington, 2013, Ugurlu και συν. 2013, Aparicio και συν. 2014a).

many different cortices (the lingual cortex of the maxillary alveolus, the cortical floor of the maxillary sinus at the crestal portion of the implant and the zygomatic bone cortices at the apex) (Davo et al. 2007, Sudhakar et al. 2011, Aparicio et al. 2014a, Prithviraj et al. 2014).

Indications-Contraindications

Zygomatic implant was initially used in patients with extensive defects of the maxilla caused by tumor resections, trauma and congenital defects. Apart from these cases, it is also indicated for patients with completely or partially edentulous atrophic maxilla in whom the sinus pneumatization combined with the high degree of alveolar bone resorption render the insertion of conventional implants impossible as well as when there is a contraindication for harvesting iliac bone crest graft, in cases of extensive defects (Ferrara and Stella, 2004, Galan-Gil et al. 2007, Sudhakar et al. 2011, Esposito and Worthington, 2013, Ishak and Abdul Kadir, 2013, Aparicio et al. 2014a).
Contraindications to the use of zygomatic implants include acute sinus infection, maxillary or zygoma pathology and patients unable to undergo implant surgery because of underlying uncontrolled or malignant systemic disease. Relative contraindications include chronic infectious sinusitis and smoking more than 20 cigarettes a day. Any pathology of the maxillary sinus should preferably be treated before placement of the zygomatic implant (Ferrara and Stella, 2004, Galan-Gil et al. 2007, Sudhakar et al. 2011, Ishak and Abdul Kadir, 2013, Aparicio et al. 2014a).

Advantages-Disadvantages

The advantages of this technique are the following:

- It can be used in cases that bone harvesting or bone grafting procedure is not an option, for any reason.
- It is less invasive because there is no need for graft and therefore major procedures like iliac bone harvesting, which are associated with increased donor site morbidity in the respective region, long hospitalization and higher cost are avoided, yet if bone graft in anterior maxilla is necessary it can be harvested from intraoral donor sites (Ferrara and Stella, 2004, Galan-Gil et al. 2007, Sudhakar et al. 2011, Esposito and Worthington, 2013, Ugurlu et al. 2013, Aparicio et al. 2014a).
- The total treatment time is reduced as bone grafting procedure requires 3-6 months to heal before the bone can be loaded with traditional dental implants, as in these cases there is not enough bone volume for primary stability to be achieved in order to insert implants simultaneously with the bone graft (Ferrara and Stella, 2004, Galan-Gil et al. 2007, Esposito and Worthington, 2013, Ishak and Abdul Kadir, 2013).
- It can reduce the total number of implants required for the retainment of the prosthetic restoration reducing by this means the total treatment cost (Chrcanovic and Abreu, 2013, Ishak and Abdul Kadir, 2013).

- Έχει λιγότερο συνολικό χρόνο θεραπείας καθώς όταν χρησιμοποιείται μόσχευμα χρειάζεται μια περίοδος 3-6 μηνών αναμονής, για την ωρίμανσή του, πριν να τοποθετηθούν τα συμβατικά εμφυτεύματα (Ferrara και Stella, 2004, Galan-Gil και συν. 2007, Esposito και Worthington, 2013, Ishak και Abdul Kadir, 2013).
- Η χρήση ζυγωματικού εμφυτεύματος μπορεί να μειώσει τον αριθμό των συνολικών εμφυτευμάτων που απαιτούνται για την προσθετική αποκατάσταση του ασθενούς μειώνοντας το συνολικό κόστος (Chrca - novic και Abreu, 2013, Ishak και Abdul Kadir, 2013).

Ωστόσο τα παραπάνω πλεονεκτήματα δεν συνεπάγονται ότι η τεχνική αυτή στερείται μειονεκτημάτων καθώς:

- Απαιτείται μεγάλη χειρουργική εμπειρία.
- Συνήθως απαιτείται γενική αναισθησία για την εφαρμογή της.
- Σε περίπτωση εμφάνισης επιπλοκών το ζυγωματικό εμφύτευμα είναι δύσκολο να αφαιρεθεί.
- Η κεφαλή του εμφυτεύματος μπορεί να βρίσκεται σε έντονα υπερώια θέση οδηγώντας σε ογκώδη προσθετική αποκατάσταση και δημιουργώντας προβλήματα στη φώνηση και την εφαρμογή στοματικής υγιεινής (Chrcanovic και Abreu, 2013, Esposito και Worthington, 2013, Ishak και Abdul Kadir, 2013, Goiato και συν. 2014, Prithviraj και συν. 2014).

Προεγχειρητική αξιολόγηση - σχέδιο θεραπείας

Πριν την επέμβαση τοποθέτησης ζυγωματικού εμφυτεύματος θα πρέπει να προηγηθεί λεπτομερής κλινική εξέταση τόσο των σκληρών και των μαλακών ιστών της περιοχής όσο και των ιγμορείων καθώς και πλήρης ακτινογραφικός έλεγχος (πανοραμική, ενδοστοματικές ακτινογραφίες και αξονική τομογραφία). Η αξονική τομογραφία είναι πολύ σημαντική για την αξιολόγηση της ποσότητας του οστού στην περιοχή της φατνιακής ακρολοφίας και του ζυγωματικού σε οριζόντια και κάθετη διεύθυνση καθώς επίσης και για την αξιολόγηση της κατάστασης του ιγμορείου και θεραπεία τυχόν παθολογικών καταστάσεων πριν την τοποθέτηση των εμφυτευμάτων (Galan-Gil και συν. 2007, Sudhakar και συν. 2011, Aparicio και συν. 2014a, Prithviraj και συν. 2014).

Εξάλλου με την αξονική τομογραφία μπορεί να αξιολογηθούν και οι διαστάσεις του οστού στην πρόσθια περιοχή της άνω γνάθου καθώς σύμφωνα με την συνήθη τεχνική το κάθε ζυγωματικό εμφύτευμα από κάθε πλευρά θα πρέπει να συνδυάζεται με 1 ή συνήθως 2 συμβατικά εμφυτεύματα σε πιο πρόσθια θέση. Το προτεινόμενο σχέδιο θεραπείας σε νωδό ασθενή με ατροφία των οπισθίων περιοχών άνω γνάθου και επαρκές οστούν στην πρόσθια περιοχή περιλαμβάνει 2 ζυγωματικά εμφυτεύματα (ένα σε κάθε πλευρά) και συνολικά 4 συμβατικά εμφυτεύματα μπροστά. Σε περίπτωση μερικής νωδότητας από την μια πλευρά τοποθετείται ένα ζυγωματικό με 2 συμβατικά εμφυτεύματα ενώ τέλος σε περιπτώσεις ολικά νωδής και έντονα ατροφικής άνω γνάθου όπου δεν υπάρχει επαρκής ποσότητα οστού ούτε στην

However, the above advantages do not mean that this technique is deprived of disadvantages as:

- It is clinically demanding - requires experience from the surgeon.
- It is usually carried out under general anesthesia.
- In case of complications, it is rather difficult to remove zygomatic implants.
- The emergence of implant head in palatal region results in an excess bulk of prosthesis causing difficulties to articulate and to perform oral hygiene (Chrcanovic and Abreu, 2013, Esposito and Worthington, 2013, Ishak and Abdul Kadir, 2013, Goiato et al. 2014, Prithviraj et al. 2014).

Presurgical evaluation - treatment plan

Prior to surgery, a thorough clinical examination not only of the hard and soft tissues of the maxilla but also of the sinuses is obligatory. Once the clinical examination is complete, radiographic examination allows for further appropriate treatment planning of the zygomatic implant and may include OPG, intraoral radiographs, lateral cephalogram and CT. CT is very important for the evaluation of the residual alveolar bone's volume and the condition of zygoma in all dimensions as well as for the evaluation of the sinuses. Presurgical clinical and radiographic evaluation as well as treatment of possible pathologies of sinuses prior to the implant placement is of paramount importance for the success (Galan-Gil et al. 2007, Sudhakar et al. 2011, Aparicio et al. 2014a, Prithviraj et al. 2014). As far as the treatment plan is concerned, CT can be used to determine the amount of bone in the anterior maxilla because according to the standard protocol every zygomatic implant on each side has to be connected, through the restoration, with 1 or commonly 2 conventional implants in a more mesial position. Therefore, a completely edentulous patient with adequate bone in anterior maxilla and bilateral lack of bone in posterior maxilla is treated with four conventional implants in the anterior maxilla plus one zygomatic implant on each premolar/molar side. In cases of partially edentulous patients on one side, one zygomatic implant with two conventional implants can be used whereas in cases of complete edentulism with extremely atrophic maxilla and insufficient bone volume even in the anterior area, 4 zygomatic implants have been used (2 on each side) (Ferrara and Stella, 2004, Stievenart and Malevez, 2010, Esposito and Worthington, 2013, Aparicio et al. 2014a, Prithviraj et al. 2014).

Surgical technique

According to the original protocol, surgery is carried out under general anaesthesia with nasal intubation. Afterwards, local anesthetic was infiltrated with injections of lidocaine with epinephrine (1:50.000) to block the superior alveolar nerves (posterior, middle and anterior) and the palatal nerves (posterior and nasopalatal). Epineph-

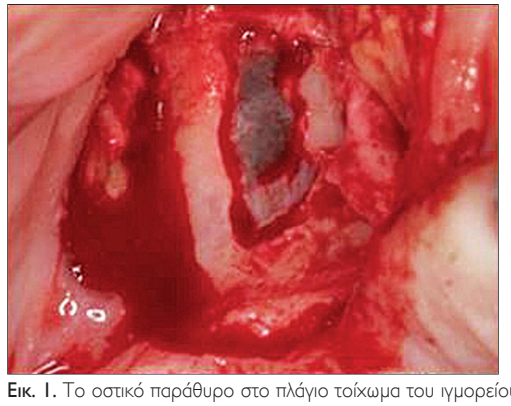

Εικ. 1. Το οστικό παράθυρο στο πλάγιο τοίχωμα του ιγμορείου.
Fig. 1. The bone window on the lateral wall of the sinus.

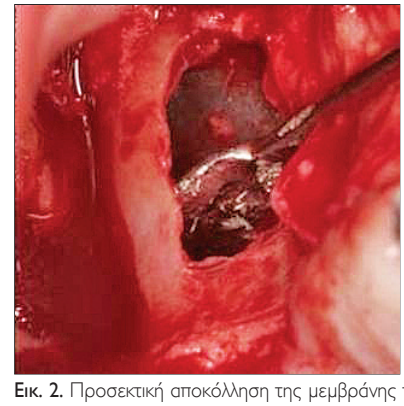

Εικ. 2. Προσεκτική αποκόλληση της μεμβράνης του ιγμορείου.
Fig. 2. Careful dissection of the sinus membrane.

πρόσθια περιοχή έχει εφαρμοστεί η τοποθέτηση 4 ζυγωματικών εμφυτευμάτων (2 σε κάθε πλευρά) (Ferrara και Stella, 2004, Stievenart και Malevez, 2010, Esposito και Worthington, 2013, Aparicio και συν. 2014a, Prithviraj και συν. 2014).

Χειρουργική τεχνική

Η χειρουργική επέμβαση για την τοποθέτηση του ζυγωματικού εμφυτεύματος σύμφωνα με το κλασσικό πρωτόκολλο τελείται υπό γενική αναισθησία με ρινική διασωλήνωση. Εκτελείται τοπική αναισθησία με λιδοκαΐνη και επινεφρίνη (1:100.000) στα οπίσθια και πρόσθια άνω φατνιακά και στο μείζον υπερώιο και ρινοϋπερώιο νεύρο. Πρόσφατα έχει προταθεί και η τέλεση της επέμβασης με τη χορήγηση τοπικής αναισθησίας και ενσυνείδητη καταστολή όταν η επέμβαση αναμένεται να κρατήσει λιγότερο από 1,5 ώρα (Sudhakar και συν. 2011, Aparicio και συν. 2014a).

Ενώ παλαιότερα χρησιμοποιείτο μια τομή τύπου Le Fort I (πρωτόκολλο Branemark), σήμερα συνήθως χρησιμοποιείται μια τομή στην κορυφή της φατνιακής ακρολοφίας (ή 10 mm προς την υπερώια πλευρά) και κάθετες απελευθερωτικές τομές αμφοτερόπλευρα στο οπίσθιο όριο της ζυγωματικής αντηρίδας που βρίσκεται στην οπίσθια περιοχή της αρχικής τομής. Σκοπός της διαδικασίας αυτής είναι η αποκάλυψη της πλάγιας επιφάνειας της άνω γνάθου μέχρι το ζυγωματικό οστό. Ακολουθεί αναπέταση του βλεννογονοπεριοστικού κρημνού αποκαλύπτοντας τη φατνιακή ακρολοφία, το πλάγιο τοίχωμα του ιγμορείου και την περιοχή του ζυγωματικού συμπλέγματος. Ένα κατάλληλο άγκιστρο ή εργαλείο χρησιμοποιείται για την συγκράτηση του κρημνού διευκολύνοντας την ορατότητα και προστατεύοντας τους μαλακούς ιστούς. Πρέπει να υπάρχει επαρκής ορατότητα της πρόσθιας επιφάνειας του σώματος του ζυγωματικού οστού μέχρι και το έξω πλάγιο όριο του οφθαλμικού κόγχου ώστε να αποφευχθεί ο τραυματισμός της οφθαλμικής περιοχής. Επίσης για την διευκόλυνση του προσανατολισμού εντοπίζεται και το υποκόγχιο τρήμα. Η περιοχή εισόδου του τρυπάνου είναι συνήθως η περιοχή του 2ου προγομφίου/1ου γομφίου υπερώια. Πριν

rine contributed in regional haemostasis. Recently, the protocol has been simplified with the use of local anesthesia and oral sedation. This procedure is recommended if the surgeon is experienced and the procedure is expected to last for <1.5 h. However, for better comfort of the patient, the routine procedure is commonly performed under general anesthesia (Sudhakar et al. 2011, Aparicio et al. 2014a).

Even though a vestibular Le Fort I incision has been used in the past (Branemark's protocol), a mid-crestal incision (or 10 mm palatally to the crest) and vertical releasing incisions along the posterior part of the infra-zygomatic crest bilaterally, are currently used. The purpose of this procedure is to expose the lateral surface of the maxilla up to the zygoma. Subsequently, a mucoperiosteal flap is raised, exposing the central/posterior part of the zygomatic complex, the lateral wall of the maxillary sinus and the alveolar crest. A retractor is positioned for visibility and to protect the soft tissues. The anterior border of the zygomatic arch and the lateral orbital border are always identified, as interference with the orbita must be avoided. The location of the infraorbital foramen is also identified for anatomic orientation. The starting drilling point at the crest is usually the second premolar/first molar region. First, a bone window with a size of 10 x 5 mm is made on the lateral wall of the sinus (Branemark's protocol) following the desired path of the zygomatic implant from the sinus floor to the top of the sinus cavity. The sinus membrane is carefully dissected, freed from the sinus walls and placed in the sinus cavity in order to avoid perforation during drilling (Fig. 1,2). A series of drills is used to penetrate the alveolar process and the zygomatic bone according to the angulation that had been determined during presurgical evaluation and treatment planning. Various techniques have been suggested for the right insertion of zygomatic implants such as fabrication of a surgical drill guide or even stereolithography technology to create an individualized drill guide that is suited to the patient's bone profile. Osteotomy begins with the round bur and followed by twist drills with diameter ranging from 2.9 mm to 3.5 with which the drilling of the

την τοποθέτηση του εμφυτεύματος γίνεται διάνοιξη ενός οστικού παραθύρου διαστάσεων 10 mm x 5 mm στο τοίχωμα του ιγμορείου εκτεινόμενο από το έδαφος μέχρι την οροφή του (πρωτόκολλο Branemark), παράλληλα με την πορεία που θα ακολουθήσει το εμφύτευμα. Η μεμβράνη του ιγμορείου αποκολλάται προσεκτικά από το τοίχωμα του και σπρώχνεται προς την κοιλότητά του ώστε να αποφευχθεί η διάτρηση της κατά τον τρυπανισμό (Εικ. 1, 2). Για την σωστή τοποθέτηση των ζυγωματικών εμφυτευμάτων έχουν προταθεί διάφορες τεχνικές όπως η κατασκευή χειρουργικού νάρθηκα ή ακόμα και κατασκευή νάρθηκα με τη χρήση στερεολιθογραφίας με βάση το σκελετικό προφίλ του ασθενούς. Ο τρυπανισμός του φατνιακού και του ζυγωματικού οστού όπως έχει καθοριστεί από την προεγχειρητική εκτίμηση και το σχεδιασμό της θεραπείας, ξεκινά με μια στρογγύλη εγγλυφίδα και γίνεται με μια σειρά από τρύπανα διαμέτρου από 2,9 mm έως 3,5 mm με το οποίο ολοκληρώνεται ο τρυπανισμός του ζυγωματικού οστού ενώ στο φατνιακό τμήμα του φρεατίου ο τρυπανισμός ολοκληρώνεται με το τρύπανο διαμέτρου 4 mm. Το μήκος του εμφυτεύματος επιλέγεται μετά από μέτρηση με έναν ειδικό μακρύ μετρητή. Η κοχλίωση του εμφυτεύματος γίνεται συνήθως αρχικά με χειρουργικό μοτέρ και στη συνέχεια χειροκίνητα και είναι ιδιαίτερα σημαντικό σε ασθενείς με λεπτή φατνιακή ακρολοφία να μην διευρυνθεί περαιτέρω η είσοδος του φρεατίου που έχει δημιουργηθεί υπερώια (Εικ. 3). Εάν χρειαστεί, οστικά τεμάχια συλλέγονται τοπικά και συμπυκνώνονται γύρω από την κεφαλή του εμφυτεύματος έτσι ώστε να εξαλειφθεί το κενό που μπορεί να έχει δημιουργηθεί μεταξύ εμφυτεύματος και υπερώιου οστού. Τέλος τοποθετείται η βίδα κάλυψης, εφόσον έχει αποφασιστεί να μην γίνει άμεση φόρτιση και ακολουθεί η τοποθέτηση των συμβατικών εμφυτευμάτων στην πρόσθια περιοχή εφόσον αυτό έχει αποφασιστεί στο σχέδιο θεραπείας. Ο κρημνός επαναφέρεται και συρράπτεται ενώ η αποκάλυψη και η τοποθέτηση των κολοβωμάτων επούλωσης γίνεται συνήθως μετά από μια περίοδο επούλωσης 6 μηνών (Εικ. 4) (Vrielinck και συν. 2003, Sudhakar και συν. 2011, Chrcanovic και συν. 2013, Ishak και Abdul Kadir, 2013, Aparicio και συν. 2014a).

Μία διαφοροποιημένη τεχνική έχει προταθεί που εστιάζει στην εξατομικευμένη αξιολόγηση των ανατομικών χαρακτηριστικών κάθε ασθενή. Μία τέτοια ένδειξη έχουν οι ασθενείς με πολύ έντονη κοίλανση στο πρόσθιο τοίχωμα του ιγμορείου, όπου προκειμένου να τοποθετηθεί σωστά το εμφύτευμα σύμφωνα με την κλασσική μέθοδο, προκύπτει έντονα υπερώια θέση της κεφαλής του εμφυτεύματος και εξ αυτού μία ογκώδης προσθετική αποκατάσταση υπερώια που δημιουργεί δυσανεξία στον ασθενή και προβλήματα στην εφαρμογή στοματικής υγιεινής και στη φώνηση. Προκειμένου να αποφευχθεί το πρόβλημα, το αρχικό πρωτόκολλο έχει τροποποιηθεί και το ζυγωματικό εμφύτευμα μπορεί να τοποθετηθεί ακόμα και εκτός του ιγμορείου καθώς η πορεία του καθορίζεται από την ανατομία της περιοχής και δεν ανοίγεται οστικό

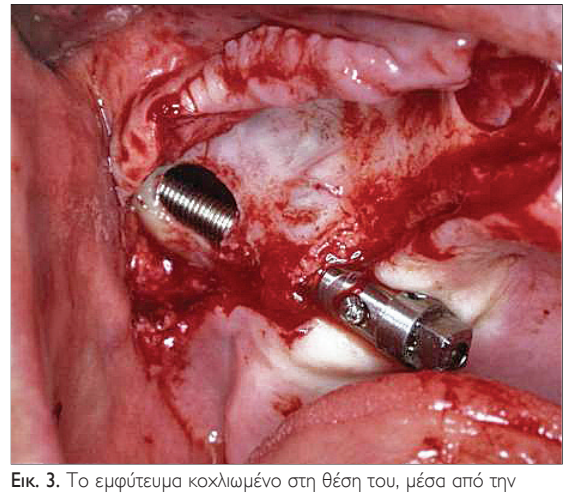

Εικ. 3. Το εμφύτευμα κοχλιωμένο στη θέση του, μέσα από την κοιλότητα του ιγμορείου.
Fig. 3. The implant is placed following an intra-sinus path.

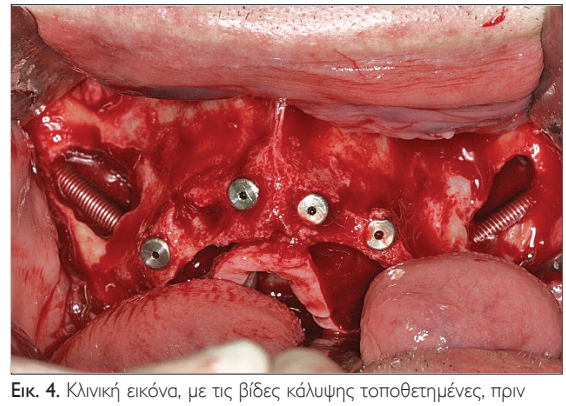

Εικ. 4. Κλινική εικόνα, με τις βίδες κάλυψης τοποθετημένες, πριν από την επαναφορά και συρραφή του κρημνού.
Fig. 4. Clinical photograph, with the cover screws placed, before the closure and suturing of the flap.

zygomatic bone is completed while the alveolar part of the implant osteotomy is completed after the use of a 4 mm twist drill which prepares the crestal bone to its final diameter. The estimated length of the zygomatic implant is selected using a depth gauge. The zygomatic implant is usually placed with the aid of a motor in the beginning and then manually and care should be taken not to enlarge the palatal hole during insertion, which is especially important in patients with thin alveolar/basal bone (Fig. 3). If needed, bone particles harvested locally can be packed around the implant in an effort to diminish an eventual gap between the implant surface and the palatal bone. A cover screw is placed on the implant, if immediate loading has not been chosen, and then the conventional implants are inserted in the anterior maxilla if it has been decided based on the treatment plan. Then the mucoperiosteal flap is closed and sutured. Abutment connection is usually made after a healing period of 6 months (Fig. 4) (Vrielinck et al. 2003, Sudhakar et al. 2011, Chrcanovic et al. 2013, Ishak and Abdul Kadir, 2013, Aparicio et al. 2014a).

Εικ. 5. Η προσθετική αποκατάσταση στο εκμαγείο. Διακρίνεται η υπερώια θέση ανάδυσης των ζυγωματικών εμφυτευμάτων.
Fig. 5. The prosthetic restoration on the cast. The palatal emergence of zygomatic implants is obvious.

παράθυρο στο τοίχωμα του ιγμορείου εξαρχής. Ως εκ τούτου, ανάλογα με τη σχέση που έχει η ζυγωματική αντηρίδα με τη φατνιακή ακρολοφία, που αποτελεί σημείο εισόδου, η πορεία που μπορεί να ακολουθεί το εμφύτευμα ποικίλει, ενώ ως ακραίες θέσεις θεωρούνται αυτές όπου το εμφύτευμα είναι εντελώς μέσα ή εντελώς έξω από το ιγμόρειο (Aparicio και συν. 2014a).

ΣΥΖΗΤΗΣΗ

Ο σχεδιασμός της προσθετικής αποκατάστασης προσαρμόζεται ανάλογα με την τελική θέση του εμφυτεύματος ενώ η κατασκευή της ακολουθεί το συμβατικό πρωτόκολλο και μπορεί να είναι είτε κινητή είτε ακίνητη συνήθως κοχλιούμενη ώστε να μπορεί να αφαιρεθεί εύκολα σε περίπτωση που εμφανιστούν επιπλοκές. Κατά το σχεδιασμό της αποκατάστασης επί ζυγωματικών εμφυτευμάτων θα πρέπει να γίνεται προσπάθεια ώστε να επιτευχθεί επαρκής σταθερότητα και ακρίβεια, να μειωθούν οι καμπτικές τάσεις, να διευκολυνθεί η διατήρηση της αποκατάστασης, να ικανοποιούνται οι λειτουργικές, αισθητικές και φωνητικές απαιτήσεις και τέλος να επιτρέπεται η εφαρμογή στοματικής υγιεινής καθώς η υπερώια ανάδυση του εμφυτεύματος συχνά προκαλεί δυσκολίες στον ασθενή (Εικ. 5) (Galan-Gil και συν. 2007, Sudhakar και συν. 2011, Aparicio και συν. 2014a).
Η πιο συχνή επιπλοκή των ζυγωματικών εμφυτευμάτων είναι η ιγμορίτιδα, η οποία μπορεί να εμφανιστεί και αρκετά χρόνια μετά την τοποθέτηση (Esposito και Worthington, 2013). Από τα βιβλιογραφικά δεδομένα η συχνότητα εμφάνισης ιγμορίτιδας μετά την τοποθέτηση ζυγωματικού εμφυτεύματος είναι 6,6% για το κλασσικό πρωτόκολλο των 2 σταδίων, 2,8% για το πρωτόκολλο της άμεσης φόρτισης και 5,5% και για τα δύο πρωτόκολλα μαζί (εύρος τιμών: 0-26,6%) (Davo και συν. 2013, Aparicio και συν. 2014a, Fernandez και συν. 2014).
Άλλες επιπλοκές της τεχνικής που αναφέρονται είναι: ο σχηματισμός συριγγίου στοματοκολπικής επικοινωνίας, περιοφθαλμικό αιμάτωμα ή οίδημα, τραυματισμός του

However in patients with pronounced buccal concavities on the lateral aspect of the maxillary sinus, the use of the original technique with an intra-sinus path results in excessive palatal emergence of the implant head. This commonly results in a bulky dental bridge at the palatal aspect, which sometimes leads to discomfort and problems with oral hygiene and speech. (Aparicio et al. 2014a).
In order to use an anatomically and more prosthetically driven approach, the original technique has been modified by allowing an extra-sinus path for zygomatic implants. This is a modification of the original zygomatic implant technique that focuses on interindividual anatomic differences. The preparation of the implant site is guided by the anatomy of the area, and no initial window is opened at the lateral wall of the maxillary sinus. Thus, depending on the relationship between the zygomatic buttress and the intra-oral starting point of the zygomatic implant, the path of the implant body will vary from being totally intra-sinus to being totally extra-sinus (Aparicio et al. 2014a).

DISCUSSION

Surgery is inextricably connected with the fabrication of the restoration. The prosthetic procedure follows conventional protocol and the restoration can be fixed or removable, usually screw-retained in order to be easily removed in the event of complications. Prosthetic design when utilizing the zygomatic implants should include efforts: to incorporate sufficient rigidity and precision in the restoration, decrease bending moments, facilitate maintenance and fulfill the functional, aesthetic, phonetic and hygiene requirements as the palatal emergence of the zygomatic implant often causes difficulties to the patient (Fig. 5) (Galan-Gil et al. 2007, Sudhakar et al. 2011, Aparicio et al. 2014a).
The main complication which seems to occur with zygomatic implants is sinusitis which may develop several years after their placement (Esposito and Worthington, 2013). From the available data, the incidence of sinusitis is 6.6% for the classic two-stage protocol, 2.8% for immediate function protocols and 5.5% if both protocols are considered together (range 0-26.6%) (Davo et al. 2013, Aparicio et al. 2014a, Fernandez et al. 2014). Other complications of zygomatic implant surgery that have been reported to the literature are: oroantral fistula formation, periorbital hematoma or edema, orbital injury, temporary sensory nerve deficits, moderate nasal bleeding for 1-3 days (epistaxis), lip lacerations, pain, facial edema and intraoral soft tissue problems (gingival inflammation, wound dehiscence). Some of these complications can result in implant failure (Chrcanovic and Abreu, 2013, Esposito and Worthington, 2013, Ishak and Abdul Kadir, 2013, Fernandez et al. 2014, Prithviraj et al. 2014). The success rate obtained by different authors varies between 82% and 100% (Galan-Gil et al. 2007). A review of 32 studies, which presented the clinical out-

οφθαλμικού κόγχου, προσωρινή διαταραχή της αισθητικότητας, επίσταξη για 1-3 μέρες, τραυματισμός του χείλους, πόνος, οίδημα προσώπου και φλεγμονή των μαλακών ιστών γύρω από το εμφύτευμα (φλεγμονή των ούλων, διάσχιση του τραύματος) ενώ δεν αποκλείεται κάποιες από τις παραπάνω επιπλοκές να οδηγήσουν σε απώλεια του εμφυτεύματος (Chrcanovic και Abreu, 2013, Esposito και Worthington, 2013, Ishak και Abdul Kadir, 2013, Fernandez και συν. 2014, Prithviraj και συν. 2014). Τα ποσοστά επιτυχίας που αναφέρονται από διάφορους συγγραφείς κυμαίνονται από 82% έως 100% (Galan-Gil και συν. 2007). Από μια ανασκόπηση 32 μελετών που αφορούσαν τα κλινικά αποτελέσματα των ζυγωματικών εμφυτευμάτων και περιελάμβαναν 1031 ασθενείς και 2131 ζυγωματικά εμφυτεύματα με μια περίοδο παρακολούθησης από 6 μήνες έως 12 χρόνια βρέθηκε ποσοστό επιβίωσης 98,1%. Ωστόσο κάποιες από αυτές τις μελέτες κάλυπταν εν μέρει τις ίδιες ομάδες ασθενών και ως εκ τούτου ο ακριβής αριθμός ασθενών και εμφυτευμάτων είναι αμφισβητήσιμος. Ο συνολικός αριθμός των συμβατικών εμφυτευμάτων που τοποθετήθηκαν στην πρόσθια περιοχή μαζί με τα ζυγωματικά ήταν 3297 και είχαν ποσοστό επιβίωσης 95,9% (Aparicio και συν. 2014a).

Από την συστηματική ανασκόπηση 25 μελετών με μέση περίοδο παρακολούθησης 42,2 μήνες και συνολικό αριθμό 1541 ζυγωματικών εμφυτευμάτων οι Goiato και συν. κατέληξαν σε ποσοστό επιβίωσης 97,86% στους 36 μήνες. Ωστόσο υποστηρίζουν ότι ακόμα απαιτούνται περισσότερες μελέτες με μεγαλύτερη περίοδο παρακολούθησης (Goiato και συν. 2014).

Οι Chrcanovic και Abreu (2013) από την ανασκόπηση 42 μελετών, με συνολικό αριθμό 1145 ασθενών και 2402 ζυγωματικών εμφυτευμάτων, αναφέρουν ένα συνολικό ποσοστό επιβίωσης 96,7% με τις περισσότερες αποτυχίες να συμβαίνουν μέσα στους πρώτους 6 μήνες. Οι ερευνητές όμως επισημαίνουν και πάλι την ανάγκη για περισσότερες μελέτες με μεγάλη περίοδο παρακολούθησης και μεγαλύτερο αριθμό εμφυτευμάτων. Στην ανασκόπηση αυτή βρέθηκαν επίσης 12 μελέτες που αξιολογούσαν την χρήση των ζυγωματικών εμφυτευμάτων σε συνδυασμό με την εφαρμογή άμεσης φόρτισής τους και τα υψηλά ποσοστά επιβίωσης που καταγράφηκαν (95,8-100%) συνηγορούν υπέρ της εφαρμογής της άμεσης φόρτισης των ζυγωματικών εμφυτευμάτων. Αυτό πιθανόν αποδίδεται στην προσεκτική επιλογή των ασθενών και στην επίτευξη υψηλής αρχικής σταθερότητας που είναι καθοριστικός παράγοντας για την επιτυχία της άμεσης φόρτισης αλλά και στο γεγονός ότι τα ζυγωματικά εμφυτεύματα συνδέονται με τα συμβατικά δημιουργώντας μια άκαμπτη διατοξική σύνδεση που συμβάλει στην ευνοϊκή κατανομή των συγκλεισιακών δυνάμεων αντισταθμίζοντας τις καμπτικές δυνάμεις. Τα αποτελέσματα αυτά θα πρέπει να αντιμετωπίζονται με προσοχή λόγω της μικρής περιόδου παρακολούθησης σε αυτές τις μελέτες, που είναι λιγότερο από 3 χρόνια (Chrcanovic και Abreu, 2013).

comes of zygomatic implants, included 1031 patients and 2131 zygomatic implants with a follow-up period of 6 months to 12 years and gave an overall survival rate of 98.1%. However, it should be noted that some studies, in part, covered the same patient groups and therefore the precise number of patients and implants is questionable. In comparison, an additional 3297 conventional implants, placed in the anterior region together with the zygomatic implants, had a survival rate of 95.9% (Aparicio et al. 2014a).

From the systematic review of 25 studies with a mean follow-up of 42.2 months and a total of 1541 zygomatic implants Goiato et al. found a survival rate of 97.86% after 36 months. However additional studies with longer follow-up periods, including the number of zygomatic implants inserted and details of the variations in the surgical techniques used and the impact of the maxillary morphology are still required (Goiato et al. 2014).

Chrcanovic and Abreu reviewed 42 studies including 1145 patients and 2402 zygomatic implants and the cumulative success rate (CSR) over a 12-year period was 96.7 %. Most failures were detected at the abutment connection phase (6 months after the surgery of implant placement) or before. The authors conclude that despite the high survival rate observed, more studies with longer follow-up periods, involving adequate number of zygomatic implants, are needed. This study also identified 12 studies which evaluated the use of zygomatic implants applied with immediate function protocols. The high survival rate presented in these studies (95.8-100%) implies that zygomatic implants can be used with immediate function protocols. The reasons for the good results reported may be because of careful patient selection and concern about primary stability. It can also be because that the implants can be placed in an arch form that counteracts bending forces. The critical factor for immediate occlusal loading is initial implant stability. However, these good results in survival of zygomatic implants with the immediate protocol should be examined with caution, since most of these studies performed a follow-up of less than 3 years (Chrcanovic and Abreu, 2013).

Few long-term studies of zygomatic implants have been published and were conducted mainly in institutions such as universities or specialty clinics. Therefore, their long-term outcomes may not be generalized to dental services provided in routine private practice (Aparicio et al. 2014a). However current studies show that the zygomatic implant technique is highly predictable and results in good clinical outcomes (Aparicio et al. 2014a, Aparicio et al. 2014b, Prithviraj et al. 2014, Yates et al. 2014).

It is worth mentioning that despite the high survival rate observed in many studies, there are no randomized controlled clinical trials testing the efficacy of these implants in comparison with the other techniques to treat the at-

Στη βιβλιογραφία αναφέρονται λίγες μελέτες με μακροπρόθεσμα αποτελέσματα, οι οποίες έχουν διεξαχθεί κυρίως από πανεπιστημιακές ή ειδικές κλινικές, οδηγώντας σε επιφυλακτικότητα για την γενίκευση αυτών των αποτελεσμάτων (Aparicio και συν. 2014α). Ωστόσο τα έως τώρα δεδομένα δείχνουν ότι η τοποθέτηση ζυγωματικού εμφυτεύματος είναι μια τεχνική με μεγάλη προβλεψιμότητα και καλά κλινικά αποτελέσματα (Aparicio και συν. 2014α και 2014β, Prithviraj και συν. 2014, Yates και συν. 2014).

Είναι σημαντικό να αναφερθεί ότι παρόλο το μεγάλο αριθμό δημοσιεύσεων που αναφέρουν υψηλά ποσοστά επιβίωσης για τα ζυγωματικά εμφυτεύματα, δεν υπάρχουν τυχαιοποιημένες κλινικές μελέτες που να συγκρίνουν την κλινική αποτελεσματικότητα αυτών με τις άλλες τεχνικές αποκατάστασης των ασθενών με νωδή ατροφική άνω γνάθο όπως η ανύψωση του εδάφους του ιγμορείου και γενικότερα η χρήση μοσχευμάτων (Chrcanovic και Abreu, 2013, Esposito και Worthington, 2013, Aparicio και συν. 2014α).

ΣΥΜΠΕΡΑΣΜΑΤΑ

Στην βιβλιογραφία αναφέρονται υψηλά ποσοστά επιτυχίας για το ζυγωματικό εμφύτευμα. Η τεχνική αυτή προσφέρει σημαντικά πλεονεκτήματα στον ασθενή αλλά απαιτεί εμπειρία από το χειρουργό ώστε να αξιολογήσει όλα τα προεγχειρητικά κλινικά και ακτινογραφικά δεδομένα, να γνωρίζει την ανατομία της περιοχής και τις πιθανές επιπλοκές. Τέλος πρέπει να επισημανθεί η ανάγκη για περισσότερες έρευνες με μεγάλη περίοδο παρακολούθησης αλλά και η έλλειψη τυχαιοποιημένων κλινικών μελετών που να συγκρίνουν το ζυγωματικό εμφύτευμα με τις τεχνικές χρήσης μοσχευμάτων.

rophic maxilla such as sinus augmentation and bone grafting (Chrcanovic and Abreu, 2013, Esposito and Worthington, 2013, Aparicio et al. 2014a).

CONCLUSIONS

Based on the current data, zygomatic implants show high success rates. This technique offers many advantages to the patients, yet requires an experienced surgeon to assess all the clinical and radiographic presurgical data, to know the anatomy of the region and to be aware of possible complications. Concluding, the need for more studies with longer follow-up period and the scarcity of randomized controlled clinical trials comparing zygomatic implant with grafting techniques have to be noted.

ΒΙΒΛΙΟΓΡΑΦΙΑ/REFERENCES

Aparicio C, Manresa C, Francisco K, Claros P, Alandez J, Gonzalez-Martin O, Albrektsson T: Zygomatic implants: indications, techniques and outcomes, and the Zygomatic Success Code. Periodontology 2000 66:41-58, 2014α/a

Aparicio C, Manresa C, Francisco K, Ouazzani W, Claros P, Potau JM, Aparicio A: The long-term use of zygomatic implants: a 10-year clinical and radiographic report. Clin Implant Dent Relat Res. 16(3):447-59, 2014β/b

Aparicio C, Manresa C, Francisco K, Aparicio A, Nunes J, Claros P, Potau JM: Zygomatic Implants Placed Using the Zygomatic Anatomy-Guided Approach versus the Classical Technique: A Proposed System to Report Rhinosinusitis Diagnosis. Clin Implant Dent Relat Res. 16(5):627-642, 2014γ/c

Chrcanovic BR, Abreu MHNG: Survival and complications of zygomatic implants: a systematic review. Oral Maxillofac Surg 17:81-93, 2013

Chrcanovic BR, Pedrosa AR, Custodio ALN: Zygomatic implants: a critical review of the surgical techniques. Oral Maxillofac Surg 17:1-9, 2013

Davo R, Malevez C, Rojas J: Immediate function in the atrophic maxilla using zygoma implants: a preliminary study. J Prosthet Dent 97:44-51, 2007

Davo R, Malevez C, Lopez-Orellana C, Pastor-Bevia F, Rojas J: Sinus reactions to immediately loaded zygoma implants: a clinical and radiological study. Eur J Oral Implantol. 1(1):53-60, 2008

Davo R, Malevez C, Pons O: Immediately loaded zygomatic implants: a 5-year prospective study. Eur J Oral Implantol. 6(1):39-47, 2013

Esposito M,Worthington HV: Interventions for replacing missing teeth: dental implants in zygomatic bone for the rehabilitation of the severely deficient edentulous maxilla. Cochrane Database Syst Rev. 2013 Sep 5;9:CD004151. doi: 10.1002/14651858.CD004151. pub3

Fernandez H, Gomez-Delgado A, Trujillo-Saldarriaga S, Varon-Cardona D, Castro-Nunez J: Zygomatic implants for the management of the severely atrophied maxilla: a retrospective analysis of 244 implants. J Oral Maxillofac Surg 72(5):887-891, 2014

Ferrara ED, Stella JP: Restoration of the Edentulous Maxilla: The Case for the Zygomatic Implants. J Oral Maxillofac Surg 62:1418-1422, 2004

Galan-Gil S, Penarrocha-Diago M, Balaguer-Martínez J, Marti-Bowen E: Rehabilitation of severely resorbed maxillae with zygomatic implants: an update. Med Oral Patol Oral Cir Bucal 12:216-220, 2007

Goiato MC, Pellizzer EP, Moreno A, Gennari-Filho H, dos Santos DM, Santiago Jr. JF, dos Santos EG: Implants in the zygomatic bone for maxillary prosthetic rehabilitation: a systematic review. Int J Oral Maxillofac Surg 43:748-757, 2014

Ishak MI, Abdul Kadir MR: Chapter 2: Treatment Options for Severely Atrophic Maxillae, In: Ishak MI and Abdul Kadir MR: Biomechanics in Dentistry: Evaluation of Different Surgical Approaches to Treat Atrophic Maxilla Patients. Springer 2013, pp. 9-26

Prithviraj DR, Vashisht R, Bhalla HK: From maxilla to zygoma: A review on zygomatic implants. J Dent Implant 4:44-47, 2014

Stievenart M, Malevez C: Rehabilitation of totally atrophied maxilla by means of four zygomatic implants and fixed prosthesis: a 6-40-month follow-up. Int J Oral Maxillofac Surg. 39(4):358-363, 2010

Sudhakar J, Ali SA, Karthikeyan S: Zygomatic Implants-A Review. JIADS 2(2):24-28, 2011

Ugurlu F, Yıldız C, Sener BC, Sertgoz A: Rehabilitation of posterior maxilla with zygomatic and dental implant after tumor resection: a case report. Case Rep Dent. 2013;2013:930345. doi: 10.1155/2013/930345

Vanhemelrijck Y, Daelemans P, Malevez C, Dahm J, Evrard L: Sinus reactions to zygoma implants. Bull Group Int Rech Sci Stomatol Odontol. 50(1):13-14, 2011

Vrielinck L, Politis C, Schepers S, Pauwels M, Naert I: Image-based planning and clinical validation of zygoma and pterygoid implant placement in patients with severe bone atrophy using customized drill guides. Preliminary results from a prospective clinical follow-up study. Int J Oral Maxillofac Surg. 32(1):7-14, 2003

Yates JM, Brook IM, Patel RR, Wragg PF, Atkins SA, El-Awa A, Bakri I, Bolt R: Treatment of the edentulous atrophic maxilla using zygomatic implants: evaluation of survival rates over 5-10 years. Int J Oral Maxillofac Surg 43(2):237-242, 2014

Διεύθυνση επικοινωνίας:
Φώτιος Τζέρμπος
Θηβών 2
115 27, Γουδί, Αθήνα
Τηλ.: 210 746 1316
e-mail: ftzerbos@dent.uoa.gr

Address:
Fotios Tzerbos
2 Thivon Str,
115 27, Goudi, Athens, Greece
Tel: 0030 210 746 1316
e-mail: ftzerbos@dent.uoa.gr

Παχυσαρκία σε ενήλικες και παιδιά Προβληματισμοί στην άσκηση της Στοματικής και Γναθοπροσωπικής Χειρουργικής

Δημήτριος ΒΟΛΑΚΟΣ[1], Νικόλαος ΚΟΛΟΜΒΟΣ[2], Νάντια ΘΕΟΛΟΓΗ-ΛΥΓΙΔΑΚΗ[3]

Κλινική Στοματικής και Γναθοπροσωπικής Χειρουργικής (Διευθυντής: Καθηγητής Ι. Ιατρού), Οδοντιατρική Σχολή, ΕΚΠΑ

Obesity in adults and children Considerations regarding the practice of Oral and Maxillofacial Surgery

Dimitris VOLAKOS, Nikolaos KOLOMVOS, Nadia THEOLOGIE-LYGIDAKIS

Department of Oral and Maxillofacial Surgery (Head: Professor I. Iatrou), Dental School, National and Kapodistrian University of Athens, Greece

Βιβλιογραφική ανασκόπηση
Literature review

ΠΕΡΙΛΗΨΗ: Η παχυσαρκία είναι μία διαρκώς εξαπλούμενη επιδημία σε παγκόσμιο επίπεδο, που προσβάλλει ενήλικες και παιδιά με αυξανόμενο ρυθμό. Οι επιπτώσεις της περιλαμβάνουν ένα ευρύ φάσμα μεταβολών στην φυσιολογία και την ανατομία, οι οποίες αφενός συσχετίζονται με αρκετές συστηματικές καταστάσεις, όπως ο σακχαρώδης διαβήτης, και αφετέρου δημιουργούν ορισμένους προβληματισμούς ως προς την αντιμετώπιση των ασθενών αυτών, όχι μόνο από σωματική αλλά και από ψυχολογική πλευρά. Η παχυσαρκία είναι μία νόσος που αντιμετωπίζεται με διάφορους τρόπους, επεμβατικούς ή μη, όμως ο πιο αποτελεσματικός είναι η πρόληψη. Ο σύγχρονος επαγγελματίας υγείας, εκτός από την ικανότητά του να αντιμετωπίζει επαρκώς την κατηγορία των ασθενών αυτών, καλείται επίσης να διαδραματίσει ουσιαστικό ρόλο στην καταπολέμηση του κοινωνικού στιγματισμού και των διακρίσεων που γίνονται σε βάρος τους.

ΛΕΞΕΙΣ ΚΛΕΙΔΙΑ: παχυσαρκία, ενήλικες, παιδιά, έφηβοι, στοματική και γναθοπροσωπική χειρουργική

SUMMARY: Obesity is a global, constantly spreading epidemic, which affects both children and adults at rising rates. Its impacts include a wide range of anatomical and physiological changes, which first are correlated to numerous systematic conditions, like diabetes mellitus, and on the other hand rise certain issues regarding coping with these patients, not only from a physical but also psychological aspect. Obesity is a disease that can be treated in many ways, invasive or not, however prevention is the most efficient of them. The contemporary health professionals, apart from their skills in treating these patients successfully, are also asked to play an important role in fighting social stigmatization and discriminations against them.

KEY WORDS: obesity, adults, children, adolescents, oral and maxillofacial surgery

[1]*Οδοντίατρος*
[2]*Λέκτορας Κλινικής ΣΓΠΧ*
[3]*Επίκουρη Καθηγήτρια ΣΓΠΧ*

Παρελήφθη: 8/6/2015 - Έγινε δεκτή: 16/10/2015

Paper received: 8/6/2015 - Accepted: 16/10/2015

ΕΙΣΑΓΩΓΗ

Ορισμοί - Μέθοδοι Καταγραφής

Ως παχυσαρκία περιγράφεται η κατάσταση, κατά την οποία υπάρχει υπερβολική συσσώρευση λίπους στον οργανισμό, σε βαθμό που μπορεί να θέσει σε κίνδυνο την υγεία του ατόμου (Lyznicki και συν. 2001). Επίσης, ως παχυσαρκία έχει οριστεί η κατάσταση όπου το βάρος του ατόμου υπερβαίνει κατά 20% ή περισσότερο το ιδανικό σωματικό βάρος και ως νοσογόνος παχυσαρκία η κατάσταση όπου το βάρος του ατόμου είναι τουλάχιστον διπλάσιο του ιδανικού σωματικού βάρους ή το ξεπερνά κατά τουλάχιστον 45 kg (Rogers και συν. 1993). Το ιδανικό σωματικό βάρος (ΙΣΒ) υπολογίζεται ως εξής (Casati και Putzu, 2005):

1. $ΙΣΒ_{(άνδρες)}$ = 49,9 kg + 0,89 kg/cm, για ύψος πάνω από 152,4 cm
2. $ΙΣΒ_{(γυναίκες)}$ = 45,4 kg + 0,89 kg/cm, για ύψος πάνω από 152,4 cm

Η αιτιοπαθογένεια της παχυσαρκίας είναι πολυπαραγοντική, καθώς εμπλέκονται γενετικές, μεταβολικές, βιοχημικές, κοινωνικές, πολιτισμικές, οικονομικές και ψυχολογικές παράμετροι.

Οι τεχνικές μέτρησης του σωματικού λίπους είναι αρκετές και χωρίζονται σε δύο βασικές κατηγορίες (Lobstein και συν. 2004): τις άμεσες και τις έμμεσες (Πίνακας 1). Οι άμεσες αφορούν κυρίως σε απεικονιστικές μεθόδους, όπως μαγνητική/αξονική τομογραφία, ενώ στις έμμεσες ανήκουν ανθρωπομετρικοί δείκτες, όπως ο δείκτης μάζας σώματος (ΔΜΣ), που χρησιμοποιούνται για το σχετικό προσδιορισμό της λιπώδους εναπόθεσης. Οι έμμεσοι δείκτες εμφανίζουν σχετική ακρίβεια, η οποία εξαρτάται από την ικανότητα αυτού που πραγματοποιεί τη μέτρηση και η σύγκριση για τον έλεγχο της αξιοπιστίας τους γίνεται με τα αποτελέσματα των άμεσων τεχνικών.

ΔΕΙΚΤΗΣ ΜΑΖΑΣ ΣΩΜΑΤΟΣ (ΔΜΣ)

Ο υπολογισμός του δείκτη μάζας σώματος (ΔΜΣ) είναι η πιο διαδεδομένη και εύχρηστη μέθοδος για τη μέτρηση του επιπέδου της παχυσαρκίας. Υπολογίζεται διαιρώντας το σωματικό βάρος (σε χιλιόγραμμα) με το τετράγωνο του ύψους (σε μέτρα) και έχει ως μονάδα το kg/m^2. Με βάση το δείκτη αυτό (WHO, 2000), οι ενήλικες κατηγοριοποιούνται σε ελλιποβαρείς, φυσιολογικούς, υπέρβαρους και παχύσαρκους (Πίνακας 2).

Με τις φυσιολογικές τιμές του ΔΜΣ να κυμαίνονται από 18,5 έως 29,5 kg/m^2, εννοείται ότι όσο υψηλότερος είναι ο ΔΜΣ τόσο μεγαλύτερος είναι και ο κίνδυνος εμφάνισης επιπρόσθετων προβλημάτων υγείας. Εκτιμάται ότι σε τιμές άνω των 30 kg/m^2 αυξάνεται ο κίνδυνος θανάτου από οποιοδήποτε αίτιο από 50% -150% (DeJong, 2001). Παρά τη χρησιμότητά του, ο ΔΜΣ έχει ορισμένα εγγενή μειονεκτήματα, όπως ότι δε λαμβάνεται υπόψιν η κατανομή του λίπους στο σώμα, δε γίνεται διαχωρισμός μεταξύ λι-

INTRODUCTION

Definitions - Calculation Methods

Obesity is described as the state, during which there is an excessive accumulation of fat in the human body, to such an extent, that it can possibly jeopardize a person's health (Lyznicki et al. 2001). Additionally, obesity has been defined as the state, in which a person's weight ex-

Πίνακας 1
Τεχνικές μέτρησης του σωματικού λίπους

Άμεσες τεχνικές	Έμμεσες τεχνικές
Υποβρύχια ζύγιση (υδροπυκνομετρία)	Δείκτης μάζας σώματος (ΔΜΣ)
Μαγνητική τομογραφία	
Αξονική τομογραφία	Περιφέρεια της μέσης
Πληθυσμογραφία μετατόπισης αέρα	
Οστική πυκνομετρία-Μέθοδος DEXA	Λόγος περιφέρειας μέσης/γοφών
Ανάλυση βιοηλεκτρικής αντίστασης (BIA)	Πάχος της δερματικής πτυχής

Table 1
Calculation methods of body fat

Direct Techniques	Indirect Techniques
Underwater weighing (hydro-densiometry)	Body Mass Index (BMI)
Magnetic Resonance Imaging (MRI)	
Computed Tomography (CT)	Waist circumference
Air displacement plethysmography	
Dual Energy X-ray Absorptiometry (DEXA)	Waist-to-hip ratio (WHR)
Bioelectrical Impedance Analysis (BIA)	Skin-fold thickness

Πίνακας 2
Κατηγοριοποιήσεις ενηλίκων με βάση το ΔΜΣ

ΔΜΣ	Κατάσταση
< 18,5 kg/m^2	ελλιποβαρής
18,5 kg/m^2 ≤ ΔΜΣ ≤ 24,9 kg/m^2	φυσιολογικός
25.0 kg/m^2 ≤ ΔΜΣ ≤ 29,9 kg/m^2	υπέρβαρος
30.0 kg/m^2 ≤ ΔΜΣ ≤ 34,9 kg/m^2	παχύσαρκος κλάσης I
35.0 kg/m^2 ≤ ΔΜΣ ≤ 39,9 kg/m^2	παχύσαρκος κλάσης II
≥ 40,0 kg/m^2	παχύσαρκος κλάσης III

Table 2
Categorizing adults according to BMI

BMI	State
< 18.5 kg/m^2	underweight
18.5 kg/m^2 ≤ BMI ≤ 24.9 kg/m^2	normal
25.0 kg/m^2 ≤ BMI ≤ 29.9 kg/m^2	overweight
30.0 kg/m^2 ≤ BMI ≤ 34.9 kg/m^2	class I obesity
35.0 kg/m^2 ≤ BMI ≤ 39.9 kg/m^2	class II obesity
≥ 40.0 kg/m^2	class III obesity

πώδους και μη λιπώδους σωματικής μάζας και υπάρχει άμεση εξάρτηση από το ύψος. Η συναξιολόγηση του ΔΜΣ και της περιφέρειας της μέσης αποτελεί καλύτερο προγνωστικό δείκτη για νοσηρότητες, που σχετίζονται με την παχυσαρκία. Ασθενείς των οποίων ο ΔΜΣ βρίσκεται στο φάσμα μεταξύ 25 και 34,9 kg/m^2 βρίσκονται σε μεγαλύτερο κίνδυνο για την εμφάνιση νοσηροτήτων, όταν η περιφέρεια μέσης είναι μεγαλύτερη από 102 cm στους άνδρες και 89 cm στις γυναίκες, λόγω αυξημένης συσσώρευσης ενδοκοιλιακού λίπους (Rosenbaum και συν. 1997, Formiguera και Canton, 2004).

Στα παιδιά η βασική διαφοροποίηση ως προς τη χρήση του ΔΜΣ σχετίζεται με το φύλο και την ηλικία. Οι μεταβολές του ΔΜΣ με την ηλικία είναι ουσιαστικές (Roland-Cachera και συν. 1982, Cole και συν. 1995). Ο δείκτης συνήθως αυξάνεται κατά τους πρώτους μήνες της ζωής, μειώνεται από το πρώτο έτος και μετά και ξαναποκτά ανοδική πορεία γύρω στο 6ο έτος. Κατά τη γέννηση ο μέσος όρος ΔΜΣ είναι 13 kg/m^2, ανέρχεται σε 17 kg/m^2 κατά το 1ο έτος, μειώνεται σε 15,5 kg/m^2 στην ηλικία των 6 και φτάνει τα 21 kg/m^2 στην ηλικία των 20 ετών. Επομένως, για τον ορθό χαρακτηρισμό της κατάστασης βάρους ενός παιδιού ή εφήβου ανάλογα με το ΔΜΣ απαιτούνται ειδικά διαγράμματα ΔΜΣ ανάλογα με το φύλο και την ηλικία, βασισμένα σε δημογραφικά στοιχεία, αντιπροσωπευτικά για τον πληθυσμό μιας περιοχής. Για τον λόγο αυτό, τα ειδικά διαγράμματα ΔΜΣ, που χρησιμοποιούνται σε Ευρώπη και Ηνωμένες Πολιτείες χρησιμοποιούν ως σημεία αναφοράς για την αναγνώριση του υπέρβαρου και παχύσαρκου παιδιού διαφορετικά εκατοστημόρια (Poskitt, 1995, Barlow και Dietz, 1998).

ΕΠΙΔΗΜΙΟΛΟΓΙΚΑ ΣΤΟΙΧΕΙΑ

Η παχυσαρκία αποτελεί ένα παγκόσμιο πρόβλημα υγείας με αυξητικές τάσεις, καθώς ο επιπολασμός της νόσου έχει σχεδόν διπλασιαστεί από το 1980, σύμφωνα με τον Παγκόσμιο Οργανισμό Υγείας, ενώ επιπρόσθετα επιδημιολογικά δεδομένα αναφέρουν ότι 1,4 δισεκατομμύρια ενηλίκων (από 20 ετών και πάνω) ήταν υπέρβαροι το 2008, ενώ από αυτούς πάνω από 200 εκατομμύρια άνδρες και σχεδόν 300 εκατομμύρια γυναίκες ήταν παχύσαρκοι. Δηλαδή, το 2008, το 35% των ενηλίκων ήταν υπέρβαροι και το 11% παχύσαρκοι (WHO, 2015a), σε παγκόσμιο επίπεδο. Σύμφωνα με άλλες εκτιμήσεις για το ίδιο έτος, στην Ευρώπη πάνω από το 50% ανδρών και γυναικών ήταν υπέρβαροι, με το 23% των γυναικών και το 20% των ανδρών να ανήκουν στην κατηγορία των παχύσαρκων, ενώ σύμφωνα με τις τελευταίες εκτιμήσεις για τις χώρες τις Ευρωπαϊκής Ένωσης η υπέρβαρη κατάσταση προσβάλλει το 30%-70% των ενηλίκων και η παχυσαρκία το 10%-30% (WHO, 2015b). Η εκτίμηση για το 2030 είναι ότι το 39% του παγκόσμιου πληθυσμού, ήτοι 3.5 δισεκατομμύρια άνθρωποι, θα είναι υπέρβαροι ή παχύσαρκοι (Kelly και συν. 2008). Στην Ελλάδα, σε αντίστοιχη επιδημιολογική έρευνα του 2006, οι υπέρβαροι

ceeds by 20% or more the ideal body weight (IBW), and morbid obesity as the state, in which a person's weight is at least twice the IBW or exceeds it by at least 45 kg (Rogers et al. 1993). The ideal body weight (IBW) is calculated as follows (Casati and Putzu, 2005):

1. IBW$_{(men)}$ = 49.9 kg + 0.89 kg/cm, with height above 152.4 cm
2. IBW$_{(women)}$ = 45.4 kg + 0.89 kg/cm, with height above 152.4 cm

The pathogenesis of the phenomenon is multifactorial, as it involves genetic, metabolic, biochemical, social, cultural, economic and psychological parameters.

The methods of calculating body fat are numerous and they are divided into two main categories (Lobstein et al. 2004): the direct and the indirect ones (Table 1). The direct methods mostly comprise of imaging techniques, such as magnetic resonance imaging (MRI) and computerized tomography (CT), while the indirect include anthropometric measuring techniques, such as the body mass index (BMI), which are used for the relative assessment of adiposity. The accuracy achieved with indirect methods is relative to the ability of the test performer. Thus, their results are compared to those of direct methods, in order to evaluate their validity.

BODY MASS INDEX (BMI)

Assessing the BMI is the most widespread and useful method for counting the levels of obesity. It is calculated by dividing the body weight (in kilograms) to the squared height (in meters) and its metric unit is kg/m^2. Based on this index (WHO, 2000), adults are categorized as underweight, normal, overweight and obese (Table 2). As the BMI levels increase, so does the danger of developing additional health problems: it is estimated that a body mass index above 30 kg/m^2 results in a rise at the risk of death by any cause by 50% to 150% (De Jong, 2001). Despite its usefulness, BMI has some inherent drawbacks, like the fact that it does not take into account the distribution of fat across the body. Moreover, there is no distinguishing between fat and lean body mass and it is directly depended on height. The co-assessment of both BMI and waist circumference is a better prognostic index for comorbidities, which are related to obesity. Patients, whose BMI is in the range of 25 to 34.9 kg/m^2, are in a higher danger of developing comorbidities, when the waist circumference is greater than 102 cm for men and 89 cm for women, due to increased accumulation of abdominal fat (Rosenbaum et al. 1997, Formiguera and Canton, 2004).

In children, the main alteration in the use of BMI is that it differs substantially, depending on gender and age. The changes of BMI following age are significant (Roland-Cachera et al. 1982, Cole et al. 1995): it usually rises during the first months of life, decreases after the first year, then starts increasing again around the sixth year. The

αποτελούσαν το 35,2% του πληθυσμού (41,1% στους άνδρες και 29,9% στις γυναίκες), ενώ οι παχύσαρκοι το 22,5% (26% στους άνδρες και 18,2% στις γυναίκες) (Kapantais και συν. 2006).

Σε ό,τι αφορά στα παιδιά, οι στατιστικές δείχνουν επίσης ανοδική τάση του φαινομένου, με τη συχνότητα της παχυσαρκίας να ανεβαίνει από το 4,2% που ήταν το 1990 στο 6,7% το 2010 και να υπολογίζεται σε 9,1% για το 2020 (DeOnis και συν. 2010). 42 εκατομμύρια παιδιά κάτω από την ηλικία των 5 ετών ήταν υπέρβαρα ή παχύσαρκα για το 2013 (WHO, 2015a), ενώ για την Ευρώπη ο Π.Ο.Υ., με δελτίο τύπου σε Αθήνα και Κοπεγχάγη το Φεβρουάριο του 2014, παραθέτει τα ακόλουθα στοιχεία: το 27% των 13χρονων και το 33% των 11χρονων παιδιών ήταν υπέρβαρα, με την Ελλάδα να κατέχει την πρώτη θέση στους υπέρβαρους 11χρονους με ποσοστό 33% και να ακολουθεί η Πορτογαλία (32%), ενώ στις τελευταίες θέσεις βρίσκονταν η Ολλανδία (13%) και η Ελβετία (11%). Την πρώτη επίσης θέση κατέχει η Ελλάδα στους υπέρβαρους 13χρονους στην Ευρωπαϊκή Ένωση για το 2009-2010 (WHO, 2014). Αναφορικά με την εξέλιξη της παιδικής παχυσαρκίας, ο Π.Ο.Υ. εκτιμά ότι το 60% των παιδιών που είναι υπέρβαρα πριν από την εφηβεία, θα παραμείνουν υπέρβαρα και στην αρχή της ενήλικης ζωής τους (WHO, 2015a).

ΕΠΙΠΤΩΣΕΙΣ ΚΑΙ ΜΕΤΑΒΟΛΕΣ ΣΧΕΤΙΖΟΜΕΝΕΣ ΜΕ ΤΗΝ ΠΑΧΥΣΑΡΚΙΑ

Η παχυσαρκία επηρεάζει ένα ευρύ φάσμα φυσιολογικών παραμέτρων και έχει συσχετιστεί με καρδιαγγειακή νόσο, σακχαρώδη διαβήτη τύπου 2, σύνδρομο αναπνευστικής δυσλειτουργίας κατά τον ύπνο, εγκεφαλικό επεισόδιο, κάποιους τύπους καρκίνου (μήτρας, στήθους, προστάτη), νόσο της χοληδόχου κύστης, ακόμη και αιφνίδιο θάνατο (Kral, 1985, Collazo-Clavell, 1999). Οι παχύσαρκοι παρουσιάζουν μείωση στο προσδόκιμο ζωής από 5 μέχρι 20 χρόνια, ανάλογα με το φύλο, την ηλικία και την εθνικότητα (Fontaine και συν. 2003). Επιπλέον, ένα παχύσαρκο άτομο κλάσης III (Πίνακας 2) εμφανίζει 7πλάσιο κίνδυνο για διαβήτη τύπου 2, 6πλάσιο για υπέρταση, 4πλάσιο για οστεοπάθειες και 3πλάσιο για καρκίνο όπως και για άσθμα, σε σύγκριση με ένα άτομο φυσιολογικού βάρους (Mokdad και συν. 2003).

Τα καρδιαγγειακά νοσήματα αποτελούν κυρίαρχη έκφανση της νοσηρότητας και θνησιμότητας λόγω της παχυσαρκίας και εκδηλώνονται ως ισχαιμική καρδιακή νόσος, υπέρταση ή καρδιακή ανεπάρκεια (Adams και Murphy, 2000). Περίπου το 50% με 60% των παχύσαρκων ασθενών έχουν ήπια έως μέτρια υπέρταση και το 5% με 10% έχουν σοβαρή υπέρταση (Alpert και Hashimi, 1993), ενώ έχει δειχθεί ότι ο ΔΜΣ και η αρτηριακή πίεση εμφανίζουν θετική γραμμική συσχέτιση (Diaz, 2002). Επιπλέον, η παχυσαρκία προκαλεί αύξηση του κυκλοφορούντος όγκου αίματος και αύξηση της καρδιακής παροχής, καταλήγον-

average BMI after birth is 13 kg/m^2, rises up to 17 kg/m^2 during the first year of life, decreases to 15.5 kg/m^2 at the age of 6 and increases up to 21 kg/m^2 by the age of 20. As a result, the characterization of the weight status regarding children and adolescents, demands the utilization of special BMI nomograms based on gender and age, according to demographic data, representative of a region's population. For example, the special BMI nomograms in Europe and United States use as cut-off points for the recognition of overweight and obese children different percentiles of the nomogram (Poskitt, 1995, Barlow and Dietz, 1998).

EPIDEMIOLOGICAL DATA

Obesity is a global health problem with increasing rates, as its prevalence has nearly doubled since 1980 according to WHO, while additional epidemiological data report that, in 2008, 1.4 billion adults (above 20 years old) were overweight, of whom more than 200 million men and almost 300 million women were obese. In other words, in 2008, 35% of adults were overweight and 11% obese on a global scale (WHO, 2015a). According to other estimates for the same year, in Europe over 50% of men and women were overweight, with 23% of the women and 20% of the men being obese, while the latest estimates for the countries of European Union show that overweight state affects 30%-70% of adults and obesity 10%-30% (WHO, 2015b). The projection of some authors for 2030 is that 39% of global population (or 3.5 billion people) will be overweight or obese (Kelly et al. 2008). In Greece, an epidemiological study of 2006 shows that 35.2% of the population were overweight (41.1% of men and 29.9% of women) and 22.5% of the population were obese (26% of men and 18.2% of women) (Kapantais et al. 2006).

As far as children are concerned, statistics also demonstrate a rising tendency of the phenomenon, with the prevalence of obesity increasing from 4.2% in 1990 to 6.7% in 2010 and its projection for 2020 reaching 9.1% (De Onis et al. 2010). 42 million children below the age of 5 were overweight or obese in 2013 (WHO, 2015a), while about Europe the World Health Organization, with a press paper released in Athens and Copenhagen in February 2014, reports the following: 27% of 13 year-old and 33% of 11 year-old children were overweight, with Greece possessing the first place in 11 year-old overweight children by 33%, Portugal following by 32%, while the last places belonged to Holland (13%) and Switzerland (11%). Greece also held the first place in overweight 13 year-olds in the European Union in 2009-2010 (WHO, 2014). Regarding the evolution of childhood obesity, WHO estimates that 60% of children, who are overweight before adolescence, will remain overweight at the beggining of adulthood (WHO, 2015a).

τας κλινικά σε καρδιακή ανεπάρκεια (Messerli, 1982) αλλά και κοιλιακές αρρυθμίες (Lavie και συν. 1992). Η ορθή καταμέτρηση της αρτηριακής πίεσης στους συγκεκριμένους ασθενείς είναι προβληματική καθώς το εύρος της περιχειρίδας του πιεσόμετρου πρέπει να είναι μεγαλύτερο κατά 1/3 της περιφέρειας του χεριού. Ακατάλληλες-στενές περιχειρίδες για τις διαστάσεις του ασθενή, οδηγούν σε λανθασμένες μετρήσεις υψηλότερης από ότι στην πραγματικότητα συστολικής πίεσης, ενώ σε κάποιες περιπτώσεις μπορεί να απαιτηθεί ενδοαγγειακή παρακολούθηση της πίεσης (Buckley, 1990).

Η λειτουργία του αναπνευστικού συστήματος και ο αερισμός των πνευμόνων επηρεάζονται επίσης. Οι παχύσαρκοι ασθενείς εμφανίζουν παρατεταμένες περιόδους υποξαιμίας (Synder, 1998) μέσω διάφορων μηχανισμών: αυξημένες ανά λεπτό απαιτήσεις αερισμού σε κατάσταση ηρεμίας (λόγω των αυξημένων μεταβολικών αναγκών της επιπλέον σωματικής μάζας), αυξημένο έργο και ενεργειακό κόστος της αναπνοής, αλλαγές στον όγκο αέρα των πνευμόνων (Rogers και συν. 1993). Η λειτουργική υπολειπόμενη χωρητικότητα, που εκφράζει τον όγκο αέρα που απομένει στους πνεύμονες μετά από φυσιολογική εκπνοή, μειώνεται ως αποτέλεσμα της πίεσης που ασκούν οι κοιλιακές εναποθέσεις λίπους στο διάφραγμα, σε συνδυασμό με το βάρος των θωρακικών τοιχωμάτων, με την κατάσταση να επιδεινώνεται στην ύπτια θέση (Petterson, 1997). Επιπλέον, μείωση παρατηρείται στη ζωτική χωρητικότητα και στην ολική χωρητικότητα των πνευμόνων, οι οποίες μειώνονται εκθετικά με την αύξηση του ΔΜΣ (Biring και συν. 1999). Η λιπώδης διήθηση των αναπνευστικών μυών, το κάπνισμα ή το άσθμα μπορούν να υποβαθμίσουν περαιτέρω τη λειτουργία του αερισμού (Stoelting και Miller, 2000). Οι παραπάνω διαταραχές τελικά οδηγούν σε αναντιστοιχία αερισμού/αιμάτωσης και αρτηριακή υποξαιμία. Ο χρόνιος, οφειλόμενος στην παχυσαρκία, υποαερισμός οδηγεί σε υπερκαπνία, υπνηλία, υποξική πνευμονική αγγειοσύσπαση, πνευμονική υπέρταση και δεξιά καρδιακή ανεπάρκεια. Επιπρόσθετα, όταν οι παχύσαρκοι ασθενείς υποβάλλονται σε επέμβαση υπό γενική αναισθησία, εμφανίζουν αυξημένες πιθανότητες για περισσότερη ώρα μετεγχειρητικής ατελεκτασίας (Damia και συν. 1988, Eichenberger και συν. 2002) και έχουν μεγαλύτερο κίνδυνο να εμφανίσουν πνευμονικές επιπλοκές διεγχειρητικά και μετεγχειρητικά (Duncan και συν. 1992, Pdeuzzi και συν. 1996, Chung και συν. 1999). Στην επιβάρυνση της λειτουργίας της αναπνοής προστίθεται επιπλέον το σύνδρομο άπνοιας ύπνου, το οποίο συνυπάρχει στο 5% των παχύσαρκων ασθενών (Todd, 2005). Κατά τον υπτιασμό, οι ασθενείς αυτοί είναι δυνατό να αναπτύξουν PO_2 τόσο χαμηλή, ώστε να προκληθεί καρδιακή ανακοπή (Stoelting και Dierdorf, 1998), ενώ η χορήγηση οπιοειδών απαιτεί ιδιαίτερη προσοχή, καθώς αποτελούν βασική αιτία δημιουργίας επιπλοκών, λόγω πιθανής υπερβολικής καταστολής του αναπνευστικού (Chacon και συν. 2004).

IMPACTS-ALTERATIONS CAUSED BY OBESITY

Obesity influences a wide range of physiological parameters and has been related to the following conditions: cardiovascular disease, type 2 diabetes mellitus, coronary disease, sleep apnea syndrome, stroke, some types of cancer (uterus, breast, prostate), gallbladder disease, even sudden death (Kral, 1985, Collazo-Clavel, 1999). Obese people show a decrease in life expectancy from 5 to 20 years, depending on gender, age and nationality (Fontaine et al. 2003). What is more, a class III obese person (Table 2) has a greater danger of 7 times for type 2 diabetes, 6 times for hypertension, 4 times for osteopathy, and 3 times for cancer and asthma, compared to a person of normal weight (Mokdad et al. 2003).

Cardiovascular conditions are a predominant expression of the morbidity and mortality of obesity and appear as ischemic cardiac disease, hypertension or cardiac failure (Adams and Murphy, 2000). Approximately 50%-60% of obese patients have slight to moderate hypertension and 5%-10% have severe hypertension (Alpert and Hashimi, 1993) and it has been shown that BMI and arterial pressure share a positive linear correlation (Diaz, 2002). Additionally, obesity increases the circulating blood volume and the cardiac output, resulting in clinical heart failure (Messerli, 1982) and in ventricular arrhythmias (Lavie et al. 1992). Correctly measuring the arterial pressure poses another significant issue for obese patients: the width of the sphygmomanometer cuff has to be greater than one third the circumference of the arm. As a result, unsuitable-narrow cuffs lead to incorrect, higher systolic pressure measurements, while in some cases intravenous monitoring of blood pressure might be necessary (Buckley, 1990).

The function of the respiratory system and ventilation of lungs are also affected. Obese patients demonstrate prolonged periods of hypoxemia (Synder, 1998) through many mechanisms: increased demands in per minute ventilation in a calm state-attributed to the higher metabolic needs of the extra body mass-, increased workload and energy cost of respiration, changes in the air volume of the lungs (Rogers et al. 1993). The functional residual capacity (FRC), which describes the volume of air remaining in the lungs after a normal outbreath, is reduced as a consequence of the pressure exerted by abdominal adiposities to the diaphragm, combined with the weight of thoracic walls and the situation worsens when on supinate position (Petterson, 1997). In addition, reduction is also noticed in vital and total lung capacities, which decrease exponentially as the BMI rises (Biring et al. 1999). The fatty infiltration of breathing muscles, smoking or asthma can further degrade the respiratory function (Stoelting and Miller, 2000). The aforementioned disorders eventually result in a mismatch of ventilation/perfu-

Ο σακχαρώδης διαβήτης είναι μία από τις βασικές συννοσηρότητες της παχυσαρκίας. Η ευαισθησία των παχύσαρκων ατόμων στη νόσο έχει δειχθεί με κλινικές μελέτες σε άνδρες (Chan και συν. 1994) και σε γυναίκες (Colditz και συν. 1995), με το σχετικό κίνδυνο εμφάνισης διαβήτη σε άτομα με ΔΜΣ≥35 kg/m^2 να είναι μεγαλύτερος στις γυναίκες από τους άνδρες.

Ειδικότερα για τους κινδύνους που παρουσιάζονται σε περιπτώσεις χειρουργείου, η γαστροοισοφαγική παλινδρόμηση αποτελεί ένα ακόμη σημείο προβληματισμού για τους παχύσαρκους ασθενείς υπό ενσυνείδητη καταστολή ή γενική αναισθησία. Ο κίνδυνος αναρρόφησης αποδίδεται στο δυσκολότερο έργο του διαφράγματος, στην υψηλή ενδοκοιλιακή πίεση και είναι ακόμη μεγαλύτερος σε περιπτώσεις διαφραγματοκήλης (Manson και συν. 1995). Η αντίληψη πως ο αυξημένος κίνδυνος παλινδρόμησης και αναρρόφησης στους παχύσαρκους ασθενείς οφείλεται στο μεγαλύτερο όγκο και χαμηλότερο pH των γαστρικών περιεχομένων μετά από προεγχειρητική νηστεία (Manchikanti και συν. 1986, Lam και συν. 1986), έχει αμφισβητηθεί από νεότερες μελέτες (Harter και συν. 1998) και αποδίδεται κυρίως στις ανατομικές διαφοροποιήσεις και στις συνοδές καταστάσεις της παχυσαρκίας.

Επιπλέον, η παχυσαρκία θεωρείται προδιαθεσικός παράγων για την εμφάνιση μετεγχειρητικής θρομβοφλεβίτιδας, εν τω βάθει φλεβοθρόμβωσης και πνευμονικής εμβολής. Τα αυξημένα επίπεδα λιπαρών οξέων στο πλάσμα των παχύσαρκων ασθενών αναφέρεται ότι λειτουργούν ως επιταχυντές του καταρράκτη της πήξης, μέσω διάφορων μηχανισμών, με κυριότερο την ενεργοποίηση του παράγοντα XII (Connor, 1962).

Ένα άλλο ζήτημα που απασχολεί τον επεμβαίνοντα ως προς την αντιμετώπιση του παχύσαρκου ασθενούς είναι οι δυσκολίες και οι περιορισμοί που προκύπτουν λόγω των διαστάσεων και του βάρους του, που μπορεί να υπερβαίνει τις κατασκευαστικές και μηχανικές δυνατότητες της έδρας, ενώ και ο χώρος του χειρουργείου μπορεί να χρειαστεί κάποιες τροποποιήσεις, ώστε να γίνει λειτουργικός. Ως προς την ενδοφλέβια πρόσβαση, αυτή μπορεί να καταστεί δύσκολη, καθώς οι υποδόριες εναποθέσεις λιπώδους ιστού δυσχεραίνουν τον εντοπισμό των ανατομικών δεικτών και την αναγνώριση των επιφανειακών αγγείων (Fox και συν. 1981), άρα και την απόκτηση φλεβικής πρόσβασης.

Παιδική Παχυσαρκία: Μεταβολές-Επιπτώσεις

Επιχειρώντας μία ιδιαίτερη αναφορά στην παιδική παχυσαρκία, στα παιδιά επίσης επηρεάζονται αρκετά συστήματα και φυσιολογικές λειτουργίες, ενώ υπάρχουν επίσης επιπτώσεις στην υγεία και κατά την ενήλικη ζωή.

Αναφορικά με τους παράγοντες κινδύνου για καρδιαγγειακά νοσήματα, έχει δειχθεί πως η παχυσαρκία στην εφηβεία συνδέεται με υπέρταση, υψηλά ολικά επίπεδα

sion and arterial hypoxemia. The chronic, obesity-inflicted hypoventilation leads to hypercapnia, somnolence, hypoxic lung vasoconstriction, lung hypertension and right cardiac failure. Moreover, when obese patients undergo an operation under general anesthesia, they are more likely to develop postoperative atelectasis for larger periods (Damia et al. 1988, Eichenberger et al. 2002) and have a greater danger of demonstrating lung implications intraoperatively and postoperatively (Duncan et al. 1992, Pdeuzzi et al. 1996, Chung et al. 1999). An additional burden to the respiratory function is the sleep apnea syndrome, which coexists in 5% of obese patients (Todd, 2005). During supination, it is possible that these patients develop such a low PO_2, as to cause cardiac arrest (Stoelting and Dierdorf, 1998), while the administration of opioids requires extra care, since they are a main cause of lung implications, due to potential excessive suppression of the respiratory system (Chacon et al. 2004).

Diabetes mellitus is one of the main comorbidities of obesity. The proneness of obese people to the disease has been shown in clinical studies on men (Chan et al. 1994) and women (Colditz et al. 1995), with the relative risk of developing diabetes in people with BMI≥35 kg/m^2 being greater for women than men.

Focusing on the dangers in cases of surgery, the gastroesophageal reflux is another matter of consideration for the obese patients under conscious sedation or general anesthesia. The danger of aspiration is attributed to the higher workload for the diaphragm, the high intraabdominal pressure and it is even bigger in cases of hiatal hernia (Manson et al. 1995). The perception that the higher risk of reflux and aspiration in obese patients is because of the larger volume and lower pH of the gastric contents after preoperative fasting (Manchikanti et al. 1986, Lam et al. 1986) has been doubted by recent studies (Harter et al. 1998) and it is attributed mostly to anatomical differentiations and comorbidities of obesity.

Moreover, obesity is considered a predisposing factor for postoperative thrombophlebitis, deep venous thrombosis and pulmonary embolism. The increased levels of fatty acids in the plasma of obese patients have been reported to function as accelerants of the clotting cascade, through many mechanisms, with the main being the activation of XII factor (Connor, 1962).

Another issue which concerns the clinician coping with obese patients, are the occurring difficulties because of the dimensions and weight of the patient, which may exceed the unit manufacturer's mechanical limitations, while the operation room might need some modifications, in order to become functional for the obese patient. Regarding intravenous access, it can be difficult to achieve, as the subcutaneous adiposities make it hard to locate anatomical landmarks for the recognition of superficial vessels (Fox et al. 1981). If this is finally achieved, cannulation is suggested in order to maintain an open IV line.

χοληστερόλης στον ορό του αίματος, χαμηλή HDL και υψηλή LDL χοληστερόλη στην ενήλικη ζωή του ατόμου (Lauer και συν. 1988, Srinivasan και συν. 1996). Το 30% των παχύσαρκων παιδιών έχουν υπέρταση (Figueroa και συν. 1997), ενώ άλλη έρευνα έδειξε ότι μεταξύ εφήβων με εμμένουσα αύξηση στην πίεση του αίματος, το 56% ήταν υπέρβαροι (Rames και συν. 1978). Επίσης, έχει βρεθεί ότι χαμηλά επίπεδα HDL χοληστερόλης και υψηλά επίπεδα LDL χοληστερόλης και τριγλυκεριδίων εμφανίζουν σημαντική θετική συσχέτιση με το πάχος της δερματικής πτυχής στην περιοχή του τρικέφαλου βραχιόνιου (Πίνακας 1) όπως και με τα εκατοστημόρια του ειδικού διαγράμματος ΔΜΣ (Freedman και συν. 1985, Bao και συν. 1996) σε παιδιά και εφήβους. Η μακροπρόθεσμη επίπτωση της παχυσαρκίας στα επίπεδα των λιποπρωτεϊνών και τριγλυκεριδίων του αίματος προκύπτει από μακροχρόνια έρευνα, όπου ο σημαντικότερος προγνωστικός δείκτης για δυσλιπιδαιμία στην ενήλικη ζωή ήταν τα επίπεδα της LDL χοληστερόλης στην παιδική ηλικία (Freedman και συν. 1999).

Αναφορικά με το αναπνευστικό σύστημα, το σύνδρομο του οφειλόμενου στην παχυσαρκία υποαερισμού παρατηρείται και στα παιδιά και έχει συσχετισθεί με πνευμονική εμβολή και αιφνίδιο θάνατο (Riley και συν. 1976). Επίσης, έχουν μελετηθεί οι εκδηλώσεις αναπνευστικών ανωμαλιών κατά τον ύπνο και συγκεκριμένα το σύνδρομο άπνοιας ύπνου στα παιδιά (Mallory και συν. 1989, Silvestri και συν. 1993), ενώ έχει δειχθεί ότι υπάρχει συσχέτιση της άπνοιας ύπνου και των επιπέδων ινσουλίνης νηστείας -ανεξάρτητη του ΔΜΣ-, όπου η υπερινσουλιναιμία είναι ανάλογη της βαρύτητας του συνδρόμου άπνοιας ύπνου (DelaEva και συν. 2002). Επιπλέον, η άπνοια ύπνου στα παχύσαρκα παιδιά έχει συσχετισθεί με ελλείματα στην ικανότητα εκμάθησης και στη λειτουργία της μνήμης (Rhodes και συν. 1995) και αρκετές μελέτες έχουν ασχοληθεί με το άσθμα και την αυξημένη επίπτωση που αυτό παρουσιάζει σε υπέρβαρα-παχύσαρκα παιδιά (Luder και συν 1998, Gennuso και συν 1998, Chinn και συν. 2001).

Ο σακχαρώδης διαβήτης αποτελεί πρόβλημα και στην παιδική παχυσαρκία. Η εμφάνιση διαβήτη τύπου 2 (μη ινσουλινοεξαρτώμενου) σε όλο και περισσότερα παιδιά, ενώ παραδοσιακά αποτελούσε νόσημα των ενηλίκων, θεωρείται αντιπροσωπευτικό παράδειγμα της εξάπλωσης της παχυσαρκίας στα παιδιά τα τελευταία χρόνια. Στην Αμερική, εκτιμάται ότι το 45% των περιπτώσεων διαβήτη σε παιδιά είναι τύπου 2 (American Diabetes Association, 2000) και αναμένεται αύξηση της επίπτωσης της νόσου, όσο θα αυξάνονται τα ποσοστά της παχυσαρκίας. Η υπερινσουλιναιμία αποτελεί κοινό εύρημα μεταξύ παχύσαρκων παιδιών και εφήβων (Jiang και συν. 1996, Malecka-Tendera και συν. 2002), με τις μεγαλύτερες αυξήσεις στα επίπεδα ινσουλίνης στο αίμα να παρατηρούνται σε άτομα που ταξινομούνται πάνω από το ενενηκοστό εκατοστημόριο του ειδικού διαγράμματος ΔΜΣ. Ο μητρι-

Childhood Obesity: Impacts-Alterations

Attempting a special approach to childhood obesity, many systems and physiological functions are affected as well and there are also impacts, which affect health and prosperity in adulthood.

Regarding the important risk factors for cardiovascular diseases, the following can be mentioned: it has been shown that obesity in adolescence is correlated to hypertension, high levels of blood cholesterol and, in particular, low levels of HDL cholesterol combined with high levels of LDL cholesterol in adulthood (Lauer et al. 1988, Srinivasan et al. 1996). 30% of the obese children have hypertension (Figueroa et al. 1997), while another study reports that among adolescents with persistently increased blood pressure, 56% of them were overweight (Rames et al. 1978). Additionally, it has been shown that low levels of HDL cholesterol and high levels of LDL cholesterol and triglycerides have a significant positive correlation to the thickness of the skin-fold in the region of triceps (Table1), as well as the percentiles of the special BMI nomogram (Freedman et al. 1985, Bao et al. 1996) for children and adolescents. The long-term impact of obesity on the blood levels of cholesterol and triglycerides is demonstrated in a longitudinal study, where the most important prognostic index of dyslipidemia were the levels of LDL cholesterol in childhood (Freedman et al. 1999).

As far as the respiratory system is concerned, the syndrome of obesity-related hypoventilation is also present in children and it has been correlated to pulmonary embolism and sudden death (Riley et al. 1976). Moreover, breathing anomalies and the sleep apnea syndrome in particular have been studied in children (Mallory et al. 1989, Silvestri et al. 1993) and it has been reported that a correlation between sleep apnea and fasting insulin levels exists-regardless the BMI- , according to which hyperinsulinemia is proportional to the severity of the sleep apnea syndrome (De la Eva et al. 2002). The same syndrome has also been related to deficits in learning capacity and memory function (Rhodes et al. 1995) and several studies have to do with asthma and its increased prevalence in overweight and obese children (Luder et al. 1998, Genusso et al, 1998, Chinn et al. 2001).

Diabetes mellitus is a problem in childhood as well. The manifestation of type 2 (non insulin-dependent) diabetes in an increasing number of children, whereas it used to be common among adults, is considered a representative example of the spread of obesity among children throughout the last years. In America, it is estimated that 45% of the cases of diabetes mellitus in children are of the second type (American Diabetes Association, 2000) and a rise in the disease's prevalence is anticipated, sequential to the rising rates of obesity. Hyperinsulinemia

κός διαβήτης συνεπάγεται μεγαλύτερη πιθανότητα απόκτησης υπέρβαρου παιδιού, άρα και μεγαλύτερη πιθανότητα το παιδί να εμφανίσει διαβήτη. Συμπερασματικά, η παχυσαρκία σε έφηβες ή νεαρές κοπέλες εκτός του ότι ενέχει τον κίνδυνο ανάπτυξης διαβήτη δημιουργεί ένα φαύλο κύκλο της νόσου σε μητέρα και απογόνους (Lobstein και συν. 2004).

Οι επιπτώσεις της παιδικής παχυσαρκίας στο γεννητικό σύστημα έχουν μελετηθεί στις γυναίκες και αφορούν κυρίως στο σύνδρομο πολυκυστικών ωοθηκών και στην πρόωρη εμμηναρχή. Τα ορμονικά πρότυπα, που θεωρούνται τυπικά για το σύνδρομο πολυκυστικών ωοθηκών περιγράφονται όλο και συχνότερα σε παχύσαρκα παιδιά (Richards και συν. 1985, Lazar και συν. 1995) και υπάρχει έρευνα, όπου ο υψηλός ΔΜΣ στην ηλικία των 18 ετών σχετίζεται με αυξημένο κίνδυνο υπογονιμότητας, οφειλόμενης σε διαταραχές των ωοθηκών, σε νεαρές γυναίκες (Rich-Edwards και συν. 1994). Ο χρόνος της εμμηναρχής για τα νεαρά κορίτσια έχει δειχθεί ότι επηρεάζεται από το σωματικό βάρος, με έναρξη του κύκλου της εμμηνόρροιας νωρίτερα σε κοπέλες με αυξημένο βάρος (Anderson και συν. 2003, Freedman και συν. 2003). Σημειώνεται ότι η πρόωρη εμμηναρχή έχει αναγνωριστεί ως παράγων κινδύνου για τον καρκίνο του μαστού και άλλες μορφές καρκίνου του γυναικείου γεννητικού συστήματος (Mcpherson και συν. 1996, Marshall και συν. 1998) και έχει σχετιστεί με αυξημένο κίνδυνο αυτόματης αποβολής, κατά την ενήλικη ζωή (Liestol, 1980). Επιπροσθέτως, ορισμένοι συγγραφείς έχουν αναδείξει τη σημασία της πρόωρης εμμηναρχής στην ανάπτυξη ψυχολογικών διαταραχών (Graber και συν. 1997, Stice και συν. 2001). Σε αντίθεση με τα κορίτσια, στα αγόρια η παχυσαρκία φαίνεται να έχει τα αντίθετα αποτελέσματα, καθώς έχει συνδεθεί με καθυστερημένη σεξουαλική ωρίμανση (Wang, 2002).

Η λιπώδης νόσος του ήπατος, μη αλκοολικής αιτιολογίας, είναι ένα ακόμη ιατρικό πρόβλημα, που συνδέεται με την παχυσαρκία στην παιδική ηλικία. Η παραπάνω νόσος μπορεί να προκαλέσει λιπώδη διήθηση του ήπατος (στεάτωση) ή λιπώδη διήθηση μαζί με φλεγμονή (στεατοηπατίτιδα), η οποία είναι σοβαρότερη και είναι δυνατό να οδηγήσει σε ίνωση, κίρρωση ή καταληκτικού σταδίου ηπατική νόσο (Neuschwander-Tetri και Caldwell, 2003). Εκτιμάται ότι η νόσος προσβάλλει το 3% των παιδιών, το 23%-53% των παχύσαρκων παιδιών, από τα οποία το 70% εμφανίζει στεατοηπατίτιδα, σοβαρή ίνωση ή κίρρωση (Kinugasa και συν. 1984, Rashid και Roberts, 2000). Η συνύπαρξη παχυσαρκίας και σακχαρώδους διαβήτη συνεπάγονται αυξημένη πιθανότητα για προχωρημένη μορφή της νόσου (Silverman και συν. 1989), όπως έχει δειχθεί σε ενήλικες με νοσογόνο παχυσαρκία. Στα παιδιά συνήθως δεν παρατηρούνται κλινικές εκδηλώσεις, οι οποίες όμως εμφανίζονται στην ενήλικη ζωή, αν η νόσος αφεθεί να εξελίσσεται. Οι παθογενετικοί μηχανισμοί δεν έχουν πλήρως αποσαφηνιστεί, αλλά επικρατεί η άποψη πως η

is a typical finding among obese children and adolescents (Jiang et al. 1996, Malecka-Tendera, 2002), with the greatest rises in blood insulin levels being noticed on kids categorized beyond the nineteenth percentile of the special BMI nomogram. Maternal diabetes means there is a higher risk of having an overweight child, hence a higher possibility for this child to develop diabetes. Consequently, obesity in teenage or young girls, besides its high risk for developing diabetes, it also has the potential of creating a vicious circle of the disease between mother and her offspring (Lobstein et al. 2004).

The impacts of childhood obesity on the genital system have been studied in women and mostly appear as multicystic ovaries syndrome and early menarche. Hormonal patterns, which are considered typical for the polycystic ovary syndrome, are reported more frequently among obese children (Richards et al. 1985, Lazar et al. 1995) and there is a study showing that increased BMI at the age of 18 was associated with high risk of infertility, due to ovulatory disorders, in young women (Rich-Edwards et al. 1994). The timing of menarche for young girls has been shown to be affected by body weight, as it commences earlier in girls with excess weight (Anderson et al. 2003, Freedman et al. 2003). It is noted that early menarche has been acknowledged as a risk factor for breast cancer and other forms of the disease in the female reproductive system (Mcpherson et al. 1996, Marshall et al. 1998) and has also been associated with increased danger of miscarriage during adulthood (Liestol et al. 1980). What is more, certain authors emphasize on the significance of early menarche in the development of psychological disorders (Graber et al. 1997, Stice et al. 2001). On the other hand, obesity in boys seems to provoke the opposite results, as it has been related to delayed sexual maturation (Wang, 2002).

The non-alcoholic fatty liver disease is another medical condition related to childhood obesity. It can cause fatty infiltration of the liver (steatosis) or fatty infiltration combined with inflammation (steatohepatitis), which is more serious and can potentially lead to fibrosis, cirrhosis or final stage liver disease (Neuschwander-Tetri and Caldwell, 2003). It is estimated that the disease affects 3% of the children, 23%-53% of obese children, 70% of whom demonstrate steatohepatitis, severe fibrosis or cirrhosis (Kinugasa et al. 1984, Rashid and Roberts, 2000). The coexistence of obesity and diabetes mellitus result in elevated risk for an advanced form of the disease (Silverman et al. 1989), as it has been shown in adults with morbid obesity. Children usually show no clinical manifestations, which however appear in adulthood, if the disease is left to evolve. Pathogenesis of the phenomenon has not been fully clarified, but the prevailing opinion is that insulin resistance leads to fat accumulation in liver cells and their consequent destruction through oxidation (Marchesini et al. 1999, Angulo, 2002).

αντίσταση στην ινσουλίνη οδηγεί σε συγκέντρωση λίπους στα ηπατοκύτταρα και επακόλουθη καταστροφή τους μέσω οξείδωσης (Marchesini και συν. 1999, Angulo, 2002).

ΨΥΧΟΛΟΓΙΚΕΣ ΚΑΙ ΚΟΙΝΩΝΙΚΕΣ ΕΠΙΠΤΩΣΕΙΣ

Ο αυξανόμενος αριθμός των παχύσαρκων τις τελευταίες δεκαετίες συνοδεύεται από αύξηση της συχνότητας των διακρίσεων εις βάρος τους, με αποτέλεσμα να δημιουργούνται ανισότητες και αντικειμενικές δυσκολίες σε τομείς της καθημερινής ζωής, όπως το εργασιακό περιβάλλον, οι εγκαταστάσεις παροχής υγείας και τα εκπαιδευτικά ιδρύματα (Roehling, 1999, Puhl και Brownell, 2001, Teachman και συν. 2003, Puhl και Brownell, 2003). Στην επαγγελματική ζωή, οι υπέρβαροι και παχύσαρκοι εργαζόμενοι αναφέρουν με μεγαλύτερη συχνότητα από τους φυσιολογικού βάρους συναδέλφους τους ότι γίνονται θύματα διακρίσεων στο χώρο εργασίας (Puhl και Brownell, 2006, Roehling και συν. 2007). Επιπλέον, αρκετές έρευνες υποστηρίζουν πως η παχυσαρκία επηρεάζει αρνητικά τις οικονομικές απολαβές των εργαζόμενων αυτών (Maranto και Stenoien, 2000, Baum και Ford, 2004, Cawley, 2004, Brunello και D'Hombres, 2007), ενώ κάποιοι συγγραφείς έχουν ασχοληθεί με τη μη ευνοϊκή επίδραση της παχυσαρκίας στην αναζήτηση εργασίας (Viner και Cole, 2005, Paraponaris και συν. 2005, Klarenbach και συν. 2006, Tunceli και συν. 2006, Morris, 2006, 2007). Στους χώρους παροχής υπηρεσιών υγείας, τα ερευνητικά δεδομένα συγκλίνουν στο ότι οι παχύσαρκοι ασθενείς υφίστανται τις αρνητικές συνέπειες των σε βάρος τους προκαταλήψεων, με τους επαγγελματίες υγείας να εμφανίζουν στερεοτυπικές αντιλήψεις, όπως ότι οι ασθενείς αυτοί είναι οκνηροί, ανυπάκουοι, απείθαρχοι και δεν έχουν ισχυρή θέληση (Puhl και Heuer, 2009). Η συνειδητοποίηση του προβλήματος αυτού έχει οδηγήσει αρκετούς επαγγελματίες υγείας στη διατύπωση του αιτήματος για αντιμετώπιση των παχύσαρκων ασθενών με μεγαλύτερη ευαισθησία (Ahmed και συν. 2002, Reto, 2003, Vacek, 2007, Bejciy-Spring, 2008).

Η σχέση της παχυσαρκίας με τα εκπαιδευτικά και μορφωτικά επιτεύγματα του ατόμου είναι ένας τομέας, που δεν έχει διερευνηθεί σε έκταση. Εντούτοις, υπάρχουν έρευνες που καταδεικνύουν ότι το μορφωτικό επίπεδο και η εκπαιδευτική ανέλιξη είναι πιο περιορισμένα μεταξύ παχύσαρκων ατόμων σε σύγκριση με άτομα φυσιολογικού βάρους (Wardle και συν. 2002, Karnehed και συν. 2006, Crosnoe, 2007). Πιθανοί μηχανισμοί που έχουν προταθεί για την εξήγηση του φαινομένου είναι η προκατάληψη των εκπαιδευτικών, που επηρεάζει τις ακαδημαϊκές επιδόσεις των παχύσαρκων μαθητών, και οι προβληματικές σχέσεις με τους συνομηλίκους στο σχολείο (Puhl και Lanter, 2007). Σε ψυχολογικό επίπεδο, η συσχέτιση της κατάθλιψης με την παχυσαρκία έχει επιχειρηθεί μέσω των πειραγμάτων και του εμπαιγμού με

PSYCHOLOGICAL AND SOCIAL IMPACTS

The increasing number of obese people in the last decades is followed by a rise in the frequency of discriminations against them, resulting in inequalities and difficulties in aspects of everyday life, such as the working environment, health provision facilities and educational institutes (Roehling, 1999, Puhl and Brownell, 2001, Teachman et al. 2003). In their professional life, overweight and obese people report becoming victims of discrimination in the working environment at higher rates, compared to their fellow professionals of normal weight (Puhl and Brownell, 2006, Roehling et al. 2007). Furthermore, many studies advocate that obesity negatively influences the earnings of these workers (Maranto and Stenoien, 2000, Baum and Ford, 2004, Cawley, 2004, Brunello and D' Hombres, 2007), while some authors deal with the negative influence of obesity when searching for a job (Viner and Cole, 2005, Paraponaris et al. 2005, Klarenbach et al. 2006, Tunceli et al. 2006, Morris, 2006, Morris, 2007). Regarding health provision facilities, the research data converge to the opinion that health professionals are prejudiced against obese patients, showing stereotypical perceptions, such as that these patients are lazy, insubordinate, noncomplying and do not have a strong will (Puhl and Heuer, 2009). The realization of this problem has led many health professionals to express the need for treating these patients with more sensitivity (Ahmed et al. 2002, Reto, 2003, Vacek, 2007, Bejciy-Spring, 2008). The influence of obesity on a person's educational and academic accomplishments is a field, which has not yet been thoroughly studied. Nevertheless, there are studies which point out that the educational level and the academic evolution show lower rates among obese people compared to those of normal weight (Wardle et al. 2002, Karnehed et al. 2006, Crosnoe, 2007). As possible causality mechanisms for this phenomenon have been suggested: teachers being prejudiced, which affects the academic performance of obese students, and problematic relationships with peers in school (Puhl and Lanter, 2007). In a psychological level, a correlation between depression and obesity has been attempted to be established through the teasing and bullying phenomena (Stunkard et al. 2003). A research on patients who were seeking therapy for obesity, demonstrated a positive correlation between the frequency of social stigmatization and depression (Friedman et al. 2005), while other studies concerning patients who were candidates for surgical treatment, showed that the experiences of stigmatization because of their weight, contributed to the manifestation of depressing mood and consequent symptoms (Chen, 2007, Friedman et al. 2008, Sarwer et al. 2008). Another psychological aspect which has been studied in correlation to obesity is the field of self-esteem. A survey among

αφορμή το υπερβολικό βάρος (Stunkard και συν. 2003). Έρευνα σε ασθενείς που αναζητούσαν θεραπεία για την παχυσαρκία έδειξε θετική συσχέτιση της συχνότητας κοινωνικού στιγματισμού με την κατάθλιψη (Friedman και συν. 2005), ενώ έρευνες σε ασθενείς-υποψήφιους για χειρουργική αντιμετώπισή της έδειξαν ότι οι εμπειρίες στιγματισμού λόγω βάρους που βίωναν οι ασθενείς, συνεισέφεραν στην εμφάνιση καταθλιπτικής διάθεσης και των συμπτωμάτων της (Chen, 2007, Friedman και συν. 2008, Sarwer και συν. 2008). Μία άλλη πτυχή της ανθρώπινης ψυχολογίας, που έχει διερευνηθεί ως προς το κατά πόσο επηρεάζεται από την παχυσαρκία είναι η αυτοεκτίμηση. Μελέτη σε ομάδα γυναικών (σταθερού μέσου βάρους, πρώην και νυν υπέρβαρων) έδειξε ότι συχνότερος στιγματισμός στη διάρκεια της ζωής συνδέεται με χαμηλότερη αυτοεκτίμηση (Annis και συν. 2004), ενώ σε ομάδα 3000 ενηλίκων προέκυψε ότι χαμηλότερα επίπεδα αυτοεκτίμησης αναφέρθηκαν σε παχύσαρκα άτομα, παρά σε άτομα φυσιολογικού βάρους (Carr και Friedman, 2005). Παρόμοια ευρήματα παρατίθενται και από άλλους συγγραφείς, που αφορούν σε ασθενείς που αναζήτησαν θεραπεία για την παχυσαρκία, συμβατική (Jackson και συν. 2000) ή χειρουργική (Rosenberger και συν. 2007).

Ειδικότερα για τα παιδιά, ο αποδιδόμενος στην παχυσαρκία στιγματισμός είναι ένα φαινόμενο, το οποίο έχει αναγνωριστεί ήδη από τη δεκαετία του '70 και συνεχίζει να απασχολεί μέχρι σήμερα (Staffieri, 1967, Brylinsky και Moore, 1994, Tiggenmann και Anesbury, 2000, Falkner και συν. 2001). Σημαντική προέκταση του φαινομένου είναι η αποδοχή των παχύσαρκων νέων σε εκπαιδευτικά ιδρύματα, καθώς υπάρχουν μελέτες που καταδεικνύουν ότι γίνονται αποδέκτες μεγαλύτερων διακρίσεων στο θέμα αυτό, χωρίς να τεκμηριώνεται ότι είναι λιγότερο ακαδημαϊκά επαρκείς ή ότι εμφανίζουν μικρότερη επιθυμία να σπουδάσουν (Canning και Mayer, 1966 και 1967). Αναφορικά με την αυτοεκτίμηση, τα βιβλιογραφικά δεδομένα δείχνουν μικρή ή μηδενική συσχέτιση της παχυσαρκίας με αυτή (French και συν. 1995, Strauss, 2000). Η χαμηλότερη αυτοεκτίμηση σε παχύσαρκα παιδιά συγκριτικά με τα φυσιολογικού βάρους αποτελεί εύρημα κυρίως σε παιδιά μεγαλύτερης ηλικίας (French και συν. 1996, Pesa και συν. 2000). Η σχέση μεταξύ παιδικής παχυσαρκίας και κατάθλιψης έχει αποτελέσει αντικείμενο λίγων μελετών, εντούτοις κάποιοι συγγραφείς αναφέρουν ότι υπάρχει σχέση μεταξύ υψηλότερου ΔΜΣ και καταθλιπτικής συμπτωματολογίας (Erickson και συν. 2000) και άλλοι αναφέρουν αυξημένα ποσοστά αυτοκτονικών ιδεών και προσπαθειών από παχύσαρκους εφήβους (Eisenberg και συν. 2003). Ο αιτιολογικός μηχανισμός είναι οι εμπειρίες στιγματισμού κυρίως μέσω περιπαικτικών σχολίων και συμπεριφορών, όμως είναι λίγες οι αναφορές όπου ψυχοπαθολογικές διαταραχές σχετίζονται με υπερβολικό βάρος, αν και όχι ανύπαρκτες (Mustillo και συν. 2003).

a group of women, including subjects of stable average weight, formerly overweight and currently overweight, showed that more frequent stigmatization during life is associated with lower self-esteem levels (Annis et al. 2004), while in a group of 3,000 adults it was found that lower levels of self-esteem were reported by obese people rather than people of normal weight (Carr and Friedman, 2005). Similar findings were also reported by other authors, regarding patients who requested therapy for obesity, either conventional (Jackson et al. 2000) or surgical (Rosenberger et al. 2007).

As far as children are concerned, the attributed to obesity stigmatization is a phenomenon, which has been reported since the 70s, however it is still active and troubling (Staffieri, 1967, Brylinsky and Moore, 1994, Tiggenmann and Anesbury, 2000, Falkner et al. 2001). An important aspect of the problem is the acceptance of obese young people into educational institutes, as there are studies pointing out that obese students are victims of discrimination in this field, although it has not been shown that they are less academically skilled or that they are less eager to get educated (Canning and Mayer, 1966, Canning and Mayer, 1967). Regarding self-esteem, literature data show little or zero correlation to obesity (French et al. 1995, Strauss, 2000). Decreased self-esteem in obese compared to normal weight children is found mainly among children of higher age (French et al. 1996, Pesa et al. 2000). The relation between childhood obesity and depression has been a subject of only a few studies, however certain authors report a connection between increased BMI and depressing symptomatology (Erickson et al. 2000) and others report elevated rates of suicidal ideas and attempts in obese adolescents (Eisenberg et al. 2003). The causality lies on the stigmatization experiences, mostly through teasing comments and behaviors, however the reports of psychopathological obesity-related disorders are scarce, although not inexistent (Mustillo et al. 2003).

TREATMENT OF OBESITY

The treatment of obesity has three main cornerstones: modifying the way of living, pharmaceutical treatment and surgical operations.

Modifying the way of living consists of dieting, in order to reduce the intake of calories, and physical exercise, in order to increase the energy expenditure of an obese person. These methods provide a moderate outcome on their own, but their combination is more successful, as it achieves a decrease in the risk of type 2 diabetes, hypertension and metabolic syndrome, in addition to the loss of body weight (Cucioni and Lourenco, 2005, Brown et al. 2009), while Dyson advocates the triplet of diet, exercise and mental health, which he believes function synergistically towards the prevention and therapy of obesity (Dyson, 2010).

ΑΝΤΙΜΕΤΩΠΙΣΗ ΤΗΣ ΠΑΧΥΣΑΡΚΙΑΣ

Η θεραπευτική προσέγγιση της παχυσαρκίας στηρίζεται σε τρεις βασικούς πυλώνες: την αλλαγή στον τρόπο ζωής, τη φαρμακευτική αγωγή και τις χειρουργικές παρεμβάσεις.

Η αλλαγή στον τρόπο ζωής περιλαμβάνει την τροποποίηση της διατροφής με στόχο τη μείωση της πρόσληψης θερμίδων, και τη σωματική άσκηση, με στόχο την αύξηση των ενεργειακών δαπανών του παχύσαρκου ατόμου. Οι μέθοδοι αυτές παρέχουν από μόνες τους μέτριο αποτέλεσμα και πιο ευεργετικός θεωρείται ο συνδυασμός τους, όπου εκτός από την απώλεια σωματικού βάρους, επιτυγχάνεται μείωση του κινδύνου εμφάνισης διαβήτη τύπου 2, αρτηριακής υπέρτασης και μεταβολικού συνδρόμου (Cucioni και Lourenco, 2005, Brown και συν. 2009), ενώ ο Dyson επιχειρηματολογεί υπέρ του τριπτύχου δίαιτα, άσκηση και πνευματική υγεία, που θεωρεί ότι λειτουργούν αθροιστικά στην πρόληψη και θεραπεία της παχυσαρκίας (Dyson, 2010).

Η θεραπευτική προσέγγιση με φαρμακευτικούς παράγοντες, περιλαμβάνει ουσίες που δρουν είτε αποκλειστικά κεντρικά (στον εγκέφαλο) είτε αποκλειστικά περιφερικά ή εμφανίζουν συνδυαστική δράση, ανάλογα με τους υποδοχείς στους οποίους επιδρούν. Οι συχνότερα χρησιμοποιούμενοι είναι η σιμπουτραμίνη (Meridia ή Reductil, Abbott), η ριμοναμπάντη (Rimonabant ή Acomplia, Sanofi Aventis) και η ορλιστάτη (Xenical ή Orlistat, Roche). Η αποτελεσματικότητα της σιμπουτραμίνης στην απώλεια βάρους οφείλεται στην αύξηση του αισθήματος κορεσμού (Hanotin και συν. 1998). Στις ανεπιθύμητες ενέργειες συγκαταλέγονται ταχυκαρδία, υπέρταση, πνευμονική υπέρταση, άγχος, νευρικότητα, αϋπνία, πονοκέφαλοι και ξηροστομία (James και συν. 2010). Η ριμοναμπάντη δρα ως ανταγωνιστής στους υποδοχείς των καναββινοειδών-1, οι οποίοι βρίσκονται στον εγκέφαλο και σε περιφερικές εντοπίσεις, όπως το ήπαρ, ο λιπώδης ιστός, ο γαστρεντερικός σωλήνας και οι μύες (Paggoto και Pasquali, 2005), έχει αποδεδειγμένη συμβολή στην απώλεια βάρους όμως έχει συνδεθεί με ψυχικές διαταραχές, όπως νευρικότητα, κατάθλιψη και αυτοκτονικό ιδεασμό, χωρίς όμως να υπάρχει απόλυτη τεκμηρίωση (Christensen και συν. 2007, Deprés και συν. 2008). Η ορλιστάτη έχει αποκλειστικά περιφερικά εντοπιζόμενη δράση, αναστέλλοντας τις γαστρικές και παγκρεατικές λιπάσες με αποτέλεσμα την έως και κατά 30% μείωση της απορρόφησης λίπους (Hollander και συν. 1988) και τον περιορισμό της περιφέρειας μέσης, του ΔΜΣ και των λιπιδίων στο αίμα (Hsieh και συν. 2005), ενώ εμφανίζει γαστρεντερικές παρενέργειες (Drent και vanderVeen, 1995).

Η χειρουργική αντιμετώπιση της παχυσαρκίας συστήνεται για παχύσαρκους κλάσης III (νοσογόνος παχυσαρκία- Πίνακας 2), όπου δεν κατέστη δυνατή η απώλεια βάρους με άλλα μέσα, ή για παχύσαρκους κλάσης II (Πίνακας 2), που αντιμετωπίζουν συνοδές καταστάσεις της

The pharmaceutical treatment of obesity includes agents, which have either an exclusively central or peripheral action or act as a combination of both, depending on the receptors affiliation. The most commonly used are sibutramine (Meridia or Reductil, Abbott), rimonabant (Rimonabant or Acomplia, Sanofi Aventis) and orlistat (Orlistat or Xenical, Roche). The effectiveness of sibutramine stems from increasing the feeling of fullness (Hanotin et al. 1998) and its side effects include tachycardia, hypertension, pulmonary hypertension, anxiety, somnolence, headaches and xerostomia (James et al. 2010). Rimonabant acts as an antagonist to the cannabinoid-1 receptors, which are located centrally in the brain and peripherally in the liver, adipose tissue, gastric tube and muscles (Paggoto and Pascuali, 2005) and it has an established contribution to weight loss. However, it has been associated with psychological disorders, like anxiety, depression and suicidal ideas, although this has not been fully substantiated (Christensen et al.2007, Deprés et al. 2008). Orlistat has an exclusively peripheral action by inhibiting the gastric and pancreatic lipases, thus reducing the fat absorption up to 30% (Hollander et al. 1988), which results in the decrease of waist circumference, BMI and blood lipids (Hsieh et al. 2005). Its side effects are of gastric nature (Drent and van der Veen, 1995).

The surgical treatment of obesity is suggested for class III obese patients (morbid obesity, table 2), where losing weight could not be attained by any other means, and for class II obese patients, facing comorbidities of obesity. The categorization of surgical methods is the following: a) restrictive procedures, by which the capacity of the stomach is reduced, b) malabsorptive procedures, by which the absorption of nutrients is decreased due to the reduction of the gastric tube and c) a combination of the above (O'Brien, 2010). Examples of commonly used surgical techniques are the gastric band, gastric balloon, gastric bypass, biliopancreatic diversion and gastrectomy, with the gastric band being considered as the safest, as it is noninvasive and reversible.

In children, it has been advocated that dietary modifications have better results in combination with exercise programs (Epstein, 1993). Participating in such programs during obesity treatment is not so frequent, however children attending such activities have a higher possibility of achieving long-term control of their weight (Epstein, 1983). These programs should take into account the individual needs of each child and be combined with support and encouragement from the family, teachers, gymnasts and peers, so as to ensure the longevity of treatment up until adultness (Parizkova et al. 2002). Pharmaceutical treatment of obesity in children is a sensitive and controversial matter, since the efficacy and safety of the commonly used in adults drugs has not yet been fully certified. A 2003 study involving sibutramine, which was administered to adolescents, showed some success rates

νόσου. Οι χειρουργικές παρεμβάσεις ταξινομούνται σε: α) περιοριστικές, όπου μειώνεται η χωρητικότητα του στομάχου, χωρίς παρέμβαση στην απορρόφηση των θρεπτικών συστατικών, β) δυσαπορροφητικές, όπου ελαττώνεται η απορρόφηση των θρεπτικών συστατικών, λόγω βράχυνσης του πεπτικού σωλήνα, και γ) συνδυασμό των ανωτέρω (O' Brien, 2010). Ορισμένες από τις χρησιμοποιούμενες τεχνικές είναι η τοποθέτηση γαστρικού δακτυλίου, το γαστρικό μπαλόνι, η γαστρική παράκαμψη, η χολοπαγκρεατική εκτροπή και η γαστρεκτομή. Πιο ασφαλής θεωρείται η τοποθέτηση γαστρικού δακτυλίου, που είναι μη επεμβατική και αναστρέψιμη.

Στα παιδιά έχει υποστηριχθεί ότι οι διαιτητικές τροποποιήσεις εμφανίζουν καλύτερα αποτελέσματα σε συνδυασμό με προγράμματα φυσικής άσκησης (Epstein, 1993). Η συμμετοχή σε τέτοια προγράμματα κατά τη θεραπεία της παχυσαρκίας είναι συχνά περιορισμένη, όμως τα παιδιά που συμμετέχουν έχουν μεγαλύτερη πιθανότητα να επιτύχουν μακροχρόνιο έλεγχο του σωματικού βάρους (Epstein, 1983). Τα προγράμματα αυτά προτείνεται να λαμβάνουν υπόψιν τις εξατομικευμένες ανάγκες κάθε παιδιού και να συνοδεύονται από υποστήριξη και ενθάρρυνση από το οικογενειακό περιβάλλον, τους εκπαιδευτικούς, τους γυμναστές και τους συνομηλίκους, ώστε να διασφαλίζεται η μακροβιότητα των θεραπευτικών κατά της παχυσαρκίας αποτελεσμάτων μέχρι την ενηλικίωση (Parizkova και συν. 2002). Η φαρμακευτική θεραπεία της παχυσαρκίας στα παιδιά είναι ένα ευαίσθητο και αμφιλεγόμενο ζήτημα, καθώς δεν έχει αποσαφηνιστεί πλήρως η αποτελεσματικότητα και ασφάλεια των ευρέως χρησιμοποιούμενων στους ενήλικες παραγόντων. Παλαιότερη μελέτη με χορήγηση σιμπουτραμίνης σε εφήβους έδειξε κάποια επιτυχία (Berkowitz και συν. 2003), συμφωνώντας με τα αποτελέσματα πιο πρόσφατης έρευνας που κατέδειξε σημαντική μείωση του ΔΜΣ σε εφήβους μετά από 12μηνη χορήγηση του φαρμάκου (Daniels και συν. 2007). Αναφορικά με την ορλιστάτη, υπάρχει έρευνα, η οποία δείχνει πως η χρήση της σε εφήβους βοήθησε στη σταθεροποίηση του σωματικού βάρους και στη μείωση του λίπους (Dunican και συν. 2007), ενώ άλλοι συγγραφείς δεν κατάφεραν να δείξουν κάποιο σημαντικό όφελος από τη χορήγηση του φαρμάκου (Bray και Ryan, 2007). Σε γενικές γραμμές, η χρήση φαρμάκων για την πρόληψη ή θεραπεία της παιδικής ή εφηβικής παχυσαρκίας δεν αποτελεί σε καμία περίπτωση επιλογή ρουτίνας. Σε παιδιά προεφηβικής ηλικίας αποκλείεται η χρήση τους, μέχρι να τεκμηριωθεί η ασφάλεια και η αποτελεσματικότητά τους. Σε παχύσαρκους ασθενείς μετά την εφηβεία είναι δυνατή η χρήση τους, αφού έχει αποτύχει κάθε προσπάθεια ελέγχου με αλλαγή στον τρόπο ζωής, με ταυτόχρονη συμβουλευτική καθοδήγηση σε επίπεδο διατροφικό, οικογενειακό και ένταξη σε πρόγραμμα άσκησης (Schwarz, 2015). Η γενική θεώρηση για τη χειρουργική παρέμβαση σε παχύσαρκα παιδιά είναι ότι θα πρέπει να εξετάζεται ως η τελευταία

(Berkowitz et al. 2003), concurring with a more recent research demonstrating a significant reduction in the BMI levels of adolescents, after being medicated with the drug for 12 months (Daniels et al. 2007). About orlistat, there is a study showing that its use in adolescents helped stabilizing their body weight and reducing fat (Dunican et al. 2007), whereas other authors did not managed to show any significant benefit from using the same drug (Bray and Ryan, 2007). In general, the use of medication for the treatment or prevention of childhood obesity is by no means a practice of routine. In pre-teenage children the use of pharmaceutical agents is out of the question, until their efficacy and safety are established. On the contrary, their use is possible in post-adolescent obese patients, after every effort to control weight by means of dietary changes, consultation and exercise has failed (Schwartz, 2015). The general perception about surgical interventions in obese children is that they should be examined as the final solution, when all alternatives have proven inefficient (Salvatoni, 2002) and mainly in children above the age of 15. O' Brien et al., in a research including 50 patients aged between 14 and 18 years, showed that the use of adjustable gastric band, inserted laparoscopically, was 7 times more successful in losing more than 50% of the extra weight, in comparison to supervised dietary intervention (O' Brien et al. 2010).

To sum up, according to WHO, the most realistic and economically beneficiary method for treating childhood and adulthood obesity is its prevention (WHO, 2000).

PHARMACOLOGICAL CONSIDERATIONS

The aforementioned obesity-related alterations can influence the pharmacokinetics of numerous drugs, raising an issue of efficacy, safety and proper dosing.

To begin with absorption, most studies concur that it does not significantly differ in obese patients (Cheymol, 1993, Cheymol, 2000, Jain et al. 2011), hence it is not a matter of clinical interest.

The distribution volume in obese patients is a matter of greater interest: high distribution volume means that the medicine is widely distributed in the tissues, whereas low distribution volume means that it is mainly concentrated in the plasma (Jason and Thursky, 2012). For the lipophilic drugs, an increase of the adipose mass results in a larger distribution volume and prolonged time of elimination, because of the slow and steady return of the drug to the plasma (Vaughn and Vise, 1975).

Regarding the metabolism of drugs, the literature has mainly dealt with fatty (non-alcoholic) liver infiltration, which can evolve into fibrosis (Ratziu et al. 2000, Guzzaloni et al. 2000). The accumulation of fat in the liver can impact blood flow and consequently hepatic metabolism of some drugs in obese patients (Hanley et al. 2010).

λύση, όταν όλες οι εναλλακτικές έχουν αποτύχει (Salvatoni, 2002) και συνήθως σε παιδιά από 15 ετών και άνω. Οι O'Brien και συν. σε έρευνα σε 50 ασθενείς ηλικίας 14-18 ετών έδειξαν ότι η χρήση ρυθμιζόμενου γαστρικού δακτυλίου, που τοποθετείται λαπαροσκοπικά, είχε 7πλάσια ποσοστά επιτυχίας στην απώλεια περισσότερου από το 50% του επιπλέον σωματικού βάρους σε σχέση με την υπό επίβλεψη διατροφική παρέμβαση (O' Brien και συν. 2010).

Συνοψίζοντας, σύμφωνα με τον Παγκόσμιο Οργανισμό Υγείας, η πιο ρεαλιστική και οικονομικά ανταποδοτική μέθοδος για την αντιμετώπιση της παχυσαρκίας παιδιών και ενηλίκων είναι η πρόληψή της (Π.Ο.Υ., 2000).

ΦΑΡΜΑΚΟΛΟΓΙΚΟΙ ΠΡΟΒΛΗΜΑΤΙΣΜΟΙ

Οι προαναφερθείσες μεταβολές που συνοδεύουν την παχυσαρκία μπορούν να επηρεάσουν τη φαρμακοκινητική διαφόρων φαρμάκων, εγείροντας ζήτημα για την αποτελεσματική και ασφαλή χορήγησή τους και τον καθορισμό των κατάλληλων δοσολογικών σχημάτων.

Ξεκινώντας με την απορρόφηση, οι περισσότερες μελέτες συγκλίνουν στο ότι δε διαφοροποιείται σημαντικά στους παχύσαρκους ασθενείς (Cheymol, 1993 και 2000, Jain και συν. 2011), επομένως δεν αποτελεί παράγοντα κλινικού ενδιαφέροντος.

Ιδιαίτερο ενδιαφέρον παρουσιάζει ο όγκος κατανομής των φαρμάκων στα παχύσαρκα άτομα. Μεγάλος όγκος κατανομής σημαίνει ότι το φάρμακο κατανέμεται ευρέως στους ιστούς, ενώ μικρός όγκος κατανομής σημαίνει ότι συγκεντρώνεται στο πλάσμα (Jason και Thursky, 2012). Για τους λιπόφιλους φαρμακευτικούς παράγοντες, η αύξηση της λιπώδους μάζας συνεπάγεται μεγαλύτερο όγκο κατανομής και μεγαλύτερο χρόνο αποβολής, λόγω αργής αλλά σταθερής επαναφοράς του στο πλάσμα (Vaughn και Wise, 1975).

Σχετικά με το μεταβολισμό των φαρμάκων, τη βιβλιογραφία έχει κυρίως απασχολήσει η λιπώδης -μη αλκοολικής αρχής- διήθηση του ήπατος, που μπορεί να εξελιχθεί σε ίνωση (Ratziu και συν. 2000, Guzzaloni και συν. 2000). Η συγκέντρωση λίπους στο ήπαρ μπορεί να έχει επίπτωση στην αιματική ροή και συνακόλουθα στον ηπατικό μεταβολισμό των φαρμάκων (Hanley και συν. 2010). Εντούτοις, τα περιορισμένα ερευνητικά δεδομένα εμφανίζουν όχι μόνο σταθερό, αλλά και αυξημένο τον ηπατικό μεταβολισμό κάποιων φαρμάκων στους παχύσαρκους, μέσω ενίσχυσης των διαδικασιών της γλυκουρονιδίωσης και της θείωσης (Adams και Murphy, 2000, Falagas και Karageorgopoulos, 2010).

Σε ό,τι αφορά στη νεφρική κάθαρση, θεωρείται αυξημένη -τουλάχιστον στα αρχικά στάδια της παχυσαρκίας-, λόγω της αύξησης της νεφρικής μάζας, της αιματικής ροής και του ρυθμού σπειραματικής διήθησης (Henegar και συν. 2001). Οι Salazar και Corcoran έδειξαν ότι σε

However, the few research data demonstrate not only a stable, but an elevated rate of hepatic metabolism for some drugs in obese people, which is attributed to the amplification of the mechanisms of sulfurization and glucuronidation (Adams and Murphy, 2000, Falagas and Karageorgopoulos, 2010).

As far as renal clearance is concerned, it is considered to be higher- at least during the early stages of obesity-, due to the increased renal mass, blood flow and glomerular filtration rate (Henegar et al. 2001). Salazar & Corcoran showed that in healthy obese people the creatinine clearance appears to be elevated, in proportion to the estimated lean mass (Salazar and Corcoran, 1988).

Regarding the administration of general anesthesia drugs to obese patients the following can be noted:

Inhalational Anesthetics: Adipose tissues behave as storage places for halothane, isoflurane and sevoflurane. Desflurane is considered the medication of choice for patients with morbid obesity, since it is easily titrated, lasts for a shorter period of time and is less fat-soluble than the above drugs (Juvin et al. 2000, Ogunaike et al .2002). Other authors suggest the sevoflurane, because of its property to maintain spontaneous breathing (Chacon et al. 2004).

Intravenous Anesthetics: Fentanyl and sufentanil are distributed equally in fatty and lean mass, hence it is suggested that the initial dose is determined based on IBW (Bentley et al. 1981). Remifentanil is considered ideal for obese patients, as it has short half-life and non-specific enzymatic degradation (Alvarez et al. 2000), while it has been found that its behavior is rather associated with lean body mass than total body weight (Egan et al. 1998). Propofol has been used in obese patients for inducing as well as maintaining anesthesia and it is suggested that the initial dose is based on IBW and the maintenance dose on total body weight, while the recovery time is anticipated to be prolonged (Todd, 2005). Propofol should be used carefully, in order to avoid deep sedation. Ketamine provides an alternative option: firstly, it causes less respiratory suppression compared to most anesthetics and secondly it causes bronchodilation, however it has certain disadvantages and possible side-effects (Chacon et al. 2004, Todd, 2005).

Opioids: The use of opioids for strong analgesia in obese patients should be carefully considered, due to their characteristic of suppressing the respiratory function, resulting in an increase of PCO_2, while they suppress the reflex response of the respiratory system to the elevated levels of CO_2. Special attention should be paid to patients who have been diagnosed with or are suspected of having sleep apnea syndrome: the titration should take place with extra caution and the monitoring of breathing and gases' pressures is important during the whole recovery period. Alternatively, non-opioid analgesics can be preferred: benzodiazepines are a safe solution for conscious

υγιή παχύσαρκα άτομα η κάθαρση της κρεατινίνης παρουσιάζεται αυξημένη, κατ' αναλογία με την εκτιμώμενη άπαχη σωματική μάζα (Salazar και Corcoran, 1988).

Ως προς τη χορήγηση φαρμάκων γενικής αναισθησίας σε παχύσαρκους ασθενείς ισχύουν τα εξής:

Εισπνεόμενα αναισθητικά: Οι λιπώδεις ιστοί λειτουργούν ως αποθήκες για το αλοθάνιο, το ισοφλουράνιο και το σεβοφλουράνιο. Το δεσφλουράνιο θεωρείται φάρμακο εκλογής για τους ασθενείς με νοσογόνο παχυσαρκία, αφού τιτλοποιείται εύκολα, έχει μικρή διάρκεια δράσης και μικρότερη λιποδιαλυτότητα από τα παραπάνω (Juvin και συν. 2000, Ogunaike και συν. 2002). Άλλοι συγγραφείς προτείνουν το σεβοφλουράνιο, λόγω του χαρακτηριστικού του να διατηρεί την αυθόρμητη αναπνευστική λειτουργία (Chacon και συν. 2004).

Ενδοφλέβιοι αναισθητικοί παράγοντες: Η φεντανύλη και η σουφεντανύλη κατανέμονται εξίσου στην άπαχη και στη λιπώδη σωματική μάζα, ώστε να συστήνεται η αρχική δόση να χορηγείται βάσει του ολικού σωματικού βάρους και η δόση συντήρησης με βάση το ιδανικό σωματικό βάρος (Bentley και συν. 1981). Η ρεμιφεντανύλη θεωρείται ιδανική για τους παχύσαρκους ασθενείς, καθώς παρουσιάζει μικρό χρόνο ημιζωής και μη ειδική ενζυμική αποδόμηση (Alvarez και συν. 2000), ενώ έχει βρεθεί ότι η συμπεριφορά της έχει μεγαλύτερη σχέση με την άλιπη σωματική μάζα, παρά με το ολικό σωματικό βάρος (Egan και συν. 1998). Η προποφόλη έχει χρησιμοποιηθεί σε παχύσαρκους ασθενείς, τόσο για εισαγωγή όσο και διατήρηση της αναισθησίας, και προτείνεται η αρχική δόση να βασίζεται στο ιδανικό και η δόση συντήρησης στο ολικό σωματικό βάρος, με το χρόνο ανάνηψης να αναμένεται μεγαλύτερος (Todd, 2005). Προσοχή πρέπει να δίνεται στη χρήση της προποφόλης, ώστε να αποφεύγεται η βαθιά καταστολή. Εναλλακτική επιλογή προσφέρει ηκεταμίνη, καθώς εμφανίζει αφενός μικρή καταστολή του αναπνευστικού συγκριτικά με τα περισσότερα αναισθητικά και αφετέρου βρογχοδιαστολή, όμως και στην περίπτωση αυτή υπάρχουν μειονεκτήματα και πιθανές παρενέργειες (Chacon και συν 2004, Todd, 2005).

Οπιοειδή: Η χρήση οπιοειδών για ισχυρή αναλγησία στους παχύσαρκους ασθενείς πρέπει να γίνεται με προσοχή, λόγω της ιδιότητάς τους να καταστέλλουν την αναπνευστική λειτουργία, προκαλώντας αύξηση στη PCO_2 και άμβλυνση της αντανακλαστικής απάντησης του αναπνευστικού στο ερέθισμα του αυξημένου διοξειδίου του άνθρακα. Ιδιαίτερη προσοχή πρέπει να δίνεται σε ασθενείς με διαγνωσμένο ή διαφαινόμενο σύνδρομο άπνοιας ύπνου, όπου η τιτλοποίηση θα πρέπει να γίνεται με πολλή προσοχή και η παρακολούθηση της αναπνευστικής λειτουργίας και της πίεσης των αερίων είναι σημαντική καθ' όλη την περίοδο ανάνηψης. Εναλλακτικά, θα μπορούσαν να προτιμηθούν μη οπιοειδή αναλγητικά. Οι βενζοδιαζεπίνες αποτελούν μία ασφαλή λύση για ενσυνείδητη καταστολή σε περιβάλλον ιατρείου. Οι συχνά

sedation in an office based environment. The most commonly used midazolam and diazepam demand a higher than usual dose, in order to achieve the desired levels in the blood serum and adipose tissues, thus their dosing is based on total body weight and this why a prolonged time of action is shown (Juvin et al. 2000). In a study about midazolam, it appeared that its half-life time was significantly longer in obese than normal-weight patients (Greenblatt et al. 1984). About succinilcolina, it is suggested that dosing should be based on total body weight, due to the positive linear correlation between pseudocholinesterase and body weight (Bentley et al. 1982, Rose et al. 2000). The same is also advised for thiopental (Ogunaike et al. 2002).

As far as the administration of local anesthetics is concerned, the following can be noted: the pharmacokinetic behavior of lidocaine has been studied on a research among 25 obese and 31 normal-weight patients, where it occurred that the distribution volume increases in parallel to the body weight (Abernethy and Greenblatt, 1984).

Regarding the commonly used antibiotics in Oral and Maxillofacial Surgery, penicillin drugs are suggested to be dosed according to the known standards, since no difference is noted in the absorption and blood serum levels of these agents in obese patients (Siu, 2006). In cases of patients with severe disease, dosing should be at the highest levels of therapeutic range, since the renal function has been taken into account, especially in patients with morbid obesity and severe infections (Erstad, 2004). The suggestion for clindamycin is also to be dosed according to the known standards (Kuczynska and Lewis, 2013). However, there are some research data, suggesting that higher doses are needed (Bouazza et al. 2012, Halilovic et al. 2012). Metronidazole can be administered according to the known standards as well (Addie et al. 2013).

Gastroprotection can be used, because of the possibility of aspiration of gastric content, particularly in morbidly obese patients or patients reporting heartburn or gastroesophageal reflux. Antacid agents, prokinetic agents, like metoclopramide, and H2 blockers, such as cimetidine, can be administered (Kempers et al. 2000) in these cases.

Postoperative analgesia can be achieved with orally administered NSAIDs as usual. About the commonly used ibuprofen, it has been shown that its clearance increases in parallel to the distribution volume and total body weight, thus its dose can be increased in obese patients, without changing the periods of administration, in order to achieve the desired concentration levels in the plasma (Abernethy and Greenblatt, 1985). Paracetamol's dosing does not need to be altered for obese patients, since it has been shown that receiving the regular dose results in plasma levels of the drug similar to those of non-obese patients (Lee et al. 1981).

χρησιμοποιούμενες μιδαζολάμη και διαζεπάμη απαιτούν μεγαλύτερη από τη συνηθισμένη δόση, για την επίτευξη των επιθυμητών στον ορό και στους λιπώδεις ιστούς επιπέδων (βασίζεται επομένως στο ολικό σωματικό βάρος) και για το λόγο αυτό εμφανίζουν μεγαλύτερη διάρκεια δράσης (Juvin και συν. 2000). Σε μελέτη που περιλάμβανε τη μιδαζολάμη προέκυψε ότι ο χρόνος ημιζωής της ήταν σημαντικά μεγαλύτερος στους παχύσαρκους από τους φυσιολογικού βάρους ασθενείς (Greenbolt και συν. 1984). Για τη σουκυνιλοχολίνη προτείνεται η δοσολογία να βασίζεται στο ολικό σωματικό βάρος, εξαιτίας της θετικής γραμμικής συσχέτισης της δραστηριότητας της ψευδοχολινεστεράσης με το σωματικό βάρος (Bentley και συν. 1982, Rose και συν. 2000), όπως επίσης προτείνεται και για τη θειοπεντάλη (Ogunaike και συν. 2002).

Ως προς τη χορήγηση φαρμάκων τοπικής αναισθησίας σημειώνονται τα ακόλουθα:

Η φαρμακοκινητική συμπεριφορά της λιδοκαΐνης έχει διερευνηθεί σε μελέτη σε 25 παχύσαρκους και 31 φυσιολογικού βάρους ασθενείς, όπου προέκυψε ότι ο όγκος κατανομής του πρότυπου τοπικού αναισθητικού αμιδικού τύπου αυξάνεται παράλληλα με το σωματικό βάρος (Abernethy και Greenblatt, 1984).

Από τα ευρέως χρησιμοποιούμενα αντιβιοτικά στη Στοματική και Γναθοπροσωπική Χειρουργική, οι πενικιλλίνες συστήνεται να χρησιμοποιούνται κατά τα γνωστά δοσολογικά πρότυπα, αφού δεν παρατηρούνται διαφορές στην απορρόφηση και στα επίπεδα ορού των παραγόντων αυτών στους παχύσαρκους ασθενείς (Siu, 2006). Σε περιπτώσεις ασθενών με βαριά νόσο, η δοσολογία θα πρέπει να βρίσκεται στα ανώτερα επίπεδα του θεραπευτικού εύρους του φαρμάκου, αφού ληφθεί υπόψιν η νεφρική λειτουργία, ιδίως σε ασθενείς με νοσογόνο παχυσαρκία και σοβαρές λοιμώξεις (Erstad, 2004). Για την κλινδαμυκίνη προτείνεται επίσης να χρησιμοποιείται κατά τα γνωστά δοσολογικά πρότυπα (Kuczynska και Lewis, 2013), ενώ υπάρχουν πρώιμα ερευνητικά δεδομένα που συνιστούν ότι απαιτούνται μεγαλύτερες δόσεις (Bouazza και συν. 2012, Halilovic και συν. 2012). Για τη μετρονιδαζόλη επίσης δεν προτείνεται τροποποίηση της δόσης για τους παχύσαρκους ασθενείς (Addie και συν. 2013).

Η γαστροπροστασία εφαρμόζεται λόγω του ενδεχομένου αναρρόφησης του γαστρικού περιεχομένου, ιδίως σε ασθενείς με νοσογόνο παχυσαρκία και ασθενείς που αναφέρουν αίσθημα καύσου ή παλινδρόμηση. Έχει προταθεί η χορήγηση αντιόξινων παραγόντων, προκινητικών παραγόντων όπως η μετοκλοπραμίδη και H_2 ανταγωνιστών, όπως η σιμετιδίνη (Kempers και συν. 2000).

Η μετεγχειρητική αναλγησία μπορεί να επιτευχθεί με per os χορηγούμενα μη στεροειδή αντιφλεγμονώδη, ως συνήθως. Η συχνά χρησιμοποιούμενη ιβουπροφαίνη έχει δειχθεί ότι παρουσιάζει κάθαρση, που αυξάνεται παράλληλα με τον όγκο κατανομής και το ολικό σωματικό βά-

In children, the dosing approach is mainly based on total body weight. In obese children, this approach can lead to overtreatment and toxic levels of the medicine or inadequate levels of the medicine and treatment failure. Paracetamol can reach toxic levels for the liver, when administered according to total body weight in obese children (Beggs, 2008). In children whose weight exceeds by 20% the IBW, paracetamol should be administered according to the lean body mass (Anderson, 2006). For penicillin, the dosing is suggested to take into account the total body weight (Jansen and Thursky, 2012). Generally speaking, the eventually calculated doses should not exceed the ones of adults, but when the IBW is greater than 40 kg, dosing can take place as suggested for adults.

CONCLUSIONS

Excessive body weight, either in the overweight or obese form, is a modern epidemic with increasing prevalence, which is estimated that will affect nearly 50% of the global population by 2030. In Greece, the problem is also present, especially in children, as the country has been found in very high places in the European charts of obesity.

Obesity is correlated to an important number of systematic conditions and also to a wide range of alterations and impacts on many systems and functions. These alterations do not seem to significantly affect the patients who are going to be subjected to an oral and maxillofacial surgery procedure, except for extreme cases. The anesthetic, analgesic and antimicrobial pharmacological approaches are generally the same, however special attention should be paid to the administration of opioids, while the danger of toxic paracetamol levels in obese children, when administered according to total body weight, is also highlighted.

Finally, obesity is a serious, spreading epidemic, but it can be treated by various methods, with prevention being the most effective of them. Apart from the exclusively physical, there also are serious psychological and social obesity-related impacts. Therefore, it is nowadays a prerequisite for the health professional to be adequately informed and sensitive, in order to play a substantial role in fighting the social stigmatization of these patietns.

ρος, επομένως η δόση της μπορεί να αυξηθεί σε παχύσαρκους ασθενείς, χωρίς να μεταβάλλονται τα χρονικά διαστήματα χορήγησης, ώστε να επιτευχθούν οι απαιτούμενες συγκεντρώσεις στο πλάσμα (Abernethy και Greenblatt, 1985). Αναφορικά με την παρακεταμόλη, η χορήγησή της δε χρειάζεται διαφοροποίηση στα παχύσαρκα άτομα, καθώς έχει δειχθεί ότι η λήψη κανονικής δόσης από τους ασθενείς αυτούς οδηγεί σε επίπεδα του φαρμάκου στο πλάσμα ίδια με εκείνα των μη παχύσαρκων ατόμων (Lee και συν. 1981).

Στα παιδιά η δοσολογική προσέγγιση συνήθως βασίζεται στο ολικό σωματικό βάρος. Στα παχύσαρκα παιδιά, η προσέγγιση αυτή μπορεί να οδηγήσει σε υπερθεραπευτικά και τοξικά επίπεδα του φαρμάκου ή σε υποθεραπευτικά επίπεδα και αποτυχία της θεραπείας. Η παρακεταμόλη μπορεί να φτάσει σε τοξικά επίπεδα για το ήπαρ, όταν χορηγείται σύμφωνα με το ολικό σωματικό βάρος σε παχύσαρκα παιδιά (Beggs, 2008). Σε παιδιά των οποίων το βάρος είναι κατά 20% πάνω από το ιδανικό σωματικό βάρος, η παρακεταμόλη πρέπει να χορηγείται βάσει της άπαχης σωματικής μάζας (Anderson, 2006). Για τις πενικιλλίνες, η δοσολογία προτείνεται να λαμβάνει υπόψιν το ολικό σωματικό βάρος (Jansen και Thursky, 2012). Σε γενικές γραμμές, οι τελικώς υπολογιζόμενες δόσεις δεν πρέπει να ξεπερνούν τις αντίστοιχες των ενηλίκων, ενώ όταν το ιδανικό σωματικό βάρος είναι μεγαλύτερο από 40 kg οι δόσεις μπορούν να δίνονται όπως προτείνεται για τους ενήλικες.

ΣΥΜΠΕΡΑΣΜΑΤΑ

Το υπερβολικό σωματικό βάρος, είτε με την παχύσαρκη είτε με την υπέρβαρη κατάσταση, αποτελεί μία σύγχρονη επιδημία, με αυξανόμενο επιπολασμό, που εκτιμάται ότι θα αφορά ποσοστό κοντά στο ήμισυ του παγκόσμιου πληθυσμού μέχρι το 2030. Στην Ελλάδα το πρόβλημα είναι επίσης υπαρκτό και ιδιαίτερα στα παιδιά, όπου η χώρα έχει καταλάβει υψηλότατες θέσεις στην καταγραφή του φαινομένου στην Ευρώπη.

Η παχυσαρκία συσχετίζεται με σημαντικό αριθμό συστηματικών νοσημάτων, καθώς και με ευρύ φάσμα μεταβολών και επιπτώσεων σε διάφορα συστήματα και λειτουργίες. Οι αλλαγές αυτές δε φαίνεται να επηρεάζουν σημαντικά τους ασθενείς, που πρόκειται να υποβληθούν σε επέμβαση στοματικής και γναθοπροσωπικής χειρουργικής, παρά μόνο σε ακραίες καταστάσεις. Οι αναισθητικές, αναλγητικές και αντιβιοτικές φαρμακολογικές προσεγγίσεις είναι σε γενικές γραμμές οι ίδιες, ιδιαίτερη όμως προσοχή πρέπει να δίνεται στη χορήγηση οπιοειδών, ενώ στα παχύσαρκα παιδιά επισημαίνεται ο κίνδυνος τοξικών επιπέδων παρακεταμόλης, όταν χορηγείται σύμφωνα με το ολικό σωματικό βάρος.

Εν κατακλείδι, η παχυσαρκία είναι ένα σοβαρό και επεκτεινόμενο φαινόμενο, όμως είναι αντιμετωπίσιμο με διάφορες μεθόδους και η πρόληψη είναι η αποτελεσματικότερη από αυτές. Εκτός από τις αμιγώς σωματικές, υπάρχουν επίσης σοβαρές ψυχολογικές και κοινωνικές επιπτώσεις οφειλόμενες στην παχυσαρκία. Είναι επομένως ζητούμενο για το σύγχρονο επαγγελματία υγείας να είναι επαρκώς ευαισθητοποιημένος και ενημερωμένος, ώστε να διαδραματίσει ουσιαστικό ρόλο στην καταπολέμηση του κοινωνικού στιγματισμού των παχύσαρκων ασθενών.

ΒΙΒΛΙΟΓΡΑΦΙΑ/REFERENCES

Abernethy DR, Greenblatt DJ: Ibuprofen disposition in obese individuals. Arthritis Rheum 28: 1117-1121, 1985

Abernethy DR, Greenblatt DJ: Lidocaine disposition in obesity. Am J Cardiol 53: 1183-1186, 1984

Adams GP, Murphy PG: Obesity in anesthesia and intensive care. Br J Anaesth 85: 91, 2000

Adams JP, Murphy PG: Obesity in anaesthesia and intensive care. Br J Anaesthiol 85: 91-108, 2000

Addie K, Bell A, Gall M, Naysmith M, Timmins A: Drug Dosing in Extremes of Body Weight in critically ill patients. United Kingdom Clinical Pharmacy Association 2013, pp. 37-38

Ahmed SM, Lemkau JP, Birt SL: Toward sensitive treatment of obese patients. Fam Pract Manage 9: 25-28, 2002

Alpert MA, Hashimi MW: Obesity and the heart. Am J Med Sci 306: 117, 1993

Alvarez AO, Cascardo A, Menendez SA, Capria JJ, Cordero RA: Total intravenous anesthesia with midazolam, remifentanil, propofol and cistacurium in morbid obesity. Obes Surg 10: 353-360, 2000

American Diabetes Association: Type 2 diabetes in children and adolescents. Pediatrics 105: 671-680, 2000

Anderson B: Paracetamol, In: Jacqz-Aigrain E, Choonara I: Paediatric Clinical Pharmacology. Taylor and Francis 2006, pp. 621-627

Anderson SE, Dallal GE, Must A: Relative weight and race influence average age of menarche: results from two national representative surveys of US girls studied 25 years apart. Pediatrics 111: 844-850, 2003

Angulo P: Medical Progress: nonalcoholic fatty liver disease. N Engl J Med 346: 1221-1231, 2002

Annis NM, Cash TF, Hrabosky JA: Body image and psychological differences among stable average weight, currently overweight and formerly overweight women: the role of stigmatization experiences. Body Image 1: 155-167, 2004

Bao W, Srinivasan SR, Wattrigney WA, Berenson GS: Usefulness of childhood low-density lipoprotein cholesterol level in predicting adult dyslipidemia and other cardiovascular risks. The Bogalusa Heart Study. Arch Intern Med 156: 1315-1320, 1996

Barlow SH, Dietz WH: Obesity evaluation and treatment: expert committee recommendations. Pediatrics 102: e29, 1998

Baum CL, Ford WF: The wage effects of obesity: a longitudinal study. Health Econ 13: 885-899, 2004

Beggs S: Paeditric analgesia. Australian Prescriber 31: 63-65, 2008

Bejciy-Spring SM: R-E-S-P-E-C-T: a model for the sensitive treatment of the bariatric patient. Bariatric NursSurg Patient Care 3: 47-56, 2008

Bentley JB, Borel JD, Gillespie TJ, Vaughan RW, Gandolfi AJ: Fentanyl pharmacokinetics in obese and nonobese patients. Anesthesiology 55: 177, 1981

Bentley JB, Borel JD, Vaughan RW, Gandolfi AJ: Weight, psudocholinesterase activity and succinylcholine requirement. Anesthesiology 57: 48-49, 1982

Berkowitz RI, Wadden TA, Tershakovec AM, Cronquist JL: Behavior therapy and sibutramine for the treatment of adolescent obesity. JAMA 289: 1805-1812, 2003

Biring MS, Lewis MI, Liu JT, Mohsenifar B: Pulmonary physiologic changes of morbid obesity. Am J Med 318: 293, 1999

Bouazza N, Pestre V, Julien V, Curis E, Urien S, Salmon D, Tréluyer JM: Population pharmacokinetics of clindamycin orally and intravenously administered in patients with osteomyelitis. Br J Clin Pharmacol 74: 971-977, 2012

Bray GA, Ryan DH: Drug treatment of the overweight patient. Gastroenterology 132: 2239-2252, 2007

Brown T, Avenell A, Edmunds LD, Moore H, Whittaker V, Avery L, Summerbell C: Systematic review of long-term lifestyle interventions to prevent weight gain and morbidity in adults. Obes Rev. 10: 627-638: 2009

Brunello G, D'Hombres B: Does body weight affect wages? Evidence from Europe. Econ Hum Biol 5: 1-19, 2007

Brylinski JA, Moore JC: The identification of body build stereotypes in young children. J Res Pers 8: 170-181, 1994

Bucley FB: Anesthetizing the Morbidly Obese Patient. ASA Refresher Course Lectures in Anesthesiology 18: 53-68, 1990

Canning H, Mayer J: Obesity: An influence on high school performance? Am J ClinNutr 20: 352-354, 1967

Canning H, Mayer J: Obesity: Its possible effect on college acceptance. N Engl J Med 275: 1172-1174, 1966

Carr D, Friedman MA: Is obesity stigmatizing? Body weight, perceived discrimination and psychological well-being in the United States. J Health Social Behav 46: 244-259, 2005

Casati A., Putzu M.: Anesthesia in the obese patient: Pharmacokinetic considerations. Journal of Clinical Anesthesia 17: 134-145, 2005

Cawley J: The impact of obesity on wages. J Human Resour 39: 451-474, 2004

Chachon GE, Viehweg TL, Ganzberg SI: Management of the Obese Patient Undergoing Office-Based Oral and Maxillofacial Surgery Procedures. J Oral MaxillofacSurg 62: 88-93, 2004

Chan JM, Stampfer MJ, Rimm EB, Colditz GA, Willett WC: Obesity, fat distribution and weight gain as risk factors for clinical diabetes in men. Diabetes Care 17: 961-969, 1994

Chen EY: Depressed mood in class III obesity predicted by weight-related stigma. ObesSurg 17: 669-671, 2007

Cheymol G: Clinical pharmacokinetics of drugs in obesity. An update. ClinPharmacokinet 25: 103-114, 1993

Cheymol G: Effects of obesity on pharmacokinetics implications for drug therapy. ClinPharmacokinet 39: 215-231, 2000

Chinn S, Rona RJ: Prevalence and trends in overweight and obesity in three cross-sectional studies in British children, 1974-94. BMJ 322: 24-26, 2001

Christensen R, Kristensen PK, Bartels EM, Bliddal H, Astrup A: Efficacy and safety of the weight-loss drug rimonabant: a meta-analysis of randomized trials. Lancet 370: 1706-1713, 2007

Chung F, Meze D, Tong D: Pre-existing medical conditions as predictor of adverse events in day-case surgery. Br J Anaesth 83: 262-270, 1999

Colditz GA, Willett WC, Rotnitzky A, : Weight gain as a risk factor for clinical diabetes mellitus in women. Ann Intern Med 122: 481-486, 1995

Cole TJ, Freeman JV, Preece MA: Body mass index reference curves for the UK, 1990. Arch Dis Child 73: 25-29, 1995

Collazo-Clavell ML: Safe and effective management of the obese patient. Mayo Clinic Proc 74: 1255, 1999

Connor WZ: The acceleration of thrombus formation by certain fatty acids. J Clin Invest 41: 1199-1205, 1962

Crosnoe R: Gender, obesity and education. SociolEduc 80: 241-260, 2007

Cucioni CC, Lourenco PM: Long-term weight loss after diet and exercise: a systematic review. Int J Obes 29: 1168-1174, 2005

Damia G, Mascheroni D, Croci M, TarenziL : Perioperative changes in functional residual capacity in morbidly obese patients. Br J Anaesth 60: 574-578, 1988

Daniels SR, Long B, Crow S, Styne D, Sothern M, Vargas-Rodriguez I, Harris L, Walch J, Jazinsky O, Cwik K, Hewkin A, Blakesley V: Cardiovascular effects of sibutramine in the treatment of obese adolescents: results of a randomized, double-blind, placebo-controlled study. Pediatrics 120: 147-157, 2007

De Jong RH: Body mass index: Risk predictor for cosmetic day surgery. Plast Reconstr Surg 108: 556, 2001

De la Eva RC, Baur LA, Donaghue KC, Waters KA: Metabolic correlates in obstructive sleep apnea in obese subjects. J Pediatr 140: 654-659, 2002

De Onis M, Blossner M, Borghi E: Global prevalence and trends of overweight and obesity among preschool children. Am J ClinNutr 92: 1257- 1264, 2010

Deprés JP, Van Gaal L, Pi-Sunyer X, Scheen A: Efficacy and safety of the weight-loss drug rimonabant. Lancet 371: 555, 2008

Diaz M: Hypertension and obesity. J Hum Hypertens 16: 18-22, 2002

Drent ML, van der Veen DA: First clinical studies with orlistat: A Short Review. Obes Res 3: 623-625, 1995

Duncan PG, Cohen MM, Tween WA, Biehl D, Pope WDB, Merchant RN, DeBoerD : The Canadian four-centre study of anaesthetic complications III. Are anaesthetic complications predictable in day surgical practice? Can J Anaesth 39: 440-448, 1992

Dunican KC, Desilets AR, Montalbano JK: Pharmacotherapeutic options for overweight adolescents. Ann Pharmacother 41: 1445-1455, 2007

Dyson PA: The therapeutics of lifestyle management on obesity. Diabetes ObesMetab. 11: 941-946, 2010

Egan TD, Huizinga B, Gupta SK, Jaarsma RL, Sperry RJ, Yee JB, Muir KT: Remifentanil pharmacokinetics in Obese versus Lean Patients. Anesthesiology 89: 562-573, 1998

Eichenberger A, Proietti S, Wicky S,: Morbid obesity and postoperative pulmonary atelectasis: an underestimated problem. Anesth Analg 95: 1788-1792, 2002

Eisenberg ME, Neumark Sztainer D, Story M: Associations of weight-based teasing and emotional well-being among adolescents. Arch PediatrAdolesc Med 157: 733-738, 2003

Epstein LH, Koeske R, Wing RR: Adherence to exercise in obese children. J Cardiac Rehab 4: 185-189, 1983

Epstein LH: Methodological issues and ten-year outcomes for obese children. Ann NY AcadSci 669: 237-249, 1993

Erickson SJ, Robinson TN, Haydel KF, Killen JD: Are overweight children unhappy? Body mass index, depressive symptoms and overweight concerns in elementary school children. Arch Pediatr Adolesc Med 154: 931-935, 2000

Erstad BL: Dosing of medications in morbidly obese patients in the intensive care unit setting. Intensive Care Med 30: 18-32, 2004

Falagas ME, Karageorgopoulos DE: Adjustments of dosing of antimicrobial agents for bodyweight in adults. Lancet 375: 248-251, 2010

Falkner NH, Neumark-Sztainer D, Story M, Jeffrey RW, Beuhring T, Resnick MD: Social, educational and psychological correlates of weight status in adolescents. Obes Res 9: 32-42, 2001

Figueroa-Colon R, Franklin FA, Lee JY, Aldridge R, Alexander L: Prevalence of obesity with increased blood pressure in elementary school-aged children. South Med J 90: 806-813, 1997
Fontaine KR, Redden DT, Wang C, Westfall AO, Allison DB: Years of life lost due to obesity. Jama 289: 187-193, 2003
Formiguera X., Canton A.: Obesity: epidemiology and clinical aspects. Best Pract Res Clin Gastroenterol 18: 1125-1146, 2004
Fox G, Walley DG, Bevan DR: Anesthesia for the morbidly obese: Experience with 110 patients. Br J Anaesth 53: 811-816, 1981
Freedman DS, Burke GL, Harsha DW, Srinivasan GR, Cresanta JL, Webber LS, Berenson GS: Relationship of changes in obesity to serum lipid and lipoprotein changes in childhood and adolescence. JAMA 254: 515-520, 1985
Freedman DS, Khan LK, Serdula MK, Dietz WH, Srinivasan SR, Berenson GS: The relation of menarcheal age to obesity in childhood and adulthood: the Bogalusa heart study. BMC Pediatr 3: 3, 2003
Freedman DS, Srinivasan SR, Berenson GS: The relation of overweight to cardiovascular risk factors among children and adolescents: the Bogalusa Heart Study. Pediatrics 103: 1175-1182, 1999
French SA, Perry CL, Leon GR, Fulkerson JA: Self-esteem and change in body mass index over 3 years in a cohort of adolescents. Obes Res 4: 27-33, 1996
French SA, Story M, Perry CI: Self-esteem and obesity in children and adolescents: a literature review. Obes Res 3: 479-490, 1995
Friedman KE, Ashmore JA, Applegate KL: Recent experiences of weight-based stigmatization in a weight loss surgery population: psychological and behavioral correlates. Obesity 16: 69-74, 2008
Friedman KE, Reichmann SK, Costanzo PR, Zelli A, Ashmore JA, Musante GJ: Weight stigmatization and ideological beliefs: relation to psychological functioning in obese adults. Obes Res 13: 907-916, 2005
Gennuso J, Epstein LH, Paluch RA, Cerny F: The relationship between asthma and obesity in urban minority children and adolescents. Arch PediatrAdolsc Med 152: 1197-1200, 1998
Grabber JA, Lewinshom PM, Seeley JR, Brooks-Gunn J: Is psychopathology associated with the timing of pubertal development? J Am Acad Child Adolesc Psychiatry 36: 1768-1776, 1997
Greenbolt DJ, Abernathy DR, Locniskar A, Harmatz JS, Limjuco RA, Shader RA: Effect of age, gender and obesity on midazolam kinetics. Anesthesiology 61: 27-35, 1984
Guzzaloni G, Grungi G, Minocci A, Moro D, Morabito F: Liver steatosis in juvenile obesity: Correlations with lipid profile, hepatic biochemical parameters and glycemic and insulinemic responses to an oral glucose tolerant test. Int J Obes Relat Metab Disord 24: 772-776, 2000
Halilovic J, Heintz BH, Brown J: Risk factors for clinical failure in patients hospitalized with cellulitis and cutaneous abscess. Journal of Infection 65: 128-134, 2012
Hallander PA, Elbein SC, Hirsch IB, Kelley D, McGill J, Taylor T, Weiss SR, Crockett SE, Kaplan RA, Comstock J, Lucas CP, Lodewick PA, Canovatchel W, Chung J, Hauptman J: Role of orlistat in the treatment of obese patients with type 2 diabetes. A 1-year randomized double-blind study. Diabetes Care 21: 1288-1294, 1988
Hanley MJ, Abernathy DR, Greenblatt DJ: Effect of obesity on the pharmacokinetics of drugs in humans. ClinPharmacokinet 49: 71-87, 2010
Hanotin C, Thomas F, Jones SP, Leutenegger E, Drouin P: Efficacy and tolerability of sibutramine In obese patients: a dose-ranging study. Int J Obes Relat Metab Disord. 22: 32-38, 1998
Harter RL, Kelly WB, Kramer MG, Perez CE, Dzwonczyk RR: A comparison of the volume and pH of gastric contents of obese and lean surgical patients. Anesth Analg 86: 147-152, 1998
Henegar JR, Bigler SA, Henegar LK, Tyagi SC, Hall JE: Functional and structural changes in the kidney in the early stages of obesity. J Am Soc Nephrol 12: 1211-1217, 2001
Hsieh CJ, Wang PW, Liu RT, Tung SC, Chien WY, Chen JF, Chen CH, Kuo MC, Hu YH: Orlistat for obesity: benefits beyond weight loss. Diabetes Res Clin Pract 67: 78-83, 2005
Jackson TD, GriloCM ,Masheb RM: Teasing history, onset of obesity, current eating disorder psychopathology, body dissatisfaction and psychological functioning in binge eating disorder. Obes Res 8: 451-458, 2000
James WP, Caterson ID, Coutinho W, Finer N, Van Gaal LF, Maggioni AP, Torp-Pedersen C, Shepherd A, Rode RA, Renz CL: Effect of sibutramine on cardiovascular outcomes in overweight and obese subjects. N Engl J Med 363: 905-917, 2010
Jansen B, Thursky K: Dosing of Antibiotics in Obesity. Current Opinion Infectious Diseases 25: 634, 2012
Jason B, Thursky K: Dosing of antibiotics in obesity. CurrOpin Infect Dis 25: 634-649, 2012
Jiang X, Srinivasan SR, Berenson GS: Relation of obesity to insulin secretion and clearance in adolescents: the Bogalusa heart Study. Int J Obes 20: 951-956, 1996
Juvin P, Vadam C, Malek K, Dupont H, Marmuse JP, Desmomts JM: Postoperative recovery after desflurane, propofol or isoflurane anesthesia among morbidly obese patients: a prospective randomized study. Anesth Analg 91: 714-719, 2000
Kapantais E, Tzotzas T, Ioannidis I, Mortoglou A, Bakatselos S, Kaklamanou M, Lanaras L, Kaklamanos I: First national epidemiological survey on the prevalence of obesity and abdominal fat distribution in Greek adults. Ann Nutr Metab 50: 330-338, 2006
Karnehed N, Rasmussen F, HemmingssonTynelious P: Obesity and attained education: cohort study of more than 700,000 Swedish men. Obesity 14: 1421-1428, 2006
Kelly T, Yang W, Chen CS, Raynolds K, He J: Global burden of obesity in 2005 and projections to 2030. Int J Obes 32: 1431-1437, 2008.
Kempers KJ, Foote JW, DiFlorio-Brennan T: Obesity: Prevalence and Considerations in Oral and Maxillofacial Surgery. J Oral Maxillofac Surg 58: 137-143, 2000
Kinugasa A, Tsunamoto K, Furukawa N, Sawada T, Kusunoki T, Shimada N: Fatty liver and its fibrous changes found in simple obesity of children. J Pediatr Gastroenterol Nutr 3: 408-414, 1984
Klarenbach S, Padwal R, Chuck A, Jacobs P: Population-based analysis of obesity and workforce participation. Obesity 14: 920-927, 2006
Kral JG: Morbid obesity and related health risks. Ann Intern Med 103: 1043, 1985
Kuczynska J, Lewis G: Q&A 378.1: How should antibiotics be dosed in obesity? Prepared 6/11/2013 (www.evidence.nhs.uk)
Lam AM, Grace DM, Penny FT, Vezina WC: Prophylactic intravenous cimetidine reduces the risk of aspiration in morbidly obese patients. Anesthesiology 65: 684-687, 1986
Lauer RM, Lee J, Clarke WR: Factors affecting the relationship between childhood and adult cholesterol levels: The Muscatine study. Pediatrics 82: 309-318, 1988
Lavie CJ, Ventura HO, Messerli FH: Left ventricular hypertrophy: Its relationship to obesity and hypertension. Postgrad Med 91: 131-143, 1992
Lazar L, Kauli R, Bruchis C, Nordenberg J, Galatzer A, Pertzelan A: Early polycystic ovary-like syndrome in girls with central precocious puberty and exaggerated adrenal response. Eur J Endocrinol 133: 403-406, 1995
Lee WH, Kramer WG, Granville GE: The effect of obesity on acetaminophen pharmacokinetics in man. J Clin Pharmacol 7: 284-287, 1981
Liestol K: Menarcheal age and spontaneous abortion: a causal connection? Am J Epidemiol111: 753-758,1980
Lobstein T., Baur L., Uauy R.: Obesity in children and young people: a crisis in public health. Obesity Reviews 5: 4-85, 2004
Luder E, Melnik TA, Dimaio M: Association of being overweight with greater asthma symptoms in inner city black and Hispanic children. J Pediatr 132: 699-703, 1998

Lyznicki JM, Young DC, Riggs JA, DavisRM: Obesity: Assessment and management in primary care. Am Fam Physician 11: 2185-2196, 2001

Malecka-Tendera E, Molnar D: Hormonal and metabolic changes, In: Burniat W, Cole T, Lissau I, Poshkitt EME: Child and Adolescent Obesity. Causes and Consequences; Prevention and Management. Cambridge University Press 2002, pp.189-220

Mallory GB, Fiser DH, Jackson R: Sleep-associated breathing disorders in morbidly obese children and adolescents. J Pediatr 115: 892-897, 1989

Manchikanti L, Roush JR, Colliver JA: Effect of preanesthetic ranitidine and metoclopramide on gastric contents in morbidly obese patients. Anesth Analg 65: 195-199, 1986

Manson JE, Willett WC, Stamfer MJ, Colditz GA, Hunter DJ, Hankinson SE, Hennekens CH, Speizer FE: Body weight and mortality among women. N Engl J Med 333: 677-685, 1995

Maranto CL, Stenoien AF: Weight discrimination: a multidisciplinary analysis. Employ Respons Rights J 12: 9-24, 2000

Marchesini G, Brizi M, Morselli-Labate AM, Bianchi G, Bugianesi E, McCullough AJ, Forlani G, Melchionda N: Association of nonalcoholic fatty liver disease with insulin resistance. Am J Med 107: 450-455, 1999

Marshall L, Spiegelman D, Goldman M, Manson J, Colditz G, Barbieri R, Stampfer M, Hunter D: A prospective study of reproductive factors and oral contraceptive use in relation to the risk of uterine leiomyomata. Fertil. Steril 70: 432-439, 1998

Mcpherson CP, Sellers TA, Potter JD, Bostick RM, Folsom AR: Reproductive factors and risk of endometrial cancer. The Iowa Women's Health Study. Am J Epidemiol 143: 1195-1202, 1996

Messerli FH: Cardiovascular effects of obesity and hypertension. Lancet 1: 1165-1168, 1982

Mokdad AH, Ford ES, Bowman BA, Dietz WH, Vinicor F, Bales VC, Marks JS: Prevalence of obesity, diabetes and obesity-related health risk factors. Jama 289: 76-79, 2003

Morris S: Body mass index and occupational attainment. J Health Econ 25: 347-364, 2006

Morris S: The impact of obesity on employment. Labour Econ 14: 413-433, 2007

Mustillo S, Worthman C, Erkanli A, Keeler G, Angold A, Costello EJ: Obesity and phychiatric disorder: developmental trajectories. Pediatrics 111: 851-859, 2003

Neuschwander-Tetri BA, Caldwell SH: Nonalcoholic steatohepatitis: summary of an AASLD single topic conference. Hepatology 37: 1202-1219, 2003

O' Brien PE, Sawyer SM, Laurie C, Brown WA, Skinner S, Veit F, Paul E, Burton PR, McGrice M, Anderson M, Dixon JB: Laparoscopic adjustable gastric banding in severely obese adolescents: a randomized trial. JAMA 303: 519-526, 2010

O'Brien PE: Bariatric surgery: mechanisms, indications, and outcomes. J Gastroenterol Hepatol 25: 1358-1365, 2010

Ogunaike B, Jones SB, Jones DB, Provost D, Whitten C; Anesthetic considerations for bariatric surgery. Anesth Analg 95: 1793-1805, 2002

Paggoto U, Paquali R: Fighting obesity and associated risk factors by antagonizing cannabinoid type 1receptors. Lancet 365: 1363-1364, 2005

Paraponaris A, Saliba B, Ventelou B: Obesity, weight status, and employability: empirical evidence from a French national survey. Econ Human Biol 3: 241-258, 2005

Parizkova J, Maffeis C, Poskitt EME: Management through activity, In: Burniat W, Cole T, Lissau I, Poskitt EME: Child and adolescent obesity. Causes and Consequences; Prevention and Management. Cambridge University Press 2002, pp. 307-326

Pdeuzzi P, Concato J, Kemper E, Holford TR, Feinstein AR: A simulation study of the number per variable in logistic regression analysis. J Clin Epidemiol 49: 1373-1379, 1996

Pesa JA, Syre TR, Jones E: psychological differences associated with body weight among female adolescents: The importance of body image. J Adolesc Health 26: 330-337, 2000

Petterson LJ: Principles of oral and Maxillofacial Surgery, vol 1, Lippincott-Raven 1997, p.43

Poskitt EM: Defining childhood obesity: the relative body mass index (BMI). European Childhood Obesity Group. Acta Paediatr 84: 961-963, 1995

Puhl RM, Brownell KD: Bias, discrimination and obesity. Obes Res 9: 788-905, 2001

Puhl RM, Brownell KD: Confronting and coping with obesity stigma: an investigation of overweight and obese adults. Obesity 14: 1802- 1815, 2006

Puhl RM, Brownell KD: Ways of coping with obesity stigma: conceptual review and analysis. Eat Behav 4: 53-78, 2003

Puhl RM, Heuer CA: The stigma of Obesity: A Review and Update. Obesity 17: 941-964, 2009

Puhl RM, Lanter JD: Stigma, obesity and the health of the nation's children. Psychol Bull 133: 557-580, 2007

Rames LK, Clarke WR, Connor WE, Reiter MA, Lauer RM: Normal blood pressure and the evaluation of sustained blood pressure in childhood: the Muscatine study. Pediatrics 61: 245-251, 1978

Rashid M, Roberts EA: Nonalcoholic steatohepatitis in children. J Pediatr Gastroenterol Nutr 30: 48-53, 2000

Ratziu V, Giral P, Charlotte F, Bruckert E, Thibault V, Theodorou I, Khalil L, Turpin G, Opoion R, Poynard T: Liver fibrosis in overweight patients. Gastroenterology 118: 1117-1123, 2000

Reto DS: Psychological aspects of delivering nursing care to the bariatric patient. Crit Care Nurs 26: 139-149, 2003

Rhodes SK, Shimoda KC, Waid LR, Mahlen P, Oexmann MJ, Collop NA, Willi SM: Neurocognitive deficits in morbidly obese children with obstructive sleep apnea. J Pediatr 127: 741-744, 1995

Richards GE, Cavallo A, Meyer WJD, Prince MJ, Peters EJ, Stuart CA, Smith ER: Obesity acanthosis nigricans, insulin resistance and hyperandrogenemia: pediatric perspective and natural history. J Pediatr 107: 893-897, 1985

Rich-Edwards JW, Goldmann MB, Willett WC, Hunter DJ, Stampfer MJ, Colditz GA, Manson JE: Adolescent body mass index and infertility caused by ovulatory disorder. Am J Obstet Gynecol 171: 171-177, 1994

Riley DJ, Santiago T, Edelman NH: Complications of obesity-hypoventilation syndrome in childhood. Am J Dis Child 130: 671-674, 1976

Roehling MV, Roehling PV, Pichler S: The relationship between body weight and perceived weight-related employment discrimination: the role of sex and race. J Vocat Behav 71: 300-318, 2007

Roehling MV: Weight-based discrimination in employment: psychological and legal aspects. Personnel Psychol 52: 969-1017, 1999

Rogers MC, Tinker JH, Covino BG, Longnecker DE: Principles and Practice of Anesthesiology. Mosby 1993, p. 514

Rogers MC, Tinker JH, Covino BG, Longnecker DE: Principles and Practice of Anesthesiology, Mosby 1993, p. 516

Roland-Cachrera MF, Sempé M, Guilloud-Betaile M, Patois E, Pequignot-Guggenbuhl F, Fautrad V: Adiposity indices in children. Am J ClinNutr 36: 178-184, 1982

Rosenbaum M, Leibel RL, Hirsch J.: Obesity. N Engl J Med 337: 396, 1997

Rosenberger PH, Henderson KE, Bell RL, Grilo CM: Associations of weight-based teasing history and current eating disorder features and psychological functioning in bariatric surgery patients. Obes Surg 17: 470-477, 2007

Salazar DE, Corcoran GB: Predicting creatinine clearance and renal drug clearance in obese patients from estimated fat free body mass. Am J Med 84: 1053-1060, 1988

Salvatoni A: Surgical treatment , In: Burniat W, Cole T, Lissau I, Poskitt EME: Child and Adolescent Obesity. Causes and Consequences; Prevention and Management. Cambridge University Press 2002, pp. 355-360
Sarwer DB, Fabricatore AN, Eisenberg MH, Sywulak MA, Wadden TA: Self-reported stigmatization among candidates for bariatric surgery. Obesity 16: 75-79, 2008
Schwarz SM; Obesity in children: Medication. Medscape online, updated June 24, 2015 (http://emedicine.medscape.com/article/985333-medication)
Silverman JF, Pories WJ, Caro JF: Liver pathology in diabetes mellitus and morbid obesity: clinical, pathological and biomechanical considerations. Pathol Annu 24: 275-302, 1989
Silvestri JM, Weese-Mayer DM, Bass MT, Kenny AS, Hauptmann SA, Pearsall SM: Polysomnography in obese children with a history of sleep-associated breathing disorders. Pediatr Pulmonol 16: 124-129, 1993
Siu D: "Weighing In" on Antibiotic Dosing in Obese Patients. Drug Therapy Topics 35: 9-12, 2006
Srinivasan SR, Bao W, Wattigney WA, Berenson GS: Adolescent overweight is associated with adult overweight and related multiple cardiovascular risk factors: the Bogalusa Heart Study. Metabolism 45: 235-240, 1996
Staffieri JR: A study of social stereotype of body image in children. J Pers Soc Psychol 7: 101-104, 1967
Stice E, PresnellK ,Bearman SK: Relation of early menarche to depression, eating disorders, substance abuse, and comorbid psychopathology among adolescent girls. Dev Psychol 37: 608-619, 2001
Stoelting RK, Dierdorf SF: Anesthesia and Co-existing Disease, Churchill-Livingstone 1998, pp. 384-388
Stoelting RK, Miller RD: Basics of Anesthesia, Churchill Livingstone 2000, p. 317
Strauss RS: Childhood obesity and self-esteem. Pediatrics 105: 15, 2000
Stunkard AJ, Faith MS, Allison KC: Depression and obesity. Biol Psychiatry 54: 330-337, 2003
Synder DS: Evaluation of the obese patients, In: Longnecker DE, Tinker JH, Morgan GE: Principles and Practice of Anesthesiology, Mosby 1998, pp. 507-527
Teachman BA, Gapinski KD, Brownell KD, Rawlins M, Jeyaram S: Demonstrations of implicit anti-fat bias: the impact of providing casual information and evoking empathy. Health Psychol 22: 68-78, 2003
TiggenmannM ,Anesbury T: Negative stereotyping of obesity in children: The role of controllability beliefs. J Appl Soc Psychol 30: 1977-1993, 2000
Todd DW: Anesthetic Considerations for the Obese and Morbidly Obese Oral and Maxillofacial Surgery Patient. J Oral Maxillofac Surg 63: 1348-1353, 2005
Tunceli K, Li K, Williams LK: Long-term effects of obesity on employment and work limitations among U.S. adults, 1986 to 1999. Obesity 14: 1637-1646, 2006
Vacek L: Sensitivity training for nurses caring for morbidly obese patients. Bariatric NursSurg Patient Care 2: 251-253, 2007
Vaidyanathan J, Zadezensky I, Choe S, Sahajwalla CG: Implications of obesity for drug therapy: limitations and challenges. Clinical Pharmacology & Therapeutics 90: 77-89, 2011
Vaughn RW, Wise L: Postoperative arterial blood gas measurements in obese patients: Effect of position on gas exchange. Ann Surg 182: 705-709, 1975
Viner RM, Cole TJ: Adult socioeconomic educational, social and psychological outcomes of adulthood obesity: a national birth cohort study. BMJ 330: 1354, 2005
Wang Y: Is obesity related with early sexual maturation? A comparison of the association in American boys versus girls. Pediatrics 110: 903-910, 2002.
Wardle J, Volz C, Jarvis MJ: Sex differences in the association of socioeconomic status with obesity. Am J Public Health 92: 1299-1304, 2002
World Health Organization (a): Obesity and overweight. Fact sheet No 311, updated January 2015. (http://www.who.int/mediacentre/factsheets/fs311/en/)
World Health Organization (b), Regional Office for Europe: Obesity: Data and statistics. (http://www.euro.who.int/en/health-topics/noncommunicable-diseases/obesity/data-and-statistics)
World Health Organization, Regional Office for Europe: New WHO analysis shows alarming rates of overweight children. Press release, Copenhagen and Athens, 25 February 2014
World Health Organization: Obesity: preventing and managing the global epidemic: report of a WHO consultation. World Health Organ Tech Rep Ser 894: 1-253, 2000

Διεύθυνση επικοινωνίας:
Δημήτριος Βολάκος
Παπαδιαμαντοπούλου 160
115 27, Αθήνα
Τηλ.: 210 7789877, 6937 237230
e-mail: dvolakos@hotmail.com

Address:
Dimitris Volakos
160 Papadiamantopoulou Str.,
115 27, Athens, Greece
Tel: 0030 210 7789877, 0030 6937 237230
e-mail: dvolakos@hotmail.com

Αρχεία Ελληνικής Στοματικής και Γναθοπροσωπικής Χειρουργικής (2015) 3, 168-169
Hellenic Archives of Oral & Maxillofacial Surgery (2015) 3, 168-169

Επιλογές από την βιβλιογραφία/Literature selection

Παρουσίαση εκτεταμένης περίληψης άρθρων, από επιστημονικά περιοδικά συγγενών ειδικοτήτων που αφορούν την Στοματική και Γναθοπροσωπική Χειρουργική

Presentation in Greek of extended summaries from papers on Oral and Maxillofacial Surgery, published in Journals of relative Specialties

The keratocystic odontogenic tumour (KCOT) – an odyssey

M.A. Pogrel: The keratocystic odontogenic tumour (KCOT) – an odyssey.

Int. J. Oral Maxillofac. Surg. 2015; 44: 1565–1568

Ο κερατοκυστικός οδοντογένης όγκος – Μια οδύσσεια

Ο οδοντογενής κερατινοκυστικός όγκος, όπως τον ονομάζουμε σήμερα, περιγράφηκε αρχικά από τον Philipsen το 1956 με την ονομασία οδοντογενής κερατινοκύστη ενώ το 1971 ο Browne περιέγραψε τα ιδιαίτερα κλινικά και ιστολογικά χαρακτηριστικά της νοσολογικής αυτής οντότητας. Στη συνέχεια παρατηρήθηκε η υψηλή τάση για υποτροπή της βλάβης μετά από απλή εκπυρήνιση της, κάτι που αποτέλεσε και το έναυσμα για την πληθώρα διαφορετικών θεραπευτικών στρατηγικών για την αντιμετώπιση της.
Αρχικά δημιούργηθηκαν δύο μεγάλες σχολές. Η 'συντηρητική' (Hardman et al) όπου προτάθηκε η απλή εκπυρήνιση και παρακολούθηση του ασθενούς και η επάναληψη της επέμβασης επί υποτροπής. Αντιδιαμετρικά αντίθετη ήταν η φιλοσοφία του Bramley ο οποίος πρότεινε μια πιο 'επιθετική' προσέγγιση με 'en block' εξαίρεση η ακόμα και τμηματική γναθεκτομή ανάλογα με το μέγεθος της βλάβης.
Τα υψηλά ποσοστά υποτροπών της απλής εκπυρήνισης και η υψηλή νοσηρότητα των γναθεκτομών αντίστοιχα δημιούργησαν μια τρίτη θεραπευτική φιλοσοφία με σκοπό την εξεύρεση μιας μέσης λύσης με μικρότερη νοσηρότητα και χαμηλότερα ποσοστά υποτροπής. Υπό αυτό το πρίσμα επιστρατεύθηκαν επικουρικά η κρυοθεραπεία, το διάλυμα Carnoy's, η οστεκτομή περιφερικά των ορίων της βλάβης και πιο πρόσφατα η μαρσιποποίηση και απώτερη εξαίρεση της βλάβης σε συνδυασμό με τις ανωτέρω επικουρικές θεραπευτικές προσεγγίσεις.
Από την εμπειρία του συγγραφέα η μαρσιποποίηση και ακολούθως η απλή εκπυρήνιση των βλαβών οδηγεί μακροπρόθεσμα σε υψηλά ποσοστά υποτροπής συγκρίσιμα με την απλή εκπυρήνιση ως εκ τούτου είναι απαραίτητη η χρήση κάποιας επικουρικής θεραπείας για τον έλεγχο των υποτροπών.
Η χρήση της κρυοθεραπείας παρουσιάζει χαμηλό ποσοστό υποτοπών ~10%. Η μέθοδος όμως αυτή παρουσιάζει δυσκολία στην εφαρμογή της λόγω του ειδικού εξοπλισμού που απαιτείται. Επιπρόσθετα μπορεί συχνά να προκληθούν νεκρώσεις στους μαλακούς ιστούς με αποτέλεσμα τη διάνοιξη του τραύματος και την χρονοβόρο κατά δεύτερο σκοπό επούλωση.
Το διάλυμα Carnoy's έχει ενοχοποιηθεί σαν καρκινογόνος ουσία και ως εκ τούτου καλό είναι να αποφεύγεται η χρήση του.
Λόγω των ανωτέρω προβλημάτων η περιφερική οστεκτομή στα όρια της βλάβης φαίνεται να είναι η πιο προσιτή και εύκολη λύση σε μια προσπάθεια ελέγχου των υποτροπών τόσο για μικρές βλάβες όσο και για βλάβες μετά από μαρσιποποίηση. Ειδικότερα η τεχνική που προτιμάται από τον συγγραφέα είναι η μαρσιποποίηση της βλάβης μέχρι αυτή να λάβει ακτινογραφικά μέγεθος ~3 cm. Εν συνεχεία διενεργείται εκπυρήνιση της βλάβης και εμβαπτίζονται τα οστικά τοιχώματα με μπλέ του μεθυλενίου με τη βοήθεια ενός βαμβακοφόρου στυλεού. Ακολουθεί η περιφερική οστεκτομή μέχρις ότου αφαιρεθεί όλη η χρωστική με το οστούν στο οποίο έχει διεισδύσει. Ενδεικτικά αναφέρεται ότι η διείσδυση στο συμπαγές οστούν είναι 0,5 mm και στο μυελό περίπου 1- 1,5 mm. Από την εμπειρία του συγγραφέα η μέθοδος αυτή παρουσιάζει πλεονεκτήματα αναφορικά με τον περιορισμό της νοσηρότητας της επέμβασης και τα μέχρι τώρα ιδιαίτερα χαμηλά ποσοστά τοπικής υποτροπής της βλάβης.

Επιμέλεια – Απόδοση: Ε. Καλφαρέντζος

Br J Oral Maxillofac Surg (2016), dx.doi.org/10.1016/j.bjoms.2015.10.015

Platelet-rich fibrin: the benefits

YR Kumar, S Mohanty, M Verma, RR Kaur, P Bhatia, VR Kumar, Z Chaudhary

Φιμπρίνη πλούσια σε αιμοπετάλια: τα οφέλη

Είναι γνωστό ότι τα βιολογικά πρόσθετα μπορούν να χρησιμοποιηθούν για τη ρύθμιση της φλεγμονώδους αντίδρασης και την βελτίωση της μετεγχειρητικής επούλωσης του τραύματος. Η χρήση της φιμπρίνης για το σκοπό αυτό έχει μελετηθεί εκτενώς τα τελευταία τριάντα χρόνια, αλλά η εφαρμογή της ήταν περιορισμένη λόγω των δυσχεριών στην παρασκευή της. Οι δυσκολίες αυτές οδήγησαν σε εξέλιξη των μεθόδων αυτών, με την παραγωγή πλάσματος και στη συνέχεια φιμπρίνης, τα οποία είναι πλούσια σε αιμοπετάλια και περιέχουν όλα τα συστατικά που απαιτούνται για τη βέλτιστη διαδικασία επούλωσης. Μέχρι σήμερα όμως δεν είναι απόλυτα κατανοητό με ποιον μηχανισμό αλληλεπιδρά η φιμπρίνη με τα οστεοκύτταρα, ούτε έχει αποδειχθεί ότι πράγματι υπάρχει στατιστικά σημαντική βελτίωση της επούλωσης.

Σκοπός της παρούσας εργασίας είναι η σύγκριση της ποιότητας του οστού που παράγεται αλλά και της ανεπίπλεκτης στην επούλωση των υπερκειμένων μαλακών μορίων, με τη χρήση φιμπρίνης και χωρίς. Για τη διεξαγωγή του πειράματος πραγματοποιήθηκε χειρουργική αφαίρεση εγκλείστων τρίτων γομφίων της κάτω γνάθου σε 42 ασθενείς, στους οποίους το ζεύγος των εγκλείστων ήταν παρόμοιας δυσκολίας, η επέμβαση έγινε από τον ίδιο χειρουργό, και στη μια πλευρά τοποθετήθηκε φιμπρίνη πλούσια σε αιμοπετάλια πριν τη σύγκλειση του τραύματος για κατά πρώτο σκοπό επούλωση. Οι ασθενείς προσήλθαν για επανεξέταση την 1η και 3η ημέρα, καθώς και στο τέλος της 1ης και 4ης εβδομάδας μετά την επέμβαση. Για τη σύγκριση της ποιότητας του οστού μετρήθηκε η μορφοκλασματική διάσταση (fractal dimension) σε οπισθοφατνιακές ακτινογραφίες, ενώ για τη σύγκριση της ομαλότητας της επούλωσης των μαλακών μορίων χρησιμοποιήθηκε κλίμακα πόνου.

Τα αποτελέσματα της μελέτης έδειξαν σε όλα τα στάδια της επανεξέτασης κατά μέσο όρο καλύτερη επούλωση στις περιπτώσεις που χρησιμοποιήθηκε φιμπρίνη πλούσια σε αιμοπετάλια, αλλά η διαφορά δεν ήταν στατιστικά σημαντική. Όσον αφορά στα μαλακά μόρια, η ομαλότητα της επούλωσης ήταν καλύτερη στις περιπτώσεις που χρησιμοποιήθηκε φιμπρίνη πλούσια σε αιμοπετάλια και μάλιστα σε βαθμό στατιστικά σημαντικό. Η μοναδική επιπλοκή της μελέτης ήταν μια περίπτωση μετεγχειρητικής λοίμωξης, στην οποία μάλιστα δεν είχε χρησιμοποιηθεί φιμπρίνη.

Συμπερασματικά, η φιμπρίνη πλούσια σε αιμοπετάλια παράγεται σήμερα με αρκετά απλοποιημένη διαδικασία, χωρίς τους κινδύνους επιλοίμωξης που αναφέρονταν στο παρελθόν, ενώ φαίνεται πως μπορεί βοηθήσει την επούλωση του τραύματος.

Επιμέλεια – απόδοση: Ηλίας Χρονάς

Περιεχόμενα: Τόμος 16, 2015

Α

Αδαμαντινοβλαστικό ίνωμα. Παρουσίαση περίπτωσης και βιβλιογραφική ανασκόπηση....23-29

Αποκατάσταση διαφόρων ενδοστοματικών και εξωστοματικών ελλειμμάτων με ελεύθερο κερκιδικό κρημνό του αντιβράχιου....119-128

Β

Βλαστοκύτταρα του οδοντικού πολφού μονίμων δοντιών και οστική αναγέννηση....31-42

Βλεννοκήλες σε βρέφη και νήπια μέχρι 3 ετών. Κλινική μελέτη 15ετίας....65-70

Η

Η εξέλιξη της στοματικής, γναθοπροσωπικής και κρανιοπροσωπικής χειρουργικής των παιδιών και εφήβων, από τον Ιπποκράτη στον Paul Tessier: Μία σύντομη ιστορική αναδρομή....103-118

Η χρήση απορροφήσιμης μεμβράνης για Κατευθυνόμενη Οστική Αναγέννηση σε περιοχές με εντοπισμένα οριζόντια ελλείμματα ακρολοφίας....83-96

Η χρήση του ζυγωματικού εμφυτεύματος στην αποκατάσταση της νωδής ατροφικής άνω γνάθου....137-146

Ν

Νευρειλήμμωμα στοματικής κοιλότητας. Παρουσίαση δύο περιπτώσεων και βιβλιογραφική ανασκόπηση....49-56

Νευρίνωμα δικτυωτού τύπου στην κροταφική χώρα σε ασθενή με νόσο von Recklinghausen. Παρουσίαση περίπτωσης....17-22

Ο

Οι επιπτώσεις της παρουσίας τρίτων γομφίων σε κατάγματα γωνίας κάτω γνάθου. Αναδρομική μελέτη 8 ετών....129-136

Ορθοκερατινοποιημένη οδοντογενής κύστη. Παρουσίαση τριών περιπτώσεων....57-63

Π

Παχυσαρκία σε ενήλικες και παιδιά. Προβληματισμοί στην άσκηση της Στοματικής και Γναθοπροσωπικής Χειρουργικής....147-166

Περιεγχειρητική αντιμετώπιση παιδιών με έλλειψη παράγοντα von Willebrand....3-10

Φ

Φλεγμονώδης μυοϊνοβλαστικός όγκος άνω γνάθου. Παρουσίαση περίπτωσης....11-16

Χ

Χρήση ενισχυμένων με τιτάνιο εμφυτευματικών υλικών πολυαιθυλενίου, για την αποκατάσταση εκτεταμένων ελλειμμάτων άνω γνάθου σε παιδιατρικούς ασθενείς: Παρουσίαση τριών περιπτώσεων....71-81

Ευρετήριο συγγραφέων

Β

Βλαχάκη Α. 83
Βολάκος Δ. 147

Γ

Γκούμα-Παπαδάκη Θ. 11
Γκουτζάνης Π. Λ. 119

Δ

Δελουσίδου Α. 23
Δενδρινός Χ. 129

Ζ

Ζανάκης Σ. 129

Η

Ηγουμενάκης Δ. 11

Θ

Θεολόγη-Λυγιδάκη Ν. 3, 65, 71, 147

Ι

Ιατρού Ι. 3, 71
Ιωαννίδου Φ. 129

Κ

Καλύβας Δ. 31
Καμπέρος Γ. 57
Κανέλλης Γ. 11
Καπαρού Α. 31
Καποπούλου Φ. 65
Κιτράκη Ευ. 31
Κολόμβος Ν. 147
Κουρούμαλης Α. 3
Κρασαδάκης Χ. 11

Λ

Λαζαρίδου Μ. 49

Μ

Μαγγούδη Δ. 49
Ματσιούλα Χ. 3
Μουρούζης Κ. 11
Μπουντανιώτης Φ. 137
Μπουρλίδου Ε. 49
Μυλωνάς Ι. Α. 103

Π

Παπαδάκη Μ. 49
Παπαδοπούλου Χ. Ευ. 103
Παπαστάμου Β. 83
Παραρά Ε. 11
Πασχαλίδη Π. 65
Πελεκάνος Σ. 83
Πιπέρη Ευ. 57
Πλατοκούκη Ε. 3
Πουλάκου-Ρεμπελάκου Ε. 103

Ρ

Ράλλης Γ. 11

Σ

Σκλαβούνου Α. 57
Σουλίου Χ. 23
Σχοινοχωρίτη Ο. 71

Τ

Τζέρμπος Φ. 23, 57, 83, 137

Χ

Χατζηστάμου Ι. 23
Χριστόπουλος Π. 57

B

Bauer F. 119

D

Dais P. 17

K

Kavin A. 17
Kesting R. M. 119

L

Loeffelbein J. D. 119

P

Patel D. 17

W

Wolff K.-D. 119

Contents: Volume 16, 2015

A

Ameloblastic Fibroma. A case report and review of the literature....23-29

D

Dental pulp stem cells and bone regeneration....31-42

I

Inflammatory myofibroblastic tumor of the maxilla. A case report....11-16

N

Neurilemmoma of the oral cavity. Report of two cases and literature review....49-56

O

Obesity in adults and children. Considerations regarding the practice of Oral and Maxillofacial Surgery....147-166

Oral mucoceles in infants younger than 3 years old. A 15 years clinical retrospective study....65-70

Orthokeratinized odontogenic cyst. Report of three cases....57-63

P

Peri-operative management of children with von Willebrand Factor Deficiency....3-10

Plexiform neurofibroma of the temporal area in a patient with von Recklinghausen disease. A case report....17-22

R

Reconstruction of various intraoral and extraoral defects with radial forearm free flap....119-128

T

The evolution of pediatric oral, maxillofacial, and craniofacial surgery, from Hippocrates the Koan to Paul Tessier: a brief historical review....103-118

The use of absorbable membranes for Guided Bone Regeneration in horizontal localized bone defects....83-96

The use of titanium reinforced porous polyethylene implants for reconstruction of extended maxillary defects in pediatric patients: Report of three cases....71-81

The use of zygomatic implant in the rehabilitation of the edentulous atrophic maxilla....137-146

Third molars in the line of mandibular angle fractures. An 8-year retrospective analysis....129-136

Index of authors

B

Bauer F. 119
Bountaniotis F. 137
Bourlidou E. 49

C

Chatzistamou I. 23
Christopoulos P. 57

D

Dais P. 17
Delousidou A. 23
Dendrinos Ch. 129

G

Gouma-Papadaki Th. 11
Goutzanis P. L. 119

I

Iatrou I. 3, 71
Igoumenakis D. 11
Ioannidou F. 129

K

Kalyvas D. 31
Kamperos G. 57
Kanellis G. 11
Kaparou A. 31
Kapopoulou F. 65
Kavin A. 17
Kesting R. M. 119
Kitraki E. 31
Kolomvos N. 147
Kouroumalis A. 3
Krasadakis Ch. 11

L

Lazaridou M. 49
Loeffelbein J. D. 119

M

Mangoudi D. 49
Matsioula Ch. 3
Mourouzis C. 11
Mylonas I. A. 103

P

Papadaki M. 49
Papadopoulou Ch. E. 103
Papastamou V. 83
Parara E. 11
Paschalidi P. 65
Patel D. 17
Pelekanos S. 83
Piperi E. 57
Platokouki H. 3
Poulakou-Rebelakou E. 103

R

Rallis G. 11

S

Schoinohoriti O. 71
Slavounou A. 57
Souliou X. 23

T

Theologie-Lygidakis N. 3, 65, 71, 147
Tzerbos F. 23, 57, 83, 137

V

Vlachaki A. 83
Volakos D. 147

W

Wolff K.-D. 119

Z

Zanakis S. 129

Οδηγίες για τους συγγραφείς

Το περιοδικό ακολουθεί τις υποδείξεις της Διεθνούς Επιτροπής των Εκδοτών Ιατρικών Περιοδικών (BMJ 302: 338-341, 191).
Η έκδοση του Περιοδικού είναι δίγλωσση, Ελληνική και Αγγλική. Την μετάφραση των επιστημονικών εργασιών στα Αγγλικά ή Ελληνικά αναλαμβάνει η Συντακτική Ομάδα του Περιοδικού ενώ είναι ευπρόσδεκτες και οι μεταφρασμένες εργασίες.
Το περιοδικό δέχεται πρωτότυπες εργασίες που αφορούν θέματα κυρίως Στοματικής και Γναθοπροσωπικής Χειρουργικής, αλλά και συναφών γνωστικών αντικειμένων όπως Στοματολογίας, Διαγνωστικής και Ακτινολογίας, Αναισθησιολογίας και Εμφυτευματολογίας.
Οι ακόλουθοι τύποι επιστημονικών εργασιών γίνονται δεκτές, αφού προηγηθεί κρίση τους από την Επιστημονική Ομάδα του περιοδικού:
Α) Βιβλιογραφικές Ανασκοπήσεις συνολικής έκτασης μέχρι 20 δακτυλογραφημένες σελίδες,
Β) Ερευνητικές Εργασίες, κλινικές και εργαστηριακές, μέχρι 10 σελίδες
Γ) Ενδιαφέρουσες Περιπτώσεις καλά τεκμηριωμένες, μέχρι 4 συνολικά σελίδες.
Δημοσιεύονται επίσης επιστολές προς τον Διευθυντή Σύνταξης, καθώς και ολιγόλογες εργασίες- προτάσεις για τη στήλη «Πρακτικές Λύσεις και Τεχνικές».
Οι εργασίες που υποβάλλονται δε θα πρέπει να έχουν δημοσιευθεί ούτε να βρίσκονται υπό κρίση για δημοσίευση σε άλλα περιοδικά, ενώ ο Διευθυντής Σύνταξης διατηρεί όλα τα δικαιώματα (copyright) των εργασιών που έγιναν δεκτές και πρόκειται να δημοσιευθούν στο περιοδικό.
Προς τον Διευθυντή Σύνταξης αποστέλλεται όλο το υλικό της εργασίας σε ηλεκτρονική μορφή με e-mail (το κείμενο θα πρέπει να είναι δακτυλογραφημένο με διπλό διάστημα) σε αρχείο Microsoft Word.
Πιο συγκεκριμένα για κάθε εργασία υποβάλλονται τα ακόλουθα μέρη που αρχίζουν σε ξεχωριστή σελίδα:
- Επιστολή υποβολής εργασίας στον Διευθυντή Σύνταξης
- Σελίδες τίτλου
- Περίληψη και Λέξεις - κλειδιά
- Κυρίως κείμενο
- Βιβλιογραφία
- Πίνακες - Εικόνες - Λεζάντες φωτογραφιών
- Βεβαίωση αποδοχής δημοσίευσης της εργασίας από όλους τους συγγραφείς

- Οι σελίδες τίτλου περιέχουν στα Ελληνικά και Αγγλικά:
α) Μια σελίδα με τον τίτλο του άρθρου μόνο (για τους κριτές)
β) Μια σελίδα με όλες τις πληροφορίες για την εργασία: τον τίτλο, το ονοματεπώνυμο και τους επιστημονικούς τίτλους των συγγραφέων, το κέντρο απ' όπου προέρχεται η εργασία και τον Διευθυντή του, τα στοιχεία (όνομα, διεύθυνση, τηλέφωνο, fax και e-mail) του συγγραφέα που είναι υπεύθυνος για την αλληλογραφία. Αναφέρονται επίσης τυχόν πηγές χρηματοδότησης της εργασίας και ευχαριστίες.
Η Περίληψη και οι λέξεις – κλειδιά στα Ελληνικά και Αγγλικά περιέχουν:
Σύντομη παρουσίαση της εργασίας (μέχρι 200 λέξεις). Στις Βιβλιογραφικές Ανασκοπήσεις η περίληψη αναφέρει εν συντομία το περιεχόμενο της ανασκόπησης. Στις Ερευνητικές Εργασίες η περίληψη είναι δομημένη, με εισαγωγή, σκοπό, υλικό, μέθοδο, αποτελέσματα και συμπεράσματα. Στις Ενδιαφέρουσες Περιπτώσεις η περίληψη περιλαμβάνει μικρή εισαγωγή και περιγραφή της περίπτωσης. Στο τέλος της περίληψης αναγράφονται οι λέξεις - κλειδιά.

Το κυρίως κείμενο ανάλογα με το τύπο της εργασίας περιέχει τα ακόλουθα:
Α) Βιβλιογραφικές Ανασκοπήσεις: η εργασία χωρίζεται σε κεφάλαια με αντίστοιχους τίτλους ανάλογα με το θέμα και κατά την κρίση των συγγραφέων. Η εργασία ολοκληρώνεται με τα συμπεράσματα.
Β) Ερευνητικές Εργασίες: η εργασία περιλαμβάνει εισαγωγή, σκοπό, υλικό και μέθοδο, αποτελέσματα, συζήτηση και συμπεράσματα.
Γ) Ενδιαφέρουσες Περιπτώσεις: η εργασία περιλαμβάνει εισαγωγή, περιγραφή της περίπτωσης και συζήτηση - συμπεράσματα.
Δεν πρέπει να αναφέρονται στο κείμενο πληροφορίες για την προέλευση της εργασίας, προκειμένου να αποστέλλεται στους κριτές ανώνυμα.
Οι βιβλιογραφικές παραπομπές στο κείμενο γίνονται με την πλήρη αναφορά των ονομάτων όταν πρόκειται για έναν ή δύο συγγραφείς μόνο, ακολουθούμενα από το έτος δημοσίευσης της αντίστοιχης εργασίας σε παρένθεση, π.χ. (Pogrel, 2003 ή Taylor και Smith, 1995). Όταν οι συγγραφείς είναι περισσότεροι από δύο τότε

Guide for Authors

These instructions are in accordance with the International Committee to Medical Journal Editors: Editors Uniform requirements for manuscripts submitted to biomedical journals, (BMJ 302: 338-341, 191).
The present publication is bilingual, Greek and English. Papers are translated into English or Greek by the Journal's Editorial Board.
Papers should be original and focus on topics related mainly to Oral and Maxillofacial Surgery, as well as on relevant subjects such as Oral Pathology, Diagnostics and Radiology, Anaesthesiology and Implantology.
The following contributions will be accepted for publication, after having been reviewed by the Journal's Scientific Board:
A) Literature Reviews, up to 20 typewritten pages
B) Research Papers, clinical or laboratory, up to 10 pages
C) Well-documented Case Reports of special interest, up to 4 pages
Letters to the Editor-in-Chief, as well as short papers-proposals for the column "Practical Solutions and Technical Notes", are also accepted for publication.
Submitted papers should be unpublished and not under consideration for publication by other journals. The Editor-in-Chief retains all copyrights in the papers that have been accepted for publication in the Journal.
Authors are requested to submit electronically by e-mail their papers (text and illustrations) to the Editor-in-Chief (typed in double spacing), in the form of a Microsoft Word document.

More specifically, papers should be submitted as follows, with each section starting on a different page:
- Letter of submission to the Editor-in-Chief
- Title page
- Summary and Keywords
- Text
- References
- Tables – Illustrations
- Captions to illustrations
- Permission to publish the paper by all its authors

Title page should include the following information in English:
a) A page mentioning the title of the article only for the Reviewers
b) A page giving all the information about the paper: title of the article, full name and academic degrees of each author, name of the originating institution, contact details of the author responsible for correspondence (name, address, telephone, fax number and e-mail address), as well as any sources used to support the study presented and acknowledgements.

The sections Summary and Keywords should include:
A short presentation of the paper (up to 200 words). In Literature Reviews, the summary should summarise the contents of the review. In Research Papers, the summary should be structured in the following way: introduction, aim, material and methods, results and conclusions. In Case Reports, the summary should include a short introduction and the description of the case.
Key words should be given at the end of the summary.

Depending on the type of the paper, the text should include the following:
A) Literature Reviews: the paper should be divided into chapters bearing titles related to their topic, as the authors desire. Finally, the paper should present their conclusions.
B) Research Papers: the paper should include the following parts: introduction, aim, material and methods, results, discussion and conclusions.
C) Case Reports: the paper should include the following parts: introduction, presentation of the case and discussion - conclusions.
The text should not provide information about the origin of the paper, so that the authors will remain anonymous to the reviewers.
As far as references are concerned, up to 2 authors will be named in full every time they are cited, followed by the year of the respective publication in parentheses, e.g. (Pogrel, 2003 or Taylor and Smith, 1995). When there are more than

αναφέρεται μόνο ο πρώτος ακολουθούμενος από τις λέξεις «και συν.» και την αντίστοιχη χρονολογία, π.χ. (Taylor και συν. 1995).
Εάν ο ίδιος συγγραφέας αναφέρεται σε διαφορετικές εργασίες με τον ίδιο χρόνο δημοσίευσης τότε μετά τη χρονολογία προστίθεται το γράμμα α, β, γ κλπ. π.χ. (Taylor 1995α, 1995β). Η ίδια διαδικασία ακολουθείται και κατά τη διαμόρφωση της λίστας της βιβλιογραφίας.
Οι βιβλιογραφικές παραπομπές Ελληνικών ονομάτων από ελληνικά περιοδικά αναφέρονται στα Αγγλικά, ενώ οι παραπομπές από Ελληνικά συγγράμματα στα Ελληνικά.
Όταν στο κείμενο γίνεται αναφορά πολλών συνεχόμενων παραπομπών, αυτές παρατίθενται με χρονολογική σειρά, π.χ. (Hansson και συν. 1983, Ishibashi και συν. 1995, Widmalm και συν. 1994, Wiberg και Wanman, 1998, Emshoff και συν. 2002, Toure και συν. 2005, Alexiou και συν. 2009).

Η Βιβλιογραφία
Όλοι οι συγγραφείς που αναφέρονται στο κείμενο περιλαμβάνονται στη βιβλιογραφία και αντίστροφα. Η αναφορά γίνεται με αλφαβητική ταξινόμηση και ακολουθεί τον εξής τύπο: Taylor JP, Morgan PH, Smith TY: Oral focal mucinosis. Science 189:503-506, 1998
Όταν γίνεται αναφορά σε σύγγραμμα, εγχειρίδιο κλπ. τότε ακολουθείται ο εξής τύπος: Taylor JP: Oral focal mucinosis, In: Morgan and Smith: Oral Pathology. Mosby 1989, pp. 509-512
Οι αναφορές σε Ελληνικά περιοδικά, γίνονταιι στα Αγγλικά, όπως αναγράφονται στην Αγγλική σελίδα του περιοδικού: π.χ.: Nicomidis CG, Papadopoulos LK: Acanthosis. Hellenic Arch Oral Maxillofac Surg 12: 234-245, 2010
Οι αναφορές σε Ελληνικά συγγράμματα γίνονται στα Ελληνικά, όταν δεν υπάρχει ταυτότητα του βιβλίου στα Αγγλικά και συσσωματώνονται στην υπάρχουσα αλφαβητική Αγγλική βιβλιογραφία: π.χ.: Παπαδοπουλος ΜΝ: Χειρουργική. Ιατρικές εκδόσεις 2008, σελ. 345-346

Οι Πίνακες
Αναφέρονται όλοι στο κείμενο και είναι δακτυλογραφημένοι στην πινακογραφία των προγραμμάτων Word ή Excel. Ο τίτλος τους δακτυλογραφείται πάνω από τον πίνακα, ενώ επεξηγήσεις παρατίθενται κάτω από τον πίνακα.

Οι Εικόνες
Οι φωτογραφίες, τα σχήματα, τα διαγράμματα και τα ιστογράμματα αναφέρονται στο κείμενο ως εικόνες και αριθμούνται ενιαία. **Οι έγχρωμες εικόνες εκτυπώνονται χωρίς επιβάρυνση του συγγραφέα.** Όλα τα ανωτέρω κατατίθενται σε ηλεκτρονική μορφή. Οι ψηφιακές απεικονήσεις θα πρέπει να έχουν ανάλυση τουλάχιστον 300 dpi και διάσταση μιας πλευράς τουλάχιστον 7 cm. Η αποθήκευση να είναι σε μορφή JPG.
Χρήση ήδη δημοσιευμένου φωτογραφικού υλικού επιβάλλεται να επισημαίνεται με σαφή αναφορά της πηγής προέλευσης στη λεζάντα, και όχι με δείκτη, ενώ παράλληλα θα πρέπει να υπάρχει η σχετική έγγραφη άδεια.

Οι Λεζάντες των εικόνων
Όλες οι εικόνες συνοδεύονται από λεζάντες που περιέχουν τις απαραίτητες επεξηγήσεις. Οι λεζάντες γράφονται με τον αύξοντα αριθμό τους σε ξεχωριστή σελίδα.

two authors, then only the name of the first is cited, followed by the phrase "et al." and the year of publication, e.g. (Taylor et al. 1995).
If the same author is cited in the text with different papers in the same year, a small letter should be added to the year: a, b, c etc., e.g. (Taylor 1995a, 1995b). The same letters should also be mentioned in the reference list.
When several publications are cited one after the other, begin with the oldest and end with the most recent, e.g. (Hansson et all. 1983, Ishibashi et all. 1995, Widmalm et all. 1994, Wiberg and Wanman, 1998, Emshoff et all. 2002, Toure et all . 2005, Alexiou et all. 2009).

References
All authors cited in the text must be included in the reference list and vice versa. The reference list must appear in alphabetical order and in the following style: Taylor JP, Morgan PH, Smith TY: Oral focal mucinosis. Science 189:503-506, 1998
When citing from books, text-books etc. use the following style: Taylor JP: Oral focal mucinosis, In: Morgan and Smith: Oral Pathology. Mosby 1989, pp. 509-512

Tables
All tables should be cited in the text. They should be presented either in Word or in Excel. The title of each table should appear above the table, and any explanations at the bottom.

Illustrations
Photographs, figures, diagrams and histograms should be cited in the text as figures, using a single numbering sequence. **Colour illustrations are printed without any charge.** All the above should be submitted electronically.
The resolution of digital illustrations should be at least 300 dpi, while one of their sides should be at least 7cm. They should be saved as JPG files on the CD.
Written permission to use photographic material that has already been published must be obtained, and the sources should be mentioned clearly in the respective captions – not with the use of an index.

Captions to illustrations
All illustrations should be accompanied by descriptive captions. Captions should be mentioned in ascending order, on a separate sheet.

Υποβολή εργασιών μόνο ηλεκτρονικά
στο e-mail: archives@haoms.org

Paper submission electronically only
to the e-mail: archives@haoms.org

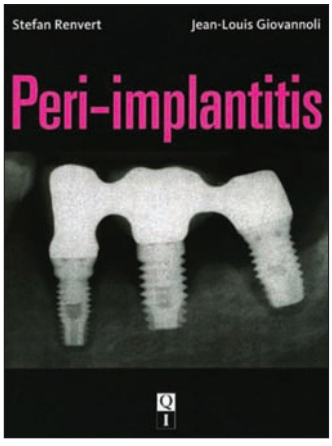

ISBN 978-2-912550-98-9

Peri-implantitis

Stefan Renvert and Jean-Louis Giovannoli

Σελίδες: 272 • Τιμή: **160€**

Awareness of the important role that peri-implant tissue health plays in implant survival is growing, in part because clinical studies that assess long-term results of implant treatment show that peri-implantitis is no longer a rare complication. This book positions peri-implantology as an emerging discipline and provides a comprehensive discourse on the etiology, clinical features, and diagnosis of peri-implantitis and implant mucositis. Based on more than a decade of dedicated research and clinical focus on peri-implantology, this book presents predictable surgical and nonsurgical protocols that go beyond the current treatment guidelines that were largely adapted from therapies for periodontal disease. The authors summarize the current research on peri-implantitis and outline the steps for effective early diagnosis. By focusing on identifying the multiple risk factors, the authors provide an effective paradigm for preventing peri-implant infection in everyday practice. An essential guide for all clinicians practicing implant dentistry.

Contents

Pathogenesis • Diagnosis • Prevalence • Early Peri-Implantitis • Risk Indicators • Treatments • Soft Tissue Conditions • Maintenance

---



ISBN 978-88-7492-171-3

Mucogingival Esthetic Surgery

Giovanni Zucchelli

Σελίδες: 830 • Τιμή: **300€**

This beautifully illustrated book explains the art and science of esthetic surgical techniques on the mucogingiva around natural teeth and implants. The author details the surgical options for covering gingival recessions and exposed root surfaces as well as increasing the volume of the affected gingiva. Throughout, the author places special emphasis on minimizing patient recovery time and postoperative discomfort while achieving the patient's esthetic goals to the best extent possible.



ISBN 978-1-85097-226-6

Plastic-Esthetic Periodontal and Implant Surgery

Otto Zuhr | Marc Hürzeler

Σελίδες: 872 • Τιμή: **320€**

The authors blend scientific knowledge and practical experience to provide a comprehensive overview of the principles, indications, and clinical techniques of plastic-esthetic periodontal and implant microsurgery. The micro-surgical procedures are explained step by step in meticulously illustrated case examples.



ISBN 978-0-86715-506-8

Surgical Complications in Oral Implantology: Etiology, Prevention, and Management

L. Al-Faraje

Σελίδες: 260 • Τιμή: **189€**

This exceptional new book is designed as a selfinstruction guide to the diagnosis, management, and prevention of surgery-related complications in implant dentistry. It functions in two ways: first, it is a valuable resource for the implant surgeon seeking practical and succinct information about how to manage a complication in an emergency setting; and second, it can be read from cover to cover as a primer on implant surgery, from the initial consultation and treatment planning through the restorative phase of treatment. Besides addressing pre-, intra-, and postoperative implant surgery complications, the book also includes a comprehensive treatment planning protocol that allows for the early detection of potential surgical complications and how to avoid them. Early detection of complications that are amenable to rescue therapies may reverse the fate of a failing implant or a bone-grafting procedure. Invaluable for the novice and experienced implant surgeon alike.

Periodontal Diagnosis and Therapy

Giano Ricci

Σελίδες: 752 • Τιμή: **245€**

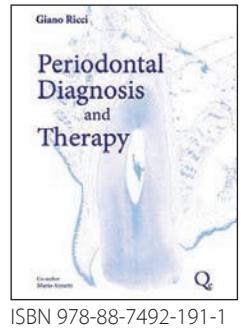

ISBN 978-88-7492-191-1

Effective periodontal and peri-implant therapies are based on the fundamentals: formulation of a correct diagnosis, accurate treatment planning, precision in clinical treatment, and appropriate follow-up. This beautifully illustrated text addresses the nonsurgical and surgical therapies that can ensure the essential stability of the hard and soft tissues. Emphasis is placed on understanding the long-term behaviors of soft tissue and bone as well as on achieving successful long-term results.

Periodontal Regenerative Therapy

Edited by Anton Sculean

Σελίδες: 304 • Τιμή: **158€**

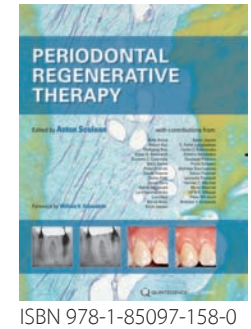

ISBN 978-1-85097-158-0

This book presents an overview of the use of contemporary regenerative techniques in the treatment of periodontal osseous and soft tissue defects. The authors present effective treatment paradigms that incorporate biologic concepts and biomaterial enhancements with predictable surgical techniques. A must-read for any practi-tioner with an interest in the rationale, possibilities, and limitations of regenerative procedures of periodontal therapy.

ΟΔΟΝΤΙΑΤΡΙΚΟ ΒΗΜΑ

Σκουφά 64, 106 80 Αθήνα, τηλ. 210 3814939, www.odvima.gr, e-mail: odvima@otenet.gr

PHOENIX® ALLOGRAFT

The implant's partner

- Αυστηρή επιλογή ζωντανών δοτών
- Αδρανοποίηση ιών, βακτηρίων και παθογόνων παραγόντων που προκαλούν σπογγώδη εγκεφαλοπάθεια
- Αποθήκευση σε θερμοκρασία δωματίου
- Ιχνηλασιμότητα
- Αδειοδότηση από τις Γαλλικές Αρχές Υγείας (AFSSaPS)

Πάνω από 60.000 οστικά αλλομοσχεύματα από το 1992.
Ιδανικό για ανυψώσεις ιγμορείου, GBR και οστικά ελλείμματα.
100% σπογγώδες οστό
Μόνο από ζωντανό δότη.

TBF
TISSUE ENGINEERING

Μέγεθος κόκκου: 0.2-1.6mm
100% mineralized σπογγώδες οστό σε κόκκους

Ref.	Volume
D905	0.5 cc
D910	1 cc
D920	2 cc

BLOCKS 100% mineralized συμπαγούς σπογγώδους οστού

Ref.	Volume
T04	20x20x10mm
S03	30x10x10mm

A graft you can TRUST

ΑΠΟΚΛΕΙΣΤΙΚΟΣ ΑΝΤΙΠΡΟΣΩΠΟΣ:
Δ. ΜΑΥΡΑΕΙΔΟΠΟΥΛΟΣ Α.Ε., ΕΜΠΟΡΙΑ ΟΔΟΝΤΙΑΤΡΙΚΩΝ ΕΙΔΩΝ
ΤΖΩΡΤΖ 12, 106 77 ΑΘΗΝΑ, ΤΗΛ: 210 3837334,
FAX: 210 3831604, www.mavraidopoulos.gr, mavraid@otenet.gr
Άδεια χορήγησης εισαγωγής/διανομής και αποθήκευσης ιστικών μοσχευμάτων
ΦΕΚ αρ. Φύλλου 1957, Τεύχος 2ο, 18/07/14.

bredent
medical

SKY
IMPLANT SYSTEM

- **Καινοτόμες προσθετικές λύσεις με μικρό αριθμό προσθετικών εξαρτημάτων**
- **Σύνδεση εμφυτεύματος / στηρίγματος Torx®**

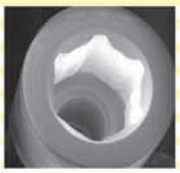

Μιλτιάδης Βιτσαρόπουλος Α.Ε.

ΚΕΝΤΡΙΚΑ Μεσογείων 348, 153 41 Αγ. Παρασκευή, Αθήνα, **Τηλ:** 210 65 41 340, **Fax:** 210 65 41 618
ΥΠΟΚΑΤΑΣΤΗΜΑ Φειδιππίδου 55, 115 27 Γουδή, **Τηλ:** 210 77 95 747

www.vitsaropoulos.gr • e-mail: info@vitsaropoulos.gr • www.facebook.com/vitsaropoulos