Αποκατάσταση διαφόρων ενδοστοματικών και εξωστοματικών ελλειμμάτων με ελεύθερο κερκιδικό κρημνό του αντιβράχιου

Λάμπρος Π. ΓΚΟΥΤΖΑΝΗΣ[1], Marco R. KESTING[2], Denys J. LOEFFELBEIN[3], Florian BAUER[3], Klaus-Dietrich WOLFF[4]

Κλινική Στοματικής και Γναθοπροσωπικής Χειρουργικής (Διευθυντής: Univ.-Prof. Dr. Dr. K.-D. Wolff), Klinikum rechts der Isar, Technische Universität München, Μόναχο, Γερμανία

Reconstruction of various intraoral and extraoral defects with radial forearm free flap

Lampros P. GOUTZANIS, Marco R. KESTING, Denys J. LOEFFELBEIN, Florian BAUER, Klaus-Dietrich WOLFF

Department of Oral and Maxillofacial Surgery, (Head: Univ.-Prof. Dr. Dr. K.-D. Wolff), Klinikum rechts der Isar, Technische Universität München, Munich, Germany

Κλινική μελέτη
Clinical study

ΠΕΡΙΛΗΨΗ: *Εισαγωγή.* Ο ελεύθερος κερκιδικός κρημνός του αντιβραχίου (ΕΚΚΑ) είναι ο πιο συχνά χρησιμοποιούμενος ελεύθερος αγγειούμενος κρημνός για την αποκατάσταση εκτεταμένων ελλειμμάτων που προκύπτουν μετά από εκτομές όγκων της στοματικής και γναθοπροσωπικής περιοχής.
Σκοπός της εργασίας είναι η παρουσίαση των εφαρμογών του ελεύθερου κερκιδικού κρημνού του αντιβραχίου.
Ασθενείς και μέθοδος. Τα αρχεία 45 ασθενών που υποβλήθηκαν σε θεραπεία με ΕΚΚΑ από 01/07/2013 μέχρι 31/12/2013 ανασκοπήθηκαν και αναλύθηκαν συστηματικά.
Αποτελέσματα. Μέσα σε 6 μήνες 45 ΕΚΚΑ χρησιμοποιήθηκαν για την αποκατάσταση ελλειμμάτων από διάφορες θέσεις της κεφαλής και του τραχήλου. Μόνο ένας κρημνός νεκρώθηκε ολικά, που σημαίνει ότι παρατηρήθηκε ποσοστό επιτυχίας 97,8% (44 στους 45).
Συμπεράσματα: Ο ελεύθερος κερκιδικός κρημνός του αντιβραχίου είναι ένα μοναδικό εργαλείο, διότι δίνει τη δυνατότητα αποκατάστασης της πλειονότητας των ελλειμμάτων της κεφαλής και του τραχήλου.

ΛΕΞΕΙΣ ΚΛΕΙΔΙΑ: Ελεύθερος κερκιδικός κρημνός του αντιβραχίου, Καρκίνος στόματος, Αποκατάσταση, Μικροχειρουργική, Κεφαλή και τράχηλος.

SUMMARY: *Introduction.* The radial forearm free flap (RFFF) is the most commonly used vascularized free flap to repair extensive defects arising after resection of tumors of the oral and maxillofacial region.
Purpose. The purpose of this paper is to present the applications of radial forearm free flap.
Patients and methods. The records of 45 patients who were treated with RFFF, from 1/7/2013 until 31/12/2013, were systematically reviewed and analyzed.
Results. In six months, 45 RFFF were used to reconstruct defects of various sites of the head and neck. Only one flap was completely necrotic, which means that a success rate of 97.8% (44 of 45) was observed.
Conclusions: The radial forearm free flap is a unique tool, because it allows reconstruction of most of the defects in the head and neck area.

KEY WORDS: Radial forearm free flap; Oral Cancer; Reconstruction; Microsurgery; Head and Neck.

[1]*Επίκ. Καθ. Δρ., Δρ. Κλινική ΣΓΠΧ, Νοσοκομείο Ευαγγελισμός, ΕΚΠΑ, Αθήνα, Ελλάδα*
[2]*Prof. Dr. med. Dr. med. dent.*
[3]*Priv.-Doz. Dr. med. Dr. med. dent.*
[4]*Univ.-Prof. Dr. med. Dr. med. dent.*

Παρελήφθη: 26/1/2016 - Έγινε δεκτή: 10/3/2016

Paper received: 26/1/2016 - Accepted: 10/3/2016

ΕΙΣΑΓΩΓΗ

Ο ελεύθερος κερκιδικός κρημνός του αντιβραχίου (ΕΚΚΑ) είναι ο πιο συχνά χρησιμοποιούμενος ελεύθερος αγγειούμενος κρημνός για την αποκατάσταση εκτεταμένων ελλειμμάτων που προκύπτουν μετά από εκτομές όγκων της στοματικής και γναθοπροσωπικής χώρας, αλλά και γενικότερα για τα ελλείμματα κεφαλής και τραχήλου. Στις περισσότερες Κλινικές Στοματικής και Γναθοπροσωπικής Χειρουργικής οι ελεύθεροι αγγειούμενοι κρημνοί με κυριότερο εκπρόσωπο τον κερκιδικό κρημνό, έχουν αντικαταστήσει σε μεγάλο βαθμό τους μισχωτούς περιοχικούς και άλλους κρημνούς, οι οποίοι δεν έχουν βέβαια σταματήσει να χρησιμοποιούνται, κυρίως ως εναλλακτικές λύσεις στους ελεύθερους κρημνούς σε περίπτωση αποτυχίας αυτών ή σε κλινικές που δεν διαθέτουν τις υποδομές για ελεύθερους κρημνούς.

Οι ενδείξεις του ελεύθερου κερκιδικού κρημνού του αντιβραχίου περιλαμβάνουν την αποκατάσταση ενδοστοματικών ελλειμμάτων και ελλειμμάτων της γλώσσας, όσο και την αποκατάσταση ελλειμμάτων του δέρματος της παρειάς, της μετωπιαίας και κροταφοβρεγματικής χώρας (Cheng, 1983, Soutar και συν. 1983, Soutar και McGregor, 1986, Hatoko και συν. 1990, Niranjan και Watson1990,Chen και συν. 1992, González-García και συν. 2007, Kruse και συν. 2011, Rohleder και συν. 2011).

Ο ελεύθερος κερκιδικός κρημνός του αντιβραχίου, όπως ήδη αναφέρθηκε, αποτελεί την συχνότερη επιλογή για αποκατάσταση ελλειμμάτων μετά από ευρείες εκτομές στην στοματική κοιλότητα (Kesting και συν. 2011). Πρωτοεμφανίσθηκε στο προσκήνιο ως «Chinese flap» από τους Yang και συν. (1981) και Song και συν. (1982) και η χρήση του παρουσιάζει πολλά πλεονεκτήματα μεταξύ των οποίων η ευκολία στην παρασκευή του κρημνού, στάνταρ ανατομικές δομές, λίαν ικανοποιητικό μήκος μίσχου με ικανοποιητική διάμετρο αγγείων, ως εκ τούτου δυνατότητα αγγειακών αναστομώσεων στον τράχηλο ετερόπλευρα της χειρουργηθείσας περιοχής όταν προκύπτει ανάγκη, δυνατότητα να χρησιμοποιηθούν δύο φλέβες, ευκαμπτότητα και εύκολη προσαρμογή στην δέκτρια θέση, (διότι το πάχος του κρημνού είναι λεπτό), σχετικά αραιή τριχοφυΐα και βέβαια ευχέρεια να εργασθούν συγχρόνως δύο χειρουργικές ομάδες, γεγονός που μειώνει τον χρόνο γενικής αναισθησίας (Mühlbauer και συν. 1982, Soutar και συν. 1983, Wolff και Hölzle, 2011). Παρ' όλα αυτά τα μειονεκτήματα της δότριας περιοχής παραμένουν, εφ' όσον συνεχίζουν να υπάρχουν αναφορές εκτεταμένης ουλοποίησης και έκθεσης τενόντων, ιδιαίτερα σε λεπτούς ασθενείς (Loeffelbein και συν. 2012).

Σκοπός της εργασίας αυτής είναι η παρουσίαση των εφαρμογών του ελεύθερου κερκιδικού κρημνού του αντιβραχίου για την αποκατάσταση διαφόρων ενδοστοματικών και εξωστοματικών ελλειμμάτων, μέσα από εξάμηνη εμπειρία σε εξειδικευμένο στην μικροαγγειακή επανορθωτική χειρουργική Τμήμα Στοματικής και Γναθοπροσωπικής Χειρουργικής.

INTRODUCTION

The radial forearm free flap (RFFF) is the most commonly used free vascularized flap for the reconstruction of extended defects caused after tumor ablation in the oral and maxillofacial area, but also generally for head and neck defects. In most Oral and Maxillofacial Surgery Departments, most free vascularized flaps mainly represented by the radial flap, have to a great extend replaced regional pedicled and other flaps, which have not of course stopped being used, mainly as alternatives to free flaps, in cases of their failure or in clinics which lack the infrastructure for free flaps.

The indications of the radial forearm free flap include reconstruction of intraoral defects and tongue defects, as well as skin and mucosa reconstruction of the cheek, and defects of forehead and temporoparietal area. (Cheng, 1983, Soutar et al. 1983, Soutar and McGregor, 1986, Hatoko et al. 1990, Niranjan and Watson, 1990, Chen et al. 1992, González-Garcia et al. 2007, Kruse et al. 2011, Rohleder et al. 2011).

The radial forearm free flap, as it has already been mentioned, is the most common choice for the reconstruction of defects after extended ablations in the oral cavity (Kesting et al. 2011). It first appeared on as the "Chinese flap" by Yang et al. (1981) and Song et al. (1982) and there are many advantages to its use, among which are ease of flap raising, standard anatomical structures, very satisfactory length of high caliber pedicle, hence the possibility for vascular anastomosis in the neck on the side opposite to the operated area where it is needed, the ability of two veins to be used, versatility and ease adaptation to the recipient localisation (thanks to the fact the flap is thin), relatively sparse hair growth, and of course the feasibility for two surgery teams to work simultaneously, which decreases anesthetic time (Muhlbauer et al. 1982, Soutar et al. 1983, Wolff and Holzle, 2011). Despite all these advantages, the donor-site disadvantages remain, whereas there are reports of excessive scarring, in particular with thin patients, and exposure of tendons (Kruse et al. 2011, Loeffelbein et al. 2012).

The aim of this paper is to present the applications of radial forearm free flap for the reconstruction of various intraoral and extraoral defects, through a six-months experience in an Oral and Maxillofacial Surgery Unit specializing in microvascular reconstructive surgery.

PATIENTS AND METHOD

From 01.07.2013 to 31.12.2013 and for a of six month period, 45 of the patients who were operated on for head and neck cancer in the Unit, were reconstructed with radial forearm free flap. The patients' records were systematically reviewed and the criteria for inclusion in the study included reconstruction with RFFF after head and neck cancer surgery or defects of different causes in need of reconstruction. The cases of patients in which

ΑΣΘΕΝΕΙΣ ΚΑΙ ΜΕΘΟΔΟΣ

Στην μελέτη περιλήφθηκαν 45 από τους ασθενείς που χειρουργήθηκαν για καρκίνο κεφαλής και τραχήλου και αποκαταστάθηκαν με ελεύθερο κερκιδικό κρημνό του αντιβραχίου, σε χρονικό διάστημα 6 μηνών (01.07.2013-31.12.2013). Τα ιστορικά των ασθενών ανασκοπήθηκαν συστηματικά και τα κριτήρια για την ένταξη στην μελέτη περιελάμβαναν την αποκατάσταση με ελεύθερο κερκιδικό κρημνό μετά από χειρουργείο για καρκίνο κεφαλής και τραχήλου ή έλλειμμα άλλης αιτιολογίας που έχρηζε αποκατάστασης. Περιπτώσεις ασθενών στις οποίες τα καταγεγραμμένα στοιχεία δεν θεωρηθήκαν ικανοποιητικά δεν συμπεριλήφθηκαν στην μελέτη. Τα στοιχεία που αφορούσαν την ηλικία, το φύλο, τις συνήθειες ζωής, το στάδιο της νόσου, την εντόπιση της βλάβης, την εξέλιξη της αποκατάστασης και τις μετεγχειρητικές επιπλοκές καταγράφηκαν και αναλύθηκαν.

Χειρουργική Τεχνική

Σε όλους τους ασθενείς διενεργήθηκε Allen test προεγχειρητικά (Cable και συν. 1999), ενώ για την λήψη του κρημνού προτιμήθηκε το μη κυρίαρχο χέρι. Η όλη παρασκευή εκτελείτο χωρίς την χρήση tourniquet.

Πρώτα σχεδιαζόταν ο κρημνός και η πορεία της κερκιδικής αρτηρίας (Εικ. 1). Στις περιπτώσεις που το μέγεθος του κρημνού ήταν μικρό, στο σχεδιασμό δεν προβλεπόταν να συμπεριληφθεί η κεφαλική φλέβα και ο κρημνός εκτεινόταν περισσότερο στην ωλένια περιοχή με την λιγότερη τριχοφυΐα.

Ο κερκιδικός κρημνός μετά τον σχεδιασμό του στο εκάστοτε απαιτούμενο μέγεθος και σχήμα, παρασκευαζόταν με την κερκιδική αρτηρία και τις δύο συνοδές φλέβες και μερικές φορές με την κεφαλική φλέβα ως ακολούθως (Wolff και Hölzle, 2011): Η παρασκευή του δερμοπεριτοναϊκού κρημνού άρχιζε από την ωλένια πλευρά και συνέχιζε κάτω από την κερκιδική περιτονία προς την άπω (καρπιαία) και την κερκιδική πλευρά του κρημνού. Το αγγειονευρώδες δεμάτιο με την κερκιδική αρτηρία και τις συνοδές φλέβες ανευρισκόταν, παρασκευαζόταν, απολινωνόταν και κοβόταν στο άπω άκρο με 3-0 VICRYL (Ethicon, Norderstedt, Germany). Η παρασκευή του κρημνού συνέχιζε προς το κερκιδικό όριο με διατήρηση του δερματικού κλάδου του κερκιδικού νεύρου και σε μερικές περιπτώσεις με ενσωμάτωση της κεφαλικής φλέβας (Εικ. 2)

Στην συνέχεια από το εγγύς όριο του κρημνού διενεργείτο τομή η οποία εκτεινόταν κατά μήκος της καμπτικής επιφάνειας του αντιβραχίου έως τον βόθρο του αγκώνα με κυματοειδή μορφή (σχήμα S) προς έκθεση και παρασκευή πλέον αυτού καθεαυτού του αγγειακού μίσχου του κρημνού (Εικ. 3). Μετά την παρασκευή του μίσχου στο επιθυμητό μήκος η αρτηρία και οι συνοδές φλέβες απολινώνονταν μόνο στην εγγύς πλευρά, αποκόπτονταν και ολοκληρωνόταν η αναπέταση και απομάκρυνση του κρημνού από την δότρια θέση (Εικ. 4, 5, 6, 7).

Η σύγκλειση του τραύματος της δότριας θέσης διενερ-

the registered data were not considered sufficient were not included in the study. The data concerning age, gender, habits, stage of the disease, localization of the lesion, the process of recovery and the postoperative complications were recorded and analyzed.

Surgical Technique

Preoperatively, an Allen test was performed on all patients. (Cable et al. 1999), while for the raising of the flap the non-dominant arm was chosen. The whole preparation was performed without the use of a tourniquet.

Initially, the flap and the course of the radial artery were drawn (Fig. 1). In cases where the size of the flap was small, the cephalic vein was not planned to be included in the flap and the flap was raised from a very ulnar almost hairless localization. The radial flap after its tracing in the desired size and shape was raised with the radial artery and the two concomitant veins and sometimes with the cephalic vein as follows (Wolff and Hölzle, 2011):

The preparation of the fasciocoutaneous flap started from the ulnar border and continued underneath the fascia, to the distal and radial margin of the flap. The arterial–venous pedicle was displayed, two loop closures were placed around the desired distal end of the radial pedicle by using 3-0 VICRYL suturing material (Ethicon, Norderstedt, Germany), and the radial artery and both venae commitantes were cut. Preparation proceeded to the radial margin with preservation of the radial nerve skin branch and in some cases integration of the cephalic vein (Fig. 2).

Afterwards a wavelike incision (S shape) extended from the ulnar proximal flap edge to the antecubital fossa was performed, followed by exposure and preparation of the vascular pedicle itself (Fig. 3).

After the preparation of the pedicle in the desired length, the artery and the venae commitantes were ligated at the proximal side, cut off, and flap raising and removal from the donor site was completed (Fig. 4,5,6,7).

The closure of the wound of the donor site was performed by using a free skin graft of full or split thickness taken from the abdominal area or the anterolateral area of the thigh respectively (Fig. 8) and a drainage and a pressure bandage were placed (Fig. 9). The drainage was removed on the first day after the operation and the pressure bandage was removed on the 5th day after the operation.

The algorithm followed for the anastomoses consisted of the following steps: 1) anastomosis of the artery 2) anastomosis of the biggest of the two comitantes veins 3) opening of the anastomoses of the vein and the artery 4) suture the leaks of the vein and the artery 5) anastomosis of the second vein, while the flap is already perfused.

The anastomosis of the radial artery was done preferably to the upper thyroid artery in an end-to-end style, and if that was not possible to the facial or lingual artery (Fig. 10).

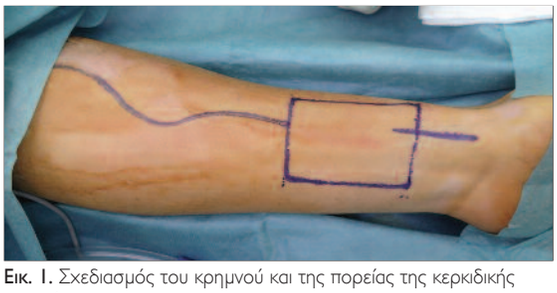

Εικ. 1. Σχεδιασμός του κρημνού και της πορείας της κερκιδικής αρτηρίας.
Fig. 1. Drawing of the flap and the course of the radial artery.

γείτο με την βοήθεια ελεύθερου δερματικού μοσχεύματος ολικού ή μερικού πάχους που λαμβανόταν από το δέρμα της κοιλιακής χώρας ή την προσθιοπλάγια επιφάνεια του μηρού αντίστοιχα (Εικ. 8) και ετοποθετείτο παροχέτευση κενού και πιεστικός επίδεσμος (Εικ. 9). Η αφαίρεση της παροχέτευσης κενού γινόταν συνήθως την πρώτη μετεγχειρητική ημέρα και η αφαίρεση του επιδέσμου γινόταν την 5η μετεγχειρητική ημέρα.
Ο αλγόριθμος που ακολουθείτο για τις αναστομώσεις προέβλεπε τα εξής βήματα: 1) αναστόμωση της αρτηρίας, 2) αναστόμωση της μεγαλύτερης εκ των δύο φλεβών, 3) άνοιγμα των αναστομώσεων φλέβας και αρτηρίας, 4) συρραφή των διαφυγών φλέβας και αρτηρίας, 5) αναστόμωση της δεύτερης φλέβας, ενώ ο κρημνός ήδη αρδεύεται.
Η αναστόμωση της κερκιδικής αρτηρίας γινόταν κατά προτίμηση με την άνω θυρεοειδή αρτηρία τελικοτελικά και αν αυτό δεν ήταν δυνατόν με την προσωπική ή την γλωσσική αρτηρία (Εικ. 10). Το πρωτόκολλο της χορήγησης αντιπηκτικής αγωγής προέβλεπε 5.000 IU ηπαρίνης s.c. μετά το πέρας των αναστομώσεων και στην συνέχεια 10 mg ηπαρίνης χαμηλού μοριακού βάρους /10 kg βάρους σώματος ημερησίως. Η παρακολούθηση του κρημνού γινόταν κλινικά και περιλάμβανε την παρατήρηση χρώματος, θερμοκρασίας, τριχοειδικής επαναφοράς και μόνο σε περιπτώσεις που υπήρχε αμφιβολία για την βιωσιμότητα του κρημνού χρησιμοποιείτο εδική συσκευή μέτρησης O2C (LEA, Giessen, Germany).
Αντιβίωση ευρέως φάσματος δινόταν τρις ημερησίως ενδοφλεβίως για 7-10 ημέρες (συνήθως πενικιλίνη ή κεφουροξίμη).
Ο ασθενής μετά το πέρας του χειρουργείου οδηγείτο στην Μονάδα Εντατικής Θεραπείας, όπου παρέμενε κατά την διάρκεια της πρώτης νύχτας, λάμβανε παρεντερική διατροφή για 5 ημέρες και στη συνέχεια περαστά μέσω λεπτού ρινογαστρικού σωλήνα σίτισης έως ότου η κατάποση καταστεί δυνατή.

ΑΠΟΤΕΛΕΣΜΑΤΑ

Ασθενείς, φύλο, ηλικία

Ο αριθμός των ασθενών που πληρούσαν τα κριτήρια έν-

Εικ. 2. Η παρασκευή του δερμοπεριτοναικού κρημνού αρχίζει από το ωλένιο όριο και συνεχίζει προς το άπω και το κερκιδικό όριο του κρημνού με σύγχρονη διατήρηση του δερματικού κλάδου του κερκιδικού νεύρου.
Fig. 2. The preparation of the fasciocoutaneous flap starts from the ulnar border and continues to the distal and radial margin of the flap with preservation of the radial nerve skin branch.

Εικ. 3. Από το εγγύς όριο του κρημνού διενεργείται τομή η οποία εκτείνεται έως τον βόθρο του αγκώνα με κυματοειδή μορφή (σχήμα S) προς έκθεση και παρασκευή αυτού καθεαυτού του μίσχου του κρημνού.
Fig. 3. A wavelike incision (S shape) is performed from the ulnar proximal flap edge to the antecubital fossa, followed by exposure and preparation of the vascular pedicle itself.

The protocol for the administration of anticoagulation provided 5,000 IU Heparin s.c. after completion of the anastomosis and later 10 mg low molecular weight heparin / 10 kg of body weight per day. Flap monitoring was done clinically and involved observing the color, temperature, capillary return, and only in cases where there was doubt about the viability of the flap a special 02C measurement device was used (LEA, Giessen, Germany). Broad-spectrum antibiotics were given intravenously three times a day for 7-10 days (usually penicillin or cefuroxime).
The patient after surgery was put in the Intensive Care Unit, where he stayed overnight, was given parenteral nutrition for 5 days and later was fed through a thin nasogastric feeding tube until deglutition was possible

RESULTS

Patients, gender, age

The number of patients who met the requirements and

Εικ. 4. Παρασκευή του μίσχου στο επιθυμητό μήκος.
Fig. 4. Preparation of the pedicle for the desired length.

Εικ. 5. Το ανασήκωμα του κρημνού ολοκληρωμένο αμέσως πριν την διατομή των αγγείων και τον αποχωρισμό από την δότρια θέση.
Fig. 5. Flap raising completed just before cutting of the vessels and removal of the flap from the donor site.

Εικ. 6. Η δότρια θέση μετά την λήψη του κρημνού.
Fig. 6. The donor site after flap raising.

Εικ. 7. Η λήψη του κρημνού ολοκληρωμένη.
Fig. 7. Flap raising completed.

Εικ. 8. Κάλυψη της τραυματικής επιφάνειας με ελεύθερο δερματικό μόσχευμα και συρραφή.
Fig. 8. Coverage of the wound surface using free skin graft and suture.

Εικ. 9. Τοποθέτηση πιεστικού επιδέσμου και παροχέτευσης κενού.
Fig. 9. Drainage followed by pressure bandage placement.

Εικ. 10. Οι αναστομώσεις της κερκιδικής αρτηρίας και των συνοδών φλεβών.
Fig. 10. Anastomoses of the radial artery and the venae commitantes.

ταξης στην μελέτη ήταν 45 και η αναλογία ανδρών γυναικών 29:16. Ο μέσος όρος ηλικίας ήταν 61,2 έτη (εύρος ηλικίας: 30-86).

Δότρια θέση

Η δότρια θέση αφορούσε σε 37 περιπτώσεις το αριστερό χέρι και σε 8 περιπτώσεις το δεξί.

were included in the study was 45 and the men/women ratio was 29:16. The average age was 61.2 (age range: 30-86).

Donor site

The donor site in 37 cases was the left arm and in 8 cases the right arm.

Πίνακας 1: Όγκοι ή είδος ελλείμματος

Εντόπιση	Ακανθοκυτταρικό καρκίνωμα	Αδενοειδές κυστικό καρκίνωμα	Βλεννοεπιδερμοειδές καρκίνωμα	Κρανιακά ελλείμματα	Σύνολο
Υπερώα-άνω γνάθος	2	2	1		5
Πτερυγογναθιαία περιοχή/μαλθακή υπερώα/ρίζα γλώσσας/αμυγδαλή	12	1			13
Παρειά	4	1			5
Γλώσσα (αμιγής)	6				6
Έδαφος στόματος	13				13
Κροταφοβρεγματική περιοχή				3	3
Σύνολο	37	4	1	3	45

Table 1: Tumours of defect type

Location	Squamous cell carcinoma	Adenoid cystic carcinoma	Mucoepidermoid carcinoma	Cranial defects	Total
Palate-Maxila	2	2	1		5
Pterygomaxillaryregion/soft palate/tongue base and tonsil	12	1			13
Cheek	4	1			5
Tongue	6				6
Floor of the mouth	13				13
Temporoparietal area				3	3
Total	37	4	1	3	45

Όγκοι ή είδος ελλείμματος

Τριάντα τέσσερις περιπτώσεις αφορούσαν σε ακανθοκυτταρικό καρκίνωμα στόματος (ΑΚΣ) και 3 περιπτώσεις σε οστεοακτινονέκρωση μετά από ακτινοθεραπεία για ΑΚΣ, που σημαίνει ότι 37 περιπτώσεις σχετίζονταν με ΑΚΣ συνολικά, 4 περιπτώσεις σε αδενοειδές κυστικό καρκίνωμα, 1 περίπτωση σε βλεννοεπιδερμοειδές και 3 σε κρανιακά ελλείμματα λόγω φλεγμονής ή διάσπασης προηγούμενης αποκατάστασης (Πίνακας 1, Εικ. 11).

Εντόπιση του όγκου ή του ελλείμματος (Εικ. 12)

Τρεις από τις περιπτώσεις αφορούσαν σε κρανιακά ελλείμματα (Εικ. 13), 5 σε όγκους υπερώας/άνω γνάθου (Εικ. 14), 13 περιπτώσεις σε όγκους πτερυγογναθιαίας περιοχής/μαλθακής υπερώας/ρίζας γλώσσας και αμυγδαλής, 5 περιπτώσεις ελλειμμάτων παρειάς, 2 από τα οποία διαμπερή (βλεννογόνος και δέρμα) (Εικ. 15), 6 σε ελλείμματα που προέκυψαν από εκτομή όγκων γλώσσας (αμιγή) (Εικ. 16) και 13 ελλείμματα εδάφους στόματος, 5 από τα οποία συνοδεύτηκαν με περιφερική οστεκτομή (Εικ. 17).
Ολική απώλεια κρημνού παρουσιάστηκε σε 1 μόνο περίπτωση και οι επανεπεμβάσεις μέσα στις 30 πρώτες ημέρες (λόγω διάσπασης τραύματος, συριγγίου, φλεγμονής κλπ) ήταν 9, συνολικά δηλαδή συνέβησαν 10 επιπλοκές (Πίνακας 2).

ΣΥΖΗΤΗΣΗ

Με τις δυνατότητες που παρέχει η μικροχειρουργική, η χρήση των ελεύθερων κρημνών για την αποκατάσταση

Εικόνα 11/Figure 11

Όγκοι ή είδος ελείμματος

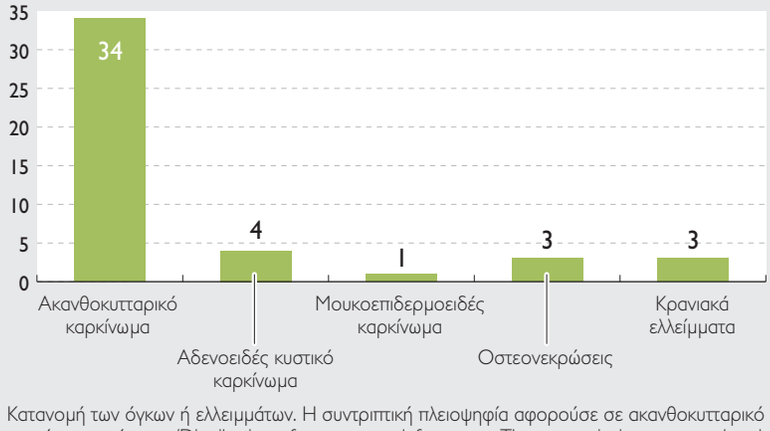

Κατανομή των όγκων ή ελλειμμάτων. Η συντριπτική πλειοψηφία αφορούσε σε ακανθοκυτταρικό καρκίνωμα στόματος/Distribution of tumours or defect types. The vast majority concerned oral squamous cell carcinoma.

Tumours or defect type

Thirty four cases were oral squamous cell carcinoma and 3 cases concerned patients suffering from osteoradionecrosis after radiotherapy for OSCC, which means that 37 cases were related to OSCC in total, 4 cases were adenoid cystic carcinoma, 1 case was mucoepidermoid carcinoma, and 3 were cranial defects caused by inflammation or dehiscence of previous reconstruction. (Table 1, Fig. 11).

Εικόνα 12/Figure 12

Κατανομή ανάλογα με την εντόπιση του ελλείμματος/Distribution with respect to tumour or defect location.

Εικ. 13. Αποκατάσταση κρανιακού ελλείμματος κροταφικής περιοχής.
Fig. 13. Reconstruction of calvarial defect of the temporal area.

Εικ. 14. Αποκατάσταση ελλείμματος υπερώας.
Fig. 14. Reconstruction of a palatal defect.

Εικ. 15. Αποκατάσταση βλεννογόνου παρειάς και δέρματος παρειάς.
Fig. 15. Reconstruction of a cheek defect.

ελλειμμάτων κεφαλής και τραχήλου ποικίλης αιτιολογίας, έχει πλέον καταστεί πρώτη επιλογή για τους Στοματικούς και Γναθοπροσωπικούς Χειρουργούς. Η χρήση των μισχωτών περιοχικών κρημνών έχει περιοριστεί και αποτελεί συνήθως δεύτερη επιλογή στις κλινικές που έχουν την δυνατότητα και των δύο εναλλακτικών. Πριν την ευρεία αποδοχή των μικροαγγειακών τεχνικών ο μείζων θωρακικός κρημνός αποκαλείτο "workhorse", αλλά μέσα στην στοματική κοιλότητα δεν ήταν ότι καλύτερο, λόγω του όγκου του και το δέρμα του δεν ήταν τόσο εύκαμπτο και αξιόπιστο. Αντίθετα το λεπτό και εύκαμπτο δέρμα του ελεύθερου κερκιδικού κρημνού είναι πολύ περισσότερο κατάλληλο να αντικαταστήσει τον λεπτό βλεννογόνο του στόματος από τους παχύτερους ιστούς του μείζονος θωρακικού κρημνού (Vaughan, 1990, Vaughan, 1994, Kesting και συν. 2011).

Σε σχέση με τους άλλους ελεύθερους κρημνούς, παρόλο που το φάσμα αποκατάστασης διαφόρων ελλειμμάτων είναι πλέον πραγματικά πολύ μεγάλο με την χρήση των διαφόρων ελεύθερων κρημνών, ο ΕΚΚΑ έχει αποδειχθεί αξιόπιστος και αποτελεσματικός για την συντριπτική πλειοψηφία των ελλειμμάτων μαλακών μορίων στην περιοχή του στόματος, των γνάθων, του προσώπου και της κεφαλής και του τραχήλου γενικότερα. Η ευελιξία και αξιοπιστία του ΕΚΚΑ τον έχει καθιερώσει ως τον κυρίαρχο τρόπο αποκατάστασης μετά από ευρείες εκτομές στην κεφαλή και τον τράχηλο (O'Brien και συν. 1992, Schusterman και συν. 1994).

Η χρήση του παρουσιάζει πολλά πλεονεκτήματα, μεταξύ των οποίων η δυνατότητα σύγχρονης παρασκευής του

Tumour location or defect location (Fig. 12)

Three of the cases were calvarial defects (Fig. 13), 5 were defects occurred after excision of tumours of the palate/maxilla (Fig. 14), 13 were defects occurred after excision of tumours in the pterygomaxillary region/soft palate/tongue base and tonsil, 5 were cheek defects, (2 of which concerned both mucosa and skin of the cheek) (Fig. 15), 6 were defects following mobile part of the tongue tumour excision (Fig. 16) and 13 were floor of the mouth defects, 5 of which were accompanied by peripheral osteotomy (with mandibular rim) (Fig. 17).

Total flap loss was observed in only 1 case, and in the first 30 days the re-operations that performed (due to wound dehiscence, fistula, inflammation etc) were 9, which means that 10 complications occurred in total (Table 2).

DISCUSSION

Given the possibilities offered by microsurgery, the use of free flaps in the reconstruction of head and neck defects arising from various causes has become the first choice for oral and maxillofacial surgeons. The use of locoregional flaps has been limited and is usually the second choice in clinics where both alternatings are available. Before microvascular techniques became widely accepted pectoralis major flap used to be called the "workhorse", but due to its bulkiness, it wasn't the best in the oral cavity and the skin was not flexible and reliable. In contrast, the thin and flexible skin of the radial forearm free flap is much more suitable to replace the

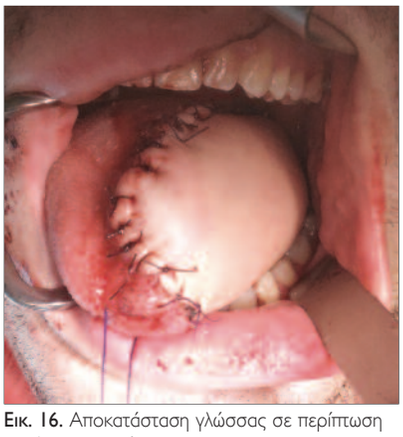

Εικ. 16. Αποκατάσταση γλώσσας σε περίπτωση ημιγλωσσεκτομής.
Fig. 16. Tongue reconstruction in a case of hemiglossectomy.

Εικ. 17. Αποκατάσταση γλώσσας – εδάφους στόματος.
Fig. 17. Reconstruction of tongue and floor of the mouth defect.

Πίνακας 2
Επιπλοκές μέσα στις 30 πρώτες ημέρες

Επιπλοκή	
Ολική απώλεια κρημνού	1
Διάσπαση τραύματος	2
Φλεγμονή	4
Συρίγγιο	3
Σύνολο	10

Table 2
Complications during the first 30 days

Complication	
Complete flap loss	1
Dehiscence	2
Inflammation	4
Fistula	3
Total	10

από δεύτερη χειρουργική ομάδα πράγμα που σημαίνει εξοικονόμηση χρόνου και μείωση του χρόνου γενικής αναισθησίας (González-García και συν. 2007).
Σε όλες τις περιπτώσεις που περιλαμβάνονται σε αυτό το άρθρο κατέστη δυνατή η παρασκευή αγγειακού μίσχου ικανοποιητικού μήκους εξυπηρετώντας με αυτόν τον τρόπο και τις περιπτώσεις που για διάφορους λόγους χρησιμοποιήθηκαν τα αγγεία της ετέρας και όχι της ιδίας με την βλάβη πλευράς του τραχήλου για τις αναστομώσεις. Σε τέτοιου είδους περιπτώσεις λόγω του ιδιαιτέρως ικανοποιητικού μήκους του μίσχου του ο ΕΚΚΑ έχει αποδειχθεί ιδιαιτέρως χρήσιμος (González-García και συν. 2007, Vaughan 1994).
Στην μελέτη αυτή ο κρημνός χρησιμοποιήθηκε για την κάλυψη ελλειμμάτων σε όλη την έκταση της στοματικής κοιλότητας. Στο 29% των περιπτώσεων χρησιμοποιήθηκε στο έδαφος του στόματος καθώς και για εδαφογλωσσικά ελλείμματα, στο 13% των περιπτώσεων σε αμιγή ελλείμματα του κινητού μέρους της γλώσσας, σε ένα ποσοστό επίσης 29% ο κρημνός χρησιμοποιήθηκε για την κάλυψη σύνθετων ελλειμμάτων πτερυγογναθιαίας περιοχής/μαλθακής υπερώας/ρίζας γλώσσας και αμυγδαλής και σε ποσοστό 11% χρησιμοποιήθηκε τόσο για ελλείμματα υπερώας – άνω γνάθου, όσο και ελλείμματα παρειάς. Τέλος σε ποσοστό 7% χρησιμοποιήθηκε για αποκατάσταση κρανιακών ελλειμμάτων.
Κατά την δική μας εμπειρία η τελική διαπίστωση είναι ότι ο ελεύθερος κερκιδικός κρημνός του αντιβραχίου παρέχει ένα ιδιαιτέρως λεπτό και εύκαμπτο ιστό εξυπηρετώντας με αυτόν τον τρόπο την ικανοποιητική κινητικότητα της γλώσσας και του εδάφους του στόματος, αλλά και της παρειάς στις περιπτώσεις που χρησιμοποιήθηκε για την αποκατάστασή τους. Προσέφερε ικανοποιητική απόφραξη όταν χρησιμοποιήθηκε στην άνω γνάθο και πραγματικά εντυπωσιακή αποκατάσταση των ελλειμμάτων του τριχωτού της κεφαλής, για τις αναστομώσεις των

thin oral mucosa than the thicker tissues of the pectoralis major (Vaughan, 1990, Vaughan, 1994, Kesting et al. 2011).
Compared with the other free flaps, the range of reconstruction of which is really very wide, the RFFF has proved to be reliable and effective in the vast majority of soft tissue defects in the mouth, jaws, face and head and neck in general. The versatility and reliability of RFFF has made it the most dominant method of reconstruction after wide excisions in the head and neck area. (O'Brien et al. 1992, Schusterman et al. 1994).
Its use offers many advantages, among which is its ability to be prepared by a second group of surgeons, which means saving time and also a reduction of general anaesthesia time (González-García et al. 2007).
In all the cases included in this article, it was possible to prepare a vascular pedicle of sufficient length, thus serving even in cases where for various reasons the vessels of the opposite of the operated side of the neck were used for the anastomoses. In such cases, because of its sufficiently long pedicle the radial forearm free flap has proved particularly useful (González-García et al. 2007, Vaughan 1994).
In this study, the flap was used for coverage of defects throughout the oral cavity. In 29% of the cases, it was used on the floor of the mouth as well as for compound tongue-floor of the mouth defects, in 13% of the cases in defects of the mobile part of the tongue, in 29% of the cases the flap was used for the coverage of multiple compound defects of the pterygomaxillary region/soft palate/root of the tongue and tonsil and in 11 % it was used for palate-maxilla defects, as well as cheek defects. Finally, in 7% of the cases, it was used for the reconstruction of calvarial defects.
In our experience, the final conclusion is that the radial forearm free flap provides a particularly thin a flexible

οποίων χρησιμοποιήθηκε η κροταφική αρτηρία. Έτσι θα μπορούσαμε να υποστηρίξουμε αβίαστα την άποψη ότι ο ΕΚΚΑ είναι πλέον το αληθινό "workhorse" στην επανορθωτική χειρουργική (Jacobson και συν. 1995, Eckardt και Fokas 2003, Rohleder και συν. 2003, Futran και συν. 2003, Wong και Wei 2010, Kruse και συν. 2011).

Στην συντριπτική πλειοψηφία των περιπτώσεων έγιναν δύο φλεβικές αναστομώσεις και κατά προτίμηση χρησιμοποιήθηκαν οι δύο συνοδές της κερκιδικής αρτηρίας φλέβες. Σε λίγες περιπτώσεις χρησιμοποιήθηκε η κεφαλική φλέβα σαν δεύτερη φλέβα, σε ελάχιστες περιπτώσεις έγινε μόνο μια φλεβική αναστόμωση και σε καμία περίπτωση δεν χρησιμοποιήθηκε η κεφαλική φλέβα ως μοναδική αναστόμωση. Παρόλο που υπάρχουν διάφορες απόψεις σε σχέση με το ποια μέθοδος φλεβικών αναστομώσεων είναι προτιμότερη, δηλαδή μία ή δύο φλεβικές αναστομώσεις, εν τω βάθει φλεβικό σύστημα με τις συνοδές φλέβες της κερκιδικής αρτηρίας ή επιφανειακό φλεβικό σύστημα με την κεφαλική φλέβα ή συνδυασμός αυτών (Thoma και συν. 1994, Netscher και συν. 1996, Demirkan και συν. 1998, Liu και συν. 2008. Medard και συν. 2009), μια πρόσφατη μελέτη των Rohlender και συν. (2011) αποδεικνύει ότι ειδικά σε ασθενείς που χειρουργήθηκαν για δεύτερη φορά, η διπλή φλεβική αναστόμωση είναι επιβεβλημένη.

Το θέμα αυτό είναι ιδιαίτερα σημαντικό, διότι η φλεβική θρόμβωση έχει καταδειχθεί ως ο κύριος παράγων για την νέκρωση των ελεύθερων κρημνών (Godina, 1986, Kroll και συν. 1996, Chalian και συν. 2001). Η αρτηριακή θρόμβωση φαίνεται ότι είναι μικρότερης σπουδαιότητας (Percival και συν. 1989). Επίσης δεν έχει αποδειχθεί διαφορά στην επιβίωση των κρημνών σε σχέση με τον τρόπο αναστόμωσης, δηλαδή αν πρόκειται για τελικοτελικές ή τελικοπλάγιες αναστομώσεις (Francis και συν. 2009).

Ολική απώλεια κρημνού παρουσιάστηκε σε μία μόνο περίπτωση από τις 45 και οι επανεπεμβάσεις μέσα στις 30 πρώτες ημέρες (λόγω διάσπασης τραύματος, συριγγίου, φλεγμονής κλπ) ήταν συνολικά 9. Το υψηλό ποσοστό επιτυχίας (97,8%) βρίσκεται σε συμφωνία με τα αποτελέσματα άλλων ερευνών, όπου επίσης τα ποσοστά επιτυχίας κυμαίνονται σε μεγάλα ποσοστά. Οι περισσότεροι συγγραφείς συμφωνούν ότι τα ποσοστά αποτυχίας κυμαίνονται μεταξύ 2,2%-5% (Smithκαι συν. 2005, Brownκαι συν. 2006, González-García 2007, Kruse και συν. 2011, Rohleder και συν. 2011, Kesting και συν. 2011).

ΣΥΜΠΕΡΑΣΜΑΤΑ

Πλην ενός κρημνού που απωλέσθηκε ολικά στην συντριπτική πλειοψηφία των περιπτώσεων οι κρημνοί λειτούργησαν ικανοποιητικά δίνοντας αποτελεσματική λύση τόσο στα λειτουργικά όσο και στα αισθητικά προβλήματα των ασθενών. Ο χαμηλός αριθμός των επανεπεμβάσεων και το χαμηλό ποσοστό απώλειας κρημνού (2,2%) της μελέτης αυτής, επιβεβαιώνουν για άλλη μια φορά την αποτελεσματικότητα των αποκαταστάσεων με ελεύθερο κερκιδικό κρημνό του αντιβραχίου.

tissue, thus offering sufficient mobility of the tongue and the floor of the mouth as well as the cheek in those cases where it was used for their rehabilitation. It offered sufficient obstruction and sealing when it was used in the maxilla and really impressive reconstruction of defects of the calvaria for the anastomoses of which the temporal artery was used. Therefore, we could unreservedly support the opinion that the radial forearm free flap is now the real "workhorse" in reconstructive surgery. (Jacobson et al. 1995 Eckardt and Fokas2003, Rohleder et al. 2003, Futran al. 2003, Wong and Wei 2010, Kruse et al. 2011).

In the vast majority of the cases, two-vein anastomoses were done and the two deep radial veins (venae commitantes) were used by choice. In a few cases, the cephalic vein was used as the second vein, in few cases only one vein anastomosis was carried out and in no case was the cephalic vein used as the only anastomosis. Despite there being many opinions as to which method of vein anastomose is preferable, i.e. one or two vein anastomoses, deep venous system based on the deep radial veins or the superficial venous system with the cephalic vein or a combination of those (Thoma et al. 1994, Netscher et al. 1996, Demirkan et al. 1998, Liu et al, 2008, Medard et al, 2009), a recent study by Rohlender et al. (2011) proves that especially in patients operated on for the second time the double vein anastomoses is definitely indicated.

This issue is of particular importance, because venous thrombosis has been shown as the main contributory factor in free flap necrosis (Godina, 1986, Kroll et al. 1996, Chalian et al. 2001). Arterial thrombosis seems to be of lesser importance (Percival et al. 1989). Furthermore, there has not been proof of flap viability depending on the method of anastomosis that is whether they are end to end or end to side (Francis et al. 2009).

Total flap loss occurred in only one case out of 45 and the number of re-operations within the first 30 days (due to dehiscence, fistula, inflammation, etc.) was 9 in total. The high success rate (97.8%) is in accordance with the results of other surveys, where the success rates are also high. Most authors agree that failure rates range between 2.2% - 5% (Smith et al. 2005 Brown et al. 2006, González-García 2007, Kruse et al. 2011, Rohleder et al. 2011, Kesting et al. 2011).

CONCLUSIONS

With the exception of 1 complete flap loss, in the vast majority of cases, the flaps proved satisfactory giving an effective solution to the functional as well as the aesthetic problems of the patients. The low number of revisions and the low percentage of flap loss (2.2%) in this study once more confirm the effectiveness of radial forearm free flap reconstruction.

ΒΙΒΛΙΟΓΡΑΦΙΑ/REFERENCES

Brown JS, Magennis P, Rogers SN, et al: Trends in head and neck microvascular reconstructive surgery in Liverpool (1992-2001). Br J Oral Maxillofac Surg 44:364-370, 2006

Demirkan F, Wei FC, Lutz BS, Cher TS, Chen IH: Reliability of the venae comitantes in venous drainage of the free radial forearm flaps. Plast Reconstr Surg 102:1544-8, 1998

Eckardt A, Fokas K: Microsurgical reconstruction in the headand neck region: an 18-year experience with 500 consecutivecases. J Craniomaxillofac Surg 31:197-201, 2003

Cable DG, Mullany CJ, SchaffHV: The Allen test. Ann Thorac Surg 67:876-7, 1999

Chalian AA, Anderson TD, Weinstein GS, Weber RS: Internal jugular vein versus external jugular vein anastomosis: implications for successful free tissue transfer. Head Neck 23: 475-8, 2001

Cheng BS: Free forearm flap transplantation in repair and reconstruction of tongue defects. Zhonghua Kou QiangKeZaZhi 18(1):39-41, 1983

Chen HC, Ganos DL, Coessens BC, Kyutoku S, Noordhoff MS: Free forearm flap for closure of difficult oronasal fistulas in cleft palate patients. Plast Reconstr Surg 90(5):757-62, 1992

Futran ND, Gal TJ, Farwell DG: Radial forearm free flap. Oral Maxillofac Surg Clin North Am 15:577-91, vi-vii, 2003

Godina M: Early microsurgical reconstruction of complex trauma of the extremities. Plast Reconstr Surg 78:285-92, 1986

González-García R, Rodríguez-Campo FJ, Naval-Gías L, Sastre-Pérez J, Muñoz-Guerra MF, UsandizagaJL, Díaz-González FJ: Radial forearm free flap for reconstruction of the oral cavity: clinical experience in 55 cases. Oral Surg Oral Med Oral Pathol Oral Radiol Endod. Jul; 104(1):29-37, 2007

Hatoko M, Harashina T, Inoue T, Tanaka I, Imai K: Reconstruction of palate with radial forearm flap; a report of 3 cases. Br J Plast Surg. 43(3):350-4, 1990

Jacobson MC, Franssen E, Fliss DM, Birt BD, Gilbert RW. Free forearm flap in oral reconstruction. Functional outcome. Arch Otolaryngol Head Neck Surg 121:959-64, 1995

Kesting MR, Hölzle F, Wales C, Steinstraesser L, Wagenpfeil S, Mücke T, Rohleder NH, Wolff KD, Hasler RJ: Microsurgical reconstruction of the oral cavity with free flaps from the anterolateral thigh and the radial forearm: a comparison of perioperative data from 161 cases. Ann Surg Oncol 18(7):1988-94, 2011

Kroll SS, Schusterman MA, Reece GP, Miller MJ, Evans GR, Robb GL, Baldwin BJ: Timing of pedicle thrombosis and flap loss after free-tissue transfer. Plast Reconstr Surg 98: 1230-3, 1996

Kruse AL, Bredell MG, Lübbers HT, Jacobsen C, Grätz KW, Obwegeser JA: Clinical reliability of radial forearm free-flap procedure in reconstructive head and neck surgery. J Craniofac Surg 22(3):822-5, 2011

Loeffelbein DJ, Al-Benna S, Steinsträßer L, Satanovskij RM, Rohleder NH, Mücke T, Wolff KD, Kesting MR: Reduction of donor site morbidity of free radial forearm flaps: what level of evidence is available? Eplasty.12:e9, 2012

Liu Y, Jiang X, Huang J, et al. Reliability of the superficial venous drainage of the radial forearm free flaps in oral and maxillofacial reconstruction. Microsurgery 28:243-7, 2008

Medard de Chardon V, Balaguer T, Chignon-Sicard B, Riah Y, Ihrai T, Dannan E, Lebreton E: The radial forearm free flap: a review of microsurgical options. J Plast Reconstr Aesthet Surg 62:5-10, 2009

Mühlbauer W, Herndl E, Stock W: The forearm flap. PlastReconstr Surg 70(3):336-44, 1982

Netscher DT, Sharma S, Alford EL, Thornby J, Leibman NS: Superficial versus deep: options in venous drainage of the radial forearm free flap. Ann Plast Surg 36:536-41, 1996

Niranjan NS, Watson DP: Reconstruction of the cheek using a "suspended" radial forearm free flap. Br J Plast Surg 43(3):365-6, 1990

O'Brien CJ, Lee KK, Castle GK, Hughes CJ: Comprehensive treatment strategy for oral and oropharyngeal cancer. AmJ Surg. 164:582-6, 1992

Percival NJ, Sykes PJ, Earley MJ: Free flap surgery: the Welsh Regional Unit experience. Br J Plast Surg. 42:435-40, 1989

Rohleder NH, Wolff KD, Hölzle F, Wagenpfeil S, Wales CJ, Hasler RJ, Kesting MR: Secondary maxillofacial reconstruction with the radial forearm free flap: a standard operating procedure for the venous microanastomoses. Ann Surg Oncol 18(7):1980-7, 2011

Schusterman MA, Miller MJ, Reece GP, et al: A single centre experience with 308 free flap repairs of head and neck defects. Plast Reconstr Surg 93:472-8, 1994

Smith GI, O'Brien CJ, Choy ET, et al: Clinical outcome and technical aspects of 263 radial forearm free flaps used in reconstruction of the oral cavity. Br J Oral Maxillofac Surg. 43:199-204, 2005

Song R, Gao Y, Song Y, Yu Y, Song Y.: The forearm flap. ClinPlast Surg 9(1):21-6, 1982

Soutar DS, Scheker LR, Tanner NSB, McGregor IA: The radial forearm flap. A versatile method for intra-oral reconstruction. Br J Plast Surg. 36:1-8, 1983

Soutar DS, McGregor IA: The radial forearm flap in intraoral reconstruction: the experience of 60 consecutive cases. Plast Reconstr Surg. 78:1-8, 1986

Thoma A, Archibald S, Jackson S, Young JE: Surgical patterns of venous drainage of the free forearm flap in head and neck reconstruction. Plast Reconstr Surg. 93:54-9, 1994

Vaughan ED. The radial forearm free flap in orofacial reconstruction: personal experience in 120 consecutive cases. J Craniomaxillofac Surg 18:2-7, 1990

Vaughan ED: The radial forearm in orofacial reconstruction. Int J Oral Maxillofac Surg 23:194-204, 1994

Wong CH, Wei FC: Microsurgical free flap in head and neck reconstruction. Head Neck 32:1236-45, 2010

Wolff K-D, Hölzle F: Raising of Microvascular flaps. A systematic approach. 2nd Ed, Springer 2011, pp 1-20

Yang GF, Chen PJ, Gao YZ, Liu XY, Li J, Jiang SX, He SP: Forearm free skin flap transplantation: a report of 56 cases. 1981. Br J Plast Surg 1997 50(3):162-5, 1997

Francis DO, Stern RE, Zeitler D, Izzard M, Futran ND. Analysis of free flap viability based on recipient vein selection. Head Neck 31:1354–9, 2009

Διεύθυνση επικοινωνίας:
Λάμπρος Π. Γκουτζάνης
Ζαλόγγου 31,
181 20 Κορυδαλλός, Αθήνα, Ελλάδα
Τηλ.: 210 4979616, Fax: 210 4949708
e-mail: lgoutzan@yahoo.gr

Address:
Lampros P. Goutzanis
31, Zaloggou Str,
181 20 Korydallos, Athens, Greece
Tel: 0030 210 4979616, Fax: 0030 210 4949708
e-mail: lgoutzan@yahoo.gr