Ιατρογενείς κακώσεις κάτω φατνιακού νεύρου κατά την τοποθέτηση οδοντικών εμφυτευμάτων Παρουσίαση δύο περιπτώσεων και ανασκόπηση της βιβλιογραφίας

Λάμπρος ΓΚΟΥΤΖΑΝΗΣ[1], Αγγελική ΚΑΡΑΜΑΝΩΛΗ[2], Δήμητρα ΜΑΝΙΑΤΗ[2], Βάγια ΜΠΟΥΤΛΑ[2], Παναγιώτης ΓΚΟΥΤΖΑΝΗΣ[3], Βασίλειος ΠΕΤΣΙΝΗΣ[1]

Κλινική Στοματικής και Γναθοπροσωπικής Χειρουργικής (Διευθυντής: Καθ. Ι. Ιατρού), Οδοντιατρική Σχολή ΕΚΠΑ

Iatrogenic inferior alveolar nerve injuries during implants placement: Report of two cases and review of the literature

Labros GOUTZANIS, Aggeliki KARAMANOLI, Dimitra MANIATI, Vagia BOUTLA, Panagiotis GOUTZANIS, Vassilios PETSINIS

Department of Oral and Maxillofacial Surgery (Head: Prof. I. Iatrou), School of Dentistry, National and Kapodistrian University of Athens

Κλινική ερευνητική εργασία
Clinical research paper

ΠΕΡΙΛΗΨΗ: Οι κακώσεις του κάτω φατνιακού νεύρου (ΚΦΝ) που είναι δυνατόν να προκληθούν ιατρογενώς κατά τη διενέργεια διαφόρων επεμβάσεων, δημιουργούν αισθητηριακές δυσλειτουργίες του κάτω χείλους, της γενειακής χώρας, των προστομιακών ούλων κλπ., οδυνηρές για τον ασθενή. Το γεγονός ότι οι κακώσεις αυτές συμβαίνουν συχνά σε επεμβάσεις τοποθέτησης εμφυτευμάτων, που αποτελούν πλέον ρουτίνα στην κλινική άσκηση της Στοματικής και Γναθοπροσωπικής Χειρουργικής, καθιστά το θέμα πάντα επίκαιρο. Σκοπός της παρούσας εργασίας είναι η ανάλυση των αιτίων που οδηγούν σε ιατρογενή κάκωση του ΚΦΝ κατά την διάρκεια τοποθέτησης εμφυτευμάτων μέσα από την παρουσίαση δύο περιστατικών και την ανασκόπηση της διεθνούς βιβλιογραφίας. Η αναγνώριση των παραγόντων κινδύνου, ο επιμελής προεγχειρητικός έλεγχος, η ενδεδειγμένη χειρουργική τεχνική και η εμπειρία του χειρουργού, αποτελούν τις απαραίτητες προϋποθέσεις για την αποφυγή τραυματισμού του ΚΦΝ κατά την επέμβαση τοποθέτησης οδοντικών εμφυτευμάτων.

ΛΕΞΕΙΣ ΚΛΕΙΔΙΑ: Κάκωση, κάτω φατνιακό νεύρο, οδοντικά εμφυτεύματα

Παρελήφθη: 5/4/2016 - Έγινε δεκτή: 24/6/2016

SUMMARY: Inferior alveolar nerve (IAN) injuries can be caused iatrogenically, during various operations, and lead to sensory disorders in the lower lip, chin, vestibular gums etc., that are painful for the patient. These injuries often occur during implants placement procedures, which are nowadays a routine practice in Oral and Maxillofacial Surgery, making this subject always relevant. The purpose of this study is to analyse the causes of iatrogenic IAN injury caused during implants placement, as demonstrated through the presentation of two cases and review the relevant international literature. The literature review involves articles on clinical cases in which IAN injury was either caused iatrogenically or prevented by means of accurate preoperative assessment and use of the right surgical procedure. The symptoms of this kind of IAN injury can be temporary or permanent, and vary from mild hypaesthesia to anaesthesia or paraesthesia. The prevention of IAN injury during dental implants placement operations relies heavily on the identification of risk factors, thorough preoperative assessment, correct surgical procedure and experience of the surgeon.

KEY WORDS: Injury, IAN, dental implants

Paper received: 5/4/2016 - Accepted: 24/6/2016

[1]*Επίκουρος Καθηγητής ΣΓΠΧ ΕΚΠΑ*
[2]*Φοιτήτρια Οδοντιατρικής Σχολής του ΕΚΠΑ*
[3]*Φοιτητής Οδοντιατρικής Comenius University Μπρατισλάβα*

ΕΙΣΑΓΩΓΗ

Η αποκατάσταση του οδοντικού φραγμού, με τη χειρουργική τοποθέτηση οδοντικών εμφυτευμάτων αποτελεί στις μέρες μας μία ευρύτατα αποδεκτή μέθοδο θεραπείας. Λόγω της αισθητικής και λειτουργικής αποκατάστασης που προσφέρει, έχει καταστεί η προτιμώμενη επιλογή για αντικατάσταση ελλειπόντων ή κακής πρόγνωσης φυσικών δοντιών σχεδόν σε κάθε βαθμού δυσκολίας περίπτωση. Παρά όμως τα υψηλά ποσοστά επιτυχίας, πολλές επιπλοκές μπορούν να προκύψουν από τη χρήση της, συμπεριλαμβανομένου και του τραυματισμού νεύρων στην περιοχή τοποθέτησης (Alhassani και AlGhamdi 2010). Το κάτω φατνιακό νεύρο (ΚΦΝ) είναι το πιο συχνά προσβαλλόμενο νεύρο, με τα αναφερόμενα ποσοστά να κυμαίνονται από 0-40% κατά τη διάρκεια της τοποθέτησης εμφυτευμάτων (Juodzbalys και συν. 2011). Η βλάβη του κάτω φατνιακού νεύρου είναι μία δυσάρεστη επιπλοκή, προκαλώντας στον ασθενή από ελαφρά παραισθησία έως πλήρη αναισθησία ή ακόμα και πόνο, υποβαθμίζοντας με αυτόν τον τρόπο την ποιότητα ζωής του (Juodzbalys και συν. 2011). Το γεγονός ότι υπάρχει κίνδυνος πρόκλησης κάκωσης κατά τη διενέργεια τοποθέτησης εμφυτευμάτων, που αποτελούν ρουτίνα στην κλινική άσκηση της χειρουργικής των εμφυτευμάτων, καθιστά το θέμα πάντα επίκαιρο.

Σκοπός της παρούσας εργασίας είναι η παρουσίαση και ανάλυση της προεγχειρητικής αξιολόγησης, των αιτίων, των μέτρων πρόληψης, των διαγνωστικών τεχνικών, των τρόπων αντιμετώπισης, καθώς και των επιπλοκών που σχετίζονται με την ιατρογενή κάκωση του ΚΦΝ κατά την τοποθέτηση οδοντικών εμφυτευμάτων μέσα από την παρουσίαση δύο περιστατικών και την ανασκόπηση της διεθνούς βιβλιογραφίας.

INTRODUCTION

The surgical placement of dental implants is nowadays a widely used dental restoration treatment. Due to the aesthetical and functional rehabilitation it offers, it has been established as the preferred treatment option for missing or poor prognosis natural teeth, for almost any level of case complexity. Despite the high success rates, various complications may arise, including nerve injuries in the implant placement area (Alhassani and AlGhamdi 2010). The inferior alveolar nerve (IAN) is the most commonly affected nerve during implants placement procedures, at a reported rate of 0-40% (Juodzbalys et al. 2011). IAN injury is a very unpleasant complication, with varying outcomes - from mild paraesthesia to complete anaesthesia or even pain - thus affecting the patient's quality of life (Juodzbalys et al. 2011). The risk of IAN injuries during implants placement procedures, which are nowadays a routine practice in Oral and Maxillofacial Surgery, makes this subject always relevant.

The purpose of this study is to present and analyse the preoperative assessment, causes, preventive measures, diagnostic techniques, treatment options and complications related to iatrogenic IAN injuries caused during implants placement procedures, as demonstrated through the presentation of two cases and review of the relevant international literature.

ΠΕΡΙΓΡΑΦΗ ΠΕΡΙΠΤΩΣΕΩΝ

Περίπτωση πρώτη

Αφορά γυναίκα ηλικίας 60 ετών, η οποία υποβλήθηκε σε τοποθέτηση τεσσάρων εμφυτευμάτων στην κάτω γνάθο, σε άλλο θεραπευτικό κέντρο. Η ασθενής προσήλθε 2 μήνες μετά την τοποθέτηση των εμφυτευμάτων με απώλεια της αισθητικότητας στην περιοχή κατανομής των κάτω φατνιακών νεύρων, σύμφωνα με το ιστορικό.

Η αξιολόγηση της αισθητικότητας έγινε κατά την κλινική εξέταση με αντικειμενικό τρόπο, όπου διαπιστώθηκε πλήρης αναισθησία της γενειακής χώρας, του βλεννογόνου των χειλέων, του προστομιακού βλεννογόνου και των ούλων άμφω. Από τον ακτινογραφικό έλεγχο, τόσο με πανοραμική ακτινογραφία (Εικ. 1), όσο και με CT Dentascan κάτω γνάθου (Εικ. 2), διαπιστώθηκε ότι η αιτία της αναισθησίας των κάτω φατνιακών νεύρων, ήταν ο τραυματισμός τους και πιθανόν η διατομή τους από την κακή τοποθέτηση των εμφυτευμάτων, πιθανώς ως αποτέλεσμα εσφαλμένου υπολογισμού της απόστασης του κάτω φατνιακού νεύρου από την κορυφή της φατνιακής ακρολοφίας.

REPORT OF CASES

Case 1

It involves a 60-year-old female patient, who had had four implants placed in her mandible at a different treatment centre. According to her medical history, the patient presented 2 months after the implants procedure, with a loss of sensation at the distribution area of the inferior alveolar nerves.

Her sensation was assessed objectively during the clinical examination, whereby it was discovered that she experienced complete anaesthesia in the chin area, labial mucosa, vestibular mucosa and gums bilaterally. The radiographic examination - panoramic x-ray (Fig. 1) and mandibular CT Dentascan (Fig. 2) - revealed that the cause of anaesthesia was IAN injury and potential transection, which had resulted from the incorrect placement of the implants. In turn, this injury had probably been caused through the miscalculation of the distance between the inferior alveolar nerve and the alveolar crest. The patient was advised that a potential removal of the implants would not resolve the issue, but could maybe

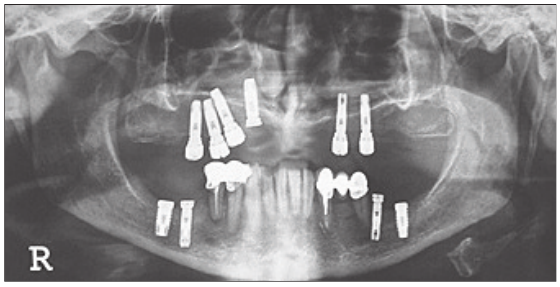

Εικ. 1. Πανοραμική ακτινογραφία στην οποία απεικονίζεται η εσφαλμένη θέση των εμφυτευμάτων.
Fig. 1. Panoramic x-ray showing the incorrect positioning of the implants.

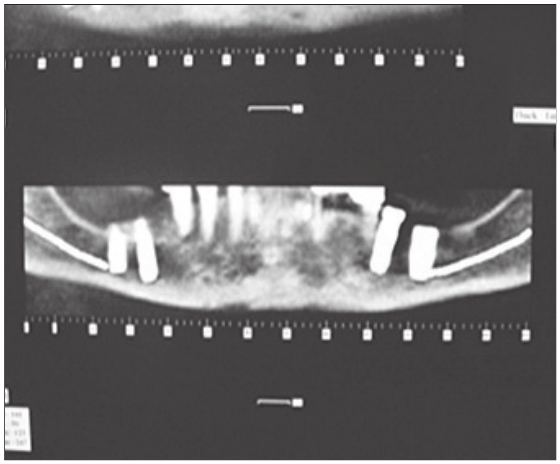

Εικ. 2. CT Dentascan, κάτω γνάθου. Παρατηρείται επαφή των εμφυτευμάτων και των πόρων των κάτω φατνιακών νεύρων αμφοτερόπλευρα.
Fig. 2. CT Dentascan of the mandible. The implants contact the inferior alveolar nerves bilaterally.

Στην ασθενή εξηγήθηκε ότι η αφαίρεση των εμφυτευμάτων δεν θα μπορούσε να εξασφαλίσει τη θεραπεία, παρά ενδεχομένως μια μικρή βελτίωση. Επιπλέον, ο τραυματισμός του κάτω φατνιακού νεύρου σε περισσότερες από μία θέσεις και μάλιστα δύο μήνες μετά τη βλάβη των νεύρων καθιστούσε και την πιθανότητα πλήρους αποκατάστασης μετά από αναστόμωση με μικροχειρουργική τεχνική αβέβαιη. Η ασθενής αποφάσισε να περιμένει ένα χρονικό διάστημα πριν προβεί σε οποιαδήποτε απόφαση. Έκτοτε δεν εμφανίσθηκε για επανεξέταση.

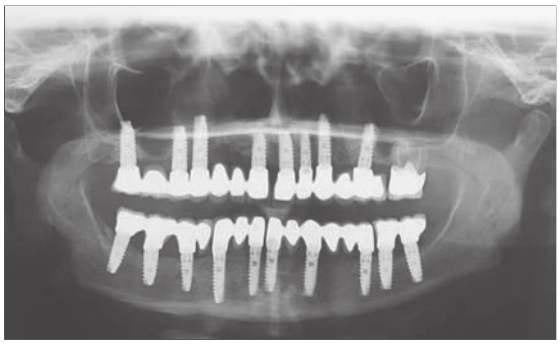

Εικ. 3. Πανοραμική ακτινογραφία μετά την τοποθέτηση 8 εμφυτευμάτων στην άνω γνάθο και 10 εμφυτευμάτων στην κάτω γνάθο.
Fig. 3. Panoramic x-ray after the placement of 8 implants in the maxilla and 10 in the mandible.

Περίπτωση δεύτερη

Αφορά σε γυναίκα 68 ετών, η οποία ζει στην επαρχία. Σύμφωνα με το ιστορικό τα εμφυτεύματα τοποθετήθηκαν προ πενταετίας σε άλλο θεραπευτικό κέντρο. Μετά την επέμβαση η αναισθησία -ως αποτέλεσμα της στελεχιαίας αναισθησίας- δεν παρήλθε τις επόμενες ώρες όπως την είχε διαβεβαιώσει ο οδοντίατρος, αλλά παρέμεινε απώλεια της αισθητικότητας στην περιοχή κατανομής των γενειακών νεύρων άμφω. Η ασθενής την επόμενη ημέρα ανέφερε στον οδοντίατρο τα συμπτώματα της αναισθησίας των γενειακών νεύρων, όμως αυτός την καθησύχασε και την διαβεβαίωσε ότι ήταν ζήτημα χρόνου να επανέλθει η αισθητικότητα.

Επειδή η πρόβλεψη του οδοντιάτρου δεν επιβεβαιώθηκε τους επόμενους μήνες, η γυναίκα χάνοντας την εμπιστοσύνη της απευθύνθηκε κατά καιρούς σε διάφορους οδοντιάτρους, αλλά και στοματικούς και γναθοπροσωπικούς χειρουργούς. Ο ακτινογραφικός έλεγχος με πανοραμικές ακτινογραφίες και CT Dentascan, που της ζητήθηκε από συναδέλφους (Εικ. 3, 4, 5), συνηγορούσε υπέρ τραυματισμού του κάτω φατνιακού νεύρου από κακή τοποθέτηση εμφυτευμάτων, των οποίων το μήκος ξεπερνούσε την απόσταση κορυφής φατνιακής ακρολοφίας - κάτω φατνιακού νεύρου και όλοι ανεξαιρέτως δήλωσαν ότι δεν μπορούσαν να τη βοηθήσουν.

Προ μηνός η ασθενής απευθύνθηκε στη Κλινική μας.

only lead to a slight improvement. Moreover, the fact that the inferior alveolar nerve had been injured in more than one spots and 2 months had already passed since the initial nerve injury meant that the likelihood of a complete recovery was very slim, even if a microsurgical anastomosis procedure was used. The patient decided to wait for some time before taking any further steps. She did not return for a follow-up examination.

Case 2

It involves a 68-year-old female patient from the countryside. According to her medical history, the implants had been placed 5 years earlier at a different treatment centre. Anaesthesia – as a result of block anaesthesia – did not subside within a few hours after the procedure, like her dentist had reassured her. The loss of sensation in the inferior mental nerve block area persisted, bilat-

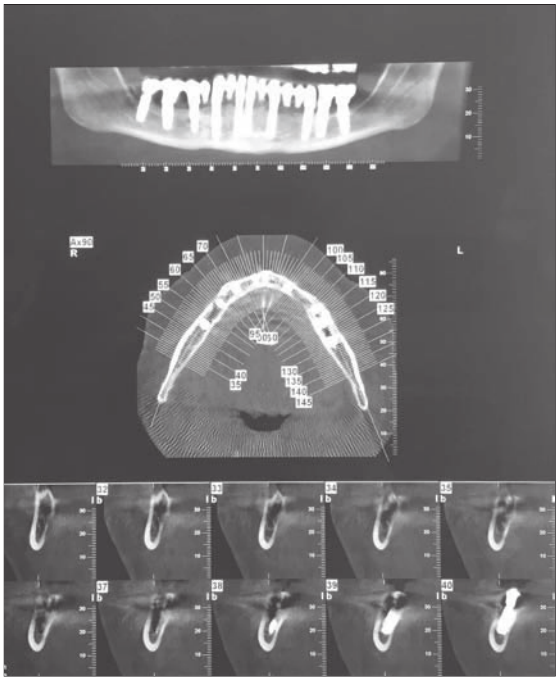

Εικ. 4. CT Dentascan, κάτω γνάθου. Παρατηρούνται τα εμφυτεύματα να καταλαμβάνουν τον πόρο του κάτω φατνιακού νεύρου, δεξιά.
Fig. 4. CT Dentascan of the mandible. The implants impinge on the inferior alveolar nerve canal, on the right side.

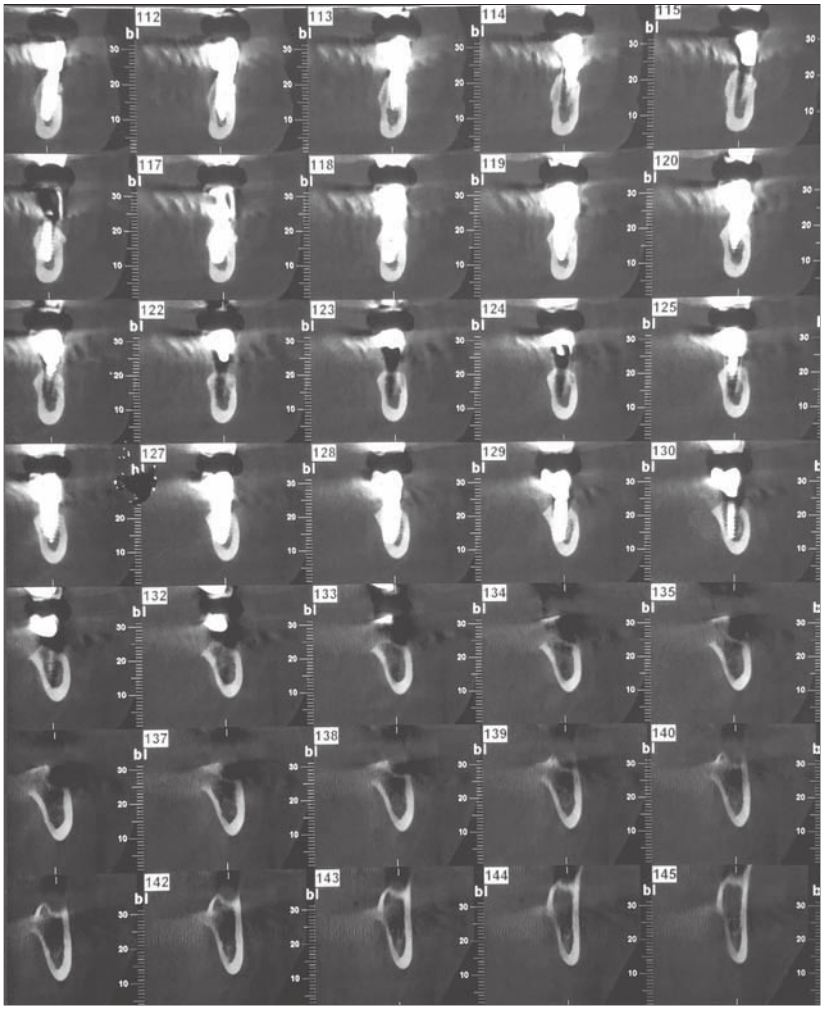

Εικ. 5. CT Dentascan, κάτω γνάθου. Παρατηρούνται τα εμφυτεύματα να καταλαμβάνουν τον πόρο του κάτω φατνιακού νεύρου, αριστερά. Το μήκος των εμφυτευμάτων ξεπερνά την απόσταση κορυφής φατνιακής ακρολοφίας- κάτω φατνιακού νεύρου.
Fig. 5. CT Dentascan of the mandible. The implants impinge on the inferior alveolar nerve canal, on the left side. The implants are longer than the distance between the alveolar crest and the inferior alveolar nerve canal.

Πλην των ήδη αναφερθέντων από το ιστορικό της, προέκυψε ότι έχει εγκατασταθεί πλέον έντονη παραισθησία άμφω. Η ασθενής ανέφερε ότι πονάει πλέον ακόμα και στη μάσηση και της είναι αδύνατο να βουρτσίσει τα δόντια και να περιποιηθεί το στόμα της, διότι το παραμικρό ερέθισμα εκλύει έντονο άλγος τόσο στα ούλα όσο και στο δέρμα (Εικ. 6).

Από την αντικειμενική εξέταση επιβεβαιώθηκε η παραισθησία και η έκλυση έντονου άλγους κατά τον ερεθισμό του δέρματος και των ούλων άμφω. Η ασθενής χαρακτηριστικά αναφέρει "δεν μπορώ να ακουμπήσω τα ούλα μου" και πάσχει πλέον από διαγνωσμένη κατάθλιψη.

Ενημερώθηκε ότι το μεγάλο χρονικό διάστημα που έχει μεσολαβήσει και οι πολλαπλές βλάβες των νεύρων δεν αφήνουν περιθώρια για εγγυημένη χειρουργική αποκατάσταση. Εναλλακτικά, της προτάθηκαν οι διάφορες μέθοδοι αντιμετώπισης της παραισθησίας και παραπέμφθηκε σε Νευρολόγο για εκτίμηση και υποστήριξη, εν όψει της τελικής της απόφασης για μόνιμη αντιμετώπιση του προβλήματός της, η οποία εκκρεμεί.

ΣΥΖΗΤΗΣΗ

Το ΚΦΝ είναι το νεύρο που υφίσταται συχνότερα βλάβη

erally. The next day, the patient reported these symptoms of inferior mental nerve anaesthesia to her dentist, who reassured her again that sensation would soon be recovered.

However, this expectation was not fulfilled in the coming months; the patient lost trust in her dentist, but would occasionally consult other dentists, as well as oral and maxillofacial surgeons. The findings of the panoramic x-rays and CT Dentascan that were ordered by these doctors (Fig. 3, 4, 5) were consistent with inferior alveolar nerve injury due to the incorrect placement of her implants, which were longer than the distance between the alveolar crest and the inferior alveolar nerve. These doctors advised the patient that they could not help.

A month ago, the patient contacted our Department. In addition to what was listed in her medical history, she reported severe paraesthesia bilaterally. She reported that she experienced pain even upon mastication and that she was completely unable to brush her teeth or clean her mouth at that point, as the slightest stimulus would trigger severe pain in her gums and skin (Fig. 6). Bilateral paraesthesia and sharp pain upon skin and gum stimulation were confirmed by the physical examination.

κατά τη διάρκεια της τοποθέτησης εμφυτευμάτων (Juodzbalys και συν. 2011). Ο καλύτερος τρόπος πρόληψης είναι η τρισδιάστατη οπτική απεικόνιση της κάτω γνάθου προεγχειρητικά. Αυτό μπορεί να επιτευχθεί με συνδυασμό της πρακτικής γνώσης της βασικής ανατομίας της κάτω γνάθου και των δεδομένων που αντλούνται από την κλινική και ακτινογραφική εξέταση, της οποίας ο χρυσός κανόνας θεωρείται από πληθώρα συγγραφέων η υπολογιστική τομογραφία (Juodzbalys και συν. 2011, Zogakis και συν. 2009).

Η απεικόνιση του γναθιαίου πόρου πριν την χειρουργική τοποθέτηση οδοντικών εμφυτευμάτων είναι σημαντική. Ο πόρος του ΚΦΝ απεικονίζεται συνήθως στις πανοραμικές ακτινογραφίες ή στη CBCT (Cone Beam Computed Tomography) ως δύο ακτινοσκιερές λευκές γραμμές οι οποίες πλαισιώνουν μία ακτινοδιαυγαστική ταινία (Juodzbalys και συν. 2013). Οι Naitoh και συν. διαπίστωσαν ότι η απεικόνιση του γναθιαίου πόρου στις πανοραμικές ακτινογραφίες ήταν μόλις 36,7% (Naitoh και συν. 2009). Με την τεχνολογική εξέλιξη στον τομέα της ακτινολογίας, δηλαδή της ανάπτυξης της CBCT, οι διαγνωστικές δυνατότητες είναι πλέον πιο ακριβείς (Juodzbalys και συν. 2013). Οι Peker και συν. έδειξαν ότι οι μετρήσεις που λαμβάνονται από εικόνες CBCT συμφωνούν περισσότερο με τις πραγματικές (Peker και συν. 2008).

Ο πόρος του κάτω φατνιακού μπορεί να παρουσιάζει σημαντικές ανατομικές παραλλαγές και μπορεί να επηρεάζεται από φλεγμονώδεις, μολυσματικές, νεοπλασματικές, ιατρογενείς ή ιδιοπαθείς αλλοιώσεις. Η ευαισθησία και η ειδικότητα της CBTC για την ανίχνευση των παραλλαγών του πόρου του κάτω φατνιακού νεύρου, ενισχύει τη χρήση της στην Στοματική και Γναθοπροσωπική Χειρουργική και στη χειρουργική των οδοντικών εμφυτευμάτων. Η επίγνωση αυτών των παραλλαγών είναι σημαντική, καθώς μπορεί να οδηγήσει σε τροποποίηση του χειρουργικού πλάνου τοποθέτησης εμφυτευμάτων (Benavides και συν. 2012, Leite και συν. 2014).

Οι συχνότερες ανατομικές παραλλαγές αφορούν στη διάμετρο, στη διακλάδωσή του και στην ύπαρξη ενός πρόσθετου γενειακού τρήματος (Leite και συν. 2014). Ενίοτε, ο πόρος του κάτω φατνιακού νεύρου συνεχίζει την πορεία του μπροστά από το γενειακό τρήμα και φέρεται προς τα έξω, άνω και οπίσθια «δίκην αγκύλης» για να καταλήξει στο τρήμα. Από την ανάλυση των ευρημάτων της μελέτης 100 πανοραμικών ακτινογραφιών των Papanikolaou και συν. το 2014, προέκυψε ότι η αγκύλη απεικονιζόταν στο 34% αυτών, κυρίως αμφίπλευρα. Το μήκος της αγκύλης κυμαινόταν μεταξύ 0,5-8mm, με μέση τιμή τα 4,37 mm και ως εκ τούτου, λόγω του μεγάλου ποσοστού παρουσίας της αγκύλης, η τοποθέτηση εμφυτευμάτων συνιστάται από τους συγγραφείς να γίνεται σε απόσταση τουλάχιστον 5-8mm εγγύς του γενειακού τρήματος, προκειμένου να αποφευχθεί η πιθανότητα τραυματισμού του νεύρου (Papanikolaou και συν. 2014). Κατά την τοποθέτηση εμφυτευμάτων στην πρόσθια μοίρα της κάτω γνάθου οι πανοραμικές ακτινογραφίες δεν είναι

Εικ. 6. Κλινική εικόνα της ασθενούς όταν προσήλθε. Παρατηρείται κακή στοματική υγιεινή της ασθενούς λόγω αδυναμίας άσκησης στοματικής υγιεινής, εξ αιτίας της εγκατεστημένης έντονης παραισθησίας αμφοτερόπλευρα.

Fig. 6. Clinical picture of the patient upon her arrival. Her oral hygiene is bad, as a result of her inability to perform oral hygiene tasks, due to the severe paraesthesia felt bilaterally.

In the patient's own words: "I cannot even touch my gums anymore". She has been diagnosed with depression. She was informed that due the long period of time that had passed since her operation and the multiple nerve injuries that had been induced, surgical treatment would not yield satisfactory results. She was advised on alternative treatment methods for paraesthesia and referred to a Neurologist for assessment and further support, in an effort to help her decide on the treatment she wishes to receive. She has not made a final decision yet.

DISCUSSION

The IAN is the most commonly injured nerve during implants placement (Juodzbalys et al. 2011). Preoperative 3D visualisation of the mandible is the best preventive measure. This can be achieved by combining our practical knowledge of basic mandible anatomy with the data from the clinical and radiographic examination, the golden rule of which is - according to many authors - computed tomography (Juodzbalys et al. 2011, Zogakis et al. 2009).

The visualisation of the mandibular canal prior to the surgical placement of any dental implants is essential. The

επαρκείς για την απεικόνιση της αγκύλης του κάτω φατνιακού και για τον προεγχειρητικό σχεδιασμό, καθώς σε σχέση με τα ευρήματα των αξονικών τομογραφιών παρουσιάζουν περιορισμένη ευαισθησία και ειδικότητα (Papanikolaou και συν. 2014, Juodzbalys και συν. 2013).

Η υπολειπόμενη ασβεστοποίηση των τοιχωμάτων του πόρου εμποδίζει συχνά τον εντοπισμό του, αυξάνοντας τον κίνδυνο ιατρογενούς βλάβης. Πρέπει να τονιστεί ότι η ορατότητα του πόρου του ΚΦΝ μπορεί να διαφέρει μεταξύ των ασθενών αλλά και μεταξύ των διαφορετικών περιοχών της ίδιας γνάθου (Leite και συν. 2014).

Η πιθανότητα τραυματισμού του κάτω φατνιακού νεύρου μπορεί να μειωθεί μέσω της προεγχειρητικής χαρτογράφησης του πόρου του ΚΦΝ και ταυτοποίησης της εγγύτητάς του σε σχέση με το εντύπωμα του γλωσσικού πετάλου στις οπίσθιες περιοχές της κάτω γνάθου, ειδικά όταν χρησιμοποιούνται άμεσες εμφυτευματικές αποκαταστάσεις. (Gupta και Ali 2013, Lin και συν. 2014).

Εάν ο προεγχειρητικός έλεγχος βασίζεται στο ορθοπαντομογράφημα, τα εμφυτεύματα θα πρέπει να απέχουν τουλάχιστον 2 mm από τις ζωτικές δομές, ενώ 1 mm οστού απαιτείται ως όριο ασφαλείας ανάμεσα στο εμφύτευμα και την οροφή του κάτω γναθιαίου πόρου, εάν η αξιολόγηση βασίζεται στη CBCT (Juodzbalys και συν. 2013, Zogakis και συν. 2009).

Οι αιτιολογικοί παράγοντες τραυματισμού του κάτω φατνιακού νεύρου, ανάλογα με τη στιγμή εμφάνισης μπορούν να ταξινομηθούν σε διεγχειρητικούς και μετεγχειρητικούς. Ανάλογα με τον τραυματικό μηχανισμό οι διεγχειρητικοί αιτιολογικοί παράγοντες μπορούν να ταξινομηθούν περαιτέρω σε μηχανικούς, θερμικούς και χημικούς και οι μετεγχειρητικοί σε σχετιζόμενους με θερμικά ερεθίσματα, περιεμφυτευματίτιδα και αιμάτωμα με επακόλουθα τη δημιουργία ουλώδους ιστού και ισχαιμίας (Juodzbalys και συν. 2011). Η χειρουργική επέμβαση πρέπει να σχεδιάζεται με βάση τις πληροφορίες που λαμβάνονται από την προεγχειρητική διαδικασία αξιολόγησης και η τροποποίηση της χειρουργικής επέμβασης πρέπει να αποσκοπεί στην ελαχιστοποίηση των χειρισμών γύρω από τον πόρο του κάτω φατνιακού νεύρου (Renton και συν. 2012).

Οι πιο σοβαροί τύποι τραυματισμών προκαλούνται από τα τρύπανα διάνοιξης των φρεατίων αλλά και από τα ίδια τα εμφυτεύματα. Ακόμη και μετά την ακριβή μέτρηση του διαθέσιμου οστού, η βλάβη στο νεύρο μπορεί να προκύψει ως αποτέλεσμα της υπερδιείσδυσης του τρυπάνου στο σπογγώδες οστό λόγω χαμηλής αντίστασης, ακόμη και από έμπειρους χειρουργούς (Juodzbalys και συν. 2011). Ο κίνδυνος τραυματισμού μπορεί να αποφευχθεί με τον ακριβή προσδιορισμό της οστικής μάζας γύρω από το κανάλι και την αποφυγή άσκησης υπερβολικής πίεσης. Η χρήση ενός νάρθηκα εμφυτευματικής καθοδήγησης βασισμένο στη CT έχει προταθεί για την ελαχιστοποίηση των βλαβών του νεύρου (Juodzbalys και συν. 2011). Τέλος, η αυξημένη θερμοκρασία που αναπτύσσεται λόγω υπερβολικής ταχύτητας του τρυπάνου

IAN canal is usually depicted on panoramic radiographs or CBCT (Cone Beam Computed Tomography) images as two radio-opaque white lines, framing a translucent strip (Juodzbalys et al. 2013). Naitoh et al. found that the rate of mandibular canal visualisation on panoramic radiographs was only 36.7% (Naitoh et al. 2009). Technological advancements in the field of radiology, i.e. the development of CBCT, have improved our diagnostic capabilities (Juodzbalys et al. 2013). Peker et al. showed that measurements obtained from CBTC are more consistent with direct measurements (Peker et al. 2008).

The inferior alveolar nerve canal can display significant anatomical variations and may be affected by inflammatory, infectious, neoplastic, iatrogenic or idiopathic lesions. The sensitivity and specificity of CBTC in terms of detecting these variations of the inferior alveolar nerve canal makes it very useful for Oral and Maxillofacial Surgery and dental implants surgery. An awareness of these variations is important as they may lead to a change in the implant surgery plan (Benavides et al. 2012, Leite et al. 2014).

The most common anatomical variations involve the diameter, its ramification and existence of an accessory mental foramen (Leite et al. 2014). The inferior alveolar nerve canal sometimes extends anteriorly beyond the mental foramen and runs outward, upward and backward before it reaches the mental foramen, creating what is known as the "anterior loop". Based on their analysis of the findings from 100 panoramic radiographs, Papanikolaou et al. found in 2014 that this loop was observed in 34% of the radiographs, mainly bilaterally. The loop length ranged between 0.5 and 8mm, with a mean length of 4.37 mm. Therefore, due to this high loop prevalence rate, the authors recommend that any implants should be placed at least 5-8mm anteriorly to the mental foramen, in order to prevent nerve injuries (Papanikolaou et al. 2014). For any implants placed in the anterior mandible, panoramic radiographs are not sufficient in terms of visualising the inferior alveolar nerve loop and assisting with the preoperative planning, as they have limited sensitivity and specificity compared to computed tomography (Papanikolaou et al. 2014, Juodzbalys et al. 2013).

Residual calcification of the canal walls can often prevent its identification, which can increase the risk of an iatrogenic injury. It must be stressed here that IAN canal visibility can vary between different patients, as well as different parts of the same mandible (Leite et al. 2014).

The risk of an injury to the lower alveolar nerve can be reduced by means of preoperative mapping of the IAN canal and identification of its proximity to the impression of the lingual plate at the posterior mandibular areas, especially in cases of immediate implant restorations (Gupta and Ali 2013, Lin et al. 2014).

If the preoperative examination is based on orthopantomography, the implants must be placed at least 2 mm

προκαλεί επίσης βλάβη του νεύρου (Khawaja και Renton, 2009, Juodzbalys και συν. 2011). Λόγω των προσπαθειών επίτευξης πρωταρχικής σταθερότητας κατά την άμεση τοποθέτηση εμφυτευμάτων μπορεί να οδηγήσει σε ακούσια ακρορριζική επέκταση και σε τραυματισμό νεύρων. Επαναμέτρηση της ποσότητας του διαθέσιμου οστού μετά από εξαγωγή δοντιού συνιστάται ιδιαίτερα στις περιπτώσεις στενής γειτνίασης με το ΚΦΝ (Juodzbalys και συν. 2011).

Τραυματισμός του ΚΦΝ μπορεί να προκύψει επίσης από κακή χειρουργική τεχνική (Juodzbalys και συν. 2011). Κίνδυνος υπάρχει κατά την αποκόλληση του βλεννογονοπεριοστικού κρημνού ιδιαίτερα στην περιοχή του γενειακού τρήματος (Zogakis και συν. 2009). Ιδιαίτερη προσοχή απαιτείται σε περιπτώσεις, όπου το γενειακό τρήμα εντοπίζεται στην επιφάνεια του φατνιακού οστού σε ατροφική κάτω γνάθο (Zogakis και συν. 2009). Για να αποφευχθεί η άμεση βλάβη με το νυστέρι, η αρχική τομή πρέπει να γίνει λίγο πιο γλωσσικά και κρημνός ολικού πάχους ανασηκώνεται έως ότου αναγνωριστεί το γενειακό τρήμα (Juodzbalys και συν. 2011).

Προκειμένου να μειωθεί ο κίνδυνος τραυματισμού του ΚΦΝ είναι σκόπιμο να επιλεγεί το κατάλληλο μέγεθος εμφυτεύματος, έτσι ώστε να παραμένει αρκετή απόσταση από τον πόρο (Basa και Dilek, 2011). Μεγάλα σε μήκος εμφυτεύματα, συχνά δεν μπορούν να τοποθετηθούν χωρίς να υπάρξει ο κίνδυνος να παραβιαστεί ο χώρος του κάτω φατνιακού νεύρου. Εναλλακτικά για την αποκατάσταση μπορεί να γίνει χρήση κοντών εμφυτευμάτων. Στην οπίσθια όμως κάτω γνάθο, η ποιότητα του οστού μπορεί να μην είναι τόσο καλή όσο στην πρόσθια κάτω γνάθο. Αν χρησιμοποιηθούν εμφυτεύματα μικρότερου μήκους ώστε να διασφαλιστεί ότι δεν θα υπάρξει καμία προσβολή του νεύρου, η αρχική σταθερότητα του εμφυτεύματος θα είναι μικρότερη από την επιθυμητή (Abayev και συν. 2015).

Όταν υπάρχει αυξημένος κίνδυνος τρώσης του ΚΦΝ κατά την τοποθέτηση εμφυτευμάτων στην οπίσθια κάτω γνάθο, με την παράκαμψη του νεύρου είναι δυνατόν να τοποθετηθούν εμφυτεύματα στην περιοχή των προγομφίων και των γομφίων. Σύμφωνα με την τεχνική αυτή, το εμφύτευμα πρέπει να τοποθετείται με τέτοια φορά ώστε να μην τραυματισθεί το νεύρο, δηλαδή πλησιέστερα είτε στο έξω είτε στο έσω πέταλο της κάτω γνάθου, ανάλογα βέβαια με τη θέση του νεύρου. Με αυτή την τεχνική αποφεύγονται εκτεταμένες επεμβάσεις όπως η μετάθεση του κάτω φατνιακού νεύρου και η χρήση μοσχευμάτων για την αύξηση της ακρολοφίας. Ενδείκνυται σε γνάθους με μέτρια ή μεγάλη απορρόφηση καθ' ύψος, αλλά με ικανοποιητικό εύρος στις οποίες το κάτω φατνιακό νεύρο βρίσκεται κοντά στο έσω ή το έξω πέταλο. Ο κίνδυνος τραυματισμού του νεύρου, ωστόσο, παραμένει και απαιτούνται λεπτοί χειρισμοί και εμπειρία από τον επεμβαίνοντα, ενώ μειώνεται και η δυνατότητα σωστού προσανατολισμού του εμφυτεύματος (Αλεξανδρίδης 2009, Leite και συν. 2014).

away from any vital structures; if the assessment is based on CBCT, there needs to be a 1-mm-wide bone safety zone between the implant and the mandibular canal roof (Juodzbalys et al. 2013, Zogakis et al. 2009).

The aetiological factors of inferior alveolar nerve injury can be divided into two categories based on the time of the incident – intraoperative and postoperative. Depending on the traumatic mechanism, intraoperative aetiological factors can be further classified as mechanical, thermal and chemical, while postoperative aetiological factors can be divided into thermal stimuli, peri-implantitis and hematoma with subsequent scaring and ischemia (Juodzbalys et al. 2011). The surgical intervention must be planned on the basis of the information obtained from the preoperative assessment, and modified to minimise manoeuvres around the inferior alveolar nerve canal (Renton et al. 2012).

The most severe types of injuries are caused by implant drills, as well as implants themselves. Even after an accurate measurement of the available bone, the nerve injury can occur as the result of drill over-penetration into the spongy bone due to low resistance, even in the hands of experienced surgeons (Juodzbalys et al. 2011). The risk of IAN injury can be avoided by accurately determining the bone mass around the canal and avoiding the use of excessive force. The use of a CT-based implant navigation splint has been recommended in order to minimize nerve damage (Juodzbalys et al. 2011). Finally, the increased temperature produced by excessive drill speed can also lead to nerve damage (Khawaja and Renton, 2009, Juodzbalys et al. 2011). Any efforts to achieve primary stability upon direct implants placement can lead to unintentional apical extension and nerve injury. Remeasuring the amount of available bone after tooth extraction is recommended, especially if the IAN is very close (Juodzbalys et al. 2011).

IAN injury can also result from the use of wrong surgical technique (Juodzbalys et al. 2011). There is also some risk involved in the elevation of the mucoperiosteal flap, especially in the area of the mental foramen (Zogakis et al. 2009). Extra attention should be paid when the mental foramen is located on the surface of the alveolar bone in an atrophic mandible (Zogakis et al. 2009). To avoid direct scalpel injury, the initial incision should be made slightly more lingually and a full-thickness flap should be elevated until the mental foramen is identified (Juodzbalys et al. 2011). In order to minimise the risk of IAN injury, it is necessary to choose the right implant length, so as to maintain enough distance from the canal (Basa and Dilek, 2011). In most cases, long implants cannot be placed without running the risk of penetrating the area of the inferior alveolar canal. Alternatively, reconstruction can involve short implants. However, the quality of the bone may not be as good in the posterior mandible as it is in the anterior mandible. If shorter implants are used to ensure that the nerve is not affected,

Εάν δεν είναι δυνατή η παράκαμψη του πόρου του ΚΦΝ, ούτε η αύξηση του όγκου της φατνιακής ακρολοφίας σε μειωμένο όγκο της φατνιακής ακρολοφίας, είναι δυνατή η τοποθέτηση των εμφυτευμάτων αφού γίνει μετακίνηση (πλαγίωση) ή μεταφορά του κάτω φατνιακού νεύρου. Κατά τη μετακίνησή του, το κάτω φατνιακό νεύρο παρασκευάζεται και έλκεται πλευρικά κατά τη διάρκεια της τοποθέτησης των εμφυτευμάτων. Με την αφαίρεση του έξω οστικού πετάλου και τη διάνοιξη του παραθύρου το αγγειονευρώδες δεμάτιο θα πρέπει να απελευθερώνεται σε μεγάλο μήκος έτσι ώστε οι τάσεις που εξασκούνται επάνω του να είναι όσο το δυνατόν μικρότερες και θα πρέπει να έλκεται με μεγάλη προσοχή με τη βοήθεια φακαρόλας ή αμβλέος οργάνου. Στη συνέχεια αφήνεται να πέσει παθητικά στην αρχική του θέση πάνω στα εμφυτεύματα. Η άμεση επαφή του νεύρου με τα εμφυτεύματα τιτανίου δεν φαίνεται να επηρεάζει τη λειτουργία του. Μέσω αυτής της διαδικασίας, δεν υπάρχει κίνδυνος τραυματικής επαφής των εμφυτευμάτων με το διερχόμενο κάτω φατνιακό νεύρο. Η μεταφορά του επιτυγχάνεται μέσω τομής γύρω από τον πόρο του κάτω φατνιακού νεύρου και μεταφοράς του τρήματος καθώς και του νεύρου σε πιο οπίσθια θέση (Αλεξανδρίδης 2009, Abayev και συν. 2015a).

Η απόφαση για το αν θα εφαρμοστεί πλαγίωση ή μεταφορά του κάτω φατνιακού νεύρου εξαρτάται από την δύναμη έλξης που απαιτείται, προκειμένου να κινητοποιηθεί το νεύρο. Σύμφωνα με τους Lorean και συν., τέντωμα του νεύρου κατά 10-17% του αρχικού μήκους του μπορεί να οδηγήσει σε διακοπή των νευρικών ινών. Σε περιπτώσεις όπου απαιτείται μόνο μικρή έλξη, μπορεί να χρησιμοποιηθεί η πλαγίωση, ενώ μεταφορά χρησιμοποιείται όταν απαιτείται μεγαλύτερη έλξη. Η πλαγίωση έχει λιγότερες ανεπιθύμητες ενέργειες σε σχέση με την μεταφορά (Abayev και συν. 2015a). Οι τεχνικές της πλαγίωσης ή της μεταφοράς του κάτω φατνιακού νεύρου ακολουθούμενες από την τοποθέτηση εμφυτεύματος, παρουσιάζουν πολλά πλεονεκτήματα αλλά και πολλά μειονεκτήματα όπως είναι οι νευροαισθητηριακές διαταραχές με συνέπεια απώλεια της αίσθησης στο κάτω χείλος και στον πώγωνα, λόγω έλξης του νεύρου ή λόγω αγγειακής βλάβης (Abayev και συν. 2015b).

Ο Seddon ταξινόμησε τους τραυματισμούς των νεύρων ως: νευροαπραξία, αξονότμηση και νευρότμηση. Η νευροαπραξία οφείλεται σε τοπική καταστροφή του ελύτρου της μυελίνης, με αποτέλεσμα διακοπή μεταδόσεως του ηλεκτρικού ερεθίσματος κατά μήκος του νεύρου. Κατά την αξονότμηση συμβαίνει διατομή του νευράξονα αλλά διατήρηση του ενδονευρίου. Μετά τη διατομή εκφυλίζεται τόσο ο άξων όσο και η μυελίνη περιφερικά του σημείου διατομής. Όσον αφορά στη νευρότμηση διακόπτεται πλήρως η συνέχεια του νεύρου (ενδο- περι- και επινεύριο) (Καγδογλής 1996, Alhassani και AlGhamdi 2010).

Ανάλογα με το βαθμό της βλάβης των νεύρων η αλλοίωση της αίσθησης μπορεί να συμβεί με τη μορφή της

initial implant stability will be below the desired level (Abayev et al. 2015).

When the risk of IAN injury is high during implants placement in the posterior mandible, it is possible to place the implants in the premolar and molar area, thus circumventing the nerve. In this technique, the implant is placed in a certain angle so that the nerve is not injured, i.e. closer to either the outer or inner mandibular plate, depending on the nerve's position. This way, we can avoid an extensive intervention such as inferior alveolar nerve repositioning or the use of grafts to increase the size of the crest. This technique is recommended for mandibles with moderate or severe resorption in terms of height, but with a satisfactory width, in which the inferior alveolar nerve is close to the inner or outer plate. However, there is still some residual risk of nerve injury, and therefore the surgeon's fine movements and experience are essential. It also becomes more difficult to give the implant the right orientation (Alexandridis 2009, Leite et al. 2014).

If it is not possible to circumvent the IAN canal, or increase the volume of the alveolar ridge (in cases of limited alveolar ridge volume), the implants can be placed after the inferior alveolar nerve has been lateralised or transpositioned. In nerve lateralisation, the IAN is exposed and traction is used to deflect it laterally while the implants are placed. By removing the outer bone plate and opening this "window", the neurovascular bundle inside the canal should be freed to a large length, in order to reduce any tensions on it as much as possible, and moved very carefully using a retractor or blunt instrument. The IAN is then left to fall passively back into its original position, against the fixtures. The direct contact between the nerve and the titanium implants does not seem to affect its function. With this procedure, there is no traumatic interference of the implants with the incisive inferior alveolar nerve. In nerve transposition, a corticotomy is done around the inferior alveolar nerve canal and the foramen and nerve are repositioned more posteriorly (Alexandridis 2009, Abayev et al. 2015a).

The decision to lateralise or transposition the inferior alveolar nerve depends on the tension that is required in order to mobilise it. According to Lorean et al., stretching the nerve by 10 - 17% of its original length may result in disruption of the nerve fibres. In situations where only small traction is needed, lateralisation can be used, while transposition is used when a larger amount of stretching is needed. Lateralisation produces fewer side effects than transposition (Abayev et al. 2015a).

Inferior alveolar nerve lateralisation or transposition techniques followed by implant placement have many advantages, as well as disadvantages, such as neurosensory disturbances that result in loss of sensation in the lower lip and chin, due to nerve overstretching or vascular damage (Abayev et al. 2015b).

Seddon classified vascular injuries as follows: neurapraxia, axonotmesis and neurotmesis. Neurapraxia is caused by

παραισθησίας, δυσαισθησίας, αναλγησίας ή αναισθησίας. Επίσης, μπορεί να είναι παροδική, ή, σε ορισμένες περιπτώσεις, μόνιμη (Alhassani και AlGhamdi 2010). Η απώλεια της αίσθησης που διαρκεί περισσότερο από 6 μήνες είναι ως επί το πλείστον μόνιμη. Η επακόλουθη διαστρεβλωμένη αισθητήρια αίσθηση μπορεί να οδηγήσει σε σημαντικές διαταραχές στην ομιλία και τη μάσηση, το οποίο έχει αρνητικό αντίκτυπο στην κοινωνικότητα και στην ψυχολογική ευεξία του ασθενούς (Yadav και συν. 2014).

Υπάρχει ανάγκη για τυποποίηση της αξιολόγησης της κάκωσης του κάτω φατνιακού νεύρου κατά την πρώιμη μετεγχειρητική περίοδο (Deppe και συν. 2015). Οι συμβατικές, μη επεμβατικές εξετάσεις για τη διάγνωση της τραυματικής βλάβης των αισθητήριων νεύρων περιλαμβάνουν την ανίχνευση με στατικό ελαφρύ άγγιγμα, την διάκριση σημείων μέσω αγγίγματος με βούρτσα, την διάκριση δύο σημείων, την πίεση με ακίδα για έλεγχο αλγαισθητικών διακρίσεων και τέλος τις θερμικές διακρίσεις. Αυτές, ωστόσο, οι εξετάσεις είναι υποκειμενικές και έχουν το μειονέκτημα να εξαρτώνται από την αισθητηριακή ανταπόκριση του ασθενούς. Επιπλέον, αυτές οι δοκιμές δεν μπορούν να αξιολογήσουν και να υπολογίσουν το μέγεθος της βλάβης αντικειμενικά, όταν ο ασθενής παραπονείται για υπαισθησία ή παραισθησία (Kim και συν. 2015).

Για τη διάκριση των δύο σημείων το δέρμα και ο βλεννογόνος των ασθενών αγγίζονται ταυτόχρονα με τα αιχμηρά άκρα δύο ανιχνευτών. Αρχικά, η απόσταση μεταξύ των δύο άκρων είναι 10 χιλιοστά. Εάν ο ασθενής περιγράφει ότι νιώθει δύο διαφορετικά σημεία, το τεστ επαναλαμβάνεται με μικρότερη απόσταση μέχρι τη στιγμή που ο ασθενής να νιώσει τα δύο αγγίγματα σαν ένα. Η απόσταση αυτή μετράται με τη χρήση ενός χάρακα και καταγράφεται σε έντυπο. Οι ασθενείς ταξινομούνται ως υγιείς αν νιώθουν τα δύο άκρα χωριστά, με απόσταση μεταξύ τους όχι μεγαλύτερη από 2 χιλιοστά (Deppe και συν. 2015).

Ανάλογη με την κάκωση που υπέστη ένα νεύρο είναι και η αντιμετώπισή του. Στις πιο απλές περιπτώσεις, η επούλωση του νεύρου μπορεί να γίνει είτε αυτόματα, είτε με τη χορήγηση φαρμακευτικής αγωγής (π.χ. αντιβιοτικά, ΜΣΑΦ, κορτικοστεροειδή, βιταμίνες C, E, B12 και αγγειοδιασταλτικά) (Zogakis και συν. 2009). Επιστροφή της αισθητικότητας μέσα στις πρώτες τέσσερις εβδομάδες δείχνει ότι έχει συμβεί νευροαπραξία και συνεπάγεται άριστη πρόγνωση, ενώ η καθυστερημένη έναρξη επιστροφής της λειτουργικότητας υποδεικνύει έναν πιο σοβαρό τραυματισμό, όπως αξονότμηση, και εάν δεν υπάρχει επιστροφή της αισθητικότητας στους τρεις μήνες, θα πρέπει να λαμβάνεται υπόψιν η πιθανότητα νευρότμησης (Jones, 2010). Σε εκτεταμένες βλάβες, δηλαδή σε περίπτωση αξονότμησης και νευρότμησης, η θεραπεία εκλογής είναι η μικροχειρουργική νευρορραφή (Zogakis και συν. 2009).

Πρωταρχικοί λόγοι για χειρουργική επέμβαση είναι:

local damage to the myelin sheath, which results in disruption of electric signal transmission along the nerve. In axonotmesis, the continuity of the nerve axon is disrupted, but the endoneurium remains intact. After this disruption, both the axon and myelin around the disruption point begin to degenerate. In neurotmesis, nerve continuity is completely disrupted (endoneurium, perineurium and epineurium) (Kagdoglis 1996, Alhassani and AlGhamdi 2010).

Depending on the degree of nerve damage, sensory alteration can involve paraesthesia, dysaesthesia, analgesia or anaesthesia. It can be temporary or in some cases permanent (Alhassani and AlGhamdi 2010). Sensory loss that lasts more than 6 months is usually permanent. The resulting altered sensory sense can lead to significant speech and mastication disorders, which has a negative impact on the patient's social life and psychological well-being (Yadav et al. 2014).

It is necessary to standardise the assessment of inferior alveolar nerve injuries in the early postoperative period (Deppe et al. 2015). The conventional non-invasive tests for the diagnosis of traumatic damage to the sensory nerves include static light touch detection, brush direction discrimination, two-point discrimination, the pin pressure nociceptive discrimination test and, finally, thermal discrimination. However, these are subjective tests and have the disadvantage of depending on the sensory response of the patient. Moreover, these tests cannot evaluate and quantify the damage objectively, when the patient complains of numbness or paraesthesia (Kim et al. 2015).

For two-point discrimination, the patient's skin and mucosa are touched with the sharp ends of the two probes simultaneously. Initially, the distance between both ends is 10 mm. If the patient describes that he feels two different points, the test is repeated with a smaller distance until the moment when the patient feels the two stitches as if it is just one. This distance is measured using a ruler and recorded in a form. Patients are classified as healthy if they feel the two stitches separately with the distance between them being no greater than 2 mm (Deppe et al. 2015).

Treatment depends on how serious the nerve injury was. In simple cases, nerve healing happens either spontaneously, or with the help of medications (e.g. antibiotics, NSAIDs, corticosteroids, vitamins C, E, B12 and vasodilators) (Zogakis et al. 2009). Recovery of sensation within the first four weeks indicates neurapraxia and implies an excellent prognosis, whereas a late onset in the return of function indicates a more severe injury, such as an axonotmesis, and if there is no recovery of sensation within three months, neurotmesis should be considered (Jones, 2010). In cases of extensive injury, i.e. axonotmesis and neurotmesis, the treatment of choice is microsurgical neurorrhaphy (Zogakis et al. 2009).

The main reasons for surgical intervention are:

1. Ένας τραυματισμός που έχει ως αποτέλεσμα ελάττωμα ή βλάβη, που δεν ανακάμπτει αυθόρμητα και
2. Απώλεια της λειτουργικότητας με αποτέλεσμα την αναισθησία, παραισθησία ή δυσαισθησία, η οποία δεν μπορεί να διορθωθεί με άλλα μέσα (Jones, 2010).

Κρίσιμη είναι και η επιλογή της χρονικής στιγμής της επέμβασης (Καγδογλής, 1996). Πολλοί συγγραφείς συστήνουν την παραπομπή των τραυματισμών πριν από τους τέσσερις μήνες, αλλά μπορεί να είναι πολύ αργά για πολλούς τραυματισμούς περιφερικών αισθητικών νεύρων. Μετά τους τρεις μήνες, συμβαίνουν μόνιμες κεντρικές και περιφερικές αλλαγές μέσα στο νευρικό σύστημα μετά από τραυματισμό, που είναι απίθανο να ανταποκριθούν σε χειρουργική επέμβαση (Khawaja και Renton, 2009).

Θεωρητικά, η καλύτερη στιγμή για να επιδιορθωθεί ένα νεύρο είναι όταν η αναγεννησιακή δραστηριότητα είναι πιο έντονη. Σύμφωνα με τους Holmes και Young, η πολλαπλασιαστική δύναμη των κυττάρων Schwann είναι μέγιστη 2-3 εβδομάδες μετά τον τραυματισμό και θα αρχίζει να μειώνεται μετά από περίπου τρεις μήνες. Ως εκ τούτου, είναι κρίσιμο να εξεταστεί η περίπτωση χειρουργικής παρέμβασης αυτή τη στιγμή, περίπου τρεις μήνες μετά τον τραυματισμό ώστε να συλληφθεί αυτή η δραστηριότητα. Σύμφωνα με τον Donoff αν δεν έχει παρατηρηθεί αυτόματη ανάνηψη μετά από έξι μήνες, είναι απίθανο να συμβεί και επομένως χειρουργική επέμβαση θα πρέπει να πραγματοποιηθεί σε αυτό το διάστημα ή νωρίτερα, η οποία θα επιτρέψει τη μέγιστη ανάκτηση της ισχύος των κυττάρων Schwann και επίσης θα δώσει τον χρόνο στον χειρουργό να εκτιμήσει την κάκωση και θα επιτρέψει να συμβεί τυχόν αυθόρμητη ανάκαμψη (Jones, 2010).

Η πρωτογενής αποκατάσταση κατά τη στιγμή της κάκωσης είναι η καλύτερη στιγμή για να επισκευαστεί το νεύρο, αλλά συχνά ο τραυματισμός είναι κλειστός και ο επεμβαίνων δε γνωρίζει ότι το νεύρο έχει τραυματιστεί, παρά μόνο μετά την επέμβαση, ούτε μπορεί να γνωρίζει την φύση της κάκωσης (Jones, 2010).

Ως συμπληρωματικό προφυλακτικό μέτρο, κατά τη διάρκεια της επέμβασης ο χειρουργός θα πρέπει να παρατηρεί ασυνήθιστες αντιδράσεις εκ μέρους του ασθενή, όπως οξύ πόνο ή αίσθηση ηλεκτρικού σοκ. Εάν υποψιαστεί τραυματισμό του νεύρου, πρέπει να κάνει ενδελεχή νευρολογική εξέταση μία μέρα μετά το χειρουργείο, όταν η στελεχιαία αναισθησία του κάτω φατνιακού θα έχει παρέλθει (De Oliveira Martins και συν., 2013).

Σε ασθενείς που αναφέρουν επίμονη αιμωδία έξι ώρες μετά την επέμβαση θα πρέπει να διενεργείται αφαίρεση του εμφυτεύματος το συντομότερο δυνατό. Οι Hegedus και Diecidue προτείνουν την αφαίρεση του εμφυτεύματος αμέσως και την αντικατάστασή του αρκετές ημέρες αργότερα, όταν η αρχική θεραπεία θα έχει πραγματοποιηθεί, επιτρέποντας τη βέλτιστη νευρική επούλωση (Khawaja και Renton, 2009).

Η κάκωση που προκλήθηκε από την τοποθέτηση του εμφυτεύματος μπορεί να οφείλεται σε πρωτογενή ή δευ-

1. an injury which produces a defect or damage which does not recover spontaneously, and
2. a loss of function resulting in anaesthesia, paraesthesia or dysaesthesia, which cannot be corrected by any other means (Jones, 2010).

The timing of the intervention is crucial (Kagdoglis, 1996). Many authors recommend referral of injuries before four months but this may be too late for many peripheral sensory nerve injuries. After three months, permanent central and peripheral changes occur within the nervous system, subsequent to injury, that are unlikely to respond to surgical intervention (Khawaja and Renton, 2009).

In theory, the best time to correct the nerve is when the rejuvenation activity is at this highest level. According to Holmes and Young, the multiplication rates of Schwann cells are at their highest levels 2-3 weeks after the injury, and begin to decline after around three months. Therefore, the possibility of a surgical intervention must be considered at this point, within approximately three months after the injury, in order to capture the benefits of this multiplication activity. According to Donoff, if no spontaneous recovery has occurred six months later, it is unlikely to occur, and therefore surgery should be carried out at this time or earlier, in order to allow for maximum recovery power of the Schwann cells, and also give the surgeon time to assess the injury and allow for any spontaneous recovery (Jones, 2010).

The primary repair at the time of injury is the best time to correct the nerve. However, the injury is often closed and the surgeon does not know that the nerve is injured until after the operation, and he is unsure of the nature of the injury (Jones, 2010).

As an additional prophylactic measure, during the operation, the surgeon should look out for any unusual reactions on the patient's part, such as sharp pain or electric shock feeling. If nerve injury is suspected, a thorough neurological examination needs to be performed the day after the surgery, when the branch anaesthesia of the inferior alveolar nerve will have subsided (De Oliveira Martins et al., 2013).

In patients who report persistent numbness 6 hours after the operation, the implant needs to be removed as quickly as possible. Hegedus and Diecidue recommend removing the implant immediately and replacing it several days later, after initial healing has taken place, in order to allow for optimal neural healing (Khawaja and Renton, 2009).

Injury caused by implant placement can be due to primary or secondary ischaemia of the inferior alveolar nerve caused by haemorrhage into the canal, rather than direct mechanical trauma caused by the implant itself. "Cracking" of the inferior alveolar nerve canal roof due to its close proximity to preparation of the implant bed may cause haemorrhage into the canal or deposition of debris, which may compress and cause nerve ischaemia. This compressive effect on the nerve may persist if the

τερογενή ισχαιμία του κάτω φατνιακού νεύρου από αιμορραγία στον πόρο, παρά σε άμεσο μηχανικό τραύμα από το ίδιο το εμφύτευμα. «Σπάσιμο» της οροφής του πόρου του κάτω φατνιακού νεύρου λόγω της εγγύτητάς του κατά την προετοιμασία του φρεατίου του εμφυτεύματος, μπορεί να προκαλέσει αιμορραγία στο κανάλι ή εναπόθεση θραυσμάτων που μπορούν να συμπιέσουν και να προκαλέσουν ισχαιμία του νεύρου. Αυτή η συμπιεστική επίδραση στο νεύρο μπορεί να παραμείνει εάν το εμφύτευμα αφεθεί στη θέση του, ακόμη και αν το εμφύτευμα απομακρυνθεί ή αντικατασταθεί από μικρότερο. Μόλις επιβεβαιωθεί η νευρική βλάβη, η αφαίρεση του εμφυτεύματος θα πρέπει να γίνεται άμεσα, όπως αναφέρθηκε. Αυτό μπορεί να επιτρέψει την ταχύτερη διασπορά της αιμορραγίας ή των θραυσμάτων επιτρέποντας τη βελτίωση της αναγέννησης των περιφερικών νεύρων. Προτείνεται να γίνεται ρύθμιση το συντομότερο μετά την υποψία βλάβης (εντός 36 ωρών μετά την εγχείρηση). (Khawaja και Renton, 2009).

Σε περίπτωση που σε μετεγχειρητική ακτινογραφία ένα εμφύτευμα παρατηρείται να παραβιάζει τον χώρο του πόρου του κάτω φατνιακού, ο χειρουργός θα πρέπει να εξετάσει άμεσα την μερική (με αποκοχλίωση) ή την ολική αφαίρεσή του (Ziccardi και Steinberg, 2007). Γι' αυτό συνιστάται να χρησιμοποιούνται εμφυτεύματα τα οποία μπορούν να "ξεβιδωθούν" μετά την τοποθέτηση. Εάν το εμφύτευμα που προκαλεί το πρόβλημα έχει ήδη οστεοενσωματωθεί, μπορεί να αφαιρεθεί με την χρήση οστικών εγγλυφίδων. Εναλλακτικά, εάν είναι εφικτό μπορεί να γίνει εκτομή τμήματος του εμφυτεύματος (Alhassani και Al Ghamdi, 2010).

Είναι επίσης γενικά αποδεκτό, ότι σε περίπτωση διατομής του νεύρου, τα καλύτερα αποτελέσματα θα επιτευχθούν με άμεση αναστόμωση των δύο άκρων (Kim και συν., 2011). Η μικροχειρουργική νευρορραφή συνίσταται σε άμεση τελικο-τελική επανασύνδεση των δύο νευρικών κολοβωμάτων αμέσως μετά την κινητοποίησή τους στους μαλακούς ιστούς. Ο σκοπός της επέμβασης είναι, μέσω της αποκατάστασης της συνέχειας του νεύρου, να δοθεί στους νευράξονες η δυνατότητα να αναγεννηθούν προς το τελικό όργανο ξεπερνώντας το σημείο της διατομής. Η συρραφή αυτή σήμερα γίνεται με το χειρουργικό μικροσκόπιο και αφορά όχι μόνο το επινεύριο, αλλά και τα επιμέρους νευρικά δεμάτια με συρραφή των περινευρίων τους (Renton και συν., 2012). Ωστόσο, η άμεση σύνδεση των νευρικών κολοβωμάτων δεν είναι συχνά δυνατή, καθώς είναι απαραίτητο η νευρική αναστόμωση να γίνεται με την ελάχιστη τάση των 25gr (Kim και συν., 2011). Όταν ο κλινικός ιατρός δεν είναι σε θέση να αποκαταστήσει τη σύνδεση των δύο κολοβωμάτων, η τοποθέτηση ενός νευρικού μοσχεύματος είναι απαραίτητη για τη γεφύρωση του χάσματος (De Oliveira Martins και συν., 2013). Τα πιο συχνά χρησιμοποιούμενα αυτομοσχεύματα είναι το γαστροκνημιαίο και το μείζον ωτιαίο νεύρο (Jones, 2010).

Οι Strauss και συν. κατέληξαν στο συμπέρασμα ότι το

implant is left in situ, even if the implant is removed or replaced by a shorter implant. As discussed, once nerve injury has been confirmed, the implant should be removed immediately. This may allow faster dispersion of the haemorrhage or debris, thus allowing for better peripheral nerve regeneration. Therefore is it recommended that any arrangements should be made as soon as nerve injury is suspected (within 36 hours post-surgery) (Khawaja and Renton, 2009).

If a postoperative x-ray reveals that an implant interferes with the inferior alveolar nerve canal space, the surgeon should immediately consider its partial removal (by unscrewing) or complete removal (Ziccardi and Steinberg, 2007). This is why it is recommended to use an implant that can be "unscrewed" after placement. If the implant causing the problem is already osseointegrated, it can be removed by means of a trephine drill. Alternatively, an apicoectomy of the implant can be performed, if feasible (Alhassani and Al Ghamdi, 2010).

Moreover, it is generally agreed that in case of nerve transection, the best results can be achieved by immediate anastomosis of the two ends (Kim et al., 2011). Microsurgical neurorrhaphy involves the immediate end-to-end reconnection of the two nerve stumps right after they have been immobilised on the soft tissues. This intervention aims to restore nerve continuity and thus allow the neural axons to regenerate towards the final organ by overcoming the transection point. Stitching is nowadays done by means of a surgical microscope and does not only involve the epineurium, but also individual nerve bundles, whose perineuria are sutured too (Renton et al., 2012). However, the immediate reconnection of the nerve stumps is not always possible, as it is necessary for nerve anastomosis to be done at a minimum tension of 25g (Kim et al., 2011). When the clinician is unable to reconnect the two stumps, the placement of a nerve graft is necessary in order to bridge the gap (De Oliveira Martins et al., 2013). The most commonly used autografts are the sural and major auricular nerves (Jones, 2010).

Strauss et al concluded that 50% of the patients who underwent microsurgical repair of the inferior alveolar nerve reported significant improvement, 42.9% reported slight improvement, and only 7.1% reported no improvement (Alhassani and AlGhamdi, 2010). Even though there have been significant developments in microsurgical techniques, full regeneration can take months or even years, and sensation is rarely restored at pre-injury levels. Therefore many clinical and experimental approaches have been taken in an effort to promote the functional regeneration of the injured nerve (Lee et al., 2015).

Finally, another option is the use of neurotrophic factors that are primarily involved in the survival, maintenance and regeneration of the nervous system. The nerve growth factor (NGF) is a neurotrophic factor that has been identified as being suitable for that purpose. How-

50% των ασθενών που υποβλήθηκαν σε μικροχειρουργική αποκατάσταση του κάτω φατνιακού νεύρου, ανέφερε σημαντική βελτίωση, το 42,9% ανέφερε μικρή βελτίωση και μόνο το 7,1% ανέφερε απουσία βελτίωσης (Alhassani και AlGhamdi, 2010). Αν και έχουν υπάρξει σημαντικές εξελίξεις στις μικροχειρουργικές τεχνικές, η πλήρης αναγέννηση διαρκεί από μήνες έως χρόνια, και η αισθητικότητα επιστρέφει σπάνια στα επίπεδα πριν τον τραυματισμό. Ως εκ τούτου, πολλές κλινικές και πειραματικές προσεγγίσεις έχουν προσπαθήσει να προωθήσουν τη λειτουργική αναγέννηση του τραυματισμένου νεύρου (Lee και συν., 2015).

Τέλος, μία σκέψη είναι η χρήση νευροτροφικών παραγόντων που εμπλέκονται κατά κύριο λόγο στην επιβίωση, συντήρηση και ανάπλαση του νευρικού συστήματος. Ο αυξητικός παράγοντας νεύρων (NGF) είναι ένας νευροτροφικός παράγοντας που προτάθηκε για το σκοπό αυτό. Ωστόσο, παρά τις εκτεταμένες προηγούμενες έρευνες, η κλινική εφαρμογή του NGF για βλάβες του κάτω φατνιακού νεύρου δεν έχει επιδιωχθεί, κυρίως λόγω της πολύ σύντομης in vivo ημίσειας ζωής του. Ως εκ τούτου, ο NGF θα πρέπει να εφαρμόζεται απευθείας στη θέση της βλάβης και να διατηρείται η αποτελεσματική δόση για όσο χρειάζεται. Για τους λόγους αυτούς, οι Lee και συν. σχεδίασαν ένα εμφύτευμα που θα μπορούσε να παρέχει μία σταθερή ποσότητα διαλύματος NGF. Με αυτό το σύστημα, η αναγέννηση των νεύρων και η οστεοενσωμάτωση μπορούν να επιτευχθούν ταυτόχρονα (Lee και συν., 2015).

ΣΥΜΠΕΡΑΣΜΑΤΑ

1. Θεμελιώδους σημασίας είναι ο σχηματισμός ενός βέλτιστου προεγχειρητικού σχεδίου θεραπείας, προκειμένου να ελαχιστοποιηθούν οι επιπλοκές.
2. Πρόληψη τραυματισμού του πόρου του κάτω φατνιακού νεύρου μπορεί να επιτευχθεί με τη CBCT, είτε για τη μέτρηση του διαθέσιμου οστού έως τον πόρο του κάτω φατνιακού νεύρου, είτε για την κατασκευή χειρουργικού νάρθηκα εμφυτευματικής καθοδήγησης και με τη χρήση εμφυτευμάτων κατάλληλου μεγέθους.
3. Σε αυξημένη πιθανότητα τρώσης του ΚΦΝ, συστήνεται η παράκαμψη του νεύρου και σε σπανιότερες περιπτώσεις η πλαγίωση ή η μεταφορά του.
4. Η πιθανότητα κάκωσης, διεγχειρητικά, αυξάνεται με την κακή χειρουργική τεχνική ιδιαίτερα κατά τη χρήση του τρυπάνου και την αποκόλληση κρημνού στην περιοχή του γενειακού τρήματος.
5. Συστήνεται ως όριο ασφαλείας η ύπαρξη 1mm οστού ανάμεσα στο εμφύτευμα και την οροφή του γναθιαίου πόρου.
6. Είναι απαραίτητη η τυποποίηση της διαδικασίας αξιολόγησης της νευρολογικής διαταραχής που προκύπτει μετά από βλάβη του κάτω φατνιακού νεύρου.
7. Σε περίπτωση κάκωσης, η επαναφορά της αισθητικότητας μέσα σε 4 εβδομάδες καθιστά την πρόγνωση άριστη. Σε αντίθετη περίπτωση, η αντιμετώπιση είναι

ever, despite the extensive studies that have been carried out, the clinical application of NGF in lower alveolar nerve injuries has not been pursued, mainly because of its very short in vivo half-life. Therefore, NGF should be applied directly to the injury site, and the effective dose should be maintained for as long as needed. To this end, Lee et al. designed an implant that could provide a stable supply of NGF solution. In this system, nerve regeneration and osseointegration can be achieved at the same time (Lee et al., 2015).

CONCLUSIONS

1. The development of an optimal preoperative treatment plan is of paramount importance, in order to minimise complications.
2. CBCT can help prevent injuries to the inferior alveolar nerve canal, either in terms of measuring the bone that is available up to the inferior alveolar nerve canal, or fabricating a surgical implant guide splint and using implants of the right size.
3. Where the risk of IAN injury is high, it is recommended that the nerve is circumvented or, less frequently, laterised or transpositioned.
4. The risk of intraoperative injury is increased if the wrong surgical technique is implemented, especially when using the drill or dissecting a flap in the area of the mental foramen.
5. The recommended security zone between the implant and the roof of the mandibular canal is 1mm of bone.
6. It is necessary to standardise the assessment process for any neurological disturbance that arises from inferior alveolar nerve injury.
7. In case of injury, the recovery of sensation within 4 weeks implies an excellent prognosis. If that does not happen, the choice of treatment depends on the type of injury and can range from medications to implant removal and microsurgical repair of the nerve.
8. In case of inferior alveolar nerve transection, an important prognostic factor is the time lapse between the injury and intervention. After three months, any changes to the nervous system are permanent and thus surgical intervention cannot produce any results.
9. Inferior alveolar nerve injury prevention relies on the identification of risk factors, thorough preoperative examination, use of the right surgical technique, as well as on the surgeon's experience. Prevention is key as the social and psychological implications of alveolar nerve injury are multifold.

ανάλογη της κάκωσης και κυμαίνεται από φαρμακευτική, έως αφαίρεση του εμφυτεύματος και μικροχειρουργική αποκατάσταση του νεύρου.

8. Σε περίπτωση διατομής του κάτω φατνιακού νεύρου, σημαντικός παράγοντας για την πρόγνωση είναι ο χρόνος που έχει παρέλθει από την βλάβη μέχρι να γίνει κάποια παρέμβαση. Μετά τους τρεις μήνες, οι μεταβολές στο νευρικό σύστημα είναι μόνιμες και αυτό καθιστά την ανταπόκριση στην χειρουργική επέμβαση αδύνατη.
9. Η αναγνώριση των παραγόντων κινδύνου, ο επιμελής προεγχειρητικός έλεγχος, η ενδεδειγμένη χειρουργική τεχνική και η εμπειρία του χειρουργού, αποτελούν τις απαραίτητες προϋποθέσεις για την αποφυγή τραυματισμού του κάτω φατνιακού νεύρου, κάτι ιδιαίτερα σημαντικό, καθώς οι κοινωνικές και κυρίως οι ψυχολογικές επιπτώσεις μετά από κάκωση του κάτω φατνιακού νεύρου είναι πολυάριθμες.

ΒΙΒΛΙΟΓΡΑΦΙΑ/REFERENCES

Αλεξανδρίδης Κ: Εισαγωγή στην εμφυτευματολογία Ιατρικές εκδόσεις Λίτσας 2009: σελ. 64-65, 75-80

Καγδογλής Κ: Νευροχειρουργική: Επιστημονικές εκδόσεις Γρηγόριος Παρισιάνος 1996, σελ. 133-136

Abayev B, Juodzbalys G: Inferior Alveolar Nerve Lateralization and Transposition for Dental Implant Placement. Part I: a Systematic Review of Surgical Techniques. J Oral Maxillofac Res 6(1):e2, 2015a

Abayev B, Juodzbalys G: Inferior Alveolar Nerve Lateralization and Transposition for Dental Implant Placement. Part II: a Systematic Review of Neurosensory Complications. J Oral Maxillofac Res 6(1):e3, 2015b

Alhassani AA, AlGhamdi AS: Inferior Alveolar Nerve Injury in Implant Dentistry: Diagnosis, Causes, Prevention, and Management. J Oral Implantol 36(5):401-7, 2010

Basa O, Dilek OC: Assessment of the risk of perforation of the mandibular canal by implant drill using density and thickness parameters. Gerondontology 28:213-220, 2011

Benavides E, Rios HF, Ganz SD, An CH, Resnik R, Reardon GT, Feldman SJ, Hatcher D, Kim MJ, Sohn DS, Palti A, Perelman ML, Judy KW, Misch CE, Wang HL: Use of cone beam computed tomography in implant dentistry: the international congress of oral implantologists consensus report. Implant Dentistry 21(2):78-86, 2012

De Oliveira Martins D1, Martinez dos Santos F, Evany de Oliveira M, de Britto LR, Benedito Dias Lemos J, Chacur M: Laser therapy and pain-related behavior after injury of the inferior alveolar nerve: possible involvement of neurotrophins. J Neurotrauma 30(6):480-6, 2013

Deppe H, Mücke T, Wagenpfeil S, Kesting M, Linsenmeyer E, Tölle T: Trigeminal nerve injuries after mandibular oral surgery in a university outpatient setting—a retrospective analysis of 1,559 cases: Clin Oral Investig 19(1):149-57, 2015

Gupta J, Ali SP: Cone beam computed tomography in oral implants. Natl J Maxillofac Surg. 4(1):2-6, 2013

Jones RHB: Repair of the trigeminal nerve: a review. Australian Dental Journal 55:112-119, 2010

Juodzbalys G, Wang HL, Sabalys G: Injury of the Inferior Alveolar Nerve during Implant Placement: a Literature Review J Oral Maxillofac Res 2(1):e1, 2011

Juodzbalys G, Kubilius M: Clinical and radiological classification of the jawbone anatomy in endosseous dental implant treatment. J Oral Maxillofac Res 4(2):e2, 2013

Khawaja N, Renton T: Case studies on implant removal influencing the resolution of inferior alveolar nerve injury. British Dental Journal 206:365-370, 2009

Kim JH, Kim SM, Jung HJ, Kim MJ, Lee JH: Effective end-to-end repair of inferior alveolar nerve defect by using nerve sliding technique. Oral Surg Oral Med Oral Pathol Oral Radiol Endod 112:28-30, 2011

Kim YK, Yun PY, Kim JH1, Lee JY, Lee W: The quantitative sensory testing is an efficient objective method for assessment of nerve injury. Maxillofac Plast Reconstr Surg 37(1):13, 2015

Leckel M, Kress B, Schmitter M: Neuropathic pain resulting from implant placement: case report and diagnostic conclusions. J Oral Rehabil 36(7):543-6, 2009

Lee JY, Jabng JW, Kim SM, Kim MJ, Lee JH: Simultaneous inferior alveolar nerve regeneration and osseointegration with a nerve growth factor-supplying implant: a preliminary study. American Association of Oral and Maxillofac Surg 73:410-423, 2015

Leite GMF, Lana JP, Manzi FR, Souza PEA, Horta MCR: Anatomic variations and lesions of the mandibular canal detected by cone beam computed tomography. Surg Radiol Anat 36:795-804, 2014

Lin MH, Mau LP, Cochran DL, Shieh YS, Huang PH, Huang RY. Risk assessment of inferior alveolar nerve injury for immediate implant placement in the posterior mandible: A virtual implant placement study. J Dent 42(3):263-70, 2014

Naitoh M, Hirukawa A, Katsumata A, Ariji E. Evaluation of voxel values in mandibular cancellous bone: relationship between cone-beam computed tomography and multislice helical computed tomography. Clin Oral Implants Res. 20(5):503-6, 2009

Papanicolaou P, Vlastos K, Fragiskos D, Fragiskos F: The anterior loop of the inferior alveolar nerve. A radiographic study of panoramic radiographs and review of the literature Hellenic Archives of Oral & Maxillofacial Surgery 15(1): 27-36, 2014

Peker I, Alkurt MT, Michcioglu T. The use of 3 different imaging methods for the localization of the mandibular canal in dental implant planning. Int J Oral Maxillofac Implants. 23(3):463-70, 2008

Renton T, Yilmaz Z, Gaballah K: Evaluation of trigeminal nerve injuries in relation to third molar surgery in a prospective patient cohort. Recommendations for prevention. Int J Oral Maxillofac Surg 41:1509–1518, 2012

Yadav S, Verma A, Sachdeva A: Assessment of lingual nerve injury using different surgical variables for mandibular third molar surgery: a clinical study. Int. J. Oral Maxillofac. Surg. 43: 889–893, 2014

Yu SK, Lee MH, Jeon YH, Chung YY, Kim HJ: Anatomical configuration of the inferior alveolar neurovascular bundle: a histomorphometric analysis. Surg Radiol Anat, 2015

Ziccardi VB, Steinberg MJ: Timing of Trigeminal Nerve Microsurgery: A Review of the Literature. J Oral Maxillofac Surg 65(7):1341-1345, 2007

Zogakis A, Marinis G, Papadeli C,Tezapsidis G, Natsinasa N, Tsitouridis I: Paresthesia of the inferior alveolar nerve. Stoma 37(1):47-59, 2009

Διεύθυνση επικοινωνίας:
Λάμπρος Π. Γκουτζάνης
Ζαλόγγου 31,
18120 Κορυδαλλός, Αθήνα, Ελλάδα
Τηλ: 210 4979616 Fax: 210 4949708
e-mail: lgoutzan@yahoo.gr

Address:
Labros P. Goutzanis
31, Zaloggou Str.,
18120 Korydallos, Athens, Greece
Tel: 0030 210 4979616 Fax: 0030 210 4949708
e-mail: lgoutzan@yahoo.gr