Άγιος Λουκάς ο Ιατρός: η συμβολή του στην χειρουργική αντιμετώπιση των στοματικών και τραχηλοπροσωπικών λοιμώξεων

Αναστάσιος Ι. ΜΥΛΩΝΑΣ[1], Έφη ΠΟΥΛΑΚΟΥ-ΡΕΜΠΕΛΑΚΟΥ[2], Ευαγγελία Χ. ΠΑΠΑΔΟΠΟΥΛΟΥ[3]

Κλινική Στοματικής και Γναθοπροσωπικής Χειρουργικής Θεραπευτηρίου "METROPOLITAN" (Δ/ντής: Αναπλ. Καθηγητής Φ. Χ. Τζέρμπος), Εργαστήριο Ιστορίας και Φιλοσοφίας της Ιατρικής (Δ/ντρια: Αναπλ. Καθηγήτρια Ε. Πουλάκου-Ρεμπελάκου), Ιατρική Σχολή ΕΚΠΑ, Φαρμακείο "Π. Δ. ΜΑΡΙΝΟΠΟΥΛΟΣ" (Δ/ντρια: Ε. Χ. Παπαδοπούλου)

Saint Luke the Physician: his contribution to the surgical management of oral, facial and neck infections

Anastassios I. MYLONAS, Effie POULAKOU-REBELAKOU, Evangelia Ch. PAPADOPOULOU

Department of Oral and Maxillofacial Surgery (Head: Assoc. Professor F. Ch. Tzerbos), "METROPOLITAN" Hospital, Department of History and Philosophy of Medicine (Head: Assoc. Professor E. Poulakou-Rebelakou), School of Medicine, National and Kapodistrian University of Athens, "P. D. Marinopoulos" Pharmacy (Head: E. Ch. Papadopoulou)

Ιστορική ερευνητική εργασία
Historical research paper

ΠΕΡΙΛΗΨΗ: Ο Άγιος Αρχιεπίσκοπος Λουκάς ο Ιατρός (κατά κόσμον Valentin Felixovich Voino-Yasenetsky, Валентин Феликсович Войно-Ясенецкий) (1887-1961), υπήρξε διαπρεπής ιατρός και χειρουργός, Καθηγητής της Τοπογραφικής Ανατομικής και Χειρουργικής της Ιατρικής Σχολής του Πανεπιστημίου της Τασκένδης, ο οποίος παράλληλα με την διακονία της Ιατρικής και του πάσχοντος ανθρώπου με αξιοθαύμαστο τρόπο, αποφάσισε ως ιατρός και των ψυχών των ανθρώπων να διακονίσει την ταραγμένη κοινωνία της εποχής του, χειροτονούμενος αρχικά ιερέας και ιεροκήρυκας και μετέπειτα Επίσκοπος και Αρχιεπίσκοπος διαδοχικά της Τασκένδης, του Κρασνογιάρσκ, του Ταμπώφ και Μιτσούρινσκ, τέλος δε της Συμφερουπόλεως και Κριμαίας. Στο μνημειώδες επιστημονικό του έργο «Δοκίμια για την Χειρουργική των πυογόνων λοιμώξεων», το οποίο πρωτοεκδόθηκε το 1934, ασχολείται εκτεταμένα με την χειρουργική αντιμετώπιση των στοματικών και τραχηλοπροσωπικών λοιμώξεων, ερμηνεύοντας επακριβώς την πορεία και επέκταση της πυώδους συλλογής μέσω ανατομικών οδών, έτσι ώστε ο χειρουργός με την εφαρμογή της ορθής σχάσης και παροχέτευσης, να δύναται να οδηγήσει τις πυογόνες λοιμώξεις σε λυσιτελή θεραπεία.

ΛΕΞΕΙΣ ΚΛΕΙΔΙΑ: Άγιος Λουκάς ο Ιατρός, Valentin Felixovich Voino-Yasenetsky, χειρουργική αντιμετώπιση, στοματικές λοιμώξεις, τραχηλοπροσωπικές λοιμώξεις.

Παρελήφθη: 10/11/2017 - Έγινε δεκτή: 4/12/2017

[1]*Δρ Δρ ΣΓΠΧ, Αναπλ. Διευθυντής, Κλινική ΣΓΠΧ Θεραπευτηρίου «METROPOLITAN», Άμισθος επιστημονικός συνεργάτης, Εργαστήριο Ιστορίας και Φιλοσοφίας της Ιατρικής, Ιατρική Σχολή ΕΚΠΑ*
[2]*Αναπλ. Καθηγήτρια, Διευθύντρια Εργαστηρίου Ιστορίας και Φιλοσοφίας της Ιατρικής, Ιατρική Σχολή ΕΚΠΑ*
[3]*Φαρμακοποιός, Διευθύντρια Φαρμακείου «Π. Δ. ΜΑΡΙΝΟΠΟΥΛΟΣ»*

SUMMARY: Saint Archbishop Luke the Physician (Valentin Felixovich Voino-Yasenetsky, Валентин Феликсович Войно-Ясенецкий) (1887-1961) was a prominent physician and surgeon, Professor of Topographic Anatomy and Surgery at the Medical School of the University of Tashkent, who serving parallely Medicine and the suffering man in an admirable way, he decided as a physician also of the souls of men to serve the troubled society of his time, being initially ordained priest and preacher, and later Bishop and Archbishop sequentially of Tashkent, Krasnoyarsk, Tambov and Michurinsk, and finally of Simferopol and Crimea. In his monumental scientific work "Essays on the Surgery of Pyogenic Infections," which was first published in 1934, he extensively deals with the surgical management of oral, facial and neck infections. Saint Archbishop Luke the Physician describes in a pioneering and unsurpassed way, the accurate interpretation of the course and spread of the purulent collection through anatomical pathways, as a basic parameter of the surgical management of pyogenic infections, so that the surgeon by applying the correct incision and drainage, can lead the pyogenic infections to an effective treatment.

KEY WORDS: Saint Luke the Physician, Valentin Felixovich Voino-Yasenetsky, surgical management, oral infections, facial and neck infections.

Paper received: 10/11/2017 - Accepted: 4/12/2017

ΕΙΣΑΓΩΓΗ

Ο Άγιος Αρχιεπίσκοπος Λουκάς ο Ιατρός (κατά κόσμον Valentin Felixovich Voino-Yasenetsky, Валентин Феликсович Войно-Ясенецкий) (Εικ. 1), γεννήθηκε στις 14/27 Απριλίου 1887 στο Kerch, το αρχαίο Ποντικάπαιο-αποικία των Μιλησίων, που βρίσκεται στο ανατολικό άκρο της χερσονήσου της Κριμαίας συνδέοντας τον Εύξεινο Πόντο με την Αζοφική θάλασσα. Η οικογένειά του γρήγορα μετακόμισε στο Κίεβο, όπου ο Valentin σπούδασε Ιατρική παίρνοντας το πτυχίο του με άριστα το 1903, στη συνέχεια δε ειδικεύθηκε αρχικά στην Οφθαλμολογία κατόπιν δε στη Χειρουργική. Το 1904 και πριν προλάβει να διοριστεί δημογιατρός, όπως ήταν το όνειρό του για να βοηθάει τους φτωχούς ανθρώπους της επαρχίας, προς μεγάλη έκπληξη των συμφοιτητών και καθηγητών του που τον θεωρούσαν ιατρική ιδιοφυία, ξέσπασε ο Ρωσο-Ιαπωνικός πόλεμος και ο νεαρός Valentin Felixovich Voino-Yasenetsky βρέθηκε στην Άπω Ανατολή, υπηρετώντας ως εθελοντής ιατρός με το τάγμα του Ερυθρού Σταυρού, ύστερα από σύσταση του Καθηγητή της Χειρουργικής και Τοπογραφικής Ανατομικής της Ιατρικής Σχολής του Πανεπιστημίου του Κιέβου Pavel Morozov (1846-1927). Εκεί στην πόλη Chita εργάστηκε ως χειρουργός σ' ένα στρατιωτικό νοσοκομείο 200 κλινών, με αυταπάρνηση αλλά και αξιοζήλευτη επιτυχία (Εικ. 2). Στην πόλη αυτή συνάντησε και την μελλοντική σύζυγό του Anna Vasilievna Lanskaya, νοσηλεύτρια του Ερυθρού Σταυρού, με την οποία απέκτησαν τέσσερα παιδιά (Αντωνόπουλος, 2003, Marushchak, 2008).

Μετά το τέλος του Ρωσο-Ιαπωνικού πολέμου, ο Valentin Felixovich Voino-Yasenetsky εργάσθηκε σε διάφορα επαρχιακά νοσοκομεία κατά το χρονικό διάστημα 1905-1917, χειρουργώντας αδιάκοπα με μεγάλη επιτυχία, ενώ παράλληλα άρχισε να μελετά και να ασχολείται με την τοπική αναισθησία, επινοώντας μάλιστα και δική του ασφαλή μέθοδο το 1909, στρεφόμενος προς αυτή λόγω των κινδύνων εφαρμογής της γενικής αναισθησίας στο περιβάλλον των μικρών επαρχιακών νοσοκομείων (Αντωνόπουλος, 2003, Baloyannis, 2015). Διέπρεψε στις οφθαλμολογικές επεμβάσεις ιδιαίτερα, ιδίως στη χειρουργική αντιμετώπιση του τραχώματος, όπου εφαρμόζοντας τη μέθοδο της χειλεοπλαστικής έδωσε το φως σε χιλιάδες ανθρώπους, ενώ την εποχή αυτή αποφάσισε να ασχοληθεί και με τη θεραπεία των πυογόνων λοιμώξεων (Εικ. 3). Κατά τις έρευνές του έφτασε πολύ κοντά στην ανακάλυψη της πενικιλλίνης, ενώ το 1917 η σύζυγός του προσβλήθηκε από φυματίωση κι έτσι αναγκάστηκε να μετακομίσει στην Τασκένδη, όπου διορίστηκε Αρχίατρος στο Γενικό Νοσοκομείο Τασκένδης, ενώ το 1918/1919 εξελέγη και Καθηγητής Τοπογραφικής Ανατομικής και Χειρουργικής στην Ιατρική Σχολή του Πανεπιστημίου της Τασκένδης (Αντωνόπουλος, 2003, Baloyannis, 2015). Το 1919 συνελήφθη για πρώτη φορά από το καθεστώς των Μπολσεβίκων, εξαιτίας της μεγάλης και δηλωμένης ορθόδο-

INTRODUCTION

Saint Archbishop Luke the Physician (born with the name Valentin Felixovich Voino-Yasenetsky, Валентин Феликсович Войно-Ясенецкий) (Fig. 1), was born on April 14/27, 1887 in Kerch, the ancient Pontikapaio (Ponticapaeum)-Colony of the Milesians, at the eastern end of the Crimean peninsula connecting the Black Sea to the Azov Sea. His family quickly moved to Kiev, where Valentin studied Medicine obtaining his degree with "Excellent" in 1903, then he first specialized in Ophthalmology and after that in Surgery. In 1904, before being appointed as physician of the municipality, as it was his dream to help the poor people of the province, to the great surprise of his fellow students and professors who considered him a medical genius, the Russian-Japanese war broke out, and young Valentin Felixovich Voino-Yasenetsky was in the Far East, serving as a volunteer physician with the Red Cross Battalion, following the recommendation of the Professor of Surgery and Topographic Anatomy of the Medical School of the University of Kiev Pavel Morozov (1846-1927). There, in the town of Chita, he worked as a surgeon in a 200-bed military hospital, with self-denial and enviable success (Fig. 2). In this town he met his future wife Anna Vasilievna Lanskaya, a Red Cross nurse, with whom he had four children (Antonopoulos, 2003, Marushchak, 2008).

Εικ. 1: Ο Valentin Felixovich Voino-Yasenetsky (1887-1961), περί τα τέλη του 1910.
Fig. 1: Valentin Felixovich Voino-Yasenetsky (1887-1961), around the end of 1910.

Εικ. 2: Ο Valentin Felixovich Voino-Yasenetsky (σε κύκλο), μαζί με το προσωπικό του Στρατιωτικού Νοσοκομείου στην πόλη Chita (1904).
Fig. 2: Valentin Felixovich Voino-Yasenetsky (in circle), along with the staff of the Military Hospital in the town of Chita (1904).

Εικ. 3: Ο Valentin Felixovich Voino-Yasenetsky (σε κύκλο), στο χειρουργείο του νοσοκομείου της πόλης Pereslavl-Zalessky, όπου υπηρέτησε κατά την περίοδο 1911-1917.
Fig. 3: Valentin Felixovich Voino-Yasenetsky (in circle), in the operating room of the city hospital of Pereslavl-Zalessky, where he served during the period 1911-1917.



Εικ. 4: Ο Valentin Felixovich Voino-Yasenetsky χειροτονημένος ως ιερέας στην Τασκένδη το 1921.
Fig. 4: Valentin Felixovich Voino-Yasenetsky ordained as a priest in Tashkent in 1921.

Εικ. 5: Ο Valentin Felixovich Voino-Yasenetsky ως Αρχιεπίσκοπος Λουκάς των περιοχών Krasnoyarsk, Tambov και Michurinsk.
Fig. 5: Valentin Felixovich Voino-Yasenetsky as Archbishop Luke of Krasnoyarsk, Tambov and Michurinsk.

Εικ. 6: Ο Αρχιεπίσκοπος Λουκάς μαζί με το ιατρικό και νοσηλευτικό προσωπικό και τους ασθενείς του Στρατιωτικού Νοσοκομείου 1515 της πόλης Krasnoyarsk (1943).
Fig. 6: Archbishop Luke along with the medical and nursing staff, and the patients of the Military Hospital 1515, in the city of Krasnoyarsk (1943).

Εικ. 7: Ο Αρχιεπίσκοπος Λουκάς ανάμεσα στο ιατρικό και νοσηλευτικό προσωπικό του Στρατιωτικού Νοσοκομείου της πόλης Krasnoyarsk (1942).
Fig. 7: Archbishop Luke between medical and nursing staff of the Military Hospital of the city of Krasnoyarsk (1942).

Εικ. 8: Ο Αρχιεπίσκοπος Λουκάς στις φυλακές της Τασκένδης το 1937 (φωτογραφία από τα αρχεία της K.G.B.).
Fig. 8: Archbishop Luke in Tashkent prison in 1937 (photo from the K.G.B. archives).

ξης χριστιανικής του πίστης, η οποία ήταν και η αιτία για να εξοριστεί δύο φορές στη Σιβηρία και τη Βόρεια Ρωσία, ενώ δύο χρόνια φυλακίστηκε υποβαλλόμενος σε φρικτά βασανιστήρια στην Τασκένδη (Popovsky, 1979a, 1979b, Αντωνόπουλος 2003). Την ίδια χρονιά απεβίωσε η σύζυγός του από φυματίωση, ενώ το 1921 ο Valentin Felixovich Voino-Yasenetsky χειροτονήθηκε ιερέας (Εικ. 4), το 1922 εκάρη μοναχός λαμβάνοντας το όνομα του Αγίου Αποστόλου, Ευαγγελιστή, Αγιογράφου και Ιατρού Λουκά και το 1923 χειροτονήθηκε Επίσκοπος Τασκένδης. Στην συνέχεια το 1943 εκλέχθηκε Αρχιεπίσκοπος Krasnoyarsk, Tambov και Michurinsk, ενώ το 1946 μετατέθηκε στην Αρχιεπισκοπή Συμφε-

After the end of the Russian-Japanese War, Valentin Felixovich Voino-Yasenetsky worked in various provincial hospitals during the period 1905-1917, operating continuously with great success, while he began to study and deal with local anesthesia, devising even his own safe method in 1909, turning to it because of the risks of applying general anesthesia in the environment of small provincial hospitals (Antonopoulos, 2003, Baloyannis, 2015). He excelled in ophthalmological interventions in particular, especially in the surgical treatment of trachoma, where by practicing the method of cheiloplasty he restored vision giving the light to thousands of people, while at the same time he decided to deal with

ρουπόλεως και Κριμαίας (Εικ. 5) (Αντωνόπουλος, 2003, Marushchak, 2008, Baloyannis, 2015).

Το 1924 αποτέλεσε σταθμό για την ιατρική του σταδιοδρομία, καθόσον στο Νοσοκομείο της πόλης Yeniseisk, επιχείρησε μία πρωτοποριακή και δυσκολότατη επέμβαση σε νέο άνδρα με βαριά νεφρική ανεπάρκεια: πραγματοποίησε την πρώτη μεταμόσχευση νεφρού από ζώο (μοσχάρι) σε άνθρωπο (Αντωνόπουλος, 2003, Baloyannis, 2015).

Όταν τον Ιούνιο 1941 τα γερμανικά ναζιστικά στρατεύματα εισέβαλαν στην Σοβιετική Ένωση, το Σοβιετικό Κομμουνιστικό Κόμμα αναγνωρίζοντας την αξία του ως ιατρού και χειρουργού, αποδεχόμενο την εθελοντική προσφορά του, τον διόρισε Αρχίατρο του Στρατιωτικού Νοσοκομείου 1515 και σύμβουλο όλων των Νοσοκομείων της περιοχής του Krasnoyarsk (Εικ. 6 και 7) (Αντωνόπουλος, 2003, Baloyannis, 2015). Παρά το γεγονός ότι συνελήφθη τέσσερις φορές από το Σοβιετικό καθεστώς για τις θρησκευτικές του πεποιθήσεις και την θαραραλέα διακονία της Εκκλησίας (Εικ. 8), το 1946 τιμήθηκε με την μεγαλύτερη τιμητική διάκριση της Σοβιετικής Ένωσης, το βραβείο Στάλιν, το μεγαλύτερο κρατικό βραβείο, για την ηρωική ιατρική εργασία του στον Β΄ Παγκόσμιο Πόλεμο και για τις επιστημονικές του μελέτες, καθώς επίσης και την μεγάλη προσφορά του στην ιατρική επιστήμη (Popovsky, 1979a, 1979b, Αντωνόπουλος, 2003, Baloyannis, 2015).

Ο Valentin Felixovich Voino-Yasenetsky, ως ιατρός, δημοσίευσε σαράντα επιστημονικές εργασίες, μεταξύ των οποίων τη μονογραφία "Επιπλοκές λοιμωδών τραυμάτων στις αρθρώσεις" και τα "Δοκίμια για τη χειρουργική των πυογόνων λοιμώξεων" (Εικ. 9 και 10) (Αντωνόπουλος, 2003, Baloyannis, 2015). Ως ιερέας, ο Αρχιεπίσκοπος Συμφερουπόλεως και Κριμαίας Λουκάς, έκανε υπεράνθρωπες προσπάθειες για να ανοίξουν οι εκκλησίες στην Σοβιετική Επικράτεια, ενώ δεν σταμάτησε να κηρύττει τον λόγο του Θεού (Εικ. 11). Παράλληλα εξασκώντας το έργο του ιατρού και μάλιστα του μαχόμενου χειρουργού, δεν σταμάτησε να προσφέρει αναργύρως τις υπηρεσίες του στον πάσχοντα άνθρωπο, μέσα από μια βαθειά θρησκευτικότητα, η οποία χαρακτηριζόταν από το γεγονός ότι μέσα στο χειρουργείο είχε πάντα κρεμασμένη μια εικόνα της Παναγίας, στην οποία προσευχόταν για λίγα λεπτά πριν την έναρξη κάθε χειρουργείου, ενώ πάντα σχημάτιζε το σταυρό στο σώμα του κάθε ασθενή με γάζες εμποτισμένες με ιώδιο (Popovsky, 1979a, 1979b, Αντωνόπουλος, 2003, Marushchak, 2008, Baloyannis, 2015).

Εκοιμήθη στις 11 Ιουνίου 1961, ενώ τον Νοέμβριο του 1995 με απόφαση της Αγίας Συνόδου της Ουκρανικής Ορθόδοξης Εκκλησίας, ο Αρχιεπίσκοπος Λουκάς ανακηρύχθηκε σε τοπικό λατρευόμενο Άγιο. Το 2000 η Ρωσική Ορθόδοξη Εκκλησία προέβη στην επίσημη αγιοκατάταξη του Αρχιεπισκόπου Λουκά, η μνήμη του οποίου ορίστηκε να τιμάται στις 11 Ιουνίου, επέτειο της κοίμησής του (Εικ. 12 και 13) (Αντωνόπουλος, 2003, Marushchak, 2008, Baloyannis, 2015).

the treatment of pyogenic infections (Fig. 3). During his research, he was very close to the discovery of penicillin, while in 1917 his wife was infected with tuberculosis, and thus he was forced to move to Tashkent, where he was appointed Chief Physician of the General Hospital of Tashkent, while in 1918/1919 he was elected Professor of Topographic Anatomy and Surgery in the Medical School of the University of Tashkent (Antonopoulos, 2003, Baloyannis, 2015). In 1919, he was arrested for the first time by the Bolshevik regime because of his great and well-declared orthodox Christian faith, which was the reason for his exile twice in Siberia and northern Russia, while two years in prison he was subjected to horrible tortures in Tashkent (Popovsky, 1979a, 1979b, Antonopoulos 2003). In the same year his wife died of tuberculosis, while in 1921, Valentin Felixovich Voino-Yasenetsky was ordained a priest (Fig. 4), in 1922 he became a monk named after Saint Apostle, Evangelist, Hagiographer and Physician Luke, and in 1923 he was ordained Bishop of Tashkent. Then in 1943 he was elected Archbishop of Krasnoyarsk, Tambov and Michurinsk, and in 1946 he was transferred to the Archdiocese of Simferopol and Crimea (Fig. 5) (Antonopoulos, 2003, Marushchak, 2008, Baloyannis, 2015).

1924 was a milestone for his medical career, as in the Hospital of the city of Yeniseisk, he attempted a pioneering and difficult operation in a young man with severe renal failure: he performed the first kidney transplantation from animal (calf) to human (Antonopoulos, 2003, Baloyannis, 2015).

When the German Nazi troops invaded the Soviet Union in June 1941, the Soviet Communist Party acknowledging his value as a physician and surgeon, accepting his voluntary offer, appointed him Chief Physician of the 1515 Military Hospital and councilor of all the Krasnoyarsk Hospitals (Figs. 6 and 7) (Antonopoulos, 2003, Baloyannis, 2015). Despite of being arrested four times by the Soviet regime for his religious beliefs and his courageous ministry of the Church (Fig. 8), in 1946 he was honoured with the highest honorary distinction of the Soviet Union, the Stalin Prize, the greatest state award, for his heroic medical work in World War II and his scientific studies, as well as his great contribution to medical science (Popovsky, 1979a, 1979b, Antonopoulos, 2003, Baloyannis, 2015).

Valentin Felixovich Voino-Yasenetsky, as a physician, published forty scientific papers, including the monograph "Complications of Infectious Wounds in the Joints" and "Essays on the Surgery of Pyogenic Infections" (Figs. 9 and 10) (Antonopoulos, 2003, Baloyannis, 2015). As a priest, the Archbishop of Simferopol and Crimea Luke made superhuman attempts to open the churches in the Soviet Territory, while he did not stop preaching the word of God (Fig. 11). At the same time, exercising the work of the physician and indeed of the fighting surgeon, he did

Εικ. 9: Το εξώφυλλο της έκδοσης στα Ρωσικά του συγγράμματος του Valentin Felixovich Voino-Yasenetsky (Αρχιεπισκόπου Λουκά) «Δοκίμια για τη χειρουργική των πυογόνων λοιμώξεων» (2000).
Fig. 9: The cover of the Russian edition of the book by Valentin Felixovich Voino-Yasenetsky (Archbishop Luke) "Essays on the surgery of pyogenic infections" (2000).

Εικ. 10: Το εξώφυλλο της πρώτης ελληνικής έκδοσης του συγγράμματος του Valentin Felixovich Voino-Yasenetsky (Αρχιεπισκόπου Λουκά) «Δοκίμια για τη χειρουργική των πυογόνων λοιμώξεων» (Τόμος Α΄) (2011).
Fig. 10: The cover of the first Greek edition of the book by Valentin Felixovich Voino-Yasenetsky (Archbishop Luke) "Essays on the surgery of pyogenic infections" (Volume A) (2011).

Εικ. 11: Ο Αρχιεπίσκοπος Συμφερουπόλεως και Κριμαίας Λουκάς.
Fig. 11: Archbishop Luke of Simferopol and Crimea.

Εικ. 12: Ρωσική εικόνα του Αγίου Λουκά του Ιατρού, Αρχιεπισκόπου Συμφερουπόλεως και Κριμαίας.
Fig. 12: Russian icon of Saint Luke the Physician, Archbishop of Simferopol and Crimea.

Εικ. 13: Ελληνορθόδοξη εικόνα του Αγίου Λουκά του Ιατρού, Αρχιεπισκόπου Συμφερουπόλεως και Κριμαίας.
Fig. 13: Greek Orthodox icon of Saint Luke the Physician, Archbishop of Simferopol and Crimea.

Εικ. 14: Το εξώφυλλο της πρώτης ελληνικής έκδοσης του συγγράμματος του Valentin Felixovich Voino-Yasenetsky (Αρχιεπισκόπου Λουκά) «Δοκίμια για τη χειρουργική των πυογόνων λοιμώξεων» (Τόμος Β΄) (2014).
Fig. 14: The cover of the first Greek edition of the book by Valentin Felixovich Voino-Yasenetsky (Archbishop Luke) "Essays on the surgery of pyogenic infections" (Volume B) (2014).

Εικ. 15: Παιδί 11 ετών που παρουσιάζει παρειακό φλέγμονα, με επέκταση της πυώδους συλλογής στο παραφαρυγγικό διάστημα και στην συνέχεια στην κρανιακή κοιλότητα.
Fig. 15: A 11-years-old child presenting a buccal phlegmon, with extension of the purulent collection to the lateral pharyngeal space and then to the cranial cavity.

Εικ. 16: Φλέγμων παρειάς (οστεομυελίτιδα ζυγωματικού οστού).
Fig. 16: Buccal phlegmon (osteomyelitis of the zygomatic bone).

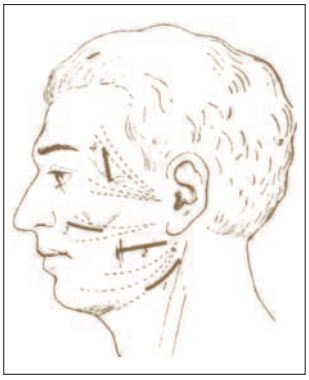

Εικ. 17: Διάφορα είδη τομών για την εξωστοματική σχάση και παροχέτευση εν τω βάθει φλεγμόνων του προσώπου.
Fig. 17: Various types of incisions for extraoral drainage of deep facial phlegmons.

Εικ. 18: Σχήμα όπου απεικονίζονται οι συνήθεις εντοπίσεις των περιγναθικών φλεγμόνων, 1,2: τα πλέον συχνά όρια της φλεγμονώδους διόγκωσης, 3: υπογνάθια επέκταση.
Fig. 18: Drawing depicting the common locations of perignathic phlegmons, 1,2: the most common boundaries of inflammatory swelling, 3: submandibular extension.

Εικ. 19: Φλέγμων του εδάφους του στόματος, 1: υπογλώσσιος αδένας, 2: διγάστορας μυς, 3: γναθοϋοειδής μυς.
Fig. 19: Phlegmon of the floor of the mouth, 1: sublingual gland, 2: digastric muscle, 3: mylohyoid muscle.

Εικ. 20: Φλέγμων τραχήλου, ως συνέπεια διαπυηθείσας πρόσθιας βρογχογενούς κύστης.
Fig. 20: Phlegmon of the neck, as a consequence of a suppurated anterior bronchogenic cyst.

Δοκίμια για τη χειρουργική των πυογόνων λοιμώξεων

Το φθινόπωρο του 1934 κυκλοφόρησε η σημαντική μελέτη "Δοκίμια για τη χειρουργική των πυογόνων λοιμώξεων", ύστερα από 10 χρόνια προετοιμασίας (Εικ. 9). Το βιβλίο αυτό, το οποίο στις τρεις πρώτες εκδόσεις του κυκλοφόρησε σε 60.000 αντίτυπα, γνώρισε μεγάλη επιτυχία, καθόσον άνοιγε νέους δρόμους στη χειρουργική, όπου πριν την εποχή της αντιβίωσης δεν υπήρχε άλλος τρόπος καταπολέμησης του πύου, εκτός απ' αυτόν της χειρουργικής επέμβασης. Το εγχειρίδιο αυτό απετέλεσε πολύτιμο σύμβουλο για όλα τα προβλήματα της χειρουργικής των πυογόνων λοιμώξεων, καθιστώντας δυνατές ακόμα και τις πιό δύσκολες εγχειρήσεις στις ιδιαίτερα «οριακές» συνθήκες λειτουργίας των ιατρών των περιφερειακών νοσοκομείων (Αντωνόπουλος, 2003, Baloyannis, 2015).

Τον Νοέμβριο 2011 κυκλοφόρησε για πρώτη φορά στα Ελληνικά, ο Α΄ Τόμος αυτού του μνημειώδους χειρουργικού συγγράμματος, με επιμέλεια του Χειρουργού Γρηγορίου Λακιώτη και του Αρχιμανδρίτη Νεκτάριου Αντωνόπουλου, από τις Εκδόσεις "Ακρίτας" (Εικ. 10). Τον Οκτώβριο 2014, η έκδοση ολοκληρώθηκε και με την κυ-

not stop offering his services without money to the suffering person, through a profound religiousness, characterized by the fact that an icon of the Virgin was always hung in the operating room, and he used to pray to Her for a few minutes before the beginning of each operation, always making the sign of the Cross on each patient's body with iodine-impregnated gauzes (Popovsky, 1979a, 1979b, Antonopoulos, 2003, Marushchak, 2008, Baloyannis, 2015).

κλοφορία του Β΄ Τόμου του ανυπέρβλητου αυτού ιατρικού συγγράμματος, με επιμέλεια επίσης του Χειρουργού Γρηγορίου Λακιώτη και του Μητροπολίτη (πλέον) Αργολίδος Νεκτάριου Αντωνόπουλου, από τις Εκδόσεις "Πορφύρα" (Εικ. 14).

Όσον αφορά τις στοματικές και τραχηλοπροσωπικές λοιμώξεις και την χειρουργική τους αντιμετώπιση, περιλαμβάνονται ειδικά κεφάλαια που αφορούν στις εν τω βάθει πυώδεις φλεγμονές του προσώπου (Βόϊνο-Γιασενέτσκι, 2011α, 2011β), στον φλέγμονα του οφθαλμικού κόγχου (Βόϊνο-Γιασενέτσκι, 2011α), στην παρωτίτιδα και τις σηπτικές φλεγμονές της στοματικής κοιλότητας και του φάρυγγα (Βόϊνο-Γιασενέτσκι, 2011γ), στις περιοστίτιδες και οστεομυελίτιδες των γνάθων (Βόϊνο-Γιασενέτσκι, 2011δ), τέλος δε και στις φλεγμονές του τραχήλου (Βόϊνο-Γιασενέτσκι, 2011ε).

Η μοναδικότητα αυτού του βιβλίου είναι ότι σε κάθε κεφάλαιο, ο συγγραφέας μ' ένα ιδιαίτερο ύφος, κατ' εξοχήν εξομολογητικό και περιγραφικό, παραθέτει λεπτομερώς τις περιπτώσεις των ασθενών με τις υπό συζήτηση παθολογικές οντότητες που αντιμετώπισε, με την μορφή ανάλυσης της πορείας της νόσου. Με αυτό τον τρόπο περιγράφει τους θεραπευτικούς του προβληματισμούς, αλλά και τους χειρουργικούς χειρισμούς, έτσι ώστε ο αναγνώστης να μορφώνει άποψη για την ιδιαιτερότητα της κάθε περίπτωσης, παρακολουθώντας τη σκέψη του θεράποντα χειρουργού, το εξατομικευμένο σχέδιο θεραπείας, αλλά και θαυμάζοντας το βάθος της επιστημονικής του συγκρότησης από πλευράς χειρουργικής ανατομικής.

Εν τω βάθει πυώδεις φλεγμονές του προσώπου, φλέγμων οφθαλμικού κόγχου (Κεφάλαιο 4)

Στο κεφάλαιο αυτό (Βόϊνο-Γιασενέτσκι, 2011α), όσον αφορά στις εν τω βάθει φλεγμονές του προσώπου, αναφέρονται 6 ασθενείς, 3 άρρενες και 3 θήλεις, ηλικίας 11 μηνών έως 42 ετών, παρουσιάζοντας αντίστοιχα σηπτικές φλεγμονές ιγμορείου με επινέμηση στο παρειακό και υπογνάθιο διάστημα, σηπτική φλεγμονή μετωπιαίου κόλπου, υποκροτάφιο απόστημα από επινέμηση παρειακού αποστήματος και βαρειά οστεομυελίτιδα άνω γνάθου, παρειακό απόστημα και οστεομυελίτιδα άνω γνάθου, υποκροτάφιο απόστημα και βαρειά περιοστίτιδα άνω γνάθου από επινέμηση οδοντοφατνιακού αποστήματος άνω γομφίου οδόντος, τέλος δε πυώδη ηθμοειδίτιδα με διάτρηση μέσης ρινικής κόγχης (Πίνακας 1). Η χειρουργική αντιμετώπιση διενεργήθηκε κυρίως με γενική αναισθησία με αιθέρα ή χλωροφόρμιο, περιελάμβανε δε τόσο ενδοστοματικές όσο και εξωστοματικές σχάσεις-παροχετεύσεις με τις αντίστοιχες τομές, ενώ απο πλευράς θνητότητας αναφέρεται ότι κατέληξαν 2 από τους 6 αθενείς (33,33%) (Πίνακας 1).

Όσον αφορά στον φλέγμονα του οφθαλμικού κόγχου, αναφέρονται 3 ασθενείς, 2 άνδρες και 1 γυναίκα, ηλικίας 14-47 ετών, η χειρουργική αντιμετώπιση των οποί-

Εικ. 21: Ο Επίσκοπος Λουκάς ανάμεσα στο ιατρικό και νοσηλευτικό προσωπικό του Νοσοκομείου της Τασκένδης (1936/1937).
Fig. 21: Bishop Luke between medical and nursing staff of the Hospital in Tashkent (1936/1937).

He fell asleep in the Lord on June 11, 1961, and in November 1995 by decision of the Holy Synod of the Ukrainian Orthodox Church, Archbishop Luke was announced as a local worshiped Saint. In 2000, the Russian Orthodox Church proceeded to the official holy classification and glorification of Archbishop Luke, who is commemorated by the Church on June 11, the anniversary of his falling asleep in the Lord (Figs. 12 and 13) (Antonopoulos, 2003, Marushchak, 2008, Baloyannis, 2015).

Essays on the surgery of pyogenic infections

In the autumn of 1934, the outstanding study "Essays on the Surgery of Pyogenic Infections" was released after 10 years of preparation (Fig. 9). This book, which in its first three editions was released in 60,000 copies, has been a great success since it opened up new paths to surgery, where before the antibiotic era there was no other way to fight the pus, except for the surgical intervention. This manual has been a valuable advisor to all the problems of surgical treatment of pyogenic infections, making possible even the most difficult operations in the very "marginal" operating conditions of surgeons in regional hospitals (Antonopoulos, 2003, Baloyannis, 2015).

In November 2011, the 1st volume of this monumental surgical book was published for the first time in Greek by "Akritas" Publications (Fig. 10), with the supervision of Surgeon Grigorios Lakiotis and Archimandrite Nektarios Antonopoulos. In October 2014, the publication was completed with the release of Volume 2 of this insurmountable medical book, also edited by Surgeon Grigorios Lakiotis and Metropolitan (now) of Argolida Nektarios Antonopoulos, from "Porphyra" Publications (Fig. 14).

Regarding oral and cervicofacial infections and their surgical treatment, specific chapters are included referring to deep purulent inflammations of the face (Voino-Yasenetsky, 2011a, 2011b), the phlegmon of the orbit (Voino-Yasenetsky, 2011a), parotitis and septic inflammations of the oral cavity and pharynx (Voino-Yasenet-

Πίνακας 1: Εν τω βάθει πυώδεις φλεγμονές του προσώπου

Α/Α	Φύλο	Ηλικία	Εντόπιση	Αναισθησία	Χειρουργική αντιμετώπιση	Έκβαση
1	Α	30 ετών	Σηπτική φλεγμονή (ΑΡ) ιγμορείου με επινέμηση στο (ΑΡ) παρειακό και υπογνάθιο διάστημα.	Γενική με αιθέρα	Ενδοστοματική διάνοιξη ιγμορείου κατά Caldwell-Luc, απόξεση με κοχλιάριο, πωματισμός με γάζα ιωδοφορμίου. Εξωστοματική διάνοιξη, τομή στην (ΑΡ) παρειά, στο σημείο κλυδασμού και διήθησης. Υποβλεφαρική τομή, σχάση - παροχέτευση φλέγμονα (ΑΡ) παρειακού διαστήματος με επινέμηση στο κάτω βλέφαρο του (ΑΡ) οφθαλμού.	Πλήρης ανάρρωση σε μία εβδομάδα.
2	Θ	23 ετών	Σηπτική φλεγμονή (ΑΡ) μετωπιαίου κόλπου.	Τοπική με υποδόρια έγχυση 0,5% αδρεναλίνης-νοβοκαΐνης	Διάτρηση μετωπιαίου κόλπου κατά Kocher, επέμβαση Killian, υπερόφρυα τομή (ΑΡ) με τοξοειδή συνέχεια του μεσαίου άκρου προς τα κάτω, πάνω από την μετωπιαία απόφυση της άνω γνάθου. Παροχέτευση βλεννοπυώδους αιματηρού εξιδρώματος, απομάκρυνση βλεννογόνου με τολύπιο γάζας, διεύρυνση μέσου ρινικού πόρου, εισαγωγή σωλήνα παροχέτευσης από μετωπιαίο κόλπο σε ρινική κοιλότητα.	Πλήρης ανάρρωση σε 23 ημέρες.
3	Α	42 ετών	(ΔΕ) υποκροτάφιο απόστημα από επινέμηση (ΔΕ) παρειακού αποστήματος. Βαρειά οστεομυελίτιδα άνω γνάθου.	Γενική με χλωροφόρμιο	Υποβλεφαρική τομή (ΔΕ) κατά μήκος (ΔΕ) υποκόγχιου χείλους & από ζυγωματικό οστούν μέχρι γωνία στόματος, καθώς επίσης και τομή πάνω στον (ΔΕ) κροταφίτη μυ. Ανάτρηση ιγμορείου.	Θάνατος μετά 3 ημέρες, σε βαρειά σηπτική κατάσταση.
4	Θ	11 μηνών	(ΑΡ) παρειακό απόστημα, οστεομυελίτιδα άνω γνάθου.	Γενική με αιθέρα	Ενδοστοματικός χειρουργικός καθαρισμός, αφαίρεση οστικών απολυμάτων από φατνιακή απόφυση άνω γνάθου (ΑΡ), εξαγωγή νεογιλών δοντιών.	Γρήγορη ανάρρωση.
5	Α	22 ετών	(ΑΡ) υποκροτάφιο απόστημα, βαρειά περιοστίτιδα άνω γνάθου από επινέμηση οδοντοφατνιακού αποστήματος (ΑΡ) άνω γομφίου.	Γενική με αιθέρα	Ενδοστοματική σχάση, τομή στο (ΑΡ) γναθιαίο κύρτωμα, εξωστοματική σχάση, τομή στον (ΑΡ) κροταφίτη μυ.	Πυώδης θρομβοφλεβίτιδα (ΑΡ) πτερυγοειδούς φλεβώδους πλέγματος ➜ θρομβοφλεβίτιδα οφθαλμικών φλεβών ➜ θρομβοφλεβίτιδα σηραγγώδους κόλπου ➜ μηνιγγίτιδα ➜ θάνατος μετά 6 ημέρες.
6	Θ	6 ετών	Πυώδης ηθμοειδίτιδα με διάτρηση μέσης ρινικής κόγχης.	Γενική με αιθέρα	Ενδορρινική τομή κατά μήκος μέσου & εν μέρει άνω τμήματος μέσης ρινικής κόγχης, απόξεση περιοστέου έσω τοιχώματος μέσης ρινικής κόγχης, παροχέτευση με τοποθέτηση γαζών με κατεύθυνση προς ρινική κοιλότητα.	Πλήρης ανάρρωση σε 14 ημέρες.

Α/Α: Αύξων Αριθμός, Α: Άρρην, Θ: Θήλυ, ΑΡ: αριστερό, -ού, -ή, -ά, ΔΕ: δεξιό, -ού, -ά

ων διενεργήθηκε κυρίως με γενική αναισθησία με αιθέρα, περιελάμβανε δε εξωστοματική σχάση-παροχέτευση με αντίστοιχες τομές περί τον οφθαλμικό κόγχο, ενώ σε έναν ασθενή υπήρξε απώλεια του οφθαλμού (Πίνακας 2).

Εν τω βάθει φλέγμονες του προσώπου (Κεφάλαιο 5)

Στο κεφάλαιο των εν τω βάθει φλεγμονών του προσώπου (Βόϊνο-Γιασενέτσκι, 2011β), περιγράφονται οι περιπτώσεις 17 ασθενών, με αναφορά στο φύλο των 12 από αυ-

sky, 2011c), periostitises and osteomyelitises of the jaws (Voino-Yasenetsky, 2011d), and finally to inflammations of the neck (Voino-Yasenetsky, 2011e).

The uniqueness of this book is that in each chapter the writer with a particular style, mostly confessional and descriptive, quotes in details the cases of patients with the pathological entities under discussion which he managed, in the form of an analysis of the course of the disease. In this way he describes his therapeutic concerns and surgical manipulations, so that the reader can formulate a

Table 1: Deep purulent inflammations of the face

S/N	Gender	Age	Location	Anesthesia	Surgical management	Outcome
1	M	30 y.o.a.	Septic inflammation of left maxillary sinus, spreading to left buccal and submandibular space	General with ether	Intraoral sinus opening according to Caldwell-Luc, curettage with a curette, packing with iodoform gauze. Extraoral opening, incision in the left cheek, at the swelling and infiltration point. Inferior orbital rim incision, drainage of the left buccal space phlegmon, spreading to the lower eyelid of the left eye.	Complete recovery in one week.
2	F	23 y.o.a.	Septic inflammation of left frontal sinus.	Local with subcutaneous injection of 0.5% adrenaline-novocaine	Frontal sinus puncture according to Kocher, Killian operation, left superior brow incision with semilunar continuity of the middle edge downwards, above the frontal process of the maxilla. Drainage of mucopurulent bloody exudate, removal of the mucosa with a gauze pad, widening of middle nasal meatus, insertion of a drainage tube from the frontal sinus to the nasal cavity.	Complete recovery in 23 days.
3	M	42 y.o.a.	Right infratemporal abscess from right buccal abscess spread. Severe osteomyelitis of the maxilla.	General with chloroform	Right inferior orbital rim incision along the right infra-orbital rim & from the zygoma to the corner of the mouth, as well as incision on the right temporal muscle. Maxillary sinus puncture.	Death after 3 days, in a severe septic condition.
4	F	11 months	Left buccal abscess, osteomyelitis of the maxilla.	General with ether	Intraoral surgical debridement, removal of bone sequestra from the left maxillary alveolar process, extraction of deciduous teeth.	Quick recovery.
5	M	22 y.o.a.	Left infratemporal abscess, severe maxillary periostitis from left upper molar dentoalveolar abscess spread.	General with ether	Intraoral incision, incision in the left maxillary tuberosity, extraoral incision, incision in the left temporal muscle.	Purulent thrombophlebitis of the left pterygoid venous plexus ➜ thrombophlebitis of the ophthalmic veins ➜ thrombophlebitis of the cavernous sinus ➜ meningitis ➜ death after 6 days.
6	F	6 y.o.a.	Purulent ethmoiditis with perforation of the middle nasal turbinate.	General with ether	Intranasal incision along the middle & partly the upper part of the middle nasal turbinate, curettage of the periosteum of the middle nasal turbinate inner wall, drainage placing gauzes directed to the nasal cavity.	Complete recovery in 14 days.

S/N: Serial Number, M: Male, F: Female, y.o.a.: years of age

τούς (6 άρρενες και 6 θήλεις), ηλικίας 4 έως 60 ετών στους 7 από αυτούς όπου σημειώνεται, οι οποίοι παρουσίαζαν παρειακό και υποκροτάφιο απόστημα, φλέγμονα παρειάς και λιπώδους σώματος αυτής (2), πτερυγογναθιαίο απόστημα, παρειακό και κροταφικό απόστημα, φλέγμονα (ΔΕ) κροταφικής χώρας, (ΔΕ) παρειακό και υπογνάθιο απόστημα, παρειακό φλέγμονα, προωτιαίο απόστημα, φλέγμονα παρωτίδας, εκτεταμένο πυώδη φλέγμονα περιλαμβάνοντα την παρειά, τον μασητικό και παραφαρυγγικό χώρο, τον πυθμένα του στόματος, την

view of the specificity of each case, following the thinking of the treating surgeon, the individualized treatment plan, and admiring the depth of his scientific background in terms of surgical anatomy.

Deep purulent inflammations of the face, phlegmon of the orbit (Chapter 4)

In this chapter (Voino-Yasenetsky, 2011a), regarding deep purulent inflammations of the face, 6 patients are reported, 3 males and 3 females, aged 11 months to 42

Πίνακας 2: Φλέγμονας οφθαλμικού κόγχου

Α/Α	Φύλο	Ηλικία	Εντόπιση	Αναισθησία	Χειρουργική αντιμετώπιση	Έκβαση
1	Α	35 ετών	Φλέγμονας οφθαλμικού κόγχου από ξένο σώμα (κομμάτι ξύλου), στο όριο άνω βλεφαρικού-βολβικού επιπεφυκότα.		Αφαίρεση ξένου σώματος.	Ταχεία ανάρρωση.
2	Α	47 ετών	Φλέγμονας (ΑΡ) οφθαλμικού κόγχου.	Γενική με αιθέρα	Σχάση-παροχέτευση με τομές έσω, πλαγίου, κάτω άκρου οφθαλμικού κόγχου, τοποθέτηση γαζών παροχέτευσης.	Υποτροπή, άρνηση από αθενή για ριζική απόξεση οφθαλμικού κόγχου. Εξιτήριο. Πλήρης ανάρρωση αργότερα.
3	Θ	14 ετών	Φλέγμονας (ΑΡ) οφθαλμικού κόγχου.	Γενική με αιθέρα	Σχάση-παροχέτευση με τομή κατά μήκος έξω και άνω χείλους οφθαλμικού κόγχου, τοποθέτηση γάζας παροχέτευσης.	Υποτροπή ➜ Πανοφθαλμίτιδα ➜ Εξεντέρωση οφθαλμού. Πλήρης ανάρρωση μετά 2 μήνες.

Α/Α: Αύξων Αριθμός, Α: Άρρην, Θ: Θήλυ, (ΑΡ): αριστερού

Table 2: Phlegmon of the orbit

S/N	Gender	Age	Location	Anesthesia	Surgical management	Outcome
1	M	35 y.o.a.	Phlegmon of the orbit from foreign body (piece of wood), in the borderline of the upper eyelid-bulbous conjunctiva.		Removal of foreign body.	Quick recovery.
2	M	47 y.o.a.	Phlegmon of left orbit.	General with ether	Incision-drainage with incisions in the medial, lateral, inferior edge of the orbit, placement of drainage gauzes.	Relapse, patient's denial of radical curettage of the orbit. Discharge. Complete recovery later.
3	F	14 y.o.a.	Plegmon of left orbit.	General with ether	Incision-drainage with incision along the lateral and supra-orbital rim, placement of drainage gauze.	Relapse ➜ Panophthalmitis ➜ Enucleation of the eye. Complete recovery after 2 months.

S/N: Serial Number, M: Male, F: Female, y.o.a.: years of age

υπογνάθια περιοχή, την μαλθακή υπερώα, το παραφαρυγγικό και το οπίσθιο μεσοθωράκιο διάστημα, σηπτικό φλέγμονα της κροταφικής περιοχής, σηπτική παρωτίτιδα επιπλακείσα με φλέγμονα παραφαρυγγικής περιοχής, μεγάλο φλέγμονα παρειάς και πτερυγογναθιαίου διαστήματος συνοδευόμενο από βαρειά οστεομυελίτιδα της άνω γνάθου, απόστημα (ΑΡ) κυνικού βόθρου (2) και φλέγμονα (ΑΡ) παρειακού διαστήματος με συνοδό υπομασητήριο απόστημα (Πίνακας 3) (Εικ. 15 και 16). Η μέθοδος αναισθησίας που επιλέχθηκε στις 4 από τις 17 περιπτώσεις όπου γίνεται σχετική μνεία, αφορούσε γενική αναισθησία με αιθέρα (3) ή χλωροφόρμιο (1), ενώ η χειρουργική αντιμετώπιση περιελάμβανε κυρίως εξωστοματική σχάση-παροχέτευση με τη διενέργεια αντίστοιχων τομών, ενώ σε μία περίπτωση παρειακού και υποκροταφίου αποστήματος επιλέχθηκε συνδυασμός ενδοστοματικής και εξωστοματικής σχάσης-παροχέτευσης (Εικ. 17). Όσον αφορά την θνητότητα, στις 12 περιπτώσεις από

years, presenting respectively septic inflammations of the maxillary sinus spreading to buccal and submandibular space, septic inflammation of the frontal sinus, infratemporal abscess following spreading of buccal abscess and severe osteomyelitis of the maxilla, buccal abscess and maxillary osteomyelitis, infratemporal abscess and severe maxillary periostitis following spreading of upper molar tooth dentoalveolar abscess, and finally purulent ethmoiditis with perforation of the middle nasal turbinate (Table 1). The surgical management was performed mainly with general anesthesia with ether or chloroform, including both intraoral and extraoral incisions-drainage with the respective incisions, and in terms of mortality 2 out of 6 patients (33,33%) were reported to die (Table 1).

Regarding the phlegmon of the orbit, 3 patients, 2 males and 1 female, aged 14-47 years are reported, whose surgical management was mainly performed with general

Πίνακας 3: Εν τω βάθει φλέγμονες του προσώπου

Α/Α	Φύλο	Ηλικία	Εντόπιση	Αναισθησία	Χειρουργική αντιμετώπιση	Έκβαση
1	Α	54 ετών	Παρεακό & υποκροτάφιο απόστημα, από επινέμηση οδοντοφατνιακής λοίμωξης μετά απλή εξαγωγή 1ου άνω γομφίου οδόντος.		Ενδοστοματική σχάση, τομή στην ουλοπαρειακή αύλακα, χωρίς αποτέλεσμα. Εξωστοματική σχάση, τομή στην κροταφική περιοχή, καθώς και στην παρειά, τοποθέτηση παροχέτευσης στην κροταφική τομή, η οποία προωθήθηκε και βγήκε από την ενδοστοματική τομή.	
2			Επέκταση φλεγμονής από άνω τμήμα πτερυγογναθιαίου διαστήματος στους ιστούς της παρειάς & στο λιπώδες σώμα αυτής.			
3			Επέκταση φλεγμονής από άνω τμήμα πτερυγογναθιαίου διαστήματος στους ιστούς της παρειάς & στο λιπώδες σώμα αυτής.			
4			Πρωτογενής φλεγμονή λιπώδους σώματος παρειάς, επέκταση πύου στο πτερυγογναθιαίο διάστημα και στην συνέχεια στην κρανιακή κοιλότητα.			
5	Α	11 ετών	Παρειακό & κροταφικό απόστημα.		Εξωστοματική σχάση, οριζόντια τομή στην παρειά-παροχέτευση πύου, τομή στην κροταφική χώρα δεν απέδωσε πύον.	Το βράδυ της επέμβασης το παιδί απεβίωσε. Η νεκροτομή ανέδειξε: απόστημα περιοχής λιπώδους σώματος παρειάς- επέκταση πύου στο πτερυγογναθιαίο διάστημα- είσοδος στην κρανιακή κοιλότητα δια του στρογγύλου & ωοειδούς τρήματος κατά μήκος 2ου & 3ου κλάδου V νεύρου- πυώδης λεπτομηνιγγίτιδα, θρομβοφλεβίτιδα σηραγγώδους κόλπου.
6	Θ	45 ετών	Φλέγμονας (ΔΕ) κροταφικής χώρας, από επινέμηση λοίμωξης μικρών τραυμέτων δέρματος κροτάφου, ίσως από μώλωπες.			Η ασθενής απεβίωσε πριν από την επέμβαση. Στην νεκροψία βρέθηκε πύον στον κροταφίτη μυ, στον έξω πτερυγοειδή μυ, στο άνω τμήμα του πτερυγογναθιαίου διαστήματος & πτερυγοειδούς βόθρου, στην παρωτίδα, στο άνω ήμισυ του παραφαρρυγγικού διαστήματος, στους βελονοφαρυγγικούς μυς, στον μασητήρα & ΣΚΜ μυ. Διάχυτο πύον βρέθηκε στην κρανιακή κοιλότητα, καθώς & πολλά μικρά αποστήματα.
7	Α	54 ετών	(ΔΕ) παρειακό & υπογνάθιο απόστημα, από επινέμηση οδοντοφατνιακού αποστήματος εκκινούντος από τον 48.		Εξωστοματική σχάση με τομή στην παρειά.	Παρατεταμένος τρισμός- πλήρης ίαση μετά οστεκτομή με σμίλη διαβρωμένης γωνίας κ. γνάθου.

Πίνακας 3: Εν τω βάθει φλέγμονες του προσώπου (συνέχεια)

Α/Α	Φύλο	Ηλικία	Εντόπιση	Αναισθησία	Χειρουργική αντιμετώπιση	Έκβαση
8	Θ		Παρειακός φλέγμονας με έντονο τρισμό, από οδοντοφατνιακή λοίμωξη κάτω σωφρονιστήρα.		Εξωστοματική σχάση-παροχέτευση με παρειακή τομή.	Γρήγορη θεραπεία ασθενούς.
9	Α		Προωτιαίο απόστημα 2 μήνες μετά εξαγωγή κάτω σωφρονιστήρα.		Εξωστοματική σχάση-παροχέτευση αποστήματος εντοπιζόμενου στην ΚΓΔ.	
10			Αγκύλωση ΚΓΔ μετά 8 μήνες από επέκταση φλέγμονα παρωτίδας συνεπεία επινέμησης οδοντοφατνιακών λοιμώξεων εκκινούντων από κατεστραμμένες άνω & κάτω οδοντικές ρίζες.			Μετά θερμοθεραπεία εμφάνιση πυωδών συριγγίων στην παρωτιδική χώρα, ακολούθως τρισμός κάτω γνάθου & στην συνέχεια αγκύλωση ΚΓΔ.
11	Α		Πυώδης φλέγμων-παρειά, μασητικός & παραφαρυγγικός χώρος, πυθμένας στόματος, υπογνάθια περιοχή, μαλθακή υπερώα, παραφαρυγγικό & οπίσθιο μεσοθωράκιο διάστημα.			Επέκταση στη βάση κρανίου ➜ σηπτική οστεομυελίτιδα βάσεως κρανίου ➜ μηνιγγίτιδα. Επέκταση φλέγμονα στον οπίσθιο διαφραγματικό χώρο ➜ πρόκληση νέκρωσης χιτώνα καρωτίδας & σφαγίτιδας ➜ θάνατος ασθενούς.
12	Α		Σηπτικός φλέγμονας από επινέμηση λοίμωξης τραύματος με αιχμηρό όργανο στον κρόταφο. Κροταφική περιοχή ➜ πτερυγογναθιαίος, παραφαρυγγικός, οπισθοφαρυγγικός χώρος ➜ νέκρωση αγγειακού χιτώνα καρωτίδας & σφαγίτιδας στον οπίσθιο διαφραγματικό χώρο.			Θάνατος ασθενούς.
13	Θ	4 ετών	Διόγκωση (ΔΕ) παρωτιδικής περιοχής 9 ημέρες μετά εισαγωγή λόγω κοιλιακού τύφου μετά γρίπης. Σηπτική παρωτίτιδα, περιπλοκή με φλέγμονα παραφαρυγγικής περιοχής. 13 ημέρες μετά την εισαγωγή, φλεγμονώδης διόγκωση στέρνου. Διάσπαση φλέγμονα προς τον φάρυγγα, μεγάλες εκχυμώσεις στον τράχηλο & το στέρνο.	Γενική με αιθέρα	15 ημέρες μετά την εισαγωγή σχάση με διενέργεια 2 μεγάλων τομών στην περιοχή του στέρνου, παροχέτευση μεγάλου υποδόριου πυώδους φλέγμονα, απομάκρυνση μεγάλων ιστικών νεκρωμάτων. Επικοινωνία μέσω δεξιάς τομής με υπογνάθιο διάστημα μέχρι τον φάρυγα. Μεγάλο εμπύημα στο πλάγιο τραχηλικό τρίγωνο.	Θάνατος την 6η ΜΤΧ ημ.
14			Βαρειά οστεομυελίτιδα άνω γνάθου, μεγάλος φλέγμων παρειάς & πτερυγογναθιαίου διαστήματος. Εξάπλωση λοίμωξης από πτερυγογναθιαία περιοχή στην κρανιακή κοιλότητα κατά μήκος μέσης μηνιγγικής αρτηρίας.			Θάνατος ασθενούς. Νεκροτομή: πολλά μικρά αποστήματα στην σκληρή μήνιγγα εγκεφάλου, ακριβώς στη διαδρομή μέσης μηνιγγικής αρτηρίας & κλάδων της.

Πίνακας 3: Εν τω βάθει φλέγμονες του προσώπου (συνέχεια)

Α/Α	Φύλο	Ηλικία	Εντόπιση	Αναισθησία	Χειρουργική αντιμετώπιση	Έκβαση
15	Θ	23 ετών	Απόστημα (ΑΡ) κυνικού βόθρου (όλα τα άνω δόντια κατεστραμμένα από τερηδόνα).	Γενική με αιθέρα	Εξωστοματική αχάση-παροχέτευση με οριζόντια τομή (ΑΡ) παρειάς.	Σύντομη θεραπεία ασθενούς.
16	Θ	26 ετών	Απόστημα (ΑΡ) κυνικού βόθρου (υπαίτιοι οδόντες: 22, 23). Μη αντιμετώπιση ασθενούς επί 3 εβδομάδες.	Γενική με αιθέρα	Εξωστοματική σχάση-παροχέτευση με οριζόντιες τομές στο ύψος τράγου & σηπτικής εκχύμωσης, διάνοιξη συριγγίου στην γωνία (ΑΡ) οφθαλμού.	ΜΤΧ επιδείνωση ασθενούς, θάνατος την 6η ΜΤΧ ημέρα. Νεκροτομή: Οστεομυελίτιδα άνω γνάθου, εμπύημα (ΑΡ) ιγμορείου, πολλά μικρά αποστήματα σκληρής μήνιγγας εγκεφάλου κατά μήκος μέσης μηνιγγικής αρτηρίας, καθώς επίσης και στους δύο πνεύμονες.
17	Θ	26 ετών	Φλέγμων (ΑΡ) παρειακού διαστήματος, υπομασητήριο απόστημα.	Γενική με χλωροφόρμιο	Εξωστοματική σχάση-παροχέτευση με οριζόντια τομή παρειάς στο ύψος του λοβίου του ωτός. Δεύτερη τομή (μεγάλο εμπύημα) πάνω από τον κάτω πόλο της παρωτίδας.	Θεραπεία, έξοδος ασθενούς την 15η ΜΤΧ ημέρα.

Α/Α: Αύξων Αριθμός, Α: Άρρην, Θ: Θήλυ, (ΔΕ): δεξιάς, -ό, (ΑΡ): αριστερού, -ής, ΚΓΔ: κροταφογναθικής διάρθρωσης, κροταφογναθική διάρθρωση, V νεύρου: τριδύμου νεύρου, ΣΚΜ: στερνοκλειδομαστοειδή, κ.: κάτω, ΜΤΧ: μετεγχειρητική, ημ.: ημέρα

τις 17 περιγραφόμενες όπου δίνονται στοιχεία, αναφέρεται ότι απεβίωσαν 6 ασθενείς (50%) (Πίνακας 3).

Από την μελέτη του συγκεκριμένου κεφαλαίου διαπιστώνεται η κατανόηση των δρόμων επέκτασης των βαθέων φλεγμόνων του προσώπου στον τράχηλο, αφ' ενός με τις ενέσεις ζελατίνης σε πτωματικά παρασκευάσματα, αφ' ετέρου δε και κυρίως σε μεγαλύτερο βαθμό, με τις κλινικές παρατηρήσεις (Εικ. 18). Ειδικότερα όσον αφορά στην επέκταση του πύου στην κρανιακή κοιλότητα, εκτός από τα αγγεία αναφέρονται και οι ακόλουθοι οδοί: 1) δια του στρογγύλου τρήματος κατά μήκος των 2ου & 3ου κλάδων του τριδύμου νεύρου, και 2) άμεσα από τα οστά της βάσεως του κρανίου λόγω σηπτικής οστεομυελίτιδας και ακολούθως οστικής νέκρωσης.

Από πλευράς αιτιολογίας και παθογένειας των εν τω βάθει φλεγμόνων του προσώπου σημειώνεται ότι οι περιγναθικοί φλέγμονες οφείλονται σε μολυσματικά νοσήματα οδόντων και γνάθων, ενώ οι παραφαρυγγικοί φλέγμονες αποδίδονται σε φλεγμονές αμυγδαλών, παρωτίδας και εδάφους στόματος. Οι περιγναθικοί φλέγμονες που προέρχονται από την άνω γνάθο και τους άνω οδόντες περιλαμβάνουν τους φλέγμονες του παρειακού, πτερυγογναθιαίου και υποκροταφίου διαστήματος, καθώς επίσης και τον κροταφικό φλέγμονα, ενώ από την κάτω γνάθο και τους οδόντες της προκύπτουν ο υπομασητήριος φλέγμων και με επέκταση ο επιπολής κροταφικός φλέγμων, αλλά και ο φλέγμων του κάτω τμήματος του πτερυγογναθιαίου διαστήματος. Από τα κάτω δόντια, το πλέον συχνό αίτιο περιγναθικών φλεγμόνων είναι ο σωφρονιστήρας και δη ο ημιέγκλειστος, μετά επινέμηση περιστεφανίτιδας (φλεγμονής της ουλικής καλύ-

anesthesia with ether, including extraoral incision-drainage with corresponding incisions around the orbit , while in one patient there was loss of the eye (Table 2).

Deep phlegmons of the face (Chapter 5)

In the chapter of deep phlegmons of the face (Voino-Yasenetsky, 2011b), the cases of 17 patients are reported, mentioning the gender of 12 out of them (6 males and 6 females), aged 4 to 60 years in 7 out of them where age is mentioned, presenting buccal and infratemporal abscess, phlegmon of cheek and buccal fat pad (2), pterygomandibular abscess, buccal and temporal abscess, phlegmon of the right temporal region, right buccal and submandibular abscess, buccal phlegmon, preauricular abscess, phlegmon of the parotid, extensive purulent phlegmon including the cheek, the masseteric and parapharyngeal space, the floor of the mouth, the submandibular region, the soft palate, the parapharyngeal and the posterior mediastinal space, septic phlegmon of the temporal region, septic parotitis complicated with phlegmon of the parapharyngeal space, large phlegmon of the cheek and pterygomandibular space accompanied by severe maxillary osteomyelitis, abscess of left canine fossa (2), and phlegmon of left buccal space with concomitant submasseteric abscess (Table 3) (Figs. 15 and 16). The method of anesthesia, which was selected in 4 out of the 17 cases where it is mentioned, concerned general anesthesia with ether (3) or chloroform (1), while the surgical management included mainly extraoral incision-drainage by performing corresponding incisions, while in one case of buccal and infratemporal abscess, a

Table 3: Deep phlegmons of the face

S/N	Gender	Age	Location	Anesthesia	Surgical management	Outcome
1	M	54 y.o.a.	Buccal & infratemporal abscess, from spreading of dentoalveolar infection after simple extraction of 1st upper molar tooth.		Intraoral incision in the gingivobuccal sulcus, without result. Extraoral incision in the temporal region, as well as in cheek, placement of drainage in the temporal incision, which was advanced and came out of the intraoral incision.	
2			Inflammation spreading from the upper part of pterygomandibular space to buccal tissues & buccal fat pad.			
3			Inflammation spreading from the upper part of pterygomandibular space to buccal tissues & buccal fat pad.			
4			Primary inflammation of buccal fat pad, spreading of pus to pterygomandibular space and then to cranial cavity.			
5	M	11 y.o.a.	Buccal & temporal abscess.		Extraoral incision, horizontal incision in the cheek-drainage of pus, incision in the temporal region did not return pus.	The same night of the operation the child died. Necropsy revealed: abscess of the buccal fat pad region-spreading of pus to pterygomandibular space-entrance into cranial cavity through foramen rotundum & foramen ovale along the 2nd & 3rd branch of V nerve-purulent leptomeningitis, thrombophlebitis of cavernous sinus.
6	F	45 y.o.a.	Phlegmon of right temporal region, from spreading of small skin wounds infection of temple, perhaps from bruises.			Patient died before the operation. In necropsy pus was found in temporal muscle, in lateral pterygoid muscle, in the upper part of pterygomandibular space & pterygoid fossa, in parotid, in the upper half of parapharyngeal space, in stylopharyngeal muscles, in masseter & SCM muscle. Diffuse pus was found in cranial cavity, and as well as many little abscesses.
7	M	54 y.o.a.	Right buccal & submandibular abscess, from dentoalveolar abscess spreading originating from lower right wisdom tooth.		Extraoral incision in the cheek.	Prolonged trismus - complete cure after ostectomy with chisel of eroded mandibular angle.

Table 3: Deep phlegmons of the face (continued)

S/N	Gender	Age	Location	Anesthesia	Surgical management	Outcome
8	F		Buccal phlegmon with intense trismus, from dentoalveolar infection of lower wisdom tooth.		Extraoral incision-drainage with buccal incision.	Quick cure of patient.
9	M		Preauricular abscess 2 months after extraction of lower wisdom tooth.		Extraoral incision-drainage of abscess located in the TMJ.	
10			TMJ ankylosis after 8 months from parotid phlegmon spreading as a result of dentoalveolar infections spreading, originating from destroyed upper & lower dental roots.			After thermotherapy apperance of purulent fistulae in parotid region, then trismus of mandible & then TMJ ankylosis.
11	M		Purulent phlegmon-cheek, masseteric & parapharyngeal space, floor of the mouth, submandibular region, soft palate, parapharyngeal & posterior mediastinal space.			Spreading to skull base ➜ septic osteomyelitis of skull base ➜ meningitis. Spreading of phlegmon to posterior diaphragmatic space ➜ necrosis of carotid & jugular vein coat ➜ patient's death.
12	M		Septic phlegmon from spreading of infection of wound caused by sharp instrument in temple. Temporal region ➜ pterygomandibular, parapharyngeal, retropharyngeal space ➜ necrosis of vascular coat of carotid & jugular vein in posterior diaphragmatic space.			Patient's death.
13	F	4 y.o.a.	Swelling of right parotid region 9 days after admition due to abdominal typhus with influenza. Septic parotitis, complication with phlegmon of parapharyngeal region. 13 days after admition, inflammatory swelling of sternum. Phlegmon's disruption to pharynx, large ecchymoses in neck & sternum.	General with ether	15 days after admition incision by performing 2 big cuts in sternal region, drainage of big subcutaneous purulent phlegmon, removal of big tissue necroses. Communication through right incision with submandibular space to the pharynx. Big empyema in lateral cervical trigone.	Death on the 6th post-operative day.
14			Severe osteomyelitis of maxilla, big phlegmon of cheek & pterygomandibular space. Spreading of infection from pterygomandibular region to cranial cavity along middle meningeal artery.			Patient's death. Necropsy: Many small abscesses in brain's dura mater, exactly in the course of the middle meningeal artery & its branches.

Table 3: Deep phlegmons of the face (continued)

S/N	Gender	Age	Location	Anesthesia	Surgical management	Outcome
15	F	23 y.o.a.	Abscess of left canine fossa (all the upper teeth destroyed by caries).	General with ether	Extraoral incision-drainage with horizontal incision of left cheek.	Short cure of patient.
16	F	26 y.o.a.	Abscess of left canine fossa (responsible teeth: 22, 23). No treatment of patient for 3 weeks.	General with ether	Extraoral incision-drainage with horizontal incisions at the level of tragus & septic ecchymosis, opening of fistula in left eye's corner.	Postoperative deterioration of patient, death on the 6th day. Necropsy: Osteomyelitis of maxilla, empyema of left maxillary sinus, many small abscesses of brain's dura mater along middle meningeal artery, as well as in both lungs.
17	F	26 y.o.a.	Phlegmon of left buccal space, submasseteric abscess.	General with chloroform	Extraoral incision-drainage with horizontal incision of cheek at the level of ear lobe. Second incision (big empyema) above the lower parotid pole.	Cure, discharge of patient on the 15th postoperative day.

S/N: Serial Number, M: Male, F: Female, y.o.a.: years of age, TMJ: temporomandibular joint, V nerve: trigeminal nerve, SCM: sternocleidomastoid

πτρας). Περιγναθικοί φλέγμονες μπορεί να προκύψουν και ως συνέπεια οστεομυελίτιδας της γνάθου κατόπιν σηπτικής περιοδοντίτιδας, ενώ αναφορικά με τα περιαμυγδαλικά αποστήματα, αυτά εκδηλώνονται συνεπεία επέκτασης κατά συνέχεια ιστού, λεμφογενώς και αιματογενώς από τις φλέβες με θρομβοφλεβίτιδα.

Σχετικά με τα μικρόβια που προκαλούν τους εν τω βάθει φλέγμονες του προσώπου, τονίζεται ότι σε πολλές περιπτώσεις είναι αναερόβια που προκαλούν τα πιό βαριά νοσήματα, πολύ συχνά θανατηφόρα.

Όσον αφορά τις επιπλοκές και την πρόγνωση των εν τω βάθει φλεγμόνων του προσώπου, αναφέρονται ως βαριές επιπλοκές οι ακόλουθες: θρομβοφλεβίτιδες, θρομβώσεις των κόλπων, μηνιγγίτιδες και εγκεφαλίτιδες, πρόσθια και οπίσθια μεσοθωρακίτιδα, σηπτική οστεομυελίτιδα και νέκρωση οστών βάσεως κρανίου, φλέγμονες τραχήλου, αποστήματα οφθαλμικών κόγχων, καθώς επίσης και αιμορραγίες μεγάλων αγγείων του τραχήλου, ειδικά σε σηπτικούς φλέγμονες. Από πλευράς πρόγνωσης, ο Αρχιεπίσκοπος Συμφερουπόλεως και Κριμαίας Λουκάς αναφέρει ότι σε 55 δικά του περιστατικά βαθέων φλεγμόνων του προσώπου, τα 43 ιάθηκαν, μεταξύ των οποίων συμπεριλαμβανόντουσαν και 2 πυώδεις φλέγμονες, ενώ 12 αθενείς απεβίωσαν, μεταξύ των οποίων στους οκτώ υπήρχε άκρως εκτεταμένος πυώδης φλέγμων, ενώ σε έναν ασθενή προκλήθηκε πολλαπλή δευτεροπαθής σταφυλοκοκκική λοίμωξη. Έτσι, ο κατά κόσμον Καθηγητής Valentin Felixovich Voino-Yasenetsky συμπεραίνει ότι, η πρόγνωση στους εκτεταμένους φλέγμονες του προσώπου δεν πρέπει να θεωρείται τελείως κακή.

Περιγράφοντας τα συμπτώματα και τη διάγνωση των εν

combination of intraoral and extraoral incision-drainage was selected (Fig. 17). With regard to mortality, in 12 cases out of the 17 described where data are reported, 6 patients (50%) died (Table 3).

The study of this chapter reveals the understanding of the pathways for the spread of deep facial phlegmons in the neck, on the one hand, with injections of gelatin in cadaveric preparations, and on the other hand, and mainly to a greater extent, with the clinical observations (Fig. 18). In particular, with regard to the spread of pus into the cranial cavity, the following pathways are mentioned, with the exception of the vessels: 1) through foramen rotundum along the 2nd and 3rd branches of the trigeminal nerve, and 2) directly from the bones of the skull base due to septic osteomyelitis and then bone necrosis.

In terms of etiology and pathogenicity of the deep phlegmons of the face, it is noted that the perignathic phlegmons are due to infectious diseases of the teeth and jaws, while parapharyngeal phlegmons are attributed to inflammation of the tonsils, the parotid and the floor of the mouth. The perignathic phlegmons originating from the maxilla and the upper teeth include the phlegmons of the buccal, pterygomandibular, and infratemporal space, as well as the temporal phlegmon, while from the mandible and its teeth, the submasseteric phlegmon and after spreading the superficial temporal phlegmon, and the phlegmon of the lower part of the pterygomandibular space, occur. From the lower teeth, the most frequent cause of perignathic phlegmons is the wisdom tooth and especially the semi-impacted one, after spreading of peri-

Πίνακας 4: Παρωτίτις

Α/Α	Φύλο	Ηλικία	Εντόπιση	Αναισθησία	Χειρουργική αντιμετώπιση	Έκβαση
1	Θ	60 ετών	Βαρειά σηπτική παρωτίτιδα (ΔΕ), επιπεπλεγμένη με φλέγμονα παραφαρυγγικού διαστήματος & παράλυση VII νεύρου.	Γενική με χλωροφόρμιο	Ενδοστοματική σχάση, με τομή στο μέσον της γραμμής που ενώνει τη σταφυλή με το τελευταίο άνω δόντι. Εξωστοματική σχάση, με τομή δια του δέρματος και της περιτονίας στην υπογνάθια χώρα, κοντά στη γωνία της κάτω γνάθου. Τοποθέτηση γάζας παροχέτευσης.	Θεραπεία, ανάρρωση ασθενούς μετά 2 εβδομάδες.
2	Α	22 ετών	Οξεία παρωτίτιδα (ΔΕ) μετά εξανθηματικό τύφο.		Εξωστοματική σχάση.	Ο ασθενής απεβίωσε την 5η ΜΤΧ ημέρα.
3	Α	26 ετών	Οξεία παρωτίτιδα μετά εξανθηματικό τύφο.		Εξωστοματική σχάση, διεγχειρητικά πολύ μεγάλη αρτηριακή αιμορραγία, πιθανώς λόγω διάβρωσης έξω καρωτίδας από το πύον.	Ο ασθενής απεβίωσε 3 εβδομάδες ΜΤΧ.
4	Θ	40 ετών	Οξεία παρωτίτιδα μετά εξανθηματικό τύφο, παραφαρυγγικό απόστημα.		Εξωστοματική σχάση, με προωτιαία τομή.	Ερυσίπελας στην περιοχή εγχειρητικού τραύματος. Η ασθενής απεβίωσε την 2η ΜΤΧ ημέρα.
5	Α	28 ετών	Βαρειά παρωτίτιδα (ΔΕ) [Επιπλοκή οξείας φάσης εξανθηματικού τύφου].		Εξωστοματική σχάση, 1η τομή: κατά μήκος άκρου ΣΚΜ μυός στο κάτω τμήμα παρωτίδας, 2η τομή: προωτιαία (παροχέτευση μεγάλης ποσότητας πύου).	Ο ασθενής απεβίωσε λόγω βαρέος τύφου.
6	Θ	28 ετών	Οξεία παρωτίτιδα (ΔΕ), 1 εβδομάδα μετά εισβολή εξανθηματικού τύφου.		Εξωστοματική σχάση, 1η τομή: προωτιαία, 2η τομή: κατά μήκος προσθίου χείλους ΣΚΜ μυός.	Γρήγορη ανάρρωση.
7	Θ	27 ετών	Οξεία παρωτίτιδα (ΔΕ) μετά εξανθηματικό τύφο.		Εξωστοματική σχάση, τοποθέτηση σωλήνα παροχέτευσης και γάζας.	1η εβδομάδα ΜΤΧ: πάρεση VII νεύρου. Εξιτήριο μετά 2 εβδομάδες, υγιής. Βελτίωση πάρεσης VII ν.
8	Α	27 ετών	Οξεία παρωτίτιδα από εξανθηματικό τύφο.		Εξωστοματική σχάση, 1η τομή: οπισθογναθιαία, 2η τομή: προωτιαία.	Γρήγορη αποθεραπεία ασθενούς. Αποδρομή πάρεσης VII νεύρου την 5η ΜΤΧ ημέρα.
9	Α	65 ετών	Εκτεταμένη αμφοτερόπλευρη παρωτίτιδα. Βαρειά κλινική εικόνα.	Γενική με αιθέρα	Εξωστοματική σχάση αμφοτερόπλευρα, 1η τομή: οπισθογναθιαία, 2η τομή: προωτιαία, υπογνάθιες τομές.	Ο ασθενής απεβίωσε το ίδιο βράδυ της χειρουργικής επέμβασης.
10	Α	26 ετών	Οξεία παρωτίτιδα από εξανθηματικό τύφο.		Εξωστοματική σχάση, 1η τομή: οπισθογναθιαία, 2η τομή: προωτιαία.	Ανάρρωση αρκετά σύντομη.
11	Α	2,5 ετών	Οξειά παρωτίτιδα (ΔΕ), 8 ημέρες πριν την κρίση εξανθηματικού τύφου.		Εξωστοματική σχάση-παροχέτευση, τυπικές τομές. Σηπτική φλεγμονή και νέκρωση-εκτομή (ΔΕ) υπογναθίου σιαλογόνου αδένα.	Γρήγορη ανάρρωση του παιδιού.
12	Α	20 ετών	Αμφοτερόπλευρη οξεία παρωτίτιδα επί τροπικής ελονοσίας.		Εξωστοματική σχάση, τυπικές τομές αμφοτερόπλευρα.	Την 10η ΜΤΧ ημέρα αιφνίδια αιμορραγία από ρήξη (ΑΡ) έξω καρωτίδας (νέκρωση τοιχώματος - δημιουργία μεγάλης οπής). Απολίνωση (ΑΡ) έξω καρωτίδας. Ο ασθενής απεβίωσε την 20η ΜΤΧ ημέρα.
13	Θ	50 ετών	Σηπτική (ΔΕ) παρωτίτιδα επί τύφου. Παράλυση VII νεύρου.		Εξωστοματική σχάση-παροχέτευση με τυπικές τομές.	Την 7η ΜΤΧ ημέρα ρήξη έξω καρωτίδας. Αρχικά έλεγχος με περίδεση του τραύματος. 2η αιμορραγία την 11η ΜΤΧ ημέρα, έλεγχος με πωματισμό. 3η αιμορραγία, έλεγχος με απολίνωση έξω καρωτίδας.Υποτροπή αιμορραγίας εκ νέου. Ο ασθενής απεβίωσε την 15η ΜΤΧ ημέρα.

Πίνακας 4: Παρωτίτις (συνέχεια)

Α/Α	Φύλο	Ηλικία	Εντόπιση	Αναισθησία	Χειρουργική αντιμετώπιση	Έκβαση
14	Α	20 ετών	Αμφοτερόπλευρη οξεία παρωτίτιδα σε περίοδο υπόστροφου τύφου μετά εξανθηματικό τύφο.		Εξωστοματική σχάση-παροχέτευση αμφοτερόπλευρα με τυπικές τομές, τοποθέτηση ελαστικών σωλήνων.	Την 3η ΜΤΧ ημέρα αιφνίδια μεγάλη αιμορραγία (ΑΡ). Έλεγχος αρχικά με πωματισμό, ακολούθως απολίνωση (ΑΡ) έξω καρωτίδας. Την 17η ΜΤΧ ημέρα εκ νέου αιφνίδια μεγάλη αιμορραγία (ΑΡ). Απολίνωση κοινής καρωτίδας (ΑΡ) και αρχικού τμήματος (ΑΡ) έσω καρωτίδας. Την 19η ΜΤΧ ημέρα απεβίωσε ο ασθενής λόγω μεγάλης ολιγαιμίας.
15	Α	20 ετών	Οξεία παρωτίτιδα (ΑΡ) από εξανθηματικό τύφο.		Εξωστοματική σχάση-παροχέτευση.	Την 4η ΜΤΧ ημέρα, μεγάλη αιμορραγία από εγχειρητικό τραύμα. Αρχικά έλεγχος με πωματισμό, στην συνέχεια απολίνωση (ΑΡ) έξω καρωτίδας αρτηρίας. Ανάρρωση ασθενούς.
16	Θ	33 ετών	Οξεία παρωτίτιδα (ΔΕ) επί υπόστροφου τύφου.		Απολίνωση (ΔΕ) έξω καρωτίδας δύο φορές.	Η ασθενής απεβίωσε από ολιγαιμία.

Α/Α: Αύξων Αριθμός, Α: Άρρην, Θ: Θήλυ, (ΔΕ): δεξιά, -ού, -άς, (ΑΡ): αριστερά, -ής, ΣΚΜ: στερνοκλειδομαστοειδούς, ΜΤΧ: μετεγχειρητική, -ά, VII νεύρου: προσωπικού νεύρου, ν.: νεύρου

τω βάθει φλεγμόνων του προσώπου, ο Άγιος Λουκάς ο Ιατρός παραθέτει ένα τυπικό παράδειγμα περιγναθικού φλέγμονα οδοντικής αιτιολογίας, όπου χαρακτηρίζει τον τρισμό των γνάθων ως ένα από τα σοβαρότερα συμπτώματα των περιγναθικών και παραφαρυγγικών φλεγμόνων, συνιστώντας σε μεγάλο τρισμό την διενέργεια ένεσης νοβοκαΐνης στον μασητήρα και έσω πτερυγοειδή μυ. Περαιτέρω χαρακτηρίζει την δυσκολία στην κατάποση ως μόνιμο σύμπτωμα των βαθέων φλεγμόνων, ειδικά των παραφαρυγγικών, ενώ σημειώνει ότι μερικές φορές δύναται να προκύψει δυσκολία στην αναπνοή, εξαιτίας οιδήματος της εισόδου του λάρυγγα.

Για την θεραπεία των βαθέων φλεγμόνων του προσώπου, ο Αρχιεπίσκοπος Συμφερουπόλεως και Κριμαίας Λουκάς, προτείνει τους ακόλουθους τρόπους χειρουργικής αντιμετώπισης (Εικ. 17):

1) Φλέγμων παραφαρυγγικού διαστήματος: Εξωστοματική σχάση με διενέργεια ελαφράς τοξοειδούς τομής κοντά στη γωνία της κάτω γνάθου, εκτεινόμενη από την γωνία της κάτω γνάθου μέχρι την καμπύλη της έξω γναθιαίας αρτηρίας.
2) Φλέγμων υπομασητηρίου διαστήματος: Εξωστοματική σχάση με διενέργεια τομής κατά πλάτος του μασητήρα μυός, στο ύψος της γωνίας του στόματος.
3) Πρωτογενείς και δευτερογενείς φλέγμονες παρειακού διαστήματος: Εξωστοματική σχάση.
4) Καλοήθη αποστήματα παρειακού διαστήματος: Ενδοστοματική σχάση με διενέργεια τομής από την πλευρά του βλεννογόνου της παρειάς.
5) Κροταφικό απόστημα: Εξωστοματική σχάση με διε-

coronitis (inflammation of the gingival hood). Perignathic phlegmons can also occur as a consequence of osteomyelitis of the jaw after septic periodontitis, and with regard to the peritonsilar abscesses, these are manifested as a consequence of spreading by tissue continuity, lymphogenically and hematogenically from the veins with thrombophlebitis.

With respect to the bacteria that cause the deep facial phlegmons, it is stressed that in many cases they are anaerobic, causing more severe illnesses, very often fatal. Regarding complications and prognosis of deep phlegmons of the face, the following are reported as severe complications: thrombophlebitis, sinuses thrombosis, meningitis and encephalitis, anterior and posterior mediastinitis, septic osteomyelitis and skull base bone necrosis, neck phlegmons, abscesses of the orbits, as well as bleeding of large blood vessels of the neck, especially in septic phlegmons. In terms of prognosis, the Archbishop of Simferopol and Crimea Luke reports that in 55 of his cases of deep phlegmons of the face, 43 were cured, including 2 purulent phlegmons, while 12 patients died, among which in eight of them there was extremely extensive purulent phlegmon, while a multiple secondary staphylococcal infection was induced in one patient. Thus, the known to the world Professor Valentin Felixovich Voino-Yasenetsky concludes that the prognosis in the extended facial phlegmons should not be considered totally bad.

Describing the symptoms and diagnosis of deep phlegmons of the face, Saint Luke the Physician quotes a typical example of perignathic phlegmon of dental etiology,

Table 4: Parotitis

S/N	Gender	Age	Location	Anesthesia	Surgical management	Outcome
1	F	60 y.o.a.	Severe right septic parotitis, complicated with phlegmon of parapharyngeal space & paresis of VII nerve.	General with chloroform	Intraoral incision in the middle of the line connecting uvula with the last upper tooth. Extraoral incision of skin and fascia in submandibular region, near to mandibular angle. Placement of drainage gauze.	Cure, patient's recovery after 2 weeks.
2	M	22 y.o.a.	Acute right parotitis after typhus fever.		Extraoral incision.	Patient died on the 5th postoperative day.
3	M	26 y.o.a.	Acute parotitis after typhus fever.		Extraoral incision, too much arterial bleeding intraoperatively, perhaps due to external carotid erosion by pus.	Patient died 3 weeks postoperatively.
4	F	40 y.o.a.	Acute parotitis after typhus fever, parapharyngeal abscess.		Extraoral incision, with preauricular incision.	Erysipelas in surgical wound's region. Patient died on the 2nd postoperative day.
5	M	28 y.o.a.	Severe right parotitis (complication of typhus fever acute phase).		Extraoral incision, 1st incision: along SCM muscle's edge in lower part of parotid, 2nd incision: preauricular (drainage of large amount of pus).	Patient died because of severe typhus.
6	F	28 y.o.a.	Acute right parotitis, 1 week after typhus fever invasion.		Extraoral incision, 1st incision: preauricular, 2nd incision: along front edge of SCM muscle.	Quick recovery.
7	F	27 y.o.a.	Acute right parotitis after typhus fever.		Extraoral incision, placement of drainage tube and gauze.	1st week postoperatively: VII nerve palsy. Discharge after 2 weeks, healthy. Improvement of VII nerve palsy.
8	M	27 y.o.a.	Acute parotitis due to typhus fever.		Extraoral incision, 1st incision: retromandibular, 2nd incision: preauricular.	Quick rehabilitation of patient. Disappearance of VII nerve palsy on 5th postoperative day.
9	M	65 y.o.a.	Extensive bilateral parotitis. Severe clinical picture.	General with ether	Extraoral incision bilaterally, 1st incision: retromandibular, 2nd incision: preauricular, submandibular incisions.	Patient died the same night of the surgical operation.
10	M	26 y.o.a.	Acute parotitis due to typhus fever.		Extraoral incision, 1st incision: retromandibular, 2nd incision: preauricular.	Pretty quick recovery.
11	M	2,5 y.o.a.	Acute right parotitis, 8 days before typhus fever crisis.		Extraoral incision-drainage, typical incisions. Septic inflammation and necrosis-excision of right submandibular salivary gland.	Quick recovery of child.
12	M	20 y.o.a.	Bilateral acute parotitis in tropical malaria.		Extraoral incision, typical incisions bilaterally.	Sudden bleeding on 10th postoperative day, due to rupture of left external carotid artery (wall necrosis-formation of large hole). Ligation of left external carotid artery. Patient died on 20th postoperative day.
13	F	50 y.o.a.	Septic right parotitis due to typhus. VII nerve palsy.		Extraoral incision- drainage with typical incisions.	Rupture of external carotid artery on 7th postoperative day. Initially control with wound's dressing. 2nd bleeding on 11th postoperative day, control with packing. 3rd bleeding, control with ligation of external carotid artery. Bleeding relapse again. Patient died on 15th postoperative day.

Table 4: Parotitis (continued)

S/N	Gender	Age	Location	Anesthesia	Surgical management	Outcome
14	M	20 y.o.a.	Bilateral acute parotitis in term of relapsing typhus after typhus fever.		Extraoral incision-drainage bilaterally with typical incisions, placement of elastic tubes.	Sudden too much bleeding to the left on 3rd postoperative day. Control with packing initially, then ligation of left external carotid artery. On 17th postoperative day again sudden too much bleeding to the left. Ligation of left common carotid artery and initial segment of left internal carotid artery. Patient died on 19th postoperative day due to severe oligemia.
15	M	20 y.o.a.	Acute left parotitis due to typhus fever.		Extraoral incision-drainage.	Too much bleeding from operative trauma on 4th postoperative day. Initially control with packing, then ligation of left external carotid artery. Recovery of patient.
16	F	33 y.o.a.	Acute right parotitis in relapsing typhus.		Ligation of right external carotid artery twice.	Patient died due to oligemia.

S/N: Serial Number, M: Male, F: Female, y.o.a.: years of age, 1st: first, SCM: sternocleidomastoid, 2nd: second, 3rd: third, VII nerve: facial nerve, 5th: fifth, 10th: tenth, 20th: twentieth, 7th: seventh, 11th: eleventh, 15th: fifteenth, 17th: seventeenth, 19th: nineteenth, 4th: fourth

νέργεια τομής άμεσα πίσω από το άκρο της μετωποσφηνοειδούς απόφυσης, όπου κάτω από το πρόσθιο άκρο του κροταφίτη μυός βρίσκεται το άνω άκρο του λιπώδους σώματος της παρειάς.

Σε περιγναθικούς φλέγμονες οδοντικής αιτιολογίας, συνιστάται η αφαίρεση του δοντιού, που ήταν η αιτία του φλέγμονα, το συντομώτερο δυνατόν. Εάν η αφαίρεση του δοντιού δεν είναι αρκετή, τότε πρέπει να γίνεται διάνοιξη του φλέγμονα, με διενέργεια τομής. Ενίοτε και οι δύο ενέργειες γίνονται ταυτόχρονα.

Παρωτίτις, σηπτικές φλεγμονές της στοματικής κοιλότητας και του φάρυγγα (Κεφάλαιο 6)

Στο κεφάλαιο αυτό (Βόϊνο-Γιασενέτσκι, 2011γ), όσον αφορά την παρωτίτιδα περιγράφονται 16 περιπτώσεις ασθενών, σε 13 από τους οποίους σημειώνεται το φύλο (8 άρρενες και 5 θήλεις), ηλικίας 2,5 έως 65 ετών, οι οποίοι παρουσίαζαν βαρειά σηπτική παρωτίτιδα (ΔΕ) επιπεπλεγμένη με φλέγμονα παραφαρυγγικού διαστήματος & παράλυση VII νεύρου, οξεία παρωτίτιδα μετά εξανθηματικό τύφο (8), οξεία παρωτίτιδα μετά εξανθηματικό τύφο και παραφαρυγγικό απόστημα, εκτεταμένη αμφοτερόπλευρη παρωτίτιδα με βαρειά κλινική εικόνα, οξεία παρωτίτιδα (ΔΕ) οκτώ ημέρες πριν την κρίση εξανθηματικού τύφου, αμφοτερόπλευρη οξεία παρωτίτιδα επί τροπικής ελονοσίας, σηπτική (ΔΕ) παρωτίτιδα επί τύφου με παράλυση VII νεύρου, αμφοτερόπλευρη οξεία παρωτίτιδα σε περίοδο υπόστροφου τύφου μετά εξανθηματικό τύφο και οξεία παρωτίτιδα (ΔΕ) επί υπόστροφου τύφου (Πίνακας 4). Όσον αφορά την αναισθησία, στις 2 από

where he characterizes trismus of the jaws as one of the most serious symptoms of perignathic and parapharyngeal phlegmons, recommending the injection of novocaine into the masseter and medial pterygoid muscle, in cases of severe trismus. He further characterizes the difficulty in swallowing, as a permanent symptom of deep phlegmons, especially of the parapharyngeal ones, and notes that sometimes breathing difficulty may occur due to swelling of the larynx.

For the treatment of deep facial phlegmons, Archbishop of Simferopol and Crimea Luke, suggests the following methods of surgical management (Fig. 17):

1) Parapharyngeal space phlegmon: Extraoral incision, by performing a slight semilunar incision close to the mandibular angle, extending from the angle of the mandible to the curve of the external carotid artery.
2) Submasseteric space phlegmon: Extraoral incision, by performing a cross-section of the masseter muscle, at the height of the corner of the mouth.
3) Primary and secondary phlegmons of the buccal space: Extraoral incision.
4) Benign abscesses of the buccal space: Intraoral incision, by performing an incision from the side of the buccal mucosa.
5) Temporal abscess: Extraoral incision, by performing an incision immediately behind the end of the frontosphenoid process, where the upper end of the buccal fat pad is located below the anterior end of the temporalis muscle.

In perignathic phlegmons of dental etiology, it is recom-

Πίνακας 5: Φλεγμονή υπογναθίου και υπογλωσσίου σιαλογόνου αδένα

Α/Α	Φύλο	Ηλικία	Εντόπιση	Αναισθησία	Χειρουργική αντιμετώπιση	Έκβαση
1	Α	50 ετών	Συμπαγής διόγκωση (ΔΕ) υπογνάθιας χώρας.	Τοπική αναισθησία	Διατομή υπογναθίου σιαλογόνου αδένα στα δύο. Τοποθέτηση γάζας παροχέτευσης στο εγχειρητικό τραύμα.	Εξιτήριο 7 ημέρες ΜΤΧ.
2	Θ	48 ετών	Συμπαγής διόγκωση (ΔΕ) υπογνάθιας χώρας, διόγκωση (ΔΕ) υπογλώσσιας χώρας. Εκροή πύου από την υπογλώσσια πτυχή.		Διεύρυνση με μήλη εκφορητικού στομίου πόρου του Wharton.	Βελτίωση-αποκατάσταση ασθενούς σε λίγες ημέρες.
3	Α	22 ετών	(ΔΕ) υπογλώσσια διόγκωση, διόγκωση (ΔΕ) υπο-υπογνάθιας χώρας.	Γενική με αιθέρα	Εξωστοματική σχάση με τομή στην (ΔΕ) υπογνάθια χώρα.	Άμεση βελτίωση ασθενή, εξιτήριο την 36η ΜΤΧ ημέρα.

Α/Α: Αύξων Αριθμός, Α: Άρρην, Θ: Θήλυ, (ΔΕ): δεξιάς, -ά, ΜΤΧ: μετεγχειρητική

Table 5: Inflammation of submandibular and sublingual salivary gland

S/N	Gender	Age	Location	Anesthesia	Surgical management	Outcome
1	M	50 y.o.a.	Solid swelling of right submandibular region.	Local anesthesia	Cross-section of submandibular salivary gland in two parts. Placement of drainage gauze in the operative wound.	Discharge 7 days post-operatively.
2	F	48 y.o.a.	Solid swelling of right submandibular region. Swelling of right sublingual region. Outflow of pus from the sublingual fold.		Widening with a probe of the excretory orifice of Wharton's duct.	Improvement-patient's rehabilitation in a few days.
3	M	22 y.o.a.	Right sublingual swelling, swelling of right submandibular region.	General with ether	Extraoral incision in the right submandibular region.	Immediate improvement of patient, discharge on the 36th postoperative day.

S/N: Serial Number, M: Male, F: Female, y.o.a.: years of age

Πίνακας 6: Οπίσθιο φαρυγγικό απόστημα

Α/Α	Φύλο	Ηλικία	Εντόπιση	Αναισθησία	Χειρουργική αντιμετώπιση	Έκβαση
1	Θ	5 μηνών	Οπίσθιο φαρυγγικό απόστημα.	Γενική με χλωροφόρμιο	Εξωστοματική σχάση, τομή στο οπίσθιο άκρο του ΣΚΜ μυός.	Εξιτήριο την επομένη της επέμβασης ημέρα.
2		6 μηνών	Οπίσθιο φαρυγγικό απόστημα.	Τοπική αναισθησία σε συνδυασμό με αιθερική μέθη	Εξωστοματική σχάση, τομή στο πρόσθιο άκρο του ΣΚΜ μυός, δεδομένου ότι το οίδημα στον τράχηλο ήταν μεγάλο.	

Α/Α: Αύξων Αριθμός, Θ: Θήλυ, ΣΚΜ: στερνοκλειδομαστοειδούς

Table 6: Posterior pharyngeal abscess

S/N	Gender	Age	Location	Anesthesia	Surgical management	Outcome
1	F	5 months	Posterior pharyngeal abscess.	General with chloroform	Extraoral incision in the posterior end of the SCM muscle.	Discharge on the next day after the operation.
2		6 months	Posterior pharyngeal abscess.	Local anesthesia in combination with ether sedation	Extraoral incision in the anterior end of the SCM muscle, since the neck swelling was large.	

S/N: Serial Number, F: Female, SCM: sternocleidomastoid

τις 16 περιπτώσεις όπου γίνεται σχετική μνεία, χρησιμοποιήθηκε γενική αναισθησία με χλωροφόρμιο (1) ή αιθέρα (1), ενώ η χειρουργική αντιμετώπιση περιελάμβανε ενδοστοματική αλλά κυρίως εξωστοματική σχάση-παροχέτευση, με διενέργεια δύο τομών, μιάς προωτιαίας και μιάς κατά μήκος του προσθίου χείλους του ΣΚΜ μυός ή οπισθογναθιαίας ή υπογνάθιας (Πίνακας 4). Τέλος η θνητότητα ανήλθε στο 56,25%, ήτοι απεβίωσαν οι 9 από τους 16 ασθενείς (Πίνακας 4).

Προσεγγίζοντας την φλεγμονή του υπογναθίου και υπογλωσσίου σιαλογόνου αδένα, αναφέρονται 3 περιπτώσεις ασθενών, 2 ανδρών και μιάς γυναίκας, ηλικίας 22 έως 50 ετών, οι οποίοι παρουσίαζαν συμπαγή διόγκωση της (ΔΕ) υπογνάθιας χώρας (3), σε συνδυασμό με διόγκωση της (ΔΕ) υπογλώσσιας χώρας (2) (Πίνακας 5). Η αναισθησία που εφαρμόσθηκε στους 2 ασθενείς όπου γίνεται σχετική μνεία, αφορούσε σε τοπική αναισθησία (1) και γενική αναισθησία με αιθέρα (1), ενώ η χειρουργική αντιμετώπιση περιελάμβανε την διατομή του υπογναθίου σιαλογόνου αδένα, την διεύρυνση με μύλη του εκφορητικού στομίου του πόρου του Wharton και την εξωστοματική σχάση με διενέργεια τομής στην υπογνάθια χώρα (Πίνακας 5). Η έκβαση και στις τρεις περιπτώσεις υπήρξε αίσια (Πίνακας 5).

Περιγράφοντας την παθολογική οντότητα του φλέγμονα του εδάφους του στόματος, γίνεται αναφορά στην εντόπιση, την τοπογραφική ανατομία, καθώς και στην χειρουργική αντιμετώπιση με εξωστοματική σχάση-παροχέτευση, διενεργώντας τομή στην υπογνάθια χώρα, παράλληλα με το άκρο (κάτω χείλος του σώματος) της κάτω γνάθου (Εικ. 19). Αξιοσημείωτη είναι η αιτιολόγηση του τρισμού των γνάθων, που συνοδεύει τις σηπτικές διεργασίες της στοματικής κοιλότητας και του φάρυγγα, καθώς επίσης και η προτεινόμενη αντιμετώπιση με διάφορους τρόπους, που περιλαμβάνουν κινησιοθεραπεία, μαλάξεις των ερεθισμένων μυών, χρησιμοποίηση στοματοδιαστολέα Heister, έγχυση διαλύματος 0,5% νοβοκαΐνης με αδρεναλίνη αρχικά στους μασητήρες μυς αμφοτερόπλευρα, επί αναποτελεσματικότητας δε στην συνέχεια, διήθηση των έσω πτερυγοειδών μυών.

Η Λουδοβίκειος κυνάγχη χαρακτηρίζεται ως η πιό επικίνδυνη αναερόβια λοίμωξη, η οποία στις περισσότερες περιπτώσεις έχει οδοντογενή προέλευση, ενώ μερικές φορές οφείλεται σε αμυγδαλίτιδα ή περιαμυγδαλίτιδα. Περιγράφεται η κλινική της εικόνα και η χειρουργική της αντιμετώπιση με εξωστοματική σχάση-παροχέτευση, με διενέργεια τοξοειδούς τομής δέρματος παράλληλα με το κάτω άκρο της γνάθου (κάτω χείλος του σώματος της κάτω γνάθου), σε απόσταση 1,5 εκ. από αυτό, από τη μία γωνία (της κάτω γνάθου) μέχρι την άλλη. Ως υπεύθυνα θεωρούνται τα αναερόβια βακτηρίδια, συχνότερα δε το B. perfringens. Ως χαρακτηριστικό παράδειγμα περιγράφεται η περίπτωση άνδρα ηλικίας 35 ετών, ο οποίος παρουσίαζε φλεγμονώδη διόγκωση στην (ΑΡ) υπογνάθια χώρα, επεκετεινόμενη προς τα δεξιά και προς τα

mended to remove the tooth, which was the cause of the phlegmon, as soon as possible. If removal of the tooth is not enough, then opening of the phlegmon should be done, by performing an incision. Sometimes both actions take place at the same time.

Parotitis, septic inflammations of the oral cavity and the pharynx (Chapter 6)

In this chapter (Voino-Yasenetsky, 2011c), 16 cases of patients are described regarding parotitis, where gender is mentioned in 13 out of them (8 males and 5 females), aged 2.5 to 65 years, who have had severe right septic parotitis, complicated with phlegmon of the parapharyngeal space amd facial nerve palsy, acute parotitis after typhus fever (8), acute parotitis after typhus fever and parapharyngeal abscess, extensive bilateral parotitis with severe clinical picture, acute right parotitis eight days prior to typhus fever crisis, bilateral acute parotitis in tropical malaria, septic right parotitis due to typhus with facial nerve palsy, bilateral acute parotitis in term of relapsing typhus after typhus fever, and acute right parotitis in relapsing typhus (Table 4). With regard to anesthesia, in 2 out of 16 cases where reference was made, general anesthesia with chloroform (1) or ether (1) was used, while the surgical management included intraoral but mainly extraoral incision-drainage, by performing two incisions, a preauricular one and one along the anterior edge of the SCM muscle, or a retromandibular, or a submandibular (Table 4). Finally, mortality amounted to 56.25%, i.e. 9 out of 16 patients died (Table 4).

Approaching the inflammation of submandibular and sublingual salivary gland, 3 cases of patients are reported, 2 men and one woman, aged 22 to 50 years, showing a solid swelling of the right submandibular region (3), in conjunction with swelling of the right sublingual region (2) (Table 5). The anesthesia applied to the 2 patients where reference is made, was related to local anesthesia (1) and general anesthesia with ether (1), while the surgical management included cross section of the submandibular salivary gland, widening with a probe of the excretory orifice of Wharton's duct, and extraoral incision in the submandibular region (Table 5). The outcome in all three cases was good (Table 5).

Describing the pathological entity of the phlegmon of the floor of the mouth, reference is made to the localization, the topographical anatomy, as well as to the surgical management with extraoral incision-drainage, by performing an incision in the submandibular region, parallelly to the edge (inferior border of the body) of the mandible (Fig. 19). Remarkable is the justification of jaws trismus, accompanying the septic processes of the oral cavity and the pharynx, as well as the proposed treatment in various ways, including kinesiotherapy, massage of irritated muscles, use of a Heister mouth gag, injecting a solution of 0.5% novocaine with adrenaline initially in the masseters

Πίνακας 7: Περιοστίτιδες και Οστεομυελίτιδες των γνάθων

Α/Α	Φύλο	Ηλικία	Εντόπιση	Αναισθησία	Χειρουργική αντιμετώπιση	Έκβαση
1	Α		Σηπτική περιοστίτιδα κάτω γνάθου (ΔΕ), μετά εξαγωγή (ΔΕ) κάτω σωφρονιστήρα.	Γενική με αιθέρα	Εξωστοματική σχάση-παροχέτευση, τοξοειδής τομή πίσω από τη γωνία της κάτω γνάθου, προσπέλαση υπομασητηρίου αποστήματος. Παροχέτευση με ελαστικό σωλήνα και γάζα.	Γρήγορη αποθεραπεία ασθενούς.
2	Α	50 ετών	Οστεομυελίτιδα κάτω γνάθου (ΔΕ), απόσπαση οστικού απολύματος.			
3	Α	44 ετών	Οστεομυελίτιδα κάτω γνάθου (ΑΡ), μετά εξαγωγή (ΑΡ) κάτω γομφίου. Συρίγγια στην γωνία της κάτω γνάθου, παροχετεύοντα επί 1,5 χρόνο μεγάλη ποσότητα δύσοσμου πύου.	Τοπική αναισθησία (στελεχιαία V3).	Εξωστοματική σχάση, τομή κατά μήκος χείλους σώματος κάτω γνάθου, εκτομή (ΑΡ) γωνίας κάτω γνάθου, απομάκρυνση από εσωτερική πλευρά ανιόντος κλάδου κάτω γνάθου 3 μεγάλων & 3 μικρών οστικών απολυμάτων. Χειρουργικός καθαρισμός. Επανεπέμβαση μετά περίπου 2 μήνες. Αφαίρεση δια της ουλής οστικού απολύματος. Επούλωση τραύματος.	Εξιτήριο ασθενούς απολύτως υγιούς.
4	Α	39 ετών	Εκτεταμένη και βαριά οστεομυελίτιδα κάτω γνάθου, πολλαπλά συρίγγια στο κάτω χείλος σώματος και στους δύο ανιόντες κλάδους κάτω γνάθου, παροχετεύοντα δύσοσμο πύον σε μεγάλη ποσότητα.		Αρχική επέμβαση πριν 2 μήνες με εξωστοματική σχάση με 4 εξωτερικές τομές & ενδοστοματική σχάση με 2 τομές στο έδαφος στόματος. Επανεπέμβαση με εξωστοματική σχάση, τομή κατά μήκος όλου του κάτω χείλους σώματος κάτω γνάθου από τη μία γωνία έως την άλλη. Απομάκρυνση πολλαπλών οστικών απολυμάτων, απόξεση επιφάνειας οστού, τοποθέτηση γάζας ιωδοφορμίου, διατήρηση χειρουργικού τραύματος ανοικτού. Νέκρωση κονδύλων ΚΓΔ άμφω, χειρουργική αφαίρεσή τους.	ΜΤΧ έλεγχος μετά 3 μήνες, επούλωση συριγγίων, μεγάλη διαταραχή οδοντικής σύγκλεισης, πιθανόν ως επακόλουθο χειρουργικής αφαίρεσης των νεκρωμένων κονδύλων.
5	Θ	7 ετών	Νόσηση από ιλαρά 3 εβδομάδες πριν, κατά την αποθεραπεία εμφάνιση παρειακού αποστήματος (ΑΡ) & (ΑΡ) υπογναθίου αποστήματος.	Γενική με αιθέρα	Ενδοστοματική σχάση, τομή βλεννογόνου γωνίας κάτω γνάθου, εξωστοματική σχάση, μικρή εξωτερική τομή στην υπογνάθια χώρα, τοποθέτηση γάζας παροχέτευσης.	Πλήρης επούλωση μετά 2 εβδομάδες.
6	Α	10 ετών	Οστεομυελίτιδα κάτω γνάθου (ΔΕ).	Γενική με αιθέρα	Ενδοστοματική σχάση με μεγάλη τομή προστομιακού βλεννογόνου & εξωστοματική σχάση με εξωτερική τομή στο κάτω χείλος σώματος κάτω γνάθου. Αρχικά αποφλοίωση οστού κάτω γνάθου με σμίλη, αφαίρεση όλων των γομφίων οδόντων. 2 μέρες μετά τμηματική οστεκτομή κάτω γνάθου από περιοχή 2ου γομφίου (ΔΕ) μέχρι οπίσθια περιοχή σώματος κάτω γνάθου (ΑΡ).	5 ημέρες μετά εισαγωγή, οστεομυελίτιδα (ΔΕ) βραχιονίου & (ΔΕ) μηριαίου οστού. Ο ασθενής κατέληξε.
7	Θ	4 ετών	Οστεομυελίτιδα άνω γνάθου μετά εξαγωγή 2 άνω γομφίων (ΑΡ), επινέμηση στον (ΑΡ) οφθαλμικό κόγχο, φλεγμονώδης τραχηλική λεμφαδενίτιδα (ΑΡ).	Γενική με χλωροφόρμιο	Εξόρυξη (ΑΡ) οφθαλμού, οστεκτομή νεκρωμένης άνω γνάθου. Πλήρωση εκτεταμένης κοιλότητας χειρουργικού τραύματος με γάζα εμποτισμένη με H_2O_2.	Θάνατος την επομένη της επέμβασης με συμπτώματα μηνιγγίτιδας.

Α/Α: Αύξων Αριθμός, Α: Άρρην, Θ: Θήλυ, (ΔΕ): δεξιά, -ού, (ΑΡ): αριστερά, -ού, -ό, -ής, ΜΤΧ: Μετεγχειρητικός, V3: τρίτος κλάδος του τριδύμου νεύρου, H_2O_2: υπεροξείδιο του υδρογόνου

Table 7: Periostitises and Osteomyelitises of the jaws

S/N	Gender	Age	Location	Anesthesia	Surgical management	Outcome
1	M		Septic periostitis of the right mandible, after extraction of the right lower wisdom tooth.	General with ether	Extraoral incision-drainage, semi-lunar incision behind the angle of the mandible, approach of submasseteric abscess. Drainage with elastic tube and gauze.	Quick rehabilitation of the patient.
2	M	50 y.o.a.	Osteomyelitis of the right mandible, bone sequestrum detachment.			
3	M	44 y.o.a.	Osteomyelitis of the left mandible, after extraction of left lower molar. Fistulae in the angle of the mandible, draining for 1.5 years a great amount of malodorous pus.	Local anesthesia (block V3).	Extraoral incision along the lower border of mandibular body, excision of left mandibular angle, removal medially to the ascending ramus of the mandible of 3 big & 3 small bone sequestra. Surgical debridement. Reoperation after almost 2 months. Removal through the scar of a bone sequestrum. Wound healing.	Patient's discharge, completely healthy.
4	M	39 y.o.a.	Extensive and severe osteomyelitis of the mandible, multiple fistulae in the lower border of the body and the two ascending rami of the mandible, draining malodorous pus to a great amount.		Initial operation before 2 months with 4 extraoral incisions & 2 intraoral incisions in the floor of the mouth. Reoperation with extraoral incision along the entire lower border of the mandibular body from one angle to the other. Removal of multiple bone sequestra, curettage of bone surface placement of iodoform gauze, keeping of surgical wound open. Bilateral necrosis of condyles, surgical removal of them.	Postoperative examination after 3 months, healing of fistulae, severe disorder of dental occlusion, possibly as a result of surgical removal of the necrosed condyles.
5	F	7 y.o.a.	Measles infection 3 weeks ago, during rehabilitation presence of left buccal abscess & left submandibular abscess.	General with ether	Intraoral incision of mandibular angle's mucosa, extraoral incision, small external incision in the submandibular region, placement of drainage gauze.	Complete healing after 2 weeks.
6	M	10 y.o.a.	Osteomyelitis of the right mandible.	General with ether	Intraoral large incision of vestibular mucosa & extraoral incision in the lower border of the mandibular body. Initially decortication of mandibular bone with a chisel, removal of all molar teeth. 2 days later segmental ostectomy of mandible from right 2nd molar's region to the posterior region of the body of left mandible.	5 days after admission, osteomyelitis of right humerus & right femur. The patient died.
7	F	4 y.o.a.	Osteomyelitis of maxilla after extraction of 2 left upper molars, spread to left orbit, inflammatory left cervical lymphadenitis.	General with chloroform	Enucleation of left eye, ostectomy of necrosed maxilla. Filling of extensive surgical wound cavity with gauze soaked in H_2O_2.	Death the next day after operation with symptoms of meningitis.

S/N: Serial Number, M: Male, F: Female, y.o.a.: years of age, V3: 3rd branch of trigeminal nerve, H_2O_2: Hydrogen Peroxide

Πίνακας 8: Φλεγμονές τραχήλου

Α/Α	Φύλο	Ηλικία	Εντόπιση	Αναισθησία	Χειρουργική αντιμετώπιση	Έκβαση
1	Θ	25 ετών	Διάχυτη σηπτική φλεγμονή τραχήλου (ΑΡ).	Γενική με χλωροφόρμιο	Τοξοειδείς τομές Kocher στο άνω & κάτω τμήμα του τραχήλου και 3η κάθετη τομή. Διαπίστωση πυώδους μυοσίτιδας (ΑΡ) ΣΚΜ μυός. Τοποθέτηση σωλήνα παροχέτευσης κατά μήκος των μεγάλων αγγείων, έξοδός του από οπίσθιο τμήμα άνω μέρους τομής. Τοποθέτηση γαζών με H_2O_2 στις γωνίες εκτεταμένου χειρουργικού τραύματος. Συμπλησίαση κρημνών δέρματος με 2 ράμματα.	Επούλωση χειρουργικού τραύματος σε 20 ημέρες.
2	Α		Φλεγμονή τραχήλου μετά κυνάγχη.	Τοπική	Τομή κατά μήκος πρόσθιου χείλους ΣΚΜ μυός. Παροχέτευση 1,5 κοχλιαρίου πυκνού πύου.	Ίαση μετά 8 ημέρες.
3	Θ		Φλεγμονή τραχήλου ως επιπλοκή γρίπης.		Τομή στο πρόσθιο χείλος ΣΚΜ μυός. Παροχέτευση πυκνόρρευστου πύου που εισχωρούσε ανάμεσα στους μυς, τα αγγεία και τα νεύρα.	Ίαση σε 7 ημέρες.
4	Α		Φλεγμονή τραχήλου ως επιπλοκή γρίπης.		Τομή στο πρόσθιο χείλος ΣΚΜ μυός.	Εξιτήριο μετά 4 ημέρες.
5	Α	Παιδί	Φλεγμονή τραχήλου μετά από ιλαρά.	Γενική με αιθέρα	Διάνοιξη αποστηματικής κοιλότητας υπό τον ΣΚΜ μυ, με τομή στο πρόσθιο χείλος ΣΚΜ μυός.	Εξιτήριο μετά 8 ημέρες.
6	Α	Παιδί	Φλεγμονή τραχήλου μετά από ιλαρά.		Τομή κατά μήκος πρόσθιου χείλους ΣΚΜ μυός, τοποθέτηση γαζών παροχέτευσης στο βάθος του τραύματος.	Εξιτήριο την 11η ημέρα.
7	Α		Συμπαγής διόγκωση στον τράχηλο. Διαγνωστική παρακέντηση ➜ πύον με αιμολυτικό στρεπτόκοκκο		Τομή κατά μήκος πρόσθιου χείλους του ΣΚΜ μυός, εκτεταμένη πυώδης κοιλότητα κάτω από τον ΣΚΜ μυ, η οποία επεκτεινόταν από την μαστοειδή απόφυση έως την κλείδα.	Θεραπεία ασθενούς μετά 36 ημέρες.
8	Α		Επώδυνη διόγκωση στο κάτω χείλος ΣΚΜ μυός, επεκτεινόμενη στον υπερκλείδιο βόθρο και στο οπίσθιο χείλος ΣΚΜ μυός. Κλίση κεφαλής προς την παθολογική πλευρά (ραιβόκρανο).	Γενική με αιθέρα	Τομή στην περιοχή κλυδασμού υπό το κάτω άκρο ΣΚΜ μυός, πλήρωση πυώδους κοιλότητας με γάζα παροχέτευσης.	Εξιτήριο την 10η ΜΤΧ ημέρα.
9	Α	26 ετών	Πρόσθια τραχηλική διόγκωση, επώδυνη διαπυηθείσα οζώδης βρογχοκήλη, βαρεία γενική κατάσταση ασθενούς.	Γενική	Τομή Kocher (συνήθης στις επεμβάσεις βρογχοκηλών), διατομή των έμπροσθεν του θυρεοειδούς τραχηλικών ιστών, παροχέτευση μεγάλης ποσότητας πύου. Μερική θυρεοειδεκτομή (αφαίρεση νεκρωμένου ΑΡ λοβού).	Επούλωση κατά δεύτερο σκοπό, εξιτήριο μετά 5 εβδομάδες.
10	Θ	46 ετών	Πυώδης βρογχοκήλη.	Γενική με χλωροφόρμιο	Σχάση-παροχέτευση εν τω βάθει πύου κάτω από (ΑΡ) ΣΚΜ μυ, με τομή στο κάτω όριο (ΑΡ) ΣΚΜ μυός, τραυματισμός έσω σφαγίτιδας φλέβας, δυσκολία απολίνωσης φλέβας, πωματισμός με γάζες. Απολίνωση άνω θυρεοειδικής αρτηρίας στο αρχικό της τμήμα κι όχι στη συνήθη θέση της. Εν μέρει σύγκλειση τραυμάτων.	Θάνατος ασθενούς το βράδυ της επέμβασης.
11	Α	41 ετών	Κλυδάζουσα διόγκωση (ΔΕ) λοβού θυρεοειδούς αδένα & κάτω 1/3 ΣΚΜ μυός.	Γενική με αιθέρα	Τομή κατά μήκος πρόσθιου χείλους ΣΚΜ μυός, παροχέτευση μεγάλης ποσότητας πύου. Την 3η ΜΤΧ ημέρα νέκρωση ιστών χειρουργικού τραύματος, χειρουργικός καθαρισμός.	Θάνατος ασθενούς το επόμενο βράδυ. Νεκροτομή: θρομβοφλεβίτιδα (ΔΕ) έσω σφαγίτιδας φλέβας, διάτρηση τοιχώματός της, εκτεταμένη νέκρωση πρόσθιου & οπίσθιου μεσοθωρακίου, πολλαπλά αποστήματα πνευμόνων.

Α/Α: Αύξων Αριθμός, Α: Άρρην, Θ: Θήλυ, (ΑΡ): αριστερά, -ού, -ό, (ΔΕ): δεξιού, -άς, ΣΚΜ: στερνοκλειδομαστοειδούς, -ή, ΜΤΧ: μετεγχειρητική, H_2O_2: Υπεροξείδιο υδρογόνου

Table 8: Neck inflammations

S/N	Gender	Age	Location	Anesthesia	Surgical management	Outcome
1	F	25 y.o.a.	Disseminated septic inflammation of the left neck.	General with chloroform	Semilunar Kocher incisions in the upper and lower part of the neck and 3rd vertical incision. Finding of purulent myositis of left SCM muscle. Placement of drainage tube along the great vessels, exit through posterior section of incision's upper part. Placement of gauzes with H_2O_2 in the corners of extensive surgical wound. Approximation of skin flaps with 2 sutures.	Healing of surgical wound in 20 days.
2	M		Neck inflammation after angina.	Local	Incision along anterior edge of SCM muscle. Drainage of 1.5 spoon of dense pus.	Cure after 8 days.
3	F		Neck inflammation as influenza complication.		Incision in the anterior edge of SCM muscle. Drainage of viscous pus penetrating between the muscles, the vessels and the nerves.	Cure in 7 days.
4	M		Neck inflammation as influenza complication.		Incision in the anterior edge of SCM muscle.	Discharge after 4 days.
5	M	Child	Neck inflammation after measles.	General with ether	Opening of abscess cavity under SCM muscle, with incision in the anterior edge of SCM muscle.	Discharge after 8 days.
6	M	Child	Neck inflammation after measles.		Incision along anterior edge of SCM muscle, placement of drainage gauzes at the depth of the wound.	Discharge on the 11th day.
7	M		Solid swelling in the neck. Diagnostic puncture ➜ pus with hemolytic streptococcus.		Incision along anterior edge of SCM muscle, extensive purulent cavity under SCM muscle, expanding from mastoid process to clavicle.	Cure of patient after 36 days.
8	M		Painful swelling in the lower edge of SCM muscle, extending to supraclavicular fossa and posterior edge of SCM muscle. Head inclination towards pathological side (torticollis).	General with ether	Incision in the fluctuation site under the lower edge of SCM muscle, filling of purulent cavity with drainage gauze.	Discharge on the 10th postoperative day.
9	M	26 y.o.a.	Anterior neck swelling, painful suppurated nodular goiter, severe general codition of the patient.	General	Kocher incision (common in goiter operations), incision of the neck tissues in front of the thyroid, drainage of large amount of pus. Partial thyroidectomy (removal of necrosed left lobe).	Healing by second intention, discharge after 5 weeks.
10	F	46 y.o.a.	Purulent goiter.	General with chloroform	Incision-drainage of deep pus under left SCM muscle, with incision in the lower border of left SCM muscle, injury of internal jugular vein, difficulty in vein's ligation, packing with gauzes. Ligation of superior thyroid artery in its initial part and not in its usual position. Partially closure of wounds.	Patient's death in the night of the operation.
11	M	41 y.o.a.	Fluctuating swelling of right lobe of thyroid gland & lower 1/3 of SCM muscle.	General with ether	Incision along anterior edge of SCM muscle, drainage of large amount of pus. On the 3rd postoperative day necrosis of surgical wound tissues, surgical debridement.	Patient's death the next night. Necropsy: thrombophlebitis of right internal jugular vein, rupture of its wall, extensive necrosis of anterior & posterior mediastinum, multiple abscesses of lungs.

S/N: Serial Number, M: Male, F: Female, y.o.a.: years of age, SCM: Sternocleidomastoid, H_2O_2: Hydrogen Peroxide

Πίνακας 9: Αναερόβιες πρόσθιες φλεγμονές τραχήλου (Πυώδεις φλεγμονές βρογχογενών κύστεων τραχήλου)

Α/Α	Φύλο	Ηλικία	Εντόπιση	Αναισθησία	Χειρουργική αντιμετώπιση	Έκβαση
1	Α	55 ετών	Φλεγμονώδης διόγκωση πρόσθιας περιοχής τραχήλου (αναερόβια λοίμωξη).	Γενική με αιθέρα	Μέση τομή, παροχέτευση πυώδους κοιλότητας (κεντρικό σημείο: υοειδές οστούν και υοθυρεοειδής υμένας). Καθαρισμός πυώδους κοιλότητας με H_2O_2 και κάλυψή της με γάζες ιωδοφορμίου.	Εξιτήριο σε καλή κατάσταση την 15η ΜΤΧ ημέρα.
2	Θ	33 ετών	Φλεγμονώδης διόγκωση πρόσθιας περιοχής τραχήλου. Παροχέτευση μέσω συριγγίου στον τράχηλο.	Γενική με αιθέρα	Εγκάρσια τομή, διεύρυνση συριγγίου. 2η τομή στο χείλος της κάτω γνάθου. Τοποθέτηση και στα δύο τραύματα γαζών με H_2O_2.	Εξιτήριο την 22η ΜΤΧ ημέρα.
3	Α	68 ετών	Φλεγμονώδης διόγκωση πρόσθιας περιοχής τραχήλου.		Μεγάλη τοξοειδής τομή Kocher στο άνω τραχηλικό τρίγωνο, παροχέτευση δύσοσμου πύου. 2η μεγάλη τομή κάτωθεν και παράλληλα στην πρώτη. Κάλυψη τραυμάτων με γάζες ιωδοφορμίου.	Εξιτήριο την 17η ΜΤΧ ημέρα.
4	Α	40 ετών	Φλεγμονώδης διόγκωση πρόσθιας περιοχής τραχήλου.		Εγκάρσια τομή τραχήλου, παροχέτευση πυώδους κοιλότητας.	Εξιτήριο την 8η ΜΤΧ ημέρα.
5	Α	9 ετών	Επώδυνη διόγκωση (ΑΡ) πλάγιας τραχηλικής χώρας.	Γενική με βρωμιοαιθύλιο	Εγκάρσια τομή πάνω από την διόγκωση, παροχέτευση μεγάλης ποσότητας δύσοσμου πύου. Κάλυψη πυώδους κοιλότητας με γάζες.	Γρήγορη ίαση ασθενούς.

Α/Α: Αύξων Αριθμός, Α: Άρρην, Θ: Θήλυ, (ΑΡ): αριστερής, H_2O_2: υπεροξείδιο υδρογόνου, ΜΤΧ: μετεγχειρητική

κάτω, μέχρι τον θυρεοειδή χόνδρο. Υπό τοπική αναισθησία διενεργήθηκε εξωστοματική σχάση-παροχέτευση, με τομή στην (ΑΡ) υπογνάθια χώρα κατά μήκος του άκρου της κάτω γνάθου (κάτω χείλους του σώματος της κάτω γνάθου), σε απόσταση 1,5 εκ. από αυτήν. Επίσης διενεργήθηκαν τομές στους γναθοϋοειδείς μυς, με αποτέλεσμα την παροχέτευση μικρής ποσότητας πύου. Μετά την επέμβαση προέκυψε επιδείνωση, με αποτέλεσμα να διενεργηθεί και δεύτερη επέμβαση με αιθερική νάρκωση, η οποία αφορούσε διεύρυνση του αρχικού τραύματος μέχρι την (ΑΡ) γωνία της κάτω γνάθου και επέκταση μέχρι την (ΔΕ) γωνία της κάτω γνάθου. Ακολούθησε αποκοπή των προσθίων γαστέρων των διγαστόρων μυών και των γναθοϋοειδών μυών, καθώς επίσης και διενέργεια μεγάλης οριζόντιας τομής στην παρειά και διαχωρισμός με αμβλύ τρόπο του δέρματος της παρειάς μέχρι την υπογνάθια τομή. Ο ασθενής απεβίωσε το βράδυ της επέμβασης, ενώ από την επακολουθήσασα νεκροτομή διαπιστώθηκε επέκταση της αεριογόνου φλεγμονής κατά μήκος των μεγάλων αγγείων του τραχήλου, καθώς επίσης και στο πρόσθιο μεσοθωράκιο.

Ιδιαίτερη μνεία γίνεται και στην διαφορική διάγνωση μεταξύ φλεγμόνων εδάφους στόματος και γλωσσικών αποστημάτων, όπου χαρακτηριστικά περιγράφεται η περίπτωση άνδρα 42 ετών, που παρουσίαζε γλωσσικό απόστημα σαν συνέπεια λοίμωξης τραυματικού έλκους γλώσσας από οξύαιχμο τερηδονισμένο δόντι της κάτω γνάθου. Διενεργήθηκε ενδοστοματική σχάση-παροχέτευση υπό αιθερική μέθη, με μεγάλη τομή δια του έλ-

muscles bilaterally, and then in case of ineffectiveness, infiltration of the medial pterygoid muscles.

Ludwig's angina is characterized as the most dangerous anaerobic infection, which in most cases has dental origin, while sometimes is due to tonsillitis or peritonsillitis. Its clinical picture and surgical management with extraoral incision-drainage is described, by performing an arcuate incision of the skin in parallel with the lower edge of the mandible (inferior border of the mandible's body), at a distance of 1.5 cm from it, from the one corner (of the mandible) to the other. Anaerobic bacteria are considered as responsible, more often B. perfringens. As a typical example, the case of a 35 years old male patient, who had an inflammatory swelling in the left submandibular region, is described, extending to the right and down, to the thyroid cartilage. Under local anesthesia, extraoral incision-drainage was performed by an incision in the left submandibular region along the edge of the mandible (inferior border of mandible's body) at a distance of 1.5 cm from it. Incisions were also performed in the mylohyoid muscles, resulting in the drainage of a small amount of pus. After the operation, a deterioration occurred, resulting in a second operation with ether narcosis, which involved widening of the initial wound to the left angle of the mandible and extending to the right angle of the mandible. This was followed by cutting off the anterior bellies of the digastric and mylohyoid muscles, as well as performing a large horizontal incision in the cheek and bluntly separating the skin of the cheek to the sub-

Table 9: Anaerobic anterior neck inflammations (Purulent inflammations of bronchogenic cysts of the neck)

S/N	Gender	Age	Location	Anesthesia	Surgical management	Outcome
1	M	55 y.o.a.	Inflammatory swelling of anterior region of the neck (anaerobic infection).	General with ether	Middle incision, drainage of purulent cavity (central point: hyoid bone and hyothyroid membrane). Cleansing of purulent cavity with H_2O_2 & covering with iodoform gauzes.	Discharge in good condition on the 15th postoperative day.
2	F	33 y.o.a.	Inflammatory swelling of anterior region of the neck. Drainage through fistula to the neck.	General with ether	Transverse incision, widening of fistula. 2nd incision in the lower border of the mandible. Placement in both wounds of gauzes with H_2O_2.	Discharge on the 22nd postoperative day.
3	M	68 y.o.a.	Inflammatory swelling of anterior region of the neck.		Large semilunar Kocher incision in the upper cervical trigone, drainage of malodorous pus. 2nd large incision below and in parallel to the first one. Covering of wounds with iodoform gauzes.	Discharge on the 17th postoperative day.
4	M	40 y.o.a.	Inflammatory swelling of anterior region of the neck.		Transverse neck incision, drainage of purulent cavity.	Discharge on the 8th postoperative day.
5	M	9 y.o.a.	Inflammatory swelling of left lateral neck region.	General with ethyl bromide	Transverse incision above the swelling, drainage of large amount of malodorous pus. Covering of purulent cavity with gauzes.	Quick cure of patient.

S/N: Serial Number, M: Male, F: Female, y.o.a.: years of age, H_2O_2: Hydrogen Peroxide

κους και παροχέτευση του γλωσσικού αποστήματος, που κατελάμβανε ολόκληρο το (ΑΡ) ήμισυ της γλώσσας. Η έκβαση υπήρξε πολύ καλή και ο ασθενής πήρε εξιτήριο μετά 5 ημέρες, απολύτως υγιής.

Στο κεφάλαιο αυτό περιγράφεται και η χειρουργική αντιμετώπιση των εν τω βάθει φλεγμόνων της γλώσσας, ενώ αναφέρονται και οι ομοιότητες της κλινικής εικόνας του κάτω περιαμυγδαλικού αποστήματος του Moor με το γλωσσικό απόστημα. Αξιοσημείωτη επίσης είναι και η κλινική συσχέτιση της περιστεφανίτιδας των κάτω σωφρονιστήρων οδόντων με το πτερυγογναθιαίο και το παραφαρυγγικό απόστημα.

Τέλος όσον αφορά στο οπίσθιο φαρυγγικό απόστημα, σημειώνεται ότι συναντάται σπανίως σε πολύ μικρά παιδιά (έως τριών ετών), αναφέρονται δε οι περιπτώσεις δύο παιδιών, μεταξύ των οποίων ένα θήλυ, ηλικίας 5 και 6 μηνών, τα οποία παρουσίαζαν οπίσθιο φαρυγγικό απόστημα (Πίνακας 6). Στους δύο ασθενείς, υπό γενική αναισθησία με χλωροφόρμιο (1), αλλά και με τοπική αναισθησία σε συνδυασμό με αιθερική μέθη (1), διενεργήθηκε εξωστοματική σχάση με τομή στο οπίσθιο (1), αλλά και στο πρόσθιο άκρο (χείλος) του ΣΚΜ μυός (Πίνακας 6). Η έκβαση στον έναν ασθενή, όπου γίνεται σχετική μνεία, ήταν πολύ καλή, με αποτέλεσμα να του χορηγηθεί εξιτήριο την επομένη της επέμβασης ημέρα (Πίνακας 6).

Περιοστίτιδες και Οστεομυελίτιδες των γνάθων (Κεφάλαιο 7)

Στο κεφάλαιο αυτό (Βόϊνο-Γιασενέτσκι, 2011δ), περιγρά-

mandibular incision. The patient died in the evening of the operation, and the subsequent necropsy revealed an extension of the gas inflammation along the large cervical vessels, as well as in the anterior mediastinum.

Particular mention is also made of the differential diagnosis between phlegmons of the floor of the mouth and lingual abscesses, where characteristically the case of a 42 years old man is described, who presented lingual abscess as a consequence of infection of a traumatic ulceration of the tongue by a sharp carious teeth of the mandible. Intraoral incision-drainage was performed under ether sedation, with a large incision through the ulcer and drainage of the lingual abscess, which occupied the entire left half of the tongue. The outcome was very good and the patient was discharged after 5 days, absolutely healthy.

In this chapter the surgical management of deep phlegmons of the tongue is also described, while the similarities of the clinical picture of the Moor's lower peritonsillar abscess with the lingual abscess are reported. Also noteworthy is the clinical correlation of the lower wisdom teeth pericoronitis with the pterygomandibular and the parapharyngeal abscess.

Finally, with regard to the posterior pharyngeal abscess, it is noted that it is rarely found in very young children (up to three years old), and the cases of two children are reported, including a female, 5 and 6 months old, presenting posterior pharyngeal abscess (Table 6). In both patients, under general anesthesia with chloroform

Πίνακας 10: Φλεγμονές λάρυγγα

Α/Α	Φύλο	Ηλικία	Εντόπιση	Αναισθησία	Χειρουργική αντιμετώπιση	Έκβαση
1	Α	61 ετών	Επώδυνη διόγκωση (ΑΡ) πλάγιας τραχηλικής χώρας, ευκίνητος & διογκωμένος λάρυγγας. Λαρυγγοσκόπηση: οίδημα λάρυγγα, προφανώς οφειλόμενο σε σύφιλη.		Τραχειοτομή.	Βελτίωση αρχικά, επιδείνωση μετά 7 ημέρες.
			Μικρή επώδυνη διόγκωση (ΔΕ) πλευράς λάρυγγα στην περιοχή του υοειδούς οστού.	Τοπική	Μικρή τοξοειδής τομή κατά το (ΔΕ) κέρας του υοειδούς οστού. Πυώδης κοιλότητα μεταξύ θυρεοειδούς χόνδρου και θυρεοϋοειδούς μυός. Τοποθέτηση παροχέτευσης.	Βελτίωση αρχικά, επιδείνωση στην συνέχεια.
					Την 13η ΜΤΧ ημέρα, διεύρυνση χειρουργικού τραύματος με αμβλύ εργαλείο, περαιτέρω παροχέτευση πύου, τοποθέτηση εκ νέου παροχέτευσης στο τραύμα.	Βελτίωση, εξιτήριο την 22η ΜΤΧ ημέρα από το αρχικό χειρουργείο.
2	Α	27 ετών	Φλεγμονώδης διόγκωση πρόσθιας περιοχής τραχήλου.		Τομή στην μέση γραμμή του τραχήλου από το υοειδές οστούν μέχρι το σφαγιτιδικό βόθρο. Παροχέτευση πύου. Τοποθέτηση γαζών παροχέτευσης στην αποστηματική κοιλότητα.	Ανάρρωση την 10η ΜΤΧ ημέρα.

Α/Α: Αύξων Αριθμός, Α: Άρρην, (ΑΡ): αριστερής, (ΔΕ): δεξιάς, -ό, ΜΤΧ: μετεγχειρητική

φονται οι περιπτώσεις 7 ασθενών, 5 αρρένων και 2 θηλέων, ηλικίας 4 έως 50 ετών (στους 6 από τους 7 όπου μνημονεύεται η ηλικία), οι οποίοι παρουσίαζαν σηπτική περιοστίτιδα κάτω γνάθου (1), οστεομυελίτιδα κάτω γνάθου (4), παρειακό και υπογνάθιο απόστημα (1) και οστεομυελίτιδα άνω γνάθου με επινέμηση στον σύστοιχο οφθαλμικό κόγχο, καθώς επίσης και σύστοιχη φλεγμονώδη τραχηλική λεμφαδενίτιδα (1) (Πίνακας 7). Όσον αφορά την αναισθησία, στις 5 από τις 7 περιπτώσεις όπου γίνεται σχετική μνεία, χρησιμοποιήθηκε γενική αναισθησία με αιθέρα (3) ή χλωροφόρμιο (1), καθώς επίσης και τοπική αναισθησία με διενέργεια στελεχιαίας αναισθησίας του 3ου κλάδου του τριδύμου νεύρου, ενώ η χειρουργική αντιμετώπιση περιελάμβανε εξωστοματική σχάση-παροχέτευση με διενέργεια οπισθογνάθιαίας τοξοειδούς τομής ή τομής κατά μήκος του χείλους του σώματος της κάτω γνάθου, καθώς επίσης και ενδοστοματική σχάση-παροχέτευση με διενέργεια δύο τομών στο έδαφος του στόματος, ή τομής του βλεννογόνου της γωνίας της κάτω γνάθου, ή μεγάλης τομής του προστομιακού βλεννογόνου (Πίνακας 7). Χειρουργικός καθαρισμός, αποφλοίωση του οστού της κάτω γνάθου, αφαίρεση οστικών απολυμάτων, τμηματική οστεκτομή της κάτω γνάθου, αφαίρεση κονδύλων κάτω γνάθου μετά τη νέκρωσή τους, καθώς επίσης οστεκτομή της άνω γνάθου και εξόρυξη του σύστοιχου οφθαλμού, αποτέλεσαν τις χειρουργικές πράξεις που εφαρμόσθηκαν για την περαιτέρω αντιμετώπιση των περιοστίτιδων και οστεομυελίτιδων των γνάθων (Πίνακας 7). Αναφορικά με την θνη-

(1), but also with local anesthesia in combination with ether sedation (1), an extraoral incision was performed in the posterior (1) but also in the anterior edge (rim) of the SCM muscle (Table 6). The outcome in one patient, where relevant reference is made, was very good, with the result that he was discharged on the day following the operation (Table 6).

Periostitises and Osteomyelitises of the jaws (Chapter 7)

In this chapter (Voino-Yasenetsky, 2011d), the cases of 7 patients, 5 males and 2 females, aged 4 to 50 years (in 6 out of 7 where age is mentioned), are reported, who presented septic periostitis of the mandible (1) , osteomyelitis of the mandible (4), buccal and submandibular abscess (1), and maxillary osteomyelitis with spread to the ipsilateral orbit, as well as ipsilateral inflammatory cervical lymphadenitis (1) (Table 7). Regarding anesthesia, general anesthesia with ether (3) or chloroform (1) was used in 5 out of 7 cases, where relevant reference is made, as well as local anesthesia by performing block anesthesia of the third branch of the trigeminal nerve, while surgical management included extraoral incision-drainage by performing a retromandibular arcuate incision or incision along the border of the mandibular body, as well as intraoral incision-drainage by performing two incisions in the floor of the mouth or incision of the mucosa of the mandibular angle, or large incision of the vestibular mucosa (Table 7). Surgical debridement, decortication of

Table 10: Inflammations of the larynx

S/N	Gender	Age	Location	Anesthesia	Surgical management	Outcome
1	M	61 y.o.a.	Painful swelling of left lateral neck region, mobile & enlarged larynx. Laryngoscopy: edema of larynx, apparently due to syphilis.		Tracheotomy.	Initially improvement, deterioration after 7 days.
			Little painful swelling of right side of larynx in the region of hyoid bone.	Local	Small semilunar incision in the right cornu of the hyoid bone. Purulent cavity between thyroid cartilage and thyrohyoid muscle. Placement of drainage.	Initially improvement, deterioration afterwards.
					On the 13th postoperative day, widening of surgical wound with blunt instrument, further drainage of pus, placement again of drainage in the wound.	Improvement, discharge on the 22nd post-operative day from initial surgery.
2	M	27 y.o.a.	Inflammatory swelling of anterior neck region.		Incision in the middle line of the neck from hyoid bone to jugular notch. Drainage of pus. Placement of drainage gauzes in the abscess cavity.	Recovery on the 10th postoperative day.

S/N: Serial Number, M: Male y.o.a.: years of age

τότητα, στους 6 από τους 7 ασθενείς που παρατίθενται στοιχεία για την έκβαση της κατάστασής τους, αυτή ανήλθε στο 33,33%, ήτοι απεβίωσαν οι 2 από τους 6 ασθενείς (Πίνακας 7).

Ως εναρκτήρια εστία της οστεομυελίτιδας των γνάθων θεωρούνται οι τερηδονισμένοι οδόντες, ενώ σπανίως συναντώνται πρωτογενείς περιοστίτιδες μη εξαρτώμενες από τερηδονισμένους οδόντες, ιδιαίτερα σε παιδιά μετά από διάφορες μολυσματικές νόσους. Επίσης γίνεται μνεία και σε πρωτογενή οστεομυελίτιδα των γνάθων, μη οδοντικής αιτιολογίας, αλλά από αιματογενή διασπορά.

mandibular bone, removal of bone sequestra, partial mandibular ostectomy, removal of mandibular condyles after their necrosis, as well as maxillary ostectomy and enucleation of the ipsilateral eye, were the surgical operations applied for further treatment of periostitises and osteomyelitises of the jaws (Table 7). Regarding mortality, in 6 out of 7 patients where data are reported on the outcome of their condition, it amounted to 33.33%, i.e. 2 out of 6 patients died (Table 7).

Carious teeth are considered as primary focus of osteomyelitis of the jaws, while rarely primary periostitises not dependent on carious teeth are found, especially in children after various infectious diseases. Also reference is made to primary osteomyelitis of the jaw, of non-dental etiology, but by haematogenic spreading.

Φλεγμονές τραχήλου (Κεφάλαιο 9)

Στο κεφάλαιο αυτό (Βόϊνο-Γιασενέτσκι, 2011ε), όσον αφορά τις φλεγμονές του τραχήλου γενικά, αναφέρονται οι περιπτώσεις 11 ασθενών, 8 αρρένων και 3 θηλέων, με ηλικιακή κατανομή 25-41 ετών στους 4 από τους 11 όπου σημειώνεται η ηλικία, ενώ 2 ακόμη αναφέρονται γενικά ως παιδιά (Πίνακας 8). Οι ασθενείς αυτοί παρουσίαζαν διάχυτη σηπτική φλεγμονή τραχήλου (1), φλεγμονή τραχήλου μετά κυνάγχη (1), φλεγμονή τραχήλου ως επιπλοκή γρίπης (2), φλεγμονή τραχήλου μετά από ιλαρά (2), συμπαγή διόγκωση στον τράχηλο (1), επώδυνη διόγκωση στο κάτω χείλος του ΣΚΜ μυός, επεκτεινόμενη στον υπερκλείδιο βόθρο και στο οπίσθιο χείλος

Neck inflammations (Chapter 9)

In this chapter (Voino-Yasenetsky, 2011e), regarding neck inflammations in general, the cases of 11 patients are reported, 8 males and 3 females with an age distribution of 25-41 years in 4 out of 11 where age is noted, while 2 are still generally referred to as children (Table 8). These patients presented with disseminated septic inflammation of the neck (1), neck inflammation after angina (1), inflammation of the neck as a complication of influenza (2), inflammation of the neck after measles (2), solid swelling in the neck (1), painful swelling in the lower edge of SCM muscle, extending to supraclavicular fossa and posterior edge of SCM muscle, accompanied by tor-

του ΣΚΜ μυός, συνοδευόμενη από ραιβόκρανο (1), πρόσθια τραχηλική διόγκωση-επώδυνη διαπυηθείσα οζώδη βρογχοκήλη (1), πυώδη βρογχοκήλη (1), καθώς επίσης και κλυδάζουσα διόγκωση (ΔΕ) λοβού θυρεοειδούς αδένα και κάτω 1/3 ΣΚΜ μυός (1) (Πίνακας 8). Όσον αφορά την αναισθησία, στις 7 από τις 11 περιπτώσεις όπου γίνεται σχετική αναφορά, χρησιμοποιήθηκε γενική αναισθησία με χλωροφόρμιο (2) ή αιθέρα (3), σε 1 ασθενή σημειώνεται η χρήση γενικής αναισθησίας αόριστα, ενώ επίσης σε 1 ασθενή αναφέρεται η εφαρμογή τοπικής αναισθησίας (Πίνακας 8). Η χειρουργική αντιμετώπιση περιελάμβανε κυρίως τομή κατά μήκος του πρόσθιου χείλους του ΣΚΜ μυός ή κάτω από το κάτω όριο του ΣΚΜ μυός, καθώς επίσης και διενέργεια τοξοειδών τομών Kocher στο άνω και κάτω τμήμα του τραχήλου μαζί με τρίτη κάθετη τομή, ενώ σε μία περίπτωση μετά την διενέργεια τομής Kocher, η οποία είναι συνήθης στις επεμβάσεις βρογχοκηλών, διενεργήθηκε και μερική θυρεοειδεκτομή (Πίνακας 8). Η χειρουργική παρέμβαση συμπληρωνόταν με τοποθέτηση σωλήνα παροχέτευσης κατά μήκος των μεγάλων αγγείων του τραχήλου ή τοποθέτηση γαζών παροχέτευσης στο βάθος του τραύματος ή της πυώδους κοιλότητας (Πίνακας 8). Η έκβαση ήταν αίσια στην πλειονότητα των ασθενών και μόνο δύο ασθενείς κατέληξαν είτε το ίδιο βράδυ της επέμβασης, ή το επόμενο βράδυ (θνητότητα 18,18%) (Πίνακας 8).

Ιδιαίτερη μνεία γίνεται στις αναερόβιες πρόσθιες φλεγμονές του τραχήλου (πυώδεις φλεγμονές βρογχογενών κύστεων τραχήλου) (Εικ. 20), όπου παρουσιάζονται οι περιπτώσεις 5 ασθενών, 4 αρρένων και 1 θήλεος, ηλικίας 9 έως 68 ετών, οι οποίοι με εφαρμογή γενικής αναισθησίας είτε με αιθέρα (2), ή με βρωμιοαιθύλιο (1) (σε δύο ασθενείς δεν σημειώνεται το είδος της αναισθησίας), αντιμετωπίσθηκαν χειρουργικά με σχάση-παροχέτευση της πυώδους κοιλότητας με την διενέργεια μέσης τομής, εγκάρσιας τομής και δεύτερης τομής στο χείλος της κάτω γνάθου, μεγάλης τοξοειδούς τομής Kocher και δεύτερης μεγάλης τομής κάτωθεν και παράλληλα της πρώτης, καθώς επίσης και εγκάρσιας τομής τραχήλου (Πίνακας 9). Η παροχετευθείσα πυώδης κοιλότητα καλύφθηκε με γάζες ιωδοφορμίου ή H_2O_2, ενώ σε όλες τις περιπτώσεις η έκβαση ήταν αίσια με ίαση των ασθενών (Πίνακας 9).

Οι φλεγμονές του λάρυγγα αποτελούν επίσης αντικείμενο ιδιαίτερου ενδιαφέροντος, αναφέρονται δε δύο άρρενες ασθενείς, ηλικίας 61 και 27 ετών, οι οποίοι παρουσίαζαν επώδυνη διόγκωση της (ΑΡ) πλάγιας τραχηλικής χώρας με ευκίνητο και διογκωμένο λάρυγγα και μικρή επώδυνη διόγκωση της δεξιάς πλευράς του λάρυγγα στην περιοχή του υοειδούς οστού, καθώς επίσης και φλεγμονώδη διόγκωση της πρόσθιας περιοχής του τραχήλου αντίστοιχα (Πίνακας 10). Η χειρουργική αντιμετώπιση περιελάμβανε τραχειοτομή, σχάση-παροχέτευση με διενέργεια μικρής τοξοειδούς τομής κατά το (ΔΕ) κέρας του υοειδούς οστού, καθώς επίσης και τομής στην μέση γραμμή του τραχήλου από το υοειδές οστούν μέ-

ticollis (1), anterior neck swelling-painful suppurated nodular goiter (1), purulent goiter (1), as well as fluctuating swelling of right lobe of thyroid gland and lower 1/3 of SCM muscle (1) (Table 8). With regard to anesthesia, in 7 out of the 11 cases where relevant reference is made, general anesthesia with chloroform (2) or ether (3) was used, in 1 patient the use of general anesthesia is noted indefinitely, while in 1 patient as well the application of local anesthesia is reported (Table 8).

The surgical management included mainly an incision along the anterior edge of the SCM muscle or under the lower edge of the SCM muscle, as well as performing Kocher arcuate (semilunar) incisions in the upper and lower part of the neck together with a third vertical incision, and in one case after a Kocher incision, which is common in goiter operations, partial thyroidectomy was also performed (Table 8). The surgical intervention was supplemented by placing a drainage tube along the large vessels of the neck or placing drainage gauzes at the depth of the wound or the purulent cavity (Table 8). The outcome was good for the majority of patients and only two patients died either on the same intervention evening or the following evening (18.18% mortality) (Table 8).

Particular mention is made of anaerobic anterior neck inflammations (purulent inflammations of bronchogenic cysts of the neck) (Fig. 20), where the cases of 5 patients are presented, 4 males and 1 female, aged 9 to 68 years, who, by the application of general anesthesia with either ether (2), or with ethyl bromide (1) (in two patients the type of anesthesia is not mentioned), were surgically treated with incision-drainage of the purulent cavity by performing a middle incision, transverse incision and a second incision in the lower border of the mandible, a large arcuate (semilunar) Kocher incision and a second large incision below and in parallel to the first one, as well as a transverse neck incision (Table 9). The drained purulent cavity was covered with iodoform or H_2O_2 gauzes, whereas in all cases the outcome was good with patients healing (Table 9).

Inflammations of the larynx are also of particular interest, and two male patients aged 61 and 27 years are reported, showing a painful swelling of the left lateral neck region with mobile and enlarged larynx, and a little painful swelling of the right side of the larynx in the region of hyoid bone, as well as inflammatory swelling of the anterior neck region respectively (Table 10). The surgical management included tracheotomy, incision-drainage by performing a small arcuate incision in the right horn of the hyoid bone, as well as incision in the midline of the neck from the hyoid bone to the jugular notch respectively, and either drains or drainage gauzes were placed in the abscess cavity (Table 10). The outcome in both cases was ultimately good (Table 10).

In this chapter reference is made to the inflammations

χρι το σφαγιτιδικό βόθρο αντίστοιχα, ενώ τοποθετήθηκαν είτε παροχετεύσεις ή γάζες παροχέτευσης στην αποστηματική κοιλότητα (Πίνακας 10). Η έκβαση και στις δύο περιπτώσεις ήταν τελικά αίσια (Πίνακας 10).
Στο κεφάλαιο αυτό γίνεται αναφορά και στις φλεγμονές του πλάγιου τραχηλικού τριγώνου, με ιδιαίτερη μνεία στην επινέμηση της μαστοειδίτιδας Bechold στην θήκη του ΣΚΜ μυός και στην συνέχεια στο πλάγιο τραχηλικό τρίγωνο, ενώ περιγράφεται και η εν τω βάθει φλεγμονή του άνω τμήματος του πλάγιου τραχηλικού τριγώνου, κάτω από τον κεφαλικό σπληνιοειδή μυ.
Ο Valentin Felixovich Voino-Yasenetsky (Αρχιεπίσκοπος Λουκάς), επιχειρηματολογεί εκτενώς υπέρ της χειρουργικής αντιμετώπισης των φλεγμονών του τραχήλου, έναντι της συντηρητικής αγωγής που ακολουθείται από την Mayo Clinic στο Rochester των Η.Π.Α., όπως παρουσιάζεται στο άρθρο των Gordon B. New και John B. Erich (1939), θεωρώντας απολύτως αναγκαίες τις πρώιμες επεμβάσεις στις φλεγμονές (Βόϊνο-Γιασενέτσκι, 2011ε).

ΣΥΖΗΤΗΣΗ

Η εισαγωγή της πενικιλλίνης και γενικά των αντιμικροβιακών χημειοθεραπευτικών φαρμάκων στην κλινική ιατρική πράξη, έδωσε τεράστια ώθηση στην άσκηση της χειρουργικής, τροποποιώντας ριζικά την πορεία των πυογόνων λοιμώξεων και την τακτική της χειρουργικής αντιμετώπισής τους. Λαμβάνοντας υπόψη ότι ακόμη και σήμερα οι πυογόνες λοιμώξεις, αλλά και η διαπύηση των χειρουργικών τραυμάτων και εν γένει οι χειρουργικές λοιμώξεις συνιστούν μία σοβαρή πρόκληση για τον θεράποντα χειρουργό, επιβαρύνοντας πολλές φορές την μετεγχειρητική πορεία των χειρουργικών ασθενών, θα πρέπει να αναλογιστεί κανείς τις συνθήκες κάτω από τις οποίες ο Άγιος Αρχιεπίσκοπος Λουκάς ο Ιατρός, αντιμετώπιζε σοβαρές πυογόνες λοιμώξεις, που εκάλυπταν όλο το φάσμα της χειρουργικής παθολογίας (Εικ. 21). Σε μία εποχή όπου δεν υπήρχαν αντιβιοτικά, η αναισθησία δεν βρισκόταν στο επίπεδο που είναι σήμερα με τις υπάρχουσες φαρμακολογικές και τεχνολογικές εξελίξεις, αλλά και οι απεικονιστικές μέθοδοι ήσαν από υποτυπώδεις έως ανύπαρκτες, ο Άγιος Αρχιεπίσκοπος Λουκάς ο Ιατρός καλούνταν να αντιμετωπίσει σοβαρές πυογόνες λοιμώξεις, πολλές φορές μόνο με την εφαρμογή τοπικής αναισθησίας, την οποία γνώριζε άριστα, με όχι και τις καλύτερες συνθήκες ασηψίας-αντισηψίας, αλλά με βασικά του εφόδια την βαθιά γνώση της Τοπογραφικής και Χειρουργικής Ανατομικής, την οξυδέρκεια και την απαράμιλλη παρατηρητικότητά του (Λακιώτης, 2011, Baloyannis, 2015). Στην ορθή ερμηνεία της πορείας και επέκτασης της πυώδους συλλογής μέσω ανατομικών χώρων, οδών και διαστημάτων, ο Άγιος Αρχιεπίσκοπος Λουκάς ο Ιατρός πρόσθετε πάντα την ιατρική βοήθεια ειδωμένη με τον μεγεθυντικό φακό της ανυστερόβουλης χριστιανικής αγάπης προς τον πάσχοντα συνάνθρωπο, αδιάλειπτα και ακούραστα. Αναγνωρίζοντας ο ίδιος με

of the lateral cervical triangle as well, with particular mention to the spreading of Bechold's mastoiditis in the sheath of the SCM muscle and then in the lateral cervical triangle, while the deep inflammation of the upper part of the lateral cervical triangle, under the splenius capitis muscle, is also described.
Valentin Felixovich Voino-Yasenetsky (Archbishop Luke), argues extensively in favor of surgical management of neck inflammations, against the conservative treatment followed by the Mayo Clinic in Rochester, USA, as presented in the article by Gordon B. New and John B. Erich (1939), believing that early interventions in inflammations are absolutely necessary (Voino-Yasenetsky, 2011e).

DISCUSSION

The introduction of penicillin and generally the antimicrobial chemotherapeutic drugs into clinical practice, has given a tremendous boost to the practice of surgery, radically altering the course of pyogenic infections and the tactics of their surgical management. Considering that even today, pyogenic infections, as well as the suppuration of surgical wounds and surgical infections in general, are a serious challenge for the treating surgeon, often burdening the postoperative course of surgical patients, one should consider the conditions under which Saint Archbishop Luke the Physician, was treating severe pyogenic infections that covered the entire spectrum of surgical pathology (Fig. 21). At a time when there were no antibiotics, anesthesia was not at the current level with current pharmacological and technological advances, and the imaging methods were from rudimentary to nonexistent, Saint Archbishop Luke the Physician was called to manage serious pyogenic infections, many times only with the application of local anesthesia, which he knew perfectly, with not the best conditions of asepsis-antisepsis, but with his essential supplies being the in-depth knowledge of the Topographic and Surgical Anatomy, his perspicacity, and his unparalleled observation (Lakiotis, 2011, Baloyannis, 2015). In the correct interpretation of the course and spreading of the purulent collection through anatomical areas, routes and spaces, Saint Archbishop Luke the Physician was always adding medical help seen with the magnifying lens of the disinterested Christian love to the suffering fellow man, seamlessly and tirelessly. Recognizing himself in an almost confessional way, the complete inadequacy of the education he received at the University with regard to the diagnosis and treatment of pyogenic infections, after his endless hours of scientific observations in the Anatomical Laboratory,

έναν σχεδόν εξομολογητικό τρόπο, την πλήρη ανεπάρκεια της εκπαίδευσης που έλαβε στο Πανεπιστήμιο αναφορικά με την διάγνωση και τη θεραπεία των πυογόνων λοιμώξεων, μετά από ατέλειωτες ώρες επιστημονικών του παρατηρήσεων στο Ανατομείο, συνοψίζοντας παρατηρήσεις πολλών ετών πάνω στην χειρουργική των πυογόνων λοιμώξεων, παρέδωσε ένα πρωτοποριακό σύγγραμμα, τα «Δοκίμια για τη χειρουργική των πυογόνων λοιμώξεων» (Βόϊνο-Γιασενέτσκι, 2011), το οποίο πρωτοεκδόθηκε το 1934. Μέσα από άλλες δύο εκδόσεις, το 1946 (2η έκδοση) και το 1956 (3η έκδοση), το σύγγραμμα «Δοκίμια για τη χειρουργική των πυογόνων λοιμώξεων» κυκλοφόρησε το 1956 σε 30.000 αντίτυπα, αποτελώντας ένα πρωτοποριακό βοήθημα για τους νέους χειρουργούς της εποχής του, θεωρήθηκε δε από κορυφαίους Ρώσους χειρουργούς που προλόγισαν την 3η έκδοση, όπως ο θεμελιωτής της Καρδιαγγειακής Χειρουργικής στη Σοβιετική Ένωση Καθηγητής Aleksandr Bakulev (1890-1967), καθώς επίσης και ο Καθηγητής Petr Kupriianov (1893-1963), «ότι το έργο αυτό για πολλά χρόνια θα εξακολουθεί να παραμένει πολύτιμος καθημερινός σύμβουλος για χιλιάδες χειρουργούς, τις στιγμές των αμφιβολιών και των διλημμάτων τους» (Βόϊνο-Γιασενέτσκι, 2011).

Αναφορικά με τις στοματικές και τραχηλοπροσωπικές λοιμώξεις, ο Άγιος Αρχιεπίσκοπος Λουκάς ο Ιατρός αφιερώνει πέντε κεφάλαια στο σύγγραμμά του «Δοκίμια για τη χειρουργική των πυογόνων λοιμώξεων», περιγράφοντας την χειρουργική αντιμετώπιση των εν τω βάθει πυωδών φλεγμονών του προσώπου (μεταξύ αυτών του φλέγμονα του παραφαρυγγικού διαστήματος, του φλέγμονα του υπομασητηρίου διαστήματος, των πρωτογενών και δευτερογενών φλεγμόνων του παρειακού διαστήματος, των καλοήθων αποστημάτων του παρειακού διαστήματος, του κροταφικού αποστήματος) και του φλέγμονα του οφθαλμικού κόγχου, της παρωτίτιδας και των σηπτικών φλεγμονών της στοματικής κοιλότητας και του φάρυγγα, με ιδιαίτερη μνεία στην φλεγμονή του υπογναθίου και υπογλωσσίου σιαλογόνου αδένα, στον φλέγμονα του εδάφους του στόματος και την Λουδοβίκειο κυνάγχη, στα γλωσσικά αποστήματα και τους εν τω βάθει φλέγμονες της γλώσσας, καθώς επίσης και στο οπίσθιο φαρυγγικό απόστημα. Αξιοσημείωτοι είναι περαιτέρω οι αιτιοπαθογενετικοί προβληματισμοί του, καθώς επίσης και η εφαρμοζόμενη χειρουργική τακτική για την αντιμετώπιση των περιοστίτιδων και οστεομυελίτιδων των γνάθων, ενώ ένα μεγάλο κεφάλαιο αφιερώνεται στις φλεγμονές του τραχήλου, με ιδιαίτερη μνεία στις αναερόβιες πρόσθιες φλεγμονές του τραχήλου (πυώδεις φλεγμονές βρογχογενών κύστεων τραχήλου), τις φλεγμονές του λάρυγγα και τις φλεγμονές του πλάγιου τραχηλικού τριγώνου.

Η γνώση σε βάθος της χειρουργικής ανατομικής και χειρουργικής παθολογίας της κεφαλής και του τραχήλου από τον Άγιο Αρχιεπίσκοπο Λουκά τον Ιατρό, αναδεικνύεται και από το γεγονός ότι θεωρεί απολύτως ανα-

summing up many years of observations on the surgical treatment of pyogenic infections, he delivered a pioneering book, the "Essays on the Surgery of Pyogenic Infections" (Voino-Yasenetsky, 2011), first published in 1934. Through two other publications, in 1946 (2nd edition) and 1956 (3rd edition), the textbook "Essays on the Surgery of Pyogenic Infections" was published in 1956 in 30,000 copies, making it a pioneering aid for the young surgeons of his time, and it was considered by leading Russian surgeons who prefaced the 3rd edition, as the founder of Cardiovascular Surgery in the Soviet Union Professor Aleksandr Bakulev (1890-1967), as well as Professor Petr Kupriianov (1893-1963), «that this work will still remain for many years a valuable everyday leading consultant for thousands of surgeons, in the moments of their doubts and dilemmas "(Voino-Yasenetsky, 2011).

Concerning oral and cervicofacial infections, Saint Archbishop Luke the Physician devotes five chapters in his textbook "Essays on the Surgery of Pyogenic Infections", describing the surgical management of deep purulent inflammations of the face (among them the phlegmon of parapharyngeal space, the phlegmon of submasseteric space, the primary and secondary phlegmons of buccal space, the benign abscesses of buccal space, the temporal abscess) and the phlegmon of the orbit, parotitis and the septic inflammations of the oral cavity and pharynx, with particular reference to the inflammation of the submandibular and sublingual salivary gland, the phlegmon of the floor of the mouth and Ludwig's angina, the lingual abscesses and the deep phlegmons of the tongue, as well as to the posterior pharyngeal abscess. There are also noteworthy his etiopathogenetic concerns, as well as the applied surgical tactics for the management of periostitises and osteomyelitises of the jaws, while a big chapter is devoted to neck inflammations, with particular reference to anaerobic anterior neck inflammations (purulent inflammations of bronchogenic cysts of the neck), to inflammations of the larynx, and inflammations of the lateral cervical triangle.

The in-depth knowledge of surgical anatomy and surgical pathology of the head and neck by Saint Archbishop Luke the Physician, is also evidenced by the fact that he considers that early interventions in neck inflammations are absolutely necessary, disagreeing with the conservative treatment, showing in practice that for the surgeon, the interventional approach is not yet another application of the Hippocratic aphorism "Those diseases which medicines do not cure, iron cures", but constitutes an entire attitude and philosophy of a therapeutic approach (Voino-Yasenetsky, 2011).

CONCLUSIONS

Professor of Topographic Anatomy and Surgery Valentin Felixovich Voino-Yasenetsky, the later Archbishop of Simferopol and Crimea Luke, in his monumental text-

γκαίες τις πρώιμες επεμβάσεις στις φλεγμονές του τραχήλου, διαφωνώντας με την συντηρητική αγωγή, δείχνοντας έμπρακτα ότι για τον χειρουργό η παρεμβατική προσέγγιση δεν αποτελεί μία ακόμη εφαρμογή της Ιπποκράτειας ρήσης «οκόσα φάρμακα ουκ ιήται σίδηρος ιήται», αλλά συνιστά μία ολόκληρη στάση και φιλοσοφία θεραπευτικής προσέγγισης (Βόϊνο-Γιασενέτσκι, 2011).

ΣΥΜΠΕΡΑΣΜΑΤΑ

Ο Καθηγητής Τοπογραφικής Ανατομικής και Χειρουργικής Valentin Felixovich Voino-Yasenetsky, ο μετέπειτα Αρχιεπίσκοπος Συμφερουπόλεως και Κριμαίας Λουκάς, στο μνημειώδες σύγγραμμά του «Δοκίμια για τη χειρουργική των πυογόνων λοιμώξεων», ασχολείται ιδιαίτερα με τις στοματικές και τραχηλοπροσωπικές λοιμώξεις, περιγράφοντας μέσα από την παράθεση ιδιαίτερων περιπτώσεων ασθενών με πυογόνες λοιμώξεις της κεφαλής και του τραχήλου, την χειρουργική μεθοδολογία αντιμετώπισής τους, με ιδιαίτερη έμφαση στην κατανόηση των οδών εξάπλωσης του πύου, μέσα από την βαθειά γνώση της τοπογραφικής και χειρουργικής ανατομικής της κεφαλής και του τραχήλου, προτείνοντας την καταλληλότερη πάντα οδό προσπέλασης ώστε να επιτυγχάνεται το καλύτερο θεραπευτικό χειρουργικό αποτέλεσμα.
Μελετώντας το ολοκληρωμένο αυτό χειρουργικό σύγγραμμα, ο αναγνώστης αποκτά βαθειά γνώση της χειρουργικής παθολογίας και θεραπευτικής των πυογόνων λοιμώξεων, ενώ παράλληλα κυριεύεται και από ιδιαίτερη συναισθηματική φόρτιση αναλογιζόμενος την ιατρική και ιερατική διακονία του Αγίου Αρχιεπισκόπου Λουκά του Ιατρού, ο οποίος ως «ιατρός των ψυχών και των σωμάτων», ευρισκόμενος πλέον στη χορεία των Αγίων της του Χριστού Εκκλησίας, απέδειξε με την ιατρική του συγκρότηση αλλά και την εν γένει στάση ζωής και το παράδειγμά του στα δύσκολα χρόνια της διακονίας του προς τον πάσχοντα και πιστό άνθρωπο, ότι η Επιστήμη και η Πίστη, όταν υπηρετούνται με αυταπάρνηση και αλτρουισμό, όχι μόνον δεν αντιπαρατίθενται και συγκρούονται μεταξύ τους, αλλά υπηρετούν μοναδικά και ανυπέρβλητα την Αλήθεια και την Ζωή!

book "Essays on the Surgery of Pyogenic Infections," is particularly concerned with oral and cervicofacial infections, describing through the presentation of particular cases of patients with pyogenic head and neck infections, the surgical methodology for their management, with particular emphasis on the understanding of the routes of pus spreading, through the deep knowledge of the topographic and surgical anatomy of the head and neck, suggesting always the most appropriate aspproach to achieve the best therapeutic surgical effect.
By studying this comprehensive surgical book, the reader acquires deep knowledge of surgical pathology and therapeutics of pyogenic infections, while at the same time he is overwhelmed by a special emotional charging, thinking about the medical and clerical ministry of Saint Archbishop Luke the Physician, who as a "physician of the souls and of the bodies", being now in the chorus of the Saints of the Church of Christ, proved with his medical background, but also with the general attitude of his life and his example, in difficult times of his ministry to the suffering and faithful man, that Science and Faith, when served with self-denial and altruism, not only do not contradict and collide each others, but they serve uniquely and insurmountably the Truth and Life!

ΒΙΒΛΙΟΓΡΑΦΙΑ/REFERENCES

Αντωνόπουλος Νεκτάριος: ΑΡΧΙΕΠΙΣΚΟΠΟΣ ΛΟΥΚΑΣ, Αρχιεπίσκοπος Λουκάς Βόϊνο-Γιασενέτσκι, Ένας άγιος Ποιμένας και γιατρός χειρουργός (1877-1961). Εκδόσεις Ακρίτας, 2003 [Antonopoulos Nektarios: ARCHBISHOP LUKE, Archbishop Luke Voino-Yasenetsky, A holy Shepherd and surgeon (1877-1961). Akritas Publications, 2003 (in Greek)].

Βόϊνο-Γιασενέτσκι ΒΦ (Αρχιεπισκόπου Λουκά): Δοκίμια για τη Χειρουργική των Πυογόνων Λοιμώξεων (Α΄ Τόμος). Π. Κυριακίδης-Εκδόσεις Ακρίτας Α.Ε., 2011 [Voino-Yasenetsky VF (Archbishop Luke): Essays on the Surgery of Pyogenic Infections (Volume 1). P. Kyriakidis-Akritas Publications S.A., 2011, (in Greek)].

Βόϊνο-Γιασενέτσκι ΒΦ: Εν τω βάθει πυώδεις φλεγμονές προσώπου, φλέγμων οφθαλμικού κόγχου (Κεφάλαιο 4), στο: Βόϊνο-Γιασενέτσκι ΒΦ (Αρχιεπισκόπου Λουκά): Δοκίμια για τη Χειρουργική των Πυογόνων Λοιμώξεων (Α΄ Τόμος). Π. Κυριακίδης-Εκδόσεις Ακρίτας Α.Ε., 2011α, σελ. 65-78 [Voino-Yasenetsky VF: Deep pyogenic inflammations of the face, phlegmon of the orbit (Chapter 4), in: Voino-Yasenetsky VF (Archbishop Luke): Essays on the Surgery of Pyogenic Infections (Volume 1). P. Kyriakidis-Akritas Publications S.A., 2011a, pp. 65-78 (in Greek)].

Βόϊνο-Γιασενέτσκι ΒΦ: Εν τω βάθει φλέγμονες του προσώπου (Κεφάλαιο 5), στο: Βόϊνο-Γιασενέτσκι ΒΦ (Αρχιεπισκόπου Λουκά): Δοκίμια για τη Χειρουργική των Πυογόνων Λοιμώξεων (Α΄ Τόμος). Π. Κυριακίδης-Εκδόσεις Ακρίτας Α.Ε., 2011β, σελ. 79-123 [Voino-

Yasenetsky VF: Deep phlegmons of the face (Chapter 5), in: Voino-Yasenetsky VF (Archbishop Luke): Essays on the Surgery of Pyogenic Infections (Volume 1). P. Kyriakidis-Akritas Publications S.A., 2011b, pp. 79-123 (in Greek)].

Βόϊνο-Γιασενέτσκι ΒΦ: Παρωτίτις, σηπτικές φλεγμονές της στοματικής κοιλότητας και του φάρυγγα (Κεφάλαιο 6), στο: Βόϊνο-Γιασενέτσκι ΒΦ (Αρχιεπισκόπου Λουκά): Δοκίμια για τη Χειρουργική των Πυογόνων Λοιμώξεων (Α΄ Τόμος). Π. Κυριακίδης-Εκδόσεις Ακρίτας Α.Ε., 2011γ, σελ. 124-149 [Voino-Yasenetsky VF: Parotitis, septic inflammations of the oral cavity and the pharynx (Chapter 6), in: Voino-Yasenetsky VF (Archbishop Luke): Essays on the Surgery of Pyogenic Infections (Volume 1). P. Kyriakidis-Akritas Publications S.A., 2011c, pp. 124-149 (in Greek)].

Βόϊνο-Γιασενέτσκι ΒΦ: Περιοστίτιδες και οστεομυελίτιδες των γνάθων (Κεφάλαιο 7), στο: Βόϊνο-Γιασενέτσκι ΒΦ (Αρχιεπισκόπου Λουκά): Δοκίμια για τη Χειρουργική των Πυογόνων Λοιμώξεων (Α΄ Τόμος). Π. Κυριακίδης-Εκδόσεις Ακρίτας Α.Ε., 2011δ, σελ. 150-157 [Voino-Yasenetsky VF: Periostitis and osteomyelitis of the jaws (Chapter 7), in: Voino-Yasenetsky VF (Archbishop Luke): Essays on the Surgery of Pyogenic Infections (Volume 1). P. Kyriakidis-Akritas Publications S.A., 2011d, pp. 150-157 (in Greek)].

Βόϊνο-Γιασενέτσκι ΒΦ: Φλεγμονές τραχήλου (Κεφάλαιο 9), στο: Βόϊνο-Γιασενέτσκι ΒΦ (Αρχιεπισκόπου Λουκά): Δοκίμια για τη Χειρουργική των Πυογόνων Λοιμώξεων (Α΄ Τόμος). Π. Κυριακίδης-Εκδόσεις Ακρίτας Α.Ε., 2011ε, σελ. 193-224 [Voino-Yasenetsky VF: Inflammations of the neck (Chapter 9), in: Voino-Yasenetsky VF (Archbishop Luke): Essays on the Surgery of Pyogenic Infections (Volume 1). P. Kyriakidis-Akritas Publications S.A., 2011e, pp. 193-224 (in Greek)].

Λακιώτης ΓΘ: Πρόλογος για την Ελληνική Έκδοση, στο: Βόϊνο-Γιασενέτσκι ΒΦ (Αρχιεπισκόπου Λουκά): Δοκίμια για τη Χειρουργική των Πυογόνων Λοιμώξεων (Α΄ Τόμος). Π. Κυριακίδης-Εκδόσεις Ακρίτας Α.Ε., 2011, σελ. 11-13 [Lakiotis GT: Preface for the Greek Edition, in: Voino-Yasenetsky VF (Archbishop Luke): Essays on the Surgery of Pyogenic Infections (Volume 1). P. Kyriakidis-Akritas Publications S.A., 2011, pp. 11-13 (in Greek)].

Baloyannis SJ: Saint Luke Metropolitan of Simferopol as physician, surgeon and academic professor. Encephalos 52:37-52, 2015

Marushchak V: The Blessed Surgeon: The Life of Saint Luke, Archbishop of Simferopol. 2nd Edition., Divine Ascent Press, 2008

Popovsky M: Archbishop Luka, Surgeon and Scholar, in: Religion in Communist Lands 7, 2: 97-102, 1979a

Popovsky M: The Life and Vita of Voino-Yasenetsky, Archbishop and Surgeon. YMCA-Press. 1979b

Διεύθυνση επικοινωνίας:
Αναστάσιος Ι. Μυλωνάς
Θεραπευτήριο «METROPOLITAN»
Εθν. Μακαρίου 9 & Ελ. Βενιζέλου 1
185 47, Ν. Φάληρο
Τηλ.: 210 4809251, 210 4809176, Κιν.: 6945977392,
Fax: 210 4809257
e-mail: draimylo@otenet.gr

Address:
Anastassios I. Mylonas
"METROPOLITAN" Hospital
9 Ethn. Makariou & 1 El. Venizelou Str.
185 47 N. Faliro, Piraeus, Greece
Tel: 0030 210 4809251, 210 4809176, Mob.: 0030 6945977392
Fax: 0030 210 4809257
e-mail: draimylo@otenet.gr