

Η αποτελεσματικότητα της Οστεοπαθητικής Θεραπείας σε ΚΓΔ με πρόσθια παρεκτόπιση μεσάρθριου δίσκου χωρίς ανάταξη με περιορισμένη διάνοιξη. Μια μελέτη περίπτωσης

Κωνσταντίνος ΒΑΘΡΑΚΟΚΟΙΛΗΣ¹, Torsten LIEM², Ιωάννης ΑΕΤΟΠΟΥΛΟΣ³,
Κωνσταντίνος ΑΝΤΩΝΙΑΔΗΣ⁴, Αικατερίνη ΤΡΙΑΝΤΑΦΥΛΛΙΔΟΥ⁵

Κλινική Στοματικής και Γναθοπροσωπικής Χειρουργικής, Οδοντιατρική Σχολή, Αριστοτέλειο Πανεπιστήμιο Θεσσαλονίκης
(Δ/ντής: Καθηγητής Κ. Αντωνιάδης)

The efficacy of Osteopathic treatment on TMJ with disk displacement without reduction with limited mouth opening. A case study

Konstantinos VATHRAKOKOILIS, Torsten LIEM, Ioannis AETOPOULOS,
Konstantinos ANTONIADIS, Ekaterini TRIANTAFYLLOIDOU

Department of Oral and Maxillofacial Surgery, Dental School, Aristotle University of Thessaloniki
(Head: Professor K. Antoniadis)

Ενδιαφέρουσα περίπτωση
Case report

¹DO, PhD, MSc, OMP, Οστεοπαθητικός, Osteopathie Schule Deutschland
²MSc Ost, MSc paed. Ost., DO, DPO, Οστεοπαθητικός – Διευθυντής Οστεοπαθητικής Σχολής Γερμανίας (Osteopathie Schule Deutschland)
³ΣΓΠΧ, MD, DDS, PhD, Κλινική ΣΓΠΧ, Οδοντιατρική Σχολή ΑΠΘ
⁴Καθηγητής ΣΓΠΧ, MD, DDS, PhD, Δ/ντής ΣΓΠΧ Κλινικής Οδοντιατρικής Σχολής ΑΠΘ
⁵τ. Αναπλ. Καθηγήτρια ΣΓΠΧ, MD, DDS, PhD, Κλινική ΣΓΠΧ, Οδοντιατρική Σχολή ΑΠΘ

ΠΕΡΙΛΗΨΗ: Η δυσλειτουργία της Κροταφογναθικής διάρθρωσης (ΚΓΔ) αποτελεί διαταραχή του κινητικού συστήματος της γνάθου χαρακτηριζόμενη από περιορισμό της κινητικότητας, παρέκκλιση της κάτω γνάθου κατά την κατάσπαση, περιάρθρικό πόνο, που μπορεί να εκτείνεται στο πρόσωπο, αρθρικούς ήχους και κεφαλαλγία. Η συγκεκριμένη μελέτη περίπτωσης αναφέρεται σε μια κυρία 50 ετών με έντονο χρόνιο πόνο της ΚΓΔ άμφω και πολύ περιορισμένη διάνοιξη στόματος, με πρόσθια παρεκτόπιση μεσάρθριου δίσκου χωρίς ανάταξη. Εφαρμόστηκε πρωτόκολλο θεραπείας 4 εβδομάδων με άμεσες και έμμεσες τεχνικές Οστεοπαθητικής. Η αξιολόγησή της έγινε με το DC/TMD κατά Schiffman (2016), το ερωτηματολόγιο συμπτωμάτων (SQ), την κλίμακα λειτουργικής αξιολόγησης JFLS-20, την κλίμακα GROC, την κλίμακα αξιολόγησης πόνου NPRS, το DC/TMD Examination Form και τα διαγνωστικά κριτήρια κατά Wilkes (1989). Τα αποτελέσματα έδειξαν σημαντικές μεταβολές στις παραμέτρους που αξιολογήθηκαν. Η μελέτη αυτή υποστηρίζει ότι η οστεοπαθητική θεραπεία μπορεί να αποτελέσει μια εναλλακτική επιλογή στη θεραπεία της κροταφογναθικής δυσλειτουργίας.

ΛΕΞΕΙΣ ΚΛΕΙΔΙΑ: Οστεοπαθητική θεραπεία, κροταφογναθική διάρθρωση, μυοπεριτονιακή δυσλειτουργία

Παρελήφθη: 22/12/2017 - Έγινε δεκτά: 20/2/2018

SUMMARY: Temporomandibular joint (TMJ) dysfunction, which is very common in recent years, is a disorder of the jaw's motor system, characterized by a restriction of mobility, mandibular deviation in mouth opening, periarticular pain that can extend to the face, arthritic sounds and headache. However, there is no research data on the application of the Osteopathic Approach to the treatment of conditions in which classical conservative therapy fails. This case study refers to a 50-year-old lady with intense chronic pain of the TMJ, and very limited mouth opening with anterior dislocation of the disc. A 4-week treatment protocol was applied by direct and indirect techniques. The evaluation was done with the DC / TMD (Schiffman et al. 2016), the SQ, the JFLS-20 functional assessment scale, the GROC scale, the NPRS pain rating scale, the DC / TMD Examination Form and Wilkes (1989) diagnostic categories. The results showed significant changes in the parameters evaluated. This study argues that osteopathic therapy may be an alternative to the treatment of temporomandibular dysfunction.

KEY WORDS: Osteopathic treatment, temporomandibular joint, myofascial dysfunction

Paper received: 22/12/2017 - Accepted: 20/2/2018

ΕΙΣΑΓΩΓΗ

Η δυσλειτουργία της κροταφογναθικής διάρθρωσης (ΚΓΔ) είναι μια περίπλοκη και πολυπαραγοντική διαταραχή, η οποία προσβάλλει την άρθρωση και τους μύες της μάζησης προκαλώντας πόνο και εμβιομηχανικές μεταβολές (Mujakperuo και συν. 2010). Παρά το γεγονός, ότι δεν υπάρχει ακριβής αιτιολογία για την πρόκλησή της, ενοχοποιούνται γενετικοί (Pihut και συν. 2016), ανατομικοί (Murray και συν. 2004, Peck και συν. 2008) και ορμονικοί παράγοντες (Hiraba, 2000). Ενώ αρκετές μελέτες υποστηρίζουν ότι, τραυματικές καταστάσεις, συνθήκες μάζησης και προβλήματα σύγκλισης λειτουργούν σαν πυροδοτικοί παράγοντες, θεωρείται ότι σε όλη αυτή τη διαδικασία εμπλέκεται σε σημαντικό βαθμό και μία ψυχοκοινωνική παράμετρος (Jayaseelan & Tow, 2016, Mapelli και συν. 2016). Ωστόσο, οι αιτιοπαθογενετικοί μηχανισμοί που σχετίζονται με την εμφάνισή της, απαιτούν περαιτέρω διερεύνηση. Οι τελευταίες οδηγίες για τη θεραπευτική προσέγγιση του συνδρόμου αναφέρουν τη χρήση φαρμακευτικής αγωγής σε συνδυασμό με ενδοστοματική συσκευή (νάρθηκας), τη διενέργεια εγχύσεων υαλουρονικού οξέος, την αιματέγχυση, αρθροκέντηση και σε σοβαρές καταστάσεις, την αρθροσκοπική χειρουργική ή την ανοιχτή χειρουργική (Al-Moraissi, 2015). Η συγκεκριμένη περιπτώσιακή μελέτη, παρουσιάζει τα αποτελέσματα από την εφαρμογή ενός πρωτοκόλλου Οστεοπαθητικής θεραπείας, ως μια εναλλακτική λύση για την αντιμετώπιση της δυσλειτουργίας της ΚΓΔ. Βασίζεται στην εφαρμογή άμεσων και έμμεσων τεχνικών, λόγω των επιδράσεων που έχουν, αλλά και των μεταβολών που προκαλούν στην ινοβλαστική δραστηριότητα (Paanalahti και συν. 2014), η οποία είναι καθοριστική στη διαδικασία επούλωσης, λόγω της έκκρισης προ-φλεγμονωδών κυτοκινών και πρωτεϊνών του εξωκυττάρου υποστρώματος (matrix) που προάγουν την αγγειογένεση, υπερπλασία και ευθυγράμμιση των ινών κολλαγόνου (Darby και συν. 2007).

ΑΝΑΦΟΡΑ ΠΕΡΙΠΤΩΣΗΣ

Μια κυρία 50 ετών, προσήλθε στην Κλινική, με πόνο στη κροταφογναθική διάρθρωση άμφω και προοδευτικό περιορισμό της διάνοιξης του στόματος, που τις τελευταίες 6-8 εβδομάδες ήταν πολύ σοβαρός. Η ασθενής ανέφερε πόνο στην αριστερή ΚΓΔ για περισσότερο από 1 χρόνο, ενώ στη δεξιά πόνος και περιορισμός κινητικότητας εμφανίστηκαν και προοδευτικά αυξήθηκαν τις τελευταίες 8-10 εβδομάδες πριν προσέλθει στην Κλινική. Επίσης, ανέφερε χαρακτηριστικό ήχο (κριγμό) στη δεξιά διάρθρωση κατά το άνοιγμα-κλείσιμο του στόματος. Αναφορικά με το ιατρικό ιστορικό, η ασθενής είχε διαγνωσθεί ότι πάσχει από ελκώδη κολίτιδα, χωρίς ωστόσο να ακολουθεί κάποια φαρμακευτική αγωγή τα τελευταία 10 χρόνια περίπου. Τον τελευταίο χρόνο που εμφανίστηκαν τα συμπτώματα στην ΚΓΔ, είχε ακολουθήσει κατά περιόδους φαρμακευτική αγωγή με αντιφλεγμονώδη και

INTRODUCTION

Temporomandibular joint (TMJ) dysfunction is a complicated and multifactorial disorder that affects the temporomandibular joint and muscles of mastication, resulting in pain and biomechanical alterations (Mujakperuo et al. 2010). The aetiological factors behind this disorder have not yet been fully clarified, however genetic (Pihut et al. 2016), anatomical (Murray et al. 2004; Peck et al. 2008), and hormonal factors (Hiraba, 2000), have been pointed out. While a lot of studies argue that trauma, mastication habits and occlusion problems can trigger this condition, it is believed that there is also a psychosocial aspect to it (Jayaseelan & Tow, 2016; Mapelli et al. 2016). Nevertheless, the aetiopathological mechanisms behind it need to be investigated further. The most recent treatment guidelines for this syndrome involve the use of medication in combination with an intraoral device (splint), hyaluronic acid injections, blood injections, arthrocentesis and, in serious cases, arthroscopic surgery or open surgery (Al-Moraissi, 2015). This case study presents the results from the use of an Osteopathic treatment protocol, as an alternative for the treatment of temporomandibular dysfunction (TMD). It is based on the use of direct and indirect Osteopathic techniques, due to their positive effects and ability to alter fibroblast growth (Paanalahti et al. 2014). The latter is key in the healing process due to the excretion of proinflammatory cytokines and proteins of the extracellular matrix that promote angiogenesis, hyperplasia and collagen fibre alignment (Darby et al. 2007).

Πίνακας 1: Κλινικά σημεία και συμπτώματα κατά την αρχική αξιολόγηση της ασθενούς.

	Κλινικά σημεία και συμπτώματα
Παρατήρηση/Επισκόπηση	<ul style="list-style-type: none"> • Πόνος κατά την κίνηση της κάτω γνάθου • Περιορισμός της διάνοιξης του στόματος • Φυσιολογική σύγκλιση δοντιών • Απουσία πλάγιας μετατόπισης της κάτω γνάθου
Ενεργητικό ROM (ανώδυνο)	• 20 mm
Μέγιστο ενεργητικό ROM	• 23 mm
Υποβοηθούμενο ενεργητικό ROM	• 29 mm
Ψηλάφηση	<ul style="list-style-type: none"> • Παρουσία χαρακτηριστικού ήχου της δεξιάς ΚΓΔ κατά το άνοιγμα-κλείσιμο του στόματος (κριγμός) • Πόνος στο οπίσθιο τμήμα του αρθρικού θύλακα • Πόνος στους παρακάτω μύες (άμφω): Μασητήρες (επιπολής, εν τω βάθει) Κροταφίτη (πρόσθια, μέση μοίρα) Έσω και έξω πτερυγοειδείς Οπίσθια γαστέρα διγύστροα

ROM: Range of motion (εύρος κίνησης)

μυοχαλαρωτικά φάρμακα, χωρίς κάποια αξιολογούμενη μεταβολή στην συμπτωματολογία της.

Αξιολόγηση

Για την αξιολόγηση της ασθενούς, χρησιμοποιήθηκαν κάποια από τα κριτήρια αξιολόγησης DC/TMD κατά Schiffman (2016), που ήταν το ερωτηματολόγιο συμπτωμάτων SQ (Symptom Questionnaire), η κλίμακα λειτουργικής αξιολόγησης JFLS-20 (Jaw Functional Limitation Scale), η κλίμακα GROC (Global Rating of Change Score), η κλίμακα αξιολόγησης πόνου NPRS (Numeric Pain Rating Score) και το DC/TMD Examination Form. Επίσης, χρησιμοποιήθηκαν τα κριτήρια αξιολόγησης κατά Wilkes (1989), για την κατάταξη του περιστατικού (στάδιο IV) (Πίνακας 1). Σύμφωνα με το SQ, τις τελευταίες 30 ημέρες, η ασθενής παρουσίαζε πόνο ο οποίος ήταν συνεχής και επιδεινώνονταν με τη μάζηση οποιασδήποτε τροφής, στην προσπάθεια να ανοίξει το στόμα ή να πραγματοποιήσει πλάγιες κινήσεις της κάτω γνάθου, καθώς και σε άλλες καθημερινές δραστηριότητες, ακόμη και στις πιο ήπιες, όπως το φιλί, η συνοφρύωση και η ομιλία. Επιπλέον, ανέφερε πόνο στο κεφάλι στην περιοχή των κροταφικών πεδίων, ο οποίος εμφανίστηκε τον τελευταίο μήνα και παρουσίαζε επιδείνωση στις παραπάνω καθημερινές της δραστηριότητες. Κατά την κίνηση της γνάθου ανέφερε χαρακτηριστικό ήχο (κριγμό) στη δεξιά πλευρά και πλέον η διάνοιξη του στόματος ήταν τόσο μικρή, που όπως υποστήριζε, δεν μπορούσε να μετακινήσει την τροφή με τη γλώσσα της, μέσα στο στόμα. Ωστόσο, δεν ανέφερε αδυναμία κλεισίματος του

CASE REPORT

A 50-year-old female patient presented at our Clinic, complaining of pain in the TMJ bilaterally and progressively reducing mouth-opening capacity, which had become more severe in the past 6-8 weeks. The patient reported that she had been experiencing pain in the left TMJ for over a year, whereas in the right TMJ pain and reduced mobility had developed and intensified over the past 8-10 weeks before she presented at our Clinic. She also reported a typical noise (crepitus) in the right TMJ during mandibular movement.

In terms of her medical history, the patient reported that she had been diagnosed with ulcerative colitis, but had not been receiving any medications for that in the past 10 years or so. The year before the TMD symptoms appeared, she was treated with anti-inflammatory medications and muscle relaxants on an on-and-off basis, without any notable change in her symptoms.

Assessment

For the assessment of this patient, some of Schiffman's diagnostic criteria for DC/TMD (Schiffman 2016) were used, which included the SQ (Symptom Questionnaire), the JFLS-20 (Jaw Functional Limitation Scale), the GROC (Global Rating of Change Score), the NPRS (Numeric Pain Rating Score) and the DC/TMD Examination Form. Wilkes' classification criteria were also used (Wilkes, 1989), to classify this case (stage IV) (Table 1).

According to the SQ, in the past 30 days, the patient had experienced continuous pain which was exacerbated every time she tried to chew on any sort of food, open her mouth or move her mandible sideward, as well as during other everyday activities, even the slightest movements, such as kissing, frowning or speaking. She also reported pain in the head, specifically in the temporal area, which had developed over the past month and would be exacerbated during the above-mentioned simple movements. She also reported that there was a characteristic noise (crepitus) on the right side, and that the opening of her mouth was so small that – as she reported – she was not able to move the food with her tongue inside her mouth. However, she did not report any inability to close her mouth due to sudden joint locking (blocking).

In the objective assessment, the patient reported pain during palpation bilaterally in all masticatory muscles, masseters (superficial and deep), temporalis (anterior and medial portions), lateral and medial pterygoid, and the posterior belly of the digastric muscle. She also experienced pain during palpation in the posterior part of the joint capsule, lateral pole of the joint and around that. Pain-free mouth opening was minimal (20mm); painful active mouth opening (23mm) and assisted mouth opening (29mm) were also minimal. No deviation was observed when opening the mouth (Table 1).

Table 1: Clinical signs and symptoms at the initial assessment of the patient.

	Clinical signs and symptoms
Observation/Overview	<ul style="list-style-type: none"> • Pain during mandibular movement • Limited mouth-opening capacity • Normal teeth occlusion • No mandibular deviation
Active ROM (pain-free)	• 20 mm
Maximum active ROM	• 23 mm
Assisted active ROM	• 29 mm
Palpation	<ul style="list-style-type: none"> • Characteristic noise in the right TMJ when opening-closing the mouth (crepitus) • Pain in the posterior part of the joint capsule • Pain in the following muscles (bilaterally): Masseters (superficial, deep) Temporalis (anterior, medial portion) Lateral and medial pterygoids Posterior belly of the digastric muscle

ROM: Range of motion

στόματος λόγω απότομης διακοπής της κίνησης στην άρθρωση (μπλοκ).

Κατά την αντικειμενική αξιολόγηση, η ασθενής ανέφερε πόνο κατά την ψηλάφηση άμφω σε όλους τους μύες της μάσησης, μασητήρες (επιπολής και εν τω βάθει), κροταφίτη (πρόσθια και μέση μοίρα), έσω και έξω πτερυγοειδή και οπίσθια γαστέρα του διγάστορα. Επίσης, παρουσίαζε πόνο κατά την ψηλάφηση στο οπίσθιο μέρος του αρθρικού θύλακα, στον έξω πόλο και γύρω από τον έξω πόλο της διάρθρωσης. Η ανώδυνη διάνοιξη του στόματος ήταν ελάχιστη (20 mm), όπως και η επώδυνη ενεργητική (23 mm) αλλά και η υποβοηθούμενη (29 mm). Πλάγια παρεκτόπιση-παρέκκλιση κατά τη διάνοιξη δεν παρατηρήθηκε (Πίνακας 1).

Η ασθενής είχε πρόσφατη πανοραμική ακτινογραφία (Εικ. 1), η οποία παρουσίαζε εκφυλιστικές αλλοιώσεις και αρχόμενη αρθρίτιδα των κροταφογοναθικών διαρθρώσεων άμφω μαζί με μια ελάττωση του μεσάρθριου διαστήματος.

Διάγνωση

Λαμβάνοντας υπόψιν το ιστορικό, την πανοραμική ακτινογραφία και τη φυσική εξέταση, τέθηκε η διάγνωση της παρεκτόπισης του μεσάρθριου δίσκου, χωρίς ανάταξη, με περιορισμό της διάνοιξης και μασητηριακή μυαλγία. Η ασθενής ενημερώθηκε για τις επιλογές θεραπειάς, που περιελάμβαναν εκ νέου φαρμακευτική αγωγή και νάρθηκα, αρθροκέντηση με εγχύσεις υαλουρονικού οξέος στην άρθρωση και οστεοπαθητική θεραπεία. Λόγω της προηγούμενης χρήσης φαρμάκων, της πιθανής δυσκολίας προσαρμογής στην καθημερινή εφαρμογή του νάρθηκα, και της επιφυλακτικότητάς της για την εφαρμογή των μικρο-παρεμβατικών τεχνικών, η ασθενής επέλεξε την εφαρμογή του πρωτοκόλλου Οστεοπαθητικής θεραπειάς.

Πειραματικός σχεδιασμός

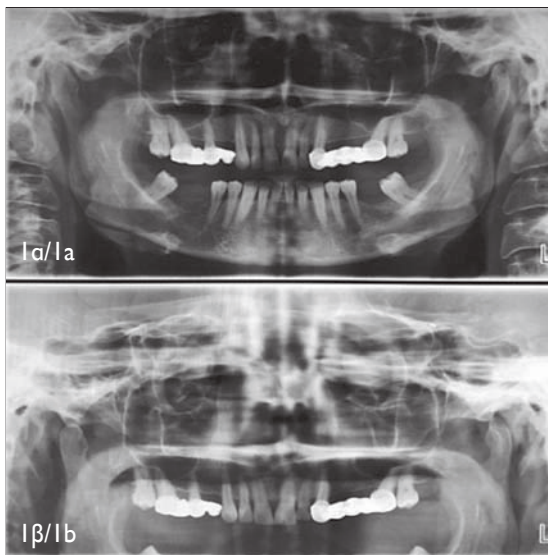
Το πρωτόκολλο θεραπείας περιελάμβανε 2 συνεδρίες /εβδομάδα για 4 εβδομάδες, συνολικά 8 θεραπείες. Η αξιολόγηση και ο επαναπροσδιορισμός των παραμέτρων με τις κλίμακες που χρησιμοποιήθηκαν, γίνονταν πριν την έναρξη κάθε συνεδρίας (Σχήμα 1).

Παρέμβαση

Η κάθε συνεδρία αποτελούνταν, α. από την επαναξιολόγηση της ασθενούς διάρκειας 10 λεπτών και β. από την εφαρμογή του πρωτοκόλλου της Οστεοπαθητικής θεραπείας διάρκειας 30 λεπτών, με σκοπό την ελάττωση των συμπτωμάτων και την επιτάχυνση της διαδικασίας επούλωσης. Το πρωτόκολλο περιελάμβανε έμμεσες και άμεσες τεχνικές θεραπείας, η εφαρμογή των οποίων ήταν ανάλογη των κλινικών ευρημάτων, όπως η ανταπόκριση της ασθενούς στην ψηλάφηση, οι μεταβολές στο εύρος κίνησης της διάρθρωσης.

Πιο συγκεκριμένα, οι άμεσες τεχνικές που εφαρμόστηκαν ήταν:

1. Απευαισθητοποίηση σημείων πυροδότησης πόνου (Trigger-point), η οποία περιλαμβάνει την εφαρμογή



Εικ. 1: Πανοραμική ακτινογραφία α. κατά το κλείσιμο, β. κατά το άνοιγμα του στόματος.

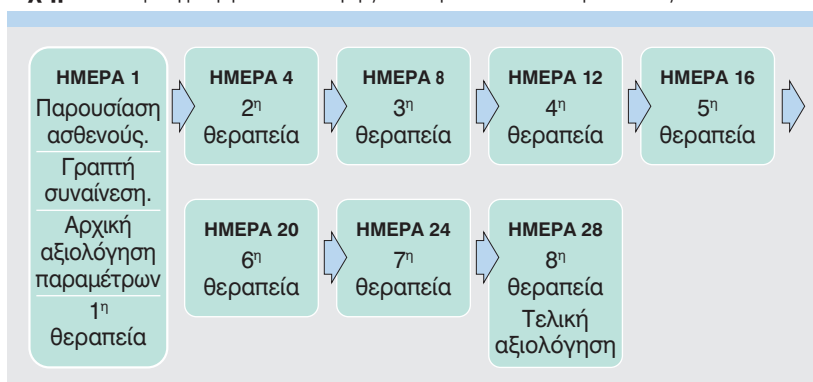
Fig. 1: Panoramic x-ray a. during occlusion, b. during opening of the mouth.

The patient had a recent panoramic x-ray (Fig. 1), which showed degenerative alterations and early stages of arthritis in the TMJs bilaterally, with a degree of narrowing in the joint space.

Diagnosis

Based on the patient's medical history, panoramic x-ray and physical examination, a diagnosis of disk displacement was established, without reduction and with reduced mouth opening and masticatory myalgia. The patient was informed about the treatment options, which included resumption of treatment with medications and a splint, arthrocentesis with hyaluronic acid injections in the joint, and osteopathic treatment. Due to her previous use of medications, potential difficulties in adjusting to the daily use of a splint, and reservations regarding the use of minimally invasive procedures, the patient opted for the Osteopathic treatment protocol.

Σχήμα 1: Πρόγραμμα συλλογής δεδομένων και θεραπειάς.



πίεσεων με ελάχιστη δύναμη με το ακροδάχτυλο στο σημείο πυροδότησης του μυός, με σκοπό την σταδιακή χαλάρωση της τάσης των σαρκομερίων του, χωρίς την πρόκληση πόνου, για την αποκατάσταση της φυσιολογικής μυϊκής λειτουργίας.

2. Περισοτικές τεχνικές γύρω από την περιοχική συμπτωμάτων (FDM), κατά τις οποίες γίνεται εφαρμογή έντονης πίεσης, κυρίως με τον αντίχειρα, στο σημείο στρέβλωσης της περιτονίας στη περιοχική μετάβαση μεταξύ θυλάκου-συνδέσμου και οστού.
3. Τεχνικές κινητοποίησης και χειρισμών (HVLA-manipulation) για το οπίσθιο τμήμα του θύλακα και τη διπέταλη ζώνη, κατά τις οποίες εφαρμόζονται από το θεραπευτή πολλαπλοί χειρισμοί υψηλής ταχύτητας - μικρού εύρους προς τη κατεύθυνση αυτή, σταθεροποιώντας με το κρανικό χέρι το κεφάλι του ασθενούς, ενώ το περιφερικό ελαττώνει την τάση του συνδετικού ιστού και των μαλακών μορίων, μέσω της κινητοποίησης της κάτω γνάθου.
4. Τεχνικές μυϊκής ενέργειας (MET), κατά τις οποίες εφαρμόζεται μια ήπια πίεση από το θεραπευτή στη κατεύθυνση περιορισμού της φυσιολογικής κίνησης της διάρθρωσης και μια ισομετρική συστολή από τον ασθενή στην αντίθετη κατεύθυνση, με σκοπό τη χαλάρωση αγωνιστών – ανταγωνιστών μυών μέσω της ευαισθητοποίησης των ιδιοϋποδοχέων της περιοχής και την αύξηση του εύρους κίνησης της διάρθρωσης.

Οι έμμεσες ήταν:

1. Τεχνικές μυοπεριτονιακής απελευθέρωσης (Myofascial release), κατά τις οποίες ο θεραπευτής αρχικά προκαλεί ελαφρά κίνηση στο σώμα ώστε να μειώσει την επίδραση της βαρύτητας και να υπερβεί τον αντιδραστικό στατικό τόνο δεσμεύοντας τους περιορισμένους ιστούς, «ξετυλίγοντας» έτσι, όλο το πρότυπο των δυσλειτουργικών διανυσμάτων που εμπεριέχονται στην έμφυτη κίνηση της περιτονίας.
2. Αμοιβαίας αναχαίτισης (Reciprocal inhibition) για την εξισορρόπηση της τάσης των μαλακών μορίων της περιοχής, κατά την οποία η ενεργητική σύσπαση των μυών συνοδεύεται από την παθητική κινητοποίηση από τα χέρια του θεραπευτή, στην κατεύθυνση της μικρότερης τάσης των ιστών της περιοχής.

Experimental design

The treatment protocol included 2 sessions per week for 4 weeks, i.e. 8 treatments in total. An assessment and re-definition of the parameters using the rating scales listed above, was carried out before the start of each session (Diagram 1).

Intervention

Each session included the following components: a. Re-assessment of the patient (10 minutes), and b. implementation of the Osteopathic treatment protocol (30 minutes), with the aim of reducing the symptoms and accelerating the healing process. The protocol included indirect and direct treatment techniques, the implementation of which depended on the clinical findings, such as the patient's response to palpation and changes in the range of joint motion.

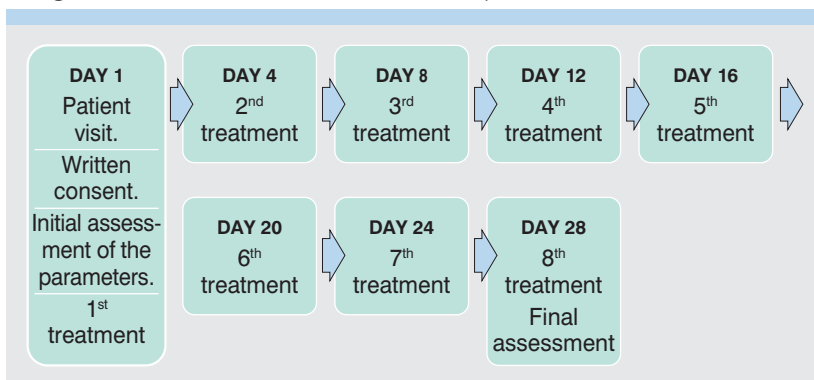
More specifically, the direct techniques that were used were:

1. Desensitisation of the pain trigger-points, which involved the application of minimal pressure using the fingertips at the muscle trigger site, in order to gradually release the tension of its sarcomeres, without causing pain, and restore normal muscle function.
2. Periosteal techniques around the symptom area (FDM), whereby high pressure is applied, mainly with the thumb, at the point of fascial distortion, in the transitional area between capsule-ligament and bone.
3. Mobilisation and manipulation techniques (HVLA-manipulation) for the posterior part of the capsule and the bilaminar zone, whereby the practitioner applies multiple high-velocity, low-amplitude manipulations in that direction, while immobilising the patient's head with the cranial hand and using the peripheral hand to reduce the tension of the connective and soft tissues, by mobilising the mandible.
4. Muscle energy technique (MET), whereby the practitioner applies gentle pressure to restrict the normal movement of the joint, and the patient performs isometric contractions in the opposite direction, in order to relax the agonist and antagonist muscles through the sensitisation of the local proprioceptors and increase of joint motion range.

The indirect techniques included:

1. Myofascial release techniques, whereby the practitioner initially induces slight movement to the body, in order to reduce the effect of gravity and overcome the reactive static tone, by engaging the restricted tissues and unfolding the entire pattern of dysfunctional vectors enclosed in the inherent fascial motion.
2. Reciprocal inhibition to balance out the tension of the local soft tissues, whereby the patient's active contraction of the muscles is combined with the passive mobilisation caused by the therapist's hands in the direction of the lowest tension of the local tissues.

Diagram 1: Data collection and treatment plan.



ΑΠΟΤΕΛΕΣΜΑΤΑ

Τα αποτελέσματα της θεραπείας με την αξιολόγηση των παραμέτρων εμφανίζονται στον Πίνακα 2. Η ασθενής παρουσίασε σημαντική βελτίωση στη διάνοιξη του στόματος. Πλέον, είχε τη δυνατότητα μετακίνησης τροφών μέσα στο στόμα καθώς και μάσησης πιο σκληρών τροφών σταδιακά. Ανέφερε περιορισμό της έντασης του ήχου στη δεξιά ΚΓΔ και είχε τη δυνατότητα ανώδυνης πλάγιας μετακίνησης της κάτω γνάθου, γεγονός σημαντικό για τη φυσιολογική λειτουργία της μάσησης. Επίσης ο πόνος της μειώθηκε σημαντικά στην κλίμακα αξιολόγησης του πόνου, ενώ ανέφερε ότι συνολικά ο πόνος ήταν αρκετά ελαττωμένος σε σχέση με την αρχική εξέταση.

ΣΥΖΗΤΗΣΗ

Η περιπτώσιακή αυτή μελέτη παρουσιάζει τα θετικά αποτελέσματα της εφαρμογής των τεχνικών της Οστεοπαθητικής σε μια έντονη κροταφογοναθική δυσλειτουργία, καθώς βοήθησε στην ελάττωση του πόνου και τη βελτίωση της λειτουργικότητάς της.

Σύμφωνα με τους Scully και συν. (2013), υπάρχουν 2 κύρια μοντέλα αναφορικά με τη μαστηριακή μυαλγία, το Pain Adaptation Model (PAM) & Vicious Cycle Model (VCM). Σύμφωνα με το PAM ο πόνος οδηγεί σε ελάττωση της μυϊκής δραστηριότητας των αγωνιστών μυών και υπερδραστηριοποίηση των ανταγωνιστών για την αποφυγή του πόνου, με αποτέλεσμα τη διαταραχή της φυσιολογικής λειτουργίας των περυγοειδών μυών (Peck και συν. 2008). Σύμφωνα με το VCM οι υπερδραστήριοι μύες προκαλούν αυξημένη απελευθέρωση ακετυλοχολίνης (ACh) και ασβεστίου Ca^{2+} από το σαρκοπλασματικό δίκτυο, προκαλώντας ένα φαύλο κύκλο συνεχούς τοπικού μυϊκού σπασμού με συνέπεια ισχαιμία και υποξία (Gerwin και συν. 2004). Η εμφάνισή τους προκαλεί την απελευθέρωση χημικών παραγόντων υπευθύνων για την πρόκληση πόνου και φλεγμονής όπως, βραδυκίνης, προσταγλανδινών, σεροτονίνης, ουσίας P κ.α., μαζί με μια πτώση του pH, που αναχαίτζει τη λειτουργία της ακετυλοχολινεστεράσης και οδηγεί σε υπερτονία των μυών της περιοχής (Butts και συν. 2016).

Για την αναχαίτιση των παραγόντων που σχετίζονται με τις παραπάνω διεργασίες, εφαρμόστηκε οστεοπαθητική θεραπευτική προσέγγιση. Οι τρεις κύριες κατηγορίες των τεχνικών της είναι α. οι άμεσες, β. οι έμμεσες και γ. αυτές που είναι συνδυασμός των δύο (Chase, 2011). Οι άμεσες τεχνικές εφαρμόστηκαν για τη βελτίωση της μικροκυκλοφορίας στην περιοχική βλάβη, μέσω της κινητοποίησης των ιστών, δεδομένου ότι ενεργοποιούν την ινοβλαστική δραστηριότητα μέσω της μηχανικής παραμόρφωσης. Έχει αποδειχθεί ότι οι ινοβλάστες αντιδρούν στο στρες εκκρίνοντας αντιφλεγμονώδη χημικά, κυτοκίνες και αυξητικούς παράγοντες, επιταχύνοντας τη διαδικασία επουλώσης και την αγγειογένεση (Zein-Hamoud, 2015). Οι έμμεσες (Hartmann, 1997) χρησιμοποιήθηκαν λόγω της έντασης των συμπτωμάτων και του

RESULTS

Table 2 summarises the results of this treatment approach based on the assessment of the parameters listed above. The patient experienced significant improvement in terms of her mouth-opening capacity. She was able to move food inside her mouth again, and gradually also chew on hard food. She reported that the noise in the right TMJ was reduced and that she could move her mandible sideward without experiencing pain, which helped restore normal mastication. Pain was also reduced significantly on the pain assessment scale. The patient reported that pain was in general much less severe compared to the initial examination.

DISCUSSION

This case study presents the positive results from the use of Osteopathic techniques in a patient with severe temporomandibular joint dysfunction, whose pain and functionality improved by means of these techniques.

According to Scully et al. (2013), there are 2 main models with respect to masticatory pain - the Pain Adaptation Model (PAM) and the Vicious Cycle Model (VCM). According to the PAM, pain results in reduced muscle activity of the agonist muscles and hyperactivation of the antagonist muscles to prevent pain, which results in distortion of the normal function of the pterygoid muscles (Peck et al. 2008). According to the VCM, the hyperactive muscles result in increased acetylcholine (ACh) and calcium Ca^{2+} release from the sarcoplasmic network, causing a vicious cycle of constant local muscle spasm that leads to ischemia and hypoxia (Gerwin et al. 2004). These result in the release of chemical agents that cause pain and inflammation, such as bradykinin, prostaglandins, serotonin, P substance etc., together with a decrease in pH, which inhibits the function of acetylcholinesterase and leads to hypertonia of the local muscles (Butts et al. 2016).

An Osteopathic treatment approach was used to inhibit the factors behind these processes. The three main cat-

Πίνακας 2: Αποτελέσματα των παραμέτρων με τις κλίμακες που αξιολογήθηκαν σύμφωνα με τα DC/TMD.

Μεταβλητές	1η αξιολόγηση (Αρχική)	2η αξιολόγηση (4 εβδ.)	Διαφορά Αρχικής-τελικής μέτρησης	Mean (SD)
DC/TMD Examination Form				
- Ανώδυνο ROM	20	37	17	28,6 (6,4)
- Μέγιστο ROM	23	39	16	30,6 (6,2)
- Μέγιστο υποβ. ROM	29	42	13	34,7 (5,3)
• JFLS-20	127/200	49/200	78	86,3 (28,8)
• NPRS	9/10	3/10	6	5,5 (2,1)
• GROC	0	7	7	4,1 (2,4)
Συνεδρίες	1/8	8/8		

NPRS: Numeric Pain Rating Score, JFLS: Jaw Functional Limitation Scale, GROC: Global Rating of Change Score, Mean (St. Deviation)

περιορισμού στο εύρος κίνησης της άρθρωσης. Οι τεχνικές αυτές εφαρμόστηκαν στη κατεύθυνση «ευκολίας» κίνησης της άρθρωσης, διεγείροντας τους περιτονιακούς μηχανοϋποδοχείς και τη δραστηριότητα του ΚΝΣ (Minasny, 2009), απομακρύνοντας, την τάση από το σημείο περιορισμού. Σύμφωνα με τη Νευροβιολογική Περιτονιακή Θεωρία (Schleip, 2003), υπάρχει μια ισχυρή σύνδεση μεταξύ της περιτονίας και του αυτόνομου νευρικού συστήματος (ΑΝΣ). Οι μηχανοϋποδοχείς της διεγείρονται από ερεθίσματα μυοπεριτονιακών χειρισμών, τα οποία στη συνέχεια αποκωδικοποιούνται από το ΚΝΣ και το ΑΝΣ, επηρεάζοντας κυρίως τη δράση του παρασυμπαθητικού νευρικού συστήματος (ΠΝΣ). Το ΚΝΣ αποκρίνεται μειώνοντας τον τόνο των γραμμωτών μυών, ενώ το ΠΝΣ με μια γενικευμένη τροποποίηση του μυϊκού τόνου, μια αλλαγή στην τοπική αγγειοδιαστολή και το ιξώδες των ιστών, καθώς και μειωμένο τόνο στις ενδοπεριτονιακές λείες μυϊκές ίνες (Minasny, 2009). Οι έμμεσες τεχνικές λόγω του ότι μειώνουν την τάση στους ιστούς, θεωρούνται λιγότερο στρεσογόνες. Σύμφωνα με τον Tozzi (2012), δεν υπάρχουν αναφορές για τραυματισμούς μετά από τη χρήση έμμεσων τεχνικών. Παρόμοια αποτελέσματα παρουσιάζουν και άλλες μελέτες (Cames και συν. 2010), οι οποίες ωστόσο, αναφέρουν κάποιες ήπιες αντιδράσεις όπως μυϊκό πόνο, πονοκέφαλο ή γενικευμένο άλγος το οποίο σχετίζεται κυρίως με την εφαρμογή άμεσων τεχνικών. Στόχος όλων των τεχνικών, ήταν η μεταβίβαση του μηχανικού ερεθίσματος στους ιστούς ή την περιοχική δυσλειτουργία, για την μεταβολή της κυτταρικής λειτουργίας με την πυροδότηση της ινοβλαστικής δραστηριότητας (Johnson και συν. 2003, Langenau και συν. 2012). Οι ινοβλάστες αντιδρούν άμεσα με πολλαπλασιασμό και ανάπτυξη κοκκιδώδους ιστού στην περιοχική βλάβης, παρέχοντας δομική ακεραιότητα (Ritchlin και συν. 2000, Dodd και συν. 2006, Meltzer και συν. 2007). Μετά την εφαρμογή των τεχνικών υπήρχε μια σταδιακή βελτίωση του εύρους κίνησης και μια ήπια δυσφορία που δεν απαιτούσε τη χρήση οποιουδήποτε αναλγητικού, η οποία περιοριζόταν την επομένη της θεραπείας.

egories of Osteopathic techniques were: a. direct, b. indirect and c. a combination of the two (Chase, 2011). Direct techniques aimed to improve microcirculation in the area, through the mobilisation of tissues, since they can activate fibroblast activity through mechanical distortion. It has been proven that fibroblasts respond to mechanical stress by secreting anti-inflammatory chemical agents, cytokines and growth factors, thus accelerating the process of healing and angiogenesis (Zein-Hammoud, 2015). Indirect techniques (Hartmann, 1997) were used due to the intensity of the symptoms, and the limited range of joint motion. These techniques were implemented in the direction of “ease” of joint movement, stimulating the fascia’s mechanoreceptors and the CNS response (Minasny, 2009), removing tension from the restricted site. According to the Neurobiological Fascia Theory (Schleip, 2003), there is a strong relation between the fascia and the autonomic nervous system (ANS). Its mechanoreceptors are stimulated by myofascial manipulations, which are then decoded by the CNS or ANS, and affect mainly the activity of the parasympathetic nervous system (PNS). The CNS responds by reducing the tone of the striated muscles, whereas the PNS responds with a generalised alteration in the muscle tone, a change in local vasodilation and tissue viscosity, as well as reduced tone in the intrafascial muscle fibres (Minasny, 2009).

Indirect techniques are considered less stress-inducing as they reduce tension in the tissues. According to Tozzi (2012), there are no reports of injuries following the use of indirect techniques. Other studies have found similar results (Cames et al. 2010), however they report some mild reactions, such as muscle pain, headache or general pain associated with the use of direct techniques. The aim of all these techniques is to provide mechanical stimulus to the tissues or dysfunctional area, in order to alter cellular function by triggering fibroblast activity (Johnson et al. 2003; Langenau et al. 2012). Fibroblasts respond immediately by multiplying and developing granulation tissue at the problem area, providing structural integrity (Ritchlin et al. 2000; Dodd et al. 2006; Meltzer et al. 2007). Following the implementation of these techniques, there was a gradual improvement of the motion range and slight discomfort, which however did not require the use of any analgesics, and improved within a day after the treatment.

Despite the fact that research data to support the use of these techniques is not sufficient, there are studies that elaborate on the way these techniques work (Wong, 2012). This study argues that osteopathic techniques can be used safely in patients with temporomandibular joint dysfunction. They aim to reduce pain and improve the range of motion, without the use of anti-inflammatory analgesic treatment (Roberts et al. 2012), given the risks involved for some patients with pathological conditions, such as our patient.

Table 2: Results of the different parameters based on the rating scales that were used, according to DC/TMD.

Variables	1st assessment (Initial)	2nd assessment (4 weeks)	Difference Initial-final measurement	Mean (SD)
DC/TMD Examination Form				
– Pain-free ROM	20	37	17	28.6 (6.4)
– Max. ROM	23	39	16	30.6 (6.2)
– Max. assisted ROM	29	42	13	34.7 (5.3)
• JFLS-20	127/200	49/200	78	86.3 (28.8)
• NPRS	9/10	3/10	6	5.5 (2.1)
• GROC	0	7	7	4.1 (2.4)
Sessions	1/8	8/8		

NPRS: Numeric Pain Rating Score, JFLS: Jaw Functional Limitation Scale, GROC: Global Rating of Change Score, Mean (St. Deviation)

Δεν υπάρχουν επαρκή ερευνητικά δεδομένα που να υποστηρίζουν την εφαρμογή των τεχνικών αυτών, ωστόσο, υπάρχουν μελέτες που αναφέρονται αναλυτικά στον τρόπο με τον οποίο ενεργούν (Wong, 2012). Η συγκεκριμένη μελέτη υποστηρίζει ότι οι οστεοπαθητικές τεχνικές μπορούν να εφαρμοστούν με ασφάλεια σε ασθενείς που παρουσιάζουν κροταφογοναθική δυσλειτουργία.

Σκοπός της εφαρμογής τους, είναι η ελάττωση του πόνου και η αύξηση του εύρους κίνησης, χωρίς την ανάγκη οποιασδήποτε φαρμακευτικής αγωγής με αντιφλεγμονώδη αναλγητικά (Roberts και συν. 2012), δεδομένου του κινδύνου από τη χρήση τους σε ασθενείς με παθολογίες, όπως η συγκεκριμένη περίπτωση.

BIBLIOΓΡΑΦΙΑ/REFERENCES

- Al-Moraissi E: Open versus arthroscopic surgery for the management of internal derangement of the temporomandibular joint: a meta-analysis of the literature. *International Journal of Oral and Maxillofacial Surgery* 44(6):763-770, 2015
- Butts R, Dunning J, Perreault T, Maurad F, Grubb M: Peripheral and spinal mechanisms of pain and dry needling mediated analgesia: a clinical resource guide for Health care professionals. *International Journal of Physical Medicine & Rehabilitation* 4:2, 2016
- Carnes D, Mars T, Mullinger B, Froud R, Underwood M: Adverse events and manual therapy: a systematic review. *Manual Therapy* 15(4):355-63, 2010
- Chase C: Educational Council on Osteopathic Principles, American Association of Colleges of Osteopathic Medicine. *Glossary of Osteopathic Terminology*, 2011
- Darby IA, Hewitson TD: Fibroblast differentiation in wound healing and fibrosis. *International Review of Cytology* 57:143-179, 2007
- Dodd JG, Good MM, Nguyen TL, Grigg AI, Batia LM, Standley PR: In vitro biophysical strain model for understanding mechanisms of osteopathic manipulative treatment. *Journal of American Osteopathic Association* 106(3):157-166, 2006
- Gervin RD, Dommerholt J, Shah JP: An expansion of Simons' integrated hypothesis of trigger point formation. *Current Pain and Headache Reports* 8, 468-475, 2004
- Hartman L: Indirect Technique. *Handbook of Osteopathic Technique*: Springer; 1997. p. 31-8.
- Hiraba K, Hibino K, Hiranuma K, Negoro T: EMG activities of two heads of the human lateral pterygoid muscle in relation to mandibular condyle movement and biting force. *Journal of Neurophysiology* 83: 2120-2137, 2000
- Jayaseelan DJ, Tow NS: Cervicothoracic junction thrust manipulation in the multimodal management of a patient with temporomandibular disorder. *Journal of Manual and Manipulative Therapy* 24: 90-97, 2016
- Johnson SM, Kurtz ME: Osteopathic manipulative treatment techniques preferred by contemporary osteopathic physicians. *Journal of American Osteopathic Association* 103(5):219-224, 2003
- Langenau EE, Dowling DJ, Dyer C, Roberts WL: Frequency of specific osteopathic manipulative treatment modalities used by candidates while taking COMLEX-USA Level 2-PE. *Journal of American Osteopathic Association* 112(8):509-513, 2012
- Mapelli A, Zanandrea Machado BC, Giglio LD, Sforza C, De Felicio CM: Reorganization of muscle activity in patients with chronic temporomandibular disorders. *Archives of Oral Biology* 72, 164-171, 2016
- Meltzer KR, Standley PR: Modeled repetitive motion strain and indirect osteopathic manipulative techniques in regulation of human fibroblast proliferation and interleukin secretion. *Journal of American Osteopathic Association* 107(12):527-536, 2007
- Minasny B: Understanding the process of fascial unwinding. *International Journal of Therapeutic Massage and Bodywork* 2(3):10-17, 2009
- Mujakperuo HR, Watson M, Morrison R, Macfarlane TV: Pharmacological interventions for pain in patients with temporomandibular disorders. *Cochrane Database Systematic Reviews* 10, 2010
- Murray GM, Phanachet I, Uchida S, Whittle T: The human lateral pterygoid muscle: a review of some experimental aspects and possible clinical relevance. *Australian Dentistry Journal* 49: 2-8, 2004
- Paanalahti K, Holm LW, Nordin M, Asker M, Lyander J, Skillgate E: Adverse events after manual therapy among patients seeking care for neck and/or back pain: a randomized controlled trial. *BMC Musculoskeletal Disorders* 15(77), 2014
- Peck CC, Murray GM, Gerzina TM: How does pain affect jaw muscle activity? The Integrated Pain Adaptation Model. *Australian Dentistry Journal* 53: 201-207, 2008
- Pihut M, Ferendiuk E, Szewczyk M, Kasprzyk K, Wieckiewicz M: The efficiency of botulinum toxin type A for the treatment of masseter muscle pain in patients with temporomandibular joint dysfunction and tension-type headache. *Journal Headache Pain* 17: 29, 2016
- Ritchlin C: Fibroblast biology. Effector signals released by the synovial fibroblast in arthritis. *Arthritis Research* 2(5):356-360, 2000
- Roberts E, Delgado Nunes V, Buckner S, Latchem S, Constanti M, Miller P, Doherty M, Zhang W, Birrell F, Porcheret M, Dziedzic K, Bernstein I, Wise E, Conaghan PG: Paracetamol: not as safe as we thought? A systematic literature review of observational studies. *Annual Rheumatic Disorders* 75(3):552-559, 2016
- Schleip R: Fascial plasticity: a new neurobiological explanation. Part 1. *Journal of Bodywork and Movement Therapy* 7:11-19, 2003
- Schleip R: Fascial plasticity: a new neurobiological explanation. Part 2. *Journal of Bodywork and Movement Therapy* 7:104-116, 2003
- Scully C: *Oral and Maxillofacial Medicine: the Basis of Diagnosis and Treatment*, third ed. Churchill Livingstone, Edinburgh, 2013
- Schiffman E, Ohrbach R: Executive Summary of the Diagnostic Criteria for Temporomandibular Disorders (DC/TMD) for Clinical and Research Applications. *Journal of American Dental Association* 147(6): 438-445, 2016
- Tozzi P: Selected fascial aspects of osteopathic practice. *Journal of Bodywork Movement Therapy* 16(4):503-519, 2012
- Wilkes C: Internal derangements of the temporomandibular joint. *Archives of Otolaryngology Head Neck Surgery* 115: 469-477, 1989
- Wong CK: Strain counterstrain: current concepts and clinical evidence. *Manual Therapy* 17(1):2-8, 2012
- Zein-Hammoud M, Standley P: Modeled Osteopathic Manipulative Treatments: A Review of Their in Vitro Effects on Fibroblast Tissue Preparations. *Journal of American Osteopathic Association* 115(8): 490-502, 2015

Διεύθυνση επικοινωνίας:
Βαθρακοκόιλης Κωνσταντίνος
 Παύλου Μελά 1,
 54621 Θεσσαλονίκη, Ελλάδα
 Τηλ. 6930 450 450
 e-mail: kvathr@gmail.com

Address:
Vathrakokoilis Konstantinos
 1 Pavlou Mela Str.,
 54621 Thessaloniki, Greece
 Tel.: 0030 6930 450 450
 e-mail: kvathr@gmail.com