Ακτινογραφικές κλίμακες αξιολόγησης της επιτυχίας σύγκλεισης γναθοσχιστίας: Βιβλιογραφική ανασκόπηση

Γεώργιος ΚΑΜΠΕΡΟΣ[1], Νάντια ΘΕΟΛΟΓΗ-ΛΥΓΙΔΑΚΗ[2], Κωνσταντίνος ΤΣΙΧΛΑΚΗΣ[3], Ιωάννης ΙΑΤΡΟΥ[4]

Πανεπιστημιακή Κλινική Στοματικής και Γναθοπροσωπικής Χειρουργικής, Νοσοκομείο Παίδων «Π. & Α. Κυριακού», Οδοντιατρική Σχολή ΕΚΠΑ (Διευθυντής: Καθηγητής Χ. Περισανίδης), Κλινική Διαγνωστικής και Ακτινολογίας Στόματος, Οδοντιατρική Σχολή ΕΚΠΑ (Διευθυντής: Καθηγητής Κ. Τσιχλάκης)

Radiographic success scales for the evaluation of alveolar cleft repair: Literature review

Georgios KAMPEROS, Nadia THEOLOGIE-LYGIDAKIS, Konstantinos TSIKLAKIS, Ioannis IATROU

University Department of Oral and Maxillofacial Surgery, "P. & A. Kyriakou" Children's Hospital, School of Dentistry, National and Kapodistrian University of Athens, Greece (Head: Professor C. Perisanidis), Department of Oral Diagnosis and Radiology, School of Dentistry, National and Kapodistrian University of Athens, Greece (Head: Professor K. Tsiklakis)

Βιβλιογραφική ανασκόπηση
Literature review

ΠΕΡΙΛΗΨΗ: Η σύγκλειση της γναθοσχιστίας οδηγεί στην ενοποίηση της άνω γνάθου, μέσω της δημιουργίας οστικής γέφυρας. Οι διαστάσεις της γέφυρας αυτής αξιολογούνται ακτινογραφικά με κατάλληλες κλίμακες και αποτελούν κύρια παράμετρο επιτυχίας της επέμβασης. Ο κλίμακες που χρησιμοποιούνται έως σήμερα βασίζονται κυρίως σε απλές ακτινογραφίες, με πιο γνωστή και διαδεδομένη την κλίμακα Bergland. Άλλες κλίμακες που έχουν προταθεί είναι η Enemark, η Long, η Kindelan, η Chelsea και η SWAG. Όλες τους αξιολογούν το ύψος του οστού ή την οστική πλήρωση στην περιοχή της σχιστίας, μέσω οπισθοφατνιακών ή ακτινογραφιών δήξεως. Οι κλίμακες αξιολόγησης πρέπει να είναι απλές και επαναλήψιμες, να αξιολογούν το οστό σε όλο το ύψος της σχιστίας, να θέτουν σαφές όριο επιτυχίας και να μπορούν να εφαρμόζονται σε μικτή και μόνιμη οδοντοφυΐα. Δυστυχώς, οι κλίμακες που βασίζονται σε απλές ακτινογραφίες έχουν αδυναμίες και θεωρείται ότι ως ένα βαθμό υπερεκτιμούν την επιτυχία της επέμβασης. Αντίθετα, η υπολογιστική τομογραφία έχει σημαντικά πλεονεκτήματα στη μετεγχειρητική παρακολούθηση των ασθενών με γναθοσχιστία λόγω της δυνατότητας μέτρησης του ύψους και του πάχους της οστικής γέφυρας με ακρίβεια, δίχως παραμορφώσεις ή αλληλεπιθέσεις δομών.

ΛΕΞΕΙΣ ΚΛΕΙΔΙΑ: σχιστία, γναθοσχιστία, κλίμακα, ακτινογραφία, υπολογιστική τομογραφία

SUMMARY: Alveolar cleft repair restores the continuity of the maxilla through a bony bridge. The dimensions of this bridge, which are evaluated radiographically via special scales, are considered a primary success parameter. The aim of the present literature review is the presentation of the radiographic success scales proposed for the evaluation of alveolar cleft repair, and the analysis of the characteristics that they should possess. The scales, which are used today, are mainly based on plain radiographs. The Bergland scale is the most widely known. The Enemark, Long, Kindelan, Chelsea and SWAG scales are also proposed in the literature. All of them evaluate the height of the bony bridge or the degree of bone fill in the cleft area, via periapical or occlusal x-rays. The success scales should be simple and reproducible. They should evaluate the whole height of the cleft site, and they should propose a clear success threshold. Furthermore, they should be applied in both mixed and permanent dentition. Unfortunately, scales based on plain radiographs have certain weaknesses and are thought to overestimate to some degree the success of the surgical intervention. On the other hand, computed tomography has significant advantages in the postsurgical follow-up of alveolar cleft patients, due to the capability of accurate measuring the height and thickness of the bony bridge, without distortion or structure overlap.

KEY WORDS: cleft, alveolar cleft, scale, radiograph, computed tomography

[1] *Υποψήφιος Διδάκτωρ, Κλινική ΣΓΠΧ, Οδοντιατρική Σχολή ΕΚΠΑ*
[2] *Επίκουρη Καθηγήτρια ΣΓΠΧ, Κλινική ΣΓΠΧ, Οδοντιατρική Σχολή ΕΚΠΑ*
[3] *Καθηγητής και Διευθυντής, Κλινική Διαγνωστικής και Ακτινολογίας Στόματος, Οδοντιατρική Σχολή ΕΚΠΑ*
[4] *Ομότιμος Καθηγητής ΣΓΠΧ, Κλινική ΣΓΠΧ, Οδοντιατρική Σχολή ΕΚΠΑ*

Παρελήφθη: 31/12/2018 - Έγινε δεκτή: 7/1/2019

Paper received: 31/12/2018 - Accepted: 7/1/2019

ΕΙΣΑΓΩΓΗ

Οι σχιστίες αποτελούν τη συχνότερη συγγενή ανωμαλία της κρανιοπροσωπικής χώρας (Vanderas, 1987, Mossey και συν. 2009). Μπορούν να προσβάλλουν στις διάφορες μορφές τους, το άνω χείλος, την άνω γνάθο, τη σκληρή και τη μαλακή υπερώα. Η παθογένεσή τους προκαλείται από την αποτυχία συνένωσης των εμβρυικών αποφύσεων της περιοχής κατά τη διάπλαση του προσώπου (Wantia και Rettinger, 2002). Κλινικά παρατηρείται ατελής ή πλήρης διάσταση στις προαναφερθείσες ανατομικές δομές. Οι σχιστίες μπορεί να εντοπίζονται στο ένα ή και στα δύο ημιμόρια, χαρακτηριζόμενες ως ετερόπλευρες ή αμφίπλευρες αντίστοιχα.

Η θεραπευτική αντιμετώπιση των ασθενών με σχιστία προγραμματίζεται και πραγματοποιείται σταδιακά, από τη γέννηση έως την ενηλικίωσή τους, από ομάδα εξειδικευμένων επιστημόνων (Kasten και συν. 2008). Η ειδικότητα της Στοματικής και Γναθοπροσωπικής Χειρουργικής συνεισφέρει καθοριστικά μεταξύ άλλων και στην αποκατάσταση του οστικού ελλείμματος της σχιστίας της άνω γνάθου (γναθοσχιστία). Το έλλειμμα αυτό έχει σχήμα πυραμίδας και επεκτείνεται πέρα από τη φατνιακή απόφυση προς τη σκληρή υπερώα, αλλά και προς τη ρινική κοιλότητα, οδηγώντας συχνά σε στοματορρινική επικοινωνία και συρίγγιο (Craven και συν. 2007, Feichtinger και συν. 2007). Η σύγκλειση της γναθοσχιστίας έχει ως στόχο, μεταξύ άλλων, την ενοποίηση της άνω γνάθου (δημιουργία οστικής γέφυρας), την επίτευξη σχετικά ιδανικής μορφολογίας της φατνιακής απόφυσης, το διαχωρισμό της στοματικής από τη ρινική κοιλότητα και την ομαλή ολοκλήρωση του οδοντικού τόξου (Bergland και συν. 1986α, Lilja και συν. 2000, Horswell και Henderson, 2003, Theologie-Lygidakis και συν. 2014). Η επέμβαση στην πλειοψηφία των περιπτώσεων συνίσταται σε τοποθέτηση οστικού αυτομοσχεύματος, στην περίοδο της μικτής οδοντοφυΐας, πριν την ανατολή του μονίμου κυνόδοντα στην περιοχή (Boyne και Sands, 1972,

INTRODUCTION

Clefts are the most common congenital craniofacial anomalies (Vanderas, 1987, Mossey et al. 2009). They may take various forms, affecting the upper lip, the maxilla, the hard and soft palate. Their pathogenesis is triggered by the failure in the fusion of the embryological processes of the facial area (Wantia and Rettinger, 2002). Complete or incomplete separation of the abovementioned anatomical structures is clinically evident. Clefts may be unilateral or bilateral, affecting one or both sides respectively.

Treatment of cleft patients should be scheduled and performed, gradually from birth to adulthood, by a specialized scientific team (Kasten et al. 2008). Oral and maxillofacial surgery significantly contributes to the repair of the bony deficit of the maxilla. This deficit has the shape of a pyramid and extends over the alveolar process, towards the hard palate and the nasal cavity, leading frequently to oronasal communication and fistula (Craven et al. 2007, Feichtinger et al. 2007). Alveolar cleft repair has many goals, such as the restoration of the continuity

Πίνακας 1: Κλίμακα Bergland (Bergland και συν. 1986α)

Τύπος I	Οστικό διάφραγμα (interdental septum) περίπου στο φυσιολογικό ύψος
Τύπος II	Οστικό διάφραγμα τουλάχιστον στα 3/4 του φυσιολογικού ύψους
Τύπος III	Οστικό διάφραγμα σε λιγότερο από τα 3/4 του φυσιολογικού ύψους
Αποτυχία (Τύπος IV)	Μη συνεχής οστική γέφυρα κατά μήκος της σχιστίας

Οι τύποι I και II αντιστοιχούν σε αποδεκτό ή επιτυχημένο αποτέλεσμα.

Table 1: Bergland scale (Bergland et al. 1986a)

Type I	Interdental septum of approximate normal height
Type II	Interdental septum at least 3/4 of normal height
Type III	Interdental septum less than 3/4 of normal height
Failure (Type IV)	No continuous bony bridge across the cleft

Types I and II correspond to acceptable or successful results.

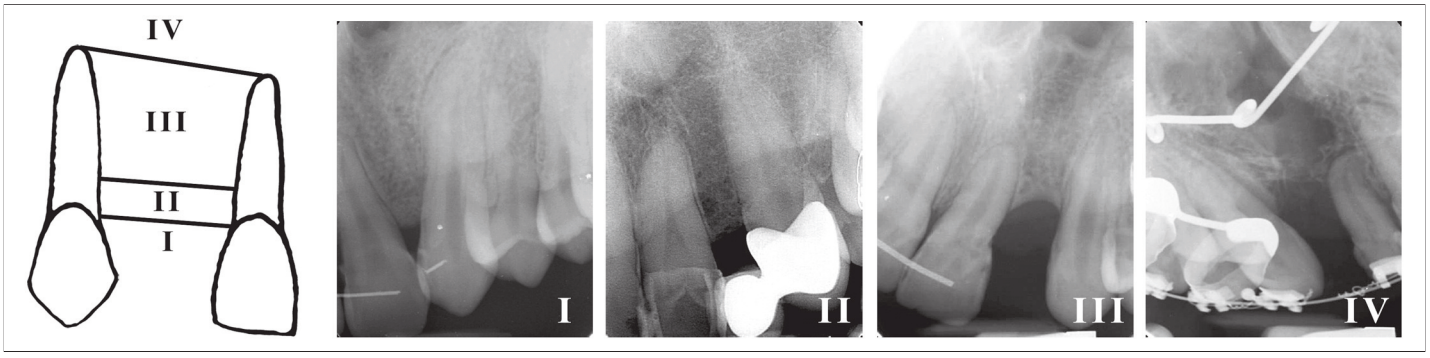

Εικ. 1: Σχεδιαγραμματική απεικόνιση της κλίμακας Bergland και παρουσίαση χαρακτηριστικών χειρουργημένων περιπτώσεων της Κλινικής ΣΓΠΧ της Οδοντιατρικής Σχολής ΕΚΠΑ ανά κατηγορία.
Fig. 1: Schematic presentation of the Bergland scale, along with representative operated cases of the Department of OMFS, School of Dentistry, University of Athens, for each category.

Bergland και συν. 1986a, Horswell και Henderson, 2003). Οι διαστάσεις της οστικής γέφυρας που προκύπτει αξιολογούνται ακτινογραφικά και αποτελούν κύρια παράμετρο επιτυχίας. Οι κλίμακες, που έχουν προταθεί για την αξιολόγηση αυτή, ταξινομούν τις περιπτώσεις σε κατηγορίες και παρέχουν ένα ελάχιστο ακτινογραφικό όριο, πάνω από το οποίο η εκάστοτε περίπτωση χαρακτηρίζεται ως αποδεκτή ή επιτυχημένη. Παραδοσιακά, οι μετρήσεις βασίζονται σε απλές ακτινογραφίες (Abyholm και συν. 1981, Enemark και συν. 1987, Helms και συν. 1987, Kindelan και συν. 1997, Witherow και συν. 2002). Την τελευταία 20ετία, πολλοί ερευνητές εκμεταλλευόμενοι την ευρύτατη διάδοση των νέων απεικονιστικών τεχνικών στην Οδοντιατρική, εφάρμοσαν την υπολογιστική τομογραφία σε ασθενείς με γναθοσχιστία (Honma και συν. 1999, Tai και συν. 2000, Feichtinger και συν. 2007, Oberoi και συν. 2009). Σημαντικές προσπάθειες έχουν γίνει για την αξιολόγηση της τρισδιάστατης μορφολογίας της οστικής γέφυρας (Iino και συν. 2005, Suomalainen και συν. 2014, Meazzini και συν. 2016).

Σκοπός της παρούσας εργασίας είναι η παρουσίαση των ακτινογραφικών κλιμάκων αξιολόγησης της επιτυχίας της σύγκλεισης γναθοσχιστίας, που έχουν προταθεί βιβλιογραφικά, καθώς επίσης και η ανάλυση των χαρακτηριστικών που πρέπει να έχει μια τέτοια κλίμακα.

ΚΛΙΜΑΚΕΣ ΒΑΣΙΖΟΜΕΝΕΣ ΣΕ ΑΠΛΕΣ ΑΚΤΙΝΟΓΡΑΦΙΕΣ

Οι πρώτες ακτινογραφικές κλίμακες παρουσιάστηκαν κατά τη δεκαετία του 1980 και βασίζονταν σε μετρήσεις πάνω σε απλές ενδοστοματικές ακτινογραφίες (Abyholm και συν. 1981, Enemark και συν. 1987, Helms και συν. 1987). Έκτοτε, η χρήση τους διαδόθηκε στην επιστημονική κοινότητα και σήμερα αποτελεί τον κύριο τρόπο αξιολόγησης του αποτελέσματος της σύγκλεισης της γναθοσχιστίας (Han και συν. 2017, Kumar και συν. 2017, Russell και συν. 2017). Παρακάτω παρουσιάζονται αναλυτικά οι κλίμακες επιτυχίας που βασίζονται σε απλές ακτινογραφίες:

Κλίμακα Bergland

Αποτελεί την πλέον γνωστή και διαδεδομένη κλίμακα αξιολόγησης, με ευρύτατη χρήση έως και σήμερα, κυρίως λόγω της εύκολης κλινικής της εφαρμογής. Παρουσιάστηκε για πρώτη φορά στην προκαταρκτική μελέτη των Abyholm, Bergland και Semb (1981), από το Πανεπιστήμιο του Όσλο (Abyholm και συν. 1981). Στη συνέχεια, η ίδια επιστημονική ομάδα, το 1986, με επικεφαλής τον Olav Bergland, τεκμηρίωσε την αξία της σε μεγάλο αριθμό περιπτώσεων (Bergland και συν. 1986a). Λόγω της κλασσικής αυτής δημοσίευσης, οι μετέπειτα

of the maxilla through a bony bridge, the formation of a close to an ideal alveolar morphology, the separation of the oral and nasal cavity and the bony support for dental arch development (Bergland et al. 1986a, Lilja et al. 2000, Horswell and Henderson, 2003, Theologie-Lygidakis et al. 2014). In the majority of cases, alveolar cleft repair consists of autologous bone grafting, during the mixed dentition, before the eruption of the permanent canine in the area (Boyne and Sands, 1972, Bergland et al. 1986a, Horswell et al. 2003).

The dimensions of the bony bridge, which are evaluated radiographically, are considered a primary success parameter. Special scales are used for this evaluation, classifying the cases in categories and proposing a radiographic threshold for characterizing each case as acceptable or not. Traditionally, measurements are based on plain x-rays (Abyholm et al. 1981, Enemark et al. 1987, Helms et al. 1987, Kindelan et al. 1997, Witherow et al. 2002). In the last 20 years, new imaging techniques were spread in dentistry, and many researchers used computed tomography in alveolar cleft patients (Honma et al. 1999, Tai et al. 2000, Feichtinger et al. 2007, Oberoi et al. 2009). Significant efforts have been made for the evaluation of the three-dimensional morphology of the bony bridge (Iino et al. 2005, Suomalainen et al. 2014, Meazzini et al. 2016).

The aim of the present literature review is the presentation of the radiographic success scales proposed for the evaluation of alveolar cleft repair, and the analysis of the characteristics that they should possess.

SCALES BASED ON PLAIN RADIOGRAPHS

The first radiographic scales were introduced in the 1980s, and they were based on measurements on plain intraoral x-rays (Abyholm et al. 1981, Enemark et al. 1987, Helms et al. 1987). Overtime, their use was spread among the scientific community. Today they are considered the main way of evaluating the result of alveolar cleft repair (Han et al. 2017, Kumar et al. 2017, Russell et al. 2017). The success scales based on plain radiographs are analyzed below:

Bergland scale

Until today, it is the most widely known scale, mainly due to its easy clinical application. It was first presented in the preliminary study of Abyholm, Bergland and Semb (1981), from the University of Oslo (Abyholm et al. 1981). Afterwards, the same scientific team, in 1986, led by Olav Bergland, proved the value of the scale in a large number of cases (Bergland et al. 1986a). Due to this influential publication, researchers named the scale after Professor Bergland. This scale, based on periapical or occlusal x-rays, evaluates the height of the bone interdental

ερευνητές προσέδωσαν στην κλίμακα το όνομα του Καθηγητή Bergland. Η κλίμακα βασίζεται σε οπισθοφατνιακές ή ακτινογραφίες δήξεως και αξιολογεί το ύψος του οστικού διαφράγματος στην περιοχή της χειρουργημένης σχιστίας (interdental septum), ως προς τον αυχένα των παρακειμένων δοντιών (κυνόδοντας και πλάγιος ή κεντρικός τομέας). Ανάλογα με το ύψος που εκτιμάται, κάθε περίπτωση εντάσσεται σε μία από τις κατηγορίες της κλίμακας (ημιποσοτική αξιολόγηση), όπως παρουσιάζονται στον Πίνακα 1. Στην Εικόνα 1 απεικονίζεται σχεδιαγραμματικά η κλίμακα Bergland και παρουσιάζονται χαρακτηριστικές χειρουργημένες περιπτώσεις της Κλινικής ΣΓΠΧ της Οδοντιατρικής Σχολής ΕΚΠΑ ανά κατηγορία. Το όριο για ένα κλινικά αποδεκτό αποτέλεσμα ορίζεται στο 75% του φυσιολογικού ύψους (τύποι I και II), καθώς οι εισηγητές της συγκεκριμένης κλίμακας θεωρούν ότι αυτό είναι αναγκαίο για τη στήριξη των ριζών των παρακειμένων δοντιών κατά τη μετακίνησή τους (Bergland και συν. 1986β).

Παρά την ευρεία της αποδοχή, η κλίμακα Bergland εμφανίζει δύο σημαντικές αδυναμίες. Πρώτον, η αξιολόγηση προϋποθέτει τα δόντια κοντά στη σχιστία να έχουν ολοκληρώσει την ανατολή ή/και την ορθοδοντική τους μετακίνηση, δηλαδή να βρίσκονται στην τελική τους θέση. Η διαδικασία αυτή, ειδικά όσον αφορά στον κυνόδοντα, μπορεί να διαρκέσει αρκετά χρόνια (Bergland και συν. 1986β). Το αποτέλεσμα είναι η αργοπορημένη αξιολόγηση της γέφυρας και η καθυστέρηση ενός πιθανού νέου χειρουργείου για βελτίωση του οστικού υποβάθρου (Witherow και συν. 2002, Trindade και συν. 2005). Δεύτερον, αξιολογείται μόνο το επίπεδο του οστού σε σχέση με τον αυχένα των παρακειμένων δοντιών, και όχι ακρορριζικά. Συνεπώς, μία περίπτωση με σχετικά φυσιολογικό επίπεδο οστού αυχενικά, θεωρείται επιτυχημένη / αποδεκτή, ακόμη και αν στο μέσο της ρίζας ή ακρορριζικά δεν υπάρχει οστό, με αποτέλεσμα την επέκταση της ρινικής κοιλότητας (Witherow και συν.

septum in the area of the repaired cleft, according to the neck of the neighboring teeth (canine and lateral or central incisor). After the evaluation, each case is classified in one category (semiquantitative evaluation), as presented in Table 1. The Bergland scale is presented schematically in Figure 1, along with representative operated cases of the Department of Oral and Maxillofacial Surgery, School of Dentistry, University of Athens, for each category. Seventy five percent of normal bone height (types I and II) is considered the threshold for a clinically acceptable result. This bone level is thought to be necessary for the support of the roots of the neighboring teeth during their orthodontic movements (Bergland et al. 1986b).

Despite its wide acceptance, the Bergland scale has two major weaknesses. At first, the teeth adjacent to the cleft should be brought into their final position in the dental arch, before evaluation. In other words, the eruption and all orthodontic movements should be completed. This procedure, especially concerning the canine, may take several years (Bergland et al. 1986b). As a result, the evaluation is delayed along with a possible re-operation for bone augmentation (Witherow et al. 2002, Trindade et al. 2005). Secondly, only the cervical bone level is evaluated. An operated case with relatively normal cervical bone level is considered successful, even if there is no bony bridge in the middle or apical part of the roots, re-

Πίνακας 2: Κλίμακα Enemark (Enemark και συν. 1987)

Βαθμός 1	Επίπεδο οστού στο 75-100% του φυσιολογικού ύψους
Βαθμός 2	Επίπεδο οστού στο 50-75% του φυσιολογικού ύψους
Βαθμός 3	Επίπεδο οστού στο 25-50% του φυσιολογικού ύψους
Βαθμός 4	Επίπεδο οστού στο 0-25% του φυσιολογικού ύψους

Οι βαθμοί 1 και 2 αντιστοιχούν σε επιτυχημένο αποτέλεσμα.

Table 2: Enemark scale (Enemark et al. 1987)

Score 1	Bone level at 75-100% of normal height
Score 2	Bone level at 50-75% of normal height
Score 3	Bone level at 25-50% of normal height
Score 4	Bone level at 0-25% of normal height

Scores 1 and 2 correspond to successful results.

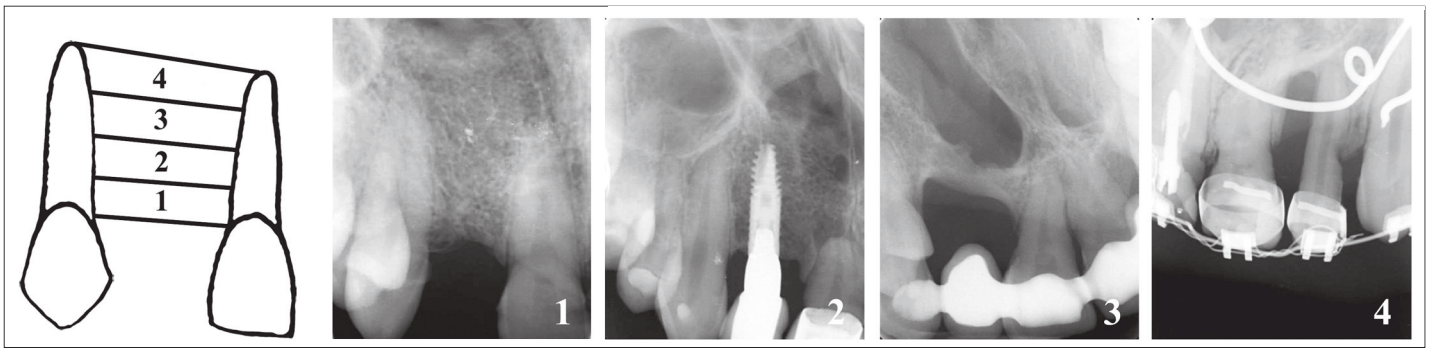

Εικ. 2: Σχεδιαγραμματική απεικόνιση της κλίμακας Enemark και παρουσίαση χαρακτηριστικών χειρουργημένων περιπτώσεων της Κλινικής ΣΓΠΧ της Οδοντιατρικής Σχολής ΕΚΠΑ ανά κατηγορία.
Fig. 2: Schematic presentation of the Enemark scale, along with representative operated cases of the Department of OMFS, School of Dentistry, University of Athens, for each category.

2002). Για να αντιμετωπιστεί αυτή η αδυναμία, έχουν προταθεί προσθήκες και τροποποιήσεις στην κλίμακα Bergland, με σκοπό τη μέτρηση του οστού ακρορριζικά (Hynes και Earley, 2003, Semb και συν. 2011), οι οποίες όμως δεν έχουν βρει αποδοχή από τους ερευνητές.

Κλίμακα Enemark

Προτάθηκε από τους Enemark και συν. (1987), και εμφανίζει πολλά κοινά σημεία με την κλίμακα Bergland (Enemark και συν. 1987). Στις ομοιότητες εντάσσονται η προϋπόθεση για ολοκλήρωση των μετακινήσεων πριν την αξιολόγηση και η μέτρηση του επιπέδου του οστού στην περιοχή της χειρουργημένης σχιστίας, ως προς τον αυχένα των παρακειμένων δοντιών. Η διαφορά έγκειται στο γεγονός ότι το ύψος χωρίζεται ισόποσα μεταξύ των κατηγοριών. Οι κατηγορίες της κλίμακας παρουσιάζονται στον Πίνακα 2. Στην Εικόνα 2 απεικονίζεται σχεδιαγραμματικά η κλίμακα Enemark και παρουσιάζονται χαρακτηριστικές χειρουργημένες περιπτώσεις της Κλινικής ΣΓΠΧ της Οδοντιατρικής Σχολής ΕΚΠΑ ανά κατηγορία. Αν και η κλίμακα είναι εύκολα αναγνωρίσιμη στη βιβλιογραφία, εντούτοις πολλές φορές είτε δεν αναφέρεται ως κλίμακα Enemark, είτε αποδίδεται σε τροποποίηση της κλίμακας των Abyholm και Bergland (Opitz και συν. 1999, Dempf και συν. 2002, Schultze-Mosgau και συν. 2003, Bayerlein και συν. 2006, Eichhorn και συν. 2009). Επίσης, πολλοί ερευνητές ορίζουν αυθαίρετα ως όριο για ένα επιτυχημένο αποτέλεσμα το 50% του φυσιολογικού ύψους (βαθμός 1 και 2) (Opitz και συν. 1999, Schultze-Mosgau και συν. 2003, Bayerlein και συν. 2006, Eichhorn και συν. 2009).

Κλίμακα Long

Προτάθηκε από τους Long και συν. (1995), ως τροποποίηση της μεθόδου αξιολόγησης των Helms και συν. (1987) (Helms και συν. 1987, Long και συν. 1995). Η κλίμακα βασίζεται σε οπισθοφατνιακές ή ακτινογραφίες δήξεως και αξιολογεί την αρχιτεκτονική του οστού στην περιοχή της χειρουργημένης σχιστίας. Αυτό επιτυγχάνεται μέσω υπολογισμού πολλαπλών αναλογιών μεταξύ του ύψους της οστικής γέφυρας και του μήκους της ρίζας των παρακειμένων δοντιών, όπως παρουσιάζονται στον Πίνακα 3. Στην Εικόνα 3 απεικονίζονται σχεδιαγραμματικά οι μετρήσεις της κλίμακας Long και παρουσιάζονται χειρουργημένες περιπτώσεις της Κλινικής ΣΓΠΧ της Οδοντιατρικής Σχολής ΕΚΠΑ ως παραδείγματα αξιολόγησης. Αν και η κλίμακα δεν ταξινομεί τις περιπτώσεις σε κατηγορίες, εντούτοις παρέχει κριτήρια επιτυχίας. Οι Long και συν. (1995), όρισαν ως επιτυχημένη κάθε περίπτωση όπου υπήρχε οστική γέφυρα μεταξύ των παρακειμένων δοντιών και ως αποτυχημένη κάθε περίπτωση όπου είτε δεν υπήρχε καθόλου οστική στήριξη στη ρίζα ενός από τα παρακείμενα δόντια, είτε η οστική κοίλανση στο μέσο της γέφυρας επεκτεινόταν μέχρι τα ακρορρίζια (Long και συν. 1995). Ακολούθως, η μεταγενέστερη μελέτη των Aurouze και συν. (2000), τροπο-

sulting in the expansion of the nasal cavity (Witherow et al. 2002). In order to evaluate the apical part as well, modifications of the Bergland scale have been presented (Hynes and Earley, 2003, Semb et al. 2011), with no acceptance by the scientific community.

Enemark scale

It was proposed by Enemark et al. (1987), and it shares a lot of similarities with the Bergland scale (Enemark et al. 1987). Both scales require the completion of all tooth movements before the evaluation. Furthermore, the bone level in the operated cleft is similarly compared only with the neck of the adjacent teeth. Unlike the Bergland scale, the Enemark scale divides the bone height equally among the categories. The categories are presented in Table 2. The scale is also presented schematically in Figure 2, along with representative operated cases of the Department of Oral and Maxillofacial Surgery, School of Dentistry, University of Athens, for each category. The Enemark scale may seem recognizable in the literature, but several authors consider it a modification of the scale of Abyholm and Bergland or they refer to it with different names (Opitz et al. 1999, Dempf et al. 2002, Schultze-Mosgau et al. 2003, Bayerlein et al. 2006, Eichhorn et al. 2009). Moreover, many researchers arbitrarily set the threshold for a successful result to the 50% of normal height (score 1 and 2) (Opitz et al. 1999, Schultze-Mosgau et al. 2003, Bayerlein et al. 2006, Eichhorn et al. 2009).

Long scale

It was proposed by Long et al. (1995), as a modification of the evaluation method of Helms et al. (1987) (Helms et al. 1987, Long et al. 1995). The scale is based on periapical or occlusal x-rays, and evaluates the bone architecture in the operated cleft. This is accomplished by calculating multiple ratios between the height of the bony bridge and the root length of the adjacent teeth, as presented in Table 3. The measurements of the scale are also presented schematically in Figure 3, along with representative operated cases of the Department of Oral and Maxillofacial Surgery, School of Dentistry, University of Athens. Even if the Long scale does not classify the cases in categories, it does provide success criteria. According to Long et al. (1995), the success is determined by the presence of a bony bridge and the failure is determined by the absence of bone support on either root adjacent to the cleft, or the extension of the bone notching to the apices (Long et al. 1995). The success criteria were later made more strict by Aurouze et al. (2000), who proposed that a case should be considered successful only if all ratios were normal (Aurouze et al. 2000).
The Long scale provides detailed information on the morphology of the bony bridge, in both coronal and apical

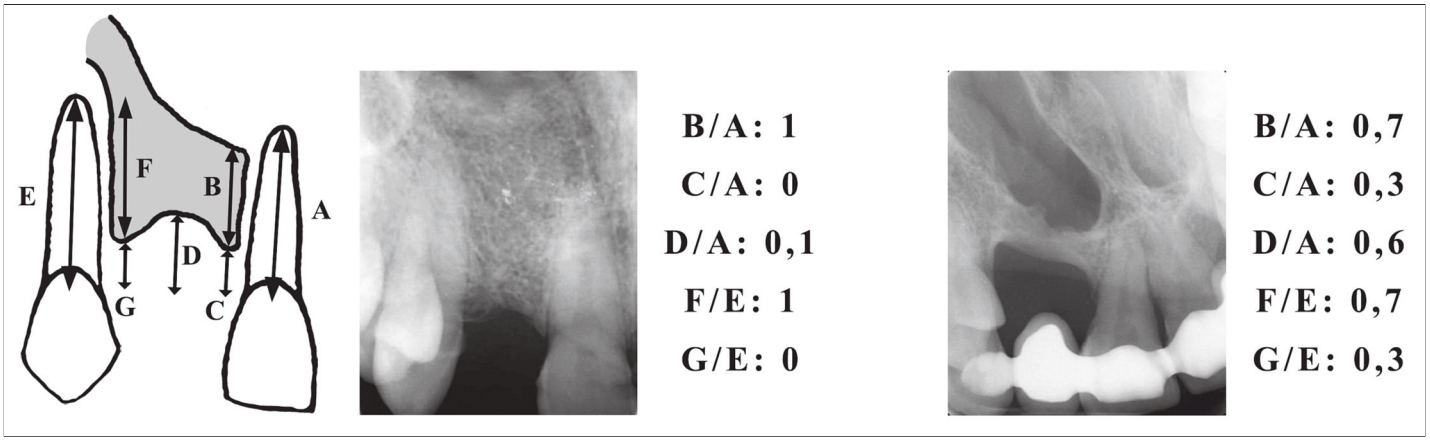

Εικ. 3: Σχεδιαγραμματική απεικόνιση των μετρήσεων της κλίμακας Long και παρουσίαση χειρουργημένων περιπτώσεων της Κλινικής ΣΓΠΧ της Οδοντιατρικής Σχολής ΕΚΠΑ ως παραδείγματα αξιολόγησης.
Fig. 3: Schematic presentation of the measurements of the Long scale, along with representative operated cases of the Department of OMFS, School of Dentistry, University of Athens.

Πίνακας 3: Κλίμακα Long (Long και συν. 1995)

Μήκη που μετρώνται	A: ρίζα δοντιού εγγύς της σχιστίας
	B: οστική στήριξη άπω επιφάνειας ρίζας δοντιού εγγύς της σχιστίας
	C: απόσταση ανατομικού αυχένα δοντιού εγγύς της σχιστίας και κορυφής φατνιακής απόφυσης
	D: κοίλανση φατνιακής απόφυσης
	E: ρίζα δοντιού άπω της σχιστίας
	F: οστική στήριξη εγγύς επιφάνειας ρίζας δοντιού άπω της σχιστίας
	G: απόσταση ανατομικού αυχένα δοντιού άπω της σχιστίας και κορυφής φατνιακής απόφυσης
Αναλογίες που αξιολογούνται	B/A (φυσιολογική τιμή 1)
	C/A (φυσιολογική τιμή 0)
	D/A (φυσιολογική τιμή 0)
	F/E (φυσιολογική τιμή 1)
	G/E (φυσιολογική τιμή 0)

Η ύπαρξη οστικής γέφυρας μεταξύ των παρακειμένων δοντιών (B>0, F>0 και D<A) αντιστοιχεί σε επιτυχημένο αποτέλεσμα.

ποίησε και αυστηροποίησε τα κριτήρια επιτυχίας, ορίζοντας ως ικανοποιητική μόνο την περίπτωση, όπου όλες οι αναλογίες είναι φυσιολογικές (Aurouze και συν. 2000).

Η κλίμακα Long παρέχει αναλυτικότερες πληροφορίες για τη μορφολογία της οστικής γέφυρας, τόσο στο επίπεδο του αυχένα όσο και ακρορριζικότερα. Επιπλέον, μέσω του υπολογισμού αναλογιών, όπου ο παρονομαστής κάθε κλάσματος είναι το μήκος της ρίζας των παρακειμένων δοντιών, επιχειρεί να διορθώσει σε κάποιο βαθμό τη μεγέθυνση της εικόνας κατά τη λήψη των ενδοστοματικών ακτινογραφιών. Σύμφωνα με τους συγγραφείς δεν προϋποθέτει την ανατολή του κυνόδοντα, καθώς οι μετρήσεις μπορούν να γίνουν και βάσει του παρακείμενου δοντιού (Long και συν. 1995, Aurouze και συν. 2000). Από την άλλη πλευρά, η πολύπλοκη και χρονοβόρα διαδικασία αξιολόγησης κάνει την κλίμακα αυτή δύσκολα εφαρμόσιμη στην κλινική πράξη (Witherow και συν. 2002, Ruppel και συν. 2016).

Κλίμακα Kindelan

Προτάθηκε από τους Kindelan και συν. (1997) και είναι

Table 3: Long scale (Long et al. 1995)

Lengths measured	A: proximal segment root
	B: bone attachment along the distal surface of the proximal segment root
	C: distance from the alveolar crest bone on the distal surface of the proximal segment root to the cementoenamel junction
	D: notching of the alveolar bone
	E: distal segment root
	F: bone attachment along the mesial surface of the distal segment root
	G: distance from the alveolar crest bone on the mesial surface of the distal segment root to the cementoenamel junction
Ratios evaluated	B/A (normal value 1)
	C/A (normal value 0)
	D/A (normal value 0)
	F/E (normal value 1)
	G/E (normal value 0)

The presence of a bony bridge between the adjacent teeth (B>0, F>0 and D<A) correspond to a successful result.

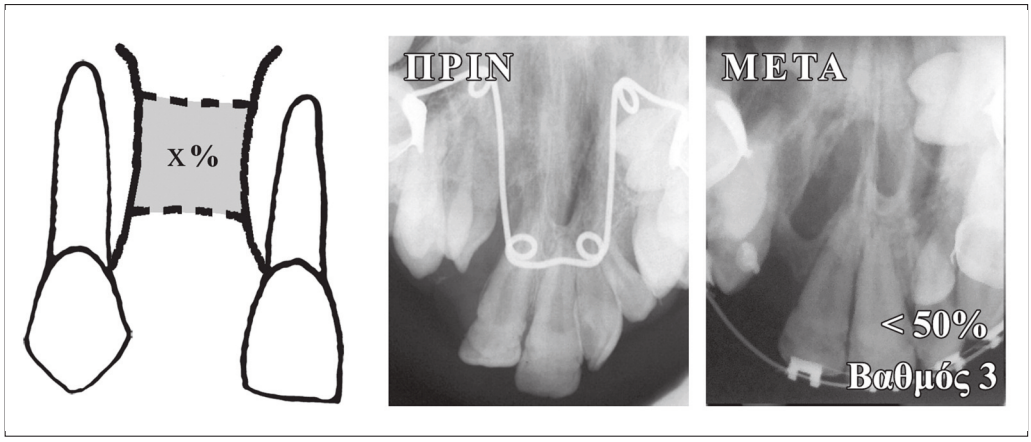

Εικ. 4: Σχεδιαγραμματική απεικόνιση της κλίμακας Kindelan και παρουσίαση περίπτωσης της Κλινικής ΣΓΠΧ της Οδοντιατρικής Σχολής ΕΚΠΑ ως παράδειγμα αξιολόγησης.
Fig. 4: Schematic presentation of the Kindelan scale, along with a representative case of the Department of OMFS, School of Dentistry, University of Athens (before and after, grade 3).

Πίνακας 4: Κλίμακα Kindelan (Kindelan και συν. 1997)

Βαθμός 1	Οστική πλήρωση σε >75% του ελλείμματος της γναθοσχιστίας
Βαθμός 2	Οστική πλήρωση σε 50-75% του ελλείμματος της γναθοσχιστίας
Βαθμός 3	Οστική πλήρωση σε <50% του ελλείμματος της γναθοσχιστίας
Βαθμός 4	Απουσία οστικής γέφυρας

Οι βαθμοί 1 και 2 αντιστοιχούν σε επιτυχημένο αποτέλεσμα.

Table 4: Kindelan scale (Kindelan et al. 1997)

Grade 1	Bone fill in >75% of the alveolar cleft area
Grade 2	Bone fill in 50-75% of the alveolar cleft area
Grade 3	Bone fill in <50% of the alveolar cleft area
Grade 4	No complete bony bridge

Grades 1 and 2 correspond to successful results.

διαδομένη μεταξύ των ερευνητών του Ηνωμένου Βασιλείου (Kindelan και συν. 1997, Paterson και συν. 2016). Αξιολογεί την οστική πλήρωση του ελλείμματος της γναθοσχιστίας μέσω σύγκρισης προεγχειρητικής και μετεγχειρητικής ακτινογραφίας δήξεως. Η μέτρηση δεν συμπεριλαμβάνει, ούτε επηρεάζεται από τα παρακείμενα δόντια και δεν απαιτεί την ανατολή τους. Οι κατηγορίες της κλίμακας παρουσιάζονται στον Πίνακα 4. Στην Εικόνα 4 απεικονίζεται σχεδιαγραμματικά η κλίμακα Kindelan και παρουσιάζεται περίπτωση της Κλινικής ΣΓΠΧ της Οδοντιατρικής Σχολής ΕΚΠΑ ως παράδειγμα αξιολόγησης. Αρκετοί ερευνητές ορίζουν αυθαίρετα ως όριο για ένα επιτυχημένο αποτέλεσμα το 50% οστικής πλήρωσης (βαθμός 1 και 2) (Revington και συν. 2010, Paterson και συν. 2016, Kumar και συν. 2017). Οι Revington και συν. (2010), συμπεριλαμβάνουν στα κριτήρια επιτυχίας και την ύπαρξη οστού στα ακρορρίζια των παρακειμένων δοντιών (Revington και συν. 2010). Στα μειονεκτήματα της κλίμακας, πέραν της αναγκαιότητας και προεγχειρητικής ακτινογραφίας για σύγκριση, συνυπολογίζεται και το γεγονός ότι δε δίνει πληροφορίες για τη θέση της οστικής γέφυρας (Witherow και συν. 2002).

parts. Moreover, there is an attempt to correct the elongation of the image in the intraoral x-rays through the various calculations, where the denominator of each ratio is the root length of the adjacent teeth. According to the authors, the eruption of the canine is not required for the evaluation, and the measurements can be made at any tooth distal to the cleft (Long et al. 1995, Aurouze et al. 2000). On the other side, the overly complicated method of assessment results in a difficult clinical application of the scale (Witherow et al. 2002, Ruppel et al. 2016).

Kindelan scale

It was proposed by Kindelan et al. (1997), and its use is widespread among the researchers of the United Kingdom (Kindelan et al. 1997, Paterson et al. 2016). It evaluates the bone fill of the alveolar cleft by comparing preoperative and post-operative occlusal x-rays. The assessment does not include and is not affected by the neighboring teeth. Their eruption is not required. The categories of the scale are presented in Table 4. The Kindelan scale is schematically presented in Figure 4, along with a representative case of the Department of Oral and Maxillofacial Surgery, School of Dentistry, University of Athens. Many researchers arbitrarily set the threshold for a successful result to the 50% of bone fill (grade 1 and 2) (Revington et al. 2010, Paterson et al. 2016, Kumar et al. 2017). According to Revington et al. (2010), the presence of a bony layer at the apices of the teeth either side is also required for a successful case (Revington et al. 2010). The disadvantages of the Kindelan scale include the need for a pre-operative x-ray, and the absence of details on the position of the bony bridge (Witherow et al. 2002).

Chelsea scale

It was proposed by Witherow et al. (2002), from Chelsea and Westminster Cleft and Craniofacial Unit (Witherow et al. 2002). The scale is based on periapical or occlusal x-rays and offers detailed information on the architecture of the bony bridge in the operated alveolar cleft. At first, the area is bisected vertically by an imaginary line, and the roots of the adjacent teeth are divided

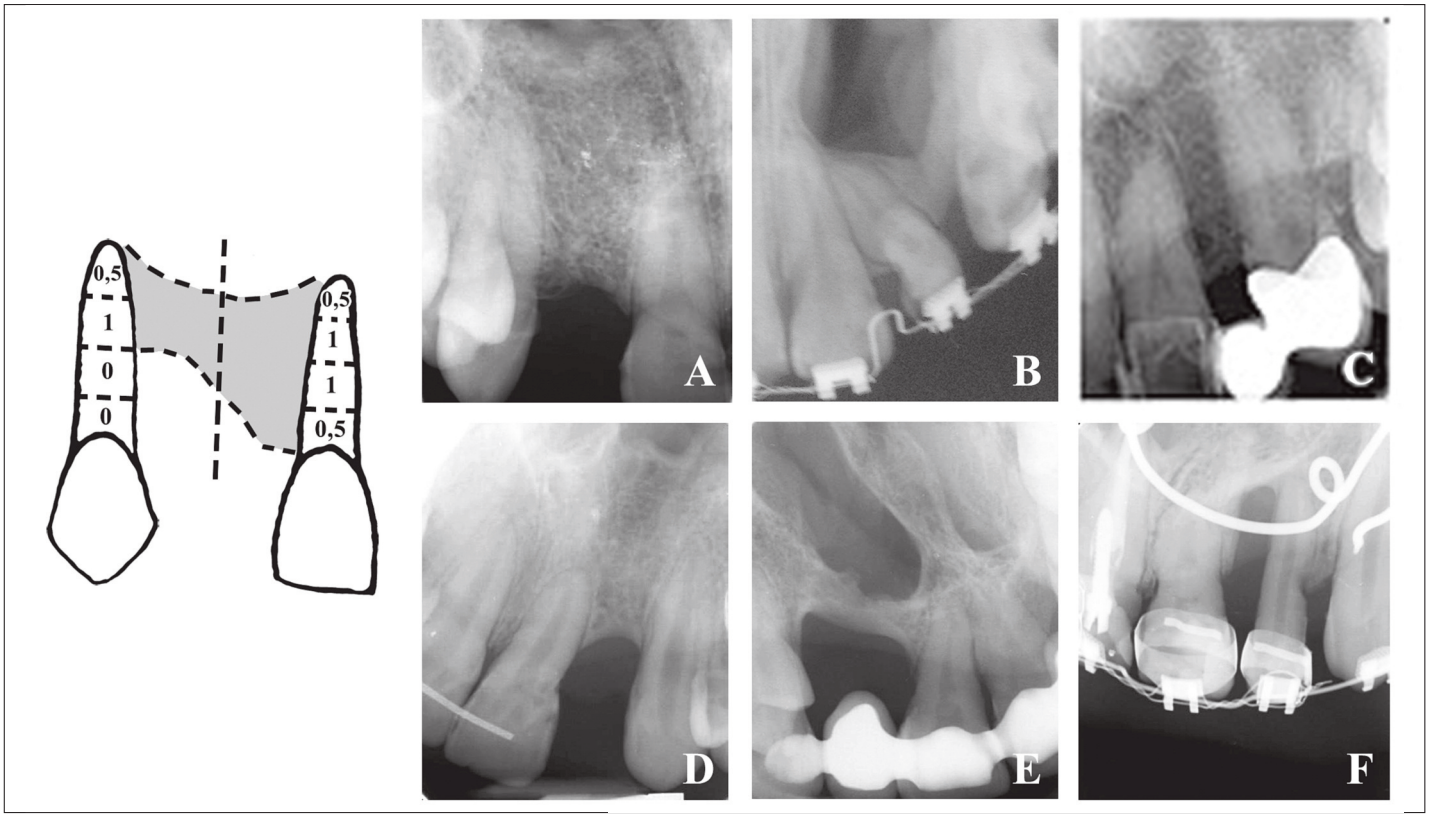

Εικ. 5: Σχεδιαγραμματική απεικόνιση των μετρήσεων της κλίμακας Chelsea και παρουσίαση χαρακτηριστικών χειρουργημένων περιπτώσεων της Κλινικής ΣΓΠΧ της Οδοντιατρικής Σχολής ΕΚΠΑ ανά ομάδα.
Fig. 5: Schematic presentation of the measurements of the Chelsea scale, along with representative operated cases of the Department of OMFS, School of Dentistry, University of Athens, for each category.

Κλίμακα Chelsea

Προτάθηκε από τους Witherow και συν. (2002), από το Chelsea and Westminster Cleft and Craniofacial Unit (Witherow και συν. 2002). Η κλίμακα βασίζεται σε οπισθοφατνιακές ή ακτινογραφίες δήξεως και παρέχει αναλυτικές πληροφορίες για την αρχιτεκτονική της οστικής γέφυρας στην περιοχή της χειρουργημένης σχιστίας. Καταρχάς, η περιοχή διχοτομείται νοητά με μια κατακόρυφη μέση γραμμή και οι ρίζες των παρακειμένων δοντιών χωρίζονται σε τέσσερα τεταρτημόρια. Στη συνέχεια, χαρτογραφείται το οστό σε κάθε τεταρτημόριο καθεμιάς ρίζας και λαμβάνει βαθμό 0 (απουσία οστού) ή 0,5 (ύπαρξη οστού, όχι μέχρι τη μέση γραμμή) ή 1 (ύπαρξη οστού, μέχρι τη μέση γραμμή), όπως απεικονίζεται σχεδιαγραμματικά στην Εικόνα 5. Ακολούθως, κάθε περίπτωση ταξινομείται σε μία από έξι ομάδες, όπως παρουσιάζονται στον Πίνακα 5. Στην Εικόνα 5 παρουσιάζονται χαρακτηριστικές χειρουργημένες περιπτώσεις της Κλινικής ΣΓΠΧ της Οδοντιατρικής Σχολής ΕΚΠΑ, ανά ομάδα της κλίμακας Chelsea. Οι Witherow και συν. (2002), όρισαν ως ικανοποιητική κάθε περίπτωση όπου υπήρχε οστική γέφυρα στο αυχενικό τεταρτημόριο των δύο παρακειμένων

Πίνακας 5: Κλίμακα Chelsea (Witherow και συν. 2002)

Ομάδα A	Παρουσία οστού στην αδαμαντινοοστεϊνική ένωση και στο 75% τουλάχιστον και των δύο ριζών
Ομάδα B	Παρουσία οστού στην αδαμαντινοοστεϊνική ένωση και στο 25% τουλάχιστον και των δύο ριζών
Ομάδα C	Παρουσία οστού τουλάχιστον στο 75% και των δύο ριζών με κατεύθυνση από το ακρορρίζιο προς τον αυχένα
Ομάδα D	Παρουσία οστού τουλάχιστον στο 50% και των δύο ριζών με κατεύθυνση από το ακρορρίζιο προς τον αυχένα
Ομάδα E	Παρουσία οστικής γέφυρας σε οποιοδήποτε σημείο της σχιστίας εκτός από τον αυχένα και το ακρορρίζιο των δοντιών
Ομάδα F	Παρουσία οστού στο 25% ή λιγότερο και των δύο ριζών με κατεύθυνση από το ακρορρίζιο προς τον αυχένα

Οι ομάδες A, B και C αντιστοιχούν σε ικανοποιητικό αποτέλεσμα.

Table 5: Chelsea scale (Witherow et al. 2002)

Group A	Presence of bone tissue at the amelocemental junction and at least 75% of both roots covered with bone
Group B	Presence of bone tissue in the amelocemental junction and in at least 25% of both roots
Group C	Presence of bone tissue across at least 75% of the cleft roots from an apical direction
Group D	Presence of bone tissue across at least 50% of both roots from an apical to coronal direction
Group E	Presence of a bony bridge in any area of the cleft except apically and coronally
Group F	Presence of bone tissue 25% or less across both roots from an apical direction

Groups A, B and C correspond to satisfactory results.

Πίνακας 6: Κλίμακα SWAG (Ruppel και συν. 2016, Russell και συν. 2017)

Βαθμός 0	Απουσία οστικής γέφυρας και εκτεθειμένες ρίζες μονίμων δοντιών
Βαθμός 1	Απουσία οστικής γέφυρας, χωρίς εκτεθειμένες ρίζες μονίμων δοντιών
Βαθμός 2	Παρουσία οστικής γέφυρας σε ένα τριτημόριο και εκτεθειμένες ρίζες μονίμων δοντιών στα άλλα δύο τριτημόρια (πλήρωση κάτω από του 1/2 της σχιστίας)
Βαθμός 3	Παρουσία οστικής γέφυρας σε ένα τριτημόριο και εκτεθειμένες ρίζες μόνο στο ένα από τα άλλα δύο τριτημόρια (πλήρωση κάτω από του 1/2 της σχιστίας)
Βαθμός 4	Παρουσία οστικής γέφυρας σε ένα τριτημόριο, χωρίς εκτεθειμένες ρίζες στα άλλα δύο τριτημόρια (πλήρωση κάτω από του 1/2 της σχιστίας) ή Παρουσία οστικής γέφυρας σε δύο τριτημόρια και εκτεθειμένες ρίζες στο άλλο τριτημόριο (πλήρωση πάνω από του 1/2 της σχιστίας)
Βαθμός 5	Παρουσία οστικής γέφυρας σε δύο τριτημόρια, χωρίς εκτεθειμένες ρίζες στο άλλο τριτημόριο (πλήρωση πάνω από του 1/2 της σχιστίας)
Βαθμός 6	Πλήρης οστική πλήρωση, σαφώς πάνω από τα 2/3 της σχιστίας, συμπεριλαμβανομένης της πραγματικής ή προσδοκώμενης θέσης των ακρορριζίων

Οι βαθμοί 5 και 6 αντιστοιχούν σε πλήρως επιτυχημένο αποτέλεσμα.

Table 6: SWAG scale (Ruppel et al. 2016, Russell et al. 2017)

Score 0	No bone bridge; permanent tooth roots exposed in cleft site
Score 1	No bone bridge; no permanent tooth roots exposed in cleft site
Score 2	Bone bridge present in a cleft third; permanent tooth roots exposed in both other thirds (cleft site filled less than 1/2)
Score 3	Bone bridge present in a cleft third; permanent tooth roots exposed in one of the remaining thirds (cleft site filled less than 1/2)
Score 4	Bone bridge present in a cleft third; no permanent tooth roots exposed in both other thirds (cleft site filled less than 1/2) or Bone bridge present in two of the cleft thirds; permanent tooth roots exposed in the remaining third (cleft site filled more than 1/2)
Score 5	Bone bridge present in two of the cleft thirds; no permanent tooth roots exposed in the remaining third (cleft site filled more than 1/2)
Score 6	Complete bone fill-in; definitely more than 2/3 cleft site filled including up to and beyond actual or projected root apices

Scores 5 and 6 correspond to totally successful results.

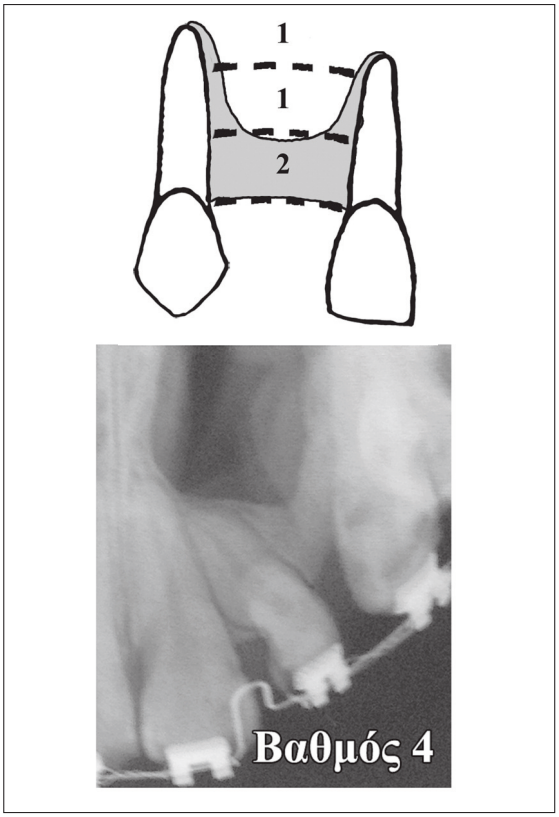

Εικ. 6: Σχεδιαγραμματική απεικόνιση των μετρήσεων της κλίμακας SWAG και παρουσίαση περίπτωσης της Κλινικής ΣΓΠΧ της Οδοντιατρικής Σχολής ΕΚΠΑ ως παράδειγμα αξιολόγησης.
Fig. 6: Schematic presentation of the SWAG scale, along with a representative case of the Department of OMFS, School of Dentistry, University of Athens (score 4).

δοντιών, (ομάδες Α και Β), αλλά και κάθε περίπτωση όπου υπήρχε οστική γέφυρα στο 75% των ριζών με κατεύθυνση από το ακρορρίζιο προς τον αυχένα (ομάδα C) (Witherow και συν. 2002). Εντούτοις, αμφισβητείται αν περιπτώσεις με οστική γέφυρα μόνο στο αυχενικό τεταρτημόριο (ομάδα Β), πρέπει να θεωρούνται αποδεκτές

into four quarters. Afterwards, the bone is assessed, and each quarter of each root is allocated a score 0 (absence of bone), or 0.5 (presence of bone, failing to reach the midline), or 1 (presence of bone, extending to the midline), as presented schematically in Figure 5. Each case is classified in one of six groups, as presented in Table 5. In Figure 5, representative operated cases of the Department of Oral and Maxillofacial Surgery, School of Dentistry, University of Athens are presented for each group of the Chelsea scale. According to Witherow et al. (2002), the success is determined by the presence of bone tissue either at the cervical quarter of the neighboring teeth (groups A and B), or across at least 75% of the cleft roots from an apical direction (group C) (Witherow et al. 2002). Nevertheless, it is doubtful that cases with a bony bridge just at cervical quarter (group B), should be considered acceptable or successful (Trindade et al. 2005, Peamkaroonrath et al. 2011, Maeda et al. 2014).

The Chelsea scale provides detailed information on the morphology of the bony bridge, in both coronal and apical parts. The authors state that the evaluation does not

ή επιτυχημένες (Trindade και συν. 2005, Peamkaroonrath και συν. 2011, Maeda και συν. 2014).
Η κλίμακα Chelsea παρέχει αναλυτικές πληροφορίες για τη μορφολογία της οστικής γέφυρας, τόσο στο επίπεδο του αυχένα όσο και ακρορριζικότερα. Οι συγγραφείς αναφέρουν ότι δεν προϋποθέτει την ανατολή του κυνόδοντα, καθώς οι μετρήσεις μπορούν να γίνουν και βάσει του παρακείμενου δοντιού κατά τη μικτή οδοντοφυΐα. Από την άλλη πλευρά, η εφαρμογή της κλίμακας είναι δύσκολη και πολύπλοκη (Ruppel και συν. 2016).

Κλίμακα SWAG

Η πιο πρόσφατη κλίμακα προέκυψε από το πρόγραμμα Americleft της Βόρειας Αμερικής και ονομάστηκε τυποποιημένη μέθοδος αξιολόγησης μοσχευμάτων (Standardized Way to Assess Grafts – SWAG) (Ruppel και συν. 2016, Russell και συν. 2016, 2017). Το πρόγραμμα Americleft έχει ως σκοπό την παρουσίαση των αποτελεσμάτων που αναμένονται από την ομαδική αποκατάσταση των ασθενών με σχιστία, και τον καθορισμό των κύριων σημείων από διαφορετικά πρωτόκολλα, που συνδέονται με θετική έκβαση. Η κλίμακα SWAG βασίζεται σε οπισθοφατνιακές ή ακτινογραφίες δήξεως. Το οστό αξιολογείται ξεχωριστά σε καθένα τριτημόριο (ακρορριζικό, μέσο, μυλικό) της περιοχής της σχιστίας και λαμβάνει βαθμό 0 (απουσία οστικής γέφυρας με εκτεθειμένες παρακείμενες ρίζες), 1 (απουσία οστικής γέφυρας, αλλά οστική κάλυψη των παρακειμένων ριζών), ή 2 (παρουσία οστικής γέφυρας). Ακολούθως προκύπτει το άθροισμα από τα τρία τριτημόρια, και η περίπτωση λαμβάνει συνολικό βαθμό από 0 (αποτυχία μοσχεύματος και κακή πρόγνωση για νέο μόσχευμα), έως 6 (πλήρης οστική πλήρωση και φυσιολογικό ύψος φατνιακής ακρολοφίας), όπως παρουσιάζεται στον Πίνακα 6. Στην Εικόνα 6 απεικονίζονται σχεδιαγραμματικά οι μετρήσεις της κλίμακας SWAG και παρουσιάζεται περίπτωση της Κλινικής ΣΓΠΧ της Οδοντιατρικής Σχολής ΕΚΠΑ ως παράδειγμα αξιολόγησης. Οι Ruppel και συν. (2016), όρισαν ως πλήρως επιτυχημένες τις περιπτώσεις με βαθμό 5 και 6, όπου υπάρχει οστική γέφυρα τουλάχιστον στα δύο τριτημόρια της σχιστίας, χωρίς εκτεθειμένες ρίζες μονίμων δοντιών (Ruppel και συν. 2016).
Η κλίμακα SWAG αξιολογεί το φατνιακό οστό σε όλη την έκταση της σχιστίας, από το επίπεδο του αυχένα έως και τα ακρορρίζια. Οι μετρήσεις μπορούν να γίνουν και στη μικτή οδοντοφυΐα, καθώς τα τριτημόρια υπολογίζονται ως προς τη σχιστία, και όχι ως προς τα παρακείμενα δόντια. Επιπλέον, η κλίμακα κάνει μια σχετική πρόβλεψη της επιτυχίας μιας νέας επέμβασης μοσχεύματος, καθώς αξιολογεί και την οστική κάλυψη ή μη των παρακειμένων δοντιών. Οι περιπτώσεις με συνολικό βαθμό 3 ή 4 θεωρούνται καλύτερης πρόγνωσης σε νέα τοποθέτηση μοσχεύματος, σε σχέση με αυτές με βαθμολογία 1 ή 2 (Ruppel και συν. 2016). Αν και η κλίμακα SWAG δεν απαιτεί ιδιαίτερες μετρήσεις, εντούτοις η εφαρμογή της είναι σχετικά

Πίνακας 7: Πλεονεκτήματα και μειονεκτήματα των ακτινογραφικών κλιμάκων αξιολόγησης που βασίζονται σε απλές ακτινογραφίες

Κλίμακα	Πλεονεκτήματα	Μειονεκτήματα
Κλίμακα Bergland και Κλίμακα Enemark	•Εύκολη στη χρήση	•Τα παρακείμενα δόντια πρέπει να βρίσκονται στην τελική τους θέση •Δεν αξιολογείται το οστό ακρορριζικά
Κλίμακα Long	•Αξιολογείται το οστό, αυχενικά και ακρορριζικά •Διορθώνει σε κάποιο βαθμό την παραμόρφωση της ακτινογραφίας •Δεν απαιτείται τα παρακείμενα δόντια να βρίσκονται στην τελική τους θέση	•Δύσκολη στη χρήση
Κλίμακα Kindelan	•Δεν απαιτείται τα παρακείμενα δόντια να βρίσκονται στην τελική τους θέση	•Δεν δίνει πληροφορίες για τη θέση της οστικής γέφυρας •Απαιτεί και προεγχειρητική ακτινογραφία για σύγκριση
Κλίμακα Chelsea	•Αξιολογείται το οστό, αυχενικά και ακρορριζικά •Δεν απαιτείται τα παρακείμενα δόντια να βρίσκονται στην τελική τους θέση	•Δύσκολη στη χρήση
Κλίμακα SWAG	•Αξιολογείται το οστό, αυχενικά και ακρορριζικά •Δεν απαιτείται τα παρακείμενα δόντια να βρίσκονται στην τελική τους θέση •Σχετική πρόβλεψη της επιτυχίας μιας νέας επέμβασης μοσχεύματος	•Σχετικά δύσκολη στη χρήση

require the eruption of the canine, and the measurements can be made at any tooth distal to the cleft, during the mixed dentition. On the other hand, the application of the scale is difficult and complicated (Ruppel et al. 2016).

SWAG scale

Recently, a new scale was created by the Americleft project of North America, and was named as Standardized Way to Assess Grafts – SWAG (Ruppel et al. 2016, Russell et al. 2016, 2017). The purpose of Americleft project is to demonstrate the outcomes to be expected with team care in cleft patients, and to define the key features of various protocols that are associated with favorable outcomes. The SWAG scale is based on periapical or occlusal x-rays. The bone tissue is assessed independently in each third (apical, middle, coronal) of the cleft site, and allocated a score of 0 (absence of bony bridge with exposed tooth roots), 1 (absence of bony bridge with bone coverage of tooth roots), or 2 (presence of bony bridge).

Table 7: Advantages and disadvantages of the radiographic scales based on plain radiographs

Scale	Advantages	Disadvantages
Bergland scale and Enemark scale	•Simple application	•The adjacent teeth should be in their final position •The alveolar bone is not evaluated apically
Long scale	•The alveolar bone is evaluated both coronally and apically •Corrects to some degree the distortion of the radiograph •The adjacent teeth are not required to be in their final position	•Difficult application
Kindelan scale	•The adjacent teeth are not required to be in their final position	•No details on the position of the bony bridge •Need for a pre-operative x-ray for comparison
Chelsea scale	•The alveolar bone is evaluated both coronally and apically •The adjacent teeth are not required to be in their final position	•Difficult application
SWAG scale	•The alveolar bone is evaluated both coronally and apically •The adjacent teeth are not required to be in their final position •Provides a relative prognosis for regrafting	•Relatively difficult application

πιο πολύπλοκη σε σχέση με άλλες. Η κλίμακα δεν έχει ακόμη χρησιμοποιηθεί από άλλους ερευνητές, πιθανότατα λόγω της πρόσφατης παρουσίασής της.

Τα πλεονεκτήματα και μειονεκτήματα της καθεμίας ακτινογραφικής κλίμακας αξιολόγησης που βασίζονται σε απλές ακτινογραφίες συνοψίζονται στον Πίνακα 7. Η ανάλυσή τους οδηγεί σε ενδιαφέρουσες διαπιστώσεις για τα χαρακτηριστικά που πρέπει να έχει μια τέτοια κλίμακα:

Απλότητα: Η ευκολία χρήσης είναι μεγάλης σημασίας για την ευρεία διάδοση μιας κλίμακας. Το γεγονός αυτό πιστοποιείται από την επιτυχία της κλίμακας Bergland, έναντι άλλων πολυπλοκότερων προτάσεων.

Επαναληψιμότητα: Η επαναληψιμότητα μεταξύ του ίδιου ή/και διαφορετικών αξιολογητών για τις κλίμακες Bergland, Kindelan, Chelsea και SWAG αναφέρεται γενικά ως ικανοποιητική (Nightingale και συν. 2003, Peamkaroonrath και συν. 2011, Russell και συν. 2017).

Αξιολόγηση του οστού σε όλο το ύψος της σχιστίας: Οι παλαιότερες κλίμακες έδιναν βαρύτητα στο επίπεδο

The sum of the scores of all thirds is then calculated and each case is assigned a total score from 0 (failed graft with poor regraft prognosis) to 6 (completely filled cleft site with normal alveolar bone height), as presented in Table 6. The measurements of the scale are also presented schematically in Figure 6, along with a representative operated case of the Department of Oral and Maxillofacial Surgery, School of Dentistry, University of Athens. According to Ruppel et al. (2016), the cases with score 5 or 6 are considered totally successful, having a bony bridge at least in two thirds of the cleft site, without exposed permanent tooth roots (Ruppel et al. 2016).

The SWAG scale evaluates the alveolar bone in the whole height of the cleft site, both coronally and apically. The assessment can be performed during the mixed dentition, because the thirds correspond to the cleft site and not the adjacent teeth. Furthermore, the scale provides a relative prognosis for regrafting, by evaluating the bone coverage of the adjacent teeth. The cases with total scores 3 or 4 are considered having better prognosis for regrafting, than those with scores 1 or 2 (Ruppel et al. 2016). Even if the SWAG scale does not require special measurements, its application may be more complicated than others. The scale has not been used by other researchers, probably due to its recent publication.

The advantages and disadvantages of each radiographic scale based on plain radiographs are summarized in Table 7. Their analysis leads to interesting remarks on the characteristics that such a scale should possess:

Simplicity: An easy clinical application is of great importance for the widespread use of the scale. This is verified by the success of the Bergland scale, in contrast to other more complicated ones.

Reproducibility: The reproducibility between the same or other evaluators is generally considered satisfactory for Bergland, Kindelan, Chelsea and SWAG scales (Nightingale et al. 2003, Peamkaroonrath et al. 2011, Russell et al. 2017).

Evaluation of the bone in the whole height of the cleft site: The older scales only assessed the bone level coronally, while the most recent ones both coronally and apically. A bone deficit, located in the middle or apical third of the neighboring roots, affects possible orthodontic movements and dental implant placement (Hynes et al. 2003, Semb et al. 2011).

Clear success threshold: Every scale proposes different thresholds, high or low, for considering a case successful. All of them, except for the Long scale, agree that the mere presence of a bony bridge is not enough. A case with a marginal bone level of less than 50% of normal height, or with bone fill of less than 50% of the bone deficit, is surely not successful. On the other hand, most scales, apart from the Enemark and

του οστού μόνο αυχενικά, ενώ οι πιο πρόσφατες συνυπολογίζουν το οστό και ακρορριζικά. Ένα οστικό έλλειμμα, προς το μέσο ή το ακρορριζικό τριτημόριο, επηρεάζει τη δυνατότητα ορθοδοντικών μετακινήσεων και πιθανής τοποθέτησης οδοντικού εμφυτεύματος (Hynes και Earley, 2003, Semb και συν. 2011).

Σαφές όριο επιτυχίας: Κάθε κλίμακα ορίζει διαφορετικά όρια, περισσότερο ή λιγότερο αυστηρά, πάνω από τα οποία μια περίπτωση κρίνεται επιτυχημένη. Όλες όμως συγκλίνουν (με εξαίρεση την κλίμακα Long) ότι δεν αρκεί απλώς η ύπαρξη μιας οστικής γέφυρας. Μια περίπτωση με οστική γέφυρα κάτω του 50% του φυσιολογικού ύψους, ή με οστική πλήρωση κάτω του 50% του ελλείματος, είναι προφανώς μη επιτυχημένη. Από την άλλη πλευρά, οι περισσότερες κλίμακες φέρουν ξεχωριστή κατηγορία για την απουσία οστικής γέφυρας, με εξαίρεση τις κλίμακες Enemark και Chelsea.

Εφαρμογή σε μικτή και μόνιμη οδοντοφυΐα: Η αξιολόγηση της επιτυχίας στη φάση της μικτής οδοντοφυΐας επιτρέπει τη διενέργεια πιθανών διορθωτικών χειρουργικών επεμβάσεων. Η δυσκολία έγκειται στο γεγονός ότι οι μετρήσεις γίνονται συνήθως σε σχέση με τα παρακείμενα δόντια, με τον κυνόδοντα να ανατέλλει αρκετά μετά την τοποθέτηση του οστικού μοσχεύματος, στην πλειοψηφία των περιπτώσεων. Η μοναδική κλίμακα που δεν επηρεάζεται καθόλου από τα παρακείμενα δόντια είναι η Kindelan, που μετρά την οστική πλήρωση του ελλείμματος. Από την άλλη πλευρά, οι κλίμακες Long και Chelsea αξιολογούν το αποτέλεσμα σε σχέση με τα παρακείμενα δόντια, ανεξαρτήτως τύπου. Οι Witherow και συν, 2002 επιχειρηματολογούν ότι το αποτέλεσμα δε θα αλλάξει σημαντικά ακόμη και μετά την ανατολή του κυνόδοντα (Witherow και συν. 2002). Η κλίμακα SWAG αξιολογεί την οστική γέφυρα ως προς τα τριτημόρια της σχιστίας, το άνω όριο της οποίας δεν είναι σαφές, ενώ ταυτόχρονα συνυπολογίζει την οστική κάλυψη των ριζών, γεγονός που προκαλεί σύγχυση. Τέλος, αξίζει να σημειωθεί ότι η κλίμακα Bergland, αν και προτείνεται από τους εισηγητές της να εφαρμόζεται όταν έχουν ολοκληρωθεί οι ορθοδοντικές μετακινήσεις, εντούτοις χρησιμοποιείται από κάποιους ερευνητές και στη μικτή οδοντοφυΐα (Nightingale και συν. 2003, Peamkaroonrath και συν. 2011).

ΚΛΙΜΑΚΕΣ ΒΑΣΙΖΟΜΕΝΕΣ ΣΕ ΥΠΟΛΟΓΙΣΤΙΚΗ ΤΟΜΟΓΡΑΦΙΑ

Όπως φάνηκε από τα προαναφερθέντα, οι κλίμακες που βασίζονται σε απλές ακτινογραφίες έχουν και μειονεκτήματα. Πρώτον, μέσω οπισθοφατνιακών ή ακτινογραφιών δήξεως, δεν υπάρχει δυνατότητα αξιολόγησης του πάχους της οστικής γέφυρας, που αποτελεί σημαντική παράμετρο τόσο για τις ορθοδοντικές μετακινήσεις, όσο και για την πιθανή τοποθέτηση εμφυτεύματος (Lee και συν. 1995, Iino και συν. 2005, Suomalainen και συν. 2014).

Chelsea ones, propose a separate category for the absence of bony bridge.

Application in both mixed and permanent dentition: Evaluating success in the mixed dentition permits possible regrafting. The difficulty lies in the fact that the measurements are usually made in relation with the teeth adjacent to the cleft area; and in most cases, the canine erupts many years after grafting. Only the Kindelan scale is unaffected by the adjacent teeth, because it evaluates the bone fill of the deficit. On the other hand, the Long and Chelsea scales are applied regardless of the type of the adjacent teeth. According to Witherow et al, 2002, the result is unlikely to change significantly even after the eruption of the canine (Witherow et al. 2002). The SWAG scale assesses the bony bridge in each third of the cleft site, the upper limit being unclear. In the same time, it evaluates tooth root exposure, thus causing confusion. Lastly, the Bergland scale is applied in the mixed dentition by some researchers, even though it was supposed to be used after all orthodontic movements are completed (Nightingale et al. 2003, Peamkaroonrath et al. 2011).

SCALES BASED ON COMPUTED TOMOGRAPHY

As previously described, scales based on plain radiographs have certain weaknesses. First, periapical or occlusal x-rays cannot evaluate the thickness of the bony bridge, which is a crucial parameter for orthodontic movements and dental implant placement (Lee et al. 1995, Iino et al. 2005, Suomalainen et al. 2014). Second, conventional x-rays are characterized of various imaging problems, such as distortion, structure overlap and diffi-

Δεύτερον, η λήψη απλών ακτινογραφιών φέρει ποικιλία απεικονιστικών προβλημάτων, μεταξύ των οποίων η παραμόρφωση της εικόνας, η αλληλεπίθεση δομών και η δυσκολία στην τοποθέτηση του ασθενούς (Waitzman και συν. 1992, Hamada και συν. 2005). Η προσπάθεια αριθμητικής διόρθωσης της παραμόρφωσης, που επιχειρείται από την κλίμακα Long, δεν ακυρώνει τα υπόλοιπα προβλήματα. Θεωρείται, ότι οι κλίμακες αυτές πιθανότατα υπερεκτιμούν την επιτυχία της επέμβασης (Lee και συν. 1995, Iino και συν. 2005, Liu και συν. 2016). Γενικά προτείνεται επίσης οι ορθοδοντικές μετακινήσεις στην περιοχή να είναι προσεκτικές, ακόμη και αν το ύψος της οστικής γέφυρας είναι ικανοποιητικό. Αυτές τις αδυναμίες αποπειράται να αντιμετωπίσει η χρήση της υπολογιστικής τομογραφίας. Μέσω της τεχνολογίας αυτής, είναι εφικτή η ακριβής μέτρηση του ύψους και του πάχους του οστού, δίχως παραμορφώσεις ή αλληλεπιθέσεις δομών (Waitzman και συν. 1992). Επίσης, η τοποθέτηση του ασθενούς είναι πιο ελεγχόμενη και τα ευρήματα συγκρίσιμα (Waitzman και συν. 1992). Από την άλλη πλευρά, το κόστος και η δόση ακτινοβολίας είναι αυξημένα σε σχέση με τις απλές ακτινογραφίες (Rosenstein και συν. 1997).

Η μετεγχειρητική παρακολούθηση των ασθενών με γναθοσχιστία μέσω κλασσικής υπολογιστικής τομογραφίας προτάθηκε στα μέσα της δεκαετίας του 1990, με το ενδιαφέρον να επικεντρώνεται αρχικά στην εκτίμηση της απορρόφησης του μοσχεύματος μέσω ογκομέτρησης (van der Meij και συν. 1994, Honma και συν. 1999). Πλέον, οι σύγχρονες έρευνες προτείνουν συνήθως τη χρήση της υπολογιστικής τομογραφίας κωνικής δέσμης (cone beam computed tomography – CBCT), η οποία προσφέρει τη δυνατότητα τρισδιάστατης απεικόνισης του φατνιακού οστού, με σημαντικά μειωμένη δόση ακτινοβολίας (Oberoi και συν. 2009, Wangsrimongkol και συν. 2013, Suomalainen και συν. 2014, Liu και συν. 2015, Wang και συν. 2016). Όσον αφορά στις διαστάσεις της οστικής γέφυρας, αξιολογείται το ύψος, το πάχος ή το επίπεδο του εδάφους της ρινός, με διάφορα συστήματα μέτρησης, συνήθως σε σύγκριση με τα παρακείμενα δόντια ή με το αντίθετο υγιές ημιμόριο (Tai και συν. 2000, Iino και συν. 2005, Kim και συν. 2008, Marukawa και συν. 2011, Wangsrimongkol και συν. 2013, Suomalainen και συν. 2014, Liu και συν. 2015, Liu και συν. 2016, Meazzini και συν. 2016, Shirota και συν. 2016, Wang και συν. 2016, Garib και συν. 2017, Han και συν. 2017). Λίγες έρευνες (Liu και συν. 2015, Meazzini και συν. 2016, Garib και συν. 2017) επιχειρούν να θέσουν όρια για να θεωρηθεί καλό το μετεγχειρητικό αποτέλεσμα, ξεχωριστά όμως για κάθε παράμετρο και ως εξής:

– Το ύψος της οστικής γέφυρας να βρίσκεται τουλάχιστον στο 50% του φυσιολογικού
– Το πάχος της οστικής γέφυρας να βρίσκεται τουλάχιστον στο 50% του φυσιολογικού
– Το επίπεδο του εδάφους της ρινός να είναι απλώς ελαφρά κοίλο

culty in patient positioning (Waitzman et al. 1992, Hamada et al. 2005). Numerical corrections, attempted by the Long scale, do not solve the rest of the imaging problems. All these scales are thought to overestimate to some degree the success of the surgical intervention (Lee et al. 1995, Iino et al. 2005, Liu et al. 2016). Orthodontic movements in the area should be performed carefully, even if the height of the bony bridge is satisfactory. Computed tomography attempts to address these weaknesses. This technology enables measuring the height and thickness of the bony bridge accurately, without distortion or structure overlap (Waitzman et al. 1992). Patient positioning is much more controllable, and the results are reproducible (Waitzman et al. 1992). On the other side, the cost and the radiation dose are increased compared to plain radiographs (Rosenstein et al. 1997).

Conventional computed tomography was proposed in the mid-1980s for the postsurgical follow-up of alveolar cleft patients, initially focusing in the volumetric evaluation of the resorption of the bone graft (van der Meij et al. 1994, Honma et al. 1999). Most recent studies usually propose the use of cone beam computed tomography (CBCT), which offers three-dimensional imaging of the alveolar bone, with significantly reduced radiation dose (Oberoi et al. 2009, Wangsrimongkol et al. 2013, Suomalainen et al. 2014, Liu et al. 2015, Wang et al. 2016). As for the dimensions of the bony bridge, the height, the thickness and the level of the nasal floor are evaluated, with various methods, usually in relation to the adjacent teeth or to the nonaffected side (Tai et al. 2000, Iino et al. 2005, Kim et al. 2008, Marukawa et al. 2011, Wangsrimongkol et al. 2013, Suomalainen et al. 2014, Liu et al. 2015, Liu et al. 2016, Meazzini et al. 2016, Shirota et al. 2016, Wang et al. 2016, Garib et al. 2017, Han et al. 2017). Few studies (Liu et al. 2015, Meazzini et al. 2016, Garib et al. 2017) attempt to set thresholds for characterizing a good postsurgical outcome, separately assessing each parameter, as follows:

– Height of the bony bridge at least 50% of normal height
– Thickness of the bony bridge at least 50% of normal thickness
– Nasal floor level only slightly notched

The measuring systems which are based on computed tomography are not very popular among the scientific community. Moreover, there is no single success scale that considers all dimensions of the bony bridge. Suomalainen et al. (2014) are the only researchers attempting to calculate a cumulative score out of each dimension of the bony bridge (Suomalainen et al. 2014). A single scale is formed, but it is not correlated with the success of the surgical intervention.

After summarizing the literature data, it is still unknown whether a success scale based on computed tomography

Τα συστήματα μέτρησης που βασίζονται σε υπολογιστική τομογραφία δεν έχουν βρει ευρεία απήχηση στην επιστημονική κοινότητα. Επιπλέον, καμία έρευνα δεν προτείνει ενιαία κλίμακα αξιολόγησης της επιτυχίας, που θα συνυπολογίζει πλήρως τις διαστάσεις της φατνιακής ακρολοφίας. Οι Suomalainen και συν. (2014) είναι οι μοναδικοί που επιχειρούν να αθροίσουν τη βαθμολογία που λαμβάνει κάθε διάσταση της οστικής γέφυρας (Suomalainen και συν. 2014). Με τον τρόπο αυτό δημιουργείται μια ενιαία κλίμακα βαθμολογίας, η οποία όμως δεν συσχετίζεται από τους ερευνητές με την επιτυχία της επέμβασης.

Συνοψίζοντας τα δεδομένα της βιβλιογραφίας, προκύπτει το ερώτημα αν μια κλίμακα επιτυχίας βασιζόμενη σε υπολογιστική τομογραφία θα μπορούσε να αντικαταστήσει τις παραδοσιακές, που χρησιμοποιούνται έως σήμερα. Επιπλέον, αν μια τέτοια κλίμακα θα αφορούσε όλες τις περιπτώσεις ή θα είχε συγκεκριμένες ενδείξεις. Περισσότερες έρευνες απαιτούνται προς αυτές τις κατευθύνσεις.

ΣΥΜΠΕΡΑΣΜΑΤΑ

1. Οι κλίμακες αξιολόγησης της επιτυχίας σύγκλεισης γναθοσχιστίας που χρησιμοποιούνται έως σήμερα βασίζονται κυρίως σε απλές ακτινογραφίες, με πιο γνωστή και διαδεδομένη την κλίμακα Bergland.
2. Οι κλίμακες αξιολόγησης πρέπει να είναι απλές και επαναλήψιμες, να αξιολογούν το οστό σε όλο το ύψος της σχιστίας, να θέτουν σαφές όριο επιτυχίας και να μπορούν να εφαρμόζονται σε μικτή και μόνιμη οδοντοφυΐα.
3. Η υπολογιστική τομογραφία έχει σημαντικά πλεονεκτήματα στη μετεγχειρητική παρακολούθηση των ασθενών με γναθοσχιστία, λόγω της δυνατότητας μέτρησης του ύψους και του πάχους της οστικής γέφυρας με ακρίβεια, δίχως παραμορφώσεις ή αλληλεπιθέσεις δομών.

Η εργασία αποτελεί μέρος της διδακτορικής διατριβής του Γεωργίου Καμπέρου, ο οποίος είναι υπότροφος του «Κοινωφελούς Ιδρύματος Αλέξανδρος Σ. Ωνάσης».

could replace the traditional ones, which are used even today. Moreover, a scale based on computed tomography should be applied in every case or it should be reserved for special indications? Further research is necessary in these fields.

CONCLUSIONS

1. The success scales for the evaluation of alveolar cleft repair which are used today, are mainly based on plain radiographs, the Bergland scale being the most widely known.
2. The success scales should be simple and reproducible, evaluating the whole height of the cleft site, in both mixed and permanent dentition, with a clear success threshold.
3. Computed tomography has significant advantages in the postsurgical follow-up of alveolar cleft patients, due to the capability of accurate measuring the height and thickness of the bony bridge, without distortion or structure overlap.

The article is part of the doctoral thesis of Georgios Kamperos, who received scholarship from the «Alexander S. Onassis Public Benefit Foundation».

ΒΙΒΛΙΟΓΡΑΦΙΑ/REFERENCES

Abyholm FE, Bergland O, Semb G: Secondary bone grafting of alveolar clefts. A surgical/orthodontic treatment enabling a non-prosthodontic rehabilitation in cleft lip and palate patients. Scand J Plast Reconstr Surg 15:127-140, 1981

Aurouze C, Moller KT, Bevis RR, Rehm K, Rudney J: The presurgical status of the alveolar cleft and success of secondary bone grafting. Cleft Palate Craniofac J 37:179-184, 2000

Bayerlein T, Proff P, Heinrich A, Kaduk W, Hosten N, Gedrange T: Evaluation of bone availability in the cleft area following secondary osteoplasty. J Craniomaxillofac Surg 34 Suppl 2:57-61, 2006

Bergland O, Semb G, Abyholm F: Elimination of the residual alveolar cleft by secondary bone grafting and subsequent orthodontic treatment. Cleft Palate J 23:175-205, 1986a

Bergland O, Semb G, Abyholm F, Borchgrevink H, Eskeland G: Secondary bone grafting and orthodontic treatment in patients with bilateral complete clefts of the lip and palate. Ann Plast Surg 17:460-474, 1986b

Boyne PJ, Sands NR: Secondary bone grafting of residual alveolar and palatal clefts. J Oral Surg 30:87-92, 1972

Craven C, Cole P, Hollier L, Jr., Stal S: Ensuring success in alveolar bone grafting: a three-dimensional approach. J Craniofac Surg 18:855-859, 2007

Dempf R, Teltzrow T, Kramer FJ, Hausamen JE: Alveolar bone grafting in patients with complete clefts: a comparative study between secondary and tertiary bone grafting. Cleft Palate Craniofac J 39:18-25, 2002

Eichhorn W, Blessmann M, Pohlenz P, Blake FA, Gehrke G, Schmelzle R, Heiland M: Primary osteoplasty using calvarian bone in patients with cleft lip, alveolus and palate. J Craniomaxillofac Surg 37:429-433, 2009

Enemark H, Sindet-Pedersen S, Bundgaard M: Long-term results after secondary bone grafting of alveolar clefts. J Oral Maxillofac Surg 45:913-919, 1987

Feichtinger M, Mossbock R, Karcher H: Assessment of bone resorption after secondary alveolar bone grafting using three-dimensional computed tomography: a three-year study. Cleft Palate Craniofac J 44:142-148, 2007

Garib D, Massaro C, Yatabe M, Janson G, Lauris JRP: Mesial and distal alveolar bone morphology in maxillary canines moved into the grafted alveolar cleft: Computed tomography evaluation. Clin Oral Investig 151:869-877, 2017

Hamada Y, Kondoh T, Noguchi K, Iino M, Isono H, Ishii H, Mishima A, Kobayashi K, Seto K: Application of limited cone beam computed tomography to clinical assessment of alveolar bone grafting: a preliminary report. Cleft Palate Craniofac J 42:128-137, 2005

Han K, Jeong W, Yeo H, Choi J, Kim J, Son D, Oh S, Kim C: Long-term results of secondary alveolar bone grafting using a technique to harvest pure calvarial cancellous bone: Evaluation based on plain radiography and computed tomography. J Plast Reconstr Aesthet Surg 70:352-359, 2017

Helms JA, Speidel TM, Denis KL: Effect of timing on long-term clinical success of alveolar cleft bone grafts. Am J Orthod Dentofacial Orthop 92:232-240, 1987

Honma K, Kobayashi T, Nakajima T, Hayasi T: Computed tomographic evaluation of bone formation after secondary bone grafting of alveolar clefts. J Oral Maxillofac Surg 57:1209-1213, 1999

Horswell BB, Henderson JM: Secondary osteoplasty of the alveolar cleft defect. J Oral Maxillofac Surg 61:1082-1090, 2003

Hynes PJ, Earley MJ: Assessment of secondary alveolar bone grafting using a modification of the Bergland grading system. Br J Plast Surg 56:630-636, 2003

Iino M, Ishii H, Matsushima R, Fukuda M, Hamada Y, Kondoh T, Seto K: Comparison of intraoral radiography and computed tomography in evaluation of formation of bone after grafting for repair of residual alveolar defects in patients with cleft lip and palate. Scand J Plast Reconstr Surg Hand Surg 39:15-21, 2005

Kasten EF, Schmidt SP, Zickler CF, Berner E, Damian LA, Christian GM, Workman H, Freeman M, Farley MD, Hicks TL: Team care of the patient with cleft lip and palate. Curr Probl Pediatr Adolesc Health Care 38:138-158, 2008

Kim KR, Kim S, Baek SH: Change in grafted secondary alveolar bone in patients with UCLP and UCLA. A three-dimensional computed tomography study. Angle Orthod 78:631-640, 2008

Kindelan JD, Nashed RR, Bromige MR: Radiographic assessment of secondary autogenous alveolar bone grafting in cleft lip and palate patients. Cleft Palate Craniofac J 34:195-198, 1997

Kumar R, Heggie A, Shand J, Dominguez-Gonzalez S, Kilpatrick N, Shah J: Secondary bone grafting of alveolar clefts: a review of outcome at two centres in Australia and the UK. Br J Oral Maxillofac Surg 55:496-499, 2017

Lee C, Crepeau RJ, Williams HB, Schwartz S: Alveolar cleft bone grafts: results and imprecisions of the dental radiograph. Plast Reconstr Surg 96:1534-1538, 1995

Lilja J, Kalaaji A, Friede H, Elander A: Combined bone grafting and delayed closure of the hard palate in patients with unilateral cleft lip and palate: facilitation of lateral incisor eruption and evaluation of indicators for timing of the procedure. Cleft Palate Craniofac J 37:98-105, 2000

Liu L, Ma L, Lin J, Jia Q: [A new three-dimensional scale in the evaluation of the secondary alveolar bone grafting]. Zhonghua Kou Qiang Yi Xue Za Zhi 50:598-602, 2015

Liu L, Ma L, Lin J, Zhang C, Jia Y: Assessing the Interdental Septal Thickness in Alveolar Bone Grafting Using Cone Beam Computed Tomography. Cleft Palate Craniofac J 53:683-689, 2016

Long RE, Jr., Spangler BE, Yow M: Cleft width and secondary alveolar bone graft success. Cleft Palate Craniofac J 32:420-427, 1995

Maeda A, Uehara S, Suga M, Nishihara K, Nakamura N, Miyawaki S: Changes in grafted autogenous bone during edgewise treatment in patients with unilateral cleft lip/palate or alveolus. Cleft Palate Craniofac J 51:525-532, 2014

Marukawa E, Oshina H, Iino G, Morita K, Omura K: Reduction of bone resorption by the application of platelet-rich plasma (PRP) in bone grafting of the alveolar cleft. J Craniomaxillofac Surg 39:278-283, 2011

Meazzini MC, Corno M, Novelli G, Autelitano L, Tortora C, Elsido D, Garattini G, Brusati R: Long-Term Computed Tomographic Evaluation of Alveolar Bone Formation in Patients with Unilateral Cleft Lip and Palate after Early Secondary Gingivoalveoloplasty. Plast Reconstr Surg 137:365e-374e, 2016

Mossey PA, Little J, Munger RG, Dixon MJ, Shaw WC: Cleft lip and palate. Lancet 374:1773-1785, 2009

Nightingale C, Witherow H, Reid FD, Edler R: Comparative reproducibility of three methods of radiographic assessment of alveolar bone grafting. Eur J Orthod 25:35-41, 2003

Oberoi S, Chigurupati R, Gill P, Hoffman WY, Vargervik K: Volumetric assessment of secondary alveolar bone grafting using cone beam computed tomography. Cleft Palate Craniofac J 46:503-511, 2009

Opitz C, Meier B, Stoll C, Subklew D: Radiographic evaluation of the transplant bone height in patients with clefts of the lip/alveolus/palate after secondary bone grafting. J Orofac Orthop 60:383-391, 1999

Paterson M, Rae J, Paterson P, Gilgrass T, Devlin M, McIntyre G: Secondary Alveolar Bone Grafting (CLEFTSiS) 2007-2010. Cleft Palate Craniofac J 53:141-146, 2016

Peamkaroonrath C, Godfrey K, Chatrchaiwiwatana S: New clinical method for alveolar bone graft evaluation in cleft patients: a pilot study. Cleft Palate Craniofac J 48:286-292, 2011

Revington PJ, McNamara C, Mukarram S, Perera E, Shah HV, Deacon SA: Alveolar bone grafting: results of a national outcome study. Ann R Coll Surg Engl 92:643-646, 2010

Rosenstein SW, Long RE, Jr., Dado DV, Vinson B, Alder ME: Comparison of 2-D calculations from periapical and occlusal radiographs versus 3-D calculations from CAT scans in determining bone support for cleft-adjacent teeth following early alveolar bone grafts. Cleft Palate Craniofac J 34:199-205, 1997

Ruppel JK, Long RE, Jr., Oliver DR, Semb G, Russell KA, Mercado AM, Daskalogiannakis J, Hathaway RR: The Americleft Project: A Comparison of Short- and Longer-Term Secondary Alveolar Bone Graft Outcomes in Two Centers Using the Standardized Way to Assess Grafts Scale. Cleft Palate Craniofac J 53:508-515, 2016

Russell K, Long RE, Jr., Daskalogiannakis J, Mercado A, Hathaway R, Semb G, Shaw W: A Multicenter Study Using the SWAG Scale to Compare Secondary Alveolar Bone Graft Outcomes for Patients With Cleft Lip and Palate. Cleft Palate Craniofac J 53:180-186, 2016

Russell K, Long RE, Jr., Daskalogiannakis J, Mercado A, Hathaway R, Semb G, Shaw W: Reliability of the SWAG-The Standardized Way to Assess Grafts Method for Alveolar Bone Grafting in Patients With Cleft Lip and Palate. Cleft Palate Craniofac J 54:680-686, 2017

Schultze-Mosgau S, Nkenke E, Schlegel AK, Hirschfelder U, Wiltfang J: Analysis of bone resorption after secondary alveolar cleft bone grafts before and after canine eruption in connection with orthodontic gap closure or prosthodontic treatment. J Oral Maxillofac Surg 61:1245-1248, 2003

Semb G, Rønning E, Åbyholm F: Twenty-Year Follow-Up of 50 Consecutive Patients Born with Unilateral Complete Cleft Lip and Palate Treated by the Oslo Cleft Team, Norway. Semin Orthod 17:207-224, 2011

Shirota T, Ogura H, Suzuki M, Akizuki A, Kamatani T, Kondo S, Yamaguchi T: Clinical Evaluation of Bioabsorbable Mesh for Secondary Bone Grafts in the Alveolar Cleft. Dentistry 6:353, 2016

Suomalainen A, Aberg T, Rautio J, Hurmerinta K: Cone beam computed tomography in the assessment of alveolar bone grafting in children with unilateral cleft lip and palate. Eur J Orthod 36:603-611, 2014

Tai CC, Sutherland IS, McFadden L: Prospective analysis of secondary alveolar bone grafting using computed tomography. J Oral Maxillofac Surg 58:1241-1249; discussion 1250, 2000

Theologie-Lygidakis N, Chatzidimitriou K, Tzerbos F, Kolomvos N, Iatrou I: Development of surgical techniques of secondary osteoplasty in cleft patients following 12 years experience. J Craniomaxillofac Surg 42:839-845, 2014

Trindade IK, Mazzottini R, Silva Filho OG, Trindade IE, Deboni MC: Long-term radiographic assessment of secondary alveolar bone grafting outcomes in patients with alveolar clefts. Oral Surg Oral Med Oral Pathol Oral Radiol Endod 100:271-277, 2005

van der Meij AJ, Baart JA, Prahl-Andersen B, Valk J, Kostense PJ, Tuinzing DB: Computed tomography in evaluation of early secondary bone grafting. Int J Oral Maxillofac Surg 23:132-136, 1994

Vanderas AP: Incidence of cleft lip, cleft palate, and cleft lip and palate among races: a review. Cleft Palate J 24:216-225, 1987

Waitzman AA, Posnick JC, Armstrong DC, Pron GE: Craniofacial skeletal measurements based on computed tomography: Part I. Accuracy and reproducibility. Cleft Palate Craniofac J 29:112-117, 1992

Wang YC, Liao YF, Chen PK: Comparative Outcomes of Primary Gingivoperiosteoplasty and Secondary Alveolar Bone Grafting in Patients with Unilateral Cleft Lip and Palate. Plast Reconstr Surg 137:218-227, 2016

Wangsrimongkol T, Manosudprasit M, Pisek P, Sutthiprapaporn P, Somsuk T: Alveolar bone graft evaluation agreement using cone beam computed tomography in cleft lip and palate patients: a pilot study. J Med Assoc Thai 96 Suppl 4:S36-43, 2013

Wantia N, Rettinger G: The current understanding of cleft lip malformations. Facial Plast Surg 18:147-153, 2002

Witherow H, Cox S, Jones E, Carr R, Waterhouse N: A new scale to assess radiographic success of secondary alveolar bone grafts. Cleft Palate Craniofac J 39:255-260, 2002

Διεύθυνση επικοινωνίας:
Γεώργιος Καμπέρος
Αλκμαιωνιδών 2-4,
161 21 Καισαριανή, Ελλάδα
Τηλ.: 210 7227763
e-mail: gkamperos@yahoo.gr

Address:
Georgios Kamperos
2-4 Alkmeonidon Str.,
161 21, Kaisariani, Greece
Tel.: 0030 210 7227763
e-mail: gkamperos@yahoo.gr