ΑΡΧΕΙΑ ΕΛΛΗΝΙΚΗΣ

INDEX COPERNICUS INTERNATIONAL

ΔΙΓΛΩΣΣΗ ΕΛΛΗΝΟ-ΑΓΓΛΙΚΗ ΕΚΔΟΣΗ

Στοματικής & Γναθοπροσωπικής Χειρουργικής

ΕΠΙΣΤΗΜΟΝΙΚΟ ΠΕΡΙΟΔΙΚΟ ΤΗΣ ΕΛΛΗΝΙΚΗΣ ΕΤΑΙΡΕΙΑΣ ΣΤΟΜΑΤΙΚΗΣ ΚΑΙ ΓΝΑΘΟΠΡΟΣΩΠΙΚΗΣ ΧΕΙΡΟΥΡΓΙΚΗΣ
ΤΟΜΟΣ 20, ΤΕΥΧΟΣ 3, ΔΕΚΕΜΒΡΙΟΣ 2019 • ΕΠΙΣΤΗΜΟΝΙΚΟ ΕΝΤΥΠΟ ΜΕ ΕΘΝΙΚΗ ΑΝΑΓΝΩΡΙΣΗ ΦΕΚ 24/12/Β/4-12-2009

BILINGUAL GREEK - ENGLISH EDITION

Hellenic Archives of Oral & Maxillofacial Surgery

OFFICIAL PUBLICATION OF THE HELLENIC ASSOCIATION FOR ORAL AND MAXILLOFACIAL SURGERY
Vol 20, No 3, December 2019

ISSN 1108 - 829 X

OSTEOGENICS
BIOMEDICAL

ZCORE

ξενομόσχευμα χοίρειας προέλευσης

ΠΕΡΙΣΣΟΤΕΡΟΣ ΧΩΡΟΣ ΓΙΑ ΖΩΝΤΑΝΟ ΟΣΤΟ

88% με 95% κενός χώρος: Η πορώδης μήτρα του ξενομοσχεύματος ZCore (σπογγώδες χοίρειας προέλευσης) και η αδρή μορφολογία των κόκκων μειώνουν τη συμπαγή μάζα του μοσχεύματος, αφήνοντας μεγαλύτερο κενό χώρο για την ανάπτυξη νέου οστού*.



Το Zcore™ είναι ένα οστεοαγώγιμο, πορώδες, ανόργανο οστό με μια δομή από ανθρακικό απατίτη. Σπογγώδες οστό χοίρειας προέλευσης.

* μέγεθος κόκκου: 0.25 mm - 1.0 mm = 88% κενός χώρος, 1.0 mm - 2.0 mm = 95% κενός χώρος 1. Li ST, Chen HC, Yuen D. Απομόνωση και Χαρακτηρισμός Πορώδους Ανθρακικού Απατίτη Από Σπογγώδες Οστό Χοίρειας Προέλευσης Science, Technology, Innovation, Aug. 2014: 1-13.

Ιστολογική απεικόνιση οστού μετά από 5 μήνες επούλωσης, όπου έγινε διατήρηση ακρολοφίας με τη χρήση Zcore™ 0.25-1.0mm

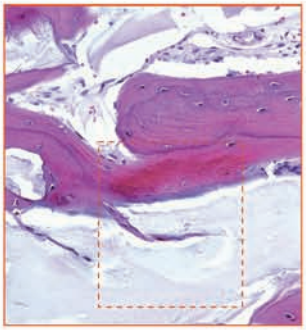

Ανάπτυξη νέου οστού στον ενδιάμεσο χώρο των κόκκων του Zcore™

Μεγένθυση x 40

Case and histology courtesy of Gustavo Avila-Ortíz, DDS, MS, PhD University of Iowa College of Dentistry, Department of Periodontics

ΑΠΟΚΛΕΙΣΤΙΚΟΣ ΑΝΤΙΠΡΟΣΩΠΟΣ ΓΙΑ ΤΗΝ ΕΛΛΑΔΑ: Δ. ΜΑΥΡΑΕΙΔΟΠΟΥΛΟΣ Α.Ε.,
ΤΖΩΡΤΖ 12, 106 77 ΑΘΗΝΑ ΤΗΛ.: 210 3837 334,
mavraid@otenet.gr, www.mavraidopoulos.gr www.osteogenics.com

OSTEOGENICS BIOMEDICAL

CYTOPLAST
Titanium–Reinforced Membranes



ΑΝΑΓΝΩΡΙΣΜΕΝΟΣ ΗΓΕΤΗΣ

στην Καθοδηγούμενη Οστική Αναγέννηση

Με παραπάνω από 15 χρόνια κλινικών αποτελεσμάτων, οι μεμβράνες Cytoplast Titanium Reinforced d-PTFE άντεξαν το τεστ του χρόνου. Εκτός από την εισαγωγή του d-PTFE στην οδοντιατρική αγορά, πρωτοποριακά προϊόντα όπως η Regentex επιφάνεια, η ultra-λεπτή μεμβράνη Ti-150 και η νέα μεμβράνη T^2 "με φτερά" αποδεικνύουν τη δέσμευσή μας στη συνεχή βελτίωση στον τομέα της καθοδηγούμενης οστικής αναγέννησης. Σε συνεργασία με καταξιωμένους κλινικούς, συνεχίζουμε να σχεδιάζουμε και να αναπτύσσουμε πρωτοποριακές λύσεις για τη βελτίωση της προβλεψιμότητας και της χειρουργικής απόδοσης. Επισκεφτείτε την ιστοσελίδα www.osteogenics.com για περισσότερες πληροφορίες στις τεχνικές GBR.



Το παραδοσιακό πλαίσιο, σε συνδυασμό με τις λεπτές και στρατηγικά τοποθετημένες ράβδους τιτανίου, έχει πάνω από 25 χρόνια κλινικής ιστορίας κι επιτυχημένης χρήσης στη GBR

- Λιγότερος όγκος τιτανίου επιτρέπει μεγαλύτερη ευελιξία στη διαμόρφωση και στην τοποθέτηση
- Λεπτή, ελαφριά μεμβράνη, εύκολη στη διαμόρφωση, συμμορφούμενη ως προς τους μαλακούς ιστούς
- Σκελετός τιτανίου Grade 1, διαμορφώνεται εύκολα τρισδιάστατα, δεν έχει μνήμη, επιτρέποντας έτσι την παθητική εφαρμογή

Ronda M, Rebaudi A, Torelli L, Stacchi C. Expanded vs. dense polytetrafluoroethylene membranes in vertical ridge augmentation around dental implants: a prospective randomized controlled clinical trial. Clin. Oral Impl. Res. 2014 Jul;25(7):859-66.

Urban IA, Lozada JL, Jovanovic SA, Nagursky H, Nagy K. Vertical Ridge Augmentation with Titanium-Reinforced, Dense-PTFE Membranes and a Combination of Particulated Autogenous Bone and Anorganic Bovine Bone-Derived Mineral: A Prospective Case Series in 19 Patients. Int J Oral Maxillofac Implants. 2014 Jan-Feb;29(1):185-93.

ΑΠΟΚΛΕΙΣΤΙΚΟΣ ΑΝΤΙΠΡΟΣΩΠΟΣ ΓΙΑ ΤΗΝ ΕΛΛΑΔΑ: Δ. ΜΑΥΡΑΕΙΔΟΠΟΥΛΟΣ Α.Ε.,
ΤΖΩΡΤΖ 12, 106 77 ΑΘΗΝΑ ΤΗΛ.: 210 3837 334,
mavraid@otenet.gr, www.mavraidopoulos.gr www.osteogenics.com

ΑΡΧΕΙΑ ΕΛΛΗΝΙΚΗΣ Στοματικής & Γναθοπροσωπικής Χειρουργικής

ΕΠΙΣΤΗΜΟΝΙΚΟ ΠΕΡΙΟΔΙΚΟ ΤΗΣ ΕΛΛΗΝΙΚΗΣ ΕΤΑΙΡΕΙΑΣ ΣΤΟΜΑΤΙΚΗΣ ΚΑΙ ΓΝΑΘΟΠΡΟΣΩΠΙΚΗΣ ΧΕΙΡΟΥΡΓΙΚΗΣ online www.haoms.org

ΔΙΓΛΩΣΣΗ ΕΛΛΗΝΟ-ΑΓΓΛΙΚΗ ΕΚΔΟΣΗ ΕΠΙΣΤΗΜΟΝΙΚΟ ΕΝΤΥΠΟ ΜΕ ΕΘΝΙΚΗ ΑΝΑΓΝΩΡΙΣΗ ΦΕΚ 2412/Β/4-12-2009

Abstracted/Indexed in: Index Copernicus, Scholar Google

ISSN 1108-829 X

Τόμος 20, Τεύχος 3, Δεκέμβριος 2019

Τετραμηνιαίο Επιστημονικό Περιοδικό

Διευθυντής Σύνταξης
Αναστάσιος Ι. Μυλωνάς
Αραχωσίας 1-3, Ιλίσια,
157 71, Ζωγράφου
Τηλ: 210 771 1603
e-mail: archives@haoms.org

Επίτιμος Διευθυντής Σύνταξης
Γεώργιος Χ. Πάνος

Αναπληρωτές Διευθυντές Σύνταξης
Γρ. Βενέτης, Β. Πετσίνης

Βοηθοί Σύνταξης
Ε. Καλφαρέντζος, Η. Χρονάς

Διατελέσαντες Διευθυντές Σύνταξης
Άγγελος Αγγελόπουλος: 2000-2004
Ιωάννης Ιατρού: 2005-2007
Γεώργιος Χ. Πάνος: 2008-2012
Νάντια Θεολόγη-Λυγιδάκη: 2012-2016

Επίτιμη Διεθνής Συμβουλευτική Επιτροπή
Julio Acero, Spain, George Dimitroulis, Australia, Takashi Fujibayashi, Japan, Orhan Guven, Turkey, John Helfrick, USA, Nicholas Kalavrezos, United Kingdom, Philip Pyrgousis, USA, Henri Thuau, United Kingdom

Επιστημονική Επιτροπή Περιοδικού

Χ. Αγγελόπουλος
Κ. Αλεξανδρίδης
Κ. Αντωνιάδης
Κ. Βαχτσεβάνος
Λ. Γκουτζάνης
Λ. Ζουλούμης
Ν. Θεολόγη-Λυγιδάκη
Β. Θωμαΐδης
Ι. Ιατρού
Ε. Κονσολάκη
Ν. Λαζαρίδης
Ι. Λογοθέτης
Α. Ματιάκης
Μ. Μεζίτης
Κ. Μουρούζης
Γ. Πάνος
Γ. Παντέλας
Χ. Περισανίδης
Γ. Πολυζώης
Γ. Ράλλης
Αθ. Ρουμελιώτης
Α. Σκλαβούνου
Χ. Σκουτέρης
Γ.-Αλ. Σπυροπούλου
Γ. Στράντζαλης
Φ. Τζέρμπος
Ι. Τηλαβερίδης
Σ. Τριαρίδης
Π. Χριστόπουλος
Ε. Χρυσομάλλη

Περιεχόμενα

Editorial 101-102

Αδαμαντινοβλαστικό ινο-οδόντωμα σε κορίτσι ηλικίας 12 ετών. Αναφορά περίπτωσης μίας αμφιλεγόμενης οντότητας 103-111
Λουίζα Παπαντωνάτου, Κωνσταντίνος Ι. Τόσιος, Διονύσιος Φωτόπουλος, Νικόλαος Νικητάκης

Le Fort I οστεοτομία και λαγόνια αυτομοσχεύματα για την ατροφική άνω γνάθο: Αναφορά περίπτωσης 113-117
Βασίλειος Α. Μπούσδρας, Colin Hopper

Επιπλοκές σιαλενδοσκόπησης: Χειρουργική αντιμετώπιση 2 περιπτώσεων 119-126
Δημήτριος Τάτσης, Αντώνιος Μαντέβας, Νικόλαος Κουκόλης, Γρηγόριος Βενέτης

Ατρακτοκυτταρικό λίπωμα στη στοματική κοιλότητα: Παρουσίαση σπάνιου περιστατικού 127-132
Δημήτριος Δέσκος, Γεώργιος Μητσόπουλος, Χαρά Χατζηχαλεπλή, Χρήστος Περισανίδης

Επιλογές από την βιβλιογραφία 133-134

Ματιές στην Ιστορία της Ιατρικής 135-139

Ανακοινώσεις 140-145

Περιεχόμενα τόμου 20/2019 146-149

Οδηγίες για τους συγγραφείς 150-151

Ιδιοκτησία
Ελληνική Εταιρεία Στοματικής και Γναθοπροσωπικής Χειρουργικής
Μαιάνδρου 23, 115 28 Αθήνα
Τηλ.: 210 7211845, Fax: 210 7215082
Διεύθυνση διαδικτύου: www.haoms.org, e-mail: info@haoms.org

Εκδότης
Οδοντιατρικό Βήμα ΜΕΠΕ

Υπεύθυνος Τυπογραφείου
PaperGraph Τηλ.: 27440 69550

Ετήσια συνδρομή
Εσωτερικού: 50€
Εξωτερικού: 70€
Φοιτητές: 35€
Τιμή τεύχους: 30€

Έδρα έκδοσης: Σκουφά 64, 106 80 Αθήνα
Τηλ.: 210 3814939, Fax: 210 3803327
e-mail: odvima@otenet.gr, www.odvima.gr

Τυπώνεται σε χαρτί φιλικό προς το περιβάλλον

HELLENIC ARCHIVES

# of Oral & Maxillofacial Surgery

OFFICIAL PUBLICATION OF THE HELLENIC ASSOCIATION FOR ORAL AND MAXILLOFACIAL SURGERY online www.haoms.org

BILINGUAL GREEK-ENGLISH EDITION

Abstracted/Indexed in: Index Copernicus, Scholar Google ISSN 1108-829 X

Vol 20, No 3, December 2019

Triannual Scientific Journal

Editor - in - Chief
Anastassios I. Mylonas
1-3 Arahossias Street, Ilissia,
157 71, Zografou, Greece
Tel.: +30 210 771 1603
e-mail: archives@haoms.org

Honorary Editor-in Chief
George Ch. Panos

Associate Editors
Gr. Venetis, V. Petsinis

Assistant Editors
E. Kalfarentzos, I. Chronas

Former Editors-in-Chief
Angelos Angelopoulos: 2000-2004
Ioannis Iatrou: 2005-2007
George Ch. Panos: 2008-2012
Nadia Theologie-Lygidakis: 2012-2016

Honorary International Advisory Board
Julio Acero, Spain, George Dimitroulis, Australia, Takashi Fujibayashi, Japan, Orhan Guven, Turkey, John Helfrick, USA, Nicholas Kalavrezos, United Kingdom, Philip Pyrgousis, USA, Henri Thuau, United Kingdom

Scientific Committee

Ch. Angelopoulos
C. Alexandridis
K. Antoniadis
K. Vachtsevanos
L. Goutzanis
L. Zouloumis
N. Theologie-Lygidakis
V. Thomaidis
I. Iatrou
E. Konsolaki
N. Lazaridis
I. Logothetis
A. Matiakis
M. Mezitis
K. Mourouzis
G. Panos
G. Pantelas
Ch. Perisanidis
G. Polyzois
G. Rallis
A. Roumeliotis
A. Sklavounou
Ch. Skouteris
G.-A. Spyropoulou
G. Strantzalis
F. Tzerbos
I. Tilaveridis
S. Triaridis
P. Christopoulos
E. Chrysomalli

Contents

Editorial 101-102

Ameloblastic fibro-odontoma in a 12 year-old girl. A case report of a controversial entity 103-111
Louiza Papantonatou, Konstantinos I. Tosios, Dionysios Fotopoulos, Nikolaos Nikitakis

Le Fort I osteotomy and interpositional bone grafts for the severely resorbed maxilla: A case report 113-117
Vassilios A. Bousdras, Colin Hopper

Complications of sialendoscopy: surgical management of two cases 119-126
Dimitrios Tatsis, Antonios Mantevas, Nikolaos Koukolis, Grigorios Venetis

Spindle cell lipoma of the oral cavity: Report of a rare case 127-132
Dimitrios Deskos, Georgios Mitsopoulos, Chara Chatzichalepli, Christos Perisanidis

Literature selection 133-134

Glances in the History of Medicine 135-139

Announcements 140-145

Contents volume 20/2019 146-149

Guide for Authors 150-151

Owner
Hellenic Association for Oral and Maxillofacial Surgery
23 Meandrou Street, 115 28 Athens, Greece
Tel.: +30 210 7211845, Fax: +30 210 7215082
Website: www.haoms.org, e-mail: info@haoms.org

Publisher
Odontiatriko Vima MEPE

Printing
PaperGraph Tel. +30 27440 69550

Annual Subscription Rates

Annual fee (domestic):	50€
Annual fee (international):	70€
Students:	35€
Single Copy:	30€

Publishing Office: 64 Skoufa Str., 106 80 Athens Greece
Tel: +30 210 3814939 Fax: +30 210 3803327
e-mail: odvima@otenet.gr, www.odvima.gr

Printed on acid free paper

ΠΕΡΙΕΜΦΥΤΕΥΜΑΤΙΤΙΔΑ

από τη Διάγνωση στην Αντιμετώπιση

ΙΩΑΝΝΗΣ Κ. ΚΑΡΟΥΣΗΣ
ΑΝΑΠΛΗΡΩΤΗΣ ΚΑΘΗΓΗΤΗΣ ΠΕΡΙΟΔΟΝΤΟΛΟΓΙΑΣ
ΠΑΝΕΠΙΣΤΗΜΙΟΥ ΑΘΗΝΩΝ

Συνεργασία
Δρ. **ΠΑΝΑΓΙΩΤΑ Ε. ΝΤΟΚΟΥ**
ΠΕΡΙΟΔΟΝΤΟΛΟΓΟΣ

ΝΕΑ ΚΥΚΛΟΦΟΡΙΑ

Το βιβλίο αυτό αποτελεί μια μονογραφία στο πολύ ενδιαφέρον και επίκαιρο θέμα της περιεμφυτευματίτιδας, το οποίο απασχολεί έντονα την Οδοντιατρική κοινότητα σε διεθνές επίπεδο.
Ο συγγραφέας, Αναπληρωτής Καθηγητής του Εργαστηρίου Περιοδοντολογίας της Οδοντιατρικής Σχολής ΕΚΠΑ, Ιωάννης Κ. Καρούσης προσεγγίζει το θέμα της περιεμφυτευματικής παθολογίας μέσα από την εικοσαετή εμπειρία και ενασχόλησή του σε κλινικό και ερευνητικό επίπεδο και παραθέτει το σύνολο των πληροφοριών που πρέπει να γνωρίζει ο φοιτητής και ο Οδοντίατρος, είτε γενικός είτε εξειδικευμένος για το πολύ σύγχρονο αυτό ζήτημα το οποίο αφορά εκατομμύρια ασθενείς σε παγκόσμια κλίμακα.
Η συγγραφή, έγινε με τη συνεργασία της Περιοδοντολόγου, αποφοίτου του Μεταπτυχιακού Προγράμματος Περιοδοντολογίας της Οδοντιατρικής Σχολής ΕΚΠΑ, Δρ. Παναγιώτας Ντόκου.

ΤΙΜΗ: €140

ΕΚΔΟΣΗ: 2020
ΣΕΛΙΔΕΣ: 500 • ΦΩΤΟΓΡΑΦΙΕΣ: 1.180

ΟΔΟΝΤΙΑΤΡΙΚΟ ΒΗΜΑ
Σκουφά 64, 106 80 Αθήνα, Τηλ. **210 3814 939**, www. odvima.gr,
e-mail: odvima@otenet.gr

Editorial

Αγαπητοί Συνάδελφοι

Η έκδοση ενός επιστημονικού ιατρικού περιοδικού αποτελεί μία διαρκή προσπάθεια, όπου αναμετράται συνεχώς η ευγενής φιλοδοξία και το όνειρο με την αδήριτη πραγματικότητα και το εφικτό. Ο στόχος πάντα είναι η ανάδειξη και η προβολή του επιστημονικού γίγνεσθαι στο συγκεκριμένο πεδίο στο οποίο αναφέρεται το περιοδικό, αλλά συνάμα και η δημιουργία έμπνευσης στους αναγνώστες του, καθώς επίσης και το ταυτόχρονο κάλεσμα στις συγγραφικές και ερευνητικές ομάδες να παρουσιάσουν το έργο τους μέσα από τις φιλόξενες σελίδες του. Στην περίπτωση των Αρχείων Ελληνικής Στοματικής και Γναθοπροσωπικής Χειρουργικής (ΑΕΣΓΠΧ), που αποτελεί το επίσημο τετραμηνιαίο επιστημονικό περιοδικό της Ελληνικής Εταιρείας Στοματικής και Γναθοπροσωπικής Χειρουργικής (ΕΕΣΓΠΧ) με ΕΘΝΙΚΗ ΑΝΑΓΝΩΡΙΣΗ από το Υπουργείο Υγείας (ΦΕΚ 2412/Β/4-12-2009), η όποια προσπάθεια εμπεριέχει την ηθική υποχρέωση αλλά και την συνειδητή δέσμευση, το περιοδικό όχι μόνο να εξακολουθήσει να εκδίδεται αδιάλειπτα, για λόγους στρατηγικής στόχευσης και σκοπιμότητας αυτής ταύτης της ιατρικής και οδοντιατρικής ειδικότητας της Στοματικής και Γναθοπροσωπικής Χειρουργικής στην Ελλάδα, αλλά και να βελτιώνεται διαρκώς, έτσι ώστε η αξιολόγησή του από Διεθνείς Φορείς να προσφέρει το εχέγγυο της ποιότητας και της αδιαμφισβήτητης καταξίωσης.

Έτσι λοιπόν για τρίτη συνεχόμενη χρονιά, είμαι στην ευχάριστη θέση να σας ανακοινώσω ότι το Περιοδικό της ΕΕΣΓΠΧ «Αρχεία Ελληνικής Στοματικής και Γναθοπροσωπικής Χειρουργικής», αξιολογήθηκε από την Διεθνή Μηχανή Αναζήτησης Index Copernicus International (ICI) προκειμένου να συμπεριληφθεί στο ICI Journals Master List 2018, στα πλαίσια της κανονικής διαδικασίας αξιολόγησης ["Ordinary Evaluation Process"] και έλαβε την αξιολόγηση ICV (Index Copernicus Value) 2018: 98,07. Αν λάβει κανείς υπόψη του ότι το υψηλότερο αποτέλεσμα αξιολόγησης του ICI Journals Master List είναι: ICV=100, το υψηλό score ICV 2018: 98,07 αποτελεί σημαντική απόδειξη της αναγνώρισης της ποιότητας των δημοσιευομένων

Dear colleagues

The publication of a scientific medical journal is a constant endeavor, where the noble ambition and dream are continually confronted with the inevitable reality and the feasible. The aim is always to highlight and promote the scientific process in the specific field to which the journal refers, but also to inspire its readers, as well as to simultaneously invite the authoring and research teams to present their work through its hospitable pages. In the case of the Hellenic Archives of Oral and Maxillofacial Surgery (HArOMS), which is the official quarterly scientific journal of the Hellenic Association for Oral and Maxillofacial Surgery (HAOMS) with NATIONAL RECOGNITION by the Ministry of Health (Government Gazette 2412/B/4-12-2009), whatever effort involves the moral obligation but also the conscious commitment, that the journal should not only continue to be published uninterruptedly for the sake of strategic targeting and purposefulness of this medical and dental specialty of Oral and Maxillofacial Surgery in Greece, but also to be constantly improved, so that its evaluation by International Bodies offers the guarantee of quality and unquestionable recognition. Thus for the third year in a row, I am pleased to an-

ICI JOURNALS MASTER LIST

9 October 2019 - 3:05:55 p.m. EEST

Dear Sir/Madam,

We would like to kindly inform you that the journal "ΑΡΧΕΙΑ ΕΛΛΗΝΙΚΗΣ ΣΤΟΜΑΤΙΚΗΣ ΚΑΙ ΓΝΑΘΟΠΡΟΣΩΠΙΚΗΣ ΧΕΙΡΟΥΡΓΙΚΗΣ (ISSN: 1108-829X)" has passed the evaluation process positively and is indexed in the **ICI Journals Master List database for 2018**. From now on, the Editorial Staff and Publisher may use this information in their external communication.

Based on the information submitted in the evaluation and the analysis of the issues of the journal from 2018, Index Copernicus Experts calculated your *Index Copernicus Value* (ICV) for 2018.

ICV 2018 = 98.07

The ICV for 2018 is visible on the full list of indexed journals at **ICI Journals Master List 2018** https://journals.indexcopernicus.com/search/form.jml and in Journal's Passport https://journals.indexcopernicus.com/search/details?id=6907&lang=pl

At the same time, we kindly encourage you to take advantage of the additional indexation possibilities:

Detailed Report

Which present the details of the assessment in the form of individual criteria and their groups along with the obtained point values, which allows the analysis of the awarded score, as well as identification of individual elements that the Editors can correct by introducing minor modifications in the publishing activity.

Certificate

Certificate confirming the indexation of the journal. It is prepared for a specific journal, contains its ISSN number, title and year of indexation. The certificate is made in a glass frame and is marked with the visual identification of the ICI Journals Master List.

Index Copernicus Logotype

Annual license for the use of the Index Copernicus Logo, which editors can use in print and electronic editions. Placing the Logotype indicates that the journal is currently indexed on the international list of scientific journals ICI Journals Master List, which helps to build the journal's brand, increases its prestige, and supports its promotion.

We encourage you to place your order by phone or online using the ICI World of Journals service. To find out more and get more details, please contact us by phone +48 22 487 53 93 or e-mail: evaluation@indexcopernicus.com.

Best regards,
Scientific Journals Evaluation Team
Index Copernicus International
www.indexcopernicus.com

άρθρων αλλά και της εν γένει διάρθρωσης του Περιοδικού μας.

Η χαρά και η συγκίνηση είναι ιδιαίτερη, καθόσον η προσπάθεια παρά τις όποιες δυσκολίες, που την καθιστούν κάποιες φορές μοναχική, στηρίζεται στην αφιέρωση αφιλοκερδώς υπερβολικά μεγάλου χρόνου, από όλους εκείνους που ενστερνίζονται το όραμα και την ανάγκη της δίγλωσσης έκδοσης ενός Ελληνικού Περιοδικού Στοματικής και Γναθοπροσωπικής Χειρουργικής. Στο σημείο αυτό οφείλω να εκφράσω τις ευχαριστίες αλλά και την ιδιαίτερη εκτίμησή μου προς τον Βοηθό Σύνταξης (Assistant Editor) κ. Ηλία Χρονά, για τον χρόνο και τις προσπάθειές του προκειμένου τα ΑΕΣΓΠΧ να πληρούν όλες τις τυπικές προϋποθέσεις για την αξιολόγησή τους, καθώς επίσης και για την άρτια εμφάνιση του ηλεκτρονικού ιστοτόπου του Περιοδικού μας. Επίσης ευχαριστώ πολύ και τα υπόλοιπα μέλη της Συντακτικής Ομάδας των ΑΕΣΓΠΧ, για την όποια συνεισφορά και διαθεσιμότητά τους.

Τέλος, ένα επιστημονικό ιατρικό περιοδικό δεν μπορεί να υπάρξει χωρίς τους συγγραφείς που καταθέτουν τον μόχθο και το πνευματικό τους έργο στην κρίση της Συντακτικής Ομάδας, των Κριτών και του αναγνωστικού κοινού. Όλους αυτούς που μας εμπιστεύτηκαν και μας τίμησαν με τις επιστημονικές τους εργασίες, τους ευχαριστώ θερμά, προσκαλώ δε όλους τους Έλληνες ΣΓΠΧ και όχι μόνο, ιδιαιτέρως δε τους ειδικευομένους, να μας «ανακαλύψουν» και να μας τιμήσουν εμπιστευόμενοι τον πνευματικό τους μόχθο, έτσι ώστε η ειδικότητά μας να παραμείνει ζώσα και εναργής και στον συγγραφικό στίβο, επ' ωφελεία της προβολής της όχι μόνο στη χώρα μας αλλά και διεθνώς!

Δρ Δρ Αναστάσιος Ι. Μυλωνάς, DMD, PhD, PhD, MD
Στοματικός και Γναθοπροσωπικός Χειρουργός
Διδάκτωρ Οδοντιατρικής
και Ιατρικής Σχολής ΕΚΠΑ
Αναπλ. Διευθυντής ΣΓΠΧ Κλινικής
Θεραπευτηρίου «Metropolitan»

nounce that the Journal of the Hellenic Association for Oral and Maxillofacial Surgery "Hellenic Archives of Oral and Maxillofacial Surgery", was evaluated by the International Search Engine Index Copernicus International (ICI) to be included in ICI Journals Master List 2018, through the ordinary evaluation process, and received ICV (Index Copernicus Value) 2018: 98.07. Bearing in mind that the highest ICI Journals Master List score is: ICV = 100, the high score of ICV 2018: 98.07 is a significant proof of the recognition of the quality of the published articles and the overall structure of our Journal.

The joy and emotion is special, as the effort despite the difficulties, which sometimes make it lonely, is based on the dedication of too much time without any profit, by all those people who embrace the vision and need for the bilingual edition of a Greek Journal of Oral and Maxillofacial Surgery. At this point, I would like to express my thanks and special appreciation to Assistant Editor Dr. Ilias Chronas, for his time and efforts in ensuring that the HArOMS meet all the formal requirements for their evaluation, and also for the very good appearance of our Journal's website. I would also like to thank all the other members of the HArOMS Editorial Board, for their contribution and availability.

Finally, a scientific medical journal cannot exist without the authors who submit their labor and intellectual work for evaluation by the Editorial Board, the Reviewers and the readership. I warmly thank all those who trusted and honored us with their scientific work, and I invite all the Greek OMF surgeons, and not only, and especially the residents, to "discover" and honor us trusting their intelectual labor, so that our specialty would remain alive and active in the authoring arena as well, to the benefit of its promotion not only in our country but also internationally!

Dr Dr Anastassios I. Mylonas, DMD, PhD, PhD, MD
Oral and Maxillofacial Surgeon
Assoc. Director,
OMFS Department,
"Metropolitan" Hospital

Αδαμαντινοβλαστικό ινο-οδόντωμα σε κορίτσι ηλικίας 12 ετών. Αναφορά περίπτωσης μίας αμφιλεγόμενης οντότητας

Λουίζα ΠΑΠΑΝΤΩΝΑΤΟΥ[1], Κωνσταντίνος Ι. ΤΟΣΙΟΣ[2], Διονύσιος ΦΩΤΟΠΟΥΛΟΣ[3], Νικόλαος ΝΙΚΗΤΑΚΗΣ[4]

Εργαστήριο Στοματολογίας, Οδοντιατρική Σχολή ΕΚΠΑ (Διευθυντής: Καθηγητής Ν. Νικητάκης)

Ameloblastic fibro-odontoma in a 12 year-old girl. A case report of a controversial entity

Louiza PAPANTONATOU, Konstantinos I. TOSIOS, Dionysios FOTOPOULOS, Nikolaos NIKITAKIS

Department of Oral Medicine and Pathology, School of Dentistry, National and Kapodistrian University of Athens (Head: Professor N. Nikitakis)

Ενδιαφέρουσα περίπτωση
Case report

ΠΕΡΙΛΗΨΗ: Τα κλινικά, ακτινογραφικά και ιστολογικά χαρακτηριστικά του αδαμαντινοβλαστικού ινο-οδοντώματος (ΑΔΟ) της κάτω γνάθου έχουν παρουσιαστεί και τόσο η ταξινόμησή του όσο και η διαχείρισή του έχουν συζητηθεί.
Ο όγκος αποτέλεσε τυχαίο εύρημα σε κορίτσι ηλικίας 12 ετών. Παρουσιάστηκε ως σαφώς περιγεγραμμένη ακτινοδιαύγαση με ακτινοσκιερές περιοχές στον κλάδο και το σώμα της κάτω γνάθου, περιβάλλοντας την μύλη του εγκλείστου δευτέρου γομφίου και προκαλώντας απορρόφηση της γνάθου. Ακολούθησε ολική αφαίρεση της βλάβης με ενδοστοματική προσπέλαση και ταυτόχρονη αφαίρεση του δευτέρου μονίμου γομφίου. Κατά την επανεξέταση ένα χρόνο αργότερα, παρατηρήθηκε φυσιολογική επούλωση της οστικής βλάβης της γνάθου. Τα μικροσκοπικά χαρακτηριστικά ήταν συμβατά με ΑΔΟ.
Όσο η νεοπλασματική ή η αμαρτωματώδης φύση του ΑΔΟ και η σχέση του με τους υπόλοιπους οδοντογενείς όγκους δεν έχει αποσαφηνιστεί, αναφορές από πλήρως τεκμηριωμένα περιστατικά, περισσότερες συγκριτικές μελέτες μεταξύ των Αδαμαντινοβλαστικού Ινώματος (ΑΙ), Αδαμαντινοβλαστικού Ινο-οδοντώματος, Αδαμαντινοβλαστικού Ινο-οδοντινώματος (ΑΔΙ) και Οδοντωμάτων, καθώς και έρευνες των μικροσκοπικών τους χαρακτηριστικών, είναι απαραίτητες.

ΛΕΞΕΙΣ ΚΛΕΙΔΙΑ: οδοντογενείς όγκοι, αδαμαντινοβλαστικό ινο-οδόντωμα, οδόντωμα.

SUMMARY: The clinical, radiographic and histological features of a mandibular ameloblastic fibro-odontoma (AFO) are presented, and its classification and management are discussed.
The tumor was an incidental finding in a 12 year-old girl. It manifested as a well-circumscribed radiolucency with radiopaque areas in the ramus and the body of the mandible, surrounding the crown of the impacted second molar and causing jaw perforations. Following enucleation through an intraoral access and extraction of the second permanent molar, complete restoration of the jaw bone was seen in the one year follow-up examination. The microscopic features were consistent with an AFO.
As the neoplastic or hamartomatous nature of AFO and its relation to other mixed odontogenic tumors has not been proved, reports of additional well-documented cases, more comparative studies among AF, AFD, AFO and odontomas, as well as studies of their molecular features, are needed.

KEY WORDS: odontogenic tumors; ameloblastic fibro-odontoma; odontoma.

[1] *Οδοντίατρος, DDS*
[2] *Αναπλ. Καθηγητής, DDS, PhD, Εργαστήριο Στοματολογίας, Οδοντιατρική Σχολή ΕΚΠΑ*
[3] *ΣΓΠΧ, DDS, MSc, PhD*
[4] *Καθηγητής και Διευθυντής, DDS, MD, MSc, PhD, Εργαστήριο Στοματολογίας, Οδοντιατρική Σχολή ΕΚΠΑ*

Παρελήφθη: 1/1/2020 - Έγινε δεκτή: 23/1/2020

Paper received: 1/1/2020 - Accepted: 23/1/2020

ΕΙΣΑΓΩΓΗ

Οι μεικτοί οδοντογενείς όγκοι αποτελούνται τόσο από μεσεγχυματικά όσο και από επιθηλιακά στοιχεία και περιέχουν σε ποικίλη έκταση σκληρούς οδοντικούς ιστούς (Neville και συν. 2016). Σύμφωνα με την κατάταξη του Παγκόσμιου Οργανισμού Υγείας (Π.Ο.Υ.) για την ταξινόμηση των Όγκων Κεφαλής και Τραχήλου του 2017 (El-Naggar και συν. 2017), η κατηγορία των μεικτών οδοντογενών όγκων περιλαμβάνει το αδαμαντινοβλαστικό ίνωμα (AI), τον αρχέγονο οδοντογενή όγκο, το οδόντωμα και τον οδοντινογενή όγκο με κύτταρα φαντάσματα. Όγκοι που αποτελούνται από κυτταροβριθή μυξωματώδη συνδετικό ιστό που μοιάζει με την οδοντική θηλή, αδαμαντινοβλαστικό επιθήλιο που μοιάζει με την οδοντική ταινία ή με πρόδρομα στάδια ανάπτυξης του οργάνου της αδαμαντίνης, και από οδοντίνη ή από οδοντίνη και αδαμαντίνη, όπως για παράδειγμα το αδαμαντινοβλαστικό ινο-οδοντίνωμα (ΑΔΙ) και το αδαμαντινοβλαστικό ινο-οδόντωμα (ΑΔΟ), αντίστοιχα, εξαιρέθηκαν από την νέα ταξινόμηση και θεωρούνται συνώνυμα με αρχόμενο, ωριμάζον ή αναπτυσσόμενο οδόντωμα (El-Naggar και συν. 2017). Η άποψη αυτή, ωστόσο, δεν είναι καθολικά αποδεκτή.

Βλάβες με μικροσκοπικά χαρακτηριστικά ΑΔΟ αποτελούν το 1-5% των οδοντογενών όγκων (Siriwardena και συν. 2018) και ανασκόπηση συγκέντρωσε 215 περιστατικά που έχουν αναφερθεί μέχρι το 2016 (Chrcanovic και Gomez, 2017), ενώ 9 επιπλέον ιστοπαθολογικά τεκμηριωμένα περιστατικά έχουν προστεθεί στην αγγλόφωνη βιβλιογραφία μέχρι σήμερα (Ribeiro και συν. 2016, Singh και συν. 2016, Ghandehari-Motlagh και συν. 2016, Kufta και συν. 2017, Mashhadiabba και συν. 2017, Melo Filho και συν. 2017, Kale και συν. 2017, Aly και συν. 2018, Scott και συν. 2018). Το ΑΔΟ εμφανίζεται κυρίως ως ενδοοστική βλάβη, ενώ υπάρχουν και σπάνιες περιπτώσεις περιφερικών ΑΔΟ. Επιπρόσθετα, παρατηρείται μικρή προτίμηση στο ανδρικό φύλο, μεγάλη συχνότητα προσβολής στις δύο πρώτες δεκαετίες της ζωής, με ορισμένα περιστατικά σε ηλικιωμένους ασθενείς, καθώς επίσης και προτίμηση στις οπίσθιες περιοχές της κάτω γνάθου (Chrcanovic και Gomez, 2017), συνήθως στην περιοχή του πρώτου και δευτέρου γομφίου (Buchner και συν. 2013). Κλινικά, το ΑΔΟ εμφανίζεται ως ανώδυνος και αργά μεγεθυνόμενος όγκος που μπορεί να προκαλέσει οστική παραμόρφωση και ασυμμετρία του προσώπου (Buchner και συν. 2013, Chrcanovic και Gomez, 2017). Ακτινογραφικά, τα ΑΔΟ συνήθως περιγράφονται ως μονόχωρες ακτινοδιαυγάσεις με ακτινοσκιάσεις ποικίλου διαμετρήματος, μεγέθους, σχήματος και πυκνότητας. Είναι περιγεγραμμένα και συνήθως συσχετίζονται με δόντι που δεν έχει ανατείλει (Buchner και συν. 2013, Chrcanovic και Gomez, 2017). Το μέσο μέγεθος ενός ΑΔΟ είναι περίπου 3,6±2,2εκ. (Chrcanovic και Gomez, 2017). Ορισμένα περιστατικά είναι πιθανόν να ανακαλυφθούν τυχαία κατά τον ακτινογραφικό έλεγχο που πραγματοποιείται για

INTRODUCTION

Mixed odontogenic tumors are composed of both mesenchymal and epithelial elements with varying amounts of dental hard tissues (Neville et al. 2016). According to the 2017 World Health Organization Classification of Head and Neck Tumours (El-Naggar et al. 2017), this group includes ameloblastic fibroma (AF), primordial odontogenic tumor, odontoma, and dentinogenic ghost cell tumor. Tumors composed of dental papilla-like cellular myxoid connective tissue, ameloblastic epithelium resembling dental lamina or early developing enamel organ, dentin or dentin plus enamel, i.e. ameloblastic fibro-dentinoma (AFD) and ameloblastic fibro-odontoma (AFO), respectively, were discarded as distinct entities and considered synonymous to early stage, maturing or developing odontomas (El-Naggar et al. 2017). This view, however, is not unanimously accepted.

Lesions with the microscopic features of AFO represent 1-5% of odontogenic tumours (Siriwardena et al. 2018) and a review identified 215 cases reported until 2016 (Chrcanovic and Gomez, 2017), while 9 pathologically documented cases have been added in the English-language literature since today (Ribeiro et al. 2016, Singh et al. 2016, Ghandehari-Motlagh et al. 2016, Kufta et al. 2017, Mashhadiabba et al. 2017, Melo Filho et al. 2017, Kale et al. 2017, Aly et al. 2018, Scott et al. 2018). AFO is mostly an intraosseous lesion and there are rare cases of peripheral AFOs. It shows a slight male predilection, a high prevalence in the first two decades of life, with some

Εικ. 1: Εξωστοματική κλινική εικόνα. Ήπια διόγκωση στην περιοχή της γωνίας της κάτω γνάθου καλυπτόμενη από φυσιολογικό δέρμα.

Fig. 1: Extraoral clinical presentation. Mild enlargement at the angle of the mandible covered by normal skin.

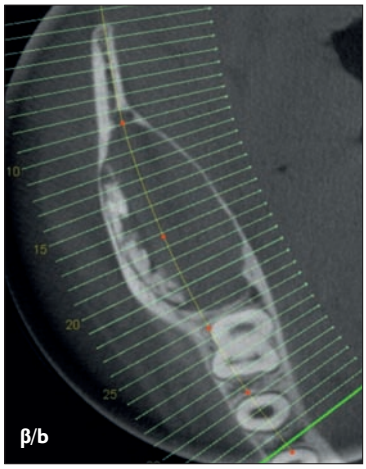

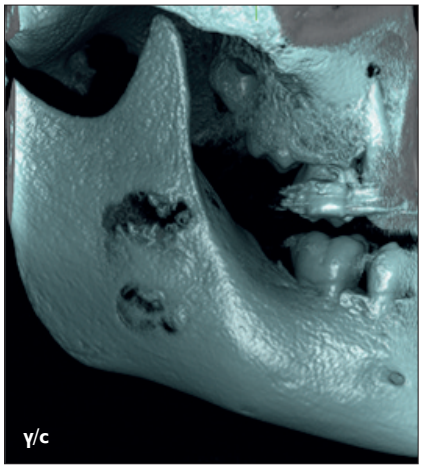

Εικ. 2: Ακτινογραφική απεικόνιση του όγκου, α) Η πανοραμική ακτινογραφία καταδεικνύει μία καλά περιγεγραμμένη ακτινοδιαύγαση με ακτινοσκιερές περιοχές ακανονίστου μεγέθους και σχήματος, που περιβάλλει τη μύλη του εγκλείστου δευτέρου γομφίου, β) CBCT, εγκάρσια τομή, όπου φαίνεται η διόγκωση του παρειακού πετάλου του συμπαγούς οστού, γ) CBCT, τρισδιάστατη απεικόνιση, όπου αναδεικνύεται η απορρόφηση στο οπισθογόμφιο τρίγωνο και στην ακρολοφία της κάτω γνάθου στην περιοχή του δευτέρου γομφίου.
Fig. 2: Radiographic presentation of the tumor, (a) Panoramic radiograph shows a well-circumscribed radiolucency with radiopaque areas of irregular size and shape, surrounding the crown of the impacted second molar, (b) CBCT, sagittal view, shows expansion of the buccal cortical plate, (c) CBCT, 3D-reconstruction, reveals perforations in the retromolar trigone and the mandibular ridge of the second molar.

τη διερεύνηση της έλλειψης ενός δοντιού ή κατά την κατάρτιση σχεδίου θεραπείας για ορθοδοντικούς λόγους (Buchner και συν. 2013, Chrcanovic και Gomez, 2017). Απορρόφηση των ριζών των εμπλεκομένων δοντιών ή απορρόφηση του συμπαγούς οστικού πετάλου έχει αναφερθεί στο 20,1% και 27,3% των ΑΔΟ, αντίστοιχα (Chrcanovic και Gomez, 2017). Θεραπεία εκλογής αποτελεί η συντηρητική αφαίρεση της βλάβης, και οι υποτροπές είναι σπάνιες (Chrcanovic και Gomez, 2017).
Παρουσιάζονται τα κλινικά, ακτινογραφικά και ιστοπαθολογικά χαρακτηριστικά ενός ΑΔΟ της κάτω γνάθου σε κορίτσι ηλικίας 12 ετών, και συζητάται η ταξινόμηση και αντιμετώπισή του.

ΑΝΑΦΟΡΑ ΠΕΡΙΠΤΩΣΗΣ

Κορίτσι 12 ετών παραπέμφθηκε από τον ορθοδοντικό της για «χειρουργική εξαγωγή δύο εγκλείστων γομφίων». Το οικογενειακό και ιατρικό ιστορικό της ασθενούς ήταν ελεύθερο και δεν υπήρχε κάποια αντένδειξη για τις συνήθεις οδοντιατρικές πράξεις.
Η εξωστοματική εξέταση έδειξε ήπια διόγκωση στην περιοχή της γωνίας της κάτω γνάθου δεξιά, η οποία ήταν

cases manifesting in older patients, and a preference for the posterior mandible (Chrcanovic and Gomez, 2017), usually the first and second molars area (Buchner et al. 2013). Clinically, AFO presents as a painless and slow-growing tumor that may cause bone deformity and facial asymmetry (Buchner et al. 2013, Chrcanovic and Gomez, 2017). Radiographically, AFOs are usually described as unilocular radiolucencies with radiopacities of varying extent, size, shape and intensity. They are circumscribed and are commonly associated with a non-erupted tooth (Buchner et al. 2013, Chrcanovic and Gomez, 2017). The mean size of an AFO is 3.6±2.2 cm (Chrcanovic and Gomez, 2017). Some cases may be discovered incidentally on routine radiographic examination, performed due to a missing tooth or during orthodontic planning (Buchner et al. 2013, Chrcanovic and Gomez, 2017). Resorption of adjacent teeth roots or cortical bone perforation has been reported in 20.1% and 27.3% of AFO, respectively (Chrcanovic and Gomez, 2017). Conservative removal is the treatment of choice, and recurrences are rare (Chrcanovic and Gomez, 2017).
We present the clinical, radiographic and histological fea-

σκληρή στην ψηλάφηση και καλυπτόταν από φυσιολογικό δέρμα (Εικ. 1). Ο ενδοστοματικός έλεγχος αποκάλυψε έλλειψη του δευτέρου και τρίτου μονίμου γομφίου στο δεξιό ημιμόριο της κάτω γνάθου, ενώ ο πρώτος γομφίος είχε ανατείλει φυσιολογικά. Αναγνωρίστηκε ήπια διόγκωση στην παρειακή αύλακα της περιοχής του δεξιού δεύτερου κάτω γομφίου καλυπτόμενη από φυσιολογικό βλεννογόνο. Δεν παρατηρήθηκαν απορρόφηση του οστού ή νευρολογικά σημεία από το τρίδυμο νεύρο. Ο έλεγχος με πανοραμική ακτινογραφία (Εικ. 2α) κατέδειξε σαφώς περιγεγραμμένη ακτινοδιαύγαση με ακτινοσκιερές περιοχές ακανονίστου σχήματος και μεγέθους. Καταλάμβανε τμήμα του κλάδου και του σώματος της κάτω γνάθου δεξιά και περιέβαλλε την μύλη του εγκλείστου δευτέρου γομφίου. Δεν παρατηρήθηκε απορρόφηση στις ρίζες του πρώτου γομφίου. Το σπέρμα του τρίτου γομφίου έλειπε, σε αντίθεση με τους υπόλοιπους τρίτους γομφίους, των οποίων τα σπέρματα ήταν ορατά. Η υπολογιστική τομογραφία κωνικής δέσμης (CBCT) αποκάλυψε μία σχετικά σαφώς περιγεγραμμένη ακτινοδιαύγαση με διακριτές ακτινοσκιάσεις, που καταλάμβανε την πρόσθια περιοχή του κλάδου στη δεξιά πλευρά της κάτω γνάθου. Η βλάβη οριοθετούνταν από το έσω γναθιαίο τρήμα, την πρόσθια πλευρά του κλάδου, τον πρώτο μόνιμο γομφίο, την κατώτερη περιοχή της μηνοειδούς εντομής και το ανώτερο τοίχωμα του πόρου του κάτω φατνιακού νεύρου. Επίσης περιέκλειε τη μύλη του δευτέρου γομφίου και είχε προκληθεί διόγκωση και λέπτυνση του παρειακού συμπαγούς οστού (Εικ. 2β), όπως ακόμη και απορρόφηση του οπισθογομφίου τριγώνου και της ακρολοφίας στην περιοχή του δευτέρου γομφίου (Εικ. 2γ). Η μέγιστη εγγύς-άπω διάσταση ήταν 3 εκ., η παρειο-γλωσσική διάσταση 1,5 εκ. και η μέγιστη κατακόρυφη απόσταση 3,2 εκ..

Με την πιθανή διάγνωση συνθέτου οδοντώματος ή ενασβεστιούμενης οδοντογενούς κύστης (κύστη του Gorlin), πραγματοποιήθηκε ολική εξαίρεση της βλάβης με ενδοστοματική προσπέλαση υπό τοπική αναισθησία του κάτω φατνιακού νεύρου. Για την προσπέλαση διανοίχθηκε οστικό παράθυρο παρειακά (Εικ. 3). Ο δεύτερος μόνιμος γομφίος αφαιρέθηκε άθικτος, επειδή η βλάβη περιέκλειε εξ' ολοκλήρου τη μύλη του. Ο μετεγχειρητικός έλεγχος ήταν φυσιολογικός και δέκα μέρες αργότερα η επούλωση ενδοστοματικά είχε ολοκληρωθεί.

Ο όγκος μονιμοποιήθηκε σε υδατικό διάλυμα ουδέτερης φορμόλης 10%. Μακροσκοπικά, ήταν καλά περιγεγραμμένος, με λεία επιφάνεια, σκληροελαστική σύσταση και μέγεθος 3,5x3x1,5εκ. (Εικ. 4). Σε διατομή, αναγνωρίστηκαν σκληρές περιοχές καθιστώντας αναγκαία την απασβεστίωσή τους. Μικροσκοπικά (Εικ. 5), το μεγαλύτερο μέρος του όγκου αποτελείτο από υπόστρωμα κυτταροβριθούς μυξωματώδους συνδετικού ιστού και αδαμαντινοβλαστικό επιθήλιο. Το επιθήλιο, σχημάτιζε χορδές αποτελούμενες από δύο στοιβάδες πασσαλοειδώς διατεταγμένων κυλινδρικών κυττάρων με ανάστροφη πό-

Εικ. 3: Διεγχειρητική κλινική εικόνα. Διακρίνεται ο όγκος που αφαιρείται μέσω παρειακού οστικού παράθυρου.
Fig. 3: Intraoperative clinical picture. The tumor is excised through a buccal osseous window.

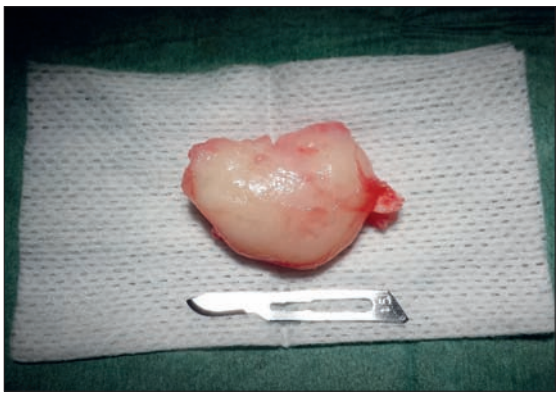

Εικ. 4: Μακροσκοπική εικόνα. Ο όγκος είναι καλά περιγεγραμμένος, με λεία επιφάνεια και μέγεθος 3,5x3x1,5 εκ..
Fig. 4: Macroscopic picture of the tumor. It is well-circumscribed, with soft surface and measures 3.5x3x1.5 cm..

tures of a mandibular AFO in a 12-year old girl, and discuss its classification and management.

CASE REPORT

A 12 year-old girl was referred by her orthodontist for "surgical extraction of two impacted molars". The family and medical histories of the patient were non-contributory, and there was no contraindication for routine dental procedures.

Extraoral examination showed mild enlargement of the right angle of the mandible that was hard on palpation and covered by normal skin (Fig. 1). Intra-oral examination revealed absence of the right side second and third per-

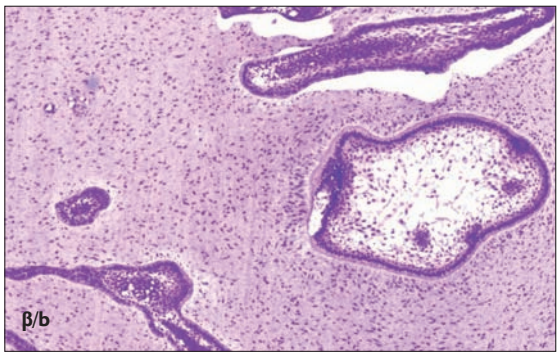

Εικ. 5: Μικροσκοπική εικόνα του όγκου. α) Αδαμαντινοβλαστικό επιθήλιο (μαύρα σημεία) και δύο μάζες αποτελούμενες από οδοντίνη και αδαμαντίνη (DE) σε υπόστρωμα κυτταροβριθούς μυξωματώδους συνδετικού ιστού. Διακρίνεται η ινώδης κάψα (FC). β) Χορδές και νησίδες από αδαμαντινοβλαστικό επιθήλι) σε υπόστρωμα κυτταροβριθούς μυξωματώδους συνδετικού ιστού ο (χρώση αιματοξυλίνη – ηωσίνη, αρχική μεγέθυνση x4 και x10, αντίστοιχα).

Fig. 5: Microscopic picture of the tumor. (a) Ameloblastic epithelium (dark spots) and two masses composed of dentin and enamel (DE) on a cellular myxoid connective tissue stroma. The fibrous capsule is discerned (FC). (b) Cords and nests of ameloblastic epithelium on a cellular myxoid connective tissue stroma (hematoxylin and eosin stain, original magnification x4 and x10, respectively).

λωση του πυρήνα, ή από νησίδες αποτελούμενες από επιθήλιο που έμοιαζε με τη δικτυωτή στοιβάδα του οργάνου της αδαμαντίνης, που περιβαλλόταν από επιθηλιακά κύτταρα με πασσαλοειδή διάταξη. Επίσης αναγνωρίστηκαν δύο σαφώς οριοθετημένες μάζες σκληρών οδοντικών ιστών που αποτελούντο από οδοντίνη και αδαμαντίνη. Η βλάβη ήταν σαφώς περιγεγραμμένη και περιβαλόταν από διακριτή ινώδη κάψα. Τα μικροσκοπικά χαρακτηριστικά ήταν συμβατά με ΑΔΟ.

Δεκαοχτώ μήνες μετά από την αφαίρεση της βλάβης δεν παρατηρήθηκαν σημεία υποτροπής και η επούλωση του ελλείμματος της γνάθου κλινικά (Εικ. 6α) και απεικονιστικά (Εικ. 6β, 6γ, 6δ) ήταν πλήρης, με πλήρη διατήρηση της αισθητικότητας του κάτω φατνιακού νεύρου.

manent mandibular molars, while the first molar was normal. There was mild buccal expansion of the vestibule in the area of the right lower second molar that was covered by normal mucosa. No bone perforation or neurological signs related to the trigeminal nerve were noticed. Panoramic radiograph (Fig. 2a) showed a well-circumscribed radiolucency with radiopaque areas of irregular size and shape. It occupied part of the ramus and the body of the mandible, and surrounded the crown of the impacted second molar. No resorption of the root of the first molar was evident. The germ of the third molar was missing, in contrast to those of the other three third molars that were visible. Cone beam computed tomography showed a relatively well-circumscribed radiolucency with discrete radiopacities, occupying the anterior area of the right mandibular ramus. It was delimited by the mandibular foramen, the anterior border of the ramus, the first permanent molar, the inferior area of the mandibular notch, and the upper wall of the mandibular canal. It encompassed the crown of the second molar and caused expansion and marked thinning of the buccal cortical plate (Fig. 2b), as well as perforations in the retromolar trigone and the mandibular ridge of the second molar (Fig. 2c). The maximum mesial-distal dimension was 3 cm, the buccal-lingual dimension 1.5 cm and the maximum vertical dimension 3.2 cm.

With the provisional diagnosis of a complex odontoma or a calcified odontogenic cyst (Gorlin's cyst), enucleation of the lesion through an intraoral access was performed under local inferior alveolar nerve anesthesia. The lesion was reached through a buccal osseous window (Fig. 3). The second permanent molar was removed intact, as its crown was totally enclosed by the lesion. Postoperative course was uneventful and 10 days later healing was complete.

The tumor was fixed in 10% buffered formalin. Macroscopically, it was well circumscribed, had a soft surface and elastic to hard consistency, and measured 3.5x3x1.5 cm (Fig. 4). On sectioning, hard areas were recognized necessitating decalcification. Microscopically (Fig. 5), it was mostly composed of a cellular myxoid connective tissue stroma and ameloblastic epithelium. The later formed bilayer strands of columnar cells in a passaloid arrangement with reverse nuclear polarity, or nests composed of stellate reticulum-like epithelium surrounded by cuboidal to columnar epithelial cells with passaloid arrangement. Two well defined masses of dental hard tissues composed of dentin and enamel were recognized. The lesion was well-circumscribed by a discrete fibrous capsule. The microscopic features were diagnostic of AFO.

Eighteen months since excision there are no signs of recurrence clinically (Fig. 6a), or radio-graphically (Fig. 6b, 6c, 6d), and complete restoration of the jaw bone with full preservation of the inferior alveolar nerve function is present.

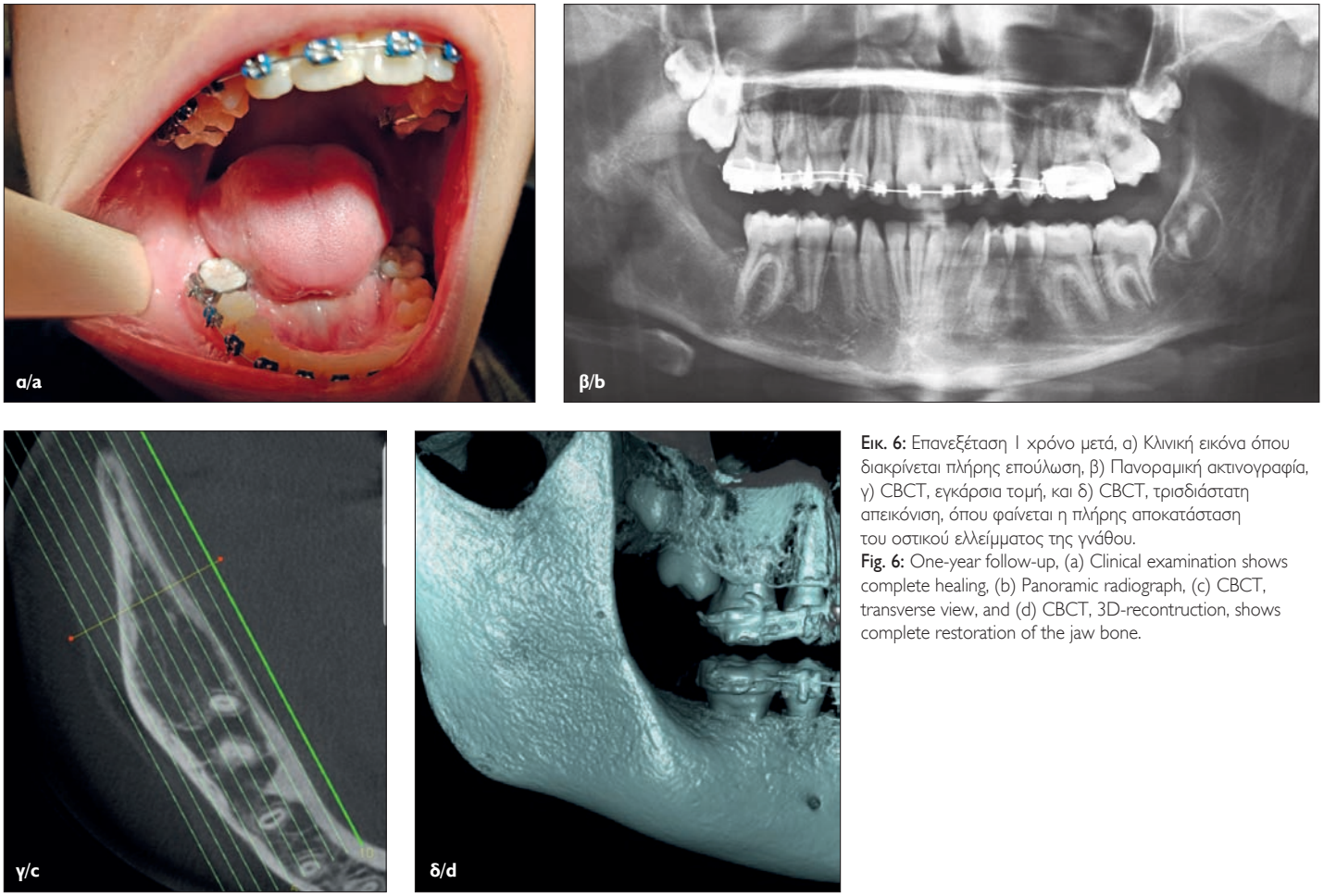

Εικ. 6: Επανεξέταση 1 χρόνο μετά, α) Κλινική εικόνα όπου διακρίνεται πλήρης επούλωση, β) Πανοραμική ακτινογραφία, γ) CBCT, εγκάρσια τομή, και δ) CBCT, τρισδιάστατη απεικόνιση, όπου φαίνεται η πλήρης αποκατάσταση του οστικού ελλείμματος της γνάθου.
Fig. 6: One-year follow-up, (a) Clinical examination shows complete healing, (b) Panoramic radiograph, (c) CBCT, transverse view, and (d) CBCT, 3D-recontruction, shows complete restoration of the jaw bone.

ΣΥΖΗΤΗΣΗ

Το ΑΔΟ είναι μία αμφιλεγόμενη οντότητα, καθώς σύμφωνα με τις επικρατέστερες θεωρίες μπορεί να θεωρηθεί ως ξεχωριστή οντότητα (Nelson και Thompson, 2014 , Neville και συν. 2016) ή πρώιμο στάδιο ωρίμανσης αναπτυσσόμενου οδοντώματος, άρα αμάρτωμα (Slootweg 1981, Philipsen και συν. 1997, Wright και Vered 2017, Speight και Takata 2018). Η άποψη ότι το ΑΔΟ στις «περισσότερες περιπτώσεις» είναι «πιθανότερο» να αποτελεί μέρος του φάσματος των ιστολογικών αλλαγών που απαντώνται σε ένα αναπτυσσόμενο οδόντωμα, σύνθετο ή σύμπλεκτο, υιοθετήθηκε στην ταξινόμηση του Π.Ο.Υ. (El-Naggar και συν. 2017). Άλλοι συγγραφείς θεωρούν πως υπάρχουν δύο οντότητες με παρόμοια μικροσκοπικά χαρακτηριστικά (Slootweg 1981, Gardner 1984, Buchner και συν. 2013), ένα νεόπλασμα που εμφανίζεται ως ευμεγέθης όγκος, ο οποίος προκαλεί καταστροφή του περιβάλλοντος οστού και των ριζών των εμπλεκομένων δοντιών, και ένα αμάρτωμα που παρουσιάζεται ως μικρός ασυμπτωματικός όγκος, ο οποίος περιβάλλει τη μύλη εγκλείστου δοντιού (Buchner και συν. 2013). Ωστόσο, πρέπει να σημειωθεί ότι υπάρχουν αναφορές μικρών ΑΔΟ

DISCUSSION

AFO is a controversial entity that according to the prevailing theories may be considered as a distinct entity (Nelson and Thompson, 2014, Neville et al. 2016), or as an early-stage of a developing odontoma, therefore a hamartoma (Slootweg 1981, Philipsen et al. 1997, Wright and Vered 2017, Speight and Takata 2018). The view that AFO in "most cases" is "most likely" part of the spectrum of histological changes seen in a developing odontoma, either complex or compound, was adopted in the WHO classification (El-Naggar et al. 2017). Other authors suggest that there are two entities with similar microscopic features (Slootweg 1981, Gardner 1984, Buchner et al. 2013), a neoplasm manifesting as a large tumor with destructive effects on the surrounding bone and adjacent teeth roots, and a hamartoma, presenting as a small asymptomatic tumor overlying the crown of an impacted tooth (Buchner et al. 2013). It should be noticed, however, that there are reports of small AFOs (Chrcanovic and Gomez 2017) and "giant odontomas" (Park et al. 2018), making the size of the tumor as an insufficient criterion for its classification as a neoplasm or

(Chrcanovic και Gomez 2017) και «γιγάντιων οδοντωμάτων» (Park και συν. 2018), καθιστώντας το μέγεθος του όγκου ανεπαρκές κριτήριο για τον χαρακτηρισμό του ως νεόπλασμα ή αμάρτωμα. Ο όγκος που παρουσιάζεται παραπάνω ήταν ευμεγέθης και προκάλεσε διόγκωση του οστού και διάτρηση, μία βιολογική συμπεριφορά που συμβαδίζει περισσότερο με ένα νεόπλασμα ή με μία «νεοπλασματική μορφή» ενός ΑΔΟ (Buchner και συν. 2013). Επιπροσθέτως, το τμήμα των σκληρών οδοντικών ιστών δεν καταλάμβανε μεγάλο μέρος της βλάβης, σε αντίθεση με ένα συμβατικό οδόντωμα.

Τα ΑΙ, ΑΔΙ, ΑΔΟ και το αναπτυσσόμενο οδόντωμα μοιράζονται πολλές ομοιότητες στα κλινικά τους χαρακτηριστικά (Gardner 1984, El-Naggar και συν. 2017) και παρόλο που δεν είναι εύκολο να διακριθούν μικροσκοπικά, το ΑΔΙ και το ΑΔΟ μοιάζουν περισσότερο με το ΑΙ, ενώ το αναπτυσσόμενο οδόντωμα μοιάζει με αναπτυσσόμενο οδοντικό σπέρμα (Reibel και συν. 2011, Silva και συν. 2019). Η εξέλιξη ενός ΑΔΟ σε οδόντωμα δεν μπορεί να τεκμηριωθεί πλήρως, καθώς η τελική διάγνωση απαιτεί εξαίρεση του όγκου. Οι Zeng και συν. (Zeng και συν. 2012), αναφέρουν περιστατικό εξαιρετικά ευμεγέθους ΑΔΟ σε άνδρα ηλικίας 47 ετών, το οποίο παρόλο που παραμελήθηκε για 15 χρόνια, δεν ωρίμασε περαιτέρω σε οδόντωμα. Στην ανασκόπισή τους οι Chrcanovic και Gomez (Chrcanovic και Gomez 2017) ανέφεραν πως σε 1 από 10 περιπτώσεις υποτροπών ΑΔΟ βρέθηκαν μικροσκοπικά χαρακτηριστικά αδαμαντινοβλαστικού ινοσαρκώματος, 5 στα 10 περιστατικά υποτροπίασαν ως ΑΔΟ, ενώ τα υπόλοιπα 4 στα 10 περιστατικά ωρίμασαν περαιτέρω σε σύνθετα οδοντώματα. Απώλεια ετεροζυγωτίας (LOH) βρέθηκε σε ένα περιστατικό ΑΔΟ (Galvão και συν. 2012), ενώ μεταλλάξεις BRAFV600E που είναι συνήθεις στα αδαμαντινοβλαστώματα, ανιχνεύτηκαν σε 6 από τα 18 ΑΔΟ (Brunner και συν. 2018) και σε 1 από 1 ΑΔΙ (Lucio και συν. 2013). Ωστόσο, οι πληροφορίες που είναι διαθέσιμες μέχρι στιγμής, δεν υποστηρίζουν την άποψη ότι όλοι οι όγκοι με μικροσκοπικά χαρακτηριστικά ΑΔΟ θα πρέπει να θεωρούνται ως μέρος του φάσματος ενός αναπτυσσόμενου οδοντώματος.

Όπως και στο συγκεκριμένο περιστατικό, η ακτινογραφική διαφορική διάγνωση περιλαμβάνει μικτές ακτινοδιαυγαστικές/ακτινοσκιερές οδοντογενείς βλάβες, όπως την ενασβεστιούμενη οδοντογενή κύστη, το σύνθετο οδόντωμα, τον ενασβεστιούμενο επιθηλιακό οδοντογενή όγκο, τον αδενοματοειδή οδοντογενή όγκο (Lucio και συν. 2013), όπως επίσης και το οστεοποιό ίνωμα.

Θεραπεία εκλογής του ΑΔΟ αποτελεί η συντηρητική χειρουργική εξαίρεση (Buchner και συν. 2013). Η βλάβη συνήθως διαχωρίζεται εύκολα από το περιβάλλον οστούν, γεγονός που οφείλεται στο ότι η βλάβη περιβάλλεται από κάψα, ενώ σε περιπτώσεις ευμεγέθων βλαβών, θα πρέπει να δίνεται προσοχή στον κίνδυνο οστικού κατάγματος (Lucio και συν. 2013). Δεν υπάρχει ομοφωνία για την τύχη του δοντιού ή δοντιών που σχετίζον-

an hamartoma. The tumor presented herein was large and caused bone expansion and erosion, a biological behavior more akin to a neoplasm or the "neoplastic form" of AFO (Buchner et al. 2013). In addition, the dental hard tissues' component did not occupy a large part of the lesion, in contrast to a conventional odontoma.

AF, AFD, AFO and developing odontoma share many similarities in their clinical features (Gardner 1984, El-Naggar et al. 2017) and although they cannot be easily differentiated microscopically, AFD and AFO are histologically more similar to AF, while developing odontomas looks like a developing tooth germ (Reibel et al. 2011, Silva et al. 2019). Progression of an AFO to odontoma cannot be fully documented, as final diagnosis requires removal of the tumor. Zeng et al. (Zeng et al. 2012) reported the case of an extremely large AFO in a 47 year-old man, that although it was neglected for 15 years, did not show maturation to an odontoma. In their review Chrcanovic and Gomez (Chrcanovic and Gomez 2017), reported that 1 out of 10 recurrent cases of AFO showed microscopic features of ameloblastic fibrosarcoma and 5 out of 10 of AFO, while "maturation" to a complex odontoma was documented in the rest 4 out of 10 cases. Loss of heterozygosity (LOH) was found in a case of AFO (Galvão et al. 2012), while BRAFV600E mutations that are common in ameloblastomas were detected in 6 of 18 AFOs (Brunner et al. 2018), and 1 of 1 AFD (Lucio et al. 2013). Therefore, the data available up to date do not support the view that all tumors with microscopic features of AFO should be considered as part of the spectrum of developing odontoma.

As in the present case, the radiological differential diagnosis includes mixed radiolucent/radiopaque odontogenic lesions, such as calcifying odontogenic cyst, complex odontoma, calcifying epithelial odontogenic tumor, and adenomatoid odontogenic tumour (Lucio et al. 2013), as well as ossifying fibroma.

Conservative surgical excision is the treatment of choice for AFO (Buchner et al. 2013). The lesion is usually easily separated from the surrounding bone, due to its encapsulation, while in cases of large lesions the risk of bone fracture should be considered (Lucio et al. 2013). There is no consensus on the fate of the tooth or teeth associated with the tumor, as both preservation in order to erupt or extraction in order to prevent recurrence are suggested (Lucio et al. 2013). In our case, the impacted second molar was extracted as it was totally enclosed by the tumor, thus endangering total removal of the later. The preservation of cortical bone diminished the risk of bone fracture, therefore reinforcement by a titanium plate was judged unnecessary. In addition, no graft material was used, as a five-wall bone defect in a young person that was sutured and was not in direct contact with the oral environment, would be expected to heal rapidly. Recurrence is rare in AFO, as it was seen in 10 out of

ται με τον όγκο, καθώς προτείνονται τόσο η διατήρησή του/τους ώστε να ανατείλει/ουν, όσο και η εξαγωγή του/τους ώστε να αποτραπεί η υποτροπή (Lucio και συν. 2013). Στην περίπτωση που παρουσιάζεται, ο έγκλειστος δεύτερος γομφίος εξήχθη, καθώς περιβαλόταν πλήρως από τον όγκο, καθιστώντας επισφαλή την ολική εξαίρεση του όγκου. Η διατήρηση του συμπαγούς οστού ελάττωσε τον κίνδυνο οστικού κατάγματος, έτσι η ενίσχυση με πλάκα τιτανίου κρίθηκε περιττή. Επιπλέον, δεν χρησιμοποιήθηκε κανένα μοσχευματικό υλικό, εφόσον επρόκειτο για βλάβη πέντε οστικών τοιχωμάτων σε νέο άτομο, όπου πραγματοποιήθηκε συρραφή και δεν υπήρχε απευθείας επικοινωνία με το στοματικό περιβάλλον, κατάσταση στην οποία αναμένεται ταχεία επούλωση.
Η υποτροπή των ΑΔΟ είναι σπάνια, καθώς έχει αναφερθεί σε 10 από 211 περιστατικά (Chrcanovic και Gomez 2017). Παρόλα ταύτα, ο κίνδυνος υποτροπής και κακοήθους εξαλλαγής σε αδαμαντινοβλαστικό ινο-σάρκωμα, επιβάλλει μακροχρόνια παρακολούθηση του ασθενή.

ΣΥΜΠΕΡΑΣΜΑΤΑ

Καθώς η νεοπλασματική ή η αμαρτωματώδης φύση του ΑΔΟ και η σχέση του με τους υπόλοιπους οδοντογενείς όγκους δεν έχει αποδειχθεί, θα πρέπει να διαφοροποιείται από το αναπτυσσόμενο οδόντωμα. Το γεγονός ότι το ΑΔΟ μπορεί να προκαλέσει οστική καταστροφή, να υποτροπιάσει και να υποστεί κακοήθη εξαλλαγή (Chrcanovic και Gomez 2017), καθιστά επιτακτική την μακροχρόνια παρακολούθησή του, ενώ το αναπτυσσόμενο οδόντωμα έχει απόλυτα ήπια βιολογική συμπεριφορά. Επομένως, συμπεριλαμβάνοντας και τις δύο βλάβες κάτω από το ίδιο όνομα μπορεί να δώσει τόσο στο θεράποντα, όσο και στον ασθενή λανθασμένο μήνυμα εφησυχασμού. Αναφορές επιπλέον καλά τεκμηριωμένων περιστατικών, περισσότερες συγκριτικές μελέτες μεταξύ των ΑΙ, ΑΔΙ, ΑΔΟ και οδοντωμάτων, καθώς επίσης και μελέτες των κυτταρικών τους χαρακτηριστικών, θα βοηθήσουν την περαιτέρω αποσαφήνιση αυτών των θεμάτων.

211 cases (Chrcanovic and Gomez 2017). However, the risks of recurrence and malignant transformation to an ameloblastic fibrosarcoma, necessitate a long-term follow up of the patient.

CONCLUSIONS

As the neoplastic or hamartomatous nature of AFO and its relation to other mixed odontogenic tumors has not been proved, it should be differentiated from developing odontoma. The AFO potential to cause bone destruction, recur and undergo malignant transformation (Chrcanovic and Gomez 2017), makes mandatory a long-term follow-up, while developing odontomas have an entirely innocuous biological behavior. Therefore, by including both lesions under the same heading, will give to both the attending physician and the patient a wrong message of complacency. Report of additional well-documented cases, more comparative studies among AF, AFD, AFO and odontomas, as well as studies of their molecular features, will help to further elucidate those issues.

ΒΙΒΛΙΟΓΡΑΦΙΑ/REFERENCES

Aly N, Amer H, Khatib OE: Ameloblastic fibro-odontoma with chondroid tissue formation. Contemp Oncol (Pozn) 22: 50-53, 2018

Brown NA, Rolland D, McHugh JB, Weigelin HC, Zhao L, Lim MS, Elenitoba-Johnson KS, Betz BL: Activating FGFR2-RAS-BRAF mutations in ameloblastoma. Clin Cancer Res 20: 5517-5526, 2014

Brunner P, Bihl M, Jundt G, Baumhoer D, Hoeller S: BRAFp.V600E mutations are not unique to ameloblastoma and are shared by other odontogenic tumors with ameloblastic morphology. Oral Oncol 51: e77-78, 2018

Buchner A, Kaffe I, Vered M: Clinical and radiological profile of ameloblastic fibro-odontoma: an update on an uncommon odontogenic tumor based on a critical analysis of 114 cases. Head Neck Pathol 7: 54-63, 2013

Chrcanovic BR, Gomez RS: Ameloblastic fibrodentinoma and ameloblastic fibro-odontoma: an updated systematic review of cases reported in the literature. J Oral Maxillofac Surg 75: 1425-1437, 2017

El-Naggar AK, Chan JKC, Grandis JR, Takata T, Slootweg PG: WHO Classification of Head and Neck Tumors. 4th Ed. International Agency for Research on Cancer, Lyon, France; 205 and 222-224, 2017

Galvão CF, Gomes CC, Diniz MG, Vargas PA, de Paula AM, Mosqueda-Taylor A, Loyola AM, Gomez RS: Loss of heterozygosity (LOH) in tumour suppressor genes in benign and malignant mixed odontogenic tumours. J Oral Pathol Med 41: 389-393, 2012

Gardner DG: The mixed odontogenic tumors. Oral Surg Oral Med Oral Pathol. 58: 166-168, 1984

Ghandehari-Motlagh M, Khosravi Z, Meighani G, Baradaran-Nakhjavani Y: Ameloblastic fibro-odontoma in a 4-year-old boy. Iran J Pediatr 5; 26:e3124, 2016

Kale SG, Shetty A, Balakrishnan J, Purvey P: Ameloblastic fibro-odontoma with a predominant radiopaque component. Ann Maxillofac Surg 7: 304-307, 2017

Kufta K, Kang S, Alawi SW, Moran A, Panchal N: Ameloblastic fibro-odontoma of the maxilla in a Pierre-Robin sequence patient. Fetal Pediatr Pathol 36: 416-422, 2017

Lucio PSC, Cavalcante RB, Maia RN, Santos ES, Godoy GP: Aggressive ameloblastic fibro-odontoma assessment with CBCT and treatment. Eur Arch Paediatr Dent 14: 179-184, 2013

Mashhadiabba F, Shamloo N, Jafari M, Vafadar S: Ameloblastic fibro-odontoma in a 7-month-old infant: A case report. J Dent 18: 234-236, 2017

Melo Filho MR, Pêgo SPB, Cardoso CM, Rocha BA, Martelli-Júnior H, Flores IL, Dos Santos LAN, Paranaiba LMR: Metachronous ameloblastic fibro-odontoma and dentigerous cyst in the posterior mandible. Gen Dent 65: 69-72, 2017

Nelson NL, Thompson LD: Ameloblastic fibro–odontoma. Head and Neck Pathol 8: 168-170, 2014

Neville BW, Damm DD, Allen CM, Chi AC: Oral and Maxillofacial Pathology. 4th Ed. Elsevier, St. Louis, MO; 671-672, 2016

Park JC, Yang JH, Jo SY, Kim BC, Lee J, Lee W: Giant complex odontoma in the posterior mandible: A case report and literature review. Imaging Sci Dent 48: 289-293, 2018

Philipsen HP, Reichart PA, Praetorius F: Mixed odontogenic tumours and odontomas. Considerations on interrelationship. Review of the literature and presentation of 134 new cases of odontomas. Oral Oncol 33: 86-99, 1997

Reibel J, Grønbaek AB, Poulsen S: Peripheral ameloblastic fibro-odontoma or peripheral developing complex odontoma: report of a case. Int J Paediatr Dent 21: 468-470, 2011

Ribeiro CM, Santos TT, de Castro SR, de Carli ML, Sperandio FF, Hanemann JA, Pereira AA: Extensive mandibular ameloblastic fibro-odontoma. J Craniofac Surg 27: e563-565, 2016

Scott MP, Bergen MS, Philipone EM, Yoon AJ: Ameloblastic fibro-odontoma in an adolescent: A case report and review of Literature. J Clin Pediatr Dent 42: 458-460, 2018

Silva AR, Carlos-Bregni R, Vargas PA, de Almeida OP, Lopes MA: Peripheral developing odontoma in newborn. Report of two cases and literature review. Med Oral Pathol Oral Cir Bucal 14: e612-615, 2019

Singh AK, Kar IB, Mishra N, Sharma P: Ameloblastic fibroodontoma or complex odontoma. Two faces of the same coin. Natl J Maxillofac Surg 7: 92-95, 2016

Siriwardena BSMS, Crane H, Neill N, Abdelkarim R, Brierley DJ, Franklin CD, Farthing PM, Speight PM, Hunter KD: Odontogenic tumors and lesions treated in a single specialist oral and maxillofacial pathology unit in the United Kingdom in 1992-2016. Oral Surg Oral Med Oral Pathol Oral Radiol 127: 151-166, 2018

Slootweg PJ: An analysis of the interrelationship of the mixed odontogenic tumors--ameloblastic fibroma, ameloblastic fibro-odontoma, and the odontomas. Oral Surg Oral Med Oral Pathol 51: 266-276, 1981

Speight PM, Takata T: New tumour entities in the 4th edition of the World Health Organization Classification of Head and Neck tumours: odontogenic and maxillofacial bone tumours. Virchows Arch 472: 331-339, 2018

Wright JM, Vered M: Update from the 4th Edition of the World Health Organization Classification of Head and Neck Tumours: Odontogenic and Maxillofacial Bone Tumors. Head Neck Pathol 11: 68-77, 2017

Zeng XJ, Zhou L, Liao Q, Gong HH: A large ameloblastic fibro-odontoma in the mandible. Quant Imaging Med Surg 2: 135-136, 2012

Διεύθυνση επικοινωνίας:
Κωνσταντίνος Ι. Τόσιος
Εργαστήριο Στοματολογίας, Οδοντιατρική Σχολή ΕΚΠΑ
Θηβών 2, 11525 Αθήνα
Τηλ.: +30 210 7461220
e-mail: ktosios@dent.uoa.gr

Address:
Konstantinos I. Tosios
Department of Oral Medicine and Pathology, School of Dentistry, National and Kapodistrian University of Athens
2 Thivon Street, 11525 Athens, Greece
Tel.: +30 210 7461220
e-mail: ktosios@dent.uoa.gr

Le Fort I οστεοτομία και λαγόνια αυτομοσχεύματα για την ατροφική άνω γνάθο: Αναφορά περίπτωσης

Βασίλειος Α. ΜΠΟΥΣΔΡΑΣ[1], Colin HOPPER[2]

Κλινική Στοματικής και Γναθοπροσωπικής Χειρουργικής, University College London Hospitals, London, UK (Διευθυντής: Καθηγητής C. Hopper)

Le Fort I osteotomy and interpositional bone grafts for the severely resorbed maxilla: A case report

Vassilios A. BOUSDRAS, Colin HOPPER

Department of Oral and Maxillofacial Surgery, University College London Hospitals, London, UK (Head: Professor C. Hopper)

Ενδιαφέρουσα περίπτωση
Case report

ΠΕΡΙΛΗΨΗ: Σε νωδούς ασθενείς με έντονα ατροφική άνω γνάθο, της οποίας το ύψος είναι 2-4 mm, οι θεραπευτικές επιλογές για τοποθέτηση εμφυτευμάτων είναι ελάχιστες. Χρειάζεται τοποθέτηση αυτομοσχευμάτων, τουλάχιστον 2 ή 3 φλοιομυελώδη μπλοκ από δότρια λαγόνια ακρολοφία, προσεκτικός σχεδιασμός κρημνών και συρραφή για σύγκλειση του ευαισθητοποιημένου βλεννογονο-περιοστέου. Καθώς σε τέτοιους ασθενείς η προσθιοπίσθια σχέση των γνάθων είναι αυξημένη, ο συνδυασμός προωθητικής Le Fort I οστεοτομίας και τοποθέτησης των ένθετων οστικών μπλοκ, επιτυγχάνει αύξηση της κατακόρυφης διάστασης της ακρολοφίας. Περιγράφεται επιτυχής δημιουργία οστικού υποστρώματος με οστεοτομία και αυτομοσχεύματα, με ικανοποιητική τοποθέτηση εμφυτευμάτων.

ΛΕΞΕΙΣ ΚΛΕΙΔΙΑ: Αυτομόσχευμα, λαγόνια ακρολοφία, ατροφική γνάθος, οστεοτομία άνω γνάθου.

SUMMARY: Bone grafting for reconstruction of severe alveolar atrophy in the maxilla has been the method of choice for many years. Onlay grafting is mainly used to repair defects in the alveolar process, or to increase the width of a thin alveolar process. Grafting is performed either by means of sinus lifting procedures, or local augmentation for single teeth, or by means of more extensive procedures, like maxillary osteotomy with interpositional bone grafts. The severe alveolar resorption in the maxilla is often combined with an increasing sagittal discrepancy between the jaws, which to some extent can be corrected by a maxillary osteotomy.
This case highlights successful jaw bone augmentation and implant osseointegration, following Le Fort I maxillary osteotomy and autogenous interpositional bone grafts obtained from iliac crest.

KEY WORDS: Autogenous graft, iliac crest, resorbed jaw, maxillary osteotomy.

[1] *ΣΓΠΧ, Δρ University of London, Κλινική ΣΓΠΧ, Οδοντιατρική Σχολή ΑΠΘ*
[2] *Καθηγητής και Διευθυντής, Κλινική ΣΓΠΧ, University College London Hospitals*

Παρελήφθη: 22/1/2020 - Έγινε δεκτή: 4/3/2020

Paper received: 22/1/2020 - Accepted: 4/3/2020

ΕΙΣΑΓΩΓΗ

Οι γνάθοι είναι δυνατό να εμφανίζουν δυσμορφίες ή ελλείμματα (συγγενή ή επίκτητα), καθιστώντας την αποκατάσταση των οδοντικών φραγμών προβληματική. Έλλειμμα οστικού υποστρώματος κυρίως στο μέσο και κάτω τριτημόριο του προσώπου μπορεί να έχουμε ύστερα από:

1. Τραύμα στο σπλαγχνικό κρανίο (τροχαία ατυχήματα, πτώσεις, μορφές βίας/ξυλοδαρμοί κ.λπ.),
2. αφαίρεση εκτεταμένων όγκων (καλοήθεις/κακοήθεις/κυστικοί),
3. ατροφία λόγω προχωρημένης ηλικίας (οστεοπόρωση),
4. περιπτώσεις υπανάπτυξης των γνάθων,
5. απώλεια δοντιών.

Σε τέτοιες περιπτώσεις ενδείκνυται η χρήση οστικών μοσχευμάτων πριν από τοποθέτηση εμφυτευμάτων για την αποκατάσταση της νωδότητας (Block και συν. 2005). Υπάρχουν βέβαια περιπτώσεις με ελάχιστο πάχος ακρολοφίας γνάθων (Cawood και συν. 1988) (τάξεως V, VI, οξύαιχμες, knife edge ridges) και ελάττωση της κατακόρυφης διάστασης του προσώπου, στις οποίες μπορεί να συνδυαστεί οστεοτομία (Cawood και συν. 1994). Αναφέρεται η αποκατάσταση άνω γνάθου με εκσεσημασμένη ατροφία σε 54χρονη ασθενή με λαγόνια φλοιομυελώδη αυτομοσχεύματα και Le Fort I οστεοτομία.

ΑΝΑΦΟΡΑ ΠΕΡΙΠΤΩΣΗΣ

Ασθενής 54 χρόνων παραπέμφθηκε από την προσθετολόγο με εκσεσημασμένη ατροφία άνω γνάθου και μειονεκτικό υπόστρωμα για τοποθέτηση εμφυτευμάτων (Εικ. 1). Στο ιατρικό ιστορικό δεν υπήρχαν συστηματικές νόσοι, νόσοι/χειρουργεία ιγμορείου άντρου και προηγηθείσα χημειοθεραπεία/ακτινοθεραπεία για κακοήθεια. Αποφασίστηκε οστεοτομία άνω γνάθου και λήψη λαγονίου φλοιομυελώδους αυτομοσχεύματος (corticocancellous block), για την αύξηση του πάχους της φατνιακής ακρολοφίας υπό γενική αναισθησία.

Στο χειρουργείο έγινε προσπέλαση στην άνω γνάθο και αποκάλυψη του εδάφους της ρινός. Η οστεοτομία δεξιά και αριστερά άρχισε από την πτερυγοειδή απόφυση μέχρι το πρόσθιο ρινικό τοίχωμα. Έγινε αποκόλληση των ρινικών χόνδρων και ρινικού διαφράγματος. Ο διαχωρισμός έγινε πολύ προσεκτικά με το χέρι λόγω της εκσεσημασμένης ατροφίας γνάθων και ύπαρξης συμφύσεων και ακολούθησε αποκόλληση βλεννογόνων στα ιγμόρεια και έδαφος ρινός. Τρία λαγόνια φλοιομυελώδη αυτομοσχεύματα (corticocancellous blocks) πάρθηκαν από τη λαγόνια ακρολοφία (Εικ. 2) με ατραυματική τεχνική, και τοποθετήθηκαν (από ένα σε κάθε ιγμόρειο και ένα στο έδαφος της μύτης) με μικρές τροποποιήσεις ώστε να προστατευθεί το βλεννογονο-περιόστεο. Μαζί με την επανατοποθέτηση του τμήματος της άνω γνάθου, τα οστικά μπλοκ στερεωθήκαν με μίνι-πλάκες οστεοσύνθεσης (Εικ. 3). Η άνω γνάθος επανατοποθετήθηκε σε πρό-

INTRODUCTION

Extensive loss of bone and teeth in the anterior maxilla presents a complicated problem for jaw augmentation, especially in patients with severe bone loss in both horizontal and vertical planes. This usually happens due to:

1. Facial trauma (motor vehicle crashes, falls, interpersonal violence etc.),
2. Jaw defects following resection of tumors (benign/malignant/cystic),
3. Jaw atrophy in the elderly (osteoporosis),
4. Hypoplastic jaws (congenital deformities),
5. Loss of teeth.

Therefore, autografts are used for bone augmentation of the edentulous jaws. In severe atrophy (type V, VI knife edge ridges according to Cawood et al. 1988 classification), a combination of Le Fort I maxillary osteotomy with interpositional bone grafts is a reliable treatment approach prior implant placement (Cawood et al. 1994). Such successful treatment modality is described below, for a patient with severe both hard and soft tissue deficiency.

CASE REPORT

A 54-year old female patient was referred by her dentist for maxillary jaw augmentation, prior having treatment with an implant supported denture (Fig. 1). The medical history was unremarkable with no previous maxillary sinus infections/operations, systemic disease, or chemotherapy/ radiotherapy for malignancy. Due to severe maxillary atrophy and also overall collapse of facial appearance (obtuse nasolabial angle, decreased commisure width, loss of nasolabial support and decreased lower face height), it was decided to restore bone volume, and restore the interarch relationship, with a Le Fort I maxillary osteotomy and jaw augmentation with autogenous corticocancellous blocks.

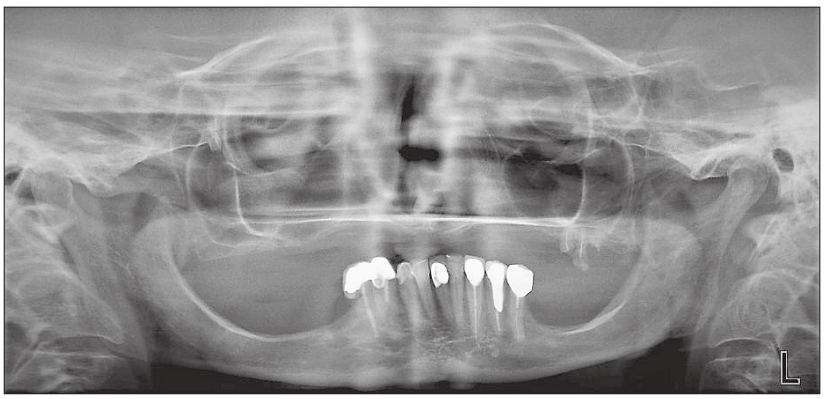

Εικ. 1: Εκσεσημασμένη ατροφία άνω γνάθου με α) 2-4 χιλ. φατνιακή απόφυση, β) διεύρυνση (pneumatization) των ιγμορείων άντρων και γ) ελάττωση της κατακόρυφης σχέσης μεταξύ γνάθων και προσώπου.

Fig. 1: Severe maxillary atrophy with a) 2-4 mm alveolar ridge height, b) maxillary sinus pneumatization with lack of bone volume and c) reduced vertical jaw dimension.

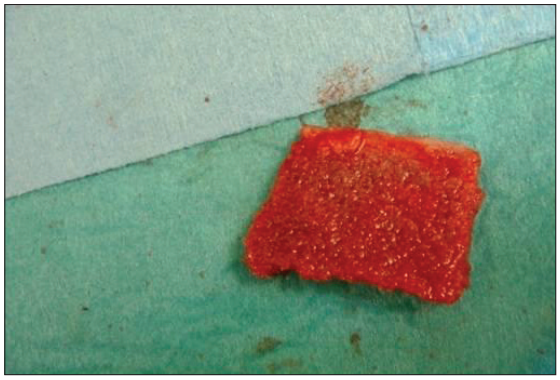

Εικ. 2: Φλοιομυελώδη αυτομοσχεύματα (corticocancellous blocks) από δότρια λαγόνια ακρολοφία.
Fig. 2: Corticocancellous autogenous bone blocks obtained from iliac crest.

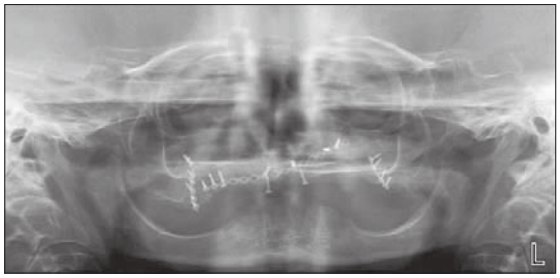

Εικ. 3: Μετεγχειρητική πανοραμική ακτινογραφία μετά από Le Fort I οστεοτομία άνω γνάθου με επένθετα λαγόνια αυτομοσχεύματα για αύξηση της φατνιακής ακρολοφίας. Τρία φλοιομυελώδη μπλοκ σε έδαφος ρινός και ιγμορείου άντρου δεξιά και αριστερά. Σταθεροποίηση με βίδες τιτανίου και μίνι-πλάκες οστεοσύνθεσης.
Fig. 3: Postoperative panoramic x-ray after a Le Fort I maxillary osteotomy with 3 interpositional autogenous bone blocks placed within left and right maxillary sinus and nasal floor. Fixation with titanium screws and mini-plates for osteosynthesis.

σθια και κάτω θέση (down fracture,) αποκαθιστώντας την προσθιοπίσθια θέση και προσωπική ασυμμετρία. Έγινε στεγανή συρραφή (συνεχής mattress, υδατοστεγής) για συγκράτηση του κρημνού. Ακολούθησε μετεγχειρητική αγωγή με αντιβίωση, ρινικά αποσυμφορητικά, αντιφλεγμονώδη και αναλγησία.
Στο μετεγχειρητικό έλεγχο η επούλωση ήταν χωρίς επιπλοκές και ελήφθησαν προφυλακτικά μέτρα με μαλακή δίαιτα, προσαρμοσμένη προσωρινή οδοντοστοιχία και επιμελή καθαρισμό του τραύματος τις πρώτες μετεγχειρητικές εβδομάδες. Κλινική και ακτινογραφική εξέταση της ασθενούς, έδειξε αρκετό πάχος και ύψος οστού στη νεο-σχηματισμένη άνω γνάθο 6 μήνες μετά, για τοποθέτηση εμφυτευμάτων (7 στην αυξημένη άνω γνάθο και 4 στην πρόσθια κάτω γνάθο) (Εικ. 4). Με την προώθηση της άνω γνάθου η ασθενής εξέφρασε ικανοποίηση για το γεμάτο άνω χείλος. Κλινικά εξαλείφθηκαν οι έντονες ρινοχειλικές αύλακες, ενώ στην ασθενή τοποθετήθηκε μία στηριζόμενη σε εμφυτεύματα επένθετη οδοντοστοιχία.

ΣΥΖΗΤΗΣΗ

Σε ασθενείς με εκσεσημασμένη ατροφία στην άνω γνάθο, ύψος 2-4mm (κατηγορία V, VI) (Cawood και συν. 1988, 1994), οι θεραπευτικές επιλογές με εμφυτεύματα είναι ελάχιστες (Jensen και συν. 1994). Μεγάλα ένθετα και επένθετα φλοιομυελώδη αυτομοσχεύματα έχουν καλή πρόγνωση, με την προϋπόθεση ότι επιτυγχάνεται αρκετή κάλυψη από βλεννογόνο (Farrell και συν. 1976, Boyne και James 1980, Keller και Triplet 1987, Jensen και συν. 1990, Kahnberg και συν. 1999). Πολλές φορές χρειάζεται χαλάρωση του περιοστέου για συρραφή χωρίς τάση.
Μια ακόμα δυσκολία με τις ατροφικές γνάθους είναι η ελάττωση της εγκάρσιας διάστασης μεταξύ των γνάθων, με οπίσθια κλίση της άνω γνάθου και πρόβλημα στην προσθετική αποκατάσταση (Keller και συν. 1987). Οι Isaksson και συν. (1993) χρησιμοποίησαν με επιτυχία

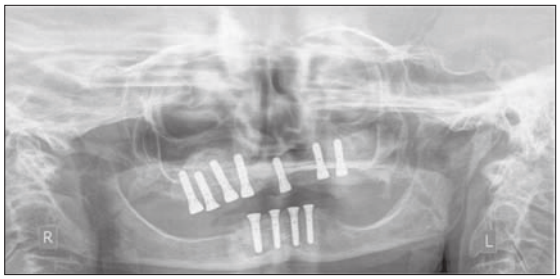

Εικ. 4: Μετά την αποκατάσταση της εκσεσημασμένης ατροφίας στην άνω γνάθο και πάροδο επούλωσης έξι μηνών, τοποθετήθηκαν επιτυχώς εμφυτεύματα.
Fig. 4: Panoramic x-ray with augmented maxilla and ossoeintegrated implants placed successfully after 6 months healing period.

Under general anaesthesia, a high Le Fort type incision in the maxillary vestibule exposed the upper jaw, extending from approximately the first molar region on one side to the other side. This would provide enough mucoperiosteum for a tension free closure. Following reflection of the mucoperiosteum, a horizontal cut was made using a reciprocating saw. The bone cuts included the medial sinus wall, the nasal septum and the tuberosity. After the cuts were completed the thin sinus and nasal floor membranes were reflected, the thin maxilla was carefully mobilized manually and brought downward and forward.
Three autogenous blocks (corticocancellous) were obtained from iliac crest with atraumatic technique (Fig. 2), and were positioned at left and right maxillary sinus floor and nasal floor, following smoothening of rough edges. The mobile maxilla was fixed in the forward maxilla with micro-plates (Fig. 3). The space between the elevated mucosa or cortical graft was grafted with particulate (cancellous) bone. The mucosa was sutured in a 'tension free' manner.
The initial healing was uneventful with no tissue breakdown and integration of the repositioned maxilla was (downward and forward) as planned. The patient was on

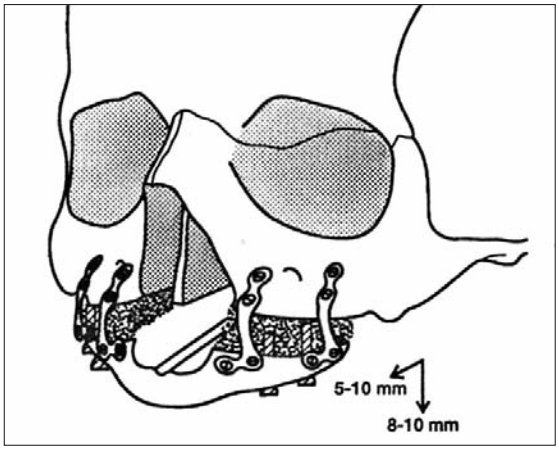

Εικ. 5: Αύξηση της κατακόρυφης διάστασης της ατροφικής άνω γνάθου 8-10mm με επένθετα αυτομοσχεύματα (3 blocks) και προωθητική οστεοτομία (5-10mm), βελτιώνει την ατροφία του μέσου τριτημορίου του προσώπου (midface hypoplasia) και παρέχει ικανοποιητικό οστικό υπόστρωμα για εμφυτεύματα.
Fig. 5: Illustration of the down-fractured maxilla and position of the bone autografts.

οστεοτομία Le Fort I με φλοιομυελωδη λαγόνια αυτομοσχεύματα σε εκσεσημασμένη ατροφική άνω γνάθο (Εικ. 5). Με πάχος κάθε λαγόνιου (corticocancellous) block 8-10 mm και τοποθέτηση σε έδαφος ιγμορείων και ρινός επιτεύχθηκε αύξηση ύψους και πάχους της άνω γνάθου/φατνιακής ακρολοφίας. Στη συγκεκριμένη ασθενή χρησιμοποιήθηκαν επίσης 3 λαγόνια φλοιομυελώδη αυτομοσχεύματα μπλοκ και σπογγώδες οστό στις νωδές περιοχές ανάμεσα. Το πλεονέκτημα λήψης αυτομοσχεύματος από λαγόνιο οστό είναι η ικανότητα λήψης σπογγώδους και φλοιώδους οστού.

Τα πλεονεκτήματα των αυτομοσχευμάτων είναι η οστεογεννητική ικανότητα (osteogenic potential), η δυνατότητα αποκατάστασης κάθετης και οριζόντιας ατροφίας γνάθων με φλοιομυελώδη μπλοκ, ενώ με σύγχρονες τεχνικές αναισθησίας έχει ελαχιστοποιηθεί η μετεγχειρητική περίοδος (Neil-Dwyer και συν. 2001, Otero και συν. 2017, Ward και συν. 2008) και δίνεται εξιτήριο σε 48 ώρες.

Για την επιτυχή επούλωση των αυτομοσχευμάτων και της χειρουργικής επέμβασης χρειάζεται προσεκτική επιλογή του ασθενή για αντιμετώπιση προδιαθεσικών παραγόντων που αυξάνουν τον κίνδυνο απόρριψης του αυτομοσχεύματος όπως:

1. συστηματικές νόσοι (αρρύθμιστος διαβήτης, αναιμία, οστικό υπόστρωμα με ύπαρξη φλεγμονής, ιγμορίτιδες, οστικά μεταβολικά νοσήματα κλπ.),
2. προηγειθείσα χημειοθεραπεία, ακτινοθεραπεία και λήψη δόσεων στεροειδών, διφωσφονικών (ενδοφλέβια) κλπ.,
3. διακοπή καπνίσματος προεγχειρητικά (3 εβδομάδες) και τουλάχιστον για 10ήμερο μετεγχειρητικά.

soft diet, following antimicrobial therapy and wound care with local rinses, without wearing the denture for 3 weeks. This was confirmed by both clinical and radiographical examination at 5 months (Fig. 4). Implant insertion followed after 1 month (7 in the augmented maxilla and 4 in the anterior mandible). By maxillary advancement the patient was satisfied with the full upper lip. The prominent nasolabial folds were clinically eliminated, while the patient received an implant supported overdenture.

DISCUSSION

In severe jaw atrophy with limited bone height (2-4mm) (class V, VI) (Cawood et al. 1994), treatment solutions prior implant insertion pose a problem (Jensen et al. 1994). Large inlay and onlay corticocancellous autogenous bone grafts have good prognosis, provided that enough covering is achieved by mucosa (Farrell et al. 1976, Boyne and James 1980, Keller and Triplet 1987, Jensen et al. 1990, Kahnberg et al. 1999). Many times releasing of the periosteum is needed for tension-free suture. Another difficulty with atrophic jaws is the reduction of the transverse dimension between the jaws, with a backward inclination of the maxilla and a problem in prosthetic restoration (Keller et al. 1987). Issakson et al. (1993) successfully used a Le Fort I osteotomy with corticocancellous iliac crest autogenous bone grafts in severely resorbed maxilla (Fig. 5). Corticocancellous blocks obtained from iliac crest restore the vertical dimension of both maxilla and mandible, and provide sufficient bone volume to accommodate implants. In this particular patient, each of the 3 iliac crest corticocancellous autogenous bone blocks (8-10mm width), was positioned at left and right maxillary sinus floor and nasal floor achieving an increase in maxillary alveolar crest height and width. The advantage of harvesting an autogenous bone graft from the iliac crest, is the ability to harvest both cancellous and cortical bone.

Autogenous bone grafts have the advantage of osteogenic potential, and restore vertical jaw dimension with support of collapsed facial muscles in patients with altered interarch relationship. With recent modified techniques of anaesthesia the overall discomfort is reduced (Neil-Dwyer et al. 2001, Otero et al. 2017, Ward et al. 2008), and the patient is discharged after 48 hours.

In order to achieve healing without complications it is important to preoperatively prepare the patient to avoid exposure to parameters that would compromise graft and overall wound healing, such as:

1. systemic diseases (uncontrolled diabetes, anaemia, osseous substrate with inflammation, sinusitis, metabolic bone diseases etc.),
2. preceded chemotherapy/radiotherapy, i.v. bisphosphonates, systemic steroids etc.,
3. smoking (advised to cease smoking 3 weeks preoperatively and 10 days postoperatively),

ΣΥΜΠΕΡΑΣΜΑ

Η προωθητική οστεοτομία άνω γνάθου σε συνδυασμό με ένθετα φλοιομυελώδη μοσχεύματα μπορεί επιτυχώς να αυξήσει το ατροφικό γναθικό οστό, ώστε με ασφάλεια και καλύτερη προοπτική να γίνει τοποθέτηση εμφυτευμάτων και αποκατάσταση ολικής νωδότητας.

RESULT

The combination of maxillary advancement osteotomy and autogenous interpositional corticocancellous bone grafts could successfully increase the severely resorbed maxilla, providing enough bone volume for successful implant placement and overall rehabilitation.

ΒΙΒΛΙΟΓΡΑΦΙΑ/REFERENCES

Block MS, Baumhman DG: Reconstruction of severe anterior maxillary defects using distraction osteogenesis, bone grafts, and implants. J Oral Maxillofac Surg 63:291-297, 2005

Boyne PJ, James RA: Grafting of the maxillary sinus floor with autogenous marrow and bone. J Oral Surg 38:613-616, 1980

Cawood J, Howell RA: Classification of the edentulous jaws. Int J Oral Maxillofac Surg 17:232-236, 1988

Cawood JI, Stoelinga PJW, Brouns JA: Reconstruction of a severely resorbed (Class VI) maxilla. A two-step procedure. Int J Oral Maxillofac Surg 23:219-225, 1994

Jensen J, Sindet-Pedersen S, Oliver AJ: Varying treatment strategies for reconstruction of maxillary atrophy with implants. Results in 98 patients. J Oral Maxillofac Surg 8:38-45, 1994

Jensen J, Krantz-Simonsen E, Sindet-Pedersen S: Reconstruction of the severely resorbed maxilla with bone grafting and osseointegrated implants: A preliminary report. J Oral Maxillofac Surg 48:27-32, 1990

Farrell CD, Kent JN, Guerra LR: One stage inter-positional bone grafting and vestibuloplasty of the atrophic maxilla. J Oral Surg 34:901-906, 1976

Isaksson S, Ekfeldt A, Alberius P, Blomqvist JE: Early results from reconstruction of severely (Class VI) maxillas by immediate endosseous implants in conjunction with bone grafting and Le Fort I osteotomy. Int J Oral Maxillofac Surg 22:144-148, 1993

Kahnberg K-E, Nilsson P, Rasmusson L: Le Fort I osteotomy with interpositional bone grafts and implants for rehabilitation of the severely resorbed maxilla: A 2 stage procedure. Int J Oral Maxillofac Implants 14:571-578, 1999

Keller EE, Triplet WW: Illiac bone grafting: Review of 160 consecutive cases. J Oral Maxillofac Surg 45:11-14, 1987

Keller EE, Van Roekel NB, Desjardins RP. Tolman DE: Prosthetic reconstruction of the severely resorbed maxilla with iliac grafting and tissue integrated prostheses. Int J Oral Maxillofac Implants 2:155-165, 1982

Neil-Dwyer JG, Evans RD, Jones BM, Hayward RD: Tumescent steroid infiltration to reduce postoperative swelling after craniofacial swelling. Br J Plast Surg 54(7):565-9.2001

Otero JJ, Detriche O, Mommaerts MY: Fast track Orthognathic Surgery: An evidence-based review. Ann Maxillofac Surg 7:166-75, 2017

Ward J, Mulligan J, Smith B, Fielding A: The use of subcutaneous marcaine infusion pump for control of postoperative pain in iliac crest bone graft reconstruction Oral Surg Oral Med Oral Pathol 2008;e18

Διεύθυνση επικοινωνίας:
Βασίλειος Α. Μπούσδρας
Κλινική Στοματικής και Γναθοπροσωπικής Χειρουργικής
Οδοντιατρική Σχολή ΑΠΘ,
54124 Θεσσαλονίκη
Τηλ.: 0030 6978162715
e-mail: vbousdras@yahoo.com

Address:
Vassilios A. Bousdras
Department of Oral and Maxillofacial Surgery,
School of Dentistry, Aristotle University of Thessaloniki,
54124 Thessaloniki, Greece
Tel.: 0030 6978162715
e-mail: vbousdras@yahoo.com

Επιπλοκές σιαλενδοσκόπησης: Χειρουργική αντιμετώπιση 2 περιπτώσεων

Δημήτριος ΤΑΤΣΗΣ[1], Αντώνιος ΜΑΝΤΕΒΑΣ[1], Νικόλαος ΚΟΥΚΟΛΗΣ[2], Γρηγόριος ΒΕΝΕΤΗΣ[3]

Κλινική Στοματικής και Γναθοπροσωπικής Χειρουργικής, Οδοντιατρική Σχολή ΑΠΘ, ΓΝΘ «Γ. Παπανικολάου» (Διευθυντής: Καθηγητής Κ. Αντωνιάδης)

Complications of sialendoscopy: surgical management of two cases

Dimitrios TATSIS, Antonios MANTEVAS, Nikolaos KOUKOLIS, Grigorios VENETIS

Department of Oral and Maxillofacial Surgery, School of Dentistry, Aristotle University of Thessaloniki, "G. Papanikolaou" General Hospital of Thessaloniki, Greece (Head: Professor K. Antoniades)

Ενδιαφέρουσες περιπτώσεις
Cases report

ΠΕΡΙΛΗΨΗ: Η σιαλολιθίαση αποτελεί την συχνότερη καλοήθη παθολογία των σιελογόνων αδένων. Η τυπική χειρουργική αντιμετώπιση αποτελεί την εκτομή του πάσχοντος αδένα, όταν η σιαλολιθίαση επιπλέκεται με φλεγμονή. Τα τελευταία έτη, εναλλακτική τεχνική στην αντιμετώπιση αποφρακτικών παθήσεων των σιελογόνων αδένων αποτελεί η σιαλενδοσκόπηση, όπου μέσω του εκφορητικού πόρου του αδένα γίνεται η απαιτούμενη παρέμβαση. Η σιαλενδοσκόπηση όμως, παρά τις δυνατότητες που προσφέρει, έχει ένα ποσοστό αποτυχιών και επιπλοκών που απαιτούν την μετέπειτα χειρουργική αντιμετώπιση των περιστατικών αυτών. Στο παρόν άρθρο παρουσιάζονται δύο περιστατικά, που μετά από ανεπιτυχείς σιαλενδοσκοπήσεις αντιμετωπίστηκαν χειρουργικά στην Κλινική της Στοματικής και Γναθοπροσωπικής Χειρουργικής του ΑΠΘ.

ΛΕΞΕΙΣ ΚΛΕΙΔΙΑ: σιαλενδοσκόπηση, παθολογία σιελογόνων αδένων, επιπλοκές, χειρουργική αντιμετώπιση.

SUMMARY: Salivary gland stones are the most common benign pathology of the major salivary glands. Typical surgical management of this condition, is the excision of the affected gland, especially when it is complicated with infection. A new approach to obstructive sialedenitis is sialendoscopy, the endoscopic technique where the approach is done via the salivary duct. Sialendoscopy, despite its mere advantages, has a certain percentage of complications and failures, which then require a surgical intervention. The aim of this paper is to present two cases of unsuccessful sialendoscopies, which were surgically treated in the Department of Oral and Maxillofacial Surgery of Aristotle University of Thessaloniki.

KEY WORDS: sialendoscopy, salivary gland pathology, complications, surgical management.

[1] *Ειδικευόμενος Ιατρός ΣΓΠΧ, Κλινική ΣΓΠΧ, ΓΝΘ «Γ. Παπανικολάου»*
[2] *ΣΓΠΧ*
[3] *Δρ ΣΓΠΧ, Αναπλ. Καθηγητής, Κλινική ΣΓΠΧ, ΓΝΘ «Γ. Παπανικολάου»*

Παρελήφθη: 8/3/2020 - Έγινε δεκτή: 9/4/2020

Paper received: 8/3/2020 - Accepted: 9/4/2020

ΕΙΣΑΓΩΓΗ

Οι σιαλολιθιάσεις αποτελούν το 50% της παθολογίας των μειζόνων σιελογόνων αδένων, με επίπτωση 1,2% στον πληθυσμό (Kopeć και συν. 2013). Οι σιαλόλιθοι μεγαλώνουν περίπου 1 χιλιοστό ανά έτος, οπότε είναι σημαντική η έγκαιρη αντιμετώπισή τους μόλις διαγνωσθούν (Cox και συν. 2018). Η μέση διάμετρος των σιαλολίθων της παρωτίδας τη στιγμή διάγνωσης είναι 3,2 χιλιοστά, ενώ του υπογναθίου αδένα 4,9 χιλιοστά. Συχνότερα (80-90%) η σιαλολιθίαση αφορά τον υπογνάθιο αδένα και σπανιότερα την παρωτίδα (5-10%) και τον υπογλώσσιο αδένα (<1%), κατανομή που αποδίδεται στη διαφορετική σύσταση του παραγόμενου σάλιου (Kondo και συν. 2018). Συντηρητικά μέσα αντιμετώπισης των συμπτωμάτων της απόφραξης από σιελόλιθο αποτελούν η ενυδάτωση, η χρήση φυσικών σιαλαγωγών, οι φαρμακευτικοί διεγέρτες αύξησης της ροής του σίελου και τα αντιβιοτικά για κάλυψη μικροβιακών επιπλοκών.

Η διερεύνηση των αποφρακτικών παθήσεων των σιελογόνων αδένων μπορεί και γίνεται πλέον με τη χρήση ημιεύκαμπτων ενδοσκοπίων, με τη μέθοδο της σιαλενδοσκόπησης. Η συντριπτική πλειοψηφία των παθήσεων των σιελογόνων αδένων που διερευνάται με σιαλενδοσκόπηση σχετίζεται με σιαλολιθίαση, ενώ σπανιότερα χρησιμοποιείται σε στενώσεις, βύσματα βλέννης, ανατομικές ανωμαλίες και δημιουργία ουλώδους ιστού. Η σιαλενδοσκόπηση περιγράφηκε για πρώτη φορά στη βιβλιογραφία ως διαγνωστική-θεραπευτική διαδικασία το 1990 και οι σημαντικές τεχνικές βελτιώσεις που έγιναν μέχρι σήμερα παρέχουν καλύτερες δυνατότητες θεραπευτικής παρέμβασης με ελάχιστα επεμβατική χειρουργική. Ωστόσο, υπάρχουν και περιπτώσεις ασθενών που η σιαλενδοσκόπηση συνοδεύεται από επιπλοκές ή και αποτυχίες. Πρόσφατη προοπτική μελέτη 140 περιπτώσεων αναφέρει αποτυχία θεραπείας στο 15% των ασθενών και επιπλοκές στο 18% των ασθενών (Jokela και συν. 2018).

Η σύγχρονη βιβλιογραφία, λόγω έλλειψης επαρκούς τεκμηρίωσης, δεν έχει ακόμα αποφανθεί για το αν η σιαλενδοσκόπηση, σε συνδυασμό με επικουρική χειρουργική αντιμετώπιση, υπερτερεί συγκριτικά με την απευθείας ανοιχτή χειρουργική προσπέλαση των σιελογόνων αδένων. Οι υπέρμαχοι της συνδυασμένης μεθόδου υποστηρίζουν ότι προσφέρεται η δυνατότητα εντοπισμού πολλαπλών μικρών λίθων, στενώσεων αλλά και δυνατότητα τοποθέτησης stent, ενώ δεν είναι σαφές αν τα ίδια πλεονεκτήματα υπάρχουν σε μονήρεις ευμεγέθεις λίθους (Fabie και συν. 2019).

Ο σκοπός της παρούσας εργασίας είναι η παρουσίαση 2 περιπτώσεων, που η σιαλενδοσκόπηση απέτυχε αυτοτελώς να αντιμετωπίσει την υποκείμενη παθολογία των σιελογόνων αδένων και απαιτήθηκε συνδυασμένη χειρουργική προσέγγιση.

INTRODUCTION

Sialolithiasis accounts for 50% of diseases of the major salivary glands with a reported prevalence of 1.2% in the general population (Kopeć et al. 2013). Sialoliths grow at an estimated rate of 1 mm per year, and therefore it is critical to manage them in a timely manner, as soon as they are diagnosed (Cox et al. 2018). Upon their diagnosis, the average diameter of a sialolith is 3.2 mm in the parotid gland and 4.9 mm in the submandibular gland. Sialolithiasis mainly affects the submandibular gland (80–90%), followed by the parotid gland (5–10%), and the sublingual gland (<1%), which has been attributed to the different compositions of the secreted saliva (Kondo et al. 2018). Conservative methods of managing the symptoms of sialolith-induced obstructions include hydration, the use of natural sialogogues, pharmaceutical means of increasing the production of saliva, and antibiotics to treat any microbial complications.

The investigation of salivary gland obstructive diseases can nowadays be done with the use of semiflexible endoscopes, a method known as sialendoscopy. The vast majority of salivary gland diseases that are investigated by means of sialendoscopy involve sialolithiasis. Less frequently, it is also used in cases of stenoses, mucus plugs, anatomical anomalies and scar tissue formation. Sialendoscopy was first described as a diagnostic-therapeutic procedure in literature in 1990. The major technical improvements that followed have resulted in better treatment capabilities using minimally invasive surgery. However, there are also cases of patients who suffer sialendoscopy-related complications or even failures. A recent prospective study of 140 cases reports treatment failure in 15% of patients and complications in 18% of patients (Jokela et al. 2018).

Due to the lack of sufficient documentation, contemporary literature has not concluded yet whether sialendoscopy in combination with adjuvant surgery yields superior results compared to an immediate open surgical approach to the salivary glands. The advocates of the combined method maintain that it allows for the identification of multiple small stones and stenoses, as well as the placement of stents, however it is not clear if these benefits also apply to large solitary stones (Fabie et al. 2019).

This study aims to present 2 cases, in which sialendoscopy on its own failed to treat the underlying condition of the salivary glands, and a combined surgical approach was needed.

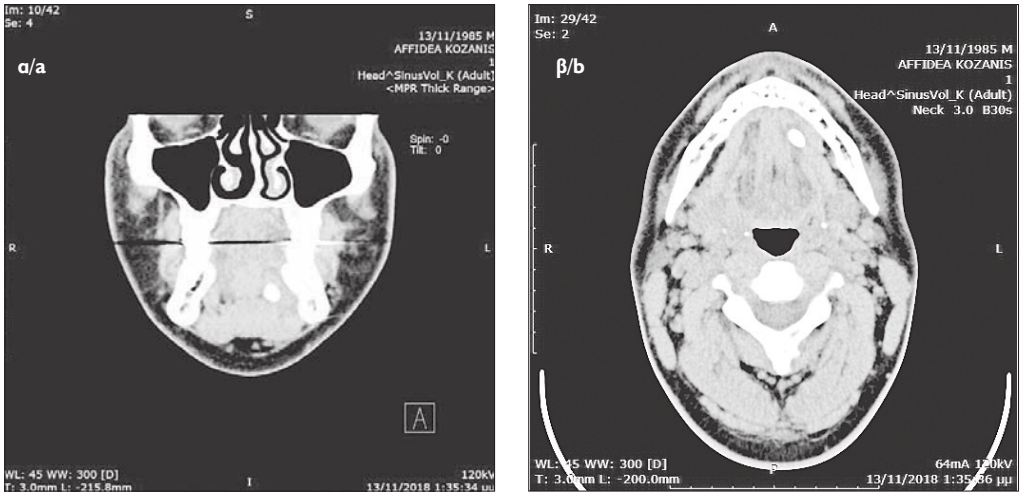

Εικ. 1: Αξονική τομογραφία που απεικονίζει ακτινοσκιερό λίθο, στην πορεία του εκφορητικού πόρου του αριστερού υπογναθίου σιαλογόνου αδένα, διαστάσεων 10x7mm. α) Στεφανιαία τομή, β) Αξονική τομή.
Fig. 1: CT scan showing a radiopaque stone along the course of the excretory duct of the left submandibular gland, measuring 10x7 mm. a) Coronal section, b) Axial section.

ΠΑΡΟΥΣΙΑΣΗ ΠΕΡΙΠΤΩΣΕΩΝ

Πρώτη περίπτωση

Άρρην 33 ετών, παραπέμφθηκε στην Κλινική της Στοματικής και Γναθοπροσωπικής Χειρουργικής του ΓΝΘ «Γ. Παπανικολάου» από την Οδοντιατρική Σχολή ΑΠΘ, μετά από πολλαπλά επεισόδια σιαλαδενίτιδας λόγω σιαλολιθίασης υπογναθίου αδένα αριστερά και 2 προσπάθειες ενδοσκοπικής αφαίρεσης λίθων από ΩΡΛ ιατρό. Κλινικά, στην ψηλάφηση διαπιστώθηκε σκληρία και ευαισθησία στην περιοχή του αδένα και κατά μήκος του εκφορητικού του πόρου, πιθανόν λόγω χρόνιας φλεγμονής και ανάπτυξης μετεπεμβατικής ουλής. Μετά από διενέργεια αξονικής τομογραφίας, απεικονίσθηκε κατά την πορεία του εκφορητικού πόρου του αριστερού υπογναθίου αδένα σιαλόλιθος διαστάσεων 10x7mm (Εικ. 1Α, 1Β). Ο αριστερός υπογνάθιος αδένας εμφάνιζε ελάττωση διαστάσεων συγκριτικά με τον υπογνάθιο αδένα δεξιά. Ο ασθενής οδηγήθηκε στο χειρουργείο και πραγματοποιήθηκε τυπική εκτομή υπογναθίου αδένα αριστερά, με συνεξαίρεση του λίθου. Η ιστοπαθολογική εξέταση του παρασκευάσματος αποκάλυψε αλλοιώσεις χρόνιας σιαλαδενίτιδας.

Δεύτερη περίπτωση

Άρρην 62 ετών, προσήλθε στα Εξωτερικά Ιατρεία Στοματικής και Γναθοπροσωπικής Χειρουργικής του ΓΝΘ «Γ. Παπανικολάου», μετά από 3 αναφερόμενες προσπάθειες σιαλενδοσκόπησης της παρωτίδας δεξιά από ΩΡΛ ιατρό. Ο ασθενής ανέφερε συμπτωματολογία από 4μήνου με επαναλαμβανόμενα επεισόδια οιδήματος της παρωτίδας δεξιά.

Ο ασθενής προσκόμισε υπερηχογράφημα παρωτιδικής περιοχής δεξιά, με ευρήματα οξείας φλεγμονής σε έδα-

REPORT OF CASES

First case

A 33-year-old male was referred to the Department of Oral and Maxillofacial Surgery at the "G. Papanikolaou" General Hospital of Thessaloniki from the Dental School of the Aristotle University of Thessaloniki, after he had suffered multiple episodes of sialadenitis caused by sialolithiasis in the submandibular gland on the left and 2 attempts of endoscopic stone removal by an ENT surgeon. Clinically, upon palpation, hardness and sensitivity were identified in the area of the gland and along its excretory duct, possibly due to chronic inflammation and postoperative scar formation. On the CT scan that was performed, a large sialolith was identified along the course of the left submandibular gland excretory duct, measuring 10x7 mm (Fig. 1A, 1B). The left submandibular gland had reduced dimensions compared to right one. The patient underwent surgery, during which a standard submandibular gland resection was performed on the left, with co-removal of the stone. The histopathological examination of the removed specimen revealed chronic sialadenitis lesions.

Second case

A 62-year-old male presented at the Outpatient Clinic of Oral and Maxillofacial Surgery Department of the "G. Papanikolaou» General Hospital of Thessaloniki after 3 reported attempts of parotid sialendoscopy on the right, conducted by an ENT surgeon. The patient reported that symptoms had begun 4 months earlier, with repeated episodes of parotid oedema on the right.

The patient provided an ultrasound of the right parotid area, which revealed acute inflammation against a chronic

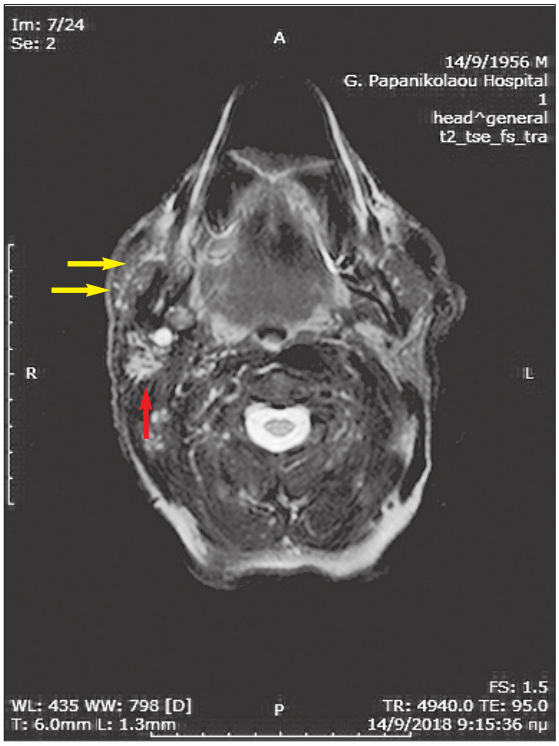

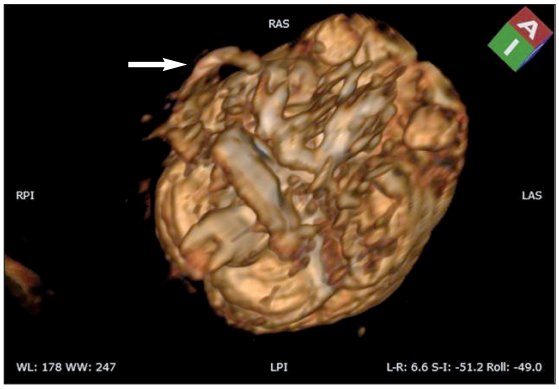

Εικ. 3: Τρισδιάστατη ανασύνθεση της μαγνητικής τομογραφίας – απεικονίζεται με βέλος ο διατεταμένος πόρος του Stensen δεξιά.
Fig. 3: 3D reconstruction of the MRI scan - the arrow is pointing out the dilated Stensen's duct on the right.

Εικ. 2: Μαγνητική τομογραφία (T2 ακολουθία, αξονική τομή), που αναδεικνύει διόγκωση του επιπολής λοβού (κόκκινο βέλος), με ατροφική απεικόνιση του εν τω βάθει λοβού της παρωτίδας δεξιά σε σύγκριση με την αριστερή παρωτίδα, καθώς επίσης και διάταση του εκφορητικού πόρου της δεξιάς παρωτίδας (κίτρινα βέλη).
Fig. 2: MRI scan (T2 sequence, axial section), revealing a swelling of the superficial lobe (red arrow), with an atrophic image of the deep lobe of the parotid gland on the right in comparison to the left parotid gland, and dilation of the excretory duct of the right parotid gland (yellow arrows).

φος χρόνιας, διάταση του πόρου της παρωτίδας και παρουσία αντιδραστικών λεμφαδένων. Η μαγνητική τομογραφία που πραγματοποιήθηκε, ανέδειξε διόγκωση του επιπολής λοβού με ατροφική απεικόνιση του εν τω βάθει λοβού της παρωτίδας δεξιά και διάταση του εκφορητικού πόρου της παρωτίδας (Εικ. 2-3).

Η αρχική αντιμετώπιση του ασθενούς ήταν συντηρητική με ενδοφλέβια αντιβίωση και ενυδάτωση μέχρι την πάροδο της οξείας φάσης της φλεγμονής. Λόγω των επαναλαμβανόμενων προσπαθειών καθετηριασμού, ήταν αδύνατο να ακολουθηθεί τυφλός καθετηριασμός μέσα από ουλώδη και φλεγμονώδη ιστό. Δεν υπήρχε εκεί αναγνωρίσιμος πόρος του Stensen. Συνεπώς, ένα μήνα μετά προγραμματίστηκε για χειρουργική αντιμετώπιση. Με γενική αναισθησία, μετά από τομή κατά Blair και παρασκευή των ιστών, αναγνωρίστηκε και παρασκευάστηκε ο εκφορητικός πόρος μέχρι τον βλεννογόνο της παρειάς (Εικ. 4-7) και καθετηριάστηκε με καθετήρα σιλικόνης τύπου κεντρικής φλεβικής γραμμής, που καθηλώθηκε ενδοστοματικά με ράμμα (Εικ. 8). Δεν αναγνωρίστηκε παρουσία λίθου διεγχειρητικά, επιβεβαιώνοντας τα ακτινολογικα ευρήματα και θέτοντας ουσιαστικά την διάγνωση της εμμένουσας σιαλαδενίτιδας. Ο καθετήρας αφαιρέθηκε ένα μήνα μετά, οπότε διαπιστώθηκε φυσιολογική λειτουργία του νεοδημιουργηθέντος στομίου και συνολικά της παρωτίδας.

background, dilation of the parotid duct and presence of reactive lymph nodes. MRI revealed a swelling of the superficial lobe with an atrophic image of the deep lobe of the parotid gland on the right and dilation of the parotid gland excretory duct (Figs. 2-3).

The initial patient management plan included a conservative approach using intravenous antibiotics and hydration until the acute phase of the inflammation was over. Due to the repeated catheterisation attempts, it was impossible to perform blind catheterisation through the scarred and inflamed tissue. Stensen's duct was not identifiable there. Therefore, a surgical intervention was scheduled a month later. Under general anesthesia, using Blair incision and tissue dissection, the excretory duct was identified and dissected until the buccal mucosa (Figs. 4-7), and catheterised using a silicone central venous line catheter, which was immobilised intraorally using a suture (Fig. 8). No stones were identified intraoperatively, which confirmed the radiological findings and essentially established a diagnosis of persistent sialadenitis. The catheter was removed a month later, when it was found that the newly-formed orifice and the parotid gland as a whole functioned normally.

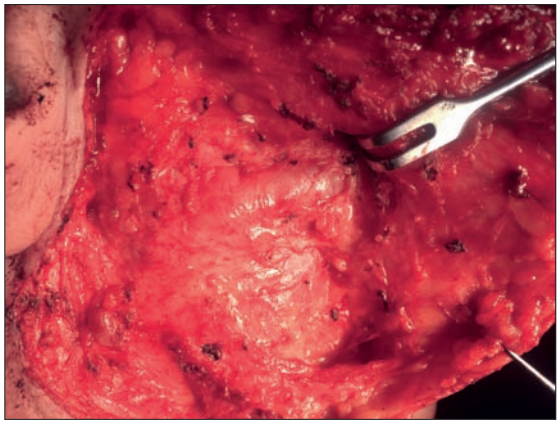

Εικ. 4: Διεγχειρητική διάταση πόρου παρωτίδας.
Fig. 4: Intraoperative dilation of the parotid duct.

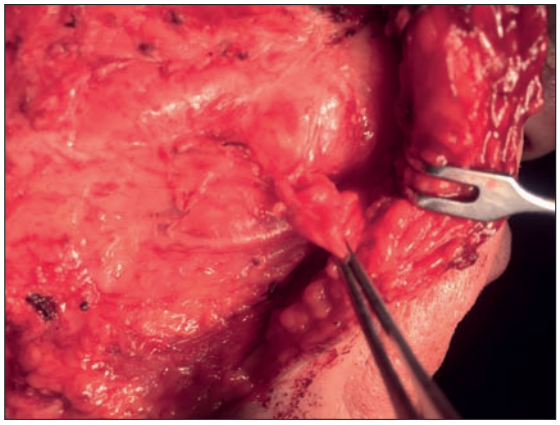

Εικ. 5: Διάταση του πόρου της παρωτίδας, έως την παρασκευή του μπροστά από το γόνυ.
Fig. 5: Dilation of the parotid duct, up its dissection in front of the geniculum.

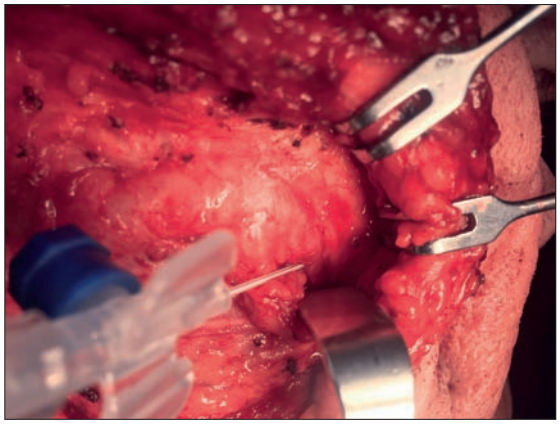

Εικ. 6: Παρακέντηση και καθετηριασμός μπροστά από το γόνυ, για αβίαστη προσπέλαση του πόρου του Stensen.
Fig. 6: Puncture and catheterisation in front of the geniculum, in order to enable easier access to Stensen's duct.

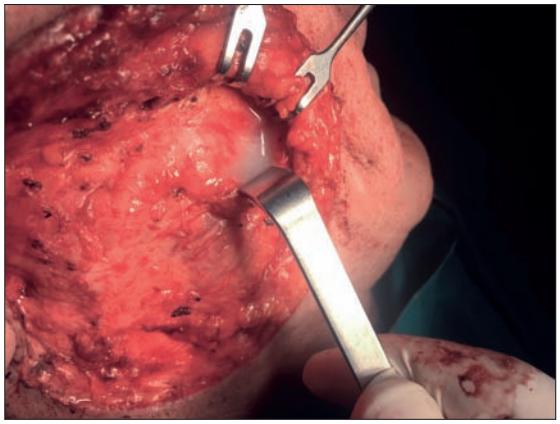

Εικ. 7: Μετά από την παρακέντηση, σάλιο σε στάση.
Fig. 7: After puncture, stagnant saliva.

ΣΥΖΗΤΗΣΗ

Η τεχνική της σιαλενδοσκόπησης αποτελεί μία σχετικά νέα μέθοδο αντιμετώπισης μη νεοπλασματικών νόσων των μειζόνων σιελογόνων αδένων.

Η απεικόνιση στις αποφρακτικές παθήσεις των σιελογόνων αδένων γίνεται με υπερηχογράφημα και με υπολογιστική τομογραφία σε λεπτές τομές (Carta και συν. 2017). Ο υπέρηχος έχει το πλεονέκτημα ότι μπορεί να αναδείξει ακτινοδιαυγείς λίθους, έμμεσα, από την «ηχοσκιά» που αυτοί παράγουν. Μειονεκτεί όμως έναντι της υπολογιστικής τομογραφίας στην απεικόνιση της αρχιτεκτονικής των σιελογόνων αδένων, η οποία αλλοιώνεται στη σιαλαδενίτιδα αποφρακτικού τύπου. Λίθοι κάτω των 2 χιλιοστών, αλλά και άλλες παθολογικές αιτίες, όπως στενώσεις του πόρου, συχνά δεν γίνονται εμφανείς στις απεικονίσεις και τότε η σιαλενδοσκόπηση αποτελεί το διαγνωστικό εργαλείο εκλογής. Καθώς διενεργείται υπό συνεχή διέκπλυση με φυσιολογικό ορό, εκτός από διαγνωστικό έχει και θεραπευτικό χαρακτήρα γιατί απομα-

DISCUSSION

Sialendoscopy is a relatively new method of managing non-neoplastic diseases of the major salivary glands.

In obstructive diseases of the salivary glands, imaging is performed by means of ultrasound and thin-slice computed tomography (Carta et al. 2017). The advantage of the ultrasound is that it can indirectly highlight radiolucent stones, due to the "echo shadow" that they produce. However, compared to computed tomography, it lacks in terms of being able to depict the architecture of salivary glands, which is altered in obstructive sialadenitis. Stones below 2 mm, as well as other pathological factors such as duct stenosis, are not visible on scans, in which case sialendoscopy becomes the diagnostic tool of choice. As it is performed under continuous irrigation with normal saline, sialendoscopy does not only have a diagnostic but also a treatment aspect, as it flushes any mucus plugs and dilates the gland's excretory duct (Fabie et al. 2019).

κρύνει βλεννώδη συγκρίματα και διατείνει το εκφορητικό σύστημα του αδένα (Fabie και συν. 2019).

Η βελτίωση του σχετικού εξοπλισμού οδήγησε σε πιο ειδική θεραπευτική χρήση της σιαλενδοσκόπησης. Η φιλοσοφία πίσω από την ανάπτυξη και εφαρμογή αυτής της τεχνικής, έγκειται στην δυνατότητα διατήρησης του οργάνου και της λειτουργικότητάς του μετά την αφαίρεση του παθολογικού αιτίου, κάτι που δεν είναι εφικτό με την παραδοσιακή αφαίρεση ενός σιελογόνου αδένα με σιαλολιθίαση. Ευνοϊκοί προγνωστικοί παράγοντες επιτυχίας της τεχνικής της σιαλενδοσκόπησης αποτελούν οι μικροί λίθοι (<5mm), η εγγύς του στομίου του πόρου εντόπιση (<3cm) και η εμπειρία του επεμβαίνοντος. Μεγαλύτεροι λίθοι έως 7mm μπορούν να διασπαστούν κατά την ενδοσκόπηση για τμηματική αφαίρεσή τους, ενώ ακόμα μεγαλύτεροι θα απαιτήσουν την συνδυασμένη χειρουργική αντιμετώπιση. Τεχνικές διάσπασης των λίθων, όπως η εξωτερική λιθοτριψία, ή η ενδοαυλική λιθοτριψία με laser, κερδίζουν έδαφος τα τελευταία χρόνια (Carta και συν. 2017.)

Μία πρόσφατη συστηματική ανασκόπηση (Atienza και López-Cedrún, 2015), αναφέρει ποσοστό επιτυχίας της σιαλενδοσκόπησης 76%, ενώ όταν αυτή χρησιμοποιείται σε συνδυασμό με χειρουργικές τεχνικές συνολική επιτυχία 91%. Όπως αναφέρεται στην ανασκόπηση αυτή, τα αποτελέσματα αυτά δίνονται με επιφύλαξη, εφόσον οι αρχικές μελέτες που συμπεριελήφθησαν ήταν κυρίως μελέτες παρατήρησης χωρίς ομάδα ελέγχου. Η τελική χειρουργική αντιμετώπιση που περιλαμβάνει την εκτομή του πάσχοντος σιελογόνου αδένα, αφορά ποσοστό 4,6% των σιαλενδοσκοπήσεων, σύμφωνα με την προαναφερθείσα ανασκόπηση.

Η μετεγχειρητική χρήση αντιβιοτικών και κορτικοστεροειδών συστήνεται για μείωση των μετεγχειρητικών επιπλοκών μετά την σιαλενδοσκόπηση (Numminen και συν. 2014). Πιθανές επιπλοκές της σιαλενδοσκόπησης αποτελούν: σιαλαδενίτιδα, εμμένον οίδημα, στένωση πόρου, προσωρινή υπαισθησία, διάτρηση του πόρου, συρραφή του πόρου, απόφραξη από τα ενδοσκοπικά εργαλεία, μετεγχειρητική αιμορραγία/λοίμωξη, τραυματική βλεννοκήλη, τεχνικά προβλήματα. Ειδικά η ενδοσκοπική τεχνική για προσπέλαση του υπογναθίου αδένα έχει συνδεθεί με πιθανότητα προσωρινής υπαισθησίας του γλωσσικού νεύρου σε ποσοστό έως 5,6% (Cox και συν. 2018, Nahlieli, 2015). Επιπλέον, η διάτρηση του πόρου αποτελεί σημαντική επιπλοκή, γιατί μπορεί να προκαλέσει έξοδο επιμολυσμένων στοιχείων στις παρακείμενες δομές, με αποτέλεσμα λοιμώξεις και αποστήματα των εν τω βάθει ιστών. Σε περιπτώσεις αποτυχίας ή μερικής επιτυχίας της τεχνικής, η χειρουργική αντιμετώπιση καθίσταται αναγκαία. Η βιβλιογραφία αναφέρει την ανάγκη χειρουργικής αντιμετώπισης λόγω επιπλοκών ή νέων ευρημάτων, σε ποσοστό έως 24,5%. Η ανάγκη εκτομής του σιελογόνου αδένα μετά από σιαλενδοσκόπηση, κυμαίνεται σε ποσοστό έως 11% (Sommer και συν. 2012). Η καμπύλη

Εικ. 8: Μετεγχειρητική επιβεβαίωση λειτουργίας του καθετήρα.
Fig. 8: Postoperative confirmation of the catheter's function.

The improvement of the equipment used resulted in more specific treatment applications of sialendoscopy. The idea behind the development and application of this technique lies in the ability to preserve the organ and its functionality after the removal of the pathologic factor, which is not possible in the case of traditional removal of a salivary gland with sialolithiasis. Prognostic factors that have a positive effect on the success of sialendoscopy are small stones (<5 mm), a location that is close to the orifice of the duct (<3 cm), and the experience of the operating surgeon. Stones that are bigger than 7 mm cannot be broken up and removed in pieces during sialendoscopy, whereas even bigger ones require a combined surgical management. Other stone-breaking techniques, such as external lithotripsy, or intraductal lithotripsy using laser, have also become more popular in recent years (Carta et al. 2017).

A recent systematic review (Atienza and López-Cedrún, 2015) reports a success rate of 76% in sialendoscopy, whereas this rate increases to an overall 91% when sialendoscopy is combined with surgical techniques. As mentioned in this review, these results should be treated with caution since the original studies that were included were mainly observational studies without a control group. According to the aforementioned review, 4.6% of sialendoscopies involved final surgical management with the resection of the affected salivary gland.

The postoperative use of antibiotics and corticosteroids is recommended in order to reduce the risk of post-sialendoscopy complications (Numminen et al. 2014). Potential complications of sialendoscopy include: sialadenitis, persistent oedema, ductal stenosis, temporary hypesthesia, duct perforation, duct suturing, obstruction caused by endoscopic instruments, postoperative bleeding/infec-

εκμάθησης του επεμβαίνοντος αποτελεί σημαντικό παράγοντα αποφυγής των επιπλοκών, όπως ισχύει και με κάθε επεμβατική τεχνική. Συστήνεται η εξάσκηση σε 50-60 περιστατικά ώστε η καμπύλη να είναι ικανοποιητική (Luers και συν. 2010).

Βάσει των προαναφερθέντων και όσον αφορά το πρώτο περιστατικό, ο λίθος λόγω διαστάσεων είχε προγνωστικά χαμηλή πιθανότητα να αφαιρεθεί ενδοσκοπικά και η επανάληψη της προσπάθειας προκάλεσε μετεγχειρητική φλεγμονή, που κατέστησε την ανάγκη χειρουργικής αφαίρεσης του αδένα επιβεβλημένη. Στο δεύτερο περιστατικό, λόγω ασαφέστερου ιστορικού, δεν κατέστη δυνατό να καταγραφεί αν η αρχική αιτιολογία ήταν λιθιασική και ο επεμβαίνων αφαίρεσε τον λίθο ενδοσκοπικά ή όχι. Παρότι δεν διαφάνηκε στην μετέπειτα διερεύνηση κάποιος λίθος, είναι προφανές ότι οι επαναλαμβανόμενες παρεμβάσεις προκάλεσαν εκσεσημασμένη στένωση του πόρου του Stensen, με αδυναμία οποιασδήποτε παρέμβασης ενδοστοματικά και επιβεβλημένη την ανοιχτή αντιμετώπιση.

Η διατήρηση των οργάνων κατά την θεραπευτική αντιμετώπιση της παθολογίας τους, θεωρείται μία από τις βασικές αρχές της σύγχρονης χειρουργικής πράξης. Η διατήρηση των μειζόνων σιελογόνων αδένων, ειδικά της παρωτίδας, είναι σημαντική γιατί η αφαίρεσή τους συνδέεται, σε μικρό αλλά υπολογίσιμο ποσοστό, με νοσηρότητα που δύσκολα γίνεται ανεκτή από ασθενείς που πάσχουν από αποφράξεις λιθιασικής αιτιολογίας. Η σιαλενδοσκόπηση έχει περιορίσει σημαντικά τις σιαλαδενεκτομές, μειώνοντας την νοσηρότητα των ασθενών και βελτιώνοντας, ως ελάχιστα επεμβατική τεχνική, την ποιότητα ζωής τους. Παρόλα αυτά, η τεχνική αυτή έχει φυσικούς περιορισμούς και οι επιπλοκές αυτής οδηγούν σε οριστική αντιμετώπιση με την κλασική χειρουργική μέθοδο της εκτομής του πάσχοντος αδένα.

tion, traumatic mucocele, technical problems. More specifically, the endoscopic approach to the submandibular gland has been associated with a risk of temporary hypesthesia of the lingual nerve of up to 5.6% (Cox et al. 2018; Nahlieli, 2015). Moreover, duct perforation is another serious complication, as it can allow infected elements to enter the adjacent structures and result in infections and abscesses in the deep tissues. In case of failure or partial success, surgical intervention is necessary. Literature reports a need for surgical treatment due to complications or new findings in up to 24.5% of cases. Salivary gland resection after sialendoscopy is needed in up to around 11% of cases (Sommer et al. 2012). The operating surgeon's learning curve is also another important factor that can help prevent complications, like in every interventional technique. After having practiced in 50-60 cases, the learning curve is considered to be satisfactory (Luers et al. 2010).

Based on the above information, with regards to the first case, due to its size the stone had a prognostically low chance of being removed endoscopically and the repeated attempts to do that resulted in postoperative inflammation, which made the surgical resection of the gland necessary. In the second case, due to the unclear history, it was not possible to establish if the original etiology was stone-related and whether the surgeon had removed the stone endoscopically or not. Despite the fact that the subsequent investigation did not reveal any stones, it is clear that the repeated interventions had caused an increased stenosis of Stensen's duct, which made an intraoral intervention impossible and necessitated an open treatment.

The preservation of organs that need to be treated is one of the main principles of modern surgical practice. The preservation of the major salivary glands, especially of the parotid, is important because their removal has been associated - at a small but significant rate - with morbidity that it is difficult to tolerate in patients who suffer with stone-related obstructions. Sialendoscopy has reduced the need for sialoadenectomies significantly, reducing patient morbidity and improving their quality of life, being a minimally invasive technique. Nevertheless, this technique has its practical limitations and any complications caused by it would result in a final treatment, that would involve a traditional surgical resection of the affected gland.

ΒΙΒΛΙΟΓΡΑΦΙΑ/REFERENCES

Atienza G, López-Cedrún JL: Management of obstructive salivary disorders by sialendoscopy: A systematic review. Br J Oral Maxillofac Surg 53: 507–19, 2015 doi:10.1016/j.bjoms.2015.02.024.

Carta F, Farneti P, Cantore S, Macrì G, Chuchueva N, Cuffaro L, et al: Sialendoscopy for salivary stones: principles, technical skills and therapeutic experience. Acta Otorhinolaryngol Ital 37: 102–12, 2017 doi:10.14639/0392-100X-1599.

Cox D, Chan L, Veivers D: Prognostic factors for therapeutic sialendoscopy. J Laryngol Otol 132: 275–8, 2018 doi:10.1017/S0022215117000822.

Fabie JE, Kompelli AR, Naylor TM, Nguyen SA, Lentsch EJ, Gillespie MB: Gland-preserving surgery for salivary stones and the utility of sialendoscopes. Head Neck 41: 1320-1327, 2019 doi:10.1002/hed.25560.

Jokela J, Tapiovaara L, Lundberg M, Haapaniemi A, Bäck L, Saarinen R: A Prospective Observational Study of Complications in 140 Sialendoscopies. Otolaryngol - Head Neck Surg (United States) 159: 650–5, 2018 doi:10.1177/0194599818782418.

Kondo N, Yoshihara T, Yamamura Y, Kusama K, Sakitani E, Seo Y, et al: The landmark for removal of sialoliths using sialendoscopy alone in parotid gland sialolithiasis. Auris Nasus Larynx 45: 306–10, 2018 doi:10.1016/j.anl.2017.05.016.

Kopeć T, Szyfter W, Wierzbicka M: Sialoendoscopy and combined approach for the management of salivary gland stones. Eur Arch Oto-Rhino-Laryngology 270: 219–23, 2013 doi:10.1007/s00405-012-2145-x.

Luers JC, Damm M, Klussmann JP, Beutner D: The Learning Curve of Sialendoscopy With Modular Sialendoscope: a single surgeon's experience. Arch Otolaryngol Neck Surg 136: 762-5, 2010 doi:10.1001/archoto.2010.109.

Nahlieli O: Complications of sialendoscopy: Personal experience, literature analysis, and suggestions. J Oral Maxillofac Surg 73: 75–80, 2015 doi:10.1016/j.joms.2014.07.028.

Numminen J, Sillanpää S, Virtanen J, Sipilä M, Rautiainen M: Retrospective analysis of a combined endoscopic and transcutaneous technique for the management of parotid salivary gland stones. Orl 76: 282–7, 2014 doi:10.1159/000368719.

Sommer DD, Strychowsky JE, Cohen N, Gupta MK, Nahlieli O: Sialendoscopy for the Management of Obstructive Salivary Gland Disease: a systematic review and meta-analysis. Arch Otolaryngol Neck Surg 138: 541-7, 2012 doi:10.1001/archoto.2012.856.

Διεύθυνση επικοινωνίας:
Δημήτριος Τάτσης
Γ.Ν.Θ. «Γ. Παπανικολάου»
Εξοχή, ΤΚ 57010. Θεσσαλονίκη
Τηλ.: 0030 6932611752
e-mail: dtatsis@outlook.com

Address:
Dimitrios Tatsis
"G. Papanikolaou" General Hospital of Thessaloniki,
Exochi, 57010 Thessaloniki, Greece
Tel.: 0030 6932611752
e-mail: dtatsis@outlook.com

Ατρακτοκυτταρικό λίπωμα στη στοματική κοιλότητα: Παρουσίαση σπάνιου περιστατικού

Δημήτριος ΔΕΣΚΟΣ[1], Γεώργιος ΜΗΤΣΟΠΟΥΛΟΣ[1], Χαρά ΧΑΤΖΗΧΑΛΕΠΛΗ[2], Χρήστος ΠΕΡΙΣΑΝΙΔΗΣ[3]

Κλινική Στοματικής και Γναθοπροσωπικής Χειρουργικής, ΓΝΑ «Ο Ευαγγελισμός», Οδοντιατρική Σχολή ΕΚΠΑ (Διευθυντής: Καθηγητής Χ. Περισανίδης)

Spindle cell lipoma of the oral cavity: Report of a rare case

Dimitrios DESKOS, Georgios MITSOPOULOS, Chara CHATJICHALEPLI, Christos PERISANIDIS

Department of Oral and Maxillofacial Surgery, "Evangelismos" General Hospital of Athens, School of Dentistry, National and Kapodistrian University of Athens, Greece (Head: Professor C. Perisanidis)

Ενδιαφέρουσα περίπτωση
Case report

ΠΕΡΙΛΗΨΗ: Το ατρακτοκυτταρικό λίπωμα αποτελεί έναν ασυνήθη τύπο καλοήθους λιπωματώδους οντότητας με σπάνια εμφάνιση στη στοματική κοιλότητα. Σκοπός της παρούσας εργασίας είναι η παρουσίαση μίας κλινικής περίπτωσης ασθενούς ηλικίας 50 ετών με ασυμπτωματική διόγκωση της δεξιάς παρειάς, η οποία αφαιρέθηκε χειρουργικά. Το αποσταλέν παρασκεύασμα ανέδειξε καλοήθη όγκο διαστάσεων 2,8×2×1,4 cm. Η ανοσοϊστοχημική χρώση ανέδειξε θετικότητα ως προς το αντίσωμα CD34 και ταυτοποίησε ότι πρόκειται για ατρακτοκυτταρικό λίπωμα.

ΛΕΞΕΙΣ ΚΛΕΙΔΙΑ: ατρακτοκυτταρικό λίπωμα, λίπωμα, παρειά, στοματική κοιλότητα.

SUMMARY: Spindle cell lipoma is a benign lipomatous neoplasm, which rarely occurs in the oral cavity. The aims of this paper are to report a case of spindle cell lipoma located in buccal mucosa and discuss the main clinical, histological, and immunohistochemical findings of this entity. Thus, we report a case of an asymptomatic smooth surface nodule in an 50 years old Caucasian man. A 2.8×2×1.4 cm encapsulated mass was removed. Histological and immunohistochemical features were the absence of adipocytes and CD34+ spindle cells, which led to a diagnosis of spindle cell lipoma.

KEY WORDS: Spindle cell lipoma, lipoma, buccal mucosa, oral cavity.

[1] *Ειδικευόμενος Ιατρός ΣΓΠΧ, Κλινική ΣΓΠΧ, ΓΝΑ «Ο Ευαγγελισμός»*
[2] *Μεταπτυχιακή φοιτήτρια Οδοντοφατνιακής Χειρουργικής, Οδοντιατρική Σχολή ΕΚΠΑ*
[3] *Δρ ΣΓΠΧ, Καθηγητής, Διευθυντής, Κλινική ΣΓΠΧ, ΓΝΑ «Ο Ευαγγελισμός»*

Παρελήφθη: 4/4/2020 - Έγινε δεκτή: 22/4/2020

Paper received: 4/4/2020 - Accepted: 22/4/2020

ΕΙΣΑΓΩΓΗ

Το ατρακτοκυτταρικό λίπωμα (spindle cell lipoma) αποτελεί έναν ασυνήθη τύπο λιπώματος με σπάνια εντόπιση στη στοματική κοιλότητα. Εμφανίζεται κυρίως ως υποδερματική, συμπαγής και καλά περιγεγραμμένη μάζα με εντόπιση στην πρόσθια τραχηλική χώρα, στην ωμική ζώνη και στη ράχη (McDaniel και συν. 1984). Το ατρακτοκυτταρικό λίπωμα αποτελεί το 1,65 % όλων των υποτύπων των λιπωματωδών οντοτήτων που εντοπίζονται στη στοματική κοιλότητα (Said-Al-Naief και συν. 2001).
Η γλώσσα είναι η πιο συνήθης εντόπιση, ακολουθούμενη από το έδαφος του στόματος και την παρειά (Caldeira και συν. 2011). Ιστολογικά χαρακτηρίζεται από αντικατάσταση του ώριμου λιπώδους ιστού από ατρακτοειδή κύτταρα εν μέσω στρώματος κολλαγόνου και μυξωματοειδούς υλικού (Tosios και συν. 1995).
Η μέση ηλικία εμφάνισης είναι 50-60 έτη. Στην κλινική διαφορική διάγνωση περιλαμβάνονται το τραυματικό ίνωμα, οι καλοήθεις όγκοι των σιελογόνων αδένων, το κλασσικό λίπωμα και οι καλοήθεις όγκοι του νευρικού ιστού (Caldeira και συν. 2011).

INTRODUCTION

Spindle cell lipoma is an uncommon type of lipoma, which rarely occurs in the oral cavity. It usually develops as a subcutaneous, solitary, well-circumscribed mass located in the anterior neck, upper back and shoulders (McDaniel et al. 1984). Spindle cell lipoma accounts for 1.65% of all subtypes of lipomatous entities in the oral cavity (Said-Al-Naief N. et al. 2001).
The tongue is the most common site, followed by the floor of the mouth and the cheek (Caldeira et al. 2011). Histologically, it is characterised by the replacement of mature adipose tissue by spindle cells inside a collagenous and myxoid stroma (Tosios et al. 1995).
It usually presents in patients between the ages of 50 and 60. Clinical differential diagnosis includes traumatic fibroma, benign tumours of the salivary glands, classic lipoma and benign tumours of the nerve tissue (Caldeira et al. 2011).

ΠΕΡΙΓΡΑΦΗ ΠΕΡΙΠΤΩΣΗΣ

Ασθενής άρρην 50 ετών, προσήλθε στα εξωτερικά ιατρεία της Κλινικής Στοματικής και Γναθοπροσωπικής Χειρουργικής, με ελεύθερο ιατρικό ιστορικό και ασυμπτωματική διόγκωση, προοδευτικά αυξανόμενη στη δεξιά παρειά, διάρκειας 2 ετών. Πραγματοποιήθηκε χειρουργική αφαίρεση της υποβλεννογόνιας βλάβης υπό τοπική αναισθησία (Εικ. 1-4). Το μέγεθος του εξαιρεθέντος ογκιδίου ήταν 2,8×2×1,4 cm, με βάση εκτομής με μέγιστη διάμετρο 1,4 cm. Πραγματοποιήθηκαν ανοσοϊστοχημικές χρώσεις για τα μόρια S-100, SOX-10, INI-1, EMA, CDKN2A (p16), CD31, CD34, D2-40, FVIII, ERG, HHV-8, PHH-3 και Ki-67.
Η παθολογοανατομική εξέταση του παρασκευάσματος ανέδειξε καλοήθη μεσεγχυματογενή λιπωματώδη αλλοίωση με λοβιώδες εν μέρει αρχιτεκτονικό ιστολογικό πρότυπο ανάπτυξης, η οποία αποτελείται κυρίως από ατρακτοκυτταρικό κυτταρικό πληθυσμό (spindle cells), πλειόμορφα κύτταρα (polymorphic cells) και πολυπύρηνα γιγαντοκύτταρα με ιστολογικό πρότυπο δίκην «άνθους» (multi nucleated floret like pattern giant cells). Η αλλοίωση στερείται εν γένει πληθυσμού ώριμων λιποκυττάρων (fat-poor lesion). Συνυπάρχουν σχισμοειδείς χώροι (slit-like spaces) με ψευδοθηλωματώδεις προσεκβολές και ψευδοαγγειωματώδη εικόνα. Παρατηρούνται περιοχές με υαλινοποίηση ή μυξοειδή εκφύλιση του στρώματος, εστιακή εκφυλιστικού τύπου πυρηνική ατυπία και απουσία νεκρώσεων. Ανοσοφαινοτυπικά παρατηρείται διάχυτη εναπόθεση του αντιγόνου CD34 (Εικ. 5-7).

CASE DESCRIPTION

A 50-year-old male patient presented at the Outpatient Clinic of the Oral and Maxillofacial Surgery Department with an unremarkable medical history and an asymptomatic swelling in the right cheek, that had been growing progressively over the past 2 years. The subcutaneous lesion was removed surgically under local anaesthesia (Fig. 1-4).
The size of the excised tumour was 2.8×2×1.4 cm, with an excisional base of maximum diameter of 1.4 cm. Immunohistochemical staining was performed using S-100, SOX-10, INI-1, EMA, CDKN2A (p16), CD31, CD34, D2-40, FVIII, ERG, HHV-8, PHH-3 and Ki-67.
Pathology examination of the specimen revealed a benign mesenchymal lipomatous lesion with a partly lobular architectural histological growth pattern, which is mainly comprised of a spindle cell population (spindle cells), polymorphic cells and multi nucleated floret-like pattern giant cells. Overall, the lesion was poor in terms of mature fat cells (fat-poor lesion). Slit-like spaces coexisted with pseudo-papillomatous projections and pseudoangiomatous features. We also observed areas of hyalinisation or myxoid degeneration of the stroma, focal degenerative-type nuclear atypia and absence of necrosis. Immunophenotypically, we observed a diffuse expression of the CD34 antigen (Fig. 5-7).

Εικ. 1: Ενδοστοματική εικόνα της βλάβης. Μετά από πίεση στην παρειά εξωστοματικά η βλάβη προβάλλει ενδοστοματικά.
Fig. 1: Intraoral image of the lesion. When applying extraoral pressure on the cheek, the lesion protrudes intraorally.

Εικ. 2: Τομή στο βλεννογόνο και παρασκευή του καλά περιγεγραμμένου υποβλεννογόνιου ογκιδίου, με συνεχή πίεση της βλάβης ώστε να προβάλλει ενδοστοματικά.
Fig. 2: Incision through the mucosa and dissection of the well-circumscribed submucosal tumour, with continuous application of pressure onto the lesion so that it protrudes intraorally.

Εικ. 3: Το ογκίδιο μετά από πλήρη εξαίρεση.
Fig. 3: Fully excised tumour.

Εικ. 4: Η περιοχή της επέμβασης μετά τη συρραφή.
Fig. 4: The intervention site after suturing.

ΣΥΖΗΤΗΣΗ

Ο Παγκόσμιος Οργανισμός Υγείας κατηγοριοποιεί τις καλοήθεις λιπωματώδεις οντότητες σε λίπωμα (lipoma), λιποβλάστωμα (lipoblastoma), λιπωμάτωση (lipomatosis), λιπωμάτωση περιφερικού νεύρου (lipomatosis of a nerve), μυολίπωμα (myolipoma), αγγειολίπωμα (angiolipoma), ατρακτοκυτταρικό λίπωμα (spindle cell lipoma) και χονδροειδές λίπωμα (chondroid lipoma) (Fletcher και συν. 2013). Το ατρακτοκυτταρικό λίπωμα αποτελεί σπάνιο πληθυσμό ενδοστοματικά εντοπιζόμενου λιπώματος, με ιδιαίτερους ιστολογικούς χαρακτήρες και περιγράφηκε πρώτη φορά το 1975 από τους Enzinger και Harvey (Enzinger και Harvey, 1975). Εντοπίζεται κυρίως στη μαλθακή υπερώα και στη γλώσσα, ενώ λιγότερο συχνά στην παρειά και στο έδαφος του στόματος (Malthiery και συν. 2019). Αποτελεί κατά κανόνα συμπαγή όγκο, ενώ έχουν αναφερθεί περιπτώσεις ασθενών με αμφοτερόπλευρη εντόπιση στη γλώσσα και ταυτόχρονη εν-

DISCUSSION

The World Health Organization classifies benign lipomatous masses into the following categories: lipoma, lipoblastoma, lipomatosis, lipomatosis of a nerve, myolipoma, angiolipoma, spindle cell lipoma and chondroid lipoma (Fletcher et al. 2013). Spindle cell lipoma is a rare type of intraorally-located lipoma with distinctive histological features, which was first described in 1975 by Enzinger and Harvey (Enzinger and Harvey, 1975). It is usually located in the soft palate and tongue, and less frequently in the cheek and mouth floor (Malthiery et al. 2019). Spindle cell lipomas are generally solitary tumours, but there have been reports of patients with bilateral sites of occurrence on the tongue and simultaneous occurrence in the nose and cutaneous part of the neck, involving familial and non-familial cases. The ratio of men to women is 2 to 1, with a mean age of 56 years (Lau et al. 2015).

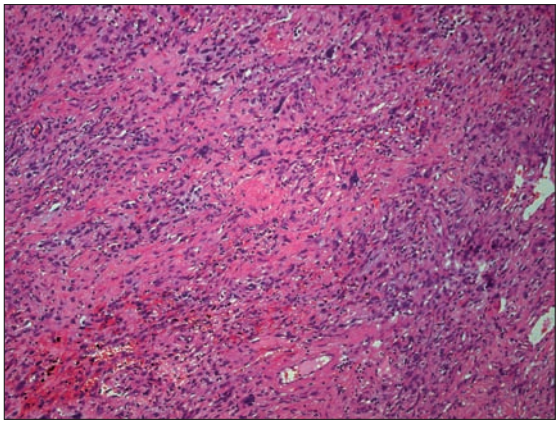

Εικ. 5: Μεσεγχυματογενές νεόπλασμα αποτελούμενο από ατρακτόμορφο κυτταρικό πληθυσμό, με απουσία ώριμων λιποκυττάρων και απουσία νεκρώσεων. Ο ατρακτοκυτταρικός πληθυσμός περιλαμβάνει πλειόμορφα κύτταρα ή και πολυπύρηνα γιγαντοκύτταρα τύπου «floret», χρώση αιματοξυλίνης-ηωσίνης, μεγέθυνση ×100.
Fig. 5: Mesenchyma neoplasm consisting of a spindle-form cell population, with an absence of mature adipose cells and an absence of necrosis. The spindle cell population includes polymorphic cells and/or multinucleated floret-like pattern giant cells, hematoxylin-eosin staining, ×100 magnification.

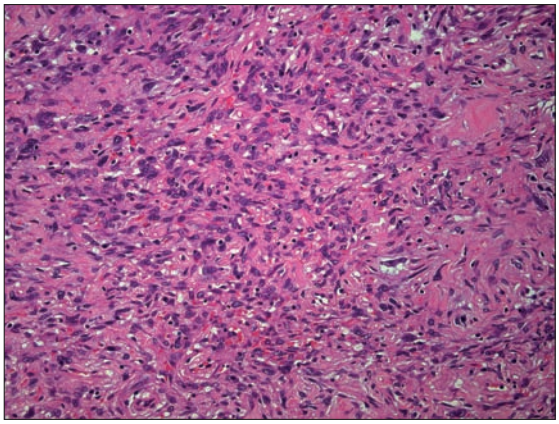

Εικ. 6: Απουσία κυτταρικής ατυπίας ή μιτωτικής δραστηριότητας, χρώση αιματοξυλίνης-ηωσίνης, μεγέθυνση ×200.
Fig. 6: Absence of cellular atypia or mitotic activity, hematoxylin-eosin staining, ×200 magnification.

τόπιση στη μύτη και στη δερματική χώρα του αυχένα και αφορούν οικογενείς και μη περιπτώσεις. Η αναλογία ανδρών-γυναικών είναι 2 προς 1, με μέση ηλικία εμφάνισης τα 56 έτη (Lau και συν. 2015).

Στην ιστολογική εξέταση της βλάβης αναδεικνύεται πληθυσμός ατρακτοειδών κυττάρων. Το κυτταρικό αυτό στοιχείο του όγκου μιμείται άλλες βλάβες από ατρακτόμορφα κύτταρα, οπότε απαιτείται προσοχή στην ιστολογική διαφορική διάγνωση από ένα καλά διαφοροποιημένο λιποσάρκωμα. Άλλες λιγότερο πιθανές διαγνώσεις είναι το νευρίνωμα, ο συμπαγής ινώδης όγκος και το δερματοϊνοσάρκωμα (Wood και συν. 2010).

Η προέλευση των ατρακτοειδών κυττάρων είναι αδιευκρίνιστη. Μελέτες έδειξαν ότι τα ατρακτοειδή κύτταρα (spindle cells) αποτελούν τροποποιημένους ινοβλάστες που προέρχονται από μεσεγχυματικά κύτταρα πέριξ των αγγείων, τα οποία έχασαν την ικανότητά τους να μετατρέπονται σε ινοβλάστες, αλλά είναι ικανά να συνθέτουν κολλαγόνο. Αυτά τα ατρακτοειδή κύτταρα ανοσοϊστοχημικά είναι θετικά για το CD34 και bcl-2, αλλά αρνητικά για την a-sma, τον παράγοντα VIII, την κυτοκερατίνη και την S-100 πρωτεΐνη (Chen και συν. 1984).

Η θετικότητα του CD34 καθοδηγεί τον παθολογοανατόμο στη διάγνωση, αλλά το ανοσοϊστοχημικό προφίλ από μόνο του δεν μπορεί να διαχωρίσει τη βλάβη από άλλες βλάβες από ατρακτοειδή κύτταρα. Το καλά διαφοροποιημένο λιποσάρκωμα σπάνια είναι θετικό ως προς το CD34, αλλά άλλοι όγκοι όπως ο συμπαγής ινώδης όγκος και το δερματοϊνοσάρκωμα είναι θετικοί. Σε

A histological examination of the lesion reveals a population of spindle cells. This cellular feature of the tumour resembles other spindle cell lesions, and therefore its histological differential diagnosis from a well-differentiated liposarcoma should be done very carefully. Other less likely diagnoses include neurofibroma, solitary fibrous tumour and dermatofibrosarcoma (Wood et al. 2010).

The origin of spindle cells is unclear. According to studies, spindle cells are modified fibroblasts that originated from mesenchymal cells located around vessels, which have lost their ability to differentiate into fibroblasts, but are capable of collagen synthesis. Immunohistochemically, these spindle cells are positive to CD34 and bcl-2, but negative to a-sma, factor VIII, cytokeratin and S-100 protein (Chen et al. 1984).

Possitivity to CD34 guides the pathologist in their diagnosis, however the immunohistochemical profile alone cannot help distinguish this type of lesion from other spindle cell lesions. Well-differentiated liposarcomas are rarely positive to CD34, however other tumours such as solitary fibrous tumours and dermatofibrosarcomas are positive. In those cases, morphological differences can help in the histological differential diagnosis of these lesions from each other. Spindle cell tumours can be positive to CD99 and bcl-2. However, bcl-2 is expressed in spindle cell lipomas but not in dermatofibromas or benign and malignant smooth muscle tumours. Despite the fact that lipocytes are positive to S-100 in

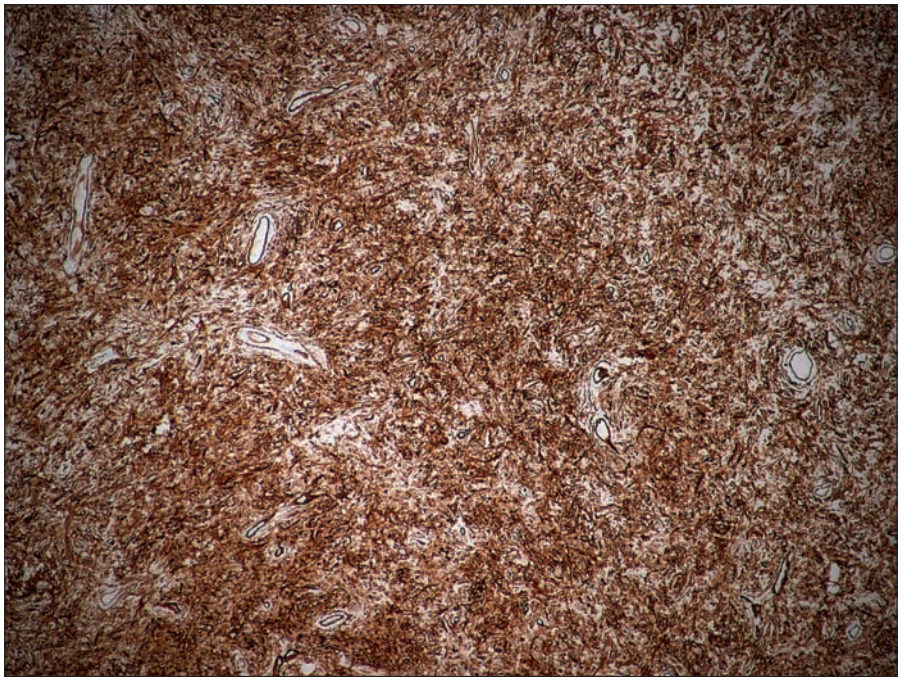

Εικ. 7: Διάχυτη και έντονη μεμβρανική έκφραση CD34 αντιγόνο, μεγέθυνση ×40.
Fig. 7: Diffuse and intense membrane expression of the CD34 antigen, ×40 magnification.

αυτές τις περιπτώσεις χρησιμοποιούνται μορφολογικές διαφορές για την ιστολογική διαφορική διάγνωση των βλαβών. Οι όγκοι από ατρακτοκύτταρα μπορεί να είναι θετικοί για το CD99 και το bcl-2. Το bcl-2 εκφράζεται στο λίπωμα από ατρακτοειδή κύτταρα αλλά όχι στο δερματοΐνωμα η σε καλοήθεις και κακοήθεις όγκους των λείων μυικών κυττάρων. Παρόλο που στο ατρακτοκυτταρικό λίπωμα τα λιποκύτταρα είναι θετικά ως προς το S-100, τα ατρακτοειδή κύτταρα είναι αρνητικά (Manor και συν. 2013).

ΣΥΜΠΕΡΑΣΜΑ

Το ατρακτοκυτταρικό λίπωμα (spindle cell lipoma) αποτελεί έναν σπάνιο καλοήθη λιπωματώδη όγκο. Συχνότερες θέσεις ενδοστοματικής εντόπισης είναι η γλώσσα, η παρειά και η υπερώα (Christopoulos και συν. 1989). Τα ιστολογικά μορφολογικά χαρακτηριστικά του όγκου βοηθούν σημαντικά στη διαφορική διάγνωση από άλλες παρόμοιες βλάβες με παρουσία ατρακτοειδών κυττάρων, ενώ η ανοσοϊστοχημεία είναι άκρως καθοριστική για την τελική διάγνωση.

spindle cell lipomas, the spindle cells are negative (Manor et al. 2013).

CONCLUSION

Spindle cell lipoma is a rare benign lipomatous tumour. The tongue, cheek and palate are its most common intraoral sites of occurrence (Christopoulos et al. 1989). The histomorphological features of the tumour can help significantly when it comes to its differential diagnosis from other similar spindle cell lesions, and immunohistochemistry plays a decisive role in the final diagnosis.

ΒΙΒΛΙΟΓΡΑΦΙΑ/REFERENCES

Caldeira PC, Bernardes VF, Miranda AC, et al: Oral spindle cell lipomas. OJST. 2011

Chen SY, Fantasia JE, Miller AS: Myxoid lipoma of oral soft tissue: a clinical and ultrastructural study. Oral Surg Oral Med Oral Pathol. 57: 300–7, 1984

Christopoulos P, Nicolatou O, Patrikiou A: Oral spindle cell lipoma. Report of a case. Int J Oral Maxillofac Surg 18(4): 208-9, 1989

Enzinger FM and Harvey DA: "Spindle cell lipoma", Cancer 36(5): 1852–1859, 1975

Fletcher CDM, Bridge JA, Hogendoorn P, and Mertens F: World Health Organization Classification of Tumours. Pathology and Genetics. Tumours of Soft Tissue and Bone, IARCPress, Lyon, France, 2013

Lau SK, Bishop JA, Thompson LD: Spindle cell lipoma of the tongue: a clinicopathologic study of 8 cases and review of the literature. Head and Neck Pathol. 9: 253–59, 2015

Malthiery E, Costes-Martineau V, Fauroux MA, Torres JH: A 37mm Spindle Cell Lipoma on the Floor of the Mouth. Case Rep Dent. 2019:2138928. doi: 10.1155/2019/2138928. eCollection 2019

Manor E, Sion-Vardy N, Brennan PA, Bodner L: Spindle cell lipoma of the oral cavity: a clinicopathologic analysis of 35 reported cases. Surg Sci 2013

McDaniel RK, Newland JR, Chiles DG: Intraoral spindle cell lipoma: case report with correlated light and electron microscopy. Oral Surg. 57: 52–57, 1984

Said-Al-Naief N, Zahurullah FR, and Sciubba JJ: "Oral spindle cell lipoma" Annals of Diagnostic Pathology, 5(4): 207–215, 2001

Tosios K, Papanicolaou SI, Kapranos N, Papadogeorgakis N: Spindle cell lipoma of the oral cavity. Int J Oral Maxillofac Surg 24: 363–64, 1995

Wood L, Fountaine TJ, Rosamilia L, et al: Cutaneous CD34+ spindle cell neoplasms: histopathologic features distinguish spindle cell lipoma, solitary fibrous tumor, and dermatofibrosarcoma protuberans. Am J Dermatopathol. 32(8): 764–68, 2010

Διεύθυνση επικοινωνίας:
Δημήτριος Δέσκος
Λεωφόρος Βασ. Κωνσταντίνου 33
10674 Αθήνα
Τηλ.: 0030 6955474149, 0030 210 7257979
e-mail: deskosdimitris@gmail.com

Address:
Dimitrios Deskos
33 Vas. Konstantinou Avenue
10674 Athens, Greece
Tel.: 0030 6955474149, 0030 210 7257979
e-mail: deskosdimitris@gmail.com

Επιλογές από την βιβλιογραφία/Literature selection

Παρουσίαση εκτεταμένης περίληψης άρθρων, από επιστημονικά περιοδικά συγγενών ειδικοτήτων που αφορούν την Στοματική και Γναθοπροσωπική Χειρουργική

Presentation in Greek of extended summaries from papers on Oral and Maxillofacial Surgery, published in Journals of relative Specialties

Plast Reconstr Surg. 2020 Feb;145(2):358-364.
doi: 10.1097/PRS.0000000000006462.

Microneedling of Scars: A Large Prospective Study with Long-Term Follow-Up.

Alster TS, Li MKY

Washington Institute of Dermatologic Laser Surgery
1430 K Street NW, Suite 200, Washington, D.C. 20005, USA

Θεραπεία δερματικών ουλών με χρήση μικροβελονισμού: Μία μεγάλη προοπτική μελέτη με μακροχρόνια παρακολούθηση.

Στην παρούσα προοπτική μελέτη εξετάσθηκε η αποτελεσματικότητα μίας ελάχιστα παρεμβατικής μεθόδου (μικροβελονισμού), στην θεραπεία δερματικών ουλών σε διάφορα σημεία του σώματος, συμπεριλαμβανομένου και του προσώπου. Παρά το γεγονός ότι η μέθοδος αυτή είναι γνωστή και εφαρμόζεται για τη θεραπεία ατροφικών ουλών, τα αποτελέσματα δεν ήταν συγκρίσιμα λόγω των σποραδικών περιστατικών, των διαφορετικών συσκευών εφαρμογής της θεραπείας και των ξεχωριστών θεραπευτικών πρωτοκόλλων ανά θεράποντα.
Στα πλαίσια διερεύνησης της αποτελεσματικότητας της μεθόδου και με σκοπό την εξάλειψη των διαφορετικών μεταβλητών, οι συγγραφείς εφάρμοσαν τη θεραπεία σε 120 ασθενείς με το ίδιο πρωτόκολλο το οποίο εφαρμόστηκε από τον ίδιο επεμβαίνοντα. Στη μελέτη συμπεριελήφθησαν ασθενείς όλων των δερματικών φωτοτύπων με δερματικές ουλές διαφορετικής αιτιολογίας (ακμή, μετατραυματικές, χειρουργικές). Η εκτίμηση του αποτελέσματος έγινε από δύο αξιολογητές, ουδέτερους προς την έρευνα, στον 1ο, 3ο, 6ο και 12ο μήνα. Το πρωτόκολλο της θεραπείας περιγράφεται αναλυτικά από τους συγγραφείς στην εργασία. Σε όλους τους ασθενείς παρατηρήθηκε βελτίωση τουλάχιστον 50% μετά από κατά μέσο όρο 2,5 θεραπείες. Στο 80% των ασθενών το τελικό αποτέλεσμα βελτιώθηκε κατά 50-75%. Η βελτίωση των δερματικών ουλών στην περιοχή του προσώπου και σε άλλες δερματικές περιοχές, δεν εμφάνισε στατιστικά σημαντικές διαφορές. Οι επιπλοκές της θεραπείας ήταν ελάχιστες και παροδικές.
Συμπερασματικά οι συγγραφείς αναφέρουν ότι η τεχνική είναι εφαρμόσιμη με πολύ καλά κλινικά αποτελέσματα για όλους τους τύπους δερματικών ουλών σε όλο το σώμα. Εμφανίζει το πλεονέκτημα ότι μπορεί να εφαρμοστεί σε όλους του δερματικούς φωτοτύπους χωρίς επιπλοκές. Οι συγγραφείς αναφέρουν ότι η ευρεία εφαρμογή της μεθόδου απαιτεί περαιτέρω κλινικές μελέτες, ώστε να καθοριστούν συγκεκριμένα θεραπευτικά πρωτόκολλα, με σκοπό το βέλτιστο αισθητικό αποτέλεσμα.

Επιμέλεια – Απόδοση: Ευάγγελος Καλφαρέντζος

European Archives of Oto-Rhino-Laryngology (2019) 276:2621–2624

Fibrin sealant and parotidectomy wound complications in 100 patients.

Stephen R. Chorney, Jesse T. Ryan

Department of Otolaryngology and Communication Sciences, SUNY Upstate Medical University, 750 East Adams Street, Syracuse, NY 13210, USA

Επιπλοκές από τη χρήση κόλλας ινικής στο τραύμα της παρωτιδεκτομής σε 100 ασθενείς.

Εισαγωγή

Οι πιό συχνές επιπλοκές από το τραύμα της παρωτιδεκτομής περιλαμβάνουν το σέρωμα, το αιμάτωμα, τη σιαλοκήλη, το σιαλοχόο συρίγγιο και το σύνδρομο Frey. Για την πρόληψή τους έχουν προταθεί τεχνικές που μειώνουν τον νεκρό χώρο, όπως η χρήση παροχέτευσης κενού, πιεστικού επιδέσμου ή κόλλας ινικής.

Η κόλλα ινικής έχει λάβει έγκριση από το 1998 στις ΗΠΑ για τη βελτίωση της αιμόστασης και της σύγκλεισης των ορίων του τραύματος, με αποδεδειγμένη αποτελεσματικότητα στη μείωση της μετεγχειρητικής παροχέτευσης και της απαιτούμενης διάρκειας νοσηλείας.

Η παρούσα μελέτη διερευνά το ρόλο της κόλλας ινικής στις μετεγχειρητικές επιπλοκές του τραύματος της παρωτιδεκτομής.

Υλικά και μέθοδος

Έγινε ανασκόπηση των ιατρικών φακέλων 100 ασθενών άνω των 18 ετών που υποβλήθηκαν σε επιπολής ή ολική παρωτιδεκτομή από το 2011 έως το 2016. Εξαιρέθηκαν οι ασθενείς που υποβλήθηκαν ταυτόχρονα σε τραχηλική λεμφαδενεκτομή ή που χρειάστηκαν αργότερα συμπληρωματική επέμβαση. Όλες οι επεμβάσεις πραγματοποιήθηκαν από τους χειρουργούς κεφαλής και τραχήλου ενός πανεπιστημιακού νοσοκομείου. Τα δεδομένα που συλλέχθησαν περιλάμβαναν τον τύπο της επέμβασης, την τελική παθολογοανατομική διάγνωση, τον όγκο του αφαιρεθέντος ιστού, το ιστορικό σακχαρώδους διαβήτη και καπνίσματος, τη λήψη αντιπηκτικής ή αντιαιμοπεταλιακής αγωγής, και την περιγραφή τυχών τοπικών επιπλοκών από το χειρουργικό τραύμα εντός 30 ημερών από την επέμβαση. Η χρήση κόλλας ινικής ή ακυτταρικού δέρματος στην περιοχή της εκτομής, καθώς και η χρήση παροχέτευσης ήταν επιλογή του θεράποντος. Για τη στατιστική ανάλυση χρησιμοποιήθηκε two-tailed Fisher's exact test ή Student's t test, με στατιστική σημαντικότητα $p < 0,05$.

Αποτελέσματα

Οι ασθενείς χωρίστηκαν σε δύο ομάδες, η πρώτη περιλάμβανε τους 46 στους οποίους χρησιμοποιήθηκε κόλλα ινικής και η δεύτερη τους 54 που δεν χρησιμοποιήθηκε. Οι περισσότερες επεμβάσεις (82%) ήταν επιπολής παρωτιδεκτομές, ενώ το πλειόμορφο αδένωμα ήταν η συχνότερη διάγνωση (39%). Δεν παρατηρήθηκε στατιστικά σημαντική διαφορά ανάμεσα στις δύο ομάδες όσον αφορά τον τύπο της επέμβασης, την τελική παθολογοανατομική διάγνωση, το ιστορικό σακχαρώδους διαβήτη ή καπνίσματος. Το ακυτταρικό δέρμα χρησιμοποιήθηκε στο 54% των περιπτώσεων, με παρόμοια συχνότητα και στις δύο ομάδες.

Εντός 30 ημερών από την επέμβαση παρατηρήθηκαν 20 τοπικές επιπλοκές του τραύματος, οι οποίες περιλάμβαναν σέρωμα, αιμάτωμα ή σιαλοκήλη. Οι δύο ομάδες είχαν παρόμοια συχνότητα επιπλοκών. Δεν υπήρχε στατιστικά σημαντική συσχέτιση του όγκου εκτομής με τη συχνότητα εμφάνισης επιπλοκών.

Συζήτηση

Η εμφάνιση τοπικών μετεγχειρητικών επιπλοκών όπως το σέρωμα ή η σιαλοκήλη αναφέρεται βιβλιογραφικά στο 5-39% των επεμβάσεων παρωτιδεκτομής. Μεταξύ των τεχνικών που έχουν προταθεί για την πρόληψη των επιπλοκών αυτών ιδιαίτερο ενδιαφέρον έχει η χρήση κόλλας ινικής, η οποία χρησιμοποιείται από αρκετούς χειρουργούς για την αιμόσταση και τη σύγκλειση του χειρουργικού τραύματος. Στην παρούσα μελέτη δεν παρατηρήθηκε στατιστικά σημαντική συσχέτιση μεταξύ της χρήσης κόλλας ινικής και της συχνότητας τοπικών επιπλοκών, της διάρκειας της νοσηλείας και της διάρκειας της παραμονής της χειρουργικής παροχέτευσης.

Είναι ενδιαφέρον το ότι οι περισσότερες επιπλοκές παρατηρήθηκαν σε ασθενείς στους οποίους χρησιμοποιήθηκε χειρουργική παροχέτευση, χωρίς να είναι σαφής η αιτιολογική συσχέτιση. Σε καμία από αυτές τις περιπτώσεις δεν χρησιμοποιήθηκε κόλλα ινικής, οπότε δεν μπορεί να προκύψει κάποιο συμπέρασμα. Πιθανώς όμως η χρήση κόλλας ινικής να εξαλείψει την ανάγκη χρήσης χειρουργικής παροχέτευσης στις περιπτώσεις με αυξημένη πιθανότητα τοπικών επιπλοκών.

Επιμέλεια – Απόδοση: Ηλίας Χρονάς

Ματιές στην Ιστορία της Ιατρικής/Glances in the History of Medicine

«Ιητρική δε πάντα πάλαι υπάρχει...» Ιπποκράτης

James Edmund Garretson: Ο δημιουργός και εισηγητής του όρου και της ειδικότητας της Χειρουργικής του Στόματος.

Ο James Edmund Garretson (1828-1895) (Εικ. 1), γεννήθηκε στο Wilmington του Delaware των Η.Π.Α., στις 18 Οκτωβρίου 1828. Ασχολήθηκε με την Οδοντιατρική μαθητεύοντας κοντά στον Δρα Thacher στο Wilmington το 1850, ενώ αργότερα μετακόμισε στην Philadelphia, όπου εισήχθη ως φοιτητής στο Οδοντιατρικό Κολλέγιο της Philadelphia (Philadelphia College of Dental Surgery), πρόδρομο εκπαιδευτικό ίδρυμα της σημερινής Οδοντιατρικής Σχολής του Πανεπιστημίου της Pennsylvania (Pennsylvania College of Dental Surgery). Πήρε το πτυχίο της Οδοντιατρικής (DDS) στις 29 Φεβρουαρίου 1856, ενώ μεταξύ των συμφοιτητών του ήταν ο μετέπειτα κουνιάδος του Δρ Josiah Foster Flagg, εμβληματική μορφή της Αμερικανικής Οδοντιατρικής, ο οποίος υπήρξε για πολλά χρόνια συνάδελφός του στο Οδοντιατρικό Κολλέγιο της Philadelphia. Ο James Edmund Garretson συνέχισε τις σπουδές του στην Ιατρική στο Πανεπιστήμιο της Pennsylvania, απ' όπου πήρε το πτυχίο της Ιατρικής (MD), το 1859. Με την ίδρυση της Οδοντιατρικής Σχολής του Πανεπιστημίου της Pennsylvania το 1862, ο Δρ Garretson έγινε Καθηγητής της Παθολογίας και Θεραπευτικής, έχοντας προηγουμένως θητεύσει για πέντε χρόνια ως εκπαιδευτής στην Σχολή Ανατομίας του Πανεπιστημίου της Philadelphia (Philadelphia School of Anatomy). Είναι αξιοσημείωτο ότι προκειμένου να αρχίσει την διδασκαλία του στην Οδοντιατρική Σχολή, αρνήθηκε την θέση του Καθηγητού Ανατομίας που του προσφέρθηκε, μετά την παραίτηση του τελευταίου Καθηγητού D. Hayes Agnew. Προφανώς αυτή η ιδιαίτερη σχέση του με την Ανατομία, αλλά και το μεγάλον του ενδιαφέρον για την Χειρουργική, τον οδήγησαν στην άσκηση της Χειρουργικής, την οποία υπηρέτησε με μικρές διακοπές για το υπόλοιπο της ζωής του.

Ένα από τα σημαντικότερα επιτεύγματα του Δρα Garretson υπήρξε η δημιουργία, τόσο σε ακαδημαϊκό όσο

Εικ. 1: Ο δημιουργός και εισηγητής του όρου και της ειδικότητας της Χειρουργικής του Στόματος James Edmund Garretson (1828-1895).

Fig. 1: The originator of the term and specialty of Oral Surgery, Dr. James Edmund Garretson (1828-1895).

"But all these requisites belong of old to Medicine..." Hippocrates

James Edmund Garretson: The originator of the term and specialty of Oral Surgery.

James Edmund Garretson (1828-1895) (Fig. 1), was born in Wilmington, Delaware, USA, on October 18, 1828. He studied Dentistry near Dr. Thacher in Wilmington in 1850, and later moved in Philadelphia, where he was enrolled as a student at the Philadelphia College of Dental Surgery, a precursor to the current College of Dental Surgery at the University of Pennsylvania (Pennsylvania College of Dental Surgery). He received his degree in Dentistry (DDS) on February 29, 1856, and among his fellow students was his later brother-in-law Dr. Josiah Foster Flagg, the emblematic figure of American Dentistry, who had been his colleague at the Philadelphia College of Dental Surgery for many years. James Edmund Garretson continued his medical studies at the University of Pennsylvania, where he obtained his medical degree (MD) in 1859. With the founding of the University of Pennsylvania College of Dental Surgery in 1862, Dr. Garretson became Professor of Pathology and Therapeutics, having previously served for five years as an instructor at the University of Philadelphia School of Anatomy. It is noteworthy that in order to begin his teaching at the Dental School, he refused the post of Professor of Anatomy offered to him, after the resignation of the last Professor D. Hayes Agnew. Apparently his special relationship with Anatomy, as well as his keen interest in Surgery, led him to pursue Surgery, which he served with short breaks for the rest of his life.

One of Dr. Garretson's most important achievements was the creation, both academically and professionally, of a particular branch of Surgery, which was instituted and recognized under the name of "Oral Surgery", thus being the first specialty to emerge from Dentistry. Of course, he received considerable criticism for his action, in that it was considered unnecessary segregation, since at that time there was generally a bias for medical specialties.

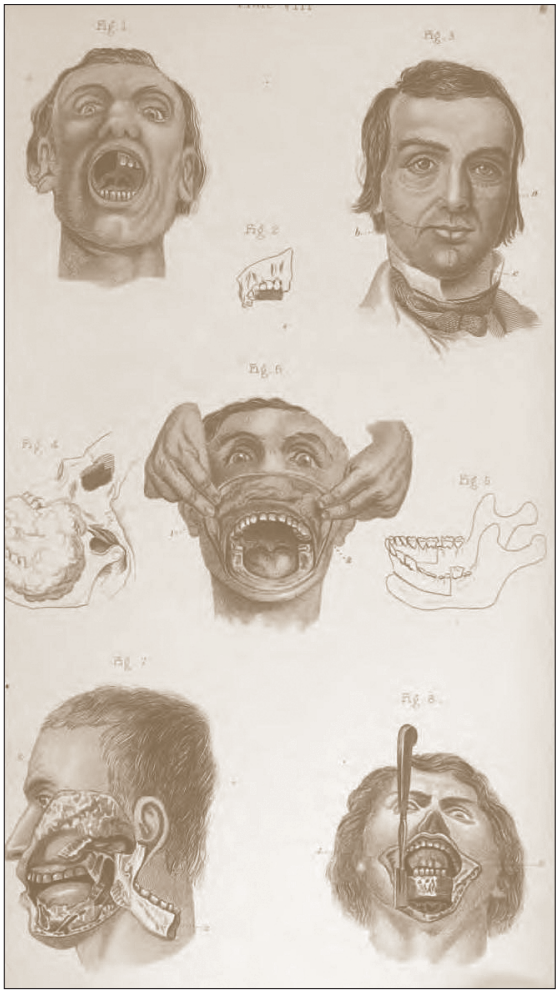

Εικ. 2: Εικόνες και σχέδια οστεκτομών της άνω και κάτω γνάθου, όπως εμφανίζονται στο κεφάλαιο «Exsections of the maxillary bones» (Εκτομές των οστών των γνάθων), στο σύγγραμμα του James Edmund Garretson «A System of Oral Surgery» (Μέθοδος Χειρουργικής του Στόματος), 4η Έκδοση, J. B. Lippincott, Philadelphia, 1884.

Fig. 2: Illustrations and drawings of maxillary and mandibular ostectomies, as they appear in the chapter "Exsections of the maxillary bones", in James Edmund Garretson's book "A System of Oral Surgery", 4th Edition, J. B. Lippincott, Philadelphia, 1884.

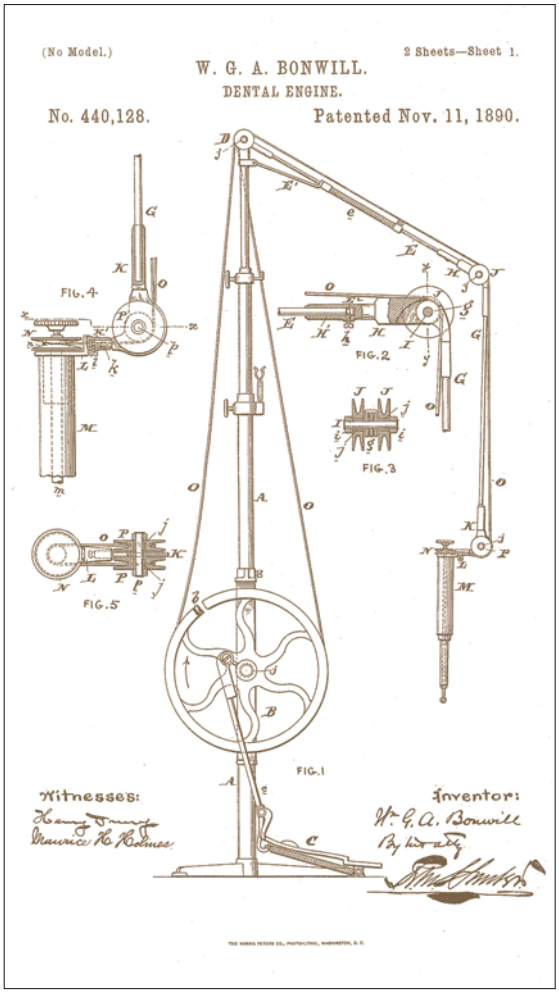

Εικ. 3: Το οδοντογλύφανο (τροχός) Bonwill, που χρησιμοποιήθηκε για την διενέργεια χειρουργικών επεμβάσεων από τον James Edmund Garretson.

Fig. 3: W. G. A. Bonwill Dental Engine, which was used by Dr. James Edmund Garretson for performing surgical operations.

και σε επαγγελματικό επίπεδο, ενός ιδιαίτερου κλάδου της Χειρουργικής, ο οποίος θεσμοθετήθηκε και αναγνωρίσθηκε με το όνομα «Χειρουργική Στόματος», αποτελώντας έτσι την πρώτη ειδικότητα η οποία προέκυψε από την Οδοντιατρική. Βέβαια δέχθηκε σημαντική κριτική για την ενέργειά του αυτή, καθόσον θεωρήθηκε ένας περιττός διαχωρισμός, δεδομένου ότι εκείνη την εποχή υπήρχε γενικά μία προκατάληψη για τις ειδικότητες στην Ιατρική. Παρά ταύτα, η ισχυρή προσωπικότητα του James Edmund Garretson, οι ιδιαίτερες χειρουργικές του δεξιότητες, καθώς και η σημαντική εργασία του στην Χειρουργική του Στόματος, είχαν ως αποτέλεσμα να δημιουργηθεί αυτή η ξεχωριστή ειδικότητα και να αποτελέσει ένα ιδιαίτερο γνωστικό αντικείμενο του εκπαιδευτικού προγράμματος των καλύτερων Οδοντιατρικών Σχολών

Nevertheless, the strong personality of James Edmund Garretson, his special surgical skills, and his significant work in Oral Surgery, have led to this specialty being created and made a special subject of the training program of the best Dental Schools in the USA. Dr. Garretson remained at the University of Pennsylvania College of Dental Surgery until 1864, when he moved to the University of Philadelphia College of Dental Surgery, taking up the post of Professor of Anatomy and Surgery. During the American Civil War (1861-1865), James Edmund Garretson offered his services in military hospitals, and in 1869 he was appointed as an Oral Surgeon at the University Hospital of Pennsylvania. In 1881 he was appointed Dean of the College of Dental Surgery at the University of Philadelphia, where he remained until his death.

των Η.Π.Α.. Ο Δρ Garretson παρέμεινε στην Οδοντιατρική Σχολή του Πανεπιστημίου της Pennsylvania μέχρι το 1864, οπότε μετακινήθηκε στην Οδοντιατρική Σχολή του Πανεπιστημίου της Philadelphia, αναλαμβάνοντας τη θέση του Καθηγητού Ανατομίας και Χειρουργικής. Κατά την διάρκεια του Αμερικανικού εμφυλίου πολέμου (1861-1865), ο James Edmund Garretson προσέφερε τις υπηρεσίες του σε στρατιωτικά νοσοκομεία, ενώ το 1869 διορίσθηκε ως Χειρουργός Στόματος στο Πανεπιστημιακό Νοσοκομείο της Pennsylvania. Το 1881 αναγορεύτηκε Κοσμήτορας της Οδοντιατρικής Σχολής του Πανεπιστημίου της Philadelphia, θέση στην οποία παρέμεινε μέχρι τον θάνατό του.

Ο Δρ Garretson υπήρξε ένα χαρακτηριστικό παράδειγμα αυτοδημιούργητου ανθρώπου. Η εκπαίδευσή του ως οδοντιάτρου, αλλά και η ευρύτερη ιατρική και χειρουργική του γνώση και συγκρότηση, πέρα από τις ιδιαίτερες εγχειρητικές του ικανότητες και δεξιότητες, είχαν ως αποτέλεσμα να συνειδητοποιήσει σύντομα τον σχετικά «πρωτόγονο» τρόπο διενέργειας των πρώτων χειρουργικών επεμβάσεων στην κεφαλή, το πρόσωπο και τις γνάθους. Επιπρόσθετα διαπίστωσε ότι η ειδική εκπαίδευση και πολλές από τις επεμβατικές μεθόδους των οδοντιάτρων, θα μπορούσαν με κατάλληλη τροποποίηση να προσαρμοσθούν και να εφαρμοσθούν άμεσα στην χειρουργική αυτής της ιδιαίτερης ανατομικής περιοχής. Είναι σημαντικό να αναφερθεί ότι το εύρος των χειρουργικών του επεμβάσεων, είτε το δει κανείς από πλευράς εγχειρητικής τεχνικής, είτε όσον αφορά τα αποτελέσματά τους, διέφερε σημαντικά από το έργο των προκατόχων του, αλλά και της πλειοψηφίας των συγχρόνων του. Το χειρουργικό του έργο υπήρξε σαφώς συντηρητικό ως προς τον χαρακτήρα του, καθόσον πάντα λάμβανε

Dr. Garretson was a prime example of a self-made man. His training as a dentist, as well as his broader medical and surgical knowledge and background, in addition to his particular operating abilities and skills, led him to soon realize the relatively "primitive" way of performing the first surgical operations in the head, face, and jaws. Furthermore, he found that specialized training, and many of the interventional methods of dentists, could be adapted and applied immediately to surgery in this particular anatomical area. It is important to note that the range of his surgeries, whether viewed from the point of view of surgery or in terms of their results, differed significantly from the work of his predecessors and that of most of his contemporaries. His surgery was clearly conservative in its character, always taking into account the importance of the aesthetic characteristics of its results, and it is noteworthy that his surgeries were designed and performed in such a way as to avoid as much as possible permanent amputation. He preferred to perform maxillofacial surgeries with intraoral access to avoid external incisions, and was so devoted to his pursuit, that he often performed surgical excision of the entire upper jaw intraorally, without an external incision. In addition, his respect for the tissues of the oral cavity was so great, that he never proceeded to remove healthy tissues that could help to any degree in restoring normal function in the area of surgery. In the case of the maxillofacial surgical operations on the lower jaw, always after the peripheral ostectomies, a thin bony rim with the corresponding periosteum was left, in order to ensure the future re-formation of the alveolar crest, which will be used for retention of an artificial denture (Fig.2).

He was the first surgeon to successfully use the Bonwill


A SYSTEM
OF
ORAL SURGERY:
A CONSIDERATION OF THE
DISEASES AND SURGERY
MOUTH, JAWS, AND ASSOCIATE PARTS.
JAMES E. GARRETSON, M.D., D.D.S.,
Illustrated with Numerous Steel Plates and Wood-Cuts.
PHILADELPHIA:
J. B. LIPPINCOTT & CO.
1872.

Εικ. 4: Το εξώφυλλο του εμβληματικού συγγράμματος του James Edmund Garretson «A System of Oral Surgery» (Μέθοδος Χειρουργικής του Στόματος), στην έκδοση του 1873.
Fig. 4: The cover page of Dr. James Edmund Garretson's emblematic book "A System of Oral Surgery", in the edition of 1873.

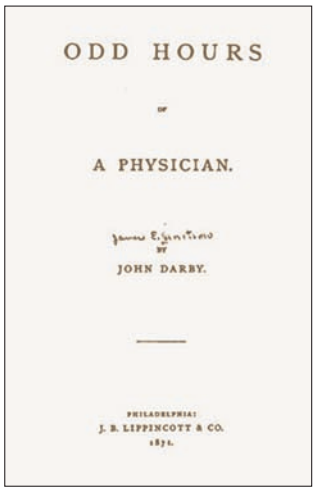
ODD HOURS
OF
A PHYSICIAN.
BY
JOHN DARBY.
PHILADELPHIA:
J. B. LIPPINCOTT & CO.
1871.

Εικ. 5: Το εξώφυλλο του βιβλίου του James Edmund Garretson (φιλολογικό ψευδώνυμο 'John Darby'), «Odd hours of a Physician» (Μοναχικές ώρες ενός Ιατρού), που εκδόθηκε στην Φιλαδέλφεια το 1871.
Fig. 5: The cover page of Dr. James Edmund Garretson's (literary nickname 'John Darby') book "Odd hours of a Physician", which was published in Philadelphia in 1871.

υπόψη του τη σημασία των αισθητικών χαρακτηριστικών των αποτελεσμάτων του, είναι δε αξιοσημείωτο ότι οι χειρουργικές του επεμβάσεις σχεδιαζόντουσαν και διενεργούνταν κατά τέτοιο τρόπο, έτσι ώστε να αποφεύγεται στο μέγιστο βαθμό ο μόνιμος ακρωτηριασμός. Προτιμούσε την διενέργεια των γναθοχειρουργικών επεμβάσεων με ενδοστοματική προσπέλαση, έτσι ώστε να αποφεύγονται οι εξωτερικές τομές, ήταν δε τόσο αφοσιωμένος σ' αυτήν του την επιδίωξη, ώστε συχνά διενεργούσε την χειρουργική αφαίρεση ολόκληρης της άνω γνάθου ενδοστοματικά χωρίς εξωτερικές τομές. Επιπρόσθετα ο σεβασμός του προς τους ιστούς της στοματικής κοιλότητας ήταν τόσο μεγάλος, ώστε ουδέποτε προχωρούσε στην αφαίρεση υγιών ιστών, που θα μπορούσαν να βοηθήσουν καθ' οιονδήποτε βαθμό στην φυσιολογική αποκατάσταση της λειτουργικότητας στην περιοχή της χειρουργικής επέμβασης. Όσον αφορά τις γναθοχειρουργικές επεμβάσεις στην κάτω γνάθο, πάντα άφηνε μετά την διενέργεια περιφερικών οστεκτομών ένα λεπτό οστικό χείλος με το αντίστοιχο περιόστεο, έτσι ώστε να διασφαλισθεί ο μελλοντικός επανασχηματισμός γναθιαίας ακρολοφίας, που θα χρησιμοποιηθεί για την συγκράτηση μιάς τεχνητής οδοντοστοιχίας (Εικ. 2).

Υπήρξε ο πρώτος χειρουργός που χρησιμοποίησε επιτυχώς το οδοντογλύφανο (τροχό) Bonwill για την διενέργεια χειρουργικών επεμβάσεων, εκτιμώντας ιδιαίτερα την δυνατότητα χρησιμοποίησης του οδοντιατρικού χειρουργικού τροχού σε οστικές επεμβάσεις (Εικ. 3). Το γεγονός αυτό ήταν ένα φυσικό επακόλουθο της οδοντιατρικής του εκπαίδευσης, απετέλεσε δε καθοριστική συμβολή στην επίτευξη των καλύτερων χειρουργικών του αποτελεσμάτων, αλλά και στην δυνατότητα διενέργειας συγκεκριμένων επεμβάσεων, ιδίως εκείνων εντός της κρανιακής κάψας, οι οποίες θα ήσαν αδύνατες χωρίς την χρησιμοποίησή του.

Τα χειρουργικά επιτεύγματα του Δρα Garretson καταγράφηκαν στο σπουδαίο σύγγραμμά του «System of Oral Surgery» (Μέθοδος Χειρουργικής του Στόματος), το οποίο παρέμεινε μοναδικό στο είδος του για πολλά χρόνια κυκλοφορώντας σε έξι εκδόσεις, την πρώτη φορά το 1869 και την τελευταία το 1895 (Εικ. 4). Ο James Edmund Garretson υπήρξε πολυγραφότατος δημοσιεύοντας πολλά βιβλία και άρθρα σε περιοδικά, με καθοριστική συμβολή όχι μόνον στην Χειρουργική του Στόματος, αλλά και στην ευρύτερη επιστημονική βιβλιογραφία. Μία από τις πρώτες του μελέτες αφορούσε την οδοντιατρική υγιεινή (Dental Hygiene), ενώ μία άλλη το ζήτημα του αιθέρα (Ether Question), που δημοσιεύθηκαν στο «Dental News Letter» (Οδοντιατρικό Ενημερωτικό Δελτίο) το 1855. Στο περίφημο οδοντιατρικό περιοδικό «Dental Cosmos» (Οδοντιατρικός Κόσμος), δημοσίευσε πάνω από 100 άρθρα, καθώς επίσης κι ένα μεγάλο αριθμό ανυπόγραφων ανακοινώσεων υπό τον τίτλο «Hints and Queries» (Συμβουλές και Ερωτήματα). Αξιομνημόνευτο είναι το έξοχο αφιέρωμά του στο έργο του

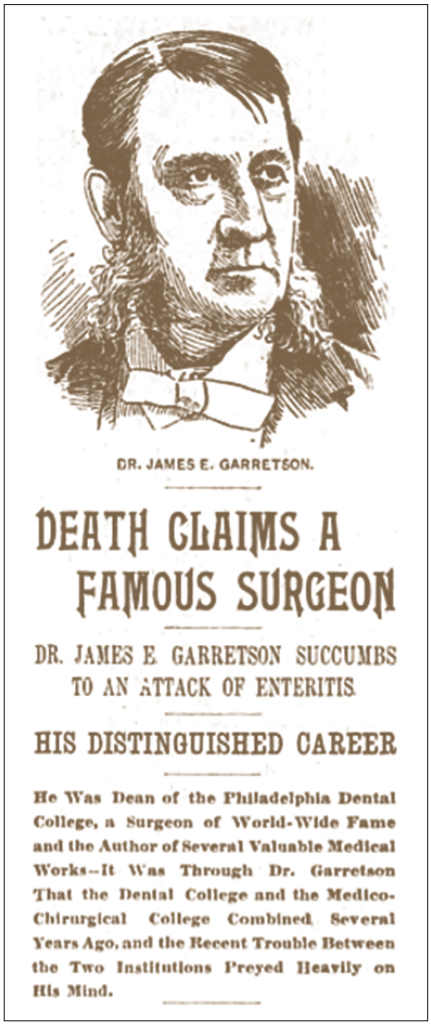

DR. JAMES E. GARRETSON.

DEATH CLAIMS A FAMOUS SURGEON

DR. JAMES E. GARRETSON SUCCUMBS TO AN ATTACK OF ENTERITIS.

HIS DISTINGUISHED CAREER

He Was Dean of the Philadelphia Dental College, a Surgeon of World-Wide Fame and the Author of Several Valuable Medical Works—It Was Through Dr. Garretson That the Dental College and the Medico-Chirurgical College Combined Several Years Ago, and the Recent Trouble Between the Two Institutions Preyed Heavily on His Mind.

Εικ. 6: Απόσπασμα της νεκρολογίας για τον James Edmund Garretson, που δημοσιεύθηκε στην εφημερίδα «The Times» (Philadelphia, Pennsylvania), στο φύλλο της Δευτέρας 28 Οκτωβρίου 1895.

Fig. 6: Excerpt of Dr. James Edmund Garretson's obituary, published in the newspaper "The Times" (Philadelphia, Pennsylvania), in the issue of Monday, October 28, 1895.

Dental Engine for surgical operations, highly appreciating the feasibility of using the dental engine for bone surgery (Fig. 3). This was a natural consequence of his dental training, and was a key contributor to achieving his best surgical results, but also to the ability to perform specific interventions, especially those within the neurocranium, which would have been impossible without its use.

Dr. Garretson's surgical achievements were recorded in his great book "System of Oral Surgery", which remained unique in its kind for many years circulating in six editions, first in 1869 and the last in 1895 (Fig. 4). James Edmund Garretson was a prolific author of many books and articles in journals, making a significant contribution not only to Oral Surgery but also to the broader scientific litera-

Δρος Horace Wells, στην πεντηκοστή επέτειο της ανακάλυψης της αναισθησίας, κατά τις εορταστικές εκδηλώσεις μνήμης στην Philadelphia, στις 11 Δεκεμβρίου 1894.
Ο Δρ Garretson έγραψε επίσης πολλά λογοτεχνικά και φιλοσοφικά έργα, όντας λάτρης της φιλοσοφίας όλων των εποχών, αποκτώντας τη φήμη εξαιρετικού στοχαστή και φιλοσόφου, χρησιμοποιώντας το φιλολογικό ψευδώνυμο «John Darby». Μεταξύ αυτών περιλαμβάνονται τα βιβλία «Brushland» (Θαμνώδης χώρα), «Hours with John Darby» (Ώρες με τον John Darby), «Thinking and Thinkers» (Σκέψη και Στοχαστές), «Odd hours of a Physician» (Μοναχικές ώρες ενός Ιατρού) (Εικ. 5), «Nineteenth Century Sense» (Η Γνώση του 19ου αιώνα), και «Man and His World» (Ο Άνθρωπος και ο Κόσμος του).
Απεβίωσε στην οικία του στο Lansdowne, κοντά στη Philadelphia, στις 26 Οκτωβρίου 1895, σε ηλικία 67 ετών (Εικ. 6).

Ο φιλίστωρ

ture. One of his first studies was on dental hygiene, and another on the ether question, published in the "Dental News Letter" in 1855. In the famous dental journal "Dental Cosmos", he published over 100 articles, as well as a large number of unsigned papers under the heading "Hints and Queries". It is remarkable his brilliant tribute to Dr. Horace Wells's work, on the fiftieth anniversary of the discovery of anesthesia, at the festivities of memory in Philadelphia, on December 11, 1894.
Dr. Garretson has also written many literary and philosophical works, adoring the philosophy of all time, gaining the reputation of an exceptional thinker and philosopher, using the literary nickname "John Darby". These include the books "Brushland", "Hours with John Darby", "Thinking and Thinkers", "Odd hours of a Physician" (Fig. 5), "Nineteenth Century Sense", and "Man and His World". He died at his home in Lansdowne, near Philadelphia, on October 26, 1895, at the age of 67 years old (Fig. 6).

The filistor

Αρχεία Ελληνικής Στοματικής και Γναθοπροσωπικής Χειρουργικής (2019) 3, 140-145
Hellenic Archives of Oral & Maxillofacial Surgery (2019) 3, 140-145

Ανακοινώσεις/Announcements

Η Ελληνική Εταιρεία Στοματικής και Γναθο-προσωπικής Χειρουργικής στο 31st World Congress του International College for Maxillo-Facial-Surgery

Σε συνδυασμό με το Annual Conference της Israeli Association for Oral and Maxillofacial Surgery

Εικ. 1. Η ομάδα των ομιλητών του Στρογγυλού Τραπεζιού της ΕΕΣΓΠΧ, μαζί με το Προεδρείο της Συνεδρίας Guest Society (HAOMS)-Session 13. Διακρίνονται από αριστερά προς τα δεξιά: κ. Ζωή Νικολάου (Κύπρος) (1η), Δρ Σταύρος Τομπρής (Ελλάδα) (2ος), Δρ Δρ Αναστάσιος Ι. Μυλωνάς (Ελλάδα) (3ος), Δρ Νάντια Θεολόγη-Λυγιδάκη (Ελλάδα) (4η), κ. Γεώργιος Ρωμάνος (Ελλάδα) (5ος).

Εικ. 2: Το Προεδρείο της Συνεδρίας Guest Society (HAOMS)-Session 13, Δρ Δρ Αναστάσιος Ι. Μυλωνάς και κ. Ζωή Νικολάου.

Η Ελληνική Εταιρεία Στοματικής και Γναθοπροσωπικής Χειρουργικής (ΕΕΣΓΠΧ), κατόπιν προσκλήσεως του Προέδρου της Οργανωτικής Επιτροπής του 31st World Congress του International College for Maxillo-Facial-Surgery Prof. Adi Rachmiel, Διευθυντού του Τμήματος Στοματικής και Γναθοπροσωπικής Χειρουργικής στο Rambam Health Care Campus, στην Haifa του Ισραήλ, καθώς επίσης και Clinical Associate Professor στην Ιατρική Σχολή του Technion-Israeli Institute of Technology, συμμετείχε ως Φιλοξενούμενη Εταιρεία (Guest Society) στο 31ο Παγκόσμιο Συνέδριο του Διεθνούς Κολλεγίου Γναθοπροσωπικής Χειρουργικής (31st World Congress of the International College for Maxillo-Facial-Surgery), σε συνδυασμό με το Ετήσιο Συνέδριο της Ισραηλινής Εταιρείας Στοματικής και Γναθοπροσωπικής Χειρουργικής (Annual Conference of the Israeli Association for Oral and Maxillofacial Surgery), που πραγματοποιήθηκε στο Tel Aviv του Ισραήλ μεταξύ 29 Οκτωβρίου-1 Νοεμβρίου 2019.

Στις 31/10/2019 σε ειδική συνεδρία (Guest Society Ses-

Εικ. 3: Ο Δρ Δρ Αναστάσιος Ι. Μυλωνάς, μαζί με τον Πρόεδρο της Οργανωτικής Επιτροπής του 31st World Congress του International College for Maxillo-Facial-Surgery Prof. Adi Rachmiel (1ος αριστερά), καθώς επίσης και τον Πρόεδρο (President Elect) της Israeli Association for Oral and Maxillofacial Surgery Dr. Yoav Leiser (2ος αριστερά).

sion), η Ελληνική Εταιρεία Στοματικής και Γναθοπροσωπικής Χειρουργικής, εκπροσωπούμενη από το μέλος του ΔΣ Δρα Δρα Αναστάσιο Ι. Μυλωνά, παρουσίασε στρογγυλό τραπέζι με θέμα «Current trends in Oral and Maxillofacial Surgery», στο οποίο συμμετείχαν οι εκλεκτοί συνάδελφοι Γεώργιος Ρωμάνος, ΣΓΠΧ, DDS, MD, MSc, Επιμελητής Α΄, Τμήμα ΣΓΠΧ, ΠΑΓΝΗ Κρήτης, Νάντια Θεολόγη-Λυγιδάκη, ΣΓΠΧ, DDS, MSc, MSc, PhD, Επίκ. Καθηγήτρια ΣΓΠΧ Οδοντιατρικής Σχολής ΕΚΠΑ, Διευθύντρια Πανεπιστημιακής Κλινικής ΣΓΠΧ, ΓΝ Παίδων Αθηνών «Π. & Α. Κυριακού», Σταύρος Τομπρής, ΣΓΠΧ, MD, PhD, DDS, Διευθυντής ΣΓΠΧ Κλινικής, Ευρωκλινική Αθηνών, και Αναστάσιος Ι. Μυλωνάς, ΣΓΠΧ, DMD, PhD, PhD, MD, Αν. Διευθυντής ΣΓΠΧ Κλινικής, Θεραπευτήριο «Metropolitan».

Οι επί μέρους εισηγήσεις οι οποίες παρουσιάσθηκαν στα πλαίσια του στρογγυλού τραπεζιού, το οποίο συντόνισαν ο Δρ Δρ Αναστάσιος Ι. Μυλωνάς και η κ. Ζωή Νικολάου, ΣΓΠΧ από την Κύπρο και Vice President of the International College for Maxillo-Facial-Surgery, ήσαν οι ακόλουθες:

1) «Medication related osteonecrosis of the jaws: current controversies based on a 12 year experience of a tertiary center», Γ. Ρωμάνος, 2) «Management of oncology cases in pediatric patients», Ν. Θεολόγη-Λυγιδάκη, 3) «Head and Neck vascular anomalies. Challenges and prospects», Σ. Τομπρής και 4) «Minimally invasive TMJ surgery: an indispensable treatment modality in contemporary Oral and Maxillofacial Surgery practice», Α. Ι. Μυλωνάς.

Η όλη προσπάθεια στέφθηκε από απόλυτη επιτυχία, τα δε σχόλια που απέσπασαν οι ομιλητές του στρογγυλού τραπεζιού ήσαν ιδιαίτερα θετικά, τόσο από τους παρακολουθούντες, όσο και από τους οικοδεσπότες του Παγκοσμίου Συνεδρίου.

Εξ άλλου στις 29/10/2019, ο ΣΓΠΧ Δρ Δρ Αναστάσιος Ι. Μυλωνάς, Αν. Διευθυντής της Στοματικής και Γναθοπροσωπικής Χειρουργικής Κλινικής του Θεραπευτηρίου «Metropolitan», παρουσίασε στα πλαίσια του ιδίου Παγκοσμίου Συνεδρίου ως προσκεκλημένος ομιλητής (Invited Speaker), εισήγηση με θέμα «Parotid tumour surgery: revisiting the past and getting inspired for the future».

Ενημερωτική Ημερίδα της Ελληνικής Εταιρείας Στοματικής και Γναθοπροσωπικής Χειρουργικής στην Λάρισα στις 9 Νοεμβρίου 2019

Εικ. 1: Η ομάδα των ομιλητών της Ενημερωτικής Ημερίδας της ΕΕΣΓΠΧ, μαζί με το Προεδρείο και τους εκπροσώπους του Ιατρικού και Οδοντιατρικού Συλλόγου Λάρισας. Διακρίνονται από αριστερά προς τα δεξιά: 1η σειρά, Ι. Αετόπουλος (ΣΓΠΧ), Ειρ. Τζιαστούδη (Παθολογοανατόμος-Εκπρόσωπος ΙΣΛ), Λ. Ζουλούμης, Ρ. Κουρσούμη, Ε. Κουτσογιάννης (Πρόεδρος ΟΣΛ), Γ. Ράλλης, Α. Ι. Μυλωνάς, Φ. Χ. Τζέρμπος, Γρ. Βενέτης, 2η σειρά, Ε. Παραρά, Γ. Παπαναστασίου, Κ. Βαχτσεβάνος.

Το Σάββατο 9 Νοεμβρίου 2019, στο Αμφιθέατρο του Πανεπιστημιακού Γενικού Νοσοκομείου Λάρισας (ΠΓΝΛ), πραγματοποιήθηκε από την Ελληνική Εταιρεία Στοματικής και Γναθοπροσωπικής Χειρουργικής (ΕΕΣΓΠΧ) Ημερίδα με θέμα: «Η επιστημονική συνεισφορά της ειδικότητας της Στοματικής και Γναθοπροσωπικής Χειρουργικής σήμερα», για την προβολή και ενημέρωση του αντικειμένου της ειδικότητας ΣΓΠΧ.

Την εκδήλωση φιλοξένησε το Τμήμα Στοματικής και Γναθοπροσωπικής Χειρουργικής του ΠΓΝΛ και ήταν υπό την αιγίδα του Ιατρικού και Οδοντιατρικού Συλλόγου Λάρισας. Οδοντίατροι, ιατροί, φοιτητές και νοσηλευτές, πάνω από 120 σε αριθμό (122 εγγραφές), παρακολούθησαν με ενδιαφέρον τις εισηγήσεις που αφορούσαν τομείς του αντικειμένου της Ειδικότητας, όπως: στοματική χειρουργική, τραχηλοπροσωπικές λοιμώξεις, τραύμα προσώπου, παθήσεις σιελογόνων αδένων, ελάχιστα επεμβατική χειρουργική της Κροταφογναθικής Διάρθρωσης, ορθογναθική χειρουργική, ογκολογία.

Στην τελευταία εισήγηση με τίτλο «20 χρόνια ΠΓΝΛ, 20 χρόνια Τμήμα ΣΓΠΧ», έγινε αναφορά στα πεπραγμένα του Τμήματος και την άσκηση της Στοματικής και Γναθοπροσωπικής Χειρουργικής στην Θεσσαλία και τα όρια της 5ης Υγειονομικής Περιφέρειας, ανελλιπώς για ένα

τέταρτο του αιώνα. Το Τμήμα είναι μοναδικό στο Εθνικό Σύστημα Υγείας, έχοντας με τη λειτουργία του αποτρέψει την μετανάστευση των Θεσσαλών ασθενών.

Ο Ιατρικός και Οδοντιατρικός Σύλλογος Λάρισας στήριξαν την εκδήλωση με ευγενική χορηγία και την συμμετοχή των Προέδρων τους στο Προεδρείο. Τιμητική ήταν η συμμετοχή στο Προεδρείο του Καθηγητή Χειρουργικής του Τμήματος Ιατρικής του Πανεπιστημίου Θεσσαλίας κ. Δ. Ζαχαρούλη, καθώς επίσης και του Καθηγητή ΩΡΛ κ. Ι. Μπιζάκη. Το βράδυ του Σαββάτου 9/11/2019 συμμετείχαν σε κοινό δείπνο τα μέλη του ΔΣ της ΕΕΣΓΠΧ, οι γιατροί του Τμήματος ΣΓΠΧ, εκπρόσωποι των Συλλόγων (Ιατρικού και Οδοντιατρικού), Λαρισαίοι συνάδελφοι ΣΓΠΧ, καθώς επίσης και προσκεκλημένοι Καθηγητές.

Βιβλιοκριτική

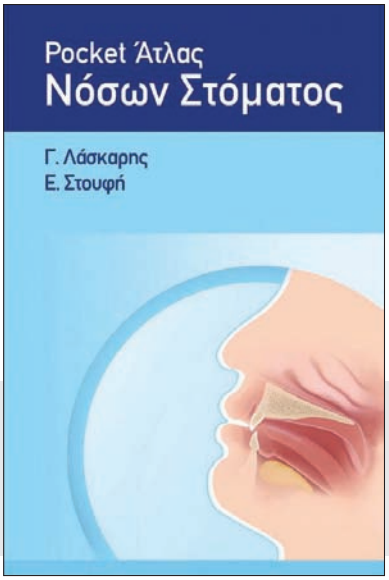

Pocket Άτλας Νόσων Στόματος

Γ. Λάσκαρης, Ε. Στουφή

Εκδόσεις Λίτσας, 2019

Ο Άτλας τσέπης νόσων στόματος ή «Pocket Άτλας», των Γ. Λάσκαρη και Ε. Στουφή είναι ένα απαραίτητο εργαλείο για την «τσέπη» κάθε οδοντιάτρου και όχι μόνο. Ταξινομεί τις νόσους με 3 κριτήρια (μορφολογία, χρώμα και τοπογραφία), κάνοντας έτσι εύκολη τη διάγνωσή τους από τον κλινικό. Το βιβλίο αποτελείται απο 468 σελίδες που περιέχουν 13 κεφάλαια και πάνω από 400 εικόνες. Σε κάθε κεφάλαιο βρίσκονται καίριες πληροφορίες σχετικά με τον ορισμό, την αιτιολογία, την κλινική εικόνα, τη διαφορική διάγνωση, τις εργαστηριακές εξετάσεις και τη θεραπεία κάθε νόσου. Πιο αναλυτικά, τα κεφάλαια είναι: Εισαγωγή στη Στοματολογία, Διαγνωστική Απόφαση, Θεραπευτική Απόφαση, Λευκές Βλάβες, Ερυθρές Βλάβες, Μελανές και Φαιές Βλάβες, Φυσαλιδώδεις και Πομφολυγώδεις Βλάβες, Ελκώσεις, Θηλωματώδεις Βλάβες, Διογκώσεις Ούλων, Όγκοι Μαλακών Μορίων, Κύστεις Μαλακών Ιστών, Οστικές Διογκώσεις, Διογκώσεις Τραχήλου, Νοσήματα Χειλέων, Νοσήματα Γλώσσας. Ιδιαίτερα χρήσιμο είναι το Παράρτημα στο τέλος του βιβλίου με τοπικά φάρμακα για συμπτωματική θεραπεία. Στις τελευταίες σελίδες μπορεί κανείς να βρει και το απαραίτητο Ευρετήριο.

Το βιβλίο αυτό είναι το απόσταγμα 50 ετών εμπειρίας στη Στοματολογία, η οποία προέρχεται από Πανεπιστημιακές και νοσοκομειακές κλινικές, καθώς και από τον ιδιωτικό τομέα. Θεωρώ πως ο Pocket Άτλας Νόσων Στόματος δε θα πρέπει να λείπει από κανένα ιατρείο και από καμία οδοντιατρική αλλά και ιατρική βιβλιοθήκη. Η απλή και καλά εικονογραφημένη παρουσίαση των βλαβών της στοματικής κοιλότητας, επιτρέπει στον ιατρό να κάνει άμεση σύγκριση της κλινικής εικόνας του ασθενούς του με την εικόνα του βιβλίου. Συνεπώς, η διάγνωση ακόμα και νοσημάτων σπάνιων και όχι τόσο γνωστών στο ευρύ οδοντιατρικό κοινό γίνεται σημαντικά ευκολότερη.

Ν. Παπαδογεωργάκης
Ομότιμος Καθηγητής Στοματικής
και Γναθοπροσωπικής Χειρουργικής
Οδοντιατρικής Σχολής ΕΚΠΑ



Atlas of Operative Craniofacial Surgery

John M. Mesa, Steven R. Buchman, Donald R. Mackay, Joseph E. Losee, Robert J. Havlik

Ο εξαιρετικός «Atlas of Operative Craniofacial Surgery» έχει συγγραφεί από τους John M. Mesa, Steven R. Buchman, Donald R. Mackay, Joseph E. Losee, Robert J. Havlik. Οι τέσσερις εκ των συγγραφέων είναι διακεκριμένοι Καθηγητές της Πλαστικής Χειρουργικής και ο ένας είναι Γενικός Χειρουργός. Όλοι προέρχονται από Πανεπιστήμια της Αμερικής. Το σύγγραμμα καλύπτει πληθώρα χειρουργικών τεχνικών και πράξεων, παρέχοντας παράλληλα πλούσιο οπτικό υλικό. Αποτελείται από 554 σελίδες, εμπλουτισμένες με πάνω από 1400 διεγχειρητικές φωτογραφίες και 300 σχέδια και χωρισμένες σε 8 βασικά κεφάλαια. Παράλληλα, το σύγγραμμα συνοδεύεται από DVD με 20 βίντεο χειρουργικών τεχνικών. Πιο αναλυτικά, στο παρόν σύγγραμμα βρίσκει κανείς τα εξής κεφάλαια:

Στο κεφάλαιο Ι οι συγγραφείς αναφέρονται στις βασικές αρχές της Κρανιοπροσωπικής Χειρουργικής, όπως αυτές έχουν περιγραφεί από τον πατέρα της ειδικότητας, τον Γάλλο Paul Tessier, εμπλουτίζοντάς τις βέβαια με ό,τι σύγχρονο υπάρχει, τόσο από πλευράς διαγνωστικών μεθόδων, όσο και από πλευράς χειρουργικών εργαλείων και τεχνικών. Επιπροσθέτως, παρουσιάζονται οι τεχνικές αναισθησίας των κρανιακών νεύρων. Στο κεφάλαιο ΙΙ περιγράφονται οι εγχειρητικές τεχνικές για τη διόρθωση των κρανιοσυνοστώσεων και οι προσπελάσεις για την προσέγγιση της βάσεως του κρανίου. Το κεφάλαιο ΙΙΙ αναφέρεται στην αποκατάσταση των τοιχωμάτων του οφθαλμικού κόγχου και την θεραπευτική αντιμετώπιση των ρινοηθμοειδικών καταγμάτων. Το κεφάλαιο IV σχετίζεται με τα κρανιακά μοσχεύματα και τις διαφόρων τύπων ρινοπλαστικές επεμβάσεις. Στο κεφάλαιο V περιγράφονται όλες οι ορθογναθικές επεμβάσεις, η εγχειρητική των εκμαγείων, η διατατική οστεογένεση, καθώς και ο ελεύθερος αγγειούμενος κρημνός της περόνης. Το κεφάλαιο VI έχει ως αντικείμενο την αποκατάσταση των δυσπλασιών του ωτός. Τέλος, το κεφάλαιο VII πραγματεύεται την αποκατάσταση των σχιστιών, τις φαρυγγοπλαστικές και την αποκατάσταση των φατνιακών αποφύσεων.

Αυτό που πιστεύω πως καθιστά τον «Atlas of Operative Craniofacial Surgery» ξεχωριστό, είναι το ότι κάθε εγχειρητική τεχνική περιγράφεται βήμα προς βήμα, τόσο σε σχήματα, όσο και σε ασθενείς. Είναι επίσης σημαντικό ότι κάθε επέμβαση συνοδεύεται από αντίστοιχο video. Εκτός από την κλινική εξέταση και τον ενδελεχή εργαστηριακό έλεγχο, οι συγγραφείς αναφέρονται ξεχωριστά:

- Στην ανατομία της περιοχής.
- Στη χειρουργική των εκμαγείων, όπου χρειάζεται.
- Στα εργαλεία που απαιτούνται για κάθε εγχειρητική τεχνική.
- Σε κάθε βήμα της εγχειρητικής τεχνικής.
- Στις πιθανές επιπλοκές ή λάθη που μπορεί να προκύψουν ανάλογα με την επέμβαση.

Θεωρώ ότι ο «Atlas of Operative Craniofacial Surgery» είναι ένα χρήσιμο ή και απαραίτητο εργαλείο για Νευροχειρουργούς, Πλαστικούς Χειρουργούς, Ωτορινολαρυγγολόγους και Γναθοπροσωπικούς Χειρουργούς, που ασχολούνται ή που πρόκειται να ασχοληθούν με αυτού του είδους τη Χειρουργική.

Ν. Παπαδογεωργάκης
Ομότιμος Καθηγητής Στοματικής
και Γναθοπροσωπικής Χειρουργικής
Οδοντιατρικής Σχολής ΕΚΠΑ

Περιεχόμενα: Τόμος 20, 2019

L

Le Fort I οστεοτομία και λαγόνια αυτομοσχεύματα για την ατροφική άνω γνάθο: Αναφορά περίπτωσης....113

A

Αδαμαντινοβλαστικό ινο-οδόντωμα σε κορίτσι ηλικίας 12 ετών. Αναφορά περίπτωσης μίας αμφιλεγόμενης οντότητας....103

Ατρακτοκυτταρικό λίπωμα στη στοματική κοιλότητα: Παρουσίαση σπάνιου περιστατικού....127

E

Επιπλοκές σιαλενδοσκόπησης: Χειρουργική αντιμετώπιση 2 περιπτώσεων....119

H

Η εξέλιξη της Γναθοπροσωπικής Χειρουργικής σε σχέση με τη Γενική Χειρουργική του 19ου και 20ού αιώνα. Ιστορική ανασκόπηση....69

K

Καρκίνωμα γλώσσας από πλακώδες επιθήλιο και έκφραση των microRNAs....49

M

Μονήρες εξωμυελικό πλασμοκύττωμα ηθμοειδών κυψελών: Αναφορά μιάς περίπτωσης....57

Μυολίπωμα στόματος: Αναφορά περιπτώσεως και σύντομη ανασκόπηση της βιβλιογραφίας....1

Σ

Σιαλολίπωμα: Αναφορά περιπτώσεως και σύντομη ανασκόπηση της βιβλιογραφίας....7

Σύγχρονη θεραπευτική προσέγγιση περιακρορριζικών βλαβών: Η θέση της χειρουργικής παρέμβασης – Βιβλιογραφική Ανασκόπηση....13

T

Τα Νοσοκομεία της Αθήνας, που ιδρύθηκαν την περίοδο 1870-1920: Ιστορικά στοιχεία....25

X

Χειρουργική αντιμετώπιση πολλαπλών υπεραρίθμων εγκλείστων γομφίων: Αναφορά περίπτωσης και σύντομη ανασκόπηση της βιβλιογραφίας....65

Ευρετήριο συγγραφέων

Η

Hopper Colin 113

Α

Αλεξούδη Βαΐα-Αικατερίνη 65
Αναγνώστου Ελευθέριος 1, 7
Αντωνιάδης Κωνσταντίνος 49, 57

Β

Βαχτσεβάνος Κωνσταντίνος 49, 57, 65
Βενέτης Γρηγόριος 119

Δ

Δέσκος Δημήτριος 127

Ζ

Ζωγράφου Ελένη 69

Θ

Θεολόγη-Λυγιδάκη Νάντια 13

Κ

Καντζανού Μαρία 25
Καρακώστας Παναγιώτης 1, 7
Κιάκου Ευαγγελία 65
Κολούτσος Γεώργιος 49
Κουκόλης Νικόλαος 119

Λ

Λαμπρόπουλος Αλέξανδρος 49

Μ

Μαντέβας Αντώνιος 119
Μάρτη Κυριακή 69
Μάρτης Χρήστος 69
Ματιάκης Απόστολος 1, 7
Μητσόπουλος Γεώργιος 127
Μπούσδρας Α. Βασίλειος 113
Μυλωνάς Ι. Αναστάσιος 1, 7, 25

Ν

Νικητάκης Νικόλαος 103
Ντομουχτσής Άρης 57

Π

Παπαζήσης Κωνσταντίνος 49
Παπαθανάσης Νικόλαος 13
Παπαντωνάτου Λουίζα 103
Παρασκευόπουλος Κωνσταντίνος 49, 57, 65
Περισανίδης Χρήστος 127
Πιάγκου Μαρία 25
Πουλάκου-Ρεμπελάκου Έφη 25
Πουλόπουλος Αθανάσιος 1, 7

Ρ

Ράλλη Ιωάννα 25

Τ

Τάτσης Δημήτριος 65, 119
Τόσιος Ι. Κωνσταντίνος 103
Τουπλικιώτη Παναγιώτα 49
Τσιάμης Κωνσταντίνος 25

Φ

Φωτόπουλος Διονύσιος 103

Χ

Χατζηχαλεπλή Χαρά 127

Contents: Volume 20, 2019

A

Ameloblastic fibro-odontoma in a 12 year-old girl. A case report of a controversial entity 103

C

Complications of sialendoscopy: surgical management of two cases 119

Contemporary therapeutic approach of periapical lesions: the role of surgical intervention – Literature Review 13

E

Extramedullary solitary plasmacytoma of the ethmoid sinus: A case report 57

H

Hospitals of Athens founded during the 1870-1920 period: Historical data 25

L

Le Fort I osteotomy and interpositional bone grafts for the severely resorbed maxilla: A case report 113

O

Oral myolipoma: A case report and a brief review of the literature 1

S

Sialolipoma: A report of a case and a brief review of the literature 7

Spindle cell lipoma of the oral cavity: Report of a rare case 127

Squamous cell carcinoma of the tongue and microRNAs expression 49

Surgical management of multiple supernumerary impacted molars: A case report and a brief review of the literature 65

T

The evolution of Oral and Maxillofacial Surgery in relation to General Surgery in the 19th and 20th century. A Historical Review 69

Index of authors

A

Alexoudi Vaia-Aikaterini 65
Anagnostou Eleftherios 1, 7
Antoniades Konstantinos 49, 57

B

Bousdras A. Vassilios 113

C

Chatzichalepli Chara 127

D

Deskos Dimitrios 127

F

Fotopoulos Dionysios 103

H

Hopper Colin 113

K

Kantzanou Maria 25
Karakostas Panagiotis 1, 7
Kiakou Evaggelia 65
Koloutsos George 49
Koukolis Nikolaos 119

L

Lambropoulos Alexandros 49

M

Mantevas Antonios 119
Marti C. Kyriaki 69
Martis Christos 69
Matiakis Apostolos 1, 7
Mitsopoulos Georgios 127
Mylonas I. Anastassios 1, 7, 25

N

Nikitakis Nikolaos 103
Ntomouchtsis Aris 57

P

Papantonatou Louiza 103
Papathanasis Nikolaos 13
Papazisis Konstantinos 49
Paraskevopoulos Konstantinos 49, 57, 65
Perisanidis Christos 127
Piagkou Maria 25
Poulakou-Rebelakou Effie 25
Poulopoulos Athanasios 1, 7

R

Ralli Ioanna 25

T

Tatsis Dimitrios 65, 119
Theologie-Lygidakis Nadia 13
Tosios I. Konstantinos 103
Touplikioti Panagiota 49
Tsiamis Constantinos 25

V

Vahtsevanos Konstantinos 49, 57, 65
Venetis Grigorios 119

Z

Zografos Eleni 69

Οδηγίες για τους συγγραφείς

Το περιοδικό ακολουθεί τις υποδείξεις της Διεθνούς Επιτροπής των Εκδοτών Ιατρικών Περιοδικών (BMJ 302: 338-341, 191).
Η έκδοση του Περιοδικού είναι δίγλωσση, Ελληνική και Αγγλική. Την μετάφραση των επιστημονικών εργασιών στα Αγγλικά ή Ελληνικά αναλαμβάνει η Συντακτική Ομάδα του Περιοδικού ενώ είναι ευπρόσδεκτες και οι μεταφρασμένες εργασίες.
Το περιοδικό δέχεται πρωτότυπες εργασίες που αφορούν θέματα κυρίως Στοματικής και Γναθοπροσωπικής Χειρουργικής, αλλά και συναφών γνωστικών αντικειμένων όπως Στοματολογίας, Διαγνωστικής και Ακτινολογίας, Αναισθησιολογίας και Εμφυτευματολογίας.
Οι ακόλουθοι τύποι επιστημονικών εργασιών γίνονται δεκτές, αφού προηγηθεί κρίση τους από την Επιστημονική Ομάδα του περιοδικού:
Α) Βιβλιογραφικές Ανασκοπήσεις συνολικής έκτασης μέχρι 20 δακτυλογραφημένες σελίδες,
Β) Ερευνητικές Εργασίες, κλινικές και εργαστηριακές, μέχρι 10 σελίδες
Γ) Ενδιαφέρουσες Περιπτώσεις καλά τεκμηριωμένες, μέχρι 4 συνολικά σελίδες.
Δημοσιεύονται επίσης επιστολές προς τον Διευθυντή Σύνταξης, καθώς και ολιγόλογες εργασίες- προτάσεις για τη στήλη «Πρακτικές Λύσεις και Τεχνικές».
Οι εργασίες που υποβάλλονται δε θα πρέπει να έχουν δημοσιευθεί ούτε να βρίσκονται υπό κρίση για δημοσίευση σε άλλα περιοδικά, ενώ ο Διευθυντής Σύνταξης διατηρεί όλα τα δικαιώματα (copyright) των εργασιών που έγιναν δεκτές και πρόκειται να δημοσιευθούν στο περιοδικό.
Προς τον Διευθυντή Σύνταξης αποστέλλεται όλο το υλικό της εργασίας σε ηλεκτρονική μορφή με e-mail (το κείμενο θα πρέπει να είναι δακτυλογραφημένο με διπλό διάστημα) σε αρχείο Microsoft Word.
Πιο συγκεκριμένα για κάθε εργασία υποβάλλονται τα ακόλουθα μέρη που αρχίζουν σε ξεχωριστή σελίδα:
- Επιστολή υποβολής εργασίας στον Διευθυντή Σύνταξης
- Σελίδες τίτλου
- Περίληψη και Λέξεις - κλειδιά
- Κυρίως κείμενο
- Βιβλιογραφία
- Πίνακες - Εικόνες - Λεζάντες φωτογραφιών
- Βεβαίωση αποδοχής δημοσίευσης της εργασίας από όλους τους συγγραφείς
- Οι σελίδες τίτλου περιέχουν στα Ελληνικά και Αγγλικά:
α) Μια σελίδα με τον τίτλο του άρθρου μόνο (για τους κριτές)
β) Μια σελίδα με όλες τις πληροφορίες για την εργασία: τον τίτλο, το ονοματεπώνυμο και τους επιστημονικούς τίτλους των συγγραφέων, το κέντρο απ' όπου προέρχεται η εργασία και τον Διευθυντή του, τα στοιχεία (όνομα, διεύθυνση, τηλέφωνο, fax και e-mail) του συγγραφέα που είναι υπεύθυνος για την αλληλογραφία. Αναφέρονται επίσης τυχόν πηγές χρηματοδότησης της εργασίας και ευχαριστίες.
Η Περίληψη και οι λέξεις – κλειδιά στα Ελληνικά και Αγγλικά περιέχουν:
Σύντομη παρουσίαση της εργασίας (μέχρι 200 λέξεις). Στις Βιβλιογραφικές Ανασκοπήσεις η περίληψη αναφέρει εν συντομία το περιεχόμενο της ανασκόπησης. Στις Ερευνητικές Εργασίες η περίληψη είναι δομημένη, με εισαγωγή, σκοπό, υλικό, μέθοδο, αποτελέσματα και συμπεράσματα. Στις Ενδιαφέρουσες Περιπτώσεις η περίληψη περιλαμβάνει μικρή εισαγωγή και περιγραφή της περίπτωσης. Στο τέλος της περίληψης αναγράφονται οι λέξεις - κλειδιά.

Το κυρίως κείμενο ανάλογα με το τύπο της εργασίας περιέχει τα ακόλουθα:
Α) Βιβλιογραφικές Ανασκοπήσεις: η εργασία χωρίζεται σε κεφάλαια με αντίστοιχους τίτλους ανάλογα με το θέμα και κατά την κρίση των συγγραφέων. Η εργασία ολοκληρώνεται με τα συμπεράσματα.
Β) Ερευνητικές Εργασίες: η εργασία περιλαμβάνει εισαγωγή, σκοπό, υλικό και μέθοδο, αποτελέσματα, συζήτηση και συμπεράσματα.
Γ) Ενδιαφέρουσες Περιπτώσεις: η εργασία περιλαμβάνει εισαγωγή, περιγραφή της περίπτωσης και συζήτηση - συμπεράσματα.
Δεν πρέπει να αναφέρονται στο κείμενο πληροφορίες για την προέλευση της εργασίας, προκειμένου να αποστέλλεται στους κριτές ανώνυμα.
Οι βιβλιογραφικές παραπομπές στο κείμενο γίνονται με την πλήρη αναφορά των ονομάτων όταν πρόκειται για έναν ή δύο συγγραφείς μόνο, ακολουθούμενα από το έτος δημοσίευσης της αντίστοιχης εργασίας σε παρένθεση, π.χ. (Pogrel, 2003 ή Taylor και Smith, 1995). Όταν οι συγγραφείς είναι περισσότεροι από δύο τότε

Guide for Authors

These instructions are in accordance with the International Committee to Medical Journal Editors: Editors Uniform requirements for manuscripts submitted to biomedical journals, (BMJ 302: 338-341, 191).
The present publication is bilingual, Greek and English. Papers are translated into English or Greek by the Journal's Editorial Board.
Papers should be original and focus on topics related mainly to Oral and Maxillofacial Surgery, as well as on relevant subjects such as Oral Pathology, Diagnostics and Radiology, Anaesthesiology and Implantology.
The following contributions will be accepted for publication, after having been reviewed by the Journal's Scientific Board:
A) Literature Reviews, up to 20 typewritten pages
B) Research Papers, clinical or laboratory, up to 10 pages
C) Well-documented Case Reports of special interest, up to 4 pages
Letters to the Editor-in-Chief, as well as short papers-proposals for the column "Practical Solutions and Technical Notes", are also accepted for publication.
Submitted papers should be unpublished and not under consideration for publication by other journals. The Editor-in-Chief retains all copyrights in the papers that have been accepted for publication in the Journal.
Authors are requested to submit electronically by e-mail their papers (text and illustrations) to the Editor-in-Chief (typed in double spacing), in the form of a Microsoft Word document.

More specifically, papers should be submitted as follows, with each section starting on a different page:
- Letter of submission to the Editor-in-Chief
- Title page
- Summary and Keywords
- Text
- References
- Tables – Illustrations
- Captions to illustrations
- Permission to publish the paper by all its authors

Title page should include the following information in English:
a) A page mentioning the title of the article only for the Reviewers
b) A page giving all the information about the paper: title of the article, full name and academic degrees of each author, name of the originating institution, contact details of the author responsible for correspondence (name, address, telephone, fax number and e-mail address), as well as any sources used to support the study presented and acknowledgements.

The sections Summary and Keywords should include:
A short presentation of the paper (up to 200 words). In Literature Reviews, the summary should summarise the contents of the review. In Research Papers, the summary should be structured in the following way: introduction, aim, material and methods, results and conclusions. In Case Reports, the summary should include a short introduction and the description of the case.
Key words should be given at the end of the summary.

Depending on the type of the paper, the text should include the following:
A) Literature Reviews: the paper should be divided into chapters bearing titles related to their topic, as the authors desire. Finally, the paper should present their conclusions.
B) Research Papers: the paper should include the following parts: introduction, aim, material and methods, results, discussion and conclusions.
C) Case Reports: the paper should include the following parts: introduction, presentation of the case and discussion - conclusions.
The text should not provide information about the origin of the paper, so that the authors will remain anonymous to the reviewers.
As far as references are concerned, up to 2 authors will be named in full every time they are cited, followed by the year of the respective publication in parentheses, e.g. (Pogrel, 2003 or Taylor and Smith, 1995). When there are more than

αναφέρεται μόνο ο πρώτος ακολουθούμενος από τις λέξεις «και συν.» και την αντίστοιχη χρονολογία, π.χ. (Taylor και συν. 1995).
Εάν ο ίδιος συγγραφέας αναφέρεται σε διαφορετικές εργασίες με τον ίδιο χρόνο δημοσίευσης τότε μετά τη χρονολογία προστίθεται το γράμμα α, β, γ κλπ. π.χ. (Taylor 1995α, 1995β). Η ίδια διαδικασία ακολουθείται και κατά τη διαμόρφωση της λίστας της βιβλιογραφίας.
Οι βιβλιογραφικές παραπομπές Ελληνικών ονομάτων από ελληνικά περιοδικά αναφέρονται στα Αγγλικά, ενώ οι παραπομπές από Ελληνικά συγγράμματα στα Ελληνικά.
Όταν στο κείμενο γίνεται αναφορά πολλών συνεχόμενων παραπομπών, αυτές παρατίθενται με χρονολογική σειρά, π.χ. (Hansson και συν. 1983, Ishibashi και συν. 1995, Widmalm και συν. 1994, Wiberg και Wanman, 1998, Emshoff και συν. 2002, Toure και συν. 2005, Alexiou και συν. 2009).

Η Βιβλιογραφία
Όλοι οι συγγραφείς που αναφέρονται στο κείμενο περιλαμβάνονται στη βιβλιογραφία και αντίστροφα. Η αναφορά γίνεται με αλφαβητική ταξινόμηση και ακολουθεί τον εξής τύπο: Taylor JP, Morgan PH, Smith TY: Oral focal mucinosis. Science 189:503-506, 1998
Όταν γίνεται αναφορά σε σύγγραμμα, εγχειρίδιο κλπ. τότε ακολουθείται ο εξής τύπος: Taylor JP: Oral focal mucinosis, In: Morgan and Smith: Oral Pathology. Mosby 1989, pp. 509-512
Οι αναφορές σε Ελληνικά περιοδικά, γίνονται στα Αγγλικά, όπως αναγράφονται στην Αγγλική σελίδα του περιοδικού: π.χ.: Nicomidis CG, Papadopoulos LK: Acanthosis. Hellenic Arch Oral Maxillofac Surg 12: 234-245, 2010
Οι αναφορές σε Ελληνικά συγγράμματα γίνονται στα Ελληνικά, όταν δεν υπάρχει ταυτότητα του βιβλίου στα Αγγλικά και συσσωματώνονται στην υπάρχουσα αλφαβητική Αγγλική βιβλιογραφία: π.χ.: Παπαδόπουλος ΜΝ: Χειρουργική. Ιατρικές εκδόσεις 2008, σελ. 345-346

Οι Πίνακες
Αναφέρονται όλοι στο κείμενο και είναι δακτυλογραφημένοι στην πινακογραφία των προγραμμάτων Word ή Excel. Ο τίτλος τους δακτυλογραφείται πάνω από τον πίνακα, ενώ επεξηγήσεις παρατίθενται κάτω από τον πίνακα.

Οι Εικόνες
Οι φωτογραφίες, τα σχήματα, τα διαγράμματα και τα ιστογράμματα αναφέρονται στο κείμενο ως εικόνες και αριθμούνται ενιαία. **Οι έγχρωμες εικόνες εκτυπώνονται χωρίς επιβάρυνση του συγγραφέα.** Όλα τα ανωτέρω κατατίθενται σε ηλεκτρονική μορφή. Οι ψηφιακές απεικονήσεις θα πρέπει να έχουν ανάλυση τουλάχιστον 300 dpi και διάσταση μιας πλευράς τουλάχιστον 7 cm. Η αποθήκευση να είναι σε μορφή JPG.
Χρήση ήδη δημοσιευμένου φωτογραφικού υλικού επιβάλλεται να επισημαίνεται με σαφή αναφορά της πηγής προέλευσης στη λεζάντα, και όχι με δείκτη, ενώ παράλληλα θα πρέπει να υπάρχει η σχετική έγγραφη άδεια.

Οι Λεζάντες των εικόνων
Όλες οι εικόνες συνοδεύονται από λεζάντες που περιέχουν τις απαραίτητες επεξηγήσεις. Οι λεζάντες γράφονται με τον αύξοντα αριθμό τους σε ξεχωριστή σελίδα.

two authors, then only the name of the first is cited, followed by the phrase "et al." and the year of publication, e.g. (Taylor et al. 1995).
If the same author is cited in the text with different papers in the same year, a small letter should be added to the year: a, b, c etc., e.g. (Taylor 1995a, 1995b). The same letters should also be mentioned in the reference list.
When several publications are cited one after the other, begin with the oldest and end with the most recent, e.g. (Hansson et all. 1983, Ishibashi et all. 1995, Widmalm et all. 1994, Wiberg and Wanman, 1998, Emshoff et all. 2002, Toure et all. 2005, Alexiou et all. 2009).

References
All authors cited in the text must be included in the reference list and vice versa. The reference list must appear in alphabetical order and in the following style: Taylor JP, Morgan PH, Smith TY: Oral focal mucinosis. Science 189:503-506, 1998
When citing from books, text-books etc. use the following style: Taylor JP: Oral focal mucinosis, In: Morgan and Smith: Oral Pathology. Mosby 1989, pp. 509-512

Tables
All tables should be cited in the text. They should be presented either in Word or in Excel. The title of each table should appear above the table, and any explanations at the bottom.

Illustrations
Photographs, figures, diagrams and histograms should be cited in the text as figures, using a single numbering sequence. **Colour illustrations are printed without any charge.** All the above should be submitted electronically.
The resolution of digital illustrations should be at least 300 dpi, while one of their sides should be at least 7cm. They should be saved as JPG files on the CD.
Written permission to use photographic material that has already been published must be obtained, and the sources should be mentioned clearly in the respective captions – not with the use of an index.

Captions to illustrations
All illustrations should be accompanied by descriptive captions. Captions should be mentioned in ascending order, on a separate sheet.

Υποβολή εργασιών μόνο ηλεκτρονικά στον Διευθυντή Σύνταξης Αναστάσιο Ι. Μυλωνά, e-mail: archives@haoms.org

Paper submission electronically only to Editor-in-Chief Anastassios I. Mylonas, e-mail: archives@haoms.org

ADM-1st Choice Medicals
smart & quality solutions at a reasonable price

TRI
dental implants
100% Swiss Quality

TRI® Esthetic Line

UNIQUE ESTHETIC RESULTS.



THINK PINK!

Study Update TRI® Octa:
University of Zurich

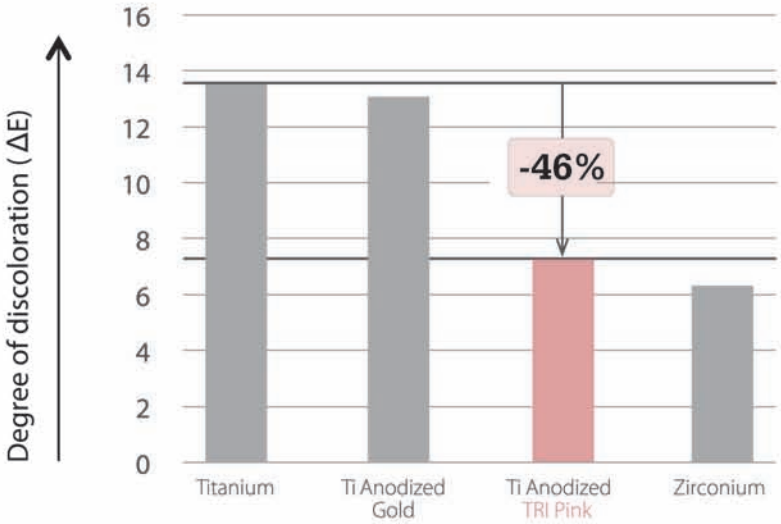

www.tri.swiss

#1 DIGITAL IMPLANT COMPANY

Tel.: (+30) 211 1158340 - for Cyprus: (+357) 97740827
e-mail: adm1stchoicemedicals@gmail.com - www.adm1stchoicemedicals.com
ADM - 1st Choice Medicals

ΕΜΦΥΤΕΥΜΑ Bio3

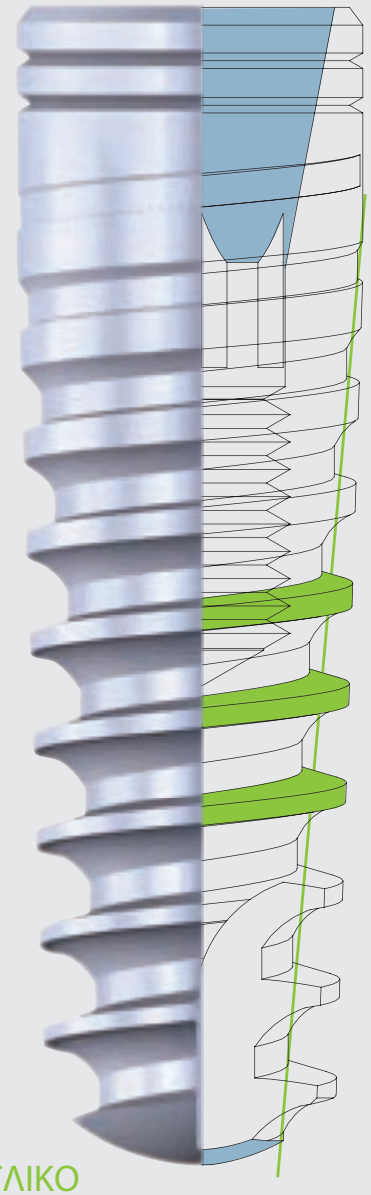

ΥΛΙΚΟ

Τιτάνιο Grade 4

Bio3 IMPLANT PROGRESSIVE

Γκάμα κωνικών οδοντικών εμφυτευμάτων

ΚΩΝΙΚΗ ΣΥΝΔΕΣΗ

Η κωνική σύνδεση με εσωτερικό εξάγωνο προσφέρει ακρίβεια σύνδεσης εμφυτεύματος-abutment και επομένως, επηρεάζει τη διαδικασία σταθεροποίησης των μόνιμων προσθετικών αποκαταστάσεων. Η κωνικότητα 12° προσφέρει αυτή τη σύνδεση με άριστη εφαρμογή και σταθερότητα. Η κωνική σύνδεση είναι απόλυτα ανθεκτική έναντι των βακτηρίων και εμφανίζει άριστα αποτελέσματα στη μείωση της συμπίεσης στο αυχενικό τμήμα του εμφυτεύματος.

ΧΑΡΑΚΤΗΡΙΣΤΙΚΑ

-Εμφύτευμα σπειροειδούς σχήματος με σπείρες επεμβατικού σχεδιασμού που αναπτύχθηκε για καλύτερη αρχική σταθερότητα, επομένως συστήνεται να χρησιμοποιηθεί σε οστικούς τύπους II, III και IV.
-Το κωνικό σώμα του εμφυτεύματος συνδυάζεται άριστα με το σχήμα του τρυπάνου για ακριβή προσαρμογή με το οστό.
-Η κωνικότητα του σώματος του εμφυτεύματος βελτιώνει το χαρακτηριστικό της αυτοπροσαρμογής. Το μη επεμβατικό ακρορριζικό τμήμα του εμφυτεύματος προλαμβάνει τη βλάβη ανατομικών μορίων κατά την ανύψωση ιγμορείου.
-Εναλλαγή πλατφόρμας.

ΑΚΡΟΡΡΙΖΙΚΟ ΤΜΗΜΑ

Λόγω του σχεδιασμού ακριβείας του ακρορριζικού τμήματος του εμφυτεύματος μπορεί να προληφθεί η βλάβη των ανατομικών οστικών δομών και να δοθεί η δυνατότητα στον εμφυτευματολόγο να μειώσει το χρόνο της χειρουργικής φάσης στης θεραπείας με εμφυτεύματα. Το εμφύτευμα Progressive δίνει τη δυνατότητα επίλυσης οποιονδήποτε κλινικών προβλημάτων ακόμη και σε πολύ σύνθετες περιπτώσεις.

Bio3 IMPLANT ADVANCED

Γκάμα κωνικών οδοντικών εμφυτευμάτων

ΚΩΝΙΚΗ ΣΥΝΔΕΣΗ

Η κωνική σύνδεση με εσωτερικό εξάγωνο προσφέρει ακρίβεια σύνδεσης εμφυτεύματος-abutment και επομένως, επηρεάζει τη διαδικασία σταθεροποίησης των μόνιμων προσθετικών αποκαταστάσεων. Η κωνικότητα 12° προσφέρει αυτή τη σύνδεση με άριστη εφαρμογή και σταθερότητα. Η κωνική σύνδεση είναι απόλυτα ανθεκτική έναντι των βακτηρίων και εμφανίζει άριστα αποτελέσματα στη μείωση της συμπίεσης στο αυχενικό τμήμα του εμφυτεύματος.

ΧΑΡΑΚΤΗΡΙΣΤΙΚΑ

-Εμφύτευμα σπειροειδούς μορφολογίας με κλασικές τριγωνικές σπείρες δύο εναλλασσόμενων μηκών, αυτοπροσαρμοζόμενο. Αναπτύχθηκε για καλύτερη αρχική σταθερότητα. Μπορεί να χρησιμοποιηθεί σε διάφορους οστικούς τύπους.
-Το κωνικό σώμα του εμφυτεύματος συνδυάζεται άριστα με το σχήμα του τρυπάνου για ακριβή προσαρμογή με το οστό.
-Η κωνικότητα του σώματος του εμφυτεύματος βελτιώνει το χαρακτηριστικό της αυτοπροσαρμογής. Το μη επεμβατικό ακρορριζικό τμήμα του εμφυτεύματος προλαμβάνει τη βλάβη ανατομικών μορίων κατά την ανύψωση ιγμορείου.
-Εναλλαγή πλατφόρμας.

ΑΚΡΟΡΡΙΖΙΚΟ ΤΜΗΜΑ

Ένα ακρορριζικό τμήμα εμφανίζει οξείες σπείρες και αντιπεριστροφικές σχισμές. Λόγω της ειδικής μορφολογίας του ακρορριζικού τμήματος μπορεί να προλάβει τη βλάβη των ανατομικών οστικών δομών.

SBdent

Μάγερ 21, Αθήνα
4ος Όροφος
Τηλ: 216 8093450
Email: info@sbdent.gr

Bio3 Implants GmbH

Οι τελευταίες εξελίξεις στα πρωτόκολλα CHOUKROUN PRF™

A-PRF CHOUKROUN | S-PRF™ CHOUKROUN | A-PRF™ CHOUKROUN Liquid | i-PRF™+ CHOUKROUN

NEO: Sticky bone & Facial aesthetics

Η ιδέα του **CHOUKROUN PRF™**
(ινώδους πλούσιου σε αιμοπετάλια)
βασίζεται στη φυγοκέντρηση του ολικού αίματος
απουσία αντιπηκτικών παραγόντων.

CERTIFIED MEDICAL DEVICE Class IIa

CE 2797

Centrifuge MD Class IIa - CE 2797

- Συσκευή φυγοκέντρησης PRF DUO Quattro
- Ειδικά σχεδιασμένη για τα 6 διαφορετικά PRF πρωτόκολλα
- Διαθέτει πρόσθετη θέση χειροκίνητης ρύθμισης ώστε να επιλέξετε και να αποθηκεύσετε τις παραμέτρους που επιθυμείτε.
- 2 χρονιά εγγύηση

Νέο PRF BOX με τεφλόν θήκη διαμόρφωσης μεμβρανών

Ενδείξεις

- Χειρουργική στόματος
  - Εμφυτευματολογία
  - Οστικά μοσχεύματα
  - Ανύψωση ιγμορείου
  - Πλαστική χειρουργική μαλακών ιστών
  - Αποκατάσταση φατνίου
- Ορθοπεδική
- Αναγεννητική ιατρική
- Δερματολογία
- Αισθητική του προσώπου
- Διαχείριση πόνου αρθρώσεων

Ιωάννης Τσαπράζης ΑΕ

ΟΔΟΝΤΙΑΤΡΙΚΑ-ΟΡΘΟΔΟΝΤΙΚΑ
Μιχαλακοπούλου 157, Γουδή 115 27, Τηλ.: 210 7716.416, 210 7751.000, Fax: 210 7711.100,
e-mail: info@tsaprazis.gr, www.tsaprazis.gr