ΑΡΧΕΙΑ ΕΛΛΗΝΙΚΗΣ

INDEX COPERNICUS INTERNATIONAL

ΔΙΓΛΩΣΣΗ ΕΛΛΗΝΟ-ΑΓΓΛΙΚΗ ΕΚΔΟΣΗ

Στοματικής & Γναθοπροσωπικής Χειρουργικής

ΕΠΙΣΤΗΜΟΝΙΚΟ ΠΕΡΙΟΔΙΚΟ ΤΗΣ ΕΛΛΗΝΙΚΗΣ ΕΤΑΙΡΕΙΑΣ ΣΤΟΜΑΤΙΚΗΣ ΚΑΙ ΓΝΑΘΟΠΡΟΣΩΠΙΚΗΣ ΧΕΙΡΟΥΡΓΙΚΗΣ
ΤΟΜΟΣ 21, ΤΕΥΧΟΣ 1, ΑΠΡΙΛΙΟΣ 2020 • ΕΠΙΣΤΗΜΟΝΙΚΟ ΕΝΤΥΠΟ ΜΕ ΕΘΝΙΚΗ ΑΝΑΓΝΩΡΙΣΗ ΦΕΚ 24/12/Β/4-12-2009

BILINGUAL GREEK - ENGLISH EDITION

Hellenic Archives of Oral & Maxillofacial Surgery

OFFICIAL PUBLICATION OF THE HELLENIC ASSOCIATION FOR ORAL AND MAXILLOFACIAL SURGERY
Vol 21, No 1, April 2020

ISSN 1108 - 829 X

OSTEOGENICS
BIOMEDICAL

ZCORE

ξενομόσχευμα χοίρειας προέλευσης

ΠΕΡΙΣΣΟΤΕΡΟΣ ΧΩΡΟΣ ΓΙΑ ΖΩΝΤΑΝΟ ΟΣΤΟ

88% με 95% κενός χώρος: Η πορώδης μήτρα του ξενομοσχεύματος ZCore (σπογγώδες χοίρειας προέλευσης) και η αδρή μορφολογία των κόκκων μειώνουν τη συμπαγή μάζα του μοσχεύματος, αφήνοντας μεγαλύτερο κενό χώρο για την ανάπτυξη νέου οστού*.



Το Zcore™ είναι ένα οστεοαγώγιμο, πορώδες, ανόργανο οστό με μια δομή από ανθρακικό απατίτη. Σπογγώδες οστό χοίρειας προέλευσης.

* μέγεθος κόκκου: 0.25 mm - 1.0 mm = 88% κενός χώρος, 1.0 mm - 2.0 mm = 95% κενός χώρος 1. Li ST, Chen HC, Yuen D. Απομόνωση και Χαρακτηρισμός Πορώδους Ανθρακικού Απατίτη Από Σπογγώδες Οστό Χοίρειας Προέλευσης Science, Technology, Innovation, Aug. 2014: 1-13.

Ιστολογική απεικόνιση οστού μετά από 5 μήνες επούλωσης, όπου έγινε διατήρηση ακρολοφίας με τη χρήση Zcore™ 0.25-1.0mm

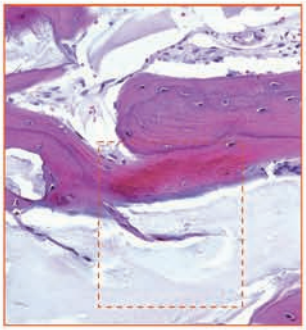

Ανάπτυξη νέου οστού στον ενδιάμεσο χώρο των κόκκων του Zcore™

Μεγένθυση x 40

Case and histology courtesy of Gustavo Avila-Ortíz, DDS, MS, PhD University of Iowa College of Dentistry, Department of Periodontics

ΑΠΟΚΛΕΙΣΤΙΚΟΣ ΑΝΤΙΠΡΟΣΩΠΟΣ ΓΙΑ ΤΗΝ ΕΛΛΑΔΑ: Δ. ΜΑΥΡΑΕΙΔΟΠΟΥΛΟΣ Α.Ε.,
ΤΖΩΡΤΖ 12, 106 77 ΑΘΗΝΑ ΤΗΛ.: 210 3837 334,
mavraid@otenet.gr, www.mavraidopoulos.gr www.osteogenics.com

OSTEOGENICS BIOMEDICAL

CYTOPLAST
Titanium–Reinforced Membranes



ΑΝΑΓΝΩΡΙΣΜΕΝΟΣ ΗΓΕΤΗΣ

στην Καθοδηγούμενη Οστική Αναγέννηση

Με παραπάνω από 15 χρόνια κλινικών αποτελεσμάτων, οι μεμβράνες Cytoplast Titanium Reinforced d-PTFE άντεξαν το τεστ του χρόνου. Εκτός από την εισαγωγή του d-PTFE στην οδοντιατρική αγορά, πρωτοποριακά προϊόντα όπως η Regentex επιφάνεια, η ultra-λεπτή μεμβράνη Ti-150 και η νέα μεμβράνη T^2 "με φτερά" αποδεικνύουν τη δέσμευσή μας στη συνεχή βελτίωση στον τομέα της καθοδηγούμενης οστικής αναγέννησης. Σε συνεργασία με καταξιωμένους κλινικούς, συνεχίζουμε να σχεδιάζουμε και να αναπτύσσουμε πρωτοποριακές λύσεις για τη βελτίωση της προβλεψιμότητας και της χειρουργικής απόδοσης. Επισκεφτείτε την ιστοσελίδα www.osteogenics.com για περισσότερες πληροφορίες στις τεχνικές GBR.



Το παραδοσιακό πλαίσιο, σε συνδυασμό με τις λεπτές και στρατηγικά τοποθετημένες ράβδους τιτανίου, έχει πάνω από 25 χρόνια κλινικής ιστορίας κι επιτυχημένης χρήσης στη GBR

- Λιγότερος όγκος τιτανίου επιτρέπει μεγαλύτερη ευελιξία στη διαμόρφωση και στην τοποθέτηση
- Λεπτή, ελαφριά μεμβράνη, εύκολη στη διαμόρφωση, συμμορφούμενη ως προς τους μαλακούς ιστούς
- Σκελετός τιτανίου Grade 1, διαμορφώνεται εύκολα τρισδιάστατα, δεν έχει μνήμη, επιτρέποντας έτσι την παθητική εφαρμογή

Ronda M, Rebaudi A, Torelli L, Stacchi C. Expanded vs. dense polytetrafluoroethylene membranes in vertical ridge augmentation around dental implants: a prospective randomized controlled clinical trial. Clin. Oral Impl. Res. 2014 Jul;25(7):859-66.

Urban IA, Lozada JL, Jovanovic SA, Nagursky H, Nagy K. Vertical Ridge Augmentation with Titanium-Reinforced, Dense-PTFE Membranes and a Combination of Particulated Autogenous Bone and Anorganic Bovine Bone-Derived Mineral: A Prospective Case Series in 19 Patients. Int J Oral Maxillofac Implants. 2014 Jan-Feb;29(1):185-93.

ΑΠΟΚΛΕΙΣΤΙΚΟΣ ΑΝΤΙΠΡΟΣΩΠΟΣ ΓΙΑ ΤΗΝ ΕΛΛΑΔΑ: Δ. ΜΑΥΡΑΕΙΔΟΠΟΥΛΟΣ Α.Ε.,
ΤΖΩΡΤΖ 12, 106 77 ΑΘΗΝΑ ΤΗΛ.: 210 3837 334,
mavraid@otenet.gr, www.mavraidopoulos.gr www.osteogenics.com

ΑΡΧΕΙΑ ΕΛΛΗΝΙΚΗΣ Στοματικής & Γναθοπροσωπικής Χειρουργικής

ΕΠΙΣΤΗΜΟΝΙΚΟ ΠΕΡΙΟΔΙΚΟ ΤΗΣ ΕΛΛΗΝΙΚΗΣ ΕΤΑΙΡΕΙΑΣ ΣΤΟΜΑΤΙΚΗΣ ΚΑΙ ΓΝΑΘΟΠΡΟΣΩΠΙΚΗΣ ΧΕΙΡΟΥΡΓΙΚΗΣ online www.haoms.org

ΔΙΓΛΩΣΣΗ ΕΛΛΗΝΟ-ΑΓΓΛΙΚΗ ΕΚΔΟΣΗ ΕΠΙΣΤΗΜΟΝΙΚΟ ΕΝΤΥΠΟ ΜΕ ΕΘΝΙΚΗ ΑΝΑΓΝΩΡΙΣΗ ΦΕΚ 2412/Β/4-12-2009

Abstracted/Indexed in: Index Copernicus, Scholar Google ISSN 1108-829 X

Τόμος 21, Τεύχος 1, Απρίλιος 2020

Τετραμηνιαίο Επιστημονικό Περιοδικό

Διευθυντής Σύνταξης
Αναστάσιος Ι. Μυλωνάς
Αραχωσίας 1-3, Ιλίσια,
157 71, Ζωγράφου
Τηλ: 210 771 1603
e-mail: archives@haoms.org

Επίτιμος Διευθυντής Σύνταξης
Γεώργιος Χ. Πάνος

Αναπληρωτές Διευθυντές Σύνταξης
Γρ. Βενέτης, Β. Πετσίνης

Βοηθοί Σύνταξης
Ε. Καλφαρέντζος, Η. Χρονάς

Διατελέσαντες Διευθυντές Σύνταξης
Άγγελος Αγγελόπουλος: 2000-2004
Ιωάννης Ιατρού: 2005-2007
Γεώργιος Χ. Πάνος: 2008-2012
Νάντια Θεολόγη-Λυγιδάκη: 2012-2016

Επίτιμη Διεθνής Συμβουλευτική Επιτροπή
Julio Acero, Spain, George Dimitroulis, Australia, Takashi Fujibayashi, Japan, Orhan Guven, Turkey, John Helfrick, USA, Nicholas Kalavrezos, United Kingdom, Philip Pyrgousis, USA, Henri Thuau, United Kingdom

Επιστημονική Επιτροπή Περιοδικού

Χ. Αγγελόπουλος
Κ. Αλεξανδρίδης
Κ. Αντωνιάδης
Κ. Βαχτσεβάνος
Λ. Γκουτζάνης
Λ. Ζουλούμης
Ν. Θεολόγη-Λυγιδάκη
Β. Θωμαΐδης
Ι. Ιατρού
Ε. Κονσολάκη
Ν. Λαζαρίδης
Ι. Λογοθέτης
Α. Ματιάκης
Μ. Μεζίτης
Κ. Μουρούζης
Γ. Πάνος
Γ. Παντέλας
Χ. Περισανίδης
Γ. Πολυζώης
Γ. Ράλλης
Αθ. Ρουμελιώτης
Α. Σκλαβούνου
Χ. Σκουτέρης
Γ.-Αλ. Σπυροπούλου
Γ. Στράντζαλης
Φ. Τζέρμπος
Ι. Τηλαβερίδης
Σ. Τριαρίδης
Π. Χριστόπουλος
Ε. Χρυσομάλλη

Περιεχόμενα

Προκλήσεις και προβληματισμοί κατάγματος εδάφους οφθαλμικού κόγχου: Αναφορά δύο περιπτώσεων με και χωρίς χειρουργική αντιμετώπιση 1-9
Νικόλαος Κολόμβος, Αναστάσιος Ι. Μυλωνάς, Λάμπρος Γκουτζάνης, Νάντια Θεολόγη-Λυγιδάκη

Η αντιμικροβιακή φωτοθερμική θεραπεία Emundo® στην αντιμετώπιση των περιεμφυτευματικών νόσων: Βιβλιογραφική ανασκόπηση και παρουσίαση κλινικής περίπτωσης 11-24
Εμμανουήλ Βλάχος, Χρυσούλα Βακάκη, Ιωάννης Φουρμούζης

Λίπωμα στόματος: Κλινικοπαθολογική μελέτη 37 περιπτώσεων και σύντομη ανασκόπηση της βιβλιογραφίας 25-32
Απόστολος Ματιάκης, Παναγιώτης Καρακώστας, Αναστάσιος Ι. Μυλωνάς, Ελευθέριος Αναγνώστου, Αθανάσιος Πουλόπουλος

Έλκος στόματος από αυτοτραυματισμό σε παιδιά: Αναφορά περιπτώσεων 33-42
Γεώργιος Νταγιάντης, Δανάη-Άννα Παπαβασιλείου, Αδαμαντία Βλαχάκη, Ιωάννης Παπαδιόχος, Νικόλαος Νικητάκης, Νάντια Θεολόγη-Λυγιδάκη

Επιλογές από την βιβλιογραφία 43-44

Ματιές στην Ιστορία της Ιατρικής 45-50

Ανακοινώσεις 51-57

Οδηγίες για τους συγγραφείς 58-59

Ιδιοκτησία
Ελληνική Εταιρεία Στοματικής και Γναθοπροσωπικής Χειρουργικής
Μαιάνδρου 23, 115 28 Αθήνα
Τηλ.: 210 7211845, Fax: 210 7215082
Διεύθυνση διαδικτύου: www.haoms.org, e-mail: info@haoms.org

Εκδότης
Οδοντιατρικό Βήμα ΜΕΠΕ

Υπεύθυνος Τυπογραφείου
Φερέτος Τηλ.: 210 3300646

Ετήσια συνδρομή
Εσωτερικού: 50€
Εξωτερικού: 70€
Φοιτητές: 35€
Τιμή τεύχους: 30€

Έδρα έκδοσης: Σκουφά 64, 106 80 Αθήνα
Τηλ.: 210 3814939, Fax: 210 3803327
e-mail: odvima@otenet.gr, www.odvima.gr

Τυπώνεται σε χαρτί φιλικό προς το περιβάλλον

HELLENIC ARCHIVES

# of Oral & Maxillofacial Surgery

OFFICIAL PUBLICATION OF THE HELLENIC ASSOCIATION FOR ORAL AND MAXILLOFACIAL SURGERY online www.haoms.org

BILINGUAL GREEK-ENGLISH EDITION

Abstracted/Indexed in: Index Copernicus, Scholar Google

ISSN 1108-829 X

Vol 21, No 1, April 2020

Triannual Scientific Journal

Editor - in - Chief
Anastassios I. Mylonas
1-3 Arahossias Street, Ilissia,
157 71, Zografou, Greece
Tel.: +30 210 771 1603
e-mail: archives@haoms.org

Honorary Editor-in Chief
George Ch. Panos

Associate Editors
Gr. Venetis, V. Petsinis

Assistant Editors
E. Kalfarentzos, I. Chronas

Former Editors-in-Chief
Angelos Angelopoulos: 2000-2004
Ioannis Iatrou: 2005-2007
George Ch. Panos: 2008-2012
Nadia Theologie-Lygidakis: 2012-2016

Honorary International Advisory Board
Julio Acero, Spain, George Dimitroulis, Australia, Takashi Fujibayashi, Japan, Orhan Guven, Turkey, John Helfrick, USA, Nicholas Kalavrezos, United Kingdom, Philip Pyrgousis, USA, Henri Thuau, United Kingdom

Scientific Committee

Ch. Angelopoulos
C. Alexandridis
K. Antoniadis
K. Vachtsevanos
L. Goutzanis
L. Zouloumis
N. Theologie-Lygidakis
V. Thomaidis
I. Iatrou
E. Konsolaki
N. Lazaridis
I. Logothetis
A. Matiakis
M. Mezitis
K. Mourouzis
G. Panos
G. Pantelas
Ch. Perisanidis
G. Polyzois
G. Rallis
A. Roumeliotis
A. Sklavounou
Ch. Skouteris
G.-A. Spyropoulou
G. Strantzalis
F. Tzerbos
I. Tilaveridis
S. Triaridis
P. Christopoulos
E. Chrysomalli

Contents

Challenges and considerations of orbital floor fracture: Report of two cases with and without surgical treatment 1-9
Nikolaos Kolomvos, Anastassios I. Mylonas, Lampros Goutzanis, Nadia Theologie-Lygidakis

The application of antimicrobial photothermal therapy (Emundo®) in the treatment of peri-implant diseases: Literature review and a case report 11-24
Emmanouil Vlachos, Chrisoula Vakaki, Ioannis Fourmousis

Oral lipoma: A clinicopathological study of 37 cases and a brief review of the literature 25-32
Apostolos Matiakis, Panagiotis Karakostas, Anastassios I. Mylonas, Eleftherios Anagnostou, Athanasios Poulopoulos

Self-inflicted intraoral ulcer in children: Cases report 33-42
Georgios Ntagiantis, Danai-Anna Papavasileiou, Adamantia Vlachaki, Ioannis Papadiochos, Nikolaos Nikitakis, Nadia Theologie-Lygidakis

Literature selection 43-44

Glances in the History of Medicine 45-50

Announcements 51-57

Guide for Authors 58-59

Owner
Hellenic Association for Oral and Maxillofacial Surgery
23 Meandrou Street, 115 28 Athens, Greece
Tel.: +30 210 7211845, Fax: +30 210 7215082
Website: www.haoms.org, e-mail: info@haoms.org

Publisher
Odontiatriko Vima MEPE

Printing
Feretos Tel. +30 210 3300646

Annual Subscription Rates

Annual fee (domestic):	50€
Annual fee (international):	70€
Students:	35€
Single Copy:	30€

Publishing Office: 64 Skoufa Str., 106 80 Athens Greece
Tel: +30 210 3814939 Fax: +30 210 3803327
e-mail: odvima@otenet.gr, www.odvima.gr

Printed on acid free paper

Οστική ανάπλαση στην οδοντιατρική εμφυτευματολογία

Το παγκόσμιο best seller του **Fouad Khoury** τώρα και στα ελληνικά

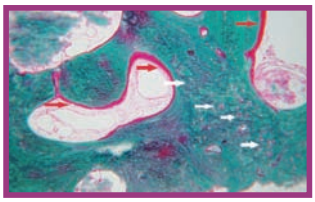

Επιστημονική επιμέλεια:
Νικήτας Σ. Συκαράς
Επίκουρος Καθηγητής Οδοντιατρικής Σχολής ΕΚΠΑ

Μετάφραση:
Ευστάθιος Κ. Καρατζογιάννης
Οδοντίατρος, Διδάκτωρ Πανεπιστημίου Χαϊδελβέργης

Το οστικό μόσχευμα αποτελεί σήμερα ένα από τα πιο βασικά κεφάλαια στην οδοντιατρική εμφυτευματολογία.

Το βιβλίο Οστική ανάπλαση στην οδοντιατρική εμφυτευματολογία των εκδόσεων Quintessence, με **536 σελίδες** και **1.800 έγχρωμες φωτογραφίες**, περιγράφει και αναλύει τις πιο σύγχρονες τεχνικές μεταμόσχευσης στη χειρουργική των εμφυτευμάτων. Για το λόγο αυτό αποτελεί ένα εγχειρίδιο πραγματικά μοναδικό.

Κυκλοφορεί στην ελληνική γλώσσα από τις εκδόσεις «Ο.Β.». Μάλιστα, η ελληνική μετάφραση βασίζεται στην τελευταία γερμανική έκδοση Augmentative Verfahren in der Implantologie του συγγραφέα Fouad Khoury, η οποία κυκλοφόρησε το 2009.

Στο βιβλίο αναλύονται:

- Οι βιολογικές βάσεις της οστικής μεταμόσχευσης και της οστεοενσωμάτωσης των εμφυτευμάτων
- Η διάγνωση και το σχέδιο θεραπείας των επεμβάσεων
- Η διαχείριση των μαλακών ιστών στη χειρουργική των οστικών μοσχευμάτων και των εμφυτευμάτων
- Η μεταμόσχευση με ενδοστοματικά και εξωστοματικά οστικά μοσχεύματα και η οστεογένεση
- Η ενσωμάτωση μετά από σύνθετες εμφυτευματικές και προσθετικές αποκαταστάσεις
- Οι επιπλοκές και οι κίνδυνοι που ενδέχεται να προκύψουν

Το βιβλίο Οστική ανάπλαση στην οδοντιατρική εμφυτευματολογία αποτελεί σημείο αναφοράς για κάθε εμφυτευματολόγο, γναθοχειρουργό και, φυσικά, για κάθε οδοντίατρο που ενδιαφέρεται για το συγκεκριμένο επιστημονικό πεδίο.

Η τιμή του βιβλίου στη Αγγλική έκδοση ανέρχεται σε 280 ευρώ.

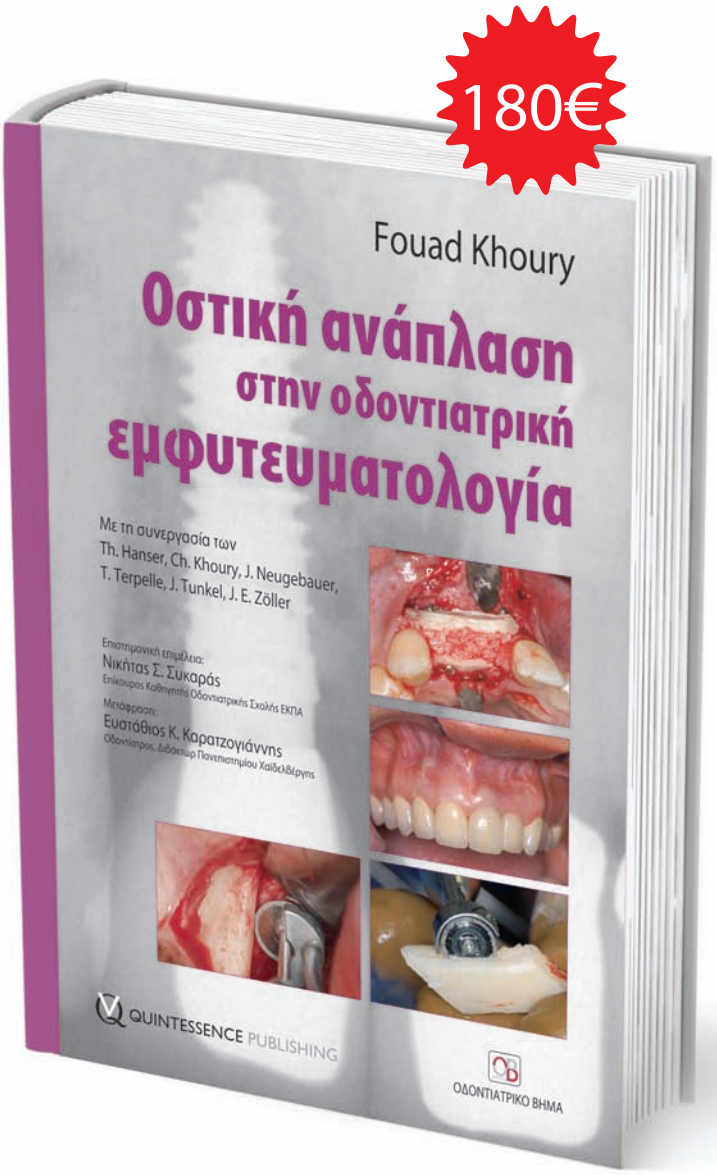

ΟΔΟΝΤΙΑΤΡΙΚΟ ΒΗΜΑ
Σκουφά 64, 106 80 Αθήνα, Τηλ. 210 3814 939
www. odvima.gr, e-mail: odvima@otenet.gr

Τώρα μπορείτε να κάνετε τις αγορές σας με πιστωτική κάρτα και άτοκες δόσεις απευθείας από τον προσωπικό σας υπολογιστή, μέσω του www.odvima.gr

Προκλήσεις και προβληματισμοί κατάγματος εδάφους οφθαλμικού κόγχου: Αναφορά δύο περιπτώσεων με και χωρίς χειρουργική αντιμετώπιση

Νικόλαος ΚΟΛΟΜΒΟΣ[1], Αναστάσιος Ι. ΜΥΛΩΝΑΣ[2], Λάμπρος ΓΚΟΥΤΖΑΝΗΣ[3], Νάντια ΘΕΟΛΟΓΗ-ΛΥΠΔΑΚΗ[1]

Κλινική Στοματικής και Γναθοπροσωπικής Χειρουργικής, Οδοντιατρική Σχολή ΕΚΠΑ (Διευθυντής: Καθηγητής Χ. Περισανίδης)

Challenges and considerations of orbital floor fracture: Report of two cases with and without surgical treatment

Nikolaos KOLOMVOS, Anastassios I. MYLONAS, Lampros GOUTZANIS, Nadia THEOLOGIE-LYGIDAKIS

Department of Oral and Maxillofacial Surgery, School of Dentistry, National and Kapodistrian University of Athens, Greece (Head: Professor C. Perisanidis)

Ενδιαφέρουσες περιπτώσεις
Cases report

ΠΕΡΙΛΗΨΗ: Το έδαφος του οφθαλμικού κόγχου αποτελεί σχετικά συχνή ανατομική περιοχή τραυματισμού και το κάταγμά του είναι κυρίως αποτέλεσμα τροχαίων ατυχημάτων και βιαιοπραγιών. Το συνηθέστερο μετατραυματικό εύρημα είναι ο εγκλωβισμός του κάτω ορθού ή / και του κάτω λοξού οφθαλμοκινητικού μυ στη γραμμή του κατάγματος, που οδηγεί σε ελάττωση της κινητικότητας του σύστοιχου βολβού, διπλωπία και απώτερο ενόφθαλμο ή υπόφθαλμο.
Η θεραπευτική αντιμετώπιση βασίζεται τόσο στην κλινική εξέταση, όσο και στα ακτινογραφικά ευρήματα, ενώ απαραίτητη είναι και η οφθαλμιατρική εξέταση. Η αποκατάσταση γίνεται συνήθως με χειρουργική επέμβαση προσφέροντας ικανοποιητικά αποτελέσματα εφόσον πραγματοποιηθεί έγκαιρα. Αν το κάταγμα μείνει ανεγχείρητο, λόγω οφθαλμολογικών προβλημάτων ή άλλων συνοδών κακώσεων, μπορεί να παραμείνει διπλωπία ή και ενόφθαλμος.
Σκοπός της παρούσας εργασίας είναι η μελέτη της δημιουργίας επιπλοκών και ο πιθανός τρόπος αντιμετώπισής τους, με ή χωρίς χειρουργική επέμβαση, σε δύο ασθενείς.

ΛΕΞΕΙΣ ΚΛΕΙΔΙΑ: Κάταγμα εδάφους κόγχου, ενόφθαλμος, διπλωπία, θεραπευτική αντιμετώπιση.

SUMMARY: The orbital floor is a relatively common anatomical area of injury and its fracture is mainly the result of road traffic accidents and interpersonal violence. The most common post-traumatic finding is the entrapment of the inferior rectus and/or the inferior oblique extraocular muscle in the fracture line, leading to a decrease in the motility of the ipsilateral globe, diplopia, and late enophthalmos or hypophthalmos. Therapeutic management is based on both clinical examination and radiographic findings, whereas ophthalmic examination is also necessary. Reconstruction is usually done by surgery, providing satisfactory results if performed on time. If the fracture is left untreated due to ophthalmological problems or other accompanying injuries, diplopia may remain or even enophthalmos.
The objective of the present report is to study the development of complications and the possible way to treat them, with or without surgical intervention, in two patients.

KEY WORDS: Orbital floor fracture, enophthalmos, diplopia, therapeutic management.

[1] *Δρ ΣΓΠΧ, Επίκουρος/-η Καθηγητής/-τρια ΣΓΠΧ, Κλινική ΣΓΠΧ, Οδοντιατρική Σχολή ΕΚΠΑ*
[2] *Δρ Δρ ΣΓΠΧ, Επιστημονικός Συνεργάτης ΣΓΠΧ, Κλινική ΣΓΠΧ, Οδοντιατρική Σχολή ΕΚΠΑ*
[3] *Δρ Δρ ΣΓΠΧ, Επίκουρος Καθηγητής ΣΓΠΧ, Κλινική ΣΓΠΧ, Οδοντιατρική Σχολή ΕΚΠΑ*

Παρελήφθη: 6/3/2020 - Έγινε δεκτή: 16/4/2020

Paper received: 6/3/2020 - Accepted: 16/4/2020

ΕΙΣΑΓΩΓΗ

Το έδαφος του οφθαλμικού κόγχου οριοθετείται πρόσθια από το υποκόγχιο χείλος και σχηματίζεται κυρίως από την κογχική επιφάνεια του ζυγωματικού οστού και την κογχική επιφάνεια της άνω γνάθου, με συμμετοχή του ηθμοειδούς και του σφηνοειδούς οστού. Είναι πολύ λεπτό (περίπου 0,5 mm) και αδυνατίζει ακόμη περισσότερο λόγω της ύπαρξης της υποκόγχιας σχισμής και του υποκόγχιου πόρου, ενώ κάτω από αυτό βρίσκεται το ιγμόρειο άντρο. Επί του εδάφους του κόγχου βρίσκονται οι κατώτεροι οφθαλμοκινητικοί μύες του βολβού και συγκεκριμένα ο κάτω ορθός και ο κάτω λοξός μυς. Συνηθέστερα το εδαφοκογχικό κάταγμα συνυπάρχει με τα κατάγματα του ζυγωματικού συμπλέγματος, ενώ μπορεί να είναι και αμιγές χωρίς συμμετοχή του υποκόγχιου χείλους. Σε κατάγματα του εδάφους του οφθαλμικού κόγχου αυξάνει ο όγκος, δημιουργείται πρόπτωση (ή και παγίδευση) των περιοφθαλμικών ιστών εντός του ιγμορείου άντρου και πιθανόν αλλάζει και η θέση του βολβού (Βαϊρακτάρης και συν. 2005, Αγγελόπουλος και συν. 2008). Συνήθως εγκλωβίζεται στις γραμμές του κατάγματος ο κάτω ορθός και σπανιότερα ο κάτω λοξός μυς, με άμεσο αποτέλεσμα περιορισμό της κίνησης του οφθαλμού και διπλωπία, αλλά και μόνιμη δυσλειτουργία των νεύρων ακόμα και μετά από θεραπευτική αντιμετώπιση (Gosau και συν. 2011, Ellis 2012). Τα εν λόγω κατάγματα είναι κυρίως αποτέλεσμα τροχαίων ατυχημάτων και βιαιοπραγιών, ενώ μπορεί να συνυπάρχουν και με άλλους τραυματισμούς του προσώπου (Folkestad and Granstrom 2003, Ellis 2012). Λιγότερο συχνά οφείλονται σε αθλητικές δραστηριότητες, εργατικά ατυχήματα ή πτώσεις παιδιών και υπερηλίκων (Losee και συν. 2008, Ellis 2012). Απαντούν κυρίως σε νεαρούς άνδρες, αλλά μπορεί να συμβούν ακόμη και σε παιδιά (De Man και συν. 1991, Hatton και συν. 2001, Theologie-Lygidakis και συν. 2007).

Τα αμιγή κατάγματα του εδάφους του οφθαλμικού κόγχου (γνωστά κι ως blow-out) περιγράφηκαν για πρώτη φορά από τον Mac-Kenzie το 1844 και ο όρος blow-out χρησιμοποιήθηκε από τους Smith και Regan το 1957. Συμβαίνουν συνήθως από την άμεση πλήξη του οφθαλμού με αντικείμενο παρόμοιων διαστάσεων και πυκνότητας, με αποτέλεσμα οπίσθια μετατόπιση του βολβού μέσα στον κόγχο, ή από ένα αμβλύ αντικείμενο με μεγαλύτερη διάμετρο από τον οφθαλμικό κόγχο. Η επακόλουθη ξαφνική αύξηση της υποκόγχιας πίεσης, μεταδίδεται στο τοίχωμα του εδάφους του κόγχου και δημιουργείται επίσης και πιθανό κάταγμα του ζυγωματικού οστού στο υποκόγχιο χείλος. Τα πιο πολλά κατάγματα εντοπίζονται στην οπίσθια μοίρα ρινικά και δίπλα από την υποκόγχια αύλακα, στο σημείο δηλαδή που το οστό είναι πολύ λεπτό και ευάλωτο, ενώ επίσης απαντούν σε συνδυασμό με κατάγματα του έσω τοιχώματος του κόγχου, συνήθως στο 50% των περιπτώσεων (Emery και συν. 1971, Putterman και συν. 1974). Το κάταγμα του

INTRODUCTION

The orbital floor is demarcated anteriorly by the inferior orbital rim. It is bounded mainly by the orbital surface of the zygomatic bone and the orbital surface of the maxilla, with the contribution of the ethmoid and the sphenoid bones. It is very thin (approximately 0.5 mm), and becomes even thinner, due to the presence of the inferior orbital fissure and infraorbital canal. The maxillary sinus is located below it. On the orbital floor lie the inferior extraocular muscles, and more specifically the inferior rectus and inferior oblique muscles. Usually orbital floor fractures coexist with fractures of the zygomatic complex, and they can also be pure, without any involvement of the inferior orbital rim. Orbital floor fractures involve volume increase, prolapse (or even entrapment) of the periorbital tissues inside the maxillary sinus, and potentially also a change in the position of the eyeball (Vairaktaris et al. 2005, Angelopoulos et al. 2008). Usually the inferior rectus and, rarely the inferior oblique muscle, is entrapped within the fracture lines, which directly results in restriction of the eye movement and diplopia, as well as permanent nerve impairment that can persist even after treatment (Gosau et al. 2011, Ellis 2012). These fractures usually result from motor vehicle accidents or violent assaults, and may coexist with other facial injuries (Folkestad and Granstrom 2003, Ellis 2012). Less frequently, they are caused through sports activities, accidents at work, or falls in children or elderly people (Losee et al. 2008, Ellis 2012). They mostly occur in young men, but can also affect children (De Man et al. 1991, Hatton et al. 2001, Theologie-Lygidakis et al. 2007).

Pure orbital floor fractures (also known as orbital blow-outs) were first described by Mac-Kenzie in 1844, and the term blow-out was first used by Smith and Regan in 1957. They are typically caused through direct impact on the eye of an object of similar dimensions and density, which results in the posterior displacement of the eyeball into the orbit, or a blunt object larger than the orbit. The resulting sudden rise in infraorbital pressure is transmitted

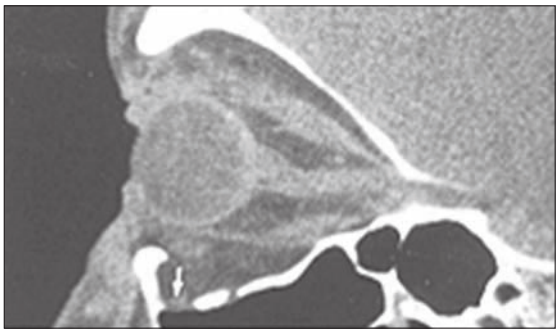

Εικ. 1: Οβελιαία τομή αξονικής τομογραφίας. Διακρίνεται η πιθανή «παγίδευση» του κάτω λοξού και κάτω ορθού μυ.
Fig. 1: CT scan sagittal view. The potential "entrapment" of the inferior oblique and inferior rectus muscles can be seen.

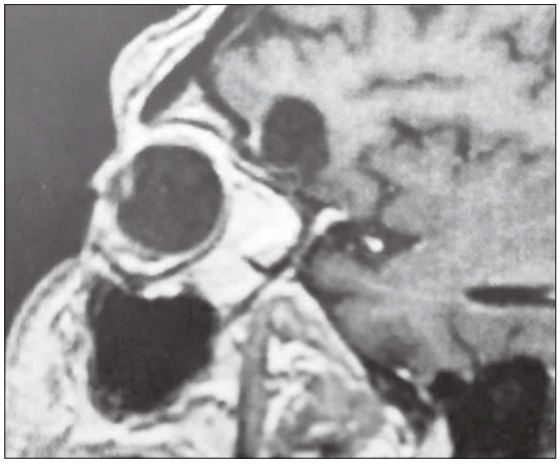

Εικ. 2: Οβελιαία τομή MRI εγκεφάλου, όπου φαίνεται ο (ΔΕ) οφθαλμικός κόγχος χωρίς κάταγμα, με μικρή προς τα κάτω παρεκτόπιση του (ΔΕ) οφθαλμού και τον κάτω ορθό μυ σε σωστή θέση.
Fig. 2: Brain MRI sagittal view, where the fracture-free right orbit can be seen, with a slight downward displacement of the right eye and the inferior rectus muscle in the right position.

Εικ. 3: Πτώση του οστικού τοιχώματος του εδάφους του ΑΡ οφθαλμικού κόγχου στο ιγμόρειο άντρο. Διακρίνεται η πρόπτωση του κάτω ορθού και κάτω λοξού μυ.
Fig. 3: Recession of the bony wall of the left orbit into the maxillary sinus. Prolapse of the inferior rectus and inferior oblique muscles is evident.

εδάφους του οφθαλμικού κόγχου μπορεί να είναι δίκην «καταπακτής», που είναι συνήθως μικρότερο και γραμμοειδές, ή δίκην «ανοικτής πόρτας», που είναι συνήθως συντριπτικό και δημιουργεί μεγάλο έλλειμμα, λόγω της υποχώρησης μέρους του κάτω τοιχώματος του κόγχου προς το ιγμόρειο (Manolidis και συν. 2002, Gosau και συν. 2011). Το κάταγμα δίκην «καταπακτής» συναντάται κυρίως σε νέους ασθενείς, ενώ το δίκην «ανοικτής πόρτας» συναντάνται κυρίως σε ενήλικες (De Man και συν. 1991, Theologie-Lygidakis και συν. 2007).
Σκοπός της παρούσας εργασίας είναι η παρουσίαση δύο περιπτώσεων ασθενών με κάταγμα του εδάφους του οφθαλμικού κόγχου και οι επιπλοκές τους, καθώς και η εξ' ανάγκης διαφοροποίηση της διαχείρισής τους, με και χωρίς χειρουργική επέμβαση.

Αναφορά Α΄ περίπτωσης

Άνδρας ηλικίας 44 ετών προσκομίσθηκε στο Νοσοκομείο μετά από σοβαρό τροχαίο ατύχημα με κρανιοεγκεφαλική κάκωση και πολλαπλά κατάγματα στο προσωπικό κρανίο και στα άνω και κάτω άκρα. Στο προσωπικό κρανίο η κλινική εξέταση και η ακτινογραφική εικόνα αποκάλυψαν αιμάτωμα και κάταγμα στο πρόσθιο και άνω τμήμα της ΔΕ άνω γνάθου και συγκεκριμένα στο έδαφος του σύστοιχου οφθαλμικού κόγχου. Η κλινική εξέταση αποκάλυψε περιοφθαλμικό μώλωπα ΔΕ, ύπαρξη μεγάλου οιδήματος και υπο-επιπεφυκοτική αιμορραγία, αλλά και μυδρίαση. Στην αξονική τομογραφία υπήρχε κάταγμα στην άνω γνάθο και στο υποκόγχιο χείλος δεξιά, με επέκταση στο έδαφος του σύστοιχου οφθαλμικού κόγχου, καθώς και στο ζυγωματικό τόξο. Διαπιστώθηκε παρεκτόπιση και πρόπτωση του εδάφους του κόγχου

to the wall of the orbital floor, and can potentially also cause a fracture of the zygomatic bone in the infraorbital rim. Most fractures are located in the posterior portion nasally and next to the infraorbital groove, i.e. in the area where the bone is very thin and fragile, and can also coexist with fractures in the medial orbital wall, usually in 50% of cases (Emery et al. 1971, Putterman et al. 1974). An orbital floor fracture can resemble a "trapdoor" (these fractures are usually smaller and linear), or an "open door" (these are usually comminuted fractures, which result in large defects due to a part of the inferior orbital wall having collapsed into the maxillary sinus) (Manolidis et al. 2002, Gosau et al. 2011). Trapdoor fractures are usually seen in young patients, whereas open door ones are more common in adults (De Man et al. 1991, Theologie-Lygidakis et al. 2007).
This study aims to present two cases of patients with orbital floor fractures and their complications, as well as our necessarily different management responses, with and without surgical intervention.

Case A report

A 44-year-old man was transferred to the Hospital after a serious motor vehicle accident, with an intracranial injury and multiple fractures in the facial skeleton and the upper and lower limbs. Clinical and imaging examination in the facial skeleton revealed a haematoma and fracture in the anterior and superior part of the right maxilla, and more specifically in the ipsilateral orbital floor. Clinical examination revealed a periorbital bruise on the right, presence of a large edema and subconjunctival haemorrhage, as well as mydriasis. CT scanning revealed a

προς το ιγμόρειο άντρο, παρουσία ενδοκογχικού αέρα και οπισθοβολβικό αιμάτωμα, που επεκτεινόταν προς το οπτικό τρήμα θέτοντας την πιθανότητα τύφλωσης. Εντός της γραμμής του κατάγματος δεν υπήρχε σημαντικού βαθμού εγκλωβισμός των οφθαλμοκινητικών μυών, εκτός από πιθανή εμπλοκή των κάτω ορθού και κάτω λοξού μυών (Εικ. 1). Λόγω της βαρύτητας της υπάρχουσας κρανιοεγκεφαλικής κάκωσης (ανάπτυξη μεγάλης εγκεφαλικής αιμορραγίας), ο ασθενής νοσηλεύτηκε σε καταστολή στη Μονάδα Εντατικής Θεραπείας για 2 μήνες, χωρίς χειρουργική παρέμβαση για αποκατάσταση του κατάγματος του εδάφους του κόγχου. Μετά τη σταδιακή ανάνηψη καταγράφηκε στην οφθαλμολογική εξέταση διπλωπία κυρίως στην πλάγια όραση, διαταραχές της κινητικότητας και της θέσης του ΔΕ οφθαλμού, καθώς και υπαισθησία στην περιοχή του υποκόγχιου νεύρου. Δεκαοκτώ μήνες μετά τον τραυματισμό, τα μη χειρουργηθέντα κατάγματα του σπλαγχνικού κρανίου είχαν επουλωθεί, ενώ παρέμεινε διπλωπία, πρόπτωση και ήπιος ενόφθαλμος δεξιά. Τελικά δύο χρόνια μετατραυματικά μετά την αποδρομή του οιδήματος, η διπλωπία υποχώρησε και η κινητικότητα και η θέση του ΔΕ οφθαλμού βελτιώθηκαν σημαντικά, χωρίς μόνιμη δυσλειτουργία (Εικ. 2). Επίσης υποχώρησε και η υπαισθησία της σύστοιχης περιοχής.

Αναφορά Β΄ περίπτωσης

Άνδρας ηλικίας 28 ετών υπήρξε θύμα βιαιοπραγίας, κατά τη διάρκεια της οποίας αμβλύ αντικείμενο τραυμάτισε το ΑΡ μέσο τριτημόριο του προσώπου. Ο ασθενής προσήλθε στο Νοσοκομείο με σοβαρή βλάβη στην κινητικότητα του αριστερού οφθαλμού και επίμονη διπλωπία. Η κλινική εξέταση και η αξονική τομογραφία που ακολούθησε, αποκάλυψαν κάταγμα του ΑΡ ζυγωματικού οστού, που επεκτεινόταν προς το έδαφος του οφθαλμικού κόγχου, όπου υπήρχε δίκην «ανοιχτής πόρτας» πρόπτωση των περιβολβικών ιστών και των κάτω ορθού και κάτω λοξού μυών στο ιγμόρειο άντρο (Εικ. 3). Στην οφθαλμιατρική εξέταση πλην του μεγάλου οιδήματος και αιματώματος του κάτω βλεφάρου, συνυπήρχαν υπο-επιπεφυκοτικό αιμάτωμα, διαταραχές της κινητικότητας και της θέσης του ΑΡ οφθαλμού και διπλωπία. Καταγράφηκε επίσης υπαισθησία στη σύστοιχη περιοχή, λόγω συμπίεσης του υποκόγχιου πόρου και «πτώση» του οφθαλμικού βολβού προς το ιγμόρειο. Ο ασθενής μεταφέρθηκε στη Μονάδα Αυξημένης Φροντίδας (ΜΑΦ), λόγω εγκεφαλικής βλάβης και παρέμεινε ανεγχείρητος για δύο εβδομάδες. Στη συνέχεια υποβλήθηκε σε χειρουργική αποκατάσταση του κατάγματος του εδάφους του κόγχου με υποβλεφαριδική προσπέλαση. Έγινε ανάταξη και οστεοσύνθεση με mini πλάκα τιτανίου στο κατεαγός τμήμα του ζυγωματικού οστού αντίστοιχα με το υποκόγχιο χείλος και τοποθέτηση αλλοπλαστικού μοσχεύματος πορώδους πολυ-αιθυλενίου (Medpor) στο έδαφος του κόγχου. Ο ενόφθαλμος του ΑΡ οφθαλμού αποκαταστά-

Πίνακας 1: Ήπια και σοβαρά κλινικά συνοδά συμπτώματα μετά από κάταγμα του εδάφους του κόγχου

Ήπια	Σοβαρά
Επιφορά δακρύων	Διαταραχή κινητικότητας
Βλεφαρόπτωση - Σμίκρυνση μεσοβλεφαρίου σχισμής	Διπλωπία
Οίδημα κόγχου και κάτω βλεφάρου	Ενόφθαλμος, Υπόφθαλμος
Ευαισθησία τραυματισμένου οφθαλμού κατά την κίνηση	Μυδρίαση
Άλγος του κόγχου στη ψηλάφηση	Αιμορραγία υαλώδους σώματος ή πρόσθιου θαλάμου
Υποδόριο εμφύσημα (ιδίως στο φύσημα μύτης και στο πτάρνισμα)	Δημιουργία ρήγματος στον αμφιβληστροειδή
Αιμορραγία μύτης	Τύφλωση (από αιμορραγία, είτε από άμεση ή έμμεση τρώση του οπτικού νεύρου)
Υπαισθησία - Αναισθησία υποκόγχιου νεύρου (δημιουργείται σύστοιχο μούδιασμα της παρειάς, της μύτης και των άνω ούλων)	

fracture in the maxilla and inferior orbital rim on the right, extending into the ipsilateral orbital floor and zygomatic arch. It was found that there was a displacement and prolapse of the orbital floor into the maxillary sinus, as well as presence of intraorbital air and retrobulbar haematoma, which extended towards the optic foramen and potentially jeopardised the patient's vision. Within the fracture line, there was no significant degree of extraocular muscle incarceration, except for a potential involvement of the inferior rectus and inferior oblique muscles (Fig. 1). Due to the severity of his intracranial injury (development of major brain haemorrhage), the patient was hospitalised under sedation at the Intensive Care Unit for 2 months, without any surgical management of his orbital floor fracture. After his gradual recovery, the ophthalmological examination recorded diplopia mainly in the lateral gaze, ocular motor dysfunction and displacement of the right eye, as well as hypesthesia in the area of the infraorbital nerve. Eighteen months after the injury, the unoperated viscerocranium fractures had healed, however diplopia, prolapse and mild enophthalmos persisted on the right side. Finally, two years post injury, after the resolution of the edema, diplopia subsided and the motility and position of the right eye improved significantly, without causing any permanent dysfunction (Fig. 2). Hypesthesia of the ipsilateral area also subsided.

Case B report

A 28-year-old man had fallen victim of a violent attack, during which a blunt object injured his left midface. The patient presented at the Hospital with serious ocular motor damage in his left eye and persistent diplopia. The clinical examination and CT scanning that were per-

Table 1: Mild and severe concomitant clinical symptoms after an orbital floor fracture

Mild	Severe
Epiphora	Oculomotor dysfunction
Blepharoptosis - Narrowing of the interpalpebral fissure	Diplopia
Orbital and lower lid edema	Enophthalmos, Hypoglobus
Sensitivity of the injured eye when moved	Mydriasis
Orbital pain upon palpation	Haemorrhage of the vitreous body or anterior chamber
Subcutaneous emphysema (especially when blowing the nose or sneezing)	Development of retinal tear
Nose bleeding	Loss of vision (due to haemorrhage caused through direct or indirect injury of the optic nerve)
Hypesthesia - Anesthesia of the infraorbital nerve (with ipsilateral numbness in the cheek, nose and upper gum areas)	

θηκε άμεσα μετά το χειρουργείο. Στην επανεξέταση 3 μήνες μετεγχειρητικά διαπιστώθηκε διόρθωση της διπλωπίας, φυσιολογική θέση και κινητικότητα του ΑΡ οφθαλμού, καθώς επίσης και αποδρομή της υπαισθησίας από το υποκόγχιο νεύρο.

ΣΥΖΗΤΗΣΗ

Τα πιο κοινά διαγνωστικά κλινικά σημεία και συμπτώματα που υποδηλώνουν κάταγμα στο έδαφος του κόγχου μπορεί να είναι ήπια ή και σοβαρά (Βαϊρακτάρης και συν. 2005, Gosau και συν. 2011) (Πίνακας 1).

Η συνηθέστερη επιπλοκή αφορά τον εγκλωβισμό ενός από τους οφθαλμοκινητικούς μυς, με αποτέλεσμα διαταραχές της κινητικότητας του σύστοιχου βολβού και διπλωπία (Kernich 2006, Αγγελόπουλος και συν. 2008, Krasadakis και συν. 2017). Στα σοβαρά κλινικά συμπτώματα συχνά περιλαμβάνεται βραδυκαρδία, η οποία αποδίδεται στην παγίδευση του κάτω ορθού μυός και συσχετίζεται με το οφθαλμοκαρδιακό αντανακλαστικό (ΟΚΑ), λόγω άσκησης πίεσης και διέγερσης στον οφθαλμικό βολβό. Εκδηλώνεται με κεφαλαλγία, ναυτία, ίλιγγο, έντονο και οξύ πόνο, έμετο και σε σπάνιες περιπτώσεις συγκοπή, κυρίως στα κατάγματα τύπου «καταπακτής» (Kim και συν. 2012, Emery 2013, Merali 2015).

Η υποχώρηση του εδάφους του οφθαλμικού κόγχου και η παγίδευση των περιβολβικών ιστών στη γραμμή του κατάγματος, προκαλεί περιορισμό των κάθετων κινήσεων του βολβού, τον οποίο ο ασθενής αντιλαμβάνεται ως διπλωπία. Αυτή εκδηλώνεται στην προς τα εμπρός όραση και αυξάνεται κατά την προσπάθεια ανύψωσης του βολβού, ενώ είναι εμφανής στο πλείστον των περιπτώσεων του κατάγματος του εδάφους του κόγχου (Catone και συν. 1988, Kernich 2006, Gosau και συν. 2011, Ellis 2012). Σε ένα σημαντικό ποσοστό η διπλωπία

formed revealed a fracture in the left zygomatic bone, which extended towards the orbital floor, where there was an open-door prolapse of the periorbital tissues and the inferior rectus and inferior oblique muscles into the maxillary sinus (Fig. 3). Besides the large edema and hematoma of the lower eyelid, the ophthalmological examination also found a subconjunctival hematoma, ocular motor dysfunction and displacement of the left eye and diplopia. It also recorded hypesthesia in the ipsilateral area, due to the compression of the infraorbital canal and "sinking" of the eyeball into the maxillary sinus. The patient was transferred to the High-Dependency Unit (HDU) due to brain damage, and remained unoperated for two weeks. He then underwent surgical repair of the orbital floor fracture through a subciliary approach. The fractured part of the zygomatic bone was reduced and fixed using a titanium osteosynthesis mini plate in the inferior orbital rim respectively, and there was placement of a porous polyethylene alloplastic graft (Medpor) in the orbital floor. The enophthalmos of the left eye was corrected immediately after the operation. In the follow-up examination that took place 3 months postoperatively it was found that diplopia had been corrected, the left eye had regained its normal position and motility, and hypesthesia had subsided from the infraorbital nerve.

DISCUSSION

The most common diagnostic clinical signs and symptoms that point in the direction of an orbital floor fracture can be mild or severe (Vairaktaris et al. 2005, Gosau et al. 2011) (Table 1).

The most common complication is the incarceration of one of the extraocular muscles, which results in ocular motor dysfunction in the ipsilateral eyeball and diplopia (Kernich 2006, Angelopoulos et al. 2008, Krasadakis et al. 2017). Severe clinical symptoms often include bradycardia, which is attributed to the entrapment of the inferior rectus muscle and associated with the oculocardiac reflex (OCR), due to the pressure and irritation on the eyeball. It manifests itself as headache, nausea, vertigo, severe and sharp pain, vomiting and in rare cases syncope, mainly in trapdoor fractures (Kim et al. 2012, Emery 2013, Merali 2015).

The recession of the orbital floor and entrapment of periorbital tissues inside the fracture line restricts the vertical movement of the eyeball, which is perceived by the patient as diplopia. This manifests itself in forward vision and deteriorates when the patient tries to elevate his eyeball, and can be seen in the majority of cases of orbital floor fracture (Catone et al. 1988, Kernich 2006, Gosau et al. 2011, Ellis 2012). In a significant percentage of cases, diplopia is the main symptom, develops relatively quickly, and is caused by the incarceration of the muscles and possibly the local edema (Krasadakis et al. 2017). It im-

είναι το κυρίαρχο σύμπτωμα, εμφανίζεται σχετικά γρήγορα και οφείλεται σε εγκλωβισμό των μυών και πιθανόν στο οίδημα της περιοχής (Krasadakis και συν. 2017). Βελτιώνεται ή εξαφανίζεται στις πρώτες 2 εβδομάδες ή αργότερα (Kernich 2006, Tang και συν. 2011). Στους ασθενείς με κάταγμα του εδάφους του κόγχου, πρέπει οπωσδήποτε να πραγματοποιείται οφθαλμιατρική εξέταση το συντομότερο δυνατό, για την καταγραφή της κινητικότητας του οφθαλμού, την αντιδραστικότητα της κόρης για πιθανή μυδρίαση, την αξιολόγηση της οπτικής οξύτητας και την εξέταση του πρόσθιου κι οπίσθιου υποκόγχιου τρήματος (Jamal και συν. 2009).

Η διάγνωση του κατάγματος του εδάφους του κόγχου βασίζεται στην κλινική εξέταση και στα ακτινογραφικά ευρήματα (Ng και συν. 1996, Brady και συν. 2001). Στην ακτινογραφία Waters' διακρίνεται μόνο μία πολυποειδής μάζα, ενώ η πρόπτωση του οφθαλμικού λίπους προς το γναθιαίο άντρο φαίνεται ως «σταγόνα ή δάκρυ που πέφτει» (Ng και συν. 1996, Courtne και συν. 2000). Τις περισσότερες φορές απαιτείται η λήψη μίας αξονικής τομογραφίας για την ακριβή διάγνωση της έκτασης του κατάγματος, την πιθανή παγίδευση και πρόπτωση των μυών εντός του ιγμορείου άντρου, αλλά και την ύπαρξη ενδοκογχικού αέρα. Η αξονική τομογραφία της περιοχής είναι απαραίτητη για να εκτιμηθεί κυρίως το βάθος, αλλά και η συνολική έκταση της βλάβης και να αποκλεισθεί τυχόν παρουσία οπισθοβολβικού αιματώματος, που μπορεί να θέσει σε κίνδυνο ακόμη και την όραση του ασθενούς (Ng και συν. 1996, Brady και συν. 2001, Wilde και συν. 2013).

Στα κατάγματα του εδάφους του κόγχου ενδείκνυται η προφυλακτική χορήγηση αντιβιοτικών φαρμάκων και κορτικοστεροειδών, για τη μείωση και τη γρηγορότερη υποχώρηση του οιδήματος (Bruce και Ghosh 2003, Wilde και συν. 2013). Για να αποφευχθεί το ενδοκογχικό εμφύσημα, προτείνεται στους ασθενείς να αποφεύγουν το φύσημα του ρώθωνα, ενώ χρησιμοποιούνται συχνά και αποσυμφορητικά της ρινός (Burnstine και συν. 2003).

Η αντιμετώπιση τις περισσότερες φορές είναι χειρουργική, με στόχο τη λειτουργική και αισθητική αποκατάσταση. Είναι αναγκαία όταν υπάρχει διπλωπία, περιορισμένη οφθαλμική κινητικότητα και ειδικά όταν διακρίνεται μυϊκή παγίδευση και ενόφθαλμος μεγαλύτερος από 2 mm και πρέπει να γίνεται εντός της πρώτης εβδομάδας από τον τραυματισμό (Matteini και συν. 2004, Theologie-Lygidakis και συν. 2007, Tang και συν. 2011). Δεν τίθεται ένδειξη για επέμβαση όταν υπάρχει σχετικά καλή κινητικότητα και η διπλωπία είναι ελάχιστη και σε ακραίες θέσεις (Gosau και συν. 2011). Η καθυστέρηση της εγχείρησης πέραν των 10 ημερών, μπορεί να προκαλέσει μη αναστρέψιμες αλλοιώσεις των εντός του ιγμορείου προπιπτόντων ιστών (εκφύλιση, ρίκνωση), ελαττώνοντας έτσι την πιθανότητα πλήρους αποκατάστασης (Smith και Regan 1957, Dulley και Fells 1975). Πάντως, στην Β΄ περίπτωση η μικρού βαθμού καθυστέρηση της αντιμετώπισης, δεν είχε μόνιμη δυσλειτουργία και οδήγησε σε θε-

proves or resolves within the first 2 weeks or after that (Kernich 2006, Tang et al. 2011). Patients with orbital floor fractures must undergo ophthalmological examination as soon as possible, in order to evaluate their ocular motility and pupil responsiveness for potential mydriasis, assess their visual acuity, and examine the anterior and posterior infraorbital foramina (Jamal et al. 2009).

The diagnosis of orbital floor fracture is based on the clinical examination and radiographic findings (Ng et al. 1996, Brady et al. 2001). On Waters' view radiograph, just a polypoid mass can be observed, and the prolapse of the orbital fat into the maxillary antrum resembles a "hanging drop or teardrop" (Ng et al. 1996, Courtne et al. 2000). In most cases, a CT scan is required in order to establish the exact extent of the fracture, any entrapment and prolapse of the muscles into the maxillary sinus, as well as any intraorbital air. CT scanning of the area is necessary in order to help assess mainly the depth, but also overall extent of the damage, and rull out the possibility of a retrobulbar hematoma, that may even jeopardise the patient's vision (Ng et al. 1996, Brady et al. 2001, Wilde et al. 2013).

The prophylactic administration of antibiotics and corticosteroids is recommended in cases of orbital floor fractures, in order to help reduce and resolve the edema faster (Bruce και Ghosh 2003, Wilde et al. 2013). In order to prevent intraorbital emphysema, patients are advised to avoid blowing their nose, and nasal decongestants are often used too (Burnstine et al. 2003).

In most cases, surgical management is required in order to achieve functional and aesthetic rehabilitation. It is necessary in cases of diplopia, restricted ocular motility and especially in cases of muscle entrapment and enophthalmos greater than 2 mm, and should be carried out within the first week after injury (Matteini et al. 2004, Theologie-Lygidakis et al. 2007, Tang et al. 2011). Surgical intervention is not indicated when there is relatively good ocular motility, and diplopia is minimal, and in extreme directions of gaze (Gosau et al. 2011). Any delays of the surgical treatment by more than 10 days, can lead to irreversible damage of the tissues that have prolapsed into the maxillary sinus (degeneration, shrinkage), which reduces the chances of a full rehabilitation (Smith and Regan 1957, Dulley and Fells 1975). However, in case B, the slight intervention delay did not contribute to any permanent disorders, and resulted in recovery. The opposite applies to children, where the outcome of a fracture can be successful, even if treatment is delayed by 8 weeks post injury (Leitch et al. 1990, Bansagi and Meyer 2000). The surgical reduction of fractures provides good and satisfactory results in most cases and the outcome is uneventful, with an improvement in the restriction of ocular motility, enophthalmos and diplopia (Hollier et al. 2003). The most common surgical approach is by subciliary or transconjunctival incision (Wang et al. 2008).

ραπεία. Στα παιδιά ισχύει το αντίθετο και είναι επιτυχής η έκβαση του κατάγματος, ακόμη και αν καθυστερήσει η θεραπευτική αντιμετώπιση για 8 εβδομάδες μετά τον τραυματισμό (Leitch και συν. 1990, Bansagi and Meyer 2000). Η χειρουργική ανάταξη του κατάγματος προσφέρει καλά και ικανοποιητικά αποτελέσματα στις περισσότερες περιπτώσεις και η έκβαση είναι ομαλή, με ελάττωση του περιορισμού της κινητικότητας, του ενόφθαλμου και της διπλωπίας (Hollier και συν. 2003). Η πιο συχνή χειρουργική προσπέλαση είναι η υποβλεφαριδική και η διεπιπεφυκοτική τομή (Wang και συν. 2008). Η υποβλεφαριδική τομή παρουσιάζει καλύτερα αποτελέσματα και χαμηλότερα ποσοστά επιπλοκών. Η διεπιπεφυκοτική προσπέλαση πλεονεκτεί ως προς την απουσία εμφάνισης ανεπιθύμητης ουλής, έχει όμως ορισμένους περιορισμούς ως προς την έκταση και τη δυνατότητα επέκτασής της (Iatrou και συν. 2001, Βαϊρακτάρης και συν. 2005, Αγγελόπουλος και συν. 2008). Ανατομικά το βάθος διερεύνησης μπορεί να επεκταθεί ως 3,5 - 4,5 cm στους ενήλικες και ως 3 cm στα μικρά παιδιά (Theologie-Lygidakis και συν. 2007, Losee και συν. 2008). Για την αποκατάσταση του εδάφους του κόγχου, το καταγματικό έλλειμμα καλύπτεται με αυτομόσχευμα, μοσχευματικό αλλοπλαστικό υλικό (συνήθως πορώδες πολυ-αιθυλένιο - Medpor), ή με πλέγμα τιτανίου (Ράλλης και συν. 2004, Yilmaz και συν. 2007, Gunarajah και Samman 2013, Krasadakis και συν. 2017). Το μόσχευμα πρέπει να είναι λεπτό, τοποθετείται όσο γίνεται προς τα πίσω και στερεώνεται στην έσω επιφάνεια του κάτω κογχικού χείλους (Iatrou και συν. 2001, Premalatha Shetty και συν. 2009, Salgarelli και συν. 2010, Tang και συν. 2011). Σημειώνεται ότι κατά τη διάρκεια της χειρουργικής επέμβασης, λόγω της πίεσης του οφθαλμού μπορεί να εμφανισθεί αρρυθμία ή βραδυκαρδία (φαινόμενο Aschner), από τον οφθαλμικό κλάδο του τριδύμου νεύρου, η οποία είναι αναμενόμενη φυσιολογική απάντηση στη φυσική διέγερση του οφθαλμού (Kim και συν. 2012). Μετεγχειρητικές επιπλοκές είναι η συνέχιση για λίγο καιρό της διπλωπίας και του ενόφθαλμου, η επιφορά, το λεμφοίδημα και σε σπάνιες περιπτώσεις η μυδρίαση (Gosau και συν. 2011). Εξαιρετικά σπάνια η πιο σοβαρή επιπλοκή είναι η τύφλωση, είτε από μετεγχειρητική αιμορραγία και πίεση του οπτικού νεύρου, είτε από άμεση ή έμμεση τρώση του (Lederman 1981, Gosau και συν. 2011).

Αν το κάταγμα του εδάφους του κόγχου μείνει ανεγχείρητο λόγω άλλων συνοδών κακώσεων, μπορεί να παραμείνει διπλωπία και ενόφθαλμος, ή υπόφθαλμος μεγαλύτερος από 2 mm σε πολλές περιπτώσεις. Πάντως, στην Α΄ περίπτωση μακροπρόθεσμα με την απορρόφηση του περιβολβικού λίπους, την πλήρη αποδρομή του οιδήματος, αλλά και τη λειτουργική εξισορρόπηση, παρατηρήθηκε αποδρομή της διπλωπίας. Παρ' όλα αυτά, αν το έλλειμμα είναι μικρό και δεν συνοδεύεται από κίνδυνο παραμονής ενόφθαλμου και διπλωπίας, μπορεί να παραμείνει ανεγχείρητο (Cat Nguyen Burkat 2017).

Subciliary incision yields better results and lower complication rates. The advantage of the transconjunctival access is that it does not cause any undesired scarring, however it has certain limitations in terms of its extent and extendability (Iatrou et al. 2001, Vairaktaris et al. 2005, Angelopoulos et al. 2008). Anatomically, the investigation depth can be extended to 3.5-4.5 cm in adults and 3 cm in young children (Theologie-Lygidakis et al. 2007, Losee et al. 2008). The orbital floor fracture defect is reconstructed using an autograft, alloplastic graft material (usually porous polyethylene - Medpor) or titanium mesh (Rallis et al. 2004, Yilmaz et al. 2007, Gunarajah and Samman 2013, Krasadakis et al. 2017). The graft must be thin and should be placed as far back as possible, and fixed on the medial surface of the inferior orbital rim (Iatrou et al. 2001, Premalatha Shetty et al. 2009, Salgarelli et al. 2010, Tang et al. 2011). It should be noted here that during the operation, due to the pressure that is applied onto the eye, arrhythmia or bradycardia may arise (Aschner phenomenon) from the ophthalmic branch of the trigeminal nerve, which is the expected normal response to the natural irritation of the eye (Kim et al. 2012). Postoperative complications include the persistence of diplopia and enophthalmos for a little longer, epiphora, lymphedema, and in rare cases mydriasis (Gosau et al. 2011). Blinding is a very rare complication, caused either by postoperative haemorrhage and pressure on the optic nerve, or its direct or indirect injury (Lederman 1981, Gosau et al. 2011).

If the orbital floor fracture remains unoperated due to other concomitant injuries, diplopia and enophthalmos or hypoglobus greater than 2 mm, can persist in many cases. However, in case A, with the resorption of the periorbital fat, the complete resolution of the edema, and the functional balancing, diplopia eventually resolved. Nevertheless, if the defect is small, and is not accompanied by a risk of permanent enophthalmos and diplopia, it can remain unoperated (Cat Nguyen Burkat 2017). Long-term ophthalmological monitoring and recording/comparison of the results is required in these cases, since the symptoms can resolve on their own when there is no muscle incarceration or entrapment (Dulley and Fells 1975, Catone et al. 1988).

CONCLUSIONS

Orbital floor fracture causes reduced ocular motility, enophthalmos and diplopia (Gosau et al. 2011). Treatment mainly involves surgical reconstruction, which should be carried out as soon as possible after the resolution of any edema. In fractures that are reconstructed within 2 weeks post injury, impairment of vision and ocular motility can be prevented. Aesthetic problems and specifically enophthalmos can also be prevented (Matteini et al. 2004, Tang et al. 2011).

If an orbital floor fracture is left unrepaired for a long

Προϋπόθεση είναι η μακρά οφθαλμιατρική εξέταση και η καταγραφή και σύγκριση των αποτελεσμάτων, γιατί όταν δεν υπάρχει εγκλωβισμός και παγίδευση των μυών, μπορεί να παρέλθουν τα συμπτώματα από μόνα τους (Dulley και Fells 1975, Catone και συν. 1988).

ΣΥΜΠΕΡΑΣΜΑΤΑ

Το κάταγμα του εδάφους του οφθαλμικού κόγχου προκαλεί μείωση της κινητικότητας του βολβού, ενόφθαλμο και διπλωπία (Gosau και συν. 2011). Η θεραπευτική αντιμετώπιση είναι κυρίως η χειρουργική αποκατάσταση, η οποία πρέπει να γίνεται το συντομότερο μετά την υποχώρηση του οιδήματος. Για κατάγματα που αποκαθίστανται μέχρι τις 2 εβδομάδες μετά τον τραυματισμό, αποφεύγονται πιθανά προβλήματα όρασης και κινητικότητας του οφθαλμού. Επίσης αποφεύγονται κι αισθητικά προβλήματα και ιδιαίτερα ο ενόφθαλμος (Matteini και συν. 2004, Tang και συν. 2011).

Αν το κάταγμα του εδάφους του κόγχου δεν αποκατασταθεί για μεγάλη χρονική διάρκεια, τότε λόγω υποχώρησης του οιδήματος και της ελάττωσης του κογχικού λίπους δεν υπάρχει εγκλωβισμός περιβολβικών ιστών, οπότε υποχωρεί και η διπλωπία και βελτιώνεται η οφθαλμοκινητικότητα. Όταν επίσης ο ενόφθαλμος δεν είναι πολύ μεγάλος, μπορεί να δίνονται μόνο οδηγίες, όπως συνέβηκε στην πρώτη περίπτωσή μας, που πρέπει ο ασθενής να ακολουθεί, για να περιορισθούν τα προβλήματα. Πάντως, όλοι οι ασθενείς με κάταγμα του εδάφους του οφθαλμικού κόγχου πρέπει να επανεξετάζονται τακτικά. Οι συγγραφείς καταλήγουν στο συμπέρασμα ότι αν συντρέχουν σοβαροί λόγοι, μπορεί να μη χρειασθεί να χειρουργούνται όλα τα κατάγματα του εδάφους του οφθαλμικού κόγχου δίκην «καταπακτής», ιδίως αν μετά από λίγο καιρό δεν υπάρχει διπλωπία και μεγάλου βαθμού ενόφθαλμος, ενώ σταδιακά βελτιώνεται και η κινητικότητα του σύστοιχου οφθαλμικού βολβού.

amount of time, then due to the resolution of the edema and reduction of orbital fat there is no entrapment of periocular tissues, and therefore diplopia also subsides and ocular motility improves. Moreover, when enophthalmos is not extensive, it is possible to just provide instructions for the patient to follow in order to prevent any issues, which is what happened in our first case. Nevertheless, all patients with orbital floor fracture should be followed up on regularly.

It can be concluded that not every trapdoor orbital floor fracture has to be operated on, if there are serious reasons preventing that, especially if there is no diplopia or extensive enophthalmos shortly afterwards, and the motility of the ipsilateral eyeball will also gradually improve.

ΒΙΒΛΙΟΓΡΑΦΙΑ/REFERENCES

Αγγελόπουλος Α, Αλεξανδρίδης Κ, Κατσικέρης Ν: Στοματική και Γναθοπροσωπική Χειρουργική. Β΄ Τόμος, Εκδόσεις Λίτσας, Σελ. 527 – 533, Αθήνα, 2008

Bansagi ZC, Meyer DR: Internal orbital fractures in the pediatric age group: characterization and management. Ophthalmology, 107 :829-36, 2000

Βαϊρακτάρης Ε, Schwenzer N, Neukam FW: Γναθοπροσωπική Χειρουργική. Τόμος Ι, Εκδόσεις Π.Χ. Πασχαλίδης, Αθήνα 2005

Brady SM, McMann MA, Mazzoli RA, Bushley DM, Ainbinder DJ, Carrol RB: The diagnosis and management of orbital blowout fractures: update 2001. Am J Emergency Medicine, 19(2): 147–154, 2001

Bruce M, Ghosh A: Antibiotics in orbital floor fractures. Journal of Emergency Medicine (EMJ), 20 (1): 66, 2003

Burnstine MA: Clinical recommendations for repair of orbital facial fractures. Go Curr Opin Opthalmol. 14(5): 236-40, 2003

Caranci F, Cicala D, Cappabianca S, Briganti F, Brunese L, Fonio P: Orbital fractures: Role of imaging. Semin Ultrasound CT MRI, 33 (5): 385–91, 2012

Cat Nguyen Burkat: Orbital Floor Fractures. Amer. acad. of ophthalmology, 2017

Catone GA, Morrissette MP, Carlson ER: A retrospective study of untreated orbital blow-out fractures. J Oral Maxillofac Surg. 46 (12): 1033 –1037, 1988

Courtne DJ, Thomas S, Whitfield PH: Isolated orbital blowout fractures: survey and review. Br J Oral Maxillofacial Surg, 38 (5): 496-504, 2000

De Man K, Wijngaarde R, Hes J, De Long PT: Influence of age on the management of blow-out fractures of the orbital floor. Int J Oral Maxillofac Surg, 20: 330-6, 1991

Dulley B, Fells P: Long-term follow-up of orbital floor blow-out with and without surgery. Mod Probl Ophthalmol. 14:467-70, 1975

Ellis E: Orbital trauma. J Oral Maxillofac Surg, 24 (4): 629–48, 2012

Emery J, Noorden GK, Schlemitzauer DA: Orbital floor fractures: Long-term follow-up of cases with and without surgical repair. Tr Am Acad Ophthalmol Otolanyngol. 75: 802–11, 1971

Folkestad L, Granstrom G: A prospective study of orbital fracture sequelae after change of surgical routines. J Oral Maxillofac Surg. 61: 1038–44, 2003

Gosau M, Schoneich M, Draenert FG, Ettl T, Driemel O, Reichert TE: Retrospective analysis of orbital floor fractures-complications, outcome and review of literature. Clin Oral Investig. 15(3): 305-13, 2011

Gunarajah DR, Samman N: Biomaterials for repair of orbital floor blowout fractures: a systematic review. J Oral Maxillofac Surg. 71 (6): 1151-4, 2013

Hatton MP, Watkins LM, Rubin PA: Orbital fractures in children. Ophthalmic Plastic and Reconstructive Surgery 17 (3): 174–179, 2001

Iatrou I, Theologie-Lygidakis N, Angelopoulos A: Use of different grafts in the reconstruction of orbital fractures. Clinical experience from 55 cases. Oral Surg Oral Med Oral Pathol Oral Radiol Endod. 91: 281-6, 2001

Jamal BT, Pfahler SM, Lane KA, Bilyk JR, Pribitkin EA, Diecidue RJ, Taub DI: Ophthalmic Injuries in Patients With Zygomatico-maxillary Complex Fractures. J Oral and Maxillfac Surg. 67(5): 986-989, 2009

Kernich CA: Diplopia. The Neurologist, 12 (4): 229-230, 2006

Kim BB, Qaqish C, Frangos J, Caccamese JF: Oculocardiac reflex induced by an orbital floor fracture: report of a case and review of the literature. J Oral Maxillofac Surg. 70(11): 2614-9, 2012

Krasadakis C, Igoumenakis D, Schoinohoriti O, Mourouzis C, Rallis G: The significance of orbital floor exploration during open reduction of zygomaticomaxillary complex fractures. JRPMS, 1(2):45-49, 2017

Lederman IR: Loss of vision associated with surgical treatment of zygomatic-orbital floor fracture. Plast Reconstr Surg. 68: 94–9, 1981

Leitch RJ, Burke JP, Stracham IM: Orbital blow-out fractures – the influence of age on surgical outcome. Acta Ophthalmol, 68: 118-24, 1990

Losee JE, Afifi A, Jiang S et al.: Pediatric orbital fractures: Classification, management and early follow-up. Plast Reconstr Surg. 122: 886–97, 2008

Manolidis S, Weeks BH, Kirby M, Scarlett M, Hollier L: Classification and surgical management of orbital fractures: experience with 111 orbital reconstructions. J Craniofac Surg, 13 (6): 726–738, 2002

Matteini C, Renzi G, Becelli R, Belli E, Iannetti G: Surgical timing in orbital fracture treatment: experience with 108 consecutive cases. J Craniofac Surg, 15: 145-50, 2004

Merali FI, Grant MP, Mahoney NR: Orbital Floor Fracture with Atypical Extraocular Muscle Entrapment Pattern and Intraoperative Asystole in an Adult. Craniomaxillofac Trauma Reconstr. 8 (4): 370-4, 2015

Ng P, Chu C, Young N, Soo M: Imaging of orbital floor fractures. Australasian Radiology. 40 (3): 264–268, 1996

Premalatha Shetty G, Senthil Kumar, Mohan Baliga, Nakul U: Options in orbital floor reconstruction in blowout fractures: a review of ten cases. J Maxillofac Oral Surg., 8 (2): 137–140, 2009

Putterman AM, Stevens T, Urist MJ: Nonsurgical management of blowout fractures of the orbital floor. Am J Ophthalmol, 77: 232–9, 1974

Ράλλης Γ, Παπαδάκης Δ, Παπακώστα Β, Βαλλιανάτου Δ, Ζαχαριάδης Ν: Κλινική εμπειρία από τη χρήση του πορώδους πολυαιθυλενίου (Medpor) στην κρανιοπροσωπική χώρα. Αρχ. Ελλ. Στομ. Γναθ. Χειρ., 5(2): 63-68, 2004

Salgarelli AC, Bellini P, Landini B, Multinu A, Consolo U: A comparative study of different approaches in the treatment of orbital trauma: An experience based on 274 cases. Oral Maxillofac Surg. 14:23–7, 2010

Smith B, Regan WF: Blow-out fracture of the orbit; mechanism and correction of internal orbital fracture. Am J Ophthalmol, 44: 733–9, 1957

Tang DT, Lalonde JF, Lalonde DH: Delayed immediate surgery for orbital floor fractures: Less can be more. Can J Plast Surg. 19(4): 125–128, 2011

Theologie - Lygidakis N, Iatrou I, Alexandridis C: Blow-out fractures in children: six years' experience. Oral Surg Oral Med Oral Pathol Oral Radiol Endod, 103: 757-63, 2007

Wang S, Xiao J, Liu L, Lin Y, Li X, Tang W, Wang H, Long J, Zheng X, Tian W: Orbital floor reconstruction: a retrospective study of 21 cases. Oral Surg. Oral Med. Oral Pathol. Oral Radiol Endod., 106(3): 324-30, 2008

Wilde F, Lorenz K, Ebner AK, Krauss O, Mascha F, Schramm A: Intraoperative imaging with a 3D C-arm system after zygomatico-orbital complex fracture reduction. J Oral Maxillofac Surg. 71 (5): 894–910, 2013

Yilmaz M, Vayvada H, Aydin E, Menderes A, Atabey A: Repair of fractures of the orbital floor with porous polyethylene implants. Br J Oral Maxillofac Surg. 45: 640–4, 2007

Διεύθυνση επικοινωνίας:
Νικόλαος Κολόμβος
Κλινική ΣΓΠΧ, Οδοντιατρική Σχολή ΕΚΠΑ
Θηβών 2, Γουδή, 11527 Αθήνα
Τηλ.: +30 210 7461288
e-mail: ngcolon1@gmail.com

Address:
Nikolaos Kolomvos
OMFS Department, School of Dentistry, National and Kapodistrian University of Athens,
2 Thivon Street, Goudi, 11527 Athens, Greece
Tel.: +30 210 7461288
e-mail: ngcolon1@gmail.com

Η αντιμικροβιακή φωτοθερμική θεραπεία EmunDo® στην αντιμετώπιση των περιεμφυτευματικών νόσων: Βιβλιογραφική ανασκόπηση και παρουσίαση κλινικής περίπτωσης

Εμμανουήλ ΒΛΑΧΟΣ[1], Χρυσούλα ΒΑΚΑΚΗ[2], Ιωάννης ΦΟΥΡΜΟΥΖΗΣ[3]

Οδοντιατρική Κλινική «Dental Excellence» (Υπεύθυνος: Επίκ. Καθηγητής Ι. Φουρμούζης)

The application of antimicrobial photothermal therapy (EmunDo®) in the treatment of peri-implant diseases: Literature review and a case report

Emmanouil VLACHOS, Chrisoula VAKAKI, Ioannis FOURMOUSIS

Dental Clinic "Dental Excellence", Athens, Greece (Head: Assist. Professor I. Fourmousis)

Βιβλιογραφική ανασκόπηση/ Ενδιαφέρουσα περίπτωση
Literature review/ Case report

ΠΕΡΙΛΗΨΗ: Η θεραπεία των περιεμφυτευματικών νόσων μικροβιακής αιτιολογίας μπορεί να είναι χειρουργική ή μη-χειρουργική. Επιπρόσθετα μέσα αφορούν τη χρήση αντιβιοτικών ή αντισηπτικών, τη μηχανική ή τη χημική τροποποίηση των εμφυτευματικών επιφανειών, καθώς και τη χρήση οδοντιατρικών lasers. Μία καινοτόμος μέθοδος που χρησιμοποιείται αποτελεί η φωτοδυναμική θεραπεία. Η αρχή της μεθόδου στηρίζεται στη χορήγηση ενός «φωτοευαισθητοποιητή», ο οποίος απορροφάται από τα βακτήρια και ενεργοποιείται από ακτινοβολία κατάλληλου μήκους κύματος παρουσία οξυγόνου. Ως αποτέλεσμα, παράγονται κυτταροτοξικά προϊόντα, καθώς και σε ένα πολύ μικρό βαθμό απελευθερώνεται θερμότητα. Μία πιο σύγχρονη εκδοχή της φωτοδυναμικής θεραπείας είναι η «φωτοθερμική θεραπεία». Ένα από τα θεραπευτικά πρωτόκολλα που εφαρμόζεται για την αντιμετώπιση περιοδοντικών και περιεμφυτευματικών νόσων ονομάζεται EmunDo®. Στην παρούσα εργασία γίνεται βιβλιογραφική ανασκόπηση και παρουσιάζεται κλινική περίπτωση εφαρμογής του πρωτοκόλλου EmunDo®.

ΛΕΞΕΙΣ ΚΛΕΙΔΙΑ: περιεμφυτευματική βλεννογονίτιδα, περιεμφυτευματίτιδα, ινφρακυανίνη, φωτοθερμική θεραπεία, Emundo.

SUMMARY: The main goals of therapy of biofilm-induced peri-implant diseases are the complete removal of microbial biofilm and the control of inflammation, the cleaning of implant surfaces, the regeneration (if feasible) of peri-implant tissues, and the maintenance of bone stability. The treatment alternatives comprise surgical or non-surgical procedures. Additionally, application of antimicrobial agents, mechanical or chemical modification of implant surfaces, and laser application have been studied. Recently, a novel method used is "photodynamic therapy". The main principle of this method is based on a photosensitizer that is absorbed by periodontopathogens and is activated by light energy in the presence of oxygen. As a result, cytotoxic molecules (and to a lesser extent developing heat) are produced, and eventually lead to cell death. A more recent modification of this technique is termed as "photothermal therapy". One of the therapeutic protocols applied in periodontal and peri-implant diseases is called EmunDo®. In the present study, a case of primary peri-implantitis treated with EmunDo® protocol is presented after a literature review.

KEY WORDS: peri-implant mucositis, peri-implantitis, infracyanine, photothermal therapy, Emundo.

[1] *Οδοντίατρος, DDS, BSc, MSc στη Μοριακή Βιολογία και Βιοϊατρική*
[2] *Οδοντίατρος, DDS*
[3] *Επίκουρος Καθηγητής Περιοδοντολογίας, Οδοντιατρική Σχολή ΕΚΠΑ*

Παρελήφθη: 8/4/2020 - Έγινε δεκτή: 24/4/2020

Paper received: 8/4/2020 - Accepted: 24/4/2020

ΕΙΣΑΓΩΓΗ

Τα οδοντικά εμφυτεύματα αποτελούν τον πιο σύγχρονο και δημοφιλή τρόπο για την αποκατάσταση μερικής ή ολικής νωδότητας στη στοματική κοιλότητα. Οι πιο συχνές επιπλοκές των εμφυτευμάτων αφορούν φλεγμονώδεις νόσους μικροβιακής αιτιολογίας, οι οποίες εντοπίζονται στους ιστούς που περιβάλλουν τόσο αυτά όσο και τις προσθετικές αποκαταστάσεις επί αυτών.

Οι περιεμφυτευματικοί ιστοί αναπτύσσονται ως αποτέλεσμα της επουλωτικής διαδικασίας αμέσως μετά την τοποθέτηση των εμφυτευμάτων και περιλαμβάνουν: α) το φατνιακό οστούν που βρίσκεται σε άμεση λειτουργική επαφή με το εμφύτευμα (ο βιολογικός όρος χαρακτηρίζεται ως «οστεοενσωμάτωση») και β) τον περιεμφυτευματικό βλεννογόνο (ζώνη συνδετικού ιστού και προσπεφυκότος επιθηλίου), που βρίσκεται σε επαφή με τμήματα του εμφυτεύματος ή και της προσθετικής αποκατάστασης.

Η πρώτη περιγραφή των περιεμφυτευματικών νόσων που σχετίζονται με το μικροβιακό βιοϋμένιο πραγματοποιήθηκε στο 1ο Ευρωπαϊκό Workshop στην Περιοδοντολογία το 1993 (Albrektsson και Isidor, 1994). Σε μία πρόσφατη μελέτη, υπολογίστηκε το εύρος επιπολασμού των περιεμφυτευματικών νόσων, με την περιβλεννογονίτιδα να παρουσιάζει μέση συχνότητα επιπολασμού 43% (εύρος: 19-65%) και την περιεμφυτευματίτιδα 22% (εύρος 1-47%), μεταξύ των μελετών που συμπεριελήφθησαν στη μελέτη (Salvi και συν. 2019).

Η πιο πρόσφατη ταξινόμησή τους πραγματοποιήθηκε το 2017 από την Ευρωπαϊκή Περιοδοντολογική Εταιρεία (Berglundh και συν. 2018). Βάσει αυτής της ταξινόμησης, η «περιεμφυτευματική υγεία» στην καθημερινή κλινική πράξη χαρακτηρίζεται από: α) την απουσία κλινικών σημείων φλεγμονής (οίδημα, ερυθρότητα, αιμορραγία), β) απουσία αιμορραγίας/πυόρροιας κατά την ανίχνευση, γ) απουσία οστικής απώλειας, και δ) καμία μεταβολή του βάθους ανίχνευσης της περιεμφυτευματικής σχισμής (σε σύγκριση με προηγούμενες κλινικές εξετάσεις) (Berglundh και συν. 2018). Επίσης, περιεμφυτευματική υγεία μπορεί να υπάρξει και σε εμφυτεύματα που έχουν μειωμένη οστική στήριξη μετά τη θεραπεία της περιεμφυτευματίτιδας.

Με τον όρο «περιβλεννογονίτιδα» χαρακτηρίζονται οι φλεγμονώδεις βλάβες μικροβιακής αιτιολογίας στους μαλακούς ιστούς που περιβάλλουν το εμφύτευμα (χωρίς να παρατηρείται όμως απώλεια οστού γύρω από το εμφύτευμα). Τα κλινικά σημεία περιλαμβάνουν: α) την ερυθρότητα των περιεμφυτευματικών ιστών, β) το οίδημα, και γ) την αιμορραγία ή/και πυόρροια κατά την ανίχνευση των ιστών (Berglundh και συν. 2018). Επιπλέον, μπορεί να παρατηρηθεί και αύξηση του βάθους ανίχνευσης της περιεμφυτευματικής σχισμής, που οφείλεται είτε στην διόγκωση των ιστών ή στη μείωση της αντίστασης κατά την ανίχνευση με τον περιοδοντικό ανιχνευτήρα. Αυτές οι βλάβες καθίστανται αντιστρεπτές και αποκαθίσταται η περιεμφυτευματική υγεία, μετά τον κατάλληλο έλεγχο και την απομάκρυνση του μικροβιακού παράγοντα.

INTRODUCTION

Dental implants are the most state-of-the-art and popular method of managing partial or complete edentulousness in the oral cavity. The most common implant complications involve inflammatory diseases of microbial aetiology, which affect the tissues surrounding both the implants and the prosthetic restorations attached to them. Peri-implant tissues develop as a result of the healing process that takes place right after the placement of implants and include: a) the alveolar bone that is in direct functional contact with the implant (the biological term for that is "osseointegration"), and b) the peri-implant mucosa (connective tissue and junctional epithelium zone), which is in contact with parts of the implant and potentially also the prosthetic restoration.

The first description of peri-implant diseases related to the microbial biofilm can be traced back to the 1st European Workshop on Periodontology, which took place in 1993 (Albrektsson and Isidor, 1994). A recent study assessed the prevalence range of peri-implant diseases, with peri-implant mucositis having a mean prevalence rate of 43% (range: 19-65%) and peri-implantitis 22% (range: 1-47%), according to the studies that were included in this study (Salvi et al. 2019).

Their most recent classification was carried out in 2017 by the European Federation of Periodontology (Berglundh et al. 2018). According to this classification, "peri-implant health" in day-to-day clinical practice is characterised by: a) the absence of clinical signs of inflammation (oedema, redness, bleeding), b) the absence of clinical signs of bleeding/suppuration on probing, c) no bone loss, and d) no increase in probing depth of the peri-implant sulcus (compared to previous clinical examinations) (Berglundh et al. 2018). Peri-implant health can also exist in implants with reduced bone support after the treatment of peri-implantitis.

The term "peri-implant mucositis" is used to describe inflammatory lesions of microbial aetiology in the soft tissues surrounding an implant (without any loss of bone observed around the implant). Clinical signs include: a) redness in the peri-implant tissues, b) oedema, and c) bleeding and/or suppuration on probing the tissues (Berglundh et al. 2018). Moreover, an increase in the probing depth of the peri-implant sulcus can also be observed, and is due to either the swelling of the tissues or the reduced resistance to probing with the periodontal probe. These lesions can be reversed and peri-implant health can be re-established, after appropriate examination and removal of the microbial agent.

"Peri-implantitis" is characterised by: a) clinical signs of inflammation (oedema and bleeding on probing and/or suppuration), b) increased probing depth (compared to previous clinical measurements), and c) loss of bone support (can be established radiographically, compared to previous x-rays) (Berglundh et al. 2018). In the absence

Η «περιεμφυτευματίτιδα» χαρακτηρίζεται από: α) κλινικά σημεία φλεγμονής (οίδημα και αιμορραγία κατά την ανίχνευση ή/και πυόρροια), β) αυξημένο βάθος ανίχνευσης (σε σχέση με προγενέστερες κλινικές μετρήσεις), και γ) απώλεια στηρικτικού οστού (διαπιστώνεται ακτινογραφικά, συγκριτικά με προγενέστερες ακτινογραφίες) (Berglundh και συν. 2018). Στην περίπτωση μη ύπαρξης προγενέστερων κλινικών δεδομένων, συμφωνήθηκε ότι η διάγνωση της περιεμφυτευματίτιδας στηρίζεται: α) στην αιμορραγία ή/και πυόρροια κατά την ανίχνευση, β) σε βάθος ανίχνευσης ≥ 6χιλ., γ) σε οστικό επίπεδο ≥ 3χιλ. ακρορριζικότερα του πιο μυλικού τμήματος του ενδοστικού τμήματος του εμφυτεύματος (Berglundh και συν. 2018). Έχουν προταθεί διάφορες ταξινομήσεις για την περιεμφυτευματίτιδα στη διεθνή βιβλιογραφία. Βάσει της ταξινόμησης που προτάθηκε από τους Froum και Rosen, η περιεμφυτευματίτιδα μπορεί να είναι: α) αρχόμενη: (βάθος ανίχνευσης περιεμφυτευματικής σχισμής ≥ 4 mm, απώλεια στηρικτικού οστού <25% του μήκους του εμφυτεύματος), β) μέτρια: (βάθος ανίχνευσης περιεμφυτευματικής σχισμής ≥ 6 mm, απώλεια στηρικτικού οστού 25 - 50% του μήκους του εμφυτεύματος), γ) προκεχωρημένη: (βάθος ανίχνευσης περιεμφυτευματικής σχισμής ≥ 8 mm, απώλεια στηρικτικού οστού >50% του μήκους του εμφυτεύματος) (Froum και Rosen, 2012). Και στις τρεις κατηγορίες παρατηρείται αιμορραγία ή/και πυόρροια κατά την ανίχνευση.

Πολλοί παράγοντες έχουν αναφερθεί να συσχετίζονται με την προδιάθεση για ανάπτυξη περιεμφυτευματίτιδας (Renvert και Quirynen 2015, Fourmousis και Vlachos 2019). Η συσσώρευση οδοντικής μικροβιακής πλάκας γύρω από τους περιεμφυτευματικούς ιστούς μπορεί να διεγείρει την φλεγμονώδη απόκριση του ξενιστή, το μέγεθος και η σοβαρότητα της οποίας μπορεί να διαφέρει από ασθενή σε ασθενή λόγω διαφορετικού γενετικού υποβάθρου (Berglundh και συν. 2018, Fourmousis και Vlachos 2019). Άλλοι παράγοντες αφορούν το ιστορικό περιοδοντικής νόσου, το κάπνισμα, τον σακχαρώδη διαβήτη, την παρουσία περισσειών κονίας στους περιεμφυτευματικούς ιστούς (σε συγκολλούμενες επιεμφυτευματικές αποκαταστάσεις), καθώς και την ύπαρξη καρδιαγγειακής νόσου (Renvert και Quirynen 2015).

Στόχος της θεραπείας των περιεμφυτευματικών νόσων μικροβιακής αιτιολογίας είναι η απομάκρυνση του αιτιολογικού παράγοντα της φλεγμονής (μικροβιακό βιοϋμένιο) και ο έλεγχός της, ο καθαρισμός των εμφυτευματικών και προσθετικών επιφανειών, η αναγέννηση των περιεμφυτευματικών ιστών (αν είναι εφικτή) και η σταθεροποίηση του οστικού υποβάθρου (Romanos και συν. 2015). Η θεραπεία μπορεί να είναι α) χειρουργική (αναπλαστικές ή αφαιρετικές τεχνικές), ή β) μη-χειρουργική (μηχανική απομάκρυνση μικροβιακού παράγοντα με τη χρήση υπερήχων, ξέστρων χειρός ή με την πραγματοποίηση αεροστίλβωσης χωρίς την αναπέταση κρημνού) (Romanos και συν. 2015). Επιπρόσθετα μέσα που έχουν

of previous clinical data, it was agreed that a diagnosis of peri-implantitis would be based on: a) bleeding and/or suppuration on probing, b) probing depths of ≥6mm, c) bone levels ≥3mm apically of the most coronal portion of the intra-osseous part of the implant (Berglundh et al. 2018). Various classifications of peri-implantitis have been proposed in the international literature. According to the classification that was proposed by Froum and Rosen, peri-implantitis can be: a) early (probing depth of the peri-implant sulcus ≥ 4 mm, loss of bone support < 25% of the implant length), b) moderate (probing depth of the peri-implant sulcus ≥ 6 mm, loss of bone support 25 - 50% of the implant length), and c) advanced (probing depth of the peri-implant sulcus ≥ 8 mm, loss of bone support >50% of the implant length) (Froum and Rosen, 2012). All three categories involve bleeding and/or suppuration on probing.

Several factors are reportedly associated with a predisposition for the development of peri-implantitis (Renvert and Quirynen 2015, Fourmousis and Vlachos 2019). The accumulation of dental microbial plaque around the peri-implant tissues can trigger the inflammatory response of the host, the extent and severity of which can differ from patient to patient due to their different genetic backgrounds (Berglundh et al. 2018, Fourmousis and Vlachos 2019). Other factors include a history of periodontal disease, smoking, diabetes mellitus, the presence of excess cement in the peri-implant tissues (in cement-retained implant-supported restorations), as well as the presence of cardiovascular disease (Renvert and Quirynen 2015).

The treatment of peri-implant diseases of microbial aetiology seeks to remove the aetiological factor behind the inflammation (microbial biofilm) and control it, clean the implant and prosthetic surfaces, regenerate the peri-implant tissues (if feasible), and stabilise the bone background (Romanos et al. 2015). Management can be a) surgical (regenerative or resective techniques), or b) non-surgical (mechanical removal of the microbial agent using ultrasounds, manual scalers or air-polishing without raising a flap) (Romanos et al. 2015). Additional methods that have been studied include the use of antibiotics or antiseptics, the mechanical or chemical alteration of implant surfaces, as well as the use of dental lasers (Renvert et al. 2008).

The effectiveness of dental lasers in the treatment of peri-implant diseases has been studied as a single-modality or combination treatment at the stages of inflammation control, surgical implant placement or disinfection of the implant surfaces through the removal of microbial deposits. The types of lasers that have been investigated are neodymium lasers (Nd:YAG, Neodymium-Doped Yttrium Aluminum Garnet, 1064nm), Erbium lasers (Er:YAG, Erbium Yttrium Aluminum Garnet, 2940nm και Er,Cr:YSGG, Erbium, Chromium-Doped Yttrium Scandium Gallium Garnet, 2780nm), Carbon Dioxide lasers

μελετηθεί αφορούν τη χρήση αντιβιοτικών ή αντισηπτικών, τη μηχανική ή τη χημική τροποποίηση των εμφυτευματικών επιφανειών καθώς και τη χρήση οδοντιατρικών lasers (Renvert και συν. 2008).

Η δράση των οδοντιατρικών lasers έχει διερευνηθεί κατά τη θεραπεία περιεμφυτευματικών νόσων είτε ως μονοθεραπεία είτε ως συμπληρωματική θεραπεία κατά τη φάση ελέγχου της φλεγμονής, κατά τη χειρουργική φάση τοποθέτησης των εμφυτευμάτων, είτε κατά την απολύμανση των εμφυτευματικών επιφανειών μέσω αφαίρεσης των μικροβιακών εναποθέσεων. Οι τύποι lasers που έχουν διερευνηθεί είναι τα lasers νεοδυμίου (Nd:YAG, Neodymium-Doped Yttrium Aluminum Garnet, 1064nm), τα lasers Ερβίου (Er:YAG, Erbium Yttrium Aluminum Garnet, 2940nm και Er,Cr:YSGG, Erbium, Chromium-Doped Yttrium Scandium Gallium Garnet, 2780nm), τα lasers Διοξειδίου του Άνθρακα (CO_2, Carbon Dioxide, 10600nm), καθώς και τα διοδικά lasers (810, 940, 980, 1064nm). Τα lasers νεοδυμίου παράγουν πολύ μικρής διάρκειας παλμούς με υψηλή ισχύ ανά παλμό και είναι επιβλαβή όσον αφορά τις επιφάνειες τιτανίου ανεξαρτήτως ισχύος, καθώς μπορεί να προκαλέσουν πιθανά «βλάβες» κατά την αλληλεπίδραση της ακτινοβολίας με την επιφάνεια τιτανίου και τήξη της (Romanos και συν. 2000). Με την προϋπόθεση ότι η διάρκεια ακτινοβόλησης είναι μικρή και εφαρμόζονται χαμηλές ρυθμίσεις ενέργειας (για αποφυγή αύξησης της θερμοκρασίας του εμφυτεύματος και του παρακείμενου οστού και πρόκλησης θερμικών βλαβών στους παρακείμενους υγιείς ιστούς), τα lasers Διοξειδίου του Άνθρακα και Ερβίου μπορούν να χρησιμοποιούνται με ορισμένους περιορισμούς και προφυλάξεις και μικρή ισχύ (Romanos και Nentwig 2008, Romanos και συν. 2009, Stubinger και συν. 2010, Roncati και συν. 2013, Romanos και συν. 2015, Yan και συν. 2015). Η δράση όλων αυτών των lasers στηρίζεται στην ισχυρή βακτηριοκτόνο δράση τους, στην εξουδετέρωση των βακτηριακών τοξινών, στην απολύμανση του περιβάλλοντος των περιεμφυτευματικών ιστών, στην πρόκληση αιμόστασης για τη βελτίωση και επιτάχυνση της επουλωτικής διαδικασίας, καθώς και στη μείωση της βακτηριαιμίας. Μία καινοτόμος μέθοδος που χρησιμοποιείται στη θεραπεία της περιεμφυτευματίτιδας αποτελεί η φωτοδυναμική θεραπεία. Η φωτοδυναμική θεραπεία χρησιμοποιήθηκε αρχικά ως μια μη επεμβατική μέθοδος μεταξύ άλλων για τη θεραπεία του καρκίνου, του εκφυλισμού της ωχράς κηλίδας και την ακτινική κεράτωση και αργότερα εξελίχθηκε και δοκιμάστηκε η εφαρμογή της στη στόχευση μικροβίων της στοματικής κοιλότητας (Wilson 1993). Η βακτηριοκτόνος δράση της φωτοδυναμικής θεραπείας την έχει καταστήσει ένα χρήσιμο εργαλείο στην προσπάθεια αντιμετώπισης μικροβιακών, ιικών και μυκητιασικών λοιμώξεων της στοματικής κοιλότητας (Takasaki και συν. 2009).

Η αρχή της μεθόδου στηρίζεται στην ιδέα της χρήσης ενός παράγοντα που ονομάζεται «φωτοευαισθητοποι-

(CO_2, Carbon Dioxide, 10600nm), as well as diode lasers (810, 940, 980, 1064nm). Neodymium lasers produce ultra-short duration, high-intensity pulses and are harmful to titanium surfaces regardless of their power, as they can cause potential "damage" when the light interacts with the titanium surface and its melting point (Romanos et al. 2000). Provided that the irradiation duration is short and low-level settings are used (in order to avoid increasing the temperature of the implant and adjacent bone and causing thermal damage to the surrounding healthy tissues), Carbon Dioxide and Erbium lasers can be used with certain limitations and precautions and at low intensity (Romanos and Nentwig 2008, Romanos et al. 2009, Stubinger et al. 2010, Roncati et al. 2013, Romanos et al. 2015, Yan et al. 2015). The effectiveness of these lasers relies on their potent antibacterial effects, the elimination of bacterial toxins, the disinfection of the surrounding peri-implant tissues, the activation of hemostasis in order to improve and accelerate the healing process, as well as the reduction of bacteremia. Photodynamic therapy is an innovative method that can be used in the treatment of peri-implantitis. It was originally used as a non-invasive method for the treatment of conditions such as cancer, macular degeneration and actinic keratosis, and was later advanced and trialed in the targeting of microbes in the oral cavity (Wilson 1993). Due to its antibacterial effects, photodynamic therapy is a valuable tool in the battle against microbial, viral and mycotic infections of the oral cavity (Takasaki et al. 2009).

The principle of this method is founded on the idea of using an agent called "photosensitiser". After its local use or injection, a photosensitiser is absorbed by the bacteria and activated through light at certain wavelengths, in the presence of oxygen. As a result of that, active oxygen radicals and singlet oxygen ($^1O_2$) are produced, which are toxic to microbial cells, and a very small amount of heat is also released (Wilson 1993). The main mechanism of action in bacteria involves causing damage to their cytoplasmic membrane, which results in cell lysis and cell death (Takasaki et al. 2009).

The photosensitisers used in photodynamic therapy should ideally have the following properties: a) they should be non-toxic, b) they should have high binding affinity for target cells/tissues and low for healthy tissues, c) they should have a short half-life and ability to accumulate at the target tissue relatively fast, d) their activation should be specific to a certain wavelength and produce a large amount of cytotoxic products, e) have a broad spectrum of action (Jori et al. 2006). Various cationic or anionic agents have been used as photosensitisers, with the best-known ones being: Methylene Blue [7-(dimethylamino)phenothiazin-3-ylidene-dimethylazanium; chloride] and Toluidine Blue O [7-amino-8-methylphenothiazin-3-ylidene-dimethylazanium; chloride]. Their activation has become possible through

ητής». Ο φωτοευαισθητοποιητής, αφού εφαρμοσθεί τοπικά, ή χορηγηθεί σε ενέσιμη μορφή, απορροφάται από τα βακτήρια και ενεργοποιείται από ακτινοβολία κατάλληλου μήκους κύματος παρουσία οξυγόνου. Ως αποτέλεσμα, παράγονται ενεργές ρίζες οξυγόνου και μονήρες οξυγόνο ($^1O_2$) που είναι τοξικά για τα μικροβιακά κύτταρα, καθώς και σε ένα πολύ μικρό βαθμό απελευθερώνεται θερμότητα (Wilson 1993). Ο κύριος μηχανισμός δράσης της θεραπείας στα βακτήρια αφορά την πρόκληση βλαβών στην κυτταροπλασματική τους μεμβράνη που συνεπάγεται την κυτταρική λύση και θανάτωση (Takasaki και συν. 2009).

Οι φωτοευαισθητοποιητές που εφαρμόζονται στη φωτοδυναμική θεραπεία θα πρέπει ιδανικά να έχουν κάποια χαρακτηριστικά: α) να μην είναι τοξικοί, β) να έχουν υψηλή συγγένεια πρόσδεσης με τα κύτταρα-ιστούς στόχους και χαμηλή με τους υγιείς ιστούς, γ) να έχουν μικρό χρόνο ημίσειας ζωής και να συγκεντρώνονται σχετικά γρήγορα στον ιστό-στόχο, δ) η ενεργοποίησή τους να είναι ειδική σε συγκεκριμένο μήκος κύματος και να παράγει μεγάλο αριθμό κυτταροτοξικών προϊόντων, ε) να παρουσιάζουν ευρύ φάσμα δράσης (Jori και συν. 2006). Ως φωτοευαισθητοποιητές έχουν χρησιμοποιηθεί διάφοροι κατιονικοί ή ανιονικοί παράγοντες, με τους πιο γνωστούς να αποτελούν το κυανούν του μεθυλενίου (Methylene Blue, [7-(dimethylamino)phenothiazin-3-ylidene]-dimethylazanium; chloride) και το κυανούν της τολουϊδίνης (Toluidine Blue O, [7-amino-8-methylphenothiazin-3-ylidene]-dimethylazanium; chloride). Για την ενεργοποίησή τους έχουν χρησιμοποιηθεί πηγές φωτός, όπως lasers (στο φάσμα του ορατού φωτός με μήκη κύματος όπως 630, 635, 670nm) και λυχνίες LED (Soukos και Goodson 2011).

Τα τελευταία χρόνια έχουν πραγματοποιηθεί κλινικές μελέτες γύρω από μία πιο σύγχρονη εκδοχή της φωτοδυναμικής θεραπείας που αποκαλείται ως «φωτοθερμική θεραπεία». Στη φωτοθερμική θεραπεία χρησιμοποιείται ένας φωτοευαισθητοποιητής (όπως το «πράσινο της ινφρακυανίνης») και ως πηγή φωτός, διοδικό laser με μήκος κύματος 810nm. Στην Περιοδοντολογία, το θεραπευτικό πρωτόκολλο που εφαρμόζεται για την αντιμετώπιση περιοδοντικών και περιεμφυτευματικών νόσων ονομάζεται EmunDo®. Στην παρούσα αναφορά θα περιγράψουμε το πρωτόκολλο της τεχνικής και την αρχή που στηρίζεται, θα πραγματοποιήσουμε βιβλιογραφική ανασκόπηση των in vivo και in vitro μελετών που έχουν αναφερθεί στη διεθνή βιβλιογραφία γύρω από την εφαρμογή του πρωτοκόλλου EmunDo® στη μικροβιοκτονία σε εμφυτευματικές επιφάνειες και στη θεραπεία της περιεμφυτευματίτιδας, και θα παρουσιάσουμε μία κλινική περίπτωση αρχόμενης περιεμφυτευματίτιδας που αντιμετωπίστηκε με το θεραπευτικό αυτό πρωτόκολλο στην Κλινική μας.

ΜΕΘΟΔΟΙ

Πραγματοποιήθηκε βιβλιογραφική αναζήτηση στην MEDLINE χρησιμοποιώντας την βάση δεδομένων

sources of light such as lasers (within the visible light spectrum at wavelengths such as 630, 635, 670nm) and LED light bulbs (Soukos and Goodson 2011).

Recent years have seen clinical studies on a more modern version of photodynamic therapy called "photothermal therapy". Photothermal therapy uses a photosensitiser (such as "infracyanine green") and diode laser at a wavelength of 810nm as the source of light. The treatment protocol that is used in Periodontology for the treatment of periodontal and peri-implant diseases is called EmunDo®. In this study we will present the protocol and principle on which this technique is founded, provide a literature review of in vivo and in vitro studies that have been reported in the international literature with the regard to the application of the EmunDo® protocol in antimicrobial therapy of implant surfaces and the treatment of peri-implantitis, and present a clinical case of early peri-implantitis that was treated using this treatment protocol at our Clinic.

METHODS

Using the PubMed database of the US National Library of Medicine, a literature search was carried out on MEDLINE for articles published until February 2020, using a combination of the following MeSH (Medical Subject Headings) terms and words: (peri-implantitis OR peri-implantitis) AND (EmunDo OR indocyanine OR photothermal OR photodynamic OR ICG). Our criteria for the inclusion of a study into our literature review were the following: a) relevant content, b) inclusion in an international peer-reviewed publication, c) studies written in English, d) clinical studies on humans (in vivo), e) studies focusing exclusively on the EmunDo® treatment protocol. The exclusion criteria included: a) non-relevant content, b) reviews or meta-analyses, c) experimental model studies, d) language other than English, e) laser or parameters that were different from those of the EmunDo® treatment protocol. Moreover, we searched for additional studies that would meet the above criteria within the literature studies that we found.

The EmunDo® treatment protocol

Photothermal therapy according to the EmunDo® protocol uses "infracyanine green" as a photosensitiser. Infracyanine green is a modified version of "indocyanine green". Indocyanine green is a non-toxic water-soluble dye that is used as an agent (injectable or per os form) in the treatment of cancer or as a diagnostic tool in ophthalmology and in hepatic lesions. Indocyanine green is an anionic photosensitiser, whose maximum absorption is achieved at 810nm, and has special features compared to photosensitisers that are used mainly in photodynamic therapy. The results originate mainly from the vibration of molecules and transmission of heat within the cells, at a rate that is lower than the production of active oxygen

PubMed της US National Library of Medicine, για άρθρα που είχαν δημοσιευθεί μέχρι τον Φεβρουάριο του 2020, χρησιμοποιώντας το συνδυασμό των ακόλουθων όρων MeSH (Medical Subject Headings) και λέξεων: (peri-implantitis OR peri-implantitis) AND (EmunDo OR indocyanine OR photothermal OR photodynamic OR ICG). Τα κριτήρια ένταξης μίας βιβλιογραφικής μελέτης στην ανασκόπηση ήταν τα ακόλουθα: α) να έχει σχετικό περιεχόμενο, β) το περιοδικό να είναι διεθνές peer-reviewed, γ) να είναι γραμμένη η μελέτη σε αγγλική γλώσσα, δ) να είναι κλινική σε ανθρώπους (in vivo), ε) να αφορά αποκλειστικά το θεραπευτικό πρωτόκολλο EmunDo®. Τα κριτήρια αποκλεισμού ήταν τα ακόλουθα: α) μη-σχετικό περιεχόμενο, β) ανασκοπήσεις ή μετα-αναλύσεις, γ) μελέτες σε πειραματικά μοντέλα, δ) γλώσσα (άλλη εκτός από αγγλική), ε) άλλο laser ή άλλες παράμετροι από το θεραπευτικό πρωτόκολλο EmunDo®. Επιπρόσθετα, πραγματοποιήθηκε αναζήτηση εντός των παραπάνω βιβλιογραφικών μελετών για επιπρόσθετες μελέτες που να πληρούν τα παραπάνω κριτήρια.

Θεραπευτικό πρωτόκολλο EmunDo®

Στη φωτοθερμική θεραπεία με το πρωτόκολλο EmunDo® χρησιμοποιείται ως φωτοευαισθητοποιητής το «πράσινο της ινφρακυανίνης» (infracyanine green). Το πράσινο της ινφρακυανίνης αποτελεί μία τροποποιημένη μορφή του «πράσινου της ινδοκυανίνης». Το πράσινο της ινδοκυανίνης αποτελεί μία μη τοξική, υδατοδιαλυτή χρωστική που χρησιμοποιείται ως μέσο (σε ενέσιμη ή per os μορφή) στη θεραπεία του καρκίνου ή ως διαγνωστικό μέσο στην οφθαλμολογία και σε ηπατικές βλάβες. Το πράσινο της ινδοκυανίνης είναι ένας ανιονικός φωτοευαισθητοποιητής, ο οποίος παρουσιάζει το μέγιστο της απορρόφησής του στα 810nm και έχει μία ιδιαιτερότητα σε σύγκριση με τους φωτοευαισθητοποιητές που χρησιμοποιούνται κυρίως στη φωτοδυναμική θεραπεία. Το αποτέλεσμα προέρχεται κυρίως από την δόνηση των μορίων του και τη μεταφορά θερμότητας εντός των κυττάρων, και σε μικρότερο βαθμό από την παραγωγή ενεργών ριζών οξυγόνου (Takasaki και συν. 2009). Αυτό έχει ως πλεονέκτημα τη μείωση των βλαβών σε παρακείμενα υγιή κύτταρα-ιστούς.

Πιο ειδικά, στην Οδοντιατρική και στο θεραπευτικό πρωτόκολλο EmunDo®, ο τροποποιημένος φωτοευαισθητοποιητής προσδένεται στα μικροβιακά κυτταρικά τοιχώματα, σε μικρόβια που βρίσκονται σε διαδικασία κυτταρικού θανάτου καθώς και σε κύτταρα φλεγμαινόντων ιστών. Το πράσινο της ινφρακυανίνης εισήχθη ως φωτοευαισθητοποιητής στη φωτοδυναμική θεραπεία στην Οδοντιατρική και δείχθηκε σε in vitro μελέτες η επιλεκτική του απορρόφηση από στελέχη περιοδοντοπαθογόνων βακτηρίων (P. gingivalis και A. actinomycetemcomitans) (Boehm και Ciancio 2011). Η ενεργοποίησή του (θα περιγραφεί στο πρωτόκολλο παρακάτω) γίνεται με χαμηλής ισχύος (200 - 500mW) μονοχρωματική

radicals (Takasaki et al. 2009). That creates the advantage of reduced damage to adjacent healthy cells/tissues.

More specifically, in Dentistry and in the EmunDo® treatment protocol, the modified photosensitiser is attached to the microbial cell walls, microbes that are in the process of cell death, as well as inflamed tissue cells. Infracyanine green was introduced as a photosensitiser to dental photodynamic treatment, and its selective absorption by periodontal pathogenic bacteria strains (P. gingivalis and A. actinomycetemcomitans) was demonstrated in in vitro studies (Boehm and Ciancio 2011). Its activation (which will be described in the protocol below) is achieved through low-level (200 - 500mW) monochromatic diode-laser light (810nm, Fox, A.R.C. laser, GmbH, Germany). This light is absorbed by the haemoglobin but not the water. At this low intensity, it can cause the death of microbial cells (Karousis 2020). The use of low-level light and short application time makes this technique ideal in terms of avoiding an increase of the temperature of the implant and surrounding bone.

Technique description

The initial phase of the EmunDo® treatment protocol for periodontitis and peri-implantitis involves the preparation of the photosensitiser. The kit provided by the company is ready for use and includes two vials (one vial containing 1mg of infracyanine green powder and the other deionised H_2O) (information: EmunDo® A.R.C.). Using a syringe, 1ml of water is obtained and mixed with the entire amount of the powder in the second vial. The solution is stirred well so that it becomes homogeneous and obtained using a syringe.

The sharp tip of the syringe is replaced by a tip with a blunt nozzle, in order to protect the tissues from potential injury during the infusion. The photosensitiser is infused into the periodontal or peri-implant pocket before any mechanical removal of the microbial deposits is carried out. This is done in order to prevent any bleeding that would lead in absorption of light by the hemoglobin, and consequently reduced absorption of light by the microbial cells.

Afterwards, the outer surface of the tissues is irradiated vertically, using the special therapy handpiece, at a distance of 15mm. The power that is used is 500mW and the duration of irradiation lasts from 5 to 15 seconds per pocket surface (buccally and lingually). The photosensitiser is activated through the gums.

In the second phase, a 300μm-wide optic fiber with a special tip (bulb fiber) is used. This fiber enables irradiation at a 360° angle. The power that is used is 200mW and the duration of irradiation lasts from 5 to 15 seconds per pocket surface (buccally and lingually). The optic fiber is placed into the pocket and circular movements are performed all around it.

In the third phase, a 300μm-wide optic fiber with a flat

ακτινοβολία διοδικού laser (810nm, Fox, A.R.C. laser, GmbH, Germany). Η ακτινοβολία αυτή απορροφάται από την αιμοσφαιρίνη αλλά όχι από το νερό. Σε τόση χαμηλή ισχύ μπορεί να προκαλέσει θανάτωση των μικροβιακών κυττάρων (Καρούσης 2020). Το γεγονός της χαμηλής ισχύος ακτινοβολίας που εφαρμόζεται, και του μικρού χρόνου εφαρμογής της, καθιστά αυτή την τεχνική ιδανική για την αποφυγή αύξησης της θερμοκρασίας του εμφυτεύματος, και του περιβάλλοντος οστού.

Περιγραφή της τεχνικής

Στο θεραπευτικό πρωτόκολλο EmunDo® για την περιοδοντίτιδα και την περιεμφυτευματίτιδα αρχικά προετοιμάζεται το διάλυμα του φωτοευαισθητοποιητή. Το kit παρέχεται έτοιμο από την εταιρεία και περιέχει δύο φιαλίδια (1mg σκόνης πρασίνου της ινφρακυανίνης στο ένα φιαλίδιο και ποσότητας απιονισμένου H_2O στο άλλο) (πληροφορίες EmunDo® A.R.C.). Λαμβάνεται με σύριγγα 1ml νερού και αναμειγνύεται με ολόκληρη την ποσότητα σκόνης στο δεύτερο φιαλίδιο. Πραγματοποιείται καλή ανάδευση του διαλύματος προκειμένου να είναι ομοιογενές και λαμβάνεται με σύριγγα.

Αντικαθίσταται το οξύαιχμο ρύγχος της σύριγγας με ρύγχος που αποτελείται από αμβλύ στόμιο, για λόγους προστασίας των ιστών από πιθανό τραύμα κατά την έγχυση. Πραγματοποιείται έγχυση διαλύματος του φωτοευαισθητοποιητή μέσα στον περιοδοντικό ή στον περιεμφυτευματικό θύλακο προτού πραγματοποιηθεί οποιαδήποτε μηχανική απομάκρυνση των μικροβιακών εναποθέσεων. Αυτό γίνεται προκειμένου να μην προκληθεί αιμορραγία, η οποία θα οδηγήσει σε απορρόφηση της ακτινοβολίας από την αιμοσφαιρίνη και συνεπακόλουθη μείωση της απορροφούμενης ακτινοβολίας από τα μικροβιακά κύτταρα.

Έπειτα, πραγματοποιείται ακτινοβόληση κάθετα προς την εξωτερική επιφάνεια των ιστών με την ειδική θεραπευτική χειρολαβή σκέδασης (therapy handpiece) σε απόσταση 15 χιλιοστών. Η ισχύς που εφαρμόζεται είναι 500mW και η χρονική διάρκεια ακτινοβόλησης είναι από 5 έως 15 δευτερόλεπτα ανά επιφάνεια θυλάκου (παρειακά και γλωσσικά). Η ενεργοποίηση του φωτοευαισθητοποιητή γίνεται διαμέσου των ούλων.

Στο δεύτερο στάδιο χρησιμοποιείται οπτική ίνα διαμέτρου 300μm με ειδικό άκρο (σφαιρικό άκρο, bulb fiber), που επιτρέπει την ακτινοβόληση σε γωνία 360°. Η ισχύς που εφαρμόζεται είναι 200mW και η χρονική διάρκεια ακτινοβόλησης είναι από 5 έως 15 δευτερόλεπτα ανά επιφάνεια θυλάκου (παρειακά και γλωσσικά). Η οπτική ίνα εισέρχεται εντός του θυλάκου και εκτελούνται κυκλικές κινήσεις σε όλο το εύρος του θυλάκου.

Στο τρίτο στάδιο χρησιμοποιείται οπτική ίνα διαμέτρου 300μm με επίπεδο άκρο (bare fiber). Η ισχύς που εφαρμόζεται είναι 200mW και η χρονική διάρκεια ακτινοβόλησης είναι από 5 έως 15 δευτερόλεπτα ανά επιφάνεια θυλάκου (παρειακά και γλωσσικά). Η οπτική ίνα εισέρ-

tip (bare fiber) is used. The power that is implemented is 200mW and the duration of irradiation lasts from 5 to 15 seconds per pocket surface (buccally and lingually). The optic fiber is placed into the pocket, against its external wall, and circular movements are performed in order to achieve deepithelialisation and removal of the granulation tissue to an extent that is determined by the inflammation and judgment of the medical intervener.

It is recommended that the microbial deposits can then be removed from the implant surface during the same session, using other lasers, air-polishing and special ultrasonic scalers.

The exact same procedure can be performed two more times, with 1 week between each session, if this is deemed necessary based on the rate and extent of the inflammation. The patient is then reexamined after 4-6 weeks and enters a phase of treatment result maintenance with follow-up examinations every 2-3 months. If deemed necessary, this treatment plan can be reimplemented in a follow-up session.

Studies on the implementation of the EmunDo® treatment protocol to implants

The international literature on the subject of using photothermal therapy in implants includes three studies (one in vivo and two in vitro) (Table 1). The first study was an in vitro study on the irradiation of implant surfaces covered by a A. actinomycetemcomitans biofilm (Saffarpour et al. 2016). The implants that had been included were SLA implants (sand-blatched, acid-etched). Regarding photothermal therapy with the use of infracyanine green, the researchers seem to have used the diode laser handpiece that is used in the EmunDo® protocol, even though this is not specifically mentioned. The implant surface was infused with the infracyanine green (incubation for 5 min.), and irradiation was performed (810nm) at 300mW for 60 seconds. The largest decrease that was reported in terms of the number of A. actinomycetemcomitans colonies involved the group of implants that had remained in a 2% chlorhexidine solution for 30 seconds. Photodynamic therapy with toluidine blue (630nm) and photothermal therapy with infracyanine green resulted in similar rates of A. actinomycetemcomitans decrease. Finally, the use of Er:YAG laser resulted in the smallest reduction of the microbial population.

The same research team published another in vitro study in 2018 (Saffarpour et al. 2018). In SLA surface implants, they studied the alteration of their surface after the same interventions and under the same conditions reported above in their previous study. Using electronic inspection microscopes with an energy dispersive spectrometer, they found that no alterations had been caused to the implant surface in any of the groups.

In an in vivo study that we discovered in the literature, two interventions were carried out in 20 systematically

Πίνακας 1: In vitro και in vivo μελέτες γύρω από την εφαρμογή του θεραπευτικού πρωτοκόλλου EmunDo® σε εμφυτεύματα.

Μελέτη	Δείγμα	Τύπος μελέτης	Αποτελέσματα
(Birang, Talebi Ardekani et al. 2017) **Διπλά τυφλή τυχαιοποιημένη κλινική μελέτη**	20 ασθενείς (10 άνδρες) 36,6 ± 9,7έτη (20-67 ετών) 40 εμφυτεύματα με περιεμφυτευματίτιδα	**Φάση Ι** **Δόντια:** Αποτρύγωση και ριζική απόξεση. **Εμφυτεύματα:** Ξέστρα τιτανίου και αεροστίλβωση με διττανθρακικό νάτριο. **Φάση ΙΙ** (2 εβδομάδες μετά) Εμφυτεύματα **Ομάδα ελέγχου:** Μηχανική απομάκρυνση βιοϋμενίου και διοδικό **laser 810nm** (Fox, A.R.C. Laser, GmbH, Germany). **Ομάδα δοκιμής:** Μηχανική απομάκρυνση βιοϋμενίου και πρωτόκολλο **EmunDo®** (810nm, Fox, A.R.C. Laser, GmbH, Germany). Εφαρμογή ICG για 90 δευτερόλεπτα, διακλυσμός με 0,9% NaCl. 1ο, 2ο, 3ο στάδιο: 30 δευτερόλεπτα, 300mW (το καθένα) **Επανάληψη διαδικασίας 2 εβδομάδες μετά.**	Όχι διαφορές μεταξύ των ομάδων όσον αφορά τα BOP, PPD, mPI (mean plaque index). Διαφορές πριν και μετά τη θεραπεία όσον αφορά τα BOP, PPD, mPI εντός κάθε ομάδας. **Ομάδα ελέγχου:** σημαντική μείωση του P. gingivalis. **Ομάδα δοκιμής:** σημαντική μείωση των A. actinomycetemcomitans, T. forsythia, P. gingivalis.
(Saffarpour, Fekrazad et al. 2016) **In vitro**	50 SLA εμφυτεύματα (4,3mm διάμετρος, 10mm μήκος, Dentium SuperLine)	Επώαση εμφυτευμάτων με καλλιέργεια A. actinomycetemcomitans για 48 ώρες. 10 εμφυτεύματα σε κάθε ομάδα. **Ομάδα 1:** Er:YAG laser (Smart 2940D plus, DEKA Laser)(2940nm, 10Hz, 230μs, 100mJ, 1W, 0,3W/cm2). Διάρκεια ακτινοβόλησης: 60 δευτερόλεπτα. **Ομάδα 2:** LED (FotoSan 630LED, CMS Dental, 630nm, 2000-4000mW/cm2) + μπλε της τολουϊδίνης (TBO, 0,1mg/ml, FotoSan agent, Fotosan, CMS Dental). Εφαρμογή TBO για 1 λεπτό, πλύση με φυσιολογικό ορό για 30 δευτερόλεπτα και ακτινοβόληση για 60 δευτερόλεπτα. **Ομάδα 3:** Διοδικό laser (A.R.C., 810nm, 300Mw, 2,38W/cm2) + Πράσινο της ινδοκυανίνης (ICG, EmunDo®, A.R.C. laser). Εφαρμογή ινδοκυανίνης για 5 λεπτά, ακτινοβόληση κυκλικά από μυλικά προς ακρορριζικά για 60 δευτερόλεπτα. **Ομάδα 4:** Παραμονή σε 2% χλωρεξιδίνη για 30 δευτερόλεπτα. **Ομάδα 5** (ομάδα ελέγχου): Πλύση με φυσιολογικό ορό.	Σημαντική μείωση βακτηρίων σε όλες τις ομάδες μετά τις παρεμβάσεις σε σύγκριση με την ομάδα 5. **Ομάδα 4:** η μεγαλύτερη μείωση. **Ομάδες 2 και 3:** Όχι σημαντικές διαφορές μεταξύ τους, αλλά μεγαλύτερη μείωση από την ομάδα 1.
(Saffarpour, Nozari et al. 2018) **In vitro**	16 SLA εμφυτεύματα (4,3mm διάμετρος, 10mm μήκος, Dentium SuperLine)	Επώαση εμφυτευμάτων με καλλιέργεια A. actinomycetemcomitans για 48 ώρες. 3 εμφυτεύματα σε κάθε ομάδα (1 εμφύτευμα παρέμεινε άθικτο). **Ίδιες παρεμβάσεις όπως και στην (Saffarpour, Nozari et al. 2018).**	**Καμμία μεταβολή στις επιφάνειες των εμφυτευμάτων σε όλες τις ομάδες.**

Birang E, Talebi Ardekani MR, et al: Evaluation of Effectiveness of Photodynamic Therapy With Low-level Diode Laser in Nonsurgical Treatment of Peri-implantitis. J Lasers Med Sci 8(3): 136-142, 2017
Saffarpour A, Fekrazad R, et al: Bactericidal Effect of Erbium-Doped Yttrium Aluminum Garnet Laser and Photodynamic Therapy on Aggregatibacter Actinomycetemcomitans Biofilm on Implant Surface. Int J Oral Maxillofac Implants 31(3): e71-78, 2016
Saffarpour A, Nozari A, et al: Microstructural Evaluation of Contaminated Implant Surface Treated by Laser, Photodynamic Therapy, and Chlorhexidine 2 percent. Int J Oral Maxillofac Implants 33(5): 1019-1026, 2018

Table 1: In vitro and in vivo studies on the implementation of the EmunDo® treatment protocol in implants.

Study	Sample	Type of study	Results
(Birang, Talebi Ardekani et al. 2017) **Double-blinded randomised clinical trial**	20 patients (10 males) 36.6 ± 9.7 years (20-67 year old) 40 implants with peri-implantitis	**Phase I** Teeth: Scaling and root planing. Implants: Titanium scalers and air-polishing with sodium bicarbonate. **Phase II** (2 weeks later) Implants Control group: Mechanical removal of the biofilm and diode laser 810nm (Fox, A.R.C. Laser, GmbH, Germany). Experimental group: Mechanical removal of the biofilm and EmunDo® protocol (810nm, Fox, A.R.C. Laser, GmbH, Germany). Implementation of ICG for 90 seconds, irrigation with 0.9% NaCl. 1st, 2nd, 3rd stage: 30 seconds, 300mW (each) **Repetition of the process 2 weeks later.**	No difference between the groups with regard to BOP, PPD, mPI (mean plaque index). Differences before and after the treatment with regard to BOP, PPD, mPI within each group. Control group: significant reduction of P. gingivalis. Experimental group: significant reduction of A. actinomycetemcomitans, T. forsythia, P. gingivalis.
(Saffarpour, Fekrazad et al. 2016) **In vitro**	50 SLA implants (4.3mm diameter, 10mm length, Dentium SuperLine)	Incubation of implants in an A. actinomycetemcomitans culture for 48 hours. 10 implants in each group. Group 1: Er:YAG laser (Smart 2940D plus, DEKA Laser) (2940nm, 10Hz, 230μs, 100mJ, 1W, 0.3W/cm2). Irradiation duration: 60 seconds. Group 2: LED (FotoSan 630LED, CMS Dental, 630nm, 2000-4000mW/cm2) + toluidine blue (TBO, 0.1mg/ml, FotoSan agent, Fotosan, CMS Dental). Implementation of TBO for 1 minute, irrigation with saline solution for 30 seconds and irradiation for 60 seconds. Group 3: Diode laser (A.R.C., 810nm, 300Mw, 2.38W/cm2) + infracyanine green (ICG, EmunDo®, A.R.C. laser). Application of infracyanine for 5 minutes, irradiation in a circular pattern and in a coronal to apical direction for 60 seconds. Group 4: Remained in 2% chlorhexidine for 30 seconds. Group 5 (Control Group): Irrigation with saline solution.	Significant reduction of bacteria in all groups after the interventions compared to Group 5. Group 4: the largest reduction. Groups 2 and 3: No significant difference between them, however larger reduction than Group 1.
(Saffarpour, Nozari et al. 2018) **In vitro**	16 SLA implants (4.3mm diameter, 10mm length, Dentium SuperLine)	Incubation of implants in an A. actinomycetemcomitans culture for 48 hours. 3 implants in each group (1 implant remained intact). **Same interventions as in (Saffarpour, Nozari et al. 2018).**	**No alteration on the implant surfaces in any of the groups.**

Birang E, Talebi Ardekani MR, et al: Evaluation of Effectiveness of Photodynamic Therapy With Low-level Diode Laser in Nonsurgical Treatment of Peri-implantitis. J Lasers Med Sci 8(3): 136-142, 2017
Saffarpour A, Fekrazad R, et al: Bactericidal Effect of Erbium-Doped Yttrium Aluminum Garnet Laser and Photodynamic Therapy on Aggregatibacter Actinomycetemcomitans Biofilm on Implant Surface. Int J Oral Maxillofac Implants 31(3): e71-78, 2016
Saffarpour A, Nozari A, et al: Microstructural Evaluation of Contaminated Implant Surface Treated by Laser, Photodynamic Therapy, and Chlorhexidine 2 percent. Int J Oral Maxillofac Implants 33(5): 1019-1026, 2018

χεται εντός του θυλάκου, εφάπτεται στο εξωτερικό τοίχωμά του, και εκτελώντας κυκλικές κινήσεις πραγματοποιείται αποεπιθηλιοποίηση και αφαίρεση του κοκκιώδους ιστού σε έκταση ανάλογη της φλεγμονής και της κρίσης του επεμβαίνοντος.
Μετά συστήνεται ότι μπορούν να αφαιρεθούν στην ίδια συνεδρία οι μικροβιακές εναποθέσεις από την εμφυτευματική επιφάνεια με την βοήθεια άλλων lasers, αεροστίλβωσης και ειδικών ξέστρων υπερήχων.
Η ίδια ακριβώς διαδικασία μπορεί να πραγματοποιηθεί άλλες δύο φορές σε χρονικό διάστημα 1 εβδομάδας μεταξύ των συνεδριών, αν αυτό κριθεί απαραίτητο ανάλογα με τον ρυθμό και την έκταση της φλεγμονής. Έπειτα ο ασθενής επανεξετάζεται σε χρονικό διάστημα 4-6 εβδομάδων και εισέρχεται σε φάση διατήρησης του θεραπευτικού αποτελέσματος με επανακλήσεις ανά 2-3 μήνες. Εφόσον κρίνεται απαραίτητο, μπορεί να πραγματοποιηθεί ξανά εφαρμογή του θεραπευτικού πρωτοκόλλου κατά την επανάκληση.

Μελέτες γύρω από την εφαρμογή του πρωτοκόλλου EmunDo® σε εμφυτεύματα

Στη διεθνή βιβλιογραφία έχουν δημοσιευτεί τρεις μελέτες (μία in vivo και δύο in vitro) γύρω από την εφαρμογή της φωτοθερμικής θεραπείας σε εμφυτεύματα (Πίνακας 1). Η πρώτη μελέτη ήταν in vitro και αφορούσε τη μελέτη της ακτινοβόλησης εμφυτευματικών επιφανειών που ήταν καλυμμένες από βιοϋμένιο A. actinomycetemcomitans (Saffarpour και συν. 2016). Τα εμφυτεύματα που χρησιμοποιήθηκαν ήταν SLA (sand - blatched, acid-etched). Όσον αφορά τη φωτοθερμική θεραπεία με το πράσινο της ινφρακυανίνης, οι ερευνητές παρά το ότι δεν το αναφέρουν, φαίνεται να χρησιμοποίησαν τη θεραπευτική χειρολαβή του διοδικού laser που χρησιμοποιείται στο πρωτόκολλο EmunDo®. Η επιφάνεια του εμφυτεύματος εμποτίστηκε με το πράσινο της ινφρακυανίνης (επώαση για 5min) και έπειτα πραγματοποιήθηκε ακτινοβόληση (810nm) με ισχύ 300mW για 60 δευτερόλεπτα. Η μεγαλύτερη μείωση που σημειώθηκε όσον αφορά τον αριθμό αποικιών του A. actinomycetemcomitans αφορούσε την ομάδα εμφυτευμάτων που παρέμειναν σε διάλυμα 2% χλωρεξιδίνης για 30 δευτερόλεπτα. Η φωτοδυναμική θεραπεία με μπλε της τολουϊδίνης (630nm) και η φωτοθερμική θεραπεία με πράσινο της ινφρακυανίνης επέφεραν παρόμοια μείωση στον A. actinomycetemcomitans. Τέλος, η εφαρμογή Er:YAG laser επέφερε τη μικρότερη μείωση στον βακτηριακό πληθυσμό.
Από την ίδια ερευνητική ομάδα δημοσιεύτηκε άλλη μία in vitro μελέτη το 2018 (Saffarpour και συν. 2018). Σε εμφυτεύματα με επιφάνεια SLA μελετήθηκε η μεταβολή της επιφάνειάς τους μετά από τις ίδιες παρεμβάσεις με τις ίδιες συνθήκες που αναφέρθηκαν παραπάνω στην προγενέστερη μελέτη τους. Με ηλεκτρονική μικροσκοπία σάρωσης με φασματόμετρο ενεργειακής διασποράς

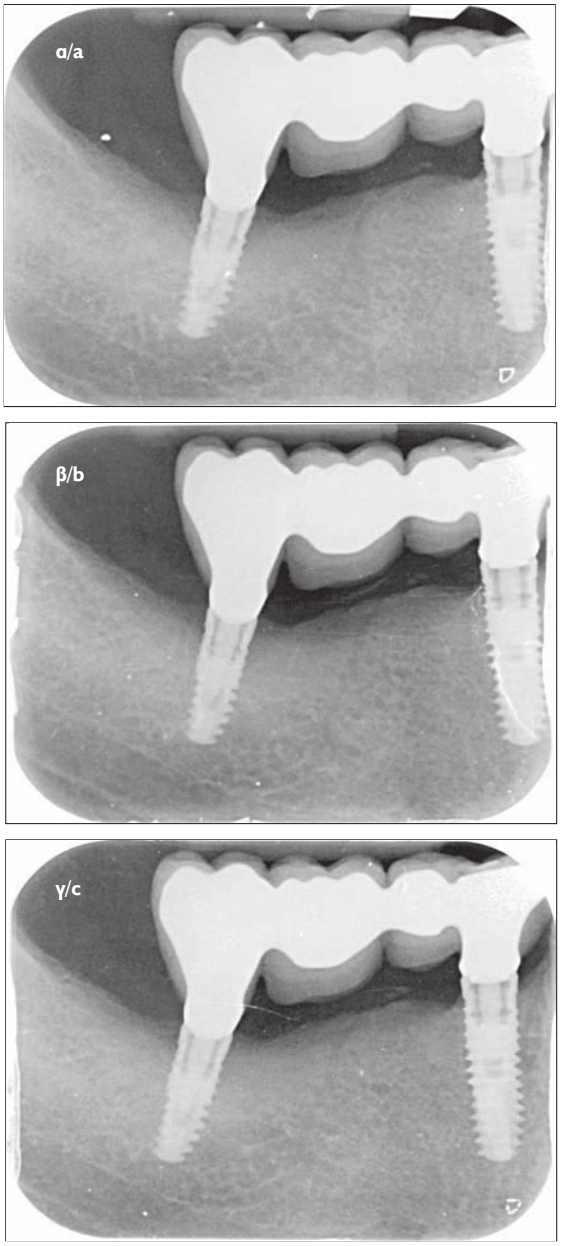

Εικ. 1: α) Ακτινογραφική εικόνα αρχόμενης περιεμφυτευματίτιδας στον 47 πριν την θεραπεία, β) Δύο μήνες μετά τη θεραπεία, γ) Επτά μήνες μετά τη θεραπεία, όπου είναι εμφανής η βελτίωση και σταθεροποίηση του οστικού υποβάθρου.
Fig. 1: a) Radiographic image of early peri-implantitis at 47 before the treatment, b) Two months after the treatment, c) Seven months after the treatment, the improvement and stabilisation of the bone background is evident.

healthy adult patients, in implants with early peri-implantitis (Birang et al. 2017). In the first phase of this study, all patients underwent mechanical removal of the microbial deposits in the entirety of their dentition, using ultrasounds. Regarding the implant surfaces, the microbial deposits were removed using titanium scalers and air-polishing with sodium bicarbonate. Two weeks later, they

παρατηρήθηκε ότι δεν προκαλούνταν καμία μεταβολή στις εμφυτευματικές επιφάνειες σε όλες τις ομάδες.
Σε μία in vivo μελέτη που βρήκαμε στη βιβλιογραφία, σε 20 ενήλικες ασθενείς συστηματικά υγιείς, πραγματοποιήθηκαν δύο παρεμβάσεις σε εμφυτεύματα με αρχόμενη περιεμφυτευματίτιδα (Birang και συν. 2017). Στην πρώτη φάση της μελέτης, πραγματοποιήθηκε σε όλους τους ασθενείς μηχανική απομάκρυνση των μικροβιακών εναποθέσεων στο σύνολο του οδοντικού φραγμού με χρήση υπερήχων. Όσον αφορά τις εμφυτευματικές επιφάνειες, οι μικροβιακές εναποθέσεις αφαιρέθηκαν με ξέστρα τιτανίου και με αεροστίλβωση με διττανθρακικό νάτριο. Έπειτα από 2 εβδομάδες πραγματοποιήθηκε ακτινοβόληση είτε με laser 810nm ή με το θεραπευτικό πρωτόκολλο EmunDo®. Οι παράμετροι που εφαρμόστηκαν περιγράφονται στον Πίνακα 1. Η διαδικασία ακτινοβόλησης και των 2 ομάδων επαναλήφθηκε 2 εβδομάδες αργότερα. Δεν παρατηρήθηκαν διαφορές όσον αφορά τις κλινικές παραμέτρους μεταξύ των 2 ομάδων πριν και μετά τις παρεμβάσεις. Ωστόσο, και οι 2 παρεμβάσεις οδήγησαν σε σημαντική βελτίωση όλων των κλινικών παραμέτρων σε χρονικό διάστημα 3 μηνών. Όσον αφορά τους μικροβιακούς πληθυσμούς, στην ομάδα ελέγχου πραγματοποιήθηκε σημαντική μείωση μόνο του P. gingivalis, ενώ στην ομάδα δοκιμής σημειώθηκε σημαντική μείωση των A. actinomycetemcomitans, T. forsythia, P. gingivalis.

ΚΛΙΝΙΚΗ ΠΕΡΙΠΤΩΣΗ

Η τεχνική της φωτοθερμικής θεραπείας εφαρμόστηκε με πράσινο της ινφρακυανίνης σε μία κλινική περίπτωση ασθενούς άνδρα 52 ετών με ελεύθερο ιατρικό ιστορικό (Εικ. 1-2). Ο ασθενής είχε υποβληθεί σε θεραπεία χρόνιας περιοδοντίτιδας στο παρελθόν και ήταν ενταγμένος σε πρόγραμμα διατήρησης του θεραπευτικού αποτελέσματος. Μετά την περιοδοντική θεραπεία τοποθετήθηκαν εμφυτεύματα στις θέσεις όπου υπήρχε από καιρό νωδότητα.
Σε μία από τις επανεξετάσεις διαπιστώθηκε αρχόμενη περιεμφυτευματίτιδα σε ένα εκ των εμφυτευμάτων του στη θέση 47 (περιεμφυτευματικός θύλακος γλωσσικά 5mm και αιμορραγία κατά την ανίχνευση, συνοδευόμενα από ακτινογραφικά διαπιστωθείσα απώλεια οστού) (Εικ. 1α). Πραγματοποιήθηκε πρώτα διατάραξη του μικροβιακού βιοϋμενίου σε όλο το στόμα με την τεχνική της υπερουλικής αεροστίλβωσης με ερυθριτόλη. Αρχικά εφαρμόστηκε το θεραπευτικό πρωτόκολλο EmunDo® τοπικά στο εμφύτευμα και κυκλικά γύρω από αυτό. Το πρωτόκολλο περιελάμβανε: α) την τοποθέτηση της αναμειχθείσας χρωστικής παρειακά και γλωσσικά του εμφυτεύματος εντός του περιεμφυτευματικού θυλάκου, β) την ακτινοβόληση με τη θεραπευτική χειρολαβή (500mW, 20 δευτερόλεπτα ανά επιφάνεια), γ) την ακτινοβόληση με τις ειδικές ίνες (bulb και bare fiber, 300μm) (πρώτα με την bulb fiber στο 2ο στάδιο, κι έπειτα με την bare fiber στο 3ο στάδιο, 200mW, 20 δευτερόλεπτα ανά επιφάνεια).

underwent irradiation with a 810nm laser or the EmunDo® treatment protocol. The parameters that were used are described in Table 1. In both groups, irradiation was repeated 2 weeks later. Regarding the clinical parameters between the 2 groups, no differences were observed before and after the interventions. Both interventions resulted in significant improvement of all clinical parameters within a period of 3 months. In terms of the microbial populations, the control group experienced a significant decrease of just P. gingivalis, whereas the experimental group had a significant decrease of A. actinomycetemcomitans, T. forsythia, P. gingivalis.

CLINICAL CASE

Photothermal therapy with the use of infracyanine green was implemented in the clinical case of a 52-year-old male patient with an unremarkable medical history (Fig. 1-2). The patient had previously undergone treatment for chronic periodontitis and was part of a treatment result maintenance scheme. After the completion of his periodontal treatment, implants were placed into the sites that had been edentulous for some time.
In one of the follow-up examinations, early peri-implantitis was identified in one of the patient's implants at site 47 (peri-implant pocket 5mm lingually and bleeding on probing, accompanied by radiographically established bone loss) (Fig. 1a). The microbial biofilm was disrupted in the entire mouth using supragingival air-polishing with erythritol. The EmunDo® treatment protocol was initially implemented locally onto the implant and around it in a circular pattern. This protocol included: 1) the placement of the mixed dye buccally and lingually to the implant inside the peri-implant pocket, b) irradiation using the treatment handpiece (500mW, 20 seconds per surface), c) irradiation using the special fibers (bulb and bare fiber, 300μm) (first with the bulb fiber at the 2nd stage and then with the bare fiber at the 3rd stage, at 200mW, 20 seconds per surface). After the completion of the EmunDo® protocol, supragingival air-polishing with erythritol was repeated (AIRFLOW® Master Piezon, AIRFLOW® handpiece, AIRFLOW® PLUS powder, EMS, Nyon, Switzerland), in order to remove any microbial deposits and cell-tissue residues from the irradiation. The patient was instructed to apply a 2% chlorhexidine gel locally (twice a day) for 15 days. He was re-examined 6 weeks later. During the first follow-up examination (2 months later), it was found that bleeding on probing had resolved, the bone background had improved in radiographic terms and air-polishing with erythritol was repeated (Fig. 1b and Fig. 2a, b). During the 2nd follow-up examination, 7 months after the initial treatment, it was found that there was further improvement of the peri-implant sulcus probing depth lingually (3mm), no bleeding on probing, as well as enhancement and stabilisation of the bone background in radiographic terms (Fig. 1c).

Εικ. 2: α) Κατάσταση των περιεμφυτευματικών ιστών γλωσσικά του 47, δύο μήνες μετά τη θεραπεία, β) Βάθος ανίχνευσης 3mm γλωσσικά χωρίς αιμορραγία κατά την ανίχνευση.
Fig. 2: a) Condition of the peri-implant tissues lingually to 47, two months after the treatment, b) Probing depth 3mm lingualy, without bleeding on probing.

Μετά το πέρας του πρωτοκόλλου EmunDo® επαναλήφθηκε υπερουλική αεροστίλβωση με ερυθριτόλη (AIRFLOW® Master Piezon, AIRFLOW® handpiece, AIRFLOW® PLUS powder, EMS, Nyon, Switzerland), προκειμένου να απομακρυνθούν μικροβιακές εναποθέσεις και κυτταρικά-ιστικά κατάλοιπα από την ακτινοβόληση. Στον ασθενή δόθηκαν οδηγίες για τοπική εφαρμογή γέλης χλωρεξιδίνης 2% (2 φορές την ημέρα) για 15 ημέρες. Πραγματοποιήθηκε επανέλεγχος 6 εβδομάδες αργότερα. Κατά την πρώτη επανεξέταση (2 μήνες αργότερα) παρατηρήθηκε αποδρομή της αιμορραγίας κατά την ανίχνευση, βελτίωση του οστικού υποβάθρου ακτινογραφικά και πραγματοποιήθηκε αεροστίλβωση με ερυθριτόλη (Εικ. 1β και Εικ. 2α, β). Κατά την 2η επανεξέταση, 7 μήνες μετά την αρχική θεραπεία, παρατηρήθηκε περαιτέρω βελτίωση του βάθους ανίχνευσης της περιεμφυτευματικής σχισμής γλωσσικά (3mm), απουσία αιμορραγίας κατά την ανίχνευση καθώς και βελτίωση και σταθεροποίηση του οστικού υποβάθρου ακτινογραφικά (Εικ. 1γ).

ΣΥΖΗΤΗΣΗ

Η πλήρης και αποτελεσματική απομάκρυνση του μικροβιακού φορτίου από τις εμφυτευματικές επιφάνειες και τους περιεμφυτευματικούς θυλάκους είναι καθοριστικής σημασίας προκειμένου να επιτευχθεί επιτυχής επούλωση των περιεμφυτευματικών ιστών. Ωστόσο, στα μειονεκτήματα των συμβατικών μηχανικών και χημικών θεραπευτικών μεθόδων που εφαρμόζονται, περιλαμβάνεται η αδυναμία ή η δυσκολία τους για πλήρη εξάλειψη του μικροβιακού φορτίου από τους περιεμφυτευματικούς ιστούς και τις εμφυτευματικές επιφάνειες, η πρόκληση αλλοιώσεων στην επιφάνεια του εμφυτεύματος και ο τραυματισμός των γειτονικών ιστών. Άλλα μειονεκτήματα αφορούν την επιβάρυνση για τον ασθενή από τη διενέρ-

DISCUSSION

The complete and effective removal of any microbial load from implant surfaces and peri-implant pockets is a key factor for the successful healing of peri-implant tissues. However, the conventional mechanic and chemical treatment methods that are used have disadvantages such as failing or making it hard to completely eliminate the microbial load from peri-implant tissues and implant surfaces, causing damage to the implant surface and injuring the neighbouring tissues. Other disadvantages include the "burden" of a surgical intervention to the patient or potential modification of their medication regimen (in patients with a compromised medical history). The use of local or systemically administered antimicrobial agents presents certain limitations. Due to the different features of these microbes, the administration of different antibiotics is required. Another disadvantage of antibiotics is that they do not reach effective doses. Furthermore, these antibiotics can cause potential adverse effects to some patients, as well as the development of antibiotic-resistant strains. The arrangement of microbes into biofilms and lack of a stable concentration of the antibiotic within the peri-implant pocket, makes it difficult for the antibiotic to access and have an effect on the deeper layers of the biofilm (Walker 1996, Socransky and Haffajee 2002). It becomes evident that techniques such as photodynamic and photothermal therapy offer

γεια χειρουργικών παρεμβάσεων ή από πιθανή απαραίτητη τροποποίηση της φαρμακευτικής αγωγής (σε ασθενείς με βεβαρημένο ιατρικό ιστορικό). Η χρήση τοπικά ή συστηματικά χορηγούμενων αντιμικροβιακών παραγόντων παρουσιάζει κάποιους περιορισμούς. Τα διαφορετικά χαρακτηριστικά των μικροβίων αυτών καθιστούν αναγκαία τη χορήγηση διαφορετικών αντιβιοτικών. Ένα άλλο από τα μειονεκτήματα των αντιβιοτικών είναι ότι δεν φθάνουν σε δραστικές δόσεις. Επιπλέον, υπάρχουν και προβλήματα που αφορούν την ύπαρξη πιθανών παρενεργειών από τη χορήγηση ορισμένων από αυτά τα αντιβιοτικά σε κάποιους ασθενείς, καθώς και την ανάπτυξη ανθεκτικών στελεχών στα αντιβιοτικά. Η οργάνωση των μικροβίων σε βιοϋμένιο και η μη διατήρηση σταθερής συγκέντρωσης του αντιβιοτικού μέσα στον περιεμφυτευματικό θύλακο καθιστά δύσκολη την πρόσβαση και την αποτελεσματικότητα του αντιβιοτικού μέσα στα βαθύτερα στρώματα του βιοϋμενίου (Walker 1996, Socransky και Haffajee 2002). Όπως γίνεται αντιληπτό, τεχνικές όπως η φωτοδυναμική και η φωτοθερμική θεραπεία συνιστούν υποσχόμενες λύσεις στη θεραπεία μεταξύ άλλων και των περιεμφυτευματικών νόσων καθώς παρακάμπτουν πολλά από τα παραπάνω μειονεκτήματα. Η χρήση χαμηλής ισχύος laser (προς αποφυγή πρόκλησης θερμικών βλαβών στους παρακείμενους υγιείς ιστούς ή στις εμφυτευματικές επιφάνειες σε σύγκριση με τα υψηλής ισχύος laser), μέχρι στιγμής φαίνεται να επιδεικνύει ενθαρρυντικά αποτελέσματα στη θεραπεία της περιεμφυτευματίτιδας. Εκ των μελετών που έχουν πραγματοποιηθεί, η φωτοθερμική θεραπεία με χρήση του πράσινου της ινφρακυανίνης φαίνεται να επιδρά στη μείωση μικροβίων που εμπλέκονται σε περιεμφυτευματικές νόσους καθώς και στη βραχυπρόθεσμη βελτίωση των κλινικών παραμέτρων, ενώ δεν προκαλεί βλάβες στην εμφυτευματική επιφάνεια. Η σημαντική βελτίωση των κλινικών παραμέτρων και του οστικού υποβάθρου δείχνει πως σε περιπτώσεις αρχόμενης περιεμφυτευματίτιδας η τεχνική φαίνεται να είναι ιδιαίτερα αποτελεσματική. Στα μειονεκτήματα της τεχνικής, συγκαταλέγονται το κόστος του εξοπλισμού της. Επίσης, απαιτούνται περισσότερες ελεγχόμενες κλινικές μελέτες πάνω στην αποτελεσματικότητα της τεχνικής, σε βαρύτερες περιπτώσεις περιεμφυτευματίτιδας, με μεγαλύτερο χρονικό διάστημα παρακολούθησης (follow up) και μεγαλύτερο δείγμα ασθενών, καθώς και η ύπαρξη ομάδων που να μελετούν την αποτελεσματικότητα μηχανικών ή χημικών μέσων (αντιμικροβιακοί παράγοντες) στη θεραπεία της νόσου.

Η εργασία αυτή παρουσιάσθηκε εν μέρει ως e-poster και έλαβε το 3ο Βραβείο στο HAOMS2020 Aesthetics, Συμπόσιο Στοματικής Εμφυτευματολογίας και Αισθητικής Προσώπου, που διοργανώθηκε από την ΕΕΣΓΠΧ, Grand Hyatt Hotel, Αθήνα, 17-19 Ιανουαρίου 2020.

promising solutions for the treatment of conditions such as peri-implant diseases, as they do not have many of the disadvantages listed above. The use of low-level lasers (in order to avoid causing thermal damage to the adjacent healthy tissues or implant surfaces versus high-power lasers), has so far created promising results in the treatment of peri-implantitis. Based on the studies that have been carried out, photothermal therapy with the use of infracyanine green appears to have an effect on the reduction of the microbes that are involved in peri-implant diseases, as well as towards improving the clinical parameters in the short run, while at the same time not causing damage to the implant surface. The significant improvement of the clinical parameters and bone background shows that in cases of early peri-implantitis, this technique appears to be particularly effective. The cost of the equipment that is needed is one of the disadvantages of this technique. Moreover, more controlled clinical studies are needed in order to investigate the effectiveness of this technique, in cases of deeper peri-implantitis with a longer follow-up period and a larger sample of patients, as well as the creation of study groups that would investigate the effectiveness of mechanical or chemical means (antimicrobial agents) in the treatment of this disease.

This paper was presented in part as an e-poster and received the 3rd Prize at HAOMS2020 Aesthetics, Oral Implantology and Facial Aesthetics Symposium, organized by the HAOMS, Grand Hyatt Hotel, Athens, Greece, January 17-19, 2020.

ΒΙΒΛΙΟΓΡΑΦΙΑ/REFERENCES

Albrektsson T, Isidor F: Consensus report of session IV. In: Proceedings of the 1st European Workshop on Periodontology Lang NP, Karring T, editors. London, UK, Quintessence Publishing Co: 365-369, 1994

Berglundh T, Armitage G, et al: Peri-implant diseases and conditions: Consensus report of workgroup 4 of the 2017 World Workshop on the Classification of Periodontal and Peri-Implant Diseases and Conditions. J Clin Periodontol 45 Suppl 20: S286-S291, 2018

Birang E, Talebi Ardekani MR, et al: Evaluation of Effectiveness of Photodynamic Therapy With Low-level Diode Laser in Nonsurgical Treatment of Peri-implantitis. J Lasers Med Sci 8(3): 136-142, 2017

Boehm TK and Ciancio SG: Diode laser activated indocyanine green selectively kills bacteria. J Int Acad Periodontol 13(2): 58-63, 2011

Fourmousis I and Vlachos M: Genetic Risk Factors for the Development of Periimplantitis. Implant Dent 28(2): 103-114, 2019

Froum SJ and Rosen PS: A proposed classification for peri-implantitis. Int J Periodontics Restorative Dent 32(5): 533-540, 2012

Jori G, Fabris C et al: Photodynamic therapy in the treatment of microbial infections: basic principles and perspective applications. Lasers Surg Med 38(5): 468-481, 2006

Renvert S and Quirynen M: Risk indicators for peri-implantitis. A narrative review. Clin Oral Implants Res 26 Suppl 11: 15-44, 2015

Renvert S, Roos-Jansaker AM, et al: Non-surgical treatment of peri-implant mucositis and peri-implantitis: a literature review. J Clin Periodontol 35(8 Suppl): 305-315, 2008

Romanos G, Ko HH, et al: The use of CO(2) laser in the treatment of peri-implantitis. Photomed Laser Surg 27(3): 381-386, 2009

Romanos GE, Everts H, et al: Effects of diode and Nd:YAG laser irradiation on titanium discs: a scanning electron microscope examination. J Periodontol 71(5): 810-815, 2000

Romanos GE, Javed F, et al: Peri-implant diseases: a review of treatment interventions. Dent Clin North Am 59(1): 157-178, 2015

Romanos GE and Nentwig GH: Regenerative therapy of deep peri-implant infrabony defects after CO2 laser implant surface decontamination. Int J Periodontics Restorative Dent 28(3): 245-255, 2008

Roncati M, Lucchese A, et al: Non-surgical treatment of peri-implantitis with the adjunctive use of an 810-nm diode laser. J Indian Soc Periodontol 17(6): 812-815, 2013

Saffarpour A, Fekrazad R, et al: Bactericidal Effect of Erbium-Doped Yttrium Aluminum Garnet Laser and Photodynamic Therapy on Aggregatibacter Actinomycetemcomitans Biofilm on Implant Surface. Int J Oral Maxillofac Implants 31(3): e71-78, 2016

Saffarpour A, Nozari A, et al: Microstructural Evaluation of Contaminated Implant Surface Treated by Laser, Photodynamic Therapy, and Chlorhexidine 2 percent. Int J Oral Maxillofac Implants 33(5): 1019-1026, 2018

Salvi GE, Cosgarea R, et al: Prevalence of Periimplant Diseases. Implant Dent 28(2): 100-102, 2019

Socransky SS and Haffajee AD: Dental biofilms: difficult therapeutic targets. Periodontol 2000 28: 12-55, 2002

Soukos NS and Goodson JM: Photodynamic therapy in the control of oral biofilms. Periodontol 2000 55(1): 143-166, 2011

Stubinger S, Etter C, et al: Surface alterations of polished and sandblasted and acid-etched titanium implants after Er:YAG, carbon dioxide, and diode laser irradiation. Int J Oral Maxillofac Implants 25(1): 104-111, 2010

Takasaki AA, Aoki A, et al: Application of antimicrobial photodynamic therapy in periodontal and peri-implant diseases. Periodontol 2000 51: 109-140, 2009

Walker CB: The acquisition of antibiotic resistance in the periodontal microflora. Periodontol 2000 10: 79-88, 1996

Wilson M: Photolysis of oral bacteria and its potential use in the treatment of caries and periodontal disease. J Appl Bacteriol 75(4): 299-306, 1993

Yan M, Liu M, et al: The effects of Er:YAG on the treatment of peri-implantitis: a meta-analysis of randomized controlled trials. Lasers Med Sci 30(7): 1843-1853, 2015

Καρούσης Ι: Περιεμφυτευματίτιδα: Από τη διάγνωση στην αντιμετώπιση. Αθήνα, Οδοντιατρικό Βήμα, 2020

Διεύθυνση επικοινωνίας:
Ιωάννης Φουρμούζης
Λεωφόρος Βασιλίσσης Σοφίας 123
11521 Αθήνα
Τηλ.: 210 3389980, 6973 389980
e-mail: ifourmousis@gmail.com

Address:
Ioannis Fourmousis
123 Vasilissis Sofias Ave.
11521 Athens, Greece
Tel.: 0030 210 3389980, 0030 6973 389980
e-mail: ifourmousis@gmail.com

Λίπωμα στόματος: Κλινικοπαθολογική μελέτη 37 περιπτώσεων και σύντομη ανασκόπηση της βιβλιογραφίας

Απόστολος ΜΑΤΙΑΚΗΣ[1], Παναγιώτης ΚΑΡΑΚΩΣΤΑΣ[2], Αναστάσιος Ι. ΜΥΛΩΝΑΣ[3], Ελευθέριος ΑΝΑΓΝΩΣΤΟΥ[4], Αθανάσιος ΠΟΥΛΟΠΟΥΛΟΣ[5]

Εργαστήριο Στοματολογίας Τμήματος Οδοντιατρικής, Σχολή Επιστημών Υγείας Α.Π.Θ. (Δ/ντής: Καθηγητής Αθανάσιος Πουλόπουλος), Κλινική Στοματικής και Γναθοπροσωπικής Χειρουργικής Θεραπευτηρίου «METROPOLITAN» (Δ/ντής: Αναπλ. Καθηγητής Φ. Χ. Τζέρμπος)

Oral lipoma: A clinicopathological study of 37 cases and a brief review of the literature

Apostolos MATIAKIS, Panagiotis KARAKOSTAS, Anastassios I. MYLONAS, Eleftherios ANAGNOSTOU, Athanasios POULOPOULOS

Department of Oral Medicine and Pathology, School of Dentistry, Aristotle University of Thessaloniki (Head: Professor Athanasios Poulopoulos), Department of Oral and Maxillofacial Surgery, "METROPOLITAN" Hospital (Head: Assoc. Professor F. Ch. Tzerbos)

Κλινική ερευνητική εργασία
Clinical research paper

[1] *Οδοντίατρος, Ιατρός, Διδάκτωρ Οδοντιατρικής ΑΠΘ, Επίκ. Καθηγητής Στοματολογίας, Τμήματος Οδοντιατρικής ΑΠΘ.*
[2] *Οδοντίατρος, Μεταπτυχιακός φοιτητής Εργαστηρίου Προληπτικής Οδοντιατρικής, Περιοδοντολογίας, και Βιολογίας Εμφυτευμάτων, Τμήματος Οδοντιατρικής ΑΠΘ.*
[3] *ΣΓΠΧ, Οδοντίατρος, Ιατρός, Διδάκτωρ Οδοντιατρικής και Ιατρικής ΕΚΠΑ, Αναπλ. Διευθυντής, Κλινική ΣΓΠΧ Θεραπευτηρίου «METROPOLITAN».*
[4] *Δρ Ιατρός Παθολογοανατόμος, Συνεργάτης Εργαστηρίου Στοματολογίας, Τμήματος Οδοντιατρικής ΑΠΘ.*
[5] *Οδοντίατρος, Msc, Διδάκτωρ Οδοντιατρικής ΑΠΘ, Καθηγητής, Διευθυντής Εργαστηρίου Στοματολογίας, Τμήματος Οδοντιατρικής ΑΠΘ.*

ΠΕΡΙΛΗΨΗ: Στην παρούσα εργασία αναφέρονται 37 περιπτώσεις λιπώματος της στοματικής κοιλότητας (17 άνδρες και 20 γυναίκες), που προσήλθαν στο Εργαστήριο Στοματολογίας του Τμήματος Οδοντιατρικής Α.Π.Θ., στο χρονικό διάστημα 2000-2017. Η μέση ηλικία των ασθενών είναι 59 έτη. Στους περισσότερους ασθενείς (17 ασθενείς), η βλάβη χρονολογείται από 5 και άνω έτη. Όλες οι βλάβες αφαιρέθηκαν χειρουργικά και η κλινική διάγνωση τεκμηριώθηκε ιστολογικά. Στη συζήτηση δίνεται έμφαση στην ιστολογική προέλευση του λιπώματος του στόματος και επιχειρείται σύντομη βιβλιογραφική ανασκόπηση.

ΛΕΞΕΙΣ ΚΛΕΙΔΙΑ: λίπωμα στόματος, καλοήθεις όγκοι στόματος.

SUMMARY: A series of 37 oral lipoma cases (17 men and 20 women), during a time period of 18 years (2000-2017), who were referred to the Department of Oral Medicine and Pathology, School of Dentistry, Aristotle University of Thessaloniki, is being presented. The total mean age of the patients was 59 years. Most patients (17 patients) referred presence of the lesion for a time period of more than 5 years, preceding their referral to the Department. All lesions were treated by surgical excision, and were histologically diagnosed. We discuss the histologic origin of the tumor, along with a brief review of the literature.

KEY WORDS: oral lipoma, oral benign tumors.

Παρελήφθη: 15/4/2020 - Έγινε δεκτή: 5/5/2020

Paper received: 15/4/2020 - Accepted: 5/5/2020

ΕΙΣΑΓΩΓΗ

Το λίπωμα της στοματικής κοιλότητας ανήκει στα καλοήθη νεοπλάσματα του στόματος που προέρχονται από λιπώδη ιστό. Αποτελούνται από ώριμα λιποκύτταρα, περιβαλλόμενα συνήθως από ινώδη κάψα (Egido-Moreno και συν. 2016, Mehendiratta και συν. 2016). Πρώτος ο Roux αναφέρθηκε σε αυτήν την βλάβη της στοματικής κοιλότητας το 1848, περιγράφοντας το λίπωμα, ως κιτρινωπή επουλίδα (Mehendiratta και συν. 2016). Η εντόπισή του στην περιοχή κεφαλής και τραχήλου, ανέρχεται σε ποσοστό (15-20%) (Mehendiratta και συν. 2016). Από τα λιπώματα αυτά, μόλις, το 1-5% εδράζονται στην κοιλότητα του στόματος (Mehendiratta και συν. 2016).
Η αναφερόμενη αναλογία εμφάνισης του λιπώματος, μεταξύ ανδρών και γυναικών στη βιβλιογραφία είναι αντικρουόμενη. Η αναλογία ανδρών και γυναικών έχει αναφερθεί είτε ως ίση (Epivatianos και συν. 2010), ή με επικράτηση των ανδρών (Furlong και συν. 2004), ή με ελαφρά επικράτηση των γυναικών (1,2:1), ιδίως κατά την τέταρτη με έκτη δεκαετία της ζωής τους (Egido-Moreno και συν. 2016). Η πλειοψηφία των περιπτώσεων προέρχονται από χώρες του δυτικού κόσμου (Studart-Soares και συν. 2010, Adebiyi και συν. 2011).
Η εντόπισή του είναι ανάλογη με την ύπαρξη λιπώδους ιστού, ο οποίος βρίσκεται σε αφθονία στην παρειά σε αντίθεση με την υπερώα (Furlong και συν. 2004, Manor και συν. 2011). Για το λόγο αυτό η βλάβη εντοπίζεται κυρίως στον παρειακό βλεννογόνο (Furlong και συν. 2004), ακολουθούμενη από τα χείλη, τη γλώσσα, την ουλοπαρειακή αύλακα (Karakostas και συν. 2018), το οπισθογόμφιο τρίγωνο, το έδαφος του στόματος και την υπερώα (Dalampiras και συν. 2010, Egido-Moreno και συν. 2016, Mehendiratta και συν. 2016). Σπανίως εντοπίζεται στους σιαλογόνους αδένες και στον στοματοφάρυγγα (Taira και συν. 2012, Agha-Hosseini και συν. 2014).
Κλινικά το λίπωμα του στόματος εμφανίζεται ως ογκίδιο ασυμπτωματικό, μαλακής συστάσεως κατά την ψηλάφηση, σαφώς περιγεγραμμένο, βραδέως αναπτυσσόμενο, μονήρες ή λοβώδες (Manor και συν. 2011, Ono και συν. 2011, Mehendiratta και συν. 2016). Η χροιά του βλεννογόνου ποικίλλει από κιτρινωπή έως ερυθρά, εξαρτώμενη από το ποσό του λιπώδους ιστού καθώς και την αγγείωση του όγκου (Adebiyi και συν. 2011, Agha-Hosseini και συν. 2014, Mehendiratta και συν. 2016). Το μέγεθος των λιπωμάτων του στόματος ποικίλλει με συνηθέστερη διάμετρο τα 10 mm (Egido-Moreno και συν. 2016). Στις σπάνιες περιπτώσεις πολλαπλών λιπωμάτων, είναι πιθανό να υπάρχει συσχέτιση με συστηματικές διαταραχές, όπως το σύνδρομο Gardner, η νόσος Dercum, η οικογενής πολλαπλή λιπωμάτωση, το σύνδρομο Proteus και το σύνδρομο Pai (Egido-Moreno και συν. 2016).
Στην παρούσα εργασία παρουσιάζονται 37 περιπτώσεις λιπωμάτων του στόματος, όσον αφορά στα κλινικά τους χαρακτηριστικά, την αναλογία ανδρών - γυναικών, τη μέση ηλικία εμφάνισης, την διαφοροδιαγνωστική προσέγγιση και τη θεραπευτική αντιμετώπιση.

INTRODUCTION

The oral lipoma is a benign neoplasm of the adipose tissue, consisted of mature adipocytes, usually circumscribed by a fibrous capsule (Egido-Moreno et al. 2016, Mehendiratta et al. 2016). Roux was the first who referred this entity of the oral cavity in 1848, describing lipoma as yellowish epulis (Mehendiratta et al. 2016). Lipoma is not commonly located in the head and neck area (15-20%) (Mehendiratta et al. 2016). Among the head and neck lipomas, only 1-5% are located in the oral cavity (Mehendiratta et al. 2016). Concerning sex prevalence, the referred data are controversial. The ratio between male and female patients is reported to be either equal (Epivatianos et al. 2010), or characterized by a male predilection (Furlong et al. 2004), or by a slight female prevalence, with a female to male ratio of 1.2:1, especially between the fourth and the sixth decade of life (Egido-Moreno et al. 2016). The majority of cases derive from countries of the western world (Studart-Soares et al. 2010, Adebiyi et al. 2011).
Location of oral lipoma is considered to be related to the existence of adipose tissue, which is in excess in the buccal mucosa and very low in the palate (Furlong et al. 2004, Manor et al. 2011). Due to the above, the tumor is mainly located at the buccal mucosa (Furlong et al. 2004), followed by the lips, tongue, vestibule (Karakostas et al. 2018), retromolar area, floor of the mouth and palate (Dalampiras et al. 2010, Egido-Moreno et al. 2016, Mehendiratta et al. 2016). Salivary glands and pharynx/larynx are rarely involved (Taira et al. 2012, Agha-Hosseini et al. 2014).
Clinically, oral lipoma appears to be an asymptomatic, soft in palpation, slowly growing tumor with either a sessile or a pedunculated base, and well circumscribed (Manor et al. 2011, Ono et al. 2011, Mehendiratta et al. 2016). The oral lipomas' color varies from yellowish to reddish, depending on the amount of adipose tissue as well as the vascularity of the tumor (Adebiyi et al. 2011, Agha-Hosseini et al. 2014, Mehendiratta et al. 2016). Moreover, the size of oral lipomas ranges, but most of them do not exceed 10mm in diameter (Egido-Moreno et al. 2016). In the rare occasion of multiple located lipomas, there may exist a correlation with systematic disorders, such as Gardner's syndrome, Dercum's disease, familial multiple lipomatosis, Proteus syndrome or Pai syndrome (Egido-Moreno et al. 2016).
The aim of the current paper is to focus on reporting 37 cases of oral lipomas, regarding their clinical characteristics, sex prevalence, mean age of incidence, differential diagnosis as well as their therapeutic approach.

Εικ. 1: Λίπωμα δεξιού παρειακού βλεννογόνου.
Fig. 1: Oral lipoma located on the right buccal mucosa.

Εικ. 2: Στοματικό λίπωμα εδραζόμενο στο αριστερό οπισθογόμφιο τρίγωνο.
Fig. 2: Oral lipoma located at the left retromolar area.

ΟΙ ΠΕΡΙΠΤΩΣΕΙΣ ΜΑΣ

Τριάντα επτά ασθενείς -17 άνδρες και 20 γυναίκες- με λίπωμα της στοματικής κοιλότητας προσήλθαν στην Κλινική Στοματολογίας του Τμήματος Οδοντιατρικής του Αριστοτελείου Πανεπιστημίου Θεσσαλονίκης, κατά τη χρονική περίοδο 2000-2017. Η ηλικία των ανδρών κυμαίνεται μεταξύ 42 και 82 ετών, με μέση ηλικία τα 62 έτη. Η ηλικία των γυναικών κυμαίνεται από 29 έως 73 έτη, με μέσο όρο τα 57 έτη. Επί του συνόλου των ασθενών η μέση ηλικία είναι τα 59 έτη. Οι περιπτώσεις που εμφανίζονται στον παρειακό βλεννογόνο (11 περιπτώσεις) (Εικ.1), μαζί με εκείνες που εμφανίζονται στον βλεννογόνο των φατνιοπαρειακών αυλάκων (7 περιπτώσεις) που είναι συνέχεια του παρειακού βλεννογόνου, βρίσκονται στην πρώτη θέση (18 περιπτώσεις), με δεύτερη την εντόπιση στο κάτω χείλος (7 περιπτώσεις). Η γλώσσα (6 περιπτώσεις), καταλαμβάνει την τρίτη θέση. Δύο περιπτώσεις εμφανίζονται στο έδαφος του στόματος, καθώς και δύο ακόμη στην περιοχή του οπισθογομφίου τριγώνου (Εικ.2). Από μία περίπτωση εμφανίζεται στον βλεννογόνο της σκληρής υπερώας, καθώς και της φατνιακής αποφύσεως. Η πλειοψηφία των ασθενών (17 ασθενείς), ανέφερε χρονική περίοδο 5 και άνω ετών παρουσίας του λιπώματος στην στοματική κοιλότητα. Όλα τα απαραίτητα στοιχεία των υπό μελέτη ασθενών αντλήθηκαν από τα ιστορικά του αρχείου της Στοματολογίας του Τμήματος Οδοντιατρικής Α.Π.Θ. (Πίνακας 1).
Η χειρουργική εξαίρεση των λιπωμάτων υπό τοπική αναισθησία αποτέλεσε τη θεραπεία εκλογής. Η ιστοπαθολογική εξέταση επιβεβαίωσε την κλινική διάγνωση σε όλες τις περιπτώσεις (Εικ. 3, 4, 5, 6). Μέχρι σήμερα ουδεμία υποτροπή αναφέρθηκε.

ΣΥΖΗΤΗΣΗ

Μελετήθηκαν 37 περιπτώσεις λιπώματος του στόματος. Η αναλογία ανδρών – γυναικών εμφανίζει ελαφρά υπεροχή των γυναικών (αναλογία 1,27:1). Η μέση ηλικία των ασθενών είναι το 59ο έτος. Η διάμετρος των βλαβών κυ-

CASE SERIES

Thirty seven patients -17 men and 20 women- with oral lipomas proceeded at the Department of Oral Medicine and Pathology, School of Dentistry, Aristotle University of Thessaloniki, during the time period 2000-2017. Men were aged between 42 and 82 years old, with a mean age of 62 years. Women were aged between 29 and 73 years old, with a mean age of 57 years. In total, the mean age was 59 years. Concerning the location, buccal mucosa (11 cases) (Fig. 1), along with vestibulus mucosa (7 cases), are the most common (18 cases), followed by lower labial mucosa location (7 cases). Tongue (6 cases) is in the third place. Two cases developed on the floor of the mouth, as well as in the retromolar trigone area (Fig. 2). One case is located on the palate (middle line), and one on the alveolar ridge mucosa. Most patients (17 patients) referred the presence of the lesion for a time period of more than 5 years, preceding their primary visit to our Department. All the necessary patients' information were derived from the records of the aforementioned Department (sex, age, location, dimensions, period of lesion existence, medical history) (Table 1).
Surgical excision of lipomas under local anesthesia was the treatment of choice. Histopathological examination established the clinical diagnosis in all cases (Fig. 3, 4, 5, 6). No recurrence was reported until now.

DISCUSSION

We have studied 37 cases of oral lipomas. A slight female prevalence (ratio 1.27:1) existed, and the mean age of incidence was the 59th year of life. The lesions diameter ranged from 0.3 to 2.5 cm in our cases. The average time period preceding the clinical examination of the patients, was 46 months since the lipomas development. The findings are in accordance to the existing literature. The treatment of choice for all cases was the surgical excision of the lesion, and the clinical diagnosis was histopathologically established.

Πίνακας 1
Περιπτώσεις λιπώματος στόματος του Εργαστηρίου Στοματολογίας του Αριστοτελείου Πανεπιστημίου Θεσσαλονίκης, κατά τη χρονική περίοδο 2000-2017.

Α/Α	Φύλο	Ηλικία	Εντόπιση	Διαστάσεις (cm)	Αναφερόμενος χρόνος που έγινε αντιληπτό (μήνες)	Αξιοσημείωτο ιατρικό ιστορικό
1	Α	78	Φατνιοπαρειακή αύλακα (κάτω)	2×1	>60	Αρτηριακή πίεση
2	Θ	60	Κάτω χείλος	0,3×0,3	>60	Οστεοπόρωση
3	Θ	58	Παρειά (αριστερή)	1×1	12	Αρτηριακή πίεση
4	Α	44	Φατνιοπαρειακή αύλακα (άνω)	1×0,4	2	–
5	Θ	73	Φατνιοπαρειακή αύλακα (κάτω)	1×1	6	Αρτηριακή πίεση
6	Θ	48	Σκληρή υπερώα (μέση γραμμή)	0,3×0,6	>60	Οστεοπόρωση
7	Θ	73	Κάτω χείλος	0,8	3	Υπερθυρεοειδισμός
8	Α	82	Κάτω χείλος	0,5	>60	–
9	Α	67	Κάτω χείλος	0,1×0,2	24	Αρτηριακή πίεση
10	Α	55	Οπισθογόμφιο τρίγωνο (αριστερά)	0,8	>60	–
11	Α	55	Παρειά (δεξιά)	0,8	>60	–
12	Θ	73	Φατνιοπαρειακή αύλακα (κάτω)	0,3	36	Σακχαρώδης διαβήτης
13	Θ	29	Παρειά (αριστερή)	2,5	18	–
14	Θ	41	Παρειά (δεξιά)	–	36	–
15	Α	53	Φατνιοπαρειακή αύλακα (κάτω)	–	8	–
16	Α	62	Κάτω χείλος	1	>60	Αρτηριακή πίεση
17	Α	74	Έδαφος στόματος	1	60	Υποθυρεοειδισμός
18	Α	45	Γλώσσα (αριστερό πλάγιο χείλος)	1	>60	–
19	Θ	58	Γλώσσα (αριστερό πλάγιο χείλος)	1	>60	–
20	Θ	69	Γλώσσα (αριστερό πλάγιο χείλος)	1,5	60	–
21	Α	68	Παρειά (αριστερή)	2 (λοβωτό)	24	Οστεοαρθρίτιδα
22	Α	58	Έδαφος στόματος	1	1	–
23	Θ	53	Γλώσσα (ραχιαία επιφάνεια)	1	24	–
24	Θ	31	Κάτω χείλος	1,3	7	–
25	Θ	61	Γλώσσα (δεξιό πλάγιο χείλος)	1	8	Ηπατίτιδα Β
26	Α	42	Φατνιοπαρειακή αύλακα (κάτω)	1	1	Ηπατίτιδα Β
27	Θ	53	Παρειά (αριστερά)	0,5	>60	–
28	Θ	67	Παρειά (δεξιά)	1,2	36	Οστεοπόρωση
29	Θ	44	Οπισθογόμφιο τρίγωνο (δεξιό)	1,5	>60	Υποθυρεοειδισμός
30	Α	66	Φατνιοπαρειακή αύλακα (κάτω)	0,5	>60	Αρτηριακή πίεση
31	Θ	68	Γλώσσα (αριστερό πλάγιο χείλος)	0,5	24	–
32	Α	74	Παρειά (αριστερή)	1,5	24	–
33	Θ	53	Παρειά (αριστερή)	1	>60	–
34	Α	68	Φατνιακή απόφυση (αριστερή)	1	>60	Ηπατίτιδα Β
35	Θ	69	Παρειά (αριστερή)	0,5	>60	–
36	Θ	52	Παρειά (δεξιά)	1	>60	–
37	Α	56	Κάτω χείλος	1	>60	–

μάνθηκε από 0,3 έως 2,5 εκατοστά. Οι ασθενείς ανέμεναν κατά μέσο όρο 46 μήνες από την εμφάνιση του λιπώματος, πριν προσέλθουν στην κλινική της Στοματολογίας. Γενικώς τα ευρήματα βρίσκονται σε συμφωνία με την υπάρχουσα βιβλιογραφία. Η χειρουργική αφαίρεση των λιπωμάτων ήταν η θεραπεία εκλογής και ο ιστοπαθολογικός έλεγχος επιβεβαίωσε την κλινική διάγνωση όλων των περιπτώσεων.

Ιστολογικά, τα στοματικά λιπώματα διακρίνονται σε υποτύπους με βάση το υπόστρωμα και τις ιδιότητες των κυτ-

Histopathologically oral lipomas are divided into subtypes based on the matrix and the properties of tumor cells: simple lipoma, angiofibrolipoma (Furlong et al. 2004, Manjunatha et al. 2010, Iwase et al. 2016), spindle cell lipoma (Furlong et al. 2004, Naruse et a.l 2015), intramuscular lipoma (Naruse et al. 2015), chondrolipoma, pleiomorphic lipoma, myxoid lipoma or myxolipoma (Ono et al. 2011), angiolipoma (Dalampiras et al. 2010), osteolipoma (Raghunath and Manjunatha 2015, Raviraj et al. 2016), angiomyxolipoma, infiltrating lipoma, peri-

Table 1
Cases of oral lipoma of the Department of Oral Medicine and Pathology, Aristotle University of Thessaloniki, during the time period 2000-2017.

Case number	Sex	Age (years)	Location	Dimensions (cm)	Time period of the presence of the lesion before first visit to our Department (months)	Medical History
1	M	78	Buccal Vestibulus (lower)	2×1	>60	Hypertension
2	F	60	Lower Labial Mucosa	0.3×0.3	>60	Osteoporosis
3	F	58	Buccal Mucosa (left)	1×1	12	Hypertension
4	M	44	Buccal Vestibulus (upper)	1×0.4	2	–
5	F	73	Buccal Vestibulus (lower)	1×1	6	Hypertension
6	F	48	Hard Palate (middle line)	0.3×0.6	>60	Osteoporosis
7	F	73	Labial Mucosa (lower)	0.8	3	Hyperthyroidism
8	M	82	Labial Mucosa (lower)	0.5	>60	–
9	M	67	Labial Mucosa (lower)	0.1×0.2	24	Hypertension
10	M	55	Retromolar Trigone (left)	0.8	>60	–
11	M	55	Buccal Mucosa (right)	0.8	>60	–
12	F	73	Buccal Vestibulus (lower)	0.3	36	Diabetes Mellitus
13	F	29	Buccal Mucosa (left)	2.5	18	–
14	F	41	Buccal Mucosa (right)	–	36	–
15	M	53	Buccal Vestibulus (lower)	–	8	–
16	M	62	Labial Mucosa (lower)	1	>60	Hypertension
17	M	74	Floor of the mouth	1	60	Hypothyroidism
18	M	45	Tongue (left lateral border)	1	>60	–
19	F	58	Tongue (left lateral border)	1	>60	–
20	F	69	Tongue (left lateral border)	1.5	60	–
21	M	68	Buccal Mucosa (left)	2 (lobular)	24	Osteoarthritis
22	M	58	Floor of the mouth	1	1	–
23	F	53	Tongue (dorsal surface)	1	24	–
24	F	31	Labial Mucosa (lower)	1.3	7	–
25	F	61	Tongue (right lateral border)	1	8	Hepatitis B
26	M	42	Vestibulus Mucosa (lower)	1	1	Hepatitis B
27	F	53	Buccal Mucosa (left)	0.5	>60	–
28	F	67	Buccal Mucosa (right)	1.2	36	Osteoporosis
29	F	44	Retromolar Trigone (right)	1.5	>60	Hypothyroidism
30	M	66	Vestibulus Mucosa (lower)	0.5	>60	Hypertension
31	F	68	Tongue (left lateral border)	0.5	24	–
32	M	74	Buccal Mucosa (left)	1.5	24	–
33	F	53	Buccal Mucosa (left)	1	>60	–
34	M	68	Alveolar Ridge (left)	1	>60	Hepatitis B
35	F	69	Buccal Mucosa (left)	0.5	>60	–
36	F	52	Buccal Mucosa (right)	1	>60	–
37	M	56	Labial Mucosa (lower)	1	>60	–

τάρων του όγκου: απλό λίπωμα, αγγειοϊνολίπωμα (Furlong και συν. 2004, Epivatianos και συν. 2010, Manjunatha και συν. 2010, Iwase και συν. 2016), ατρακτοκυτταρικό λίπωμα (Furlong και συν. 2004, Naruse και συν. 2015), ενδομυϊκό λίπωμα (Naruse και συν. 2015), χονδρολίπωμα, πλειόμορφο λίπωμα, μυξοειδές λίπωμα ή μυξολίπωμα (Ono και συν. 2011), αγγειολίπωμα (Dalampiras και συν. 2010), οστεολίπωμα (Raghunath και Manjunatha 2015, Raviraj και συν. 2016), αγγειομυξολίπωμα, διηθητικό λίπωμα, περινευρικό λίπωμα, ενδονευρικό λίπωμα

neural lipoma, intraneural lipoma and atypical lipoma (Egido-Moreno et al. 2016, Mehendiratta et al. 2016), myolipoma (Karakostas et al. 2019), and sialolipoma (Karakostas et al. 2019). Two main theories about the lipomas pathogenesis have been claimed: (i) The Hypertrophy theory, which correlates obesity and inadvertent growth of adipose tissue with the formation of oral lipoma (Egido-Moreno et al. 2016). This theory lacks the ability to explain the lesion occurence in areas without pre-existing adipose tissue (Egido-Moreno et al. 2016),

και άτυπο λίπωμα (Egido-Moreno και συν. 2016, Mehendiratta και συν. 2016), μυολίπωμα (Karakostas και συν. 2019), σιαλολίπωμα (Karakostas και συν. 2019). Δύο κύριες παθογενετικές θεωρίες έχουν υποστηριχτεί: (i) η θεωρία της Υπερτροφίας, η οποία συσχετίζει την παχυσαρκία και την αυθόρμητη ανάπτυξη του λιπώδους ιστού με το λίπωμα του βλεννογόνου του στόματος (Egido-Moreno και συν. 2016). Η συγκεκριμένη θεωρία αδυνατεί να εξηγήσει την περίπτωση που η βλάβη εμφανίζεται σε περιοχές χωρίς προϋπάρχοντα λιπώδη ιστό (Egido-Moreno και συν. 2016), και (ii) η θεωρία της Μεταπλασίας, η οποία υποστηρίζει ότι η λιπώδης ανάπτυξη προκύπτει ως αποτέλεσμα ανώμαλης διαφοροποίησης μεσεγχυματικών κυττάρων σε λιποβλάστες (Egido-Moreno και συν. 2016). Στους πιθανούς αιτιολογικούς παράγοντες έχουν επίσης συμπεριληφθεί ενδοκρινείς διαταραχές, φλεγμονή, υπερχοληστερολαιμία και παχυσαρκία, ακτινοβολία, χρόνιος ερεθισμός, μεταπλασία μυϊκών κυττάρων και λιπώδης εκφύλιση, τραυματισμός και χρωμοσωμικές ανωμαλίες (Cakarer και συν. 2009, Egido-Moreno και συν. 2016, Mehendiratta και συν. 2016). Επιπλέον, ορισμένοι συγγραφείς έχουν αναφέρει τον σακχαρώδη διαβήτη και διατροφικές διαταραχές ως προδιαθεσικούς παράγοντες (Agha-Hosseini και συν. 2014, Lau και συν. 2015).

Η κλινική διάγνωση του λιπώματος του στόματος πραγματοποιείται με σχετική ευκολία, αφού το λίπωμα εδράζεται επιφανειακά και κάτωθεν του στοματικού βλεννογόνου, φέροντας κιτρινωπή χροιά (Egido-Moreno και συν. 2016). Η διαφοροδιαγνωστική προσέγγιση περιλαμβάνει και άλλους τύπους ογκοειδών βλαβών του βλεννογόνου όπως το ίνωμα, η δερμοειδής κύστη, οι όγκοι ελασσόνων σιαλογόνων αδένων, το αιμαγγείωμα, το νεύρωμα, και οι κακοήθεις όγκοι όπως το λέμφωμα ή το σάρκωμα (Agha-Hosseini και συν. 2014, Egido-Moreno και συν. 2016). Ορισμένοι συγγραφείς υποστηρίζουν ότι, το στοματικό λίπωμα που εδράζεται στον παρειακό βλεννογόνο δε συνιστά αληθή όγκο, αλλά ερεθισμό του παρειακού λιπώδους ιστού μέσω του βυκανητού μυός (Agha-Hosseini και συν. 2014). Οι περιπτώσεις αυτές προκαλούνται λόγω τοπικού τραυματισμού σε νεαρά παιδιά, ή ύστερα από χειρουργική εξαίρεση των τρίτων γομφίων σε ενήλικες ασθενείς (Agha-Hosseini και συν. 2014).

Τα λιπώματα στόματος εξελίσσονται συνήθως ασυμπτωματικά. Με την πάροδο του χρόνου αυξάνει το μέγεθός τους με αποτέλεσμα αισθητικές επιπτώσεις, ή την πρόκληση συμπτωμάτων λόγω συμπίεσης γειτονικών δομών, οπότε και οι ασθενείς σπεύδουν προς αναζήτηση θεραπείας (Studart-Soares και συν. 2010, Manor και συν. 2011). Η ολική χειρουργική εξαίρεση συνιστά τη θεραπεία εκλογής (Egido-Moreno και συν. 2016).

Τα σαφώς περιγεγραμμένα λιπώματα εξαιρούνται με ευκολία χωρίς κίνδυνο υποτροπής ή τραυματισμού των περιβαλλόντων ιστών (Agha-Hosseini και συν. 2014). Όσον

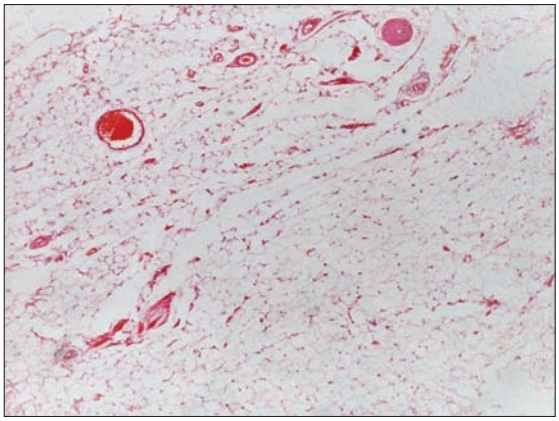

Εικ. 3: Λίπωμα με συμφορημένα, λεπτοτοιχωματικά αιμοφόρα αγγεία (A-H x40).
Fig. 3: Lipoma with congested, thin-walled blood vessels (H-E x40).

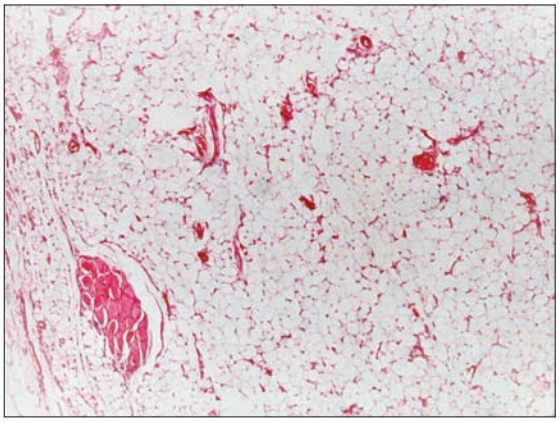

Εικ. 4: Λίπωμα με συμφορημένα, λεπτοτοιχωματικά αιμοφόρα αγγεία και ορισμένες διαπλεγμένες μυϊκές ίνες (A-H x40).
Fig. 4: Lipoma with congested, thin-walled blood vessels and a few striated muscle fibers (H-E x40).

and (ii) the Metaplasia theory, according which the lipomatous development occurs as a result of an aberrant differentiation of mesenchymal cells in lipoblasts (Egido-Moreno et al. 2016). Possible factors of pathogenesis include endocrine disorders, inflammation, hypercholesterolaemia and obesity, radiation, chronic irritation, metaplasia of muscle cells and fatty degeneration, trauma as well as chromosomal abnormalities (Cakarer et al. 2009, Egido-Moreno et al. 2016, Mehendiratta et al. 2016). Moreover, certain authors have reported diabetes mellitus and nutritional disorders as possible predisposing factors (Agha-Hosseini et al. 2014, Lau et al. 2015).

The oral lipoma clinical diagnosis is relatively easy, as it is usually situated superficially under the oral mucosa, being yellowish in color (Egido-Moreno et al. 2016). Differential diagnosis includes other types of mucosal overgrowths such as fibromas, dermoid cysts, minor salivary gland tumors, hemangiomas, neuromas or malignant tumors like lymphoma or sarcoma (Agha-Hosseini et al. 2014, Egido-

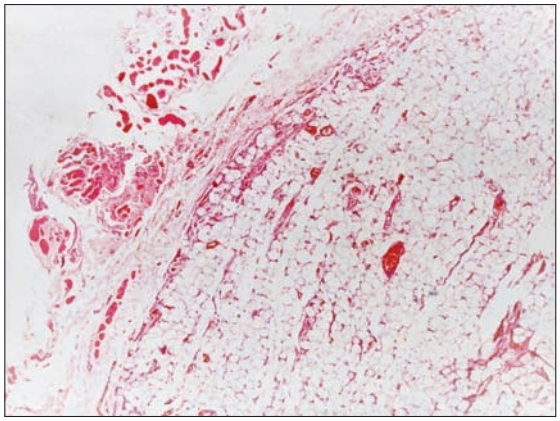

Εικ. 5: Λίπωμα περιβαλλόμενο από λεπτή ινώδη κάψα. Διαπλεγμένες μυϊκές ίνες παρατηρούνται περιφερικά (A-H x40).
Fig. 5: Lipoma covered by thin fibrous capsule. Striated muscle fibers are observed in peripheral position (H-E x40).

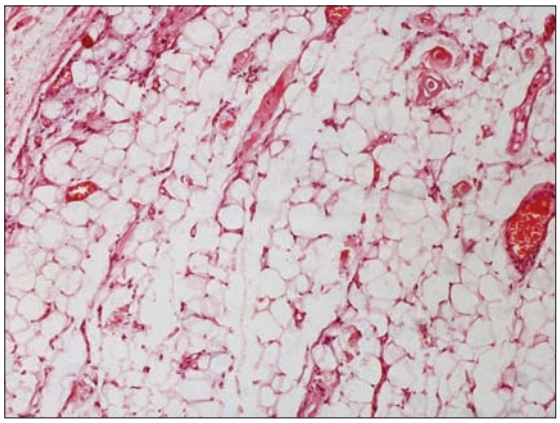

Εικ. 6: Λίπωμα χαρακτηριζόμενο από λοβώδη ώριμα λιποκύτταρα (A-H x100).
Fig. 6: Lipoma characterised by lobuled mature adipocytes (H-E x100).

αφορά στις περιπτώσεις μας, η μετεγχειρητική πορεία των ασθενών ήταν χωρίς προβλήματα, ενώ ουδεμία υποτροπή μέχρι σήμερα παρατηρήθηκε.
Σε κάθε περίπτωση η ιστολογική εξέταση κρίνεται απαραίτητη, προκειμένου να επιβεβαιωθεί η κλινική διάγνωση. Ιδιαίτερη προσοχή απαιτείται προκειμένου να αποφευχθεί εσφαλμένη διάγνωση ενός λιπώματος ως λιποσαρκώματος (Furlong και συν. 2004).
Συμπερασματικά, το λίπωμα στόματος συνιστά ένα σχετικά όχι συχνό καλοήθη όγκο, συνήθως εντοπιζόμενο στον παρειακό βλεννογόνο. Η χειρουργική εξαίρεση της βλάβης αποτελεί τη θεραπεία εκλογής. Ο ιστοπαθολογικός έλεγχος επιβεβαιώνει την κλινική διάγνωση και προστατεύει τον ασθενή από ενδεχόμενη ύπαρξη κακοήθειας.

Αφιέρωση
Αφιερώνεται στη μνήμη του Καθηγητή Στοματολογίας του Τμήματος Οδοντιατρικής της Σχολής Επιστημών Υγείας ΑΠΘ, Δρα Αποστόλου Επιβατιανού.

Moreno et al. 2016). Some authors claim that oral lipoma sited at the buccal mucosa is not a real neoplasm but, rather, herniation of the buccal fat pad through the buccinator muscle (Agha-Hosseini et al. 2014). Such cases may occur due to a local trauma in young children, or following surgical removal of third molars in older patients (Agha-Hosseini et al. 2014).
Oral lipomas are mainly asymptomatic, resulting in their growing to a quite large size, with aesthetic consequences or symptoms due to the compression of local structures, leading patients to further proceed for a clinical examination (Studart-Soares et al. 2010, Manor et al. 2011). Surgical excision comprises the treatment of choice (Egido-Moreno et al. 2016).
Well-encapsulated lipomas are easily removed with no risk of recurrence or damage of the surrounding structures (Agha-Hosseini et al. 2014). Concerning the above described cases, postsurgical period was uneventful and no recurrence occurred.
In any case histological examination is essential to confirm the clinical diagnosis. Extra caution must be paid, in order to avoid misdiagnosis as liposarcoma (Furlong et al. 2004).
In conclusion, the oral lipoma is a relatively not common benign tumor, usually located at the buccal mucosa. The surgical excision of the lesion comprises the treatment of choice. The histological examination confirms the clinical diagnosis, and protects the patient of a possible misdiagnosed malignancy.

Dedication
Dedicated to the memory of Professor of Oral Medicine and Pathology, School of Dentistry, Faculty of Health Sciences, Aristotle University of Thessaloniki, Dr. Apostolos Epivatianos.

ΒΙΒΛΙΟΓΡΑΦΙΑ/REFERENCES

Adebiyi KE, Ugboko VI, Maaji SM, Ndubuizu G: Osteolipoma of the palate: report of a case and review of the literature. Niger J Clin Pract. 14(2):242-4, 2011

Agha-Hosseini F, Moslemi E: Angiofibrolipoma of the retromolar pad region: case report. N Y State Dent J. 80(4):33-7, 2014

Cakarer S, Selvi F, Isler SC, Soluk M, Olgac V, Keskin C: Intraosseous lipoma of the mandible: a case report and review of the literature. Int J Oral Maxillofac Surg. 38(8):900-2, 2009

Dalampiras S, Tilaveridis I, Iordanidis S, Zaraboukas T, Epivatianos A: Infiltrating angiolipoma of the oral cavity: report of a case and literature review. J Oral Maxillofac Surg. 68:681-683, 2010

Egido-Moreno S, Lozano-Porras AB, Mishra S, Allegue-Allegue M, Marí-Roig A, López-López J: Intraoral lipomas: Review of literature and report of two clinical cases. J Clin Exp Dent. 8(5):e597-e603, 2016

Epivatianos A, Kolokotronis A, Matiakis A, Poulopoulos A: Angiofibrolipoma of the oral cavity. J Investig Clin Dent.1(1):47-9, 2010

Furlong MA, Fanburg-Smith JC, Childers EL: Lipoma of the oral and maxillofacial region: site and subclassification of 125 cases. Oral Surg Oral Med Oral Pathol Oral Radiol Endod. 98(4):441-50, 2004

Iwase M, Saida N, Tanaka Y: Fibrolipoma of the Buccal Mucosa: A Case Report and Review of the Literature. Case Rep Pathol. 2016:5060964, 2016 doi: 10.1155/2016/5060964.

Karakostas P, Matiakis A, Anagnostou E, Kolokotronis A: Oral Lipoma Located at the Left Lower Vestibule-Report of a Case and a Brief Review of the Literature Balkan J Dent Med, (22): 49-52, 2018 DOI: 10.2478/bjdm-2018-0009.

Karakostas P, Matiakis A, Mylonas AI, Anagnostou E, Poulopoulos A: Oral myolipoma: A case report and a brief review of the literature. Hellenic Arch Oral Maxillofac Surg 20(1): 1-6, 2019

Karakostas P, Matiakis A, Mylonas AI, Anagnostou E, Poulopoulos A: Oral sialolipoma: A report of a case and a brief review of the literature. Hellenic Arch Oral Maxillofac Surg 20(1): 7-11, 2019

Lau SK, Bishop JA, Thompson LD: Spindle cell lipoma of the tongue: a clinicopathologic study of 8 cases and review of the literature. Head Neck Pathol. 9(2):253-9, 2015

Manjunatha BS, Pateel GS, Shah V: Oral fibrolipoma-a rare histological entity: report of 3 cases and review of literature. J Dent (Tehran). 7(4):226-31, 2010

Manor E, Sion-Vardy N, Joshua BZ, Bodner L: Oral lipoma: analysis of 58 new cases and review of the literature. Ann Diagn Pathol. 15(4):257-61, 2011

Mehendirratta M, Jain K, Kumra M, Manjunatha BS: Lipoma of mandibular buccal vestibule: a case with histopathological lliterature review. BMJ Case Rep. 2016; 2016 doi: 10.1136/bcr-2016-215586

Naruse T, Yanamoto S, Yamada S, Rokutanda S, Kawakita A, Takahashi H, Matsushita Y, Hayashida S, Imayama N, Morishita K, Yamashita K, Kawasaki G, Umeda M : Lipomas of the oral cavity: clinicopathological and immunohistochemical study of 24 cases and review of the literature. Indian J Otolaryngol Head Neck Surg. 67(Suppl 1): 67-73, 2015

Ono S, Rana M, Takechi M, Ogawa I, Okui G, Mitani Y, Gellrich NC, Kamata N: Myxolipoma in the tongue - a clinical case report and review of the literature. Head Neck Oncol. 3:50, 2011

Raghunath V, Manjunatha BS: Osteolipoma of floor of the mouth. BMJ Case Rep. 2015; 2015 doi: 10.1136/bcr-2015-209883.

Raviraj J, Kumar-Bokkasam V, Suresh D, Venkata S: Osteolipoma of buccal mucosa: Case report and literature review. J Clin Exp Dent. 8(2):e214-8, 2016

Studart-Soares EC, Costa FW, Sousa FB, Alves AP, Osterne RL: Oral lipomas in a Brazilian population: a 10-year study and analysis of 450 cases reported in the literature. Med Oral Patol Oral Cir Bucal. 15(5):e691-6, 2010

Taira Y, Yasukawa K, Yamamori I, Iino M: Oral lipoma extending superiorly from mandibular gingivobuccal fold to gingiva: a case report and analysis of 207 patients with oral lipoma in Japan. Odontology. 100(1):104-8, 2012

Διεύθυνση επικοινωνίας:
Απόστολος Ματιάκης
Τσιμισκή 93,
54622 Θεσσαλονίκη
Τηλ.: 2310 236207, 6932 354060
e-mail: amatiakis@dent.auth.gr

Address:
Apostolos Matiakis
93, Tsimiski Str.,
54622 Thessaloniki, Greece
Tel.: 0030 2310 236207, 0030 6932 354060
e-mail: amatiakis@dent.auth.gr

Έλκος στόματος από αυτοτραυματισμό σε παιδιά: Αναφορά περιπτώσεων

Γεώργιος ΝΤΑΠΑΝΤΗΣ[1], Δανάη-Άννα ΠΑΠΑΒΑΣΙΛΕΙΟΥ[1], Αδαμαντία ΒΛΑΧΑΚΗ[2], Ιωάννης ΠΑΠΑΔΙΟΧΟΣ[3], Νικόλαος ΝΙΚΗΤΑΚΗΣ[4], Νάντια ΘΕΟΛΟΓΗ-ΛΥΓΙΔΑΚΗ[5]

Κλινική Στοματικής και Γναθοπροσωπικής Χειρουργικής, Οδοντιατρική Σχολή ΕΚΠΑ (Διευθυντής: Καθηγητής Χρ. Περισανίδης), Εργαστήριο Στοματολογίας, Οδοντιατρική Σχολή ΕΚΠΑ (Διευθυντής: Καθηγητής Ν. Νικητάκης)

Self-inflicted intraoral ulcer in children: Cases report

Georgios NTAGIANTIS, Danai-Anna PAPAVASILEIOU, Adamantia VLACHAKI, Ioannis PAPADIOCHOS, Nikolaos NIKITAKIS, Nadia THEOLOGIE-LYGIDAKIS

Department of Oral and Maxillofacial Surgery, School of Dentistry, National and Kapodistrian University of Athens, Greece (Head: Professor C. Perisanidis), Department of Oral Medicine and Pathology, School of Dentistry, National and Kapodistrian University of Athens, Greece (Head: Professor N. Nikitakis)

Ενδιαφέρουσες περιπτώσεις
Cases report

ΠΕΡΙΛΗΨΗ: Τα μονήρη έλκη του βλεννογόνου του στόματος συνήθως είναι τραυματικής αιτιολογίας, αλλά μπορεί και να υποκρύπτουν συστηματικό νόσημα ή κακοήθεια. Όταν ένα χρόνιο έλκος ιστολογικά αποδεικνύεται τραυματικό, τότε διερευνάται και η πιθανότητα του αυτοτραυματισμού. Η τελική διάγνωση τίθεται βάσει ιστορικού τραυματισμού και με βιοψία της βλάβης. Στις περιπτώσεις αυτές, η ιστοπαθολογική εξέταση καταδεικνύει την χρόνια τραυματική εξέλκωση του βλεννογόνου με συνυπάρχουσα ηωσινοφιλία.
Παρουσίαση Περιπτώσεων: Δύο παιδιά, αγόρι 12 ετών και κορίτσι 10 ετών, παρουσίασαν παρειακό απόστημα που συνοδευόταν από ευμέγεθες έλκος στην παρειά που δεν υποχωρούσε. Διαπιστώθηκε επαναλαμβανόμενη δήξη στην μία περίπτωση και αυτοτραυματισμός με το νύχι στην δεύτερη. Η τρίτη περίπτωση, αφορούσε βρέφος 10 μηνών με ελκωτική βλάβη στην κοιλιακή επιφάνεια της γλώσσας. Παρουσιάζεται η διαγνωστική και θεραπευτική προσέγγιση των τριών ασθενών.
Συμπεράσματα: Η εμφάνιση τραυματικών βλαβών στα παιδιά ως αποτέλεσμα αυτοτραυματισμού δεν είναι συχνή. Χρειάζεται τεκμηρίωση και ευαισθητοποίηση του κλινικού ιατρού για αναγνώριση τυχόν ψυχογενούς διαταραχής, καθώς και ήπια διαχείριση στην συνέχεια.

ΛΕΞΕΙΣ ΚΛΕΙΔΙΑ: Ηωσινόφιλο, έλκος, τραυματικό, αυτοτραυματισμός, TUGSE.

Παρελήφθη: 2/3/2020 - Έγινε δεκτή: 22/5/2020

SUMMARY: Single ulcers of the oral mucosa are usually of traumatic origin, but they can also hide a malignancy or systematic disease. In case of a chronic ulcer that shows non-specific character, consistent with a traumatic origin, the possibility of self-inflicted injury should be considered. There has been a staging of self-harm into three distinguished stages, and it may present with intraoral manifestation. The final diagnosis is dependent on the medical history, and more specifically on a history of injury in the specific location, and of course on the biopsy and the histopathological examination.
Cases presentation: Two children, a 12 years old boy and a 10 years old girl, presented with a buccal abscess, accompanied by a persistent, large ulcer in the buccal mucosa. Repeated biting and self-injury with the fingernails respectively, were determined. The third case was about an infant, that presented an ulcer at the tongue. The diagnostic and treatment procedures are being presented. In the first two cases, consultation with a Child Psychologist or Psychiatrist was needed.
Conclusions: Self-injury in children is not a common condition. Clinicians must be sensitive and well-informed concerning the identification of conditions of psychological nature and discreet management.

KEY WORDS: Eosinophilic, ulcer, traumatic, self-injury, TUGSE.

Paper received: 2/3/2020 - Accepted: 22/5/2020

[1] *Οδοντίατρος, Μεταπτυχιακός/ή φοιτητής/τρια Οδοντοφατνιακής Χειρουργικής*
[2] *Οδοντίατρος, Μεταπτυχιακή εξειδίκευση στην Οδοντοφατνιακή Χειρουργική*
[3] *ΣΓΠΧ*
[4] *Καθηγητής, Διευθυντής Εργαστηρίου Στοματολογίας, Οδοντιατρική Σχολή ΕΚΠΑ*
[5] *Δρ ΣΓΠΧ, Επίκουρη Καθηγήτρια ΣΓΠΧ, Κλινική ΣΓΠΧ, Οδοντιατρική Σχολή ΕΚΠΑ*

ΕΙΣΑΓΩΓΗ

Τα μονήρη έλκη του βλεννογόνου του στόματος συνήθως είναι τραυματικής αιτιολογίας, ενώ σπανιότερα υποκρύπτουν συστηματικό νόσημα ή κακοήθεια. Μπορεί να εμφανίσουν οξεία εικόνα, να είναι χρόνια ή υποτροπιάζοντα. Στη διαφορική διάγνωσή τους συμπεριλαμβάνονται βλάβες αντιδραστικής φύσεως, λοιμώξεις, ανοσολογικής αρχής έλκη και νεοπλάσματα (Λάσκαρης 2012, Fitzpatrick και συν. 2019).

Στις αντιδραστικής φύσεως βλάβες του στοματικού βλεννογόνου κατατάσσονται το ηωσινόφιλο έλκος, η νόσος Riga-Fede, το έλκος σε έδαφος οστικής απολυματοποίησης, το έλκος λόγω χημικού ή θερμικού εγκαύματος, η νέκρωση από έγχυση τοπικού αναισθητικού (συνήθως στην υπερώα), η νεκρωτική σιαλαδενομεταπλασία, οι εξ επαφής αλλεργικές αντιδράσεις από φάρμακα αλλά και τα έλκη τραυματικής αιτιολογίας (Mortazavi και συν. 2016). Στα λοιμώδους αιτιολογίας έλκη ταξινομούνται το συφιλιδικό και το φυματιώδες έλκος και οι εν τω βάθει μυκητιάσεις, ενώ στα ανοσολογικής αρχής μονήρη έλκη κατηγοριοποιούνται κυρίως οι άφθες (Mortazavi και συν. 2016). Στα νεοπλάσματα συνηθέστερο είναι το ακανθοκυτταρικό καρκίνωμα, τα λεμφώματα και τα νεοπλάσματα των σιαλογόνων αδένων (Boffano και συν. 2009, Chatzistamou και συν. 2012).

Το ηωσινόφιλο έλκος ή τραυματικό ελκωτικό κοκκίωμα με ηωσινοφιλία υποστρώματος (Traumatic ulcerative granuloma with stromal eosinophilia, TUGSE), είναι μία ιδιαίτερη κλινικοπαθολογική οντότητα που διαχωρίζεται από το χρόνιο τραυματικό έλκος με βάση τα ιστοπαθολογικά κριτήρια. Αναφέρεται ότι μπορεί να συνδέεται με τραυματισμό, αν και αυτό δεν είναι απαραίτητο (Chavan και Reddy 2013, Sarangarajan και συν. 2015).

Η νόσος Riga Fede είναι παραλλαγή του ηωσινόφιλου έλκους που παρουσιάζεται σε βρέφη και εμφανίζεται αποκλειστικά σε άμεση σχέση με νεογιλά ή προνεογιλά δόντια (Van der Meij και συν. 2012, Αναστασόπουλος 2017).

Η τελική διάγνωση έλκους που δεν υποχωρεί σε ένα εύλογο χρονικό διάστημα μετά την άρση των πιθανών αιτιολογικών παραγόντων (1 έως 2 εβδομάδες), τίθεται με βιοψία και ιστοπαθολογική εξέταση. Παρόλα αυτά, κάποια τραυματικά έλκη μπορεί να επιμένουν για αρκετές εβδομάδες λόγω συνεχιζόμενων τραυματισμών, λόγω ερεθισμού από διάφορους παράγοντες, ή λόγω δευτερογενούς λοίμωξης (Compilato και συν. 2012, Mortazavi και συν. 2016). Σε χρόνιο έλκος που ιστολογικά αποδεικνύεται ότι έχει μη ειδικούς χαρακτήρες συμβατούς με τυχαία τραυματική αιτιολογία, διερευνάται ακόμα και η πιθανότητα του ηθελημένου επαναλαμβανόμενου αυτοτραυματισμού.

Ως αυτοτραυματισμός ορίζεται οποιαδήποτε πράξη του ατόμου που τραυματίζει τον εαυτό του ή αυτοδηλητηριάζεται, ανεξαρτήτως του κινήτρου (UK National Institute for Health and Care Excellence-Self-harm QS34 Guidelines-2019). Βάσει της αιτιολογίας, ο αυτοτραυματισμός μπορεί να αποδοθεί αδρά σε γενετικής προέλευσης νοσήματα ή σύνδρομα (Πίνακας 1), ή σε επίκτητες

INTRODUCTION

Single ulcers of the oral mucosa are usually of traumatic origin, but they can also hide a systematic disease or malignancy. They appear as acute, chronic or recurrent. Differential diagnosis includes conditions of reactive origin, infections, autoimmune conditions and neoplasms (Λάσκαρης 2012, Fitzpatrick et al. 2019).

Lesions of the oral mucosa of reactive origin may be eosinophilic ulcers, Riga-Fede disease, ulcer with underlying bone sequestra, ulcer as result of chemical or thermal burn, mucosal necrosis due to local anesthesia (mostly of the hard palate), necrotizing sialometaplasia, local allergic reactions following contact to medication, and traumatic ulcers (Mortazavi et al. 2016). Infectious lesions can be syphilidic or tuberculosis ulcers and deep fungal infections, while autoimmune conditions include primarily aphtae (Mortazavi et al. 2016). Finally, neoplasms appearing as ulcers can be squamous cell carcinomas, lymphomas or salivary gland neoplasms (Boffano et al. 2009, Chatzistamou et al. 2012).

Eosinophilic ulcer or Traumatic Ulcerative Granuloma with Stromal Eosinophilia (TUGSE), is a special entity that can only be distinguished from the traumatic ulcer through histological criteria. TUGSE relation to injury is not compulsory (Chavan and Reddy 2013, Sarangarajan et al. 2015).

Riga-Fede disease is a variation of TUGSE that manifests in infants and is mostly attributed to mucosal irritation by prenatal or natal teeth (Van der Meij et al. 2012, Αναστασόπουλος 2017).

Regarding an ulcer that does not regress or heal within 1 or 2 weeks, the final diagnosis is dependent on the medical history and more specifically on a history of injury in the specific location, and of course on the biopsy and the histopathological examination. However, ulcers may persist for several weeks due to repetitive injury, secondary irritation or infection (Compilato et al. 2012, Mortazavi et al. 2016). The possibility of self-inflicted injury should be considered in case of a chronic ulcer that shows non-specific character, consistent with traumatic origin.

Self-harm is defined as any act of self-injury or self-poisoning carried out by a person, irrespective of their motivation (UK National Institute for Health and Care Excellence-Self-harm QS34 Guidelines-2019). The causes of such practices can be grossly divided in two categories, that consist of genetic origin or acquired conditions that are related to self-harm (Table 1) (Favazza 1996, Simeon and Hollander, 2001).

The aim of this paper is to present 3 cases of chronic, traumatic ulcers of the oral mucosa in children, with an unusual clinical appearance and etiology, alongside with a literature review.

Πίνακας 1
Γενετικής προέλευσης νοσήματα ή σύνδρομα που σχετίζονται με αυτοτραυματισμό

Αυτισμός	Εγκεφαλίτιδα	Επιληψία	Νοητική Υστέρηση
Σύνδρομο Gilles de la Tourette	Συγγενείς Δυσμορφίες	Συγγενής αναισθησία στον πόνο	Σύνδρομο Lesch-Nyhan
Σύνδρομο Munchhausen	Συγγενής Δυσανατομία	Κληρονομικές αισθητικές νευροπάθειες	Σύνδρομο Cornelia de Lange

Table 1
Diseases or syndromes of genetic origin related to self-harm

Autism	Encephalitis	Epilepsy	Mental Disabilities
Gilles de la Tourette Syndrome	Congenital Malformations	Congenital insensitivity to pain	Lesch-Nyhan Syndrome
Munchhausen Syndrome	Congenital Dysanatomia	Hereditary Sensory Neuropathies	Cornelia de Lange Syndrome

καταστάσεις που σχετίζονται με τον αυτοτραυματισμό (Favazza 1996, Simeon και Hollander, 2001).
Σκοπός της εργασίας είναι η παρουσίαση 3 περιπτώσεων χρόνιου τραυματικού έλκους του βλεννογόνου του στόματος και της γλώσσας σε παιδιά, με αφορμή την κλινική τους εικόνα αλλά και την αιτιολογία τους, καθώς και η ανασκόπηση της σχετικής βιβλιογραφίας.

ΑΝΑΦΟΡΑ ΠΕΡΙΠΤΩΣΕΩΝ

Στην πρώτη περίπτωση, αγόρι 12 ετών με ελεύθερο ιατρικό ιστορικό, προσήλθε με επώδυνη διάχυτη διόγκωση στην αριστερή παρειά, με εικόνα κυτταρίτιδας και ήπιο τρισμό, από διημέρου. Ενδοστοματικά, ο 1ος αριστερός άνω γομφίος (#26) παρουσίαζε εκτεταμένη τερηδόνα και αρνητική δοκιμασία ζωτικότητας, στον βλεννογόνο της παρειάς αντίστοιχα με τον #26 υπήρχε ευμέγεθες επώδυνο έλκος, ενώ δεύτερο έλκος σε φάση επούλωσης υπήρχε στο κάτω χείλος (Εικ. 1). Ακτινογραφικά ο #26 δεν παρουσίαζε εμφανή περιακρορριζική αλλοίωση. Με διάγνωση παρειακού αποστήματος οδοντογενούς αιτιολογίας από τον #26, στην κυτταρική φάση, ο ασθενής νοσηλεύτηκε στο Νοσοκομείο Παίδων «Π. & Α. Κυριακού». Το έλκος του βλεννογόνου αποδόθηκε σε τραυματισμό από τα οξύαιχμα φύματα του #26. Η λοίμωξη τεκμηριώθηκε με την εύρεση αυξημένων των δεικτών φλεγμονής στον εργαστηριακό έλεγχο και ο ασθενής αντιμετωπίστηκε κατ' αρχήν με ενδοφλέβια εμπειρική αντιβίωση (αμοξυκιλλίνη και κλαβουλανικό οξύ) για 3 ημέρες και από το στόμα για άλλες 3 ημέρες στην συνέχεια. Η εικόνα του αποστήματος αλλά και το έλκος του βλεννογόνου υποχώρησαν και ο ασθενής με την έξοδό του παραπέμφθηκε για ενδοδοντική θεραπεία και αποκατάσταση του υπεύθυνου δοντιού. Στην επανεξέταση, επτά ημέρες μετά το πέρας της ενδοδοντικής θεραπείας, το έλκος της παρειάς παρατηρήθηκε πάλι, οπότε και διενεργήθηκε

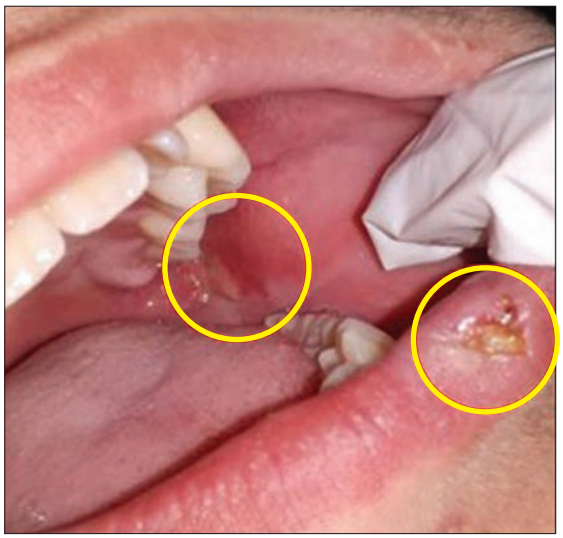

Εικ. 1: 1η περίπτωση: Το έλκος στην παρειά (αρχική εξέταση). Συνυπάρχει τραύμα σε αποδρομή και στο κάτω χείλος.
Fig. 1: Ulcers in the buccal mucosa and the lower lip in the 1st case (initial state).

CASES REPORT

In the first case, a 12-year-old boy, with uncontributing medical history, presented suffering of a painful swelling, a cellulitis, of the left cheek and mild trismus, for 2 days. Intraorally, the upper left 1st molar (#26) had a large carious lesion and negative pulp vitality test, there was a large ulcer on the buccal mucosa of the same side, and a second ulcer on the lower lip at a healing phase (Fig. 1). There was no significant periapical lesion of the first molar on radiographic examination. The patient was hospitalized to be treated for an abscess of dental origin; buccal ulcer was attributed to injury by the sharp cuspids of the 1st molar. As blood tests confirmed the presence of infection,

βιοψία και ιστοπαθολογική εξέταση. Το αποτέλεσμα κατέδειξε τραυματικό ελκωτικό κοκκίωμα με ηωσινοφιλία υποστρώματος (TUGSE). Σε συζήτηση με τον ασθενή και τους γονείς του, διαπιστώθηκε ότι αυτός προέβαινε σε επαναλαμβανόμενη δήξη της περιοχής της παρειάς. Λόγω αυτής της πληροφορίας, συζητήθηκε η πιθανότητα το παρειακό απόστημα που παρουσίασε, να προήλθε από επιμόλυνση του τραύματος και όχι απαραίτητα από τον #26. Έγινε σύσταση για διακοπή της παραλειτουργικής έξης και επισημάνθηκε ο πιθανός ρόλος του αυξημένου stress ή άλλων ψυχογενών καταστάσεων ως εκλυτικών παραγόντων της συνήθειας. Στο επόμενο χρονικό διάστημα (περίοδος 10 μηνών), ο ασθενής εξετάστηκε επανειλημμένα καθώς παρατηρήθηκαν υφέσεις και εξάρσεις του φαινομένου, με υποχώρηση και επανεμφάνιση της βλάβης αυτής, όσο και δύο ακόμα βλαβών με εντοπίσεις στο κάτω χείλος και στην αντίθετη παρειά, αποτέλεσμα επαναλαμβανόμενης δήξεως (Εικ. 2,3). Κατόπιν της διαπίστωσης της συνεχιζόμενης αυτής τάσης, συστήθηκε περαιτέρω αξιολόγηση από Παιδοψυχολόγο ή Παιδοψυχίατρο. Στον ασθενή χορηγήθηκε από Παιδοψυχίατρο συνδυασμένη αντιψυχωσική και αντικαταθλιπτική αγωγή (ρισπεριδόνη και σερτραλίνη). Η παραλειτουργική έξη διακόπηκε και η βελτίωση των ενδοστοματικών βλαβών του ασθενούς ήταν άμεση, ενώ στο διάστημα ενός έτους που παρακολουθήθηκε δεν υποτροπίασε.

Στη δεύτερη περίπτωση, άρρεν βρέφος 10 μηνών, με ελεύθερο ιατρικό ιστορικό, εξετάστηκε για αξιολόγηση ευμεγέθους, ελκωτικής βλάβης που παρατήρησαν οι γονείς από 15ημέρου στην κοιλιακή επιφάνεια της γλώσσας αριστερά. Η βλάβη στην κλινική εξέταση έμοιαζε ασυμπτωματική, γεγονός που επιβεβαίωσαν και οι γονείς, οι οποίοι δεν παρατήρησαν αλλαγή της συμπεριφοράς του βρέφους τις τελευταίες ημέρες, ούτε δυσκολία του στην σίτιση. Κλινικά η βλάβη ήταν κυκλική με διάμετρο περίπου 2cm, εξωφυτική με ευρεία βάση, ελκωτική στο κέντρο με επηρμένα όρια. Στην κάτω γνάθο είχαν ανατείλει οι κεντρικοί νεογιλοί τομείς (Εικ 4). Υπό γενική αναισθησία στο Νοσοκομείο Παίδων «Π. & Α. Κυριακού» διενεργήθηκε μερική βιοψία της βλάβης. Τα νεογιλά δόντια δεν αφαιρέθηκαν (Εικ 5). Η ιστοπαθολογική εξέταση κατέδειξε χρόνια τραυματική εξέλκωση του βλεννογόνου με χρόνια φλεγμονή και παρουσία ηωσινοφιλικής διήθησης του χορίου. Κατά την μετεγχειρητική περίοδο, η βλάβη παρουσίασε σημεία ύφεσης, με μείωση της διαμέτρου και της ελκωτικής εικόνας της. Δεδομένης της ιστολογικής απάντησης, επελέγη η παρακολούθηση του ασθενή. Μετά την πάροδο 2 μηνών, η βλάβη είχε υποστρέψει και η περιοχή είχε επουλωθεί πλήρως (Εικ. 6). Ο μικρός ασθενής επανεξετάστηκε επανειλημμένα τους επόμενους 10 μήνες, χωρίς νέα ευρήματα.

Η τρίτη περίπτωση αφορά σε κορίτσι 11 ετών, που νοσηλευόταν από τους Παιδιάτρους στο Νοσοκομείο Παίδων «Π. & Α. Κυριακού», λόγω επώδυνης διάχυτης διόγκωσης στην παρειά αριστερά, με εικόνα αποστήματος και γενικευμένη συμπτωματολογία με πυρετό, κακουχία, και

Εικ. 2: 1η περίπτωση: Έλκος στο χείλος του ασθενούς, 10 μήνες μετά την 1η εξέταση.
Fig. 2: Ulcer in the lower lip 10 months after the initial examination (1st case).

Εικ. 3: 1η περίπτωση: Το προηγούμενο έλκος σε αποδρομή, με εμφανείς τάσεις επούλωσης.
Fig. 3: The same ulcer showing healing signs (1st case).

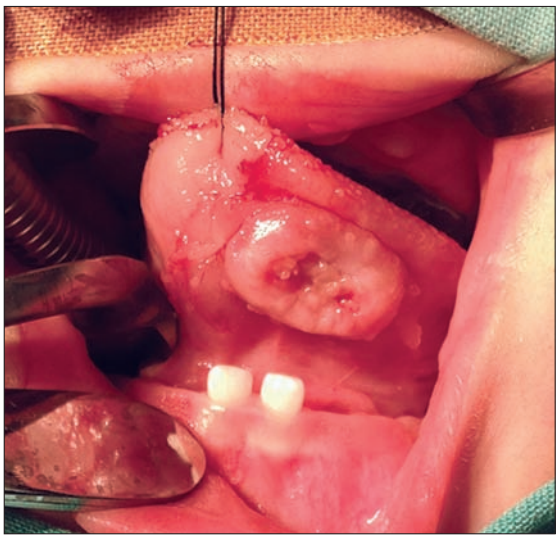

Εικ. 4: 2η περίπτωση: Το έλκος στην κοιλιακή επιφάνεια της γλώσσας.
Fig. 4: Ulcer of the tongue in the 2nd case (intraoperatively).

Εικ. 5: 2η περίπτωση: Λήψη βιοψίας και συρραφή του τραύματος.
Fig. 5: Ulcer of the tongue in the 2nd case, after the biopsy and the suturing (intraoperatively).

Εικ. 6: 2η περίπτωση: Υποστροφή της βλάβης στην κοιλιακή επιφάνεια της γλώσσας 2 εβδομάδες μετά τη λήψη βιοψίας.
Fig. 6: Recall of the 2nd case, with remission of the lesion.

αυξημένους δείκτες φλεγμονής στις αιματολογικές εξετάσεις. Στην κλινική εξέταση ενδοστοματικά δεν διαπιστώθηκε εμφανής οδοντογενής προέλευση του αποστήματος, υπήρχε όμως επώδυνο ευμέγεθες έλκος στο γναθιαίο κύρτωμα που εκτεινόταν και στον παρειακό βλεννογόνο, με επηρμένα χείλη και κλινική εικόνα ακανθοκυτταρικού καρκινώματος. Η ασθενής αντιμετωπίστηκε αρχικά με διπλό σχήμα ενδοφλέβιας αντιβίωσης για το απόστημα και δρομολογήθηκε η λήψη βιοψίας για ιστοπαθολογική εξέταση. Εν τω μεταξύ, έγινε αντιληπτό ότι η ασθενής προέβαινε σε επαναλαμβανόμενο αυτοτραυματισμό της εν λόγω περιοχής ενδοστοματικά, με το νύχι της. Η παραλειτουργική αυτή έξη, σε συνδυασμό με κάποια κινητικά τικ και μία εν γένει αποκλίνουσα από το φυσιολογικό συμπεριφορά της ασθενούς, αξιολογήθηκαν άμεσα από Παιδοψυχίατρο. Μετά την χορήγηση αντιψυχωσικού φαρμάκου (αλοπεριδόλη), η ασθενής παρουσίασε βελτίωση και διακοπή του αυτοτραυματισμού της. Το ενδοστοματικό έλκος παρουσίασε άμεσα σημεία επούλωσης, σε βαθμό που δεν κρίθηκε αναγκαία η λήψη βιοψίας. Επί-

patient was treated conservatively with empirical IV antibiotics administration for 3 days and per os for another 3 days (amoxicillin and clavoulanic acid). There was remission of the acute symptoms, and the patient was referred for endodontic treatment and restoration of the molar. As seven days after endodontic treatment, the ulcer had not completely regressed, an incisional biopsy and histopathologic examination were performed. Findings were compatible with traumatic ulcerative granuloma with stromal eosinophilia (TUGSE). Further consultation with the boy and the parents revealed that he had a habit of biting/chewing his cheek. With this information, infection of the chronic traumatic ulcer was assumed as the cause of the patient's previous buccal abscess. Instructions were given that the patient should stop the parafunctional habit, and at the same time the importance of eliminating factors like stress or other psychological conditions was highlighted to the parents. During the following 10 months, the patient presented several relapses of the 1st lesion, as well as two new lesions on the lower lip and the right buccal mucosa (Fig. 2, 3). After determining the continuing habit as the cause of the reoccurring lesions, it was emphatically suggested that consultation with a specialist such as a Child Psychologist or Psychiatrist was needed. The patient had psychiatric consultation, and was prescribed a combination of antipsychotics and antidepressants (Risperidone και Sertralin). The intraoral lesions showed an immediate improvement and the biting habit ceased. The patient remained free of lesions during one year that his follow-up lasted.

The second case, a 10-month-old boy with non-contributing medical history, was examined for a large ulcer of the ventral side of the tongue. On clinical examination the lesion was round, approximately 2cm in diameter, exophytic with wide base, ulcerated in its center with elevated borders. Central incisors of the mandible had erupted (Fig. 4). An incisional biopsy under general anesthesia in the "P. & A. Kyriakou" Children's Hospital was performed. Teeth were not extracted (Fig. 5). Histopathologic examination revealed a chronic traumatic ulceration of the mucosa, with stromal eosinophilia. Post-operatively the lesion showed signs of regression; based on diagnosis, short period of follow-up was decided. Two months later, the site had fully healed (Fig. 6). The patient was reexamined for the following 10 months, without any significant findings.

The third case concerned an 11-year-old girl that was examined being already hospitalised by Paediatricians, due to a painful swelling, like abscess, of the left cheek, accompanied by generalized symptomatology. On intraoral clinical examination no odontogenic etiology could be identified; nevertheless, an extensive painful ulcer of the maxillary tuberosity and the buccal mucosa on the left side was revealed, having elevated borders and appearing suspicious for malignancy. Patient was prescribed IV antibi-

σης δεν απαιτήθηκε διάνοιξη του αποστήματος, καθώς και αυτό υποχώρησε σταδιακά. Η ασθενής παρακολουθήθηκε μέχρι την πλήρη υποχώρηση του έλκους.

ΙΣΤΟΠΑΘΟΛΟΓΙΚΑ ΕΥΡΗΜΑΤΑ

Στις 2 από τις περιπτώσεις που πραγματοποιήθηκε ιστοπαθολογική εξέταση, παρατηρήθηκε εξέλκωση η οποία περιβαλλόταν από πολύστιβο πλακώδες επιθήλιο με υπερπαρακερατίνωση, υπερακάνθωση και επιμηκυσμένες και αναστομούμενες επιθηλιακές καταδύσεις. Το υποκείμενο χόριο αποτελούνταν από κυτταροβριθή και αγγειοβριθή κοκκιώδη ιστό, έντονου βαθμού φλεγμονώδη διήθηση μικτού κυρίως χρόνιου τύπου, με ικανό αριθμό ηωσινόφιλων κυττάρων. Το φλεγμονώδες διήθημα βρέθηκε επίσης να επεκτείνεται υποεπιθηλιακά και μεταξύ των γραμμωτών μυικών ινών. Η τελική διάγνωση και στις 2 περιπτώσεις ήταν τραυματικό ελκωτικό κοκκίωμα με ηωσινοφιλία υποστρώματος ή απλά ηωσινόφιλο έλκος (TUGSE-Traumatic Ulcerative Granuloma with Stromal Eosinophilia) (Εικ 7). Ειδικότερα, στην δεύτερη περίπτωση, βάσει κλινικοπαθολογικής συσχέτισης και δεδομένης της ηλικίας του βρέφους, η τελική διάγνωση ήταν η νόσος Riga-Fede (Van der Meij και συν. 2012, Αναστασόπουλος 2017).

ΣΥΖΗΤΗΣΗ

Στην εργασία παρουσιάστηκαν 3 περιπτώσεις έλκους στον στοματικό βλεννογόνο παιδιών, που προκλήθηκαν από επαναλαμβανόμενο αυτοτραυματισμό, με δήξη, με τριβή της γλώσσας σε νεογιλά δόντια και με το νύχι. Στις δύο από αυτές (περιπτώσεις 1η και 3η), η επιμόλυνση του τραύματος θεωρήθηκε ότι οδήγησε σε απόστημα, με συνέπεια την νοσηλεία των παιδιών.

Δύο διαφορετικά και όχι πολύ συχνά ευρήματα αποτέλεσαν την αφορμή για την παρούσα εργασία. Το πρώτο αφορούσε στην μη τυπική κλινική εικόνα που παρουσίαζαν οι τραυματικής αιτιολογίας ελκώσεις του βλεννογόνου, καθώς σε 2 από τις περιπτώσεις (περιπτώσεις 2η και 3η) η βλάβη κλινικά έμοιαζε με ακανθοκυτταρικό καρκίνωμα, γεγονός που αναφέρεται και στην βιβλιογραφία (Chen και συν. 2010, Il KJ και συν. 2010, Sarangarajan και συν. 2015). Στην πρώτη περίπτωση κλινικά η έλκωση ήταν πιο συμβατή με τραύμα, αλλά δεν παρουσίασε την αναμενόμενη πορεία επούλωσης παρά την άρση του υποτιθέμενου αιτίου. Το δεύτερο ενδιαφέρον εύρημα αφορούσε στην διάγνωση της διαταραχής επαναλαμβανόμενου αυτοτραυματισμού, ο οποίος και θα πρέπει να περιλαμβάνεται στην διαφορική διάγνωση, όταν πρόκειται για παιδιά προεφηβικής και εφηβικής ηλικίας.

Είναι αυτονόητο ότι σε κάθε περίπτωση μονήρους ελκωτικής βλάβης του βλεννογόνου, που δεν αποδίδεται σε τυχαίο τραυματισμό και δεν υποχωρεί σε εύλογο χρονικό διάστημα, χρειάζεται λεπτομερές ιστορικό για την διερεύνηση της αιτίας της, καθώς και έλεγχος για τυχόν επιπλέον εντοπίσεις. Ειδικότερα στα παιδιά και πιο πολύ στους εφή-

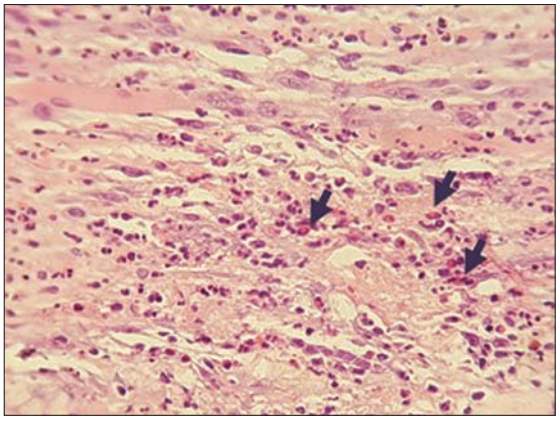

Εικ. 7: Ιστολογική εικόνα από 1η περίπτωση: Παρατηρείται διάχυτη, φλεγμονώδης διήθηση (μακροφάγα, μικρά λεμφοκύτταρα κ.ά.), καθώς και πολυάριθμα ηωσινόφιλα κύτταρα (βέλη) μεταξύ γραμμωτών μυϊκών ινών (H-E x200).

Fig. 7: (1st case): The underlying stroma presents granulous tissue of a high cellular (macrophages, lymphocytes) and vascular proliferation, rich in eosinophilic cells (arrows) (H-E x200).

otics and an incisional biopsy of the intraoral lesion was scheduled. Meanwhile, it was noticed that the girl was repeatedly injuring herself at the site of the intraoral area, with her fingernails. This repetitive parafunctional activity, together with certain kinesiologic tics that were observed and a generally divergent behavior, lead to the referral of the patient to a Child Psychiatrist for evaluation. She was prescribed antipsychotic medicines (haloperidol), and eventually her self-harming habit stopped and the lesion showed immediate signs of healing, therefore there was no need for an incisional biopsy; the buccal abscess subsided as well. Following a few days after the start of the treatment, the ulcer showed complete remission.

HISTOLOGICAL EVALUATION

Histopathological evaluation of specimen was performed in 2 cases. Oral mucosa was partly ulcerated and partly covered by stratified squamous epithelium. The surface was corrugated and showed signs of hyper-para-keratosis, akanthosis and elongated and intertwining rete pegs. The underlying stroma presented granulous tissue of a highly cellular and vascular proliferation. Extreme inflammatory infiltration was observed, of mixed but mainly chronic type, with a significant number of eosinophils. The inflammatory infiltrate was extending in the subepithelial area and in the muscle fibers. The conclusion of the microscopic evaluation was chronic traumatic ulcerative granuloma with stromal eosinophilia (TUGSE) (Fig. 7). Specifically, in the second case, concerning the 10-month-old infant, the final diagnosis could be defined as Riga-Fede disease, taking in consideration the patient's age, though this has no effect whatsoever in the histopathologic features of the lesion (Van der Meij et al. 2012, Αναστασόπουλος 2017).

βους, με την λήψη του ιστορικού, μας δίνεται επιπλέον η δυνατότητα να ακούσουμε και να διακρίνουμε έγκαιρα τυχόν δυσκολίες τους, που μπορεί να τα οδηγούν σε έξεις και συμπεριφορές αυτοτραυματισμού. Ασφαλώς όταν υπάρχει υποψία κακοήθειας, η λήψη βιοψίας και η ιστοπαθολογική εξέταση είναι μονόδρομος, όπως έγινε στις 2 από τις περιπτώσεις που παρουσιάζονται και προγραμματιζόταν αλλά εν τέλει δεν χρειάστηκε στην τρίτη.

Ήταν εντυπωσιακή η ταχεία υποχώρηση και επούλωση που παρουσίασαν οι τραυματικής αιτιολογίας βλάβες, στα 2 μεγαλύτερα παιδιά μετά την «διάγνωση» της αιτιολογίας τους και την διακοπή της παραλειτουργικής έξης, με την βοήθεια της κατάλληλης φαρμακευτικής αγωγής. Στο βρέφος αντίθετα η βλάβη υποχώρησε αυτόματα μετά την λήψη βιοψίας, χωρίς εμφανή αλλαγή συμπεριφοράς του παιδιού και χωρίς να αφαιρεθούν τα δόντια που πιθανότατα ήταν υπαίτια για την βλάβη, λόγω τριβής της γλώσσας σε αυτά. Σημειώνεται ότι το βρέφος λόγω ηλικίας είχε αρχίσει να λαμβάνει τροφή με κουτάλι και να μειώνεται ο θηλασμός, γεγονός που μπορεί να οδήγησε και σε μείωση της τριβής της γλώσσας του στα δόντια. Πάντως αυτόματη υποστροφή της βλάβης Riga-Fede αναφέρεται και στην βιβλιογραφία (El Mofty και συν. 1993, Boffano και συν. 2009).

Η επικρατέστερη σταδιοποίηση των τύπων του αυτοτραυματισμού διακρίνει τις ακόλουθες τρεις κατηγορίες: Τον στερεοτυπικό τύπο, ο οποίος παρουσιάζει επαναλαμβανόμενες κινήσεις όπως χτύπημα του κεφαλιού, διάφορα χτυπήματα με το χέρι και υπερβολικό, παθολογικό κνησμό. Τον ψυχαναγκαστικό/παρορμητικό τύπο που εκδηλώνεται με έλξη μαλλιών και τριχών γενικότερα, δήξη των ονύχων, διατροφικές και συμπεριφορικές διαταραχές, ενώ μπορεί και να σχετίζεται με μετατραυματικό στρες και τον μείζονα τύπο, που εμφανίζεται με πιο θορυβώδεις εκδηλώσεις όπως ο αυτο-ακρωτηριασμός, σχετίζεται συνήθως με ψύχωση και είναι πιο σοβαρός καθώς μπορεί να οδηγήσει έως και την αυτοκτονία (Morgan και συν. 2017).

Οι περιπτώσεις των 2 μεγαλύτερων παιδιών που παρουσιάστηκαν μπορούν να ενταχθούν πιθανώς στον στερεοτυπικό ή τον παρορμητικό τύπο αυτοτραυματισμού και η θεραπευτική προσέγγιση μετά τη διάγνωση, επιλέγεται από τον αρμόδιο προς τούτο Παιδοψυχολόγο ή Παιδοψυχίατρο. Στις 2 περιπτώσεις που παρουσιάζονται, χορηγήθηκε φαρμακευτική αγωγή, που οδήγησε στη διακοπή της ανεξέλεγκτης έξης και την αποδρομή του έλκους αντίστοιχα.

Η περίπτωση του βρέφους συνιστά σαφώς αυτοτραυματισμό, αλλά δεν μπορεί να ταξινομηθεί σε κάποια από τις προαναφερθείσες κατηγορίες, καθότι δεν μπορούν να διαγνωστούν παθολογικά αίτια που να αποτελούν την αιτία του. Η εμφανέστερη ερμηνεία για τη δημιουργία του έλκους βασίζεται στην παρουσία των 2 νεογιλών τομέων της κάτω γνάθου και στην αναμενόμενη αδυναμία του ασθενούς λόγω ηλικίας να αντιληφθεί την έννοια του αυτοτραυματισμού και να τον αποφύγει.

Εξαιρετικά ανησυχητικά φαίνονται κάποια δεδομένα σχε-

DISCUSSION

Three cases of self-inflicted ulcers of the oral mucosa were presented. Self-harm was caused either by repetitive biting, by trauma with the fingernails, or by the friction of the tongue on teeth. In two of the cases (1st and 3rd), infection of the wound had as a result an abscess, and therefore the hospitalization of the children.

Two different and not so common findings were the initiative for this paper. The first was the non-typical clinical manifestation of the lesions, as in 2 of the cases (2nd and 3rd) the ulcer resembled a malignancy, and more specifically, a squamous cell carcinoma (SCC), a finding reported in the literature as well (Chen et al. 2010, Il KJ et al. 2010, Sarangarajan et al. 2015). In the 1st case the ulcer was compatible with trauma, but did not show the expected healing process, although the estimated as causative factor was eliminated. The second interesting finding was the revelation of the disorder of self-harm, which should also be included in differential diagnosis, especially in cases of children in puberty.

Every single ulcer in the oral cavity that cannot be related to an accidental injury and does not heal in due time, should be further investigated through thorough medical history and clinical examination in the oral cavity. Especially in children and adolescents, medical history also gives us the opportunity to discuss and suspect conditions or circumstances that could conceal a self-harm attitude. Incisional biopsy is the only option in any case when there is suspicion of malignancy, as happened in 2 of the cases presented, and was scheduled but not required in the 3rd case.

Almost immediate healing of the ulcers in the cases presented was quite impressive, and especially in the older children, following the 'diagnosis' and the cease of their parafunctional habit, with the contribution of proper medication. In the case of the infant, there was remission of the lesion after incisional biopsy without removal of the teeth, which were possibly the cause of the lesion. In the meantime the infant, gradually changing feeding habits, eating by spoon more times and feeding less by bottle, probably did not further traumatise the tongue. Nevertheless automatic remission of the ulcer in Riga-Fede disease is also reported in the literature (El Mofty et al. 1993, Boffano et al. 2009).

There has been a staging of self-harm into three distinguished stages: The stereotypical type, presenting with repeated actions, like hitting on the head, several hits of the hand, an excessive pathological scratching of the skin. The obsessive-compulsive type which can manifest as hair pulling, nail biting, nutritional and behavioral disorders, while it can also be associated with post-traumatic stress and the major type, presenting with more alarming clinical manifestations, such as self-mutilation; it is commonly associated with psychosis, and it is a severe condition which can even lead to suicide (Morgan et al. 2017).

τικά με τον αυτοτραυματισμό, τα οποία εν προκειμένω προέρχονται από το Ηνωμένο Βασίλειο και είναι ενδεικτικά της έκτασης του προβλήματος. Η ετήσια επίπτωση του αυτοτραυματισμού για τα κορίτσια είναι 37,4 στα 10.000, ενώ για τα αγόρια είναι 12,3 στα 10.000. Πιο συγκεκριμένα, για τα κορίτσια ηλικίας 13-16 ετών παρατηρήθηκε αύξηση 68% από το 2011 έως το 2014 (Morgan και συν. 2017). Συνολικά, φαίνεται ότι πάνω από 100.000 παιδιά 14 ετών στο Ηνωμένο Βασίλειο αυτοτραυματίζονται, δηλαδή 1 στα 4 κορίτσια και 1 στα 10 αγόρια αυτής της ηλικίας (McManus και συν. 2019). Ακόμα μεγαλύτερο ενδιαφέρον παρουσιάζει το δεδομένο ότι λιγότερο από το 25% των παιδιών και των εφήβων που αυτοτραυματίζονται, αναζητούν βοήθεια σε κάποιον εξειδικευμένο πάροχο υγειονομικής περίθαλψης. Παράλληλα, ένα επιχείρημα που ενισχύει την αναγκαιότητα ενημέρωσης και συμμετοχής του οδοντιάτρου στη διάγνωση και αντιμετώπιση αυτής της νοσολογικής οντότητας, είναι το γεγονός ότι το 75% των θέσεων αυτοτραυματισμού εντοπίζεται στην περιοχή της κεφαλής και του τραχήλου και συνεπώς οι ενδοστοματικές δομές αποτελούν και αυτές πιθανό στόχο των τάσεων αυτοτραυματισμού (Briere και Gil, 1998, Ystgaard και συν. 2009).

Θεραπευτικά, σε περιπτώσεις αυτοτραυματισμού συνηθέστερα χρησιμοποιούνται 3 μέθοδοι, που στοχεύουν στην αντιμετώπιση είτε των αιτίων είτε των συμπτωμάτων και των αποτελεσμάτων του. Οι συντηρητικές μέθοδοι για την περιοχή του στοματογναθικού συστήματος, αφορούν κυρίως σε κατασκευή ακρυλικών ναρθήκων προστασίας, που εμποδίζουν μηχανικά τους ασθενείς να ασκούν τις παραλειτουργικές τους έξεις στις περιοχές προτίμησής τους. Οι ψυχολογικές (συμβουλευτικές) μέθοδοι ενεργοποιούν και ευαισθητοποιούν τον ασθενή απέναντι στο πρόβλημα. Η τρίτη επιλογή αφορά κυρίως σε φαρμακευτική αγωγή αποκλειστικά από ειδικούς σε θέματα ψυχικής υγείας και των οποίων η ανάλυση εκφεύγει των σκοπών της παρούσας εργασίας (Cannavale και συν. 2015). Χρειάζεται όμως ευαισθητοποίηση του κλινικού ιατρού για αναγνώριση μιάς τυχόν ψυχογενούς διαταραχής και ήπια διαχείριση της κατάστασης στη συνέχεια, καθώς δεν είναι σπάνιο τόσο οι ασθενείς αυτής της κατηγορίας και ηλικίας, όσο και οι γονείς τους, να είναι αρχικώς ιδιαίτερα αρνητικοί σε τέτοια πιθανότητα και παραπομπή.

Στις περιπτώσεις που παρουσιάζονται, θεραπευτικά δεν κρίθηκε σκόπιμη η κατασκευή νάρθηκα προστασίας, στην μεν 1η περίπτωση επειδή ο τραυματισμός είχε πολλαπλές θέσεις εντόπισης, στην δε τρίτη περίπτωση επειδή η εικόνα του παιδιού ήταν συνολικά πιο επιβαρυμένη. Στην ιδιαίτερη περίπτωση της νόσου Riga-Fede, συστήνεται η άρση του αιτίου του χρόνιου τραυματισμού, δηλαδή λείανση ή εξαγωγή των προνεογιλών ή νεογιλών δοντιών. Αυτή προτείνεται ώστε να μη δημιουργηθούν διατροφικές διαταραχές στο βρέφος, που λόγω του πόνου αδυνατεί συχνά να τραφεί σωστά (Van der Meij και συν. 2012, Αναστασόπουλος 2017). Στην περίπτωσή μας, δεν διαπιστώθηκε δυσκολία στην σίτιση του βρέφους πριν ή μετά την λήψη βιοψίας και θεωρήθηκε σκόπιμο να προηγηθεί η διάγνωση της βλάβης

The cases of the 2 older children could possibly be categorized as of stereotypical type or of obsessive-compulsive type, and their proper therapeutic management is offered by a Pediatric Psychologist or Psychiatrist. In both such cases presented, administration of medication by the Psychiatrist resulted to discontinuance of paranormal activity and ulcer healing eventually. The third aforementioned case although a self-injury, cannot be distinctly classified in any of the subcategories presented before; no pathological cause can be determined, just the inherent inability of the baby patient to perceive the concept of self-harm.

Facts concerning self-harm in children population appear to be alarming and indicate the extent of the problem. In the United Kingdom, the yearly prevalence of self-harm in girls is 37.4 in 10.000, while for the boys it is 12.3 in 10.000. More specifically for the girls' age group 13-16 an increase of 68% has been noted from 2011-2014 (Morgan et al. 2017). Overall, more than 100.000 children of 14 years in the United Kingdom, seem to present with symptoms of self-harm, namely 1 out of 4 girls and 1 out of 10 boys of this age (McManus et al. 2019). Even more interesting is the fact that less than 25% of the children and adolescents that harm themselves, seek help in a specialized healthcare provider. Moreover, with 75% of the self-harm injuries located at the head and neck area, intraoral sites are common targets. These facts emphasize the argument that the dentist should be alert to identify such behavior, and be directly involved in the diagnosis and treatment (Briere and Gil, 1998, Ystgaard et al. 2009).

Regarding the treatment, 3 methods have been proposed for the treatment of both the cause and the symptoms of self-harm. Conservative methods, especially for the oral area, involve the use of acrylic splints that constrict certain movements, so that the patient refrains from the habit. The psychological (consulting) methods aim to raise awareness of the problem. Finally, pharmaceutical regimen is prescribed by mental health specialists, the analysis of which exceeds the purpose of this paper (Cannavale et al. 2015). Clinicians must be sensitive concerning conditions of psychological nature and discreet when it comes to their management, because it is quite common that young patients and their parents will deny the existence of the problem initially, and will be negative to any such referral.

In the cases presented a splint was not our choice; in the 1st case traumatic ulcers were located in more than one place, and in the 3rd case the child was rather more burdened. When it comes to Riga-Fede disease, the cause of the injury, the pre-natal or deciduous teeth, should be removed as soon as possible, especially when the infant cannot be fed properly due to pain (Van der Meij et al. 2012, Αναστασόπουλος 2017). In our case, no feeding difficulty was noted before or after the incisional biopsy,

ιστολογικά. Εάν το έλκος δεν υποχωρούσε, θα επανεξεταζόταν η επιλογή αφαίρεσης των δοντιών.

Σχετικά με την ιστολογική εικόνα των ελκώσεων τραυματικής αιτιολογίας, το ηωσινόφιλο έλκος του στοματικού βλεννογόνου, που αναγνωρίστηκε στις 2 περιπτώσεις μας, είναι μία μάλλον σπάνια, καλοήθης, πιθανώς αντιδραστικής αιτιολογίας νόσος, καθώς η ακριβής αιτιοπαθογένεσή της είναι ακόμα ασαφής. Πρώτη φορά περιγράφηκε από τους Shapiro και Juhlin το 1970, ως ένα μονήρες, ταχέως αναπτυσσόμενο έλκος με επηρμένα χείλη το οποίο είναι ασυμπτωματικό ή περιοδικά επώδυνο, έχει την ίδια συχνότητα εμφάνισης ανεξαρτήτως φύλου και συχνότερα εντοπίζεται στη γλώσσα χωρίς όμως να αποκλείονται και άλλες ενδοστοματικές θέσεις, όπως τα χείλη, οι παρειές, το έδαφος του στόματος και άλλες. Αν και έχει προταθεί ότι μπορεί να πρόκειται για μία ενδοστοματική εκδήλωση μιας γενικευμένης CD30+ λεμφοϋπερπλαστικής διαταραχής (Shapiro και Juhlin, 1970, El Mofty και συν. 1993, Regezi και συν. 1993, Fiscara και συν. 1997, Alobeid και συν. 2004), νεότερα δεδομένα υποδηλώνουν ότι πρόκειται για 2 διαφορετικές οντότητες, μία το ηωσινόφιλο έλκος του στοματικού βλεννογόνου και άλλη η CD30+ λεμφοϋπερπλαστική διαταραχή, οι οποίες μπορούν να διακριθούν με τη βοήθεια της ανοσοϊστοχημείας και μοριακών τεχνικών, όπου αυτό είναι απαραίτητο. Ιστολογικά παρατηρείται έλκωση καλυπτικού επιθηλίου και υποεπιθηλιακή φλεγμονή που επεκτείνεται και στις υποκείμενες μυϊκές στιβάδες, ενώ παρατηρείται ακόμα διάχυτη, μικτού τύπου, φλεγμονώδης διήθηση (μακροφάγα, μικρά λεμφοκύτταρα κ.ά.), η οποία μάλιστα είναι πλούσια σε ηωσινόφιλα (Chatzistamou και συν. 2012). Στα περισσότερα τραυματικά έλκη δεν παρατηρούνται ηωσινόφιλα και ενδέχεται η παρουσία τους να αποτελεί αντίδραση σε κάποιο άγνωστο αντιγόνο, το οποίο εισάγεται μέσω του τραύματος. Η ιστική καταστροφή στην περίπτωση του ηωσινόφιλου έλκους, ενδέχεται να καθορίζεται από τη διήθηση των Τ κυτταροξικών κυττάρων, ή από τοξικούς παράγοντες (π.χ. παράγοντας νέκρωσης όγκων), που απελευθερώνονται από την καταστροφή των ηωσινόφιλων κυττάρων (Hirshberg και συν. 2006). Στην 3η περίπτωση που παρουσιάζεται, η ελκωτική βλάβη λόγω μη ιστολογικής τεκμηρίωσης, θεωρήθηκε ένα χρόνιο τραυματικό έλκος (αν και δεν αποκλείεται να επρόκειτο και πάλι για ηωσινόφιλο έλκος) και εντάχθηκε στις περιπτώσεις μας λόγω του μηχανισμού δημιουργίας του.

ΣΥΜΠΕΡΑΣΜΑΤΑ

Η εμφάνιση τραυματικών ελκωτικών βλαβών στα παιδιά, ως αποτέλεσμα επαναλαμβανόμενου τραυματισμού δεν είναι συχνή. Εφόσον έχουν αποκλειστεί διαφοροδιαγνωστικά όλες οι άλλες καταστάσεις που μπορεί να έχουν παρόμοια κλινική εικόνα, θα πρέπει να διερευνάται και το ενδεχόμενο του αυτοτραυματισμού. Η συνεισφορά του οδοντιάτρου στην έγκαιρη αναγνώριση, διάγνωση και αντιμετώπιση μιάς ψυχικής διαταραχής ενός παιδιού, είναι σημαντική και αναβαθμίζει το ρόλο του επαγγέλματος στο πεδίο της κοινωνικής προσφοράς.

and it was selected to have the diagnosis first and then decide about the teeth. If there was no remission of the ulcer, teeth removal would be considered.

Regarding the histological image of traumatic ulcers, eosinophilic ulcer which was verified in 2 of our cases, is a rather rare benign condition of reactive nature, and its exact cause and pathogenesis have not been identified yet. It was first described in 1970 by Shapiro and Juhlin as a single, fast developing ulcer, with indurated, elevated border, which can be asymptomatic or at times painful. It appears in men and women with the same frequency, and it is most commonly found at the tongue. Other intraoral sites are the lips, the buccal mucosa, and the floor of the mouth. It has also been suggested, that the eosinophilic ulcer might be an intraoral manifestation of a generalized CD30+ lymphoproliferative disorder (Shapiro and Juhlin, 1970, El Mofty et al. 1993, Regezi et al. 1993, Fiscara et al. 1997, Alobeid et al. 2004), however new data suggest that there are two different conditions, that can be distinguished with the help of immunochemistry and other techniques when necessary. Microscopically, it appears as an ulceration that includes the overlying mucosa, but often involves the underlying muscle layers. Diffuse, polymorphous inflammatory infiltrate has been observed (macrophages, small lymphocytes etc.), with numerous eosinophils (Chatzistamou et al. 2012). Eosinophils are most usually not present in typical ulcers, and their presence might be caused by unknown antigens that are inserted through the ulcer. Tissue destruction in this case is probably defined by T-cytotoxic cells or other toxic factors (TNF-factors), that are excreted by the destruction of the eosinophils (Hirshberg et al. 2006). In the 3rd case, ulcerative lesion was not further evaluated, and was considered to be a chronic traumatic ulcer (although an eosinophilic ulcer cannot be excluded), and was included in the cases presented because of its causative mechanism.

CONCLUSIONS

Self-harm in children is not a common condition. However, in cases of intraoral lesions where pathological condition has been excluded from the differential diagnosis, self-harm should be considered too. The role of the dentist in an early diagnosis of a psychological condition, indicates the profession's importance and social service in various fields of medicine.

ΒΙΒΛΙΟΓΡΑΦΙΑ/REFERENCES

Αναστασόπουλος Γ: Νεογνικά δόντια και Riga Fede. Ελληνική Νοσοκομειακή Οδοντιατρική 10: 55-58, 2017

Λάσκαρης Χ. Γιώργος: Κλινική Στοματολογία, Διάγνωση-Θεραπεία. Έκδοση 3η, Εκδόσεις Λίτσας, Αθήνα 2012.

Akhavan A, Mosavi A, Jarrahi M, Navabii H: Eosinophilic ulcer of the tongue in an 80-year-old Iranian woman after a psychologically stressful event. BMJ Case Rep Volume 2013

Alobeid B, Pan LX, Milligan L, Budel L, Frizzera G: Eosinophil-rich CD30 lymphoproliferative disorder of the oral mucosa. A form of "traumatic eosinophilic granuloma." Am J Clin Pathol 121(1):43-50, 2004

Boffano P, Gallesio C, Campisi P, Roccia F: Traumatic ulcerative granuloma with stromal eosinophilia of the retromolar region. J Craniofac Surg 20: 2150-52, 2009

Briere J, Gil E: Self-mutilation in clinical and general population samples: prevalence, correlates, and functions. The American Journal of Orthopsychiatry. 68:609-20, 1998

Cannavale R, Itro A, Campisi G, Compilato D, Colella G: Oral self-injuries: Clinical findings in a series of 19 patients. Med Oral Patol Oral Cir Bucal. Mar 1;20 (2): e123-9, 2015

Chatzistamou I, Doussis-Anagnostopoulou I, Georgiou G, Gkilas H, Prodromidis G, Andrikopoulou M, Sklavounou A: Traumatic ulcerative granuloma with stromal eosinophilia: report of a case and literature review. J Oral Maxillofac Surg. 70(2):349-53, 2012

Chavan SS, Reddy P: Traumatic ulcerative eosinophillic granuloma with stromal eosinophilia of tongue. South Asian Journal of Cancer. 2:144, 2013

Chen JY, Wang WC, Chen YK, Lin LM: A retrospective study of trauma-associated oral and maxillofacial lesions in a population from southern Taiwan. J Appl Oral Sci. 18(1):5-9, 2010

Compilato D, Corsello G, Campisi G: Un unusual traumatic ulceration of the tongue. J Paediatr Child Health. 48(12):1104-5, 2012

El-Mofty SK, Swanson PE, Wick MR, Miller AS: Eosinophilic ulcer of the oral mucosa. Report of 38 new cases with immunohistochemical observations. Oral Surg Oral Med Oral Pathol 75(6): 716,1993

Favazza AR: Bodies under siege: self-mutilation and body modification in culture and psychiatry. 2nd ed. Armando R. Favazza ed, Baltimore, MD, London: Johns Hopkins University 1996, pp. 1-325

Ficarra G, Prignano F, Romagnoli P: Traumatic eosinophilic granuloma of the oral mucosa: A CD30(Ki-1) lymphoproliferative disorder? Oral Oncol 33:375, 1997

Fitzpatrick S, Cohen D, Clark A: Ulcerated Lesions of the Oral Mucosa: Clinical and Histologic Review. Head and Neck Pathology, Special Issue: Colors and Textures, A Review of Oral Mucosal Entities, 2019

Hirshberg A, Amariglio N, Akrish S, et al.: Traumatic ulcerative granuloma with stromal eosinophilia. A reactive lesion of the oral mucosa. Am J Clin Pathol 126:522-529, 2006

Il KJ, Woo Kim H, Nam W, Kim HJ: Traumatic ulcerative granuloma misjudged as oral squamous cell carcinoma (SCC) on the buccal cheek: Case report. J Korean Assoc Oral Maxillofac Surg 36:217–20, 2010

McManus S, Gunnell D, Cooper C, Bebbington P, Howard L, Brugha T, Jenkins R, Hassiotis A, Weich S, Appleby L: Prevalence of non-suicidal self-harm and service contact in England, 2000–14: repeated cross-sectional surveys of the general population. Lancet Psychiatry 6: 573–81, 2019

Morgan C, Webb R, Carr M, Kontopantelis E, Green J, Chew Graham C, Kapur N, Ashcroft D: Incidence, clinical risk and mortality risk following self harm among children and adolescents: cohort study in primary care. BMJ 359: j4351, 2017

Mortazavi H, Safi Y, Baharvand M, Rahmani S: Diagnostic Features of Common Oral Ulcerative Lesions: An Updated Decision Tree. Int J Dent. 2016: 7278925, 2016

Pattison EM, Kahan J: The deliberate self-harm syndrome. Am J Psychiatry. 140: 867-72, 1983

Regezi JA et al: Oral traumatic granuloma. Characterization of the cellular infiltrate. Oral Surg Oral Med Oral Pathol 75:723, 1993

Sarangarajan R, Vaishnavi Vedam VK, Sivadas G, Sarangarajan A, Meera S: Traumatic ulcerative granuloma with stromal eosinophilia – Mystery of pathogenesis revisited. J Pharm Bioallied Sci. 7(Suppl 2): S420–S423, 2015

Shapiro L, Juhlin EA: Eosinophilic ulcer of the tongue. Report of two cases and review of the literature. Dermatologica. 140(4):242-50, 1970

Simeon D, Hollander E: Self-injurious behaviors: assessment and treatment. Washington D.C: American Psychiatric Press 2001, pp. 1-28

Ystgaard M, Arensman E, Hawton K, Madge N, van Heeringen K, Hewitt A, de Wilde EJ, De Leo D, Fekete S: Deliberate self-harm in adolescents: comparison between those who receive help following self-harm and those who do not. J Adolesc 32(4) :875-91, 2009

Van der Meij EH, de Vries TW, Eggink HF, de Visscher JG: Traumatic lingual ulceration in a newborn: Riga-Fede disease. Ital J Pediatr. 38: 20, 2012

Διεύθυνση επικοινωνίας:
Γεώργιος Νταγιάντης
Κονίτσης 17, Τ.Θ.: 1134
19009 Διώνη, Πικέρμι Αττικής
Τηλ.: 6942 591253
e-mail: gntagiantis@gmail.com

Address:
Georgios Ntagiantis
17 Konitsis Str., P.O. Box: 1134
19009 Dioni, Pikermi, Attica, Greece
Tel.: 0030 6942 591253
e-mail: gntagiantis@gmail.com

Επιλογές από την βιβλιογραφία/Literature selection

Παρουσίαση εκτεταμένης περίληψης άρθρων, από επιστημονικά περιοδικά συγγενών ειδικοτήτων που αφορούν την Στοματική και Γναθοπροσωπική Χειρουργική

Presentation in Greek of extended summaries from papers on Oral and Maxillofacial Surgery, published in Journals of relative Specialties

Plast. Reconstr. Surg. 145: 1223, 2020.

Primary Rhinoplasty Does Not Interfere with Nasal Growth: A Long-Term Three-Dimensional Morphometric Outcome Study in Patients with Unilateral Cleft.

Seo Hyung Joon, Denadai Rafael, Vamvanij Natthacha, Chinpaisarn Chatchawarn, Lo Lun-Jou

Department of Plastic and Reconstructive Surgery and Craniofacial Research Center, Chang Gung Memorial Hospital, Chang Gung University, Taoyuan, Taiwan

Η πρώιμη ρινοπλαστική δεν επηρεάζει την ανάπτυξη της ρινός: Μία μακροχρόνια τρισδιάστατη μορφομετρική ανάλυση αποτελέσματος σε ασθενείς με ετερόπλευρη σχιστία.

Στην παρούσα εργασία οι συγγραφείς μελετούν την αμφιλεγόμενη, από την άποψη της μετεγχειρητικής επίδρασης στην ανάπτυξη, πρώιμη ρινοπλαστική για την αποκατάσταση νεαρών ασθενών με ετερόπλευρη σχιστία. Η διενέργεια της ρινοπλαστικής στον ίδιο χρόνο με τη σύγκλειση της σχιστίας, έχει το θεωρητικό πλεονέκτημα της διευθέτησης του προβλήματος στον ίδιο χρόνο, με καλύτερη απόδοση της αισθητικής της ρινοχειλικής περιοχής και λιγότερες επεμβάσεις για τον ασθενή. Ο αντίλογος στην πρακτική αυτή, είναι η αβεβαιότητα της επίδρασης της ρινοπλαστικής στην ανάπτυξη της ρινός μετεγχειρητικά.
Αναφέρεται από τους συγγραφείς, ότι στην παρούσα βιβλιογραφία δεν υπάρχει μακροχρόνια μελέτη της επίδρασης της πρώιμης ρινοπλαστικής στους ασθενείς με ετερόπλευρη σχιστία. Στις εργασίες που αναφέρονται στο θέμα υπάρχουν σημαντικά προβλήματα, σχετιζόμενα με το μικρό χρόνο μετεγχειρητικής παρακολούθησης, την απουσία ομάδας ελέγχου, το μικρό δείγμα, τη μη διαφοροποίηση μεταξύ ανδρών και γυναικών, καθώς και την προβληματική καταγραφή των συνολικών μορφομετρικών στοιχείων στην περιοχή της ρινός. Επίσης καμμία μελέτη δεν περιελάμβανε μία προτυποποιημένη με επαναληψιμότητα χειρουργική μέθοδο ρινοπλαστικής, με αποτέλεσμα να υπάρχει πρόβλημα στη σύγκριση των αποτελεσμάτων.
Στην παρούσα μελέτη, οι συγγραφείς προσπαθούν να επιλύσουν τα παραπάνω προβλήματα, με μία μακροχρόνια αναδρομική μελέτη ασθενών που υπεβλήθησαν σε σύγκλειση του άνω χείλους και ταυτόχρονη ρινοπλαστική σε ηλικία <3 μηνών. Όλοι οι ασθενείς χειρουργήθηκαν από τον ίδιο χειρουργό και με την ίδια τεχνική (Noordhoff approach). Η ανάλυση των αποτελεσμάτων έγινε μετά την ενηλικίωση των ασθενών και χρησιμοποιήθηκαν τυχαία άτομα της ίδιας ηλικιακής ομάδας και της ίδιας εθνότητας ως ομάδα ελέγχου.
Στη μελέτη, από το σύνολο των 229 ασθενών που υπεβλήθησαν σε πρώιμη ρινοπλαστική επέμβαση, συμπεριελήφθησαν τελικά 52, ώστε να μειωθούν οι διαφορετικές μεταβλητές και να ελαχιστοποιηθεί η πιθανότητα στατιστικού λάθους. Για την σύγκριση και ανάλυση των αποτελεσμάτων χρησιμοποιήθηκαν πολλαπλές μορφομετρικές παράμετροι και ανατομικά σημεία σε ειδικό λογισμικό (3dMD, Inc., Atlanta, Ga.)
Η καταγραφή των ανατομικών στοιχείων έγινε από δύο διαφορετικούς ανεξάρτητους εκτιμητές και ακολούθως διενεργήθηκε εκτενής στατιστική ανάλυση των αποτελεσμάτων, από την οποία δεν προέκυψε στατιστικά σημαντική διαφορά ($P>0,05$), αναφορικά με το ύψος της ρινός, το πλάτος των πτερυγίων, τη γωνία και το ύψος της στήλης, την αναλογία ακρορρινίου και ύψους της ρινός, τη διακανθική απόσταση, καθώς επίσης την επιφάνεια και τον όγκο της ρινός, στους ασθενείς με σχιστία σε σύγκριση με την ομάδα ελέγχου.
Παρά ταύτα καταγράφηκαν στατιστικά σημαντικές διαφορές των ασθενών με σχιστία με την ομάδα ελέγχου, σε μερικές από τις συγκρινόμενες μεταβλητές. Ειδικότερα καταγράφηκαν χαμηλότερο ύψος ρινικής πυραμίδας, χαμηλότερη προβολή του ακρορρινίου, παρέκκλιση της μέσης γραμμής και μεγαλύτερο εύρος της βάσης της ρινός. Τα αποτελέσματα αυτά αποδίδονται μερικώς στην εγχειρητική τεχνική.
Συμπερασματικά και με ανάλυση όλων των αποτελεσμά-

των, οι συγγραφείς καταλήγουν ότι η πρώιμη ταυτόχρονη με τη χειλεοπλαστική ρινοπλαστική, δεν επηρεάζει την τελική ανάπτυξη της ρινός και θα πρέπει να εφαρμόζεται σε ασθενείς με σχιστίες.

Επιμέλεια – Απόδοση: Ευάγγελος Καλφαρέντζος

Plast Reconstr Surg. 2020 May;145(5):1262-1265. doi: 10.1097/PRS.0000000000006751.

Transmucosal Pterygomaxillary Separation in the Le Fort I Osteotomy.

Srinivas M. Susarla, Russell E. Ettinger, Mark A. Egbert

Seattle, Wash. From the Craniofacial Center, Division of Plastic and Craniofacial Surgery and Division of Oral and Maxillofacial Surgery, Seattle Children's Hospital.

Διαβλεννογόνιος πτερυγογναθιαίος διαχωρισμός στη Le Fort I οστεοτομία.

Η Le Fort I οστεοτομία παρέχει πολλαπλές δυνατότητες για τη διόρθωση των δυσπλασιών της άνω γνάθου. Η επέμβαση απαιτεί ακριβείς οστεοτομίες κατά μήκος του προσθίου τοιχώματος της άνω γνάθου, των πλαγίων τοιχωμάτων της ρινικής κοιλότητας και της πτερυγογναθιαίας σχισμής. Η τελευταία είναι ίσως το δυσκολότερο τμήμα της επέμβασης, λόγω της στενής σχέσης της με την έσω γναθιαία αρτηρία και το πτερυγοειδές φλεβώδες πλέγμα.
Η συνήθης μέθοδος διαχωρισμού χρησιμοποιεί έναν αιχμηρό οστεοτόμο, ο οποίος τοποθετείται στη σχισμή υπό γωνία με κατεύθυνση πρόσθια-έσω-κάτω, ενώ με το δάκτυλο ψηλαφούμε από την υπερώια επιφάνεια για να επιβεβαιώσουμε το διαχωρισμό. Η μέθοδος αυτή είναι αποτελεσματική, αλλά έχει περιορισμούς. Πρώτον απαιτεί επέκταση της τομής μέχρι τον πρώτο γομφίο, περιορίζοντας την αιμάτωση της άνω γνάθου, με πιθανές επιπλοκές τη διαταραχή της πώρωσης ή την μερική ή ολική νέκρωση της γνάθου. Δεύτερον, η τάση που ασκείται στο βλεννογόνο για την τοποθέτηση του οστεοτόμου, μπορεί να προκαλέσει ρήξη του. Τρίτον, η οστεοτομία σπανίως γίνεται σε ευθεία γραμμή και δεν μπορεί να ελεγχθεί πλήρως πριν την αποκόλληση της άνω γνάθου, με αποτέλεσμα την απρόβλεπτη διάσπαση της πτερυγοειδούς απόφυσης, ενώ αν η οστεοτομία είναι ατελής, η γραμμή του κατάγματος μπορεί να επεκταθεί προς τον οφθαλμικό κόγχο ή τη βάση του κρανίου, με επικίνδυνες επιπλοκές.
Στη βιβλιογραφία αναφέρονται πολλές τέτοιες περιπτώσεις της απρόβλεπτης αποκόλλησης της πτερυγογναθιαίας σχισμής και έχουν προταθεί πολλές τροποποιήσεις της τεχνικής, όπως η χρήση ταλαντευόμενου πριονιού ή η οριζόντια επέκταση της οστεοτομίας και παράκαμψη της σχισμής, οι οποίες όμως απαιτούν είτε μεγαλύτερη προσπέλαση είτε σημαντικά μεγαλύτερη δύναμη για την κατάσπαση της άνω γνάθου.
Στην παρούσα εργασία προτείνεται μία εναλλακτική μέθοδος, η οποία συνδυάζει μικρότερη τομή του βλεννογόνου και ασφαλή διάσπαση της πτερυγογναθιαίας σχισμής. Η τομή του βλεννογόνου εκτείνεται από κυνόδοντα σε κυνόδοντα και η αποκόλληση του βλεννογονοπεριοστέου γίνεται μέχρι την περιοχή του υποκογχίου νεύρου. Ακολουθεί πρόσθια οστεοτομία της άνω γνάθου και η αποκόλληση του ρινικού διαφράγματος. Στη συνέχεια, τοποθετείται ένας αιχμηρός κυρτός οστεοτόμος στην περιοχή του γναθιαίου κυρτώματος και διενεργείται η οπίσθια οστεοτομία με κατεύθυνση προς το οπίσθιο όριο της πρόσθιας οστεοτομίας, ενώ με το δάκτυλο υπερώια ψηλαφούμε για να επιβεβαιώσουμε τον διαχωρισμό. Η οπή που δημιουργείται στο βλεννογόνο συνήθως είναι μικρή και δεν χρειάζεται συρραφή.
Αν στην περιοχή υπάρχει έγκλειστος τρίτος γομφίος αφαιρείται και η οστεοτομία γίνεται μέσα από το φατνίο. Η τεχνική αυτή χρησιμοποιήθηκε σε 200 Le Fort I οστεοτομίες σε χρονικό διάστημα 3 ετών, χωρίς επιπλοκές όπως επέκταση του κατάγματος στην βάση του κρανίου ή στον οφθαλμικό κόγχο, στοματοκολπική ή στοματορρινική επικοινωνία, τραυματισμό αγγείων ή διαταραχή της πώρωσης της άνω γνάθου.
Συμπερασματικά, σύμφωνα με τους συγγραφείς, πρόκειται για μία τεχνική με σημαντικά πλεονεκτήματα και χωρίς περιορισμούς, που δεν απαιτεί αυξημένη εμπειρία για να πραγματοποιηθεί.

Επιμέλεια – Απόδοση: Ηλίας Χρονάς

Ματιές στην Ιστορία της Ιατρικής/Glances in the History of Medicine

«Ιητρική δε πάντα πάλαι υπάρχει...» Ιπποκράτης

Hippolyte Morestin: Ο «γλύπτης της ανθρώπινης σάρκας».

Ο Hippolyte Morestin (1869-1919) (Εικ. 1), υπήρξε διαπρεπής Γάλλος χειρουργός, πρωτοπόρος και θεμελιωτής της πλαστικής, επανορθωτικής και κοσμητικής χειρουργικής, στον οποίο δόθηκε ο τίτλος του "Πατέρα των Στομάτων", λόγω των ανακαλύψεων και της τεράστιας συμβολής του στο πεδίο της στοματικής και γναθοπροσωπικής χειρουργικής. Διετέλεσε μεταξύ των άλλων και Αναπληρωτής Καθηγητής Ανατομίας στην Ιατρική Σχολή του Πανεπιστημίου των Παρισίων.

Γεννήθηκε την 1η Σεπτεμβρίου 1869 στην πόλη Basse-Pointe της νήσου Μαρτινίκας, η οποία βρίσκεται βόρεια των νήσων St. Lucia και Barbados στην Ανατολική Καραϊβική. Μετά από μία ταραγμένη σχολική περίοδο στη γενέτειρά του, η οποία χαρακτηρίσθηκε από χαμηλή επίδοση και προβληματική διαγωγή, ιδίως κατά τη φοίτησή του στο Seminary College του Saint Pierre από όπου και αποβλήθηκε, ο πατέρας του, αναγνωρισμένος ιατρός και χειρουργός, Dr. Charles Amédée Morestin, τον έστειλε στο Παρίσι προκειμένου να λάβει μία πιό συγκροτημένη και ολοκληρωμένη εκπαίδευση. Αρχική επιδίωξη του Hippolyte Morestin, μετά την ολοκλήρωση της σχολικής του εκπαίδευσης, ήταν η καριέρα ως αξιωματικός του πολεμικού ναυτικού, πράγμα που δεν κατέστη δυνατόν λόγω της φτωχής σωματικής του διάπλασης αλλά και της ευαίσθητης προσωπικότητάς του, με αποτέλεσμα να αποφασίσει να ακολουθήσει τα βήματα του πατέρα του αλλά και του αδελφού του και να σπουδάσει ιατρική.

Έτσι μετά την επιτυχία του στις σχετικές εξετάσεις, λαμβάνοντας το πτυχίο της ιατρικής σε ηλικία 21 ετών, ξεκίνησε τις σπουδές του στη χειρουργική, το 1890 ως ειδικευόμενος ιατρός σε Νοσοκομεία των Παρισίων. Το 1904 ξεκίνησε την καριέρα του ως Συνεργάτης Χειρουρ-

Εικ. 1: Ο Δρ Hippolyte Morestin (1869-1919), διαπρεπής Γάλλος χειρουργός, πρωτοπόρος και θεμελιωτής της πλαστικής, επανορθωτικής και κοσμητικής χειρουργικής.
Fig. 1: Dr. Hippolyte Morestin (1869-1919), an eminent French surgeon, pioneer and founder of plastic, reconstructive and cosmetic surgery.

"But all these requisites belong of old to Medicine..." Hippocrates

Hippolyte Morestin: the "sculptor of human flesh".

Hippolyte Morestin (1869-1919) (Fig. 1), was a prominent French surgeon, pioneer and founder of plastic, reconstructive and cosmetic surgery, who was given the title of "Father of Mouths", due to his discoveries and his great contribution in the field of oral and maxillofacial surgery. He was, among other things, an Associate Professor of Anatomy at the Medical School of the University of Paris.

He was born on September 1, 1869, in the town of Basse-Pointe on the island of Martinique, located north of St. Lucia and Barbados islands, in the Eastern Caribbean. After a tumultuous school period in his hometown, which was characterized by low performance and troubled behavior, especially during his studies at the Seminary College of Saint Pierre, from where he was expelled, his father, a recognized physician and surgeon, Dr. Charles Amédée Morestin sent him to Paris to receive a more organized and comprehensive education. Hippolyte Morestin's initial pursuit, after completing his schooling, was to pursue a career as a naval officer, which was not possible due to his poor physique and sensitive personality, so he decided to follow in their footsteps his father and his brother and study medicine. Thus, after passing the relevant exams, receiving his medical degree at the age of 21 years old, he began his studies in surgery, in 1890 as a resident in Paris Hospitals. In 1904 he began his career as an Associate Surgeon, and in 1905 he was accepted as an honorary member of the Society of Anatomy, where he was elected a full member on May 22, 1907. His hospital career as a brilliant and promising surgeon included Saint Antoine Hospital in 1905, Hospital Tenon in 1911, and finally Hospital Saint Louis in 1915, where

γός, ενώ το 1905 έγινε δεκτός ως επίτιμο μέλος της Εταιρείας Ανατομίας, όπου εξελέγη τακτικό μέλος στις 22 Μαΐου 1907. Η νοσοκομειακή του σταδιοδρομία ως λαμπρού και πολλά υποσχόμενου χειρουργού περιελάμβανε το Saint Antoine Hospital το 1905, το Hospital Tenon το 1911 και τελικά το Hospital Saint Louis το 1915, όπου ανέλαβε καθήκοντα Διευθυντού του Τμήματος Ωτορινολαρυγγολογίας, αλλά και το Στρατιωτικό Νοσοκομείο Val-de-Grâce (Εικ. 2). Έχοντας αποκτήσει σημαντικό κύρος σε ηλικία μόλις 36 ετών, άρχισε να προσελκύει το παγκόσμιο ενδιαφέρον, μετά και την διενέργεια χειρουργικών επεμβάσεων δημόσια στο Διεθνές Συνέδριο Χειρουργικής (International Congress of Surgery), που διεξήχθη στη Νέα Υόρκη το 1914, με αποτέλεσμα πλέον να αρχίσουν να τον επισκέπτονται στο Παρίσι πολλοί ξένοι συνάδελφοί του, για να παρακολουθήσουν από κοντά τα επιτεύγματά του.

Ο Hippolyte Morestin υπήρξε ένας χειρουργός πολύ μπροστά από την εποχή του, γεφυρώνοντας το κενό μεταξύ της εποχής της ακρωτηριαστικής χειρουργικής του 19ου αιώνα και της επανορθωτικής χειρουργικής του 20ου αιώνα, η οποία αναδύθηκε μέσα από τις τολμηρές και καινοτόμες θεραπευτικές του προσπάθειες (Εικ. 3). Δεν ήταν ο πρώτος που αποπειράθηκε να διενεργήσει πλαστικές χειρουργικές επεμβάσεις, αλλά αναμφίβολα υπήρξε ο πρώτος που ασχολήθηκε με όλο το φάσμα της πλαστικής χειρουργικής. Ξεκινώντας από την γενική χειρουργική και την χειρουργική των οστών, έφθασε στην εξειδίκευση της χειρουργικής αντιμετώπισης του καρκίνου, ειδικότερα της παρειάς, του στόματος και του δέρματος, ενώ σύντομα το ενδιαφέρον του επικεντρώθηκε στις δυνατότητες αποκατάστασης των προκυπτόντων ελλειμμάτων (Εικ. 4). Με τον τρόπο αυτό οραματίσθηκε την κοσμητική χειρουργική, γεγονός που αποτέλεσε μία πραγματική επανάσταση στον τρόπο σκέψης, η οποία με τη σειρά της μετέβαλε την στάση του ως προς την γενική χειρουργική. Ο Hippolyte Morestin (Εικ. 5), συνειδητοποίησε ότι ακόμη και στην απλούστερη επέμβαση πρέπει πάντα να διενεργείται μία αισθητική προσπέλαση, μία προσπάθεια αποφυγής της παραμόρφωσης. Χαρακτηριστικό παράδειγμα αυτής της θεώρησης υπήρξαν οι μέθοδοί του αφαίρεσης όγκων του μαστού, όπου αναδείχθηκε πολύ μπροστά από την εποχή του. Επίσης ήταν ο πρώτος που επέστησε την προσοχή των χειρουργών όσον αφορά τον κίνδυνο από τα προσθετικά ενθέματα-εγκλείσματα, τα οποία εκείνη την εποχή αφορούσαν ενέσεις παραφίνης και βαζελίνης στο πρόσωπο, το στήθος και το πέος. Ασχολήθηκε επίσης με την χειρουργική διόρθωση των αφεστώτων ώτων, τονίζοντας τις ψυχολογικές επιπτώσεις και παρενέργειες της κατάστασης αυτής στους ασθενείς.

Η σημαντικότερη συμβολή όμως του Morestin, υπήρξε αναμφίβολα η ενασχόλησή του με την χειρουργική του καρκίνου της κεφαλής και του τραχήλου, αλλά και την χειρουργική αποκατάσταση των πολεμικών τραυμάτων

Εικ. 2: Ο Καθηγητής Hippolyte Morestin (1η σειρά, καθήμενος 5ος από αριστερά), με το προσωπικό του Τμήματός του στο Στρατιωτικό Νοσοκομείο Val-de-Grâce, 2 Απριλίου 1915.
Fig. 2: Professor Hippolyte Morestin (1st row, sitting 5th from the left), with the staff of his Department at the Val-de-Grâce Military Hospital, April 2, 1915.

Εικ. 3: «Le Docteur Morestin (1869-1919)», πορτραίτο-καρικατούρα του Δρα Hippolyte Morestin και των ασθενών του με αποκατάσταση του προσώπου, από τους A. & G. Chanteau, Περιοδικό Chanteclair, 1922, Coll. de la Bibliothèque interuniversitaire de Santé.
Fig. 3: "Le Docteur Morestin (1869-1919)", portrait-caricature of Dr. Hippolyte Morestin and his patients with facial reconstruction, by A. & G. Chanteau, Chanteclair Journal, 1922, Coll. de la Bibliothèque interuniversitaire de Santé.

Εικ. 4: Ο Δρ Hippolyte Morestin χειρουργώντας στο πρόσωπο ασθενούς.
Fig. 4: Dr. Hippolyte Morestin operating on a patient's face.



CHANTECLAIR 5

LE DOCTEUR MORESTIN

Fils d'un médecin de Fort-de-France, à la Martinique, Hippolyte Morestin est né dans cette ville le 1er septembre 1869 ; mais c'est à Paris qu'il fit ses études classiques et médicales.

Inscrit à la Faculté de Médecine de Paris en 1888, nous le trouvons déjà interne en 1888, c'est-à-dire ayant réussi à son premier concours, à peine âgé de dix-neuf ans. Quatre ans plus tard, en 1892, il était prosecteur; docteur, en 1894, avec une thèse sur les opérations qui se pratiquent par la voie sacrée; chef de clinique de Le Dentu en 1898, et agrégé de chirurgie en 1904, dans la promotion qui comprenait P. Duval et R. Proust.

Élève de Verneuil, de Reclus, de Richelot et de Le Dentu, il était chef de Service à l'Hôpital Saint-Louis, en 1914, au moment où éclatait la guerre; il n'avait encore publié que de rares travaux, parmi lesquels nous devons noter la description des prolongements de la glande sublinguale qui font hernie à travers les insertions musculaires du mylo-hyoïdien; une pathogénie des grenouillettes sus-hyoïdiennes, et le chapitre consacré aux affections chirurgicales de la face, dans le *Nouveau Traité de Chirurgie* de Le Dentu et Delbet.

Mais sur le terrain de la chirurgie militaire, Morestin se révéla rapidement maître incomparable.

Anatomiste impeccable, opérateur d'une grande virtuosité, Morestin avait toujours montré une extrême préoccupation de n'altérer que le moins possible, par son bistouri, l'esthétique du corps humain. C'est ainsi qu'il avait recommandé d'ouvrir les abcès du sein par la voie axillaire, et de faire, dans l'opération de l'appendicite, l'incision dans la partie velue du pubis. De même, il n'abordait les abcès du cou que par la voie buccale.

Il était ainsi bien préparé à devenir le chirurgien des blessés de la face, dont le service lui était bientôt confié au Val-de-Grâce, et où il accomplit des prodiges de restaurations faciales et cràniennes, qui lui valurent une notoriété extraordinaire.

Simple infirmier au moment de la mobilisation, Morestin avait été nommé médecin-major de 1re classe, en 1917, au moment où ce grade était conféré de droit à tous les agrégés, et c'est comme tel qu'il fut promu officier de la Légion d'honneur.

Après la guerre, il allait obtenir la chaire de médecine opératoire, quand, en quelques jours, il fut emporté par une broncho-pneumonie grippale. Il mourut le 13 février 1919

Εικ. 5: Άρθρο αναφερόμενο στον Δρα Morestin, το οποίο δημοσιεύθηκε στο Περιοδικό Chanteclair, 1922, σ. 13, Coll. de la Bibliothèque interuniversitaire de Santé.
Fig. 5: Article referring to Dr. Morestin, published in the Chanteclair Journal, 1922, p. 13, Coll. de la Bibliothèque interuniversitaire de Santé.

του στόματος, των γνάθων και του προσώπου στρατιωτών του Πρώτου Παγκοσμίου Πολέμου, τους οποίους χειρουργούσε στο Στρατιωτικό Νοσοκομείο Val-de-Grâce (Εικ. 6, 7). Περιέγραψε διάφορους κρημνούς για την αποκατάσταση των ελλειμμάτων μετά την εκτομή των καρκινικών βλαβών, όπως μετωπιαίους, παρειακούς, χειλικούς και τραχηλικούς κρημνούς. Αξιοσημείωτο είναι ότι όλοι αυτοί οι κρημνοί ήσαν πολύ μεγαλύτεροι από άλλους, καθόσον ο Morestin υποστήριζε ότι η εκτομή θα πρέπει να περιλαμβάνει μεγαλύτερη έκταση και όχι μόνο τις άμεσα προσβεβλημένες περιοχές. Δεν δίσταζε

he took over as Director of the Department of Otolaryngology, as well as the Val-de-Grâce Military Hospital (Fig. 2).

Having gained considerable prestige at the age of just 36 years old, he began to attract worldwide interest, following the performance of surgical operations publicly at the International Congress of Surgery, which was held in New York in 1914, having as a result many of his foreign colleagues to start visiting him in Paris to closely monitor his achievements.

Hippolyte Morestin was a surgeon far ahead of his time, bridging the gap between 19th-century's amputation surgery and 20th-century's reconstructive surgery, which emerged through his bold and innovative treatment efforts (Fig. 3). He was not the first to attempt plastic surgical operations, but he was undoubtedly the first to deal with the full range of plastic surgery. Starting with general surgery and bone surgery, he specialized in the surgical treatment of cancer, especially of the cheeks, mouth and skin, while his interest soon focused on the possibilities of reconstructing the resulting defects (Fig. 4). In this way he envisioned cosmetic surgery, a fact that it was a real revolution in the way of thinking, which in turn changed his attitude towards general surgery. Hippolyte Morestin (Fig. 5), realized that even in the simplest operation, an aesthetic approach must always be carried out, an attempt to avoid distortion. A typical example of this view were his methods of removing breast tumors, where he emerged far ahead of his time. He was also the first to draw the attention of surgeons to the risk of prosthetic implants, which at the time involved paraffin and vaseline injections into the face, chest and penis. He also dealt with the surgical correction of prominent ears, emphasizing the psychological effects and side effects of this condition in patients.

Morestin's most important contribution, however, was undoubtedly his involvement in the surgery of head and neck cancer, as well as the surgical repair of war injuries of the mouth, jaws and face of soldiers of the First World War, whom he operated on at the Val-de-Grâce Military Hospital (Figs. 6, 7). He described various flaps for the reconstruction of defects after the resection of cancer lesions, such as frontal, parietal, lip and cervical flaps. It is noteworthy that all of these flaps were much larger than others, as Morestin argued that the resection should include a larger area and not just the directly affected areas. He did not hesitate to remove the entire lower lip with a trapezoidal resection, removing altogether the submandibular and suprahyoid lymph nodes. He then restored the lower lip with two flaps taken from the anterior part of the cheeks and the upper lip, almost in the same way as modern "fan flaps". At the end, he completed the corners of the mouth (commissures), with two small flaps that he received from the vermillion border of the upper lip. As for the reconstruction of nasal

να αφαιρέσει ολόκληρο το κάτω χείλος με μία τραπεζοειδή εκτομή, συναφαιρώντας τους υπογναθίους και υπερϋοειδικούς λεμφαδένες. Στη συνέχεια αποκαθιστούσε το κάτω χείλος με δύο κρημνούς λαμβανόμενους από το πρόσθιο τμήμα των παρειών και το άνω χείλος, σχεδόν με τον ίδιο τρόπο όπως οι σύγχρονοι κρημνοί "δίκην πτερυγίου βεντάλιας" (fan flaps). Στο τέλος ολοκλήρωνε τις γωνίες του στόματος (συγχειλίες), με δύο μικρούς κρημνούς που ελάμβανε από το όριο του ερυθρού κρασπέδου του άνω χείλους. Όσον αφορά την αποκατάσταση ελλειμμάτων της ρινός, είχε εξίσου καλά αποτελέσματα τόσο με μετωπιαίους όσο και με βραχιόνιους κρημνούς, ενώ για την αποκατάσταση του σκελετικού υποστρώματος χρησιμοποιούσε πλευρικό χόνδρο. Η αισθητική αντίληψη του Morestin ήταν τόσο υψηλή, ώστε επέμενε το δέρμα συγκεκριμένων περιοχών να συνταιριάζεται με δέρμα της ίδιας υφής. Ειδικότερα η περιοχή γύρω από τα χείλη του στόματος και τα φρύδια, θα έπρεπε να αποκαθίσταται με κρημνούς και μοσχεύματα που λαμβάνονται από το δέρμα της κεφαλής. Επίσης περιέγραψε τη μέθοδο αποκατάστασης ελλειμμάτων με προοδευτική έκταση-διάταση του δέρματος, σε περιπτώσεις απώλειας ιστών σε περιοχές όπου τα χείλη του τραύματος θα μπορούσαν να συμπλησιάσουν σε συγκεκριμένες προσδοκώμενες από τον ασθενή θέσεις. Όσον αφορά την αφαίρεση των σπίλων, ο Morestin πρότεινε την διενέργεια σειράς μικρών μερικών εκτομών για ένα χρονικό διάστημα.

Χαρακτηριστικό του ενδιαφέροντός του επίσης για τις υπερωϊοσχιστίες, αλλά και της χειρουργικής του ιδιοφυίας, αποτελεί και το περιστατικό όπου του παρέπεμψαν ένα μικρό κορίτσι, χειρουργημένο για υπερωϊοσχιστία, το οποίο είχε αφεθεί με περιορισμό στην ομιλία. Έχοντας παρατηρήσει, ιδίως δια μέσου των ευρειών χειρουργικών εκτομών του προσώπου στις ογκολογικές του περιπτώσεις, ότι η μαλθακή υπερώα είναι άκρως ευκίνητη, εντυπωσιάσθηκε από το γεγονός ότι η μαλθακή υπερώα του κοριτσιού είχε πολύ περιορισμένη κινητικότητα. Έτσι σκέφθηκε να επιμηκύνει τις οπίσθιες παρίσθμιες καμάρες, με τον ίδιο τρόπο όπως και στην περίπτωση του Αχίλλειου τένοντα. Το αποτέλεσμα ήταν, παρουσιάζοντας το κορίτσι μετά την χειρουργική του παρέμβαση μπροστά στο αποσβολωμένο κοινό των συναδέλφων του, εκείνη να ομιλήσει με ήρεμη και καθαρή φωνή, προς μεγάλη και δικαιολογημένη ικανοποίησή του.

Ο Hippolyte Morestin υπήρξε ένας ακούραστος νεωτεριστής (Εικ. 8), με ασίγαστη επιστημονική περιέργεια, ακόρεστη δίψα για γνώση και μία τρομακτική ικανότητα για ακατάπαυστη εργασία, που τον οδήγησε βέβαια και στον πρόωρο θάνατό του. Με την έλευσή του στο Παρίσι, μέσα σε λίγα χρόνια έφθασε στον κολοφώνα της επιτυχίας, κατορθώνοντας να γίνει παγκόσμια γνωστός όντας εν ζωή.

Παρά ταύτα στην ιστορία της χειρουργικής δεν κατέχει τη θέση που του αρμόζει, κυρίως για τους εξής λόγους:

Εικ. 6: Αντιπροσωπεία των τραυματιών-αναπήρων του Α΄ Παγκοσμίου Πολέμου, οι οποίοι επελέγησαν από τον Δρα Morestin, προκειμένου να μεταβούν και να παρουσιασθούν κατά την υπογραφή της Συνθήκης Ειρήνης των Βερσαλλιών στις 28 Ιουνίου 1919, μετά από αίτημα του Γάλλου Πρωθυπουργού Georges Clemenceau.

Fig. 6: Delegation of the wounded and disabled men of World War I, selected by Dr. Morestin, to go and present themselves at the signing of the Treaty of Versailles on June 28, 1919, at the request of French Prime Minister Georges Clemenceau.

Εικ. 7: Προσπλάσματα προσώπου ασθενών με πολεμικά τραύματα, που παρουσιάζουν διάφορα στάδια των μεθόδων επανορθωτικής χειρουργικής που εφαρμόσθηκαν για την αποκατάστασή τους, από την συλλογή του Δρα Hippolyte Morestin στο Στρατιωτικό Νοσοκομείο Val-de-Grâce.

Fig. 7: Face models of patients with war injuries, who present various stages of the reconstructive surgery methods applied for their rehabilitation, from the collection of Dr. Hippolyte Morestin at the Val-de-Grâce Military Hospital.

defects, he had equally good results with both frontal and arm flaps, while for the reconstruction of the skeletal infrastructure he used rib cartilage.

Morestin's aesthetic perception was so high that he insisted that the skin of certain areas be matched with skin

Εικ. 8: Ο Δρ Hippolyte Morestin (1869-1919), φωτογραφία για το περιοδικό "La Science et la vie» (Επιστήμη και ζωή), 1913.
Fig. 8: Dr. Hippolyte Morestin (1869-1919), photograph for the Journal "La Science et la vie" (Science and life), 1913.

Εικ. 9: Μνημείο (γύρω στο 1918;), αποτίνοντας φόρο τιμής στον Δρα Morestin, που προσφέρθηκε στο Στρατιωτικό Νοσοκομείο Val-de-Grâce από τους τραυματίες πολέμου.
Fig. 9: Monument (around 1918?), paying tribute to Dr. Morestin, which was offered to the Val-de-Grâce Military Hospital by the war wounded men.

of the same texture. In particular, the area around the lips and eyebrows should be restored with flaps and grafts taken from the scalp. He also described the method of repairing defects with progressive extent-stretching of the skin, in cases of tissue loss in areas where the edges of the wound could be approximated in specific sites expected by the patient. As for the removal of nevi, Morestin suggested performing a series of small partial excisions for a period of time.

Characteristic of his interest in cleft palates, but also of his surgical genius, is the case where a little girl was referred to him, who had been operated for cleft palate and left with a speech impediment. Having noticed, especially through the wide surgical incisions of the face in his oncological cases, that the soft palate is highly mobile, he was impressed by the fact that the soft palate of the girl had very limited mobility. So he thought of lengthening the posterior pillars, in the same way as in the case for an Achilles tendon. Presenting the girl after his surgical intervention in front of the stunned audience of his colleagues, the result was that she spoke in a calm and clear voice, to his great and justified satisfaction.

Hippolyte Morestin was a tireless innovator (Fig. 8), with an unquenchable scientific curiosity, an insatiable thirst for knowledge, and a tremendous ability for uninterrupted work, which of course led him to his untimely death. Upon his arrival in Paris, within a few years he reached the pinnacle of success, becoming world-famous while alive.

However, in the history of surgery he does not hold the position he deserves, mainly for the following reasons: a) he died very young at the age of 49 years old, having collapsed because of his overwork, operating incessantly on war wounded during and immediately after the First World War (Figs. 9, 10), b) he lived for a short time, at a time when surgery meant amputation, while for him it had the meaning and significance of reconstruction, c) he remained lonely, a man without students and followers, despite the fact that many surgeons from all over the world, such as Harold Gillies, visited him to watch him operate, d) he wrote many articles, almost 600, but not enough books, e) he was French, so the English-speaking peoples were not able to read his work and articles.

Sir Harold Delf Gillies (1882-1960), the 'Father' of modern plastic surgery, describes characteristically his first meeting with Hippolyte Morestin: "In the space of a single moment he could reveal the gentleness of a kitten and the savagery of a tiger. He received me kindly, and I stood spellbound as he removed half of a face distorted with a horrible cancer and then deftly turned a neck flap to restore not only the cheek but the side of the nose and lip, in one shot. Although in the light of present-day knowledge it seems unlikely that this repair would have been wholly successful, at that time it was the most

α) απεβίωσε πολύ νέος σε ηλικία 49 ετών, έχοντας καταβληθεί από την υπερβολική του εργασία, χειρουργώντας ακατάπαυστα τραυματίες πολέμου κατά την διάρκεια και αμέσως μετά τον Πρώτο Παγκόσμιο Πόλεμο (Εικ. 9, 10), β) έζησε για σύντομο χρονικό διάστημα, σε μία εποχή όπου χειρουργική σήμαινε ακρωτηριασμός, ενώ για εκείνον είχε την έννοια και τη σημασία της αποκατάστασης, γ) παρέμεινε μοναχικός, ένας άνθρωπος χωρίς μαθητές και οπαδούς, παρά το γεγονός ότι πολλοί χειρουργοί από όλον τον κόσμο, όπως ο Harold Gillies, τον επισκέφθηκαν για να τον δουν να χειρουργεί, δ) έγραψε πάρα πολλά άρθρα, σχεδόν 600, αλλά όχι αρκετά βιβλία, ε) ήταν Γάλλος, με αποτέλεσμα οι αγγλόφωνοι λαοί να μη καταστεί δυνατόν να διαβάσουν τις εργασίες και τα άρθρα του.

Είναι χαρακτηριστική η περιγραφή του 'Πατέρα' της σύγχρονης πλαστικής χειρουργικής Sir Harold Delf Gillies (1882-1960), σχετικά με την πρώτη του συνάντηση με τον Hippolyte Morestin: «Σε μία και μόνη στιγμή θα μπορούσε να αποκαλύψει την ευγένεια που έχει ένα γατάκι, αλλά και την αγριότητα μιάς τίγρης. Με υποδέχθηκε ευγενικά, κι έμεινα μαγεμένος καθώς αφαίρεσε το μισό ενός παραμορφωμένου με έναν φρικτό καρκίνο προσώπου και στη συνέχεια γύρισε επιδέξια έναν τραχηλικό κρημνό, για να αποκαταστήσει όχι μόνο την παρειά αλλά και την πλαϊνή πλευρά της μύτης και του χείλους, μονομιάς. Παρά το γεγονός ότι υπό το φως της σημερινής γνώσης, φαίνεται απίθανο ότι αυτή η αποκατάσταση θα μπορούσε να ήταν καθ' ολοκληρία επιτυχής, εκείνη την εποχή ήταν το πλέον εντυπωσιακό και συγκινητικό πράγμα που είχα δει ποτέ μου. Ερωτεύθηκα επί τόπου τη δουλειά αυτή».

Ο Hippolyte Morestin απεβίωσε από μία πνευμονική λοίμωξη, κατά την διάρκεια της πανδημίας της "Ισπανικής γρίπης" του 1918-1919, στις 12 Φεβρουαρίου 1919, σε ηλικία μόλις 49 ετών.

Ο φιλίστωρ

Εικ. 10: Διάφορες φάσεις αποκατάστασης κρανιοπροσωπικού πολεμικού τραύματος ασθενούς, από την συλλογή του Δρα Hippolyte Morestin στο Στρατιωτικό Νοσοκομείο Val-de-Grâce (1914-1918).

Fig. 10: Various phases of rehabilitation of a patient's craniofacial war injury, from the collection of Dr. Hippolyte Morestin at the Val-de-Grâce Military Hospital (1914-1918).

thrilling thing I had ever seen. I fell in love with the work on the spot".

Hippolyte Morestin died of a lung infection, during the "Spanish flu" pandemic of 1918-1919, on February 12, 1919, at the age of just 49 years old.

The filistor

Ανακοινώσεις/Announcements

HAOMS 2020 AESTHETICS
Συμπόσιο Αισθητικής της περιοχής του Στόματος και του Προσώπου (Oral Implantology and Facial Aesthetics Symposium)

ΑΘΗΝΑ, 17-19 ΙΑΝΟΥΑΡΙΟΥ 2020

Εικ. 1: Στο HAOMS 2020 Aesthetics καταγράφηκε ρεκόρ συμμετοχών, κάτι που ήταν εμφανές από τη γεμάτη καθόλη τη διάρκεια κύρια αίθουσα και από τις συμμετοχές στα Masterclasses.

Το HAOMS 2020 Aesthetics, το οποίο έλαβε χώρα στις 17-19 Ιανουαρίου 2020, στον υπερσύγχρονο χώρο του Ξενοδοχείου Athens Grand Hyatt, ξεπέρασε κάθε προσδοκία όσον αφορά τη συμμετοχή, την επιστημονική πληρότητα αλλά και την πρωτοποριακή θεματολογία του.
Η ετήσια επιστημονική εκδήλωση της Ελληνικής Εταιρείας Στοματικής και Γναθοπροσωπικής Χειρουργικής απετέλεσε ένα καινοτόμο Συμπόσιο Αισθητικής της περιοχής του Στόματος και του Προσώπου, που κέντρισε το ενδιαφέρον τόσο Στοματικών και Γναθοπροσωπικών Χειρουργών, Οδοντιάτρων, προπτυχιακών και μεταπτυχιακών φοιτητών, όσο και Ιατρών άλλων ειδικοτήτων (Πλαστικών Χειρουργών, Δερματολόγων, Οφθαλμιάτρων, Γενικών Χειρουργών, ΩΡΛ κ.ά.).
Το HAOMS 2020 πραγματοποιήθηκε υπό την αιγίδα του Πανελληνίου Ιατρικού Συλλόγου και της Ελληνικής Οδοντιατρικής Ομοσπονδίας και μοριοδοτήθηκε με 21 και 20 Μόρια Συνεχιζόμενης Εκπαίδευσης αντίστοιχα.
Το παρακολούθησαν με αμείωτο ενδιαφέρον περισσότεροι από 600 Σύνεδροι (Εικ. 1).
Παράλληλα, καταγράφηκε ρεκόρ συμμετοχών σε Workshops και Masterclasses, οι οποίες άγγιξαν τις 400, ρεκόρ εσόδων για την ΕΕΣΓΠΧ καθώς και ρεκόρ συμμετοχής Εκθετών. Στο φετινό HAOMS 2020 Aesthetics προτεραιότητα απετέλεσε η αύξηση των παροχών προς τους Συνέδρους, γεγονός που κατέστη εμφανές.
Το σκηνικό της επιτυχίας συνέθεσαν η ιδιαίτερη προσοχή που δόθηκε στη θεματολογία, τη δομή του Προγράμματος και την επιλογή των Ομιλητών, αλλά και η εξαιρετική ποιότητα των οπτικοακουστικών μέσων και η

Εικ. 2: Από αριστερά προς δεξιά: Γ. Ράλλης (Πρόεδρος Ελληνικής Εταιρείας Στοματικής και Γναθοπροσωπικής Χειρουργικής), Dr. Joe Niamtu, Χ. Κρασαδάκης (Πρόεδρος ΟΕ HAOMS 2020 Aesthetics), Α. Ι. Μυλωνάς (Διευθυντής Σύνταξης Αρχείων Ελληνικής Στοματικής & Γναθοπροσωπικής Χειρουργικής-Μέλος ΔΣ ΕΕΣΓΠΧ).

Εικ. 3: Ο Dr. Joe Niamtu, III, Στοματικός και Γναθοπροσωπικός Χειρουργός, Cosmetic Facial Surgeon, από το Richmond, Virginia των ΗΠΑ, με αποκλειστική ενασχόληση με την Κοσμητική Χειρουργική Προσώπου, ενθουσίασε το κοινό του HAOMS 2020 Aesthetics με τις ομιλίες και τα Masterclasses του.

Εικ. 4: Ο Prof. Maurice Mommaerts, με πολυετή εμπειρία στην Ορθογναθική Χειρουργική και Κοσμητική Χειρουργική Προσώπου, στη σκηνή του HAOMS 2020 Aesthetics, αναλύοντας τις δυνατότητες σύγχρονων εφαρμογών Facelift με τοπική αναισθησία.

δυνατότητα διαδραστικότητας, καθώς επίσης και η άκρως αποδοτική Γραμματειακή Υποστήριξη, η ηχηρή συμμετοχή των κυρίαρχων στο χώρο Χορηγών μας και η ενεργός και μαζική προσέλευση Συνέδρων υψηλού επιπέδου (Εικ. 2).

Προσκεκλημένοι ξένοι ομιλητές ήταν οι διεθνούς φήμης Στοματικοί και Γναθοπροσωπικοί Χειρουργοί Joe Niamtu, III (ΗΠΑ) (Εικ. 3) και Maurice Mommaerts (Βέλγιο) (Εικ. 4), καθώς και εκπρόσωποι του European College of Aesthetic Medicine and Surgery [Pyn Lim, Theodora (Dolly) Fatsea]. Τίμησαν επίσης με την παρουσία τους οι Thomas Hanser (Γερμανία), Alberto Miselli (Βενεζουέλα), Fabio Faustini (Ιταλία), Gary Finelle (Γαλλία), Mirela Feraru (Ρουμανία).

Στο HAOMS 2020 Aesthetics συμμετείχαν και διακεκριμένοι Έλληνες ομιλητές από όλες τις εμπλεκόμενες ειδικότητες στην Αισθητική του Στόματος και του Προσώπου καθώς και η Πρόεδρος της Εθνικής Επιτροπής Βιοηθικής, Αναπλ. Καθηγήτρια Κοινωνιολογίας του Δικαίου της Νομικής Σχολής ΕΚΠΑ κα Ελένη Ρεθυμνιωτάκη, η οποία ανέλυσε τα νομικά ζητήματα των αισθητικών επεμβάσεων στην περιοχή του Προσώπου, Στόματος και Τραχήλου.

Ενημερωτική Ημερίδα της Ελληνικής Εταιρείας Στοματικής και Γναθοπροσωπικής Χειρουργικής στην Πάτρα στις 15 Φεβρουαρίου 2020

Το Σάββατο 15 Φεβρουαρίου 2020, στο Αμφιθέατρο του Πανεπιστημιακού Γενικού Νοσοκομείου Πατρών (ΠΓΝΠ), πραγματοποιήθηκε από την Ελληνική Εταιρεία Στοματικής και Γναθοπροσωπικής Χειρουργικής (ΕΕΣΓΠΧ) Ημερίδα με θέμα: «Η επιστημονική συνεισφορά της ειδικότητας της Στοματικής και Γναθοπροσωπικής Χειρουργικής σήμερα», για την προβολή και ενημέρωση του αντικειμένου της Ειδικότητας ΣΓΠΧ.

Την εκδήλωση συνδιοργάνωσε ο Οδοντιατρικός Σύλλογος Αχαΐας, φιλοξένησε το Τμήμα Στοματικής και Γναθοπροσωπικής Χειρουργικής του ΠΓΝΠ και ήταν υπό την αιγίδα του Ιατρικού Συλλόγου Πατρών. Οδοντίατροι, ιατροί, φοιτητές και νοσηλευτές, πάνω από 60 σε αριθμό, παρακολούθησαν με ενδιαφέρον τις εισηγήσεις που αφορούσαν τομείς του αντικειμένου της Ειδικότητας, όπως: στοματική χειρουργική, τραχηλοπροσωπικές λοιμώξεις, τραύμα προσώπου, παθήσεις σιελογόνων αδένων, ελάχιστα επεμβατική χειρουργική της Κροταφογναθικής Διάρθρωσης, ορθογναθική χειρουργική, ογκολογία.

Στην τελευταία εισήγηση με τίτλο «Πεπραγμένα του Τμήματος ΣΓΠΧ του ΠΓΝΠ», έγινε αναφορά στα πεπραγμένα του Τμήματος και την άσκηση της Στοματικής και Γναθοπροσωπικής Χειρουργικής στην Αχαΐα και τα όρια της 6ης Υγειονομικής Περιφέρειας, ανελλιπώς για ένα τέταρτο του αιώνα. Το Τμήμα μοναδικό σε μια περιφέρεια που εκτείνεται από την Καλαμάτα μέχρι και την Κόρινθο, τα Ιόνια νησιά, Ηλεία, Αιτωλοακαρνανία, Φωκίδα, Άρτα έχει με τη λειτουργία του αποτρέψει την μετανάστευση ασθενών στην Αθήνα.

Ο Ιατρικός Σύλλογος Πατρών και ο Οδοντιατρικός Σύλλογος Αχαΐας, στήριξαν την εκδήλωση με ευγενική χορηγία και την συμμετοχή των Προέδρων τους στο Προεδρείο. Τιμητική ήταν η συμμετοχή στο Προεδρείο του Καθηγητή Χειρουργικής του Τμήματος Ιατρικής του Πανεπιστημίου Πατρών κ. Ι. Μαρούλη, καθώς επίσης και του Καθηγητή ΩΡΛ του Τμήματος Ιατρικής του Πανεπιστημίου Πατρών κ. Β. Δανιηλίδη. Το βράδυ του Σαββάτου 15/02/2020, ο Οδοντιατρικός Σύλλογος Αχαΐας προσέφερε δείπνο, στο οποίο συμμετείχαν τα μέλη του ΔΣ της ΕΕΣΓΠΧ, οι γιατροί του Τμήματος ΣΓΠΧ, εκπρόσωποι των Συλλόγων (Ιατρικού και Οδοντιατρικού), καθώς επίσης και προσκεκλημένοι Καθηγητές.

Εικ. 1: Η ομάδα των ομιλητών της Ενημερωτικής Ημερίδας της ΕΕΣΓΠΧ, μαζί με το Προεδρείο της Β΄ Συνεδρίας, όπου και η Πρόεδρος του Ιατρικού Συλλόγου Πατρών. Διακρίνονται από αριστερά προς τα δεξιά: 1η σειρά, Γρ. Βενέτης, Γ. Παπαναστασίου, Α. Ι. Μυλωνάς, Ι. Μαρούλης (Καθηγητής Χειρουργικής Τμήματος Ιατρικής Πανεπιστημίου Πατρών), Α. Μαστοράκου (Πυρηνικός Ιατρός-Πρόεδρος Ι. Σ. Πατρών), Γ. Ράλλης, Μ. Αλεξοπούλου, Ε. Παραρά, Ε. Καλφαρέντζος, 2η σειρά, Κ. Βαχτσεβάνος, Π. Νταής.

Ο.Σ.Αχ.
Οδοντιατρικός Σύλλογος Αχαΐας

ΕΛΛΗΝΙΚΗ ΕΤΑΙΡΕΙΑ ΣΤΟΜΑΤΙΚΗΣ ΚΑΙ ΓΝΑΘΟΠΡΟΣΩΠΙΚΗΣ ΧΕΙΡΟΥΡΓΙΚΗΣ
ΟΚΟΣΑ ΦΑΡ ΜΑΚΑ ΟΥΚ ΙΗΤΑΙ.ΣΙΩΗ ΡΟΣ ΙΗΤΑΙ
1959

15 Σάββατο Φεβρουαρίου 2020

Αμφιθέατρο Πανεπιστημιακού Γενικού Νοσοκομείου Πατρών

Ο Οδοντιατρικός Σύλλογος Αχαΐας σε συνεργασία με την Ελληνική Εταιρεία Στοματικής και Γναθοπροσωπικής Χειρουργικής διοργανώνουν Ημερίδα με θέμα:

«Η επιστημονική συνεισφορά της ειδικότητας της Στοματικής και Γναθοπροσωπικής Χειρουργικής σήμερα»

Η Ημερίδα τελεί υπό την αιγίδα του Ιατρικού Συλλόγου Πατρών

Ιατρικός Σύλλογος Πατρών

ΕΙΣΟΔΟΣ ΕΛΕΥΘΕΡΗ
ΜΟΡΙΟΔΟΤΟΥΜΕΝΗ ΗΜΕΡΙΔΑ

Θα χορηγηθεί πιστοποιητικό παρακολούθησης

Σ.Ε.Ε.Ο.

Δ.Σ. ΟΣΑΧ

Πρόεδρος
ΜΟΥΤΟΥΣΗΣ ΓΕΩΡΓΙΟΣ
Αντιπρόεδρος
ΠΑΠΑΠΑΝΑΓΙΩΤΟΥ ΚΩΝΣΤΑΝΤΙΝΟΣ
Γενικός Γραμματέας
ΚΑΡΑΤΖΑΣ ΣΠΥΡΙΔΩΝ
Ταμίας
ΠΑΠΑΧΡΙΣΤΟΠΟΥΛΟΣ ΓΕΩΡΓΙΟΣ
Ειδικός Γραμματέας
ΚΟΣΚΙΝΑΣ ΝΙΚΟΛΑΟΣ
Μέλη
ΑΛΕΞΟΠΟΥΛΟΥ ΜΙΡΑΝΤΑ
ΔΡΟΣΟΠΟΥΛΟΣ ΒΑΣΙΛΕΙΟΣ
ΛΕΥΚΟΠΟΥΛΟΣ ΑΝΕΣΤΗΣ
ΠΑΤΣΟΥ ΕΛΕΝΗ
ΡΟΚΚΑΣ ΑΙΜΙΛΙΟΣ
ΤΣΟΥΝΗ ΕΛΕΝΗ

Δ.Σ. ΕΕΣΓΠΧ

Πρόεδρος
Γεώργιος Ράλλης
Αντιπρόεδρος
Κωνσταντίνος Βαχτσεβάνος
Γενικός Γραμματέας
Ελένη Παραρά
Ειδικός Γραμματέας
Ιωάννης Παπαδιόχος
Ταμίας
Γεώργιος Παπαναστασίου
Μέλη
Γρηγόριος Βενέτης
Λάμπρος Ζουλούμης
Αναστάσιος Μυλωνάς
Φώτιος Τζέρμπος

Αγαπητοί συνάδελφοι,

Με ιδιαίτερη χαρά σας καλούμε στην Ημερίδα του Οδοντιατρικού Συλλόγου Αχαΐας σε συνεργασία με την Ελληνική Εταιρεία Στοματικής και Γναθοπροσωπικής Χειρουργικής με θέμα:
«**Η επιστημονική συνεισφορά της ειδικότητας της Στοματικής και Γναθοπροσωπικής Χειρουργικής σήμερα**».
Η ειδικότητα της Στοματικής και Γναθοπροσωπικής Χειρουργικής, ειδικότητα της Ιατρικής και της Οδοντιατρικής επιστήμης, είναι σήμερα στην πρώτη γραμμή της επιστήμης στη χώρα μας.
Διαγιγνώσκει και αντιμετωπίζει τις συνήθεις και σπανιότερες παθολογικές καταστάσεις, που αφορούν στην στοματική κοιλότητα, στις γνάθους και στο πρόσωπο, καθώς και στις επεκτάσεις τους στην κεφαλή και στον τράχηλο.
Πιο ώριμη από ποτέ και με στελέχη με άριστη επιστημονική εκπαίδευση και κύρος, συμβάλλει σημαντικά στην ορθή παροχή υπηρεσιών υγείας,
τόσο στα νοσοκομεία όσο και στα ιδιωτικά ιατρεία.
Με την σημαντική αυτή πρωτοβουλία το Δ.Σ. της εταιρείας στοχεύει στην προβολή και την ενημέρωση των συναδέλφων ιατρών και οδοντιάτρων, για το εύρος του αντικειμένου της ειδικότητας και τις δυνατότητές της.
Ιδιαίτερες ευχαριστίες στον Ιατρικό Σύλλογο Πατρών για την άμεση ανταπόκριση και την στήριξη της εκδήλωσης.

Σας περιμένουμε το Σάββατο 15 Φεβρουαρίου 2020 στο Αμφιθέατρο του Π.Γ.Ν.Π.

Καλή αντάμωση

Τμήμα Στοματικής και Γναθοπροσωπικής Χειρουργικής ΠΓΝΠ

ΠΡΟΓΡΑΜΜΑ

10.30-11.00 Εγγραφές
(Οι εγγραφές είναι απαραίτητες προκειμένου να υπάρξει μοριοδότηση σύμφωνα με την ΣΕΕΟ)

Α' Συνεδρία
Πρόεδροι:
Μουτούσης Γεώργιος, (Πρόεδρος Ο.Σ.ΑΧΑΪΑΣ),
Δανιηλίδης Βασίλειος (Καθηγητής ΩΡΛ Πανεπιστημίου Πατρών)

11.00-11.15 Χαιρετισμοί
11.15-11.30 Εισαγωγή
(Γ. Ράλλης ΣΓΠΧ, Πρόεδρος Εταιρείας, Συντ. Διευθυντής ΓΝΑ "ΚΑΤ")
11.30-11.50 Στοματική Χειρουργική
(Γ. Παπαναστασίου, ΣΓΠΧ, Αγρίνιο)
11.50-12.10 Τραχηλοπροσωπικές Λοιμώξεις
(Ε. Καλφαρέντζος, Ακαδ. υπότροφος Οδ/κής Σχολής ΕΚΠΑ, ΣΓΠΧ, ΓΝΑ "Ευαγγελισμός")
12.10-12.30 Τραύμα Προσώπου
(Π. Νταής ΣΓΠΧ, Επιμελητής Β' ΠΓΝΠ)
12.30-12.50 Σιελογόνοι Αδένες
(Γ. Βενέτης, ΣΓΠΧ, Αναπλ. Καθηγητής ΑΠΘ)
12.50-13.00 Συζήτηση
13.00-13.30 Διάλειμμα, καφές

Β' Συνεδρία
Πρόεδροι:
Μαστοράκου Άννα (Πρόεδρος Ι.Σ.Πατρών),
Μαρούλης Ιωάννης (Καθηγητής Χειρουργικής Πανεπιστημίου Πατρών)

13.30-13.50 Η ελάχιστα επεμβατική χειρουργική της ΚΓΔ
(Α. Μυλωνάς, ΣΓΠΧ, Αναπλ. Διευθυντής, Νοσοκομείο Metropolitan)
13.50-14.10 Ορθογναθική Χειρουργική
(Ε. Παραρά, Επιμελήτρια Α΄, ΣΓΠΧ, ΓΝΑ "ΚΑΤ")
14.10-14.30 Ογκολογία
(Κ. Βαχτσεβάνος, ΣΓΠΧ, Αναπλ. Καθηγητής ΑΠΘ)
14.30-14.50 Το τμήμα ΣΓΠΧ του Πανεπιστημιακού Γενικού Νοσοκομείου Πάτρας
(Μ. Αλεξοπούλου, ΣΓΠΧ, Συντ. Διευθύντρια ΠΓΝΠ)
14.50-15.00 Συζήτηση

- ΣΓΠΧ= Στοματικός και Γναθοπροσωπικός Χειρουργός,
- ΚΓΔ= Κροταφογναθική Διάρθρωση

Χορήγηση Υποτροφιών από την Ελληνική Εταιρεία Στοματικής και Γναθοπροσωπικής Χειρουργικής για το έτος 2020

Το ΔΣ της ΕΕΣΓΠΧ μετά από αξιολόγηση των αιτήσεων, ομόφωνα αποφάσισε για το έτος 2020 τη χορήγηση των παρακάτω υποτροφιών:

α) 300€ για συμμετοχή στο συνέδριο της European Association for Cranio-Maxillo-Facial Surgery (EACMFS), στα Δόκιμα Μέλη κ.κ. Τάτση Δημήτριο και Μπουραζάνη Μαλαματένια,

β) 1000€ για παρακολούθηση πρακτικού σεμιναρίου στην Ελλάδα ή το εξωτερικό, στα Δόκιμα Μέλη κ.κ. Τουρσουνίδη Ιορδάνη και Καρδαρά - Μπέλλου Μυρτώ.

Το ΔΣ της ΕΕΣΓΠΧ συγχαίρει τους υποτρόφους.

ΕΛΛΗΝΙΚΗ ΕΤΑΙΡΕΙΑ ΣΤΟΜΑΤΙΚΗΣ ΚΑΙ ΓΝΑΘΟΠΡΟΣΩΠΙΚΗΣ ΧΕΙΡΟΥΡΓΙΚΗΣ
ΟΚΟΣΑ ΦΑΡ
ΜΑΚΑ ΟΥΚ
ΙΗΤΑΙ. ΣΙΩΗ
ΡΟΣ ΙΗΤΑΙ
• 1959 •

Οδηγίες για τους συγγραφείς

Το περιοδικό ακολουθεί τις υποδείξεις της Διεθνούς Επιτροπής των Εκδοτών Ιατρικών Περιοδικών (BMJ 302: 338-341, 191).
Η έκδοση του Περιοδικού είναι δίγλωσση, Ελληνική και Αγγλική. Την μετάφραση των επιστημονικών εργασιών στα Αγγλικά ή Ελληνικά αναλαμβάνει η Συντακτική Ομάδα του Περιοδικού ενώ είναι ευπρόσδεκτες και οι μεταφρασμένες εργασίες.
Το περιοδικό δέχεται πρωτότυπες εργασίες που αφορούν θέματα κυρίως Στοματικής και Γναθοπροσωπικής Χειρουργικής, αλλά και συναφών γνωστικών αντικειμένων όπως Στοματολογίας, Διαγνωστικής και Ακτινολογίας, Αναισθησιολογίας και Εμφυτευματολογίας.
Οι ακόλουθοι τύποι επιστημονικών εργασιών γίνονται δεκτές, αφού προηγηθεί κρίση τους από την Επιστημονική Ομάδα του περιοδικού:
Α) Βιβλιογραφικές Ανασκοπήσεις συνολικής έκτασης μέχρι 20 δακτυλογραφημένες σελίδες,
Β) Ερευνητικές Εργασίες, κλινικές και εργαστηριακές, μέχρι 10 σελίδες
Γ) Ενδιαφέρουσες Περιπτώσεις καλά τεκμηριωμένες, μέχρι 4 συνολικά σελίδες.
Δημοσιεύονται επίσης επιστολές προς τον Διευθυντή Σύνταξης, καθώς και ολιγόλογες εργασίες- προτάσεις για τη στήλη «Πρακτικές Λύσεις και Τεχνικές».
Οι εργασίες που υποβάλλονται δε θα πρέπει να έχουν δημοσιευθεί ούτε να βρίσκονται υπό κρίση για δημοσίευση σε άλλα περιοδικά, ενώ ο Διευθυντής Σύνταξης διατηρεί όλα τα δικαιώματα (copyright) των εργασιών που έγιναν δεκτές και πρόκειται να δημοσιευθούν στο περιοδικό.
Προς τον Διευθυντή Σύνταξης αποστέλλεται όλο το υλικό της εργασίας σε ηλεκτρονική μορφή με e-mail (το κείμενο θα πρέπει να είναι δακτυλογραφημένο με διπλό διάστημα) σε αρχείο Microsoft Word.
Πιο συγκεκριμένα για κάθε εργασία υποβάλλονται τα ακόλουθα μέρη που αρχίζουν σε ξεχωριστή σελίδα:
- Επιστολή υποβολής εργασίας στον Διευθυντή Σύνταξης
- Σελίδες τίτλου
- Περίληψη και Λέξεις - κλειδιά
- Κυρίως κείμενο
- Βιβλιογραφία
- Πίνακες - Εικόνες - Λεζάντες φωτογραφιών
- Βεβαίωση αποδοχής δημοσίευσης της εργασίας από όλους τους συγγραφείς
- Οι σελίδες τίτλου περιέχουν στα Ελληνικά και Αγγλικά:
α) Μια σελίδα με τον τίτλο του άρθρου μόνο (για τους κριτές)
β) Μια σελίδα με όλες τις πληροφορίες για την εργασία: τον τίτλο, το ονοματεπώνυμο και τους επιστημονικούς τίτλους των συγγραφέων, το κέντρο απ' όπου προέρχεται η εργασία και τον Διευθυντή του, τα στοιχεία (όνομα, διεύθυνση, τηλέφωνο, fax και e-mail) του συγγραφέα που είναι υπεύθυνος για την αλληλογραφία. Αναφέρονται επίσης τυχόν πηγές χρηματοδότησης της εργασίας και ευχαριστίες.
Η Περίληψη και οι λέξεις – κλειδιά στα Ελληνικά και Αγγλικά περιέχουν:
Σύντομη παρουσίαση της εργασίας (μέχρι 200 λέξεις). Στις Βιβλιογραφικές Ανασκοπήσεις η περίληψη αναφέρει εν συντομία το περιεχόμενο της ανασκόπησης. Στις Ερευνητικές Εργασίες η περίληψη είναι δομημένη, με εισαγωγή, σκοπό, υλικό, μέθοδο, αποτελέσματα και συμπεράσματα. Στις Ενδιαφέρουσες Περιπτώσεις η περίληψη περιλαμβάνει μικρή εισαγωγή και περιγραφή της περίπτωσης. Στο τέλος της περίληψης αναγράφονται οι λέξεις - κλειδιά.

Το κυρίως κείμενο ανάλογα με το τύπο της εργασίας περιέχει τα ακόλουθα:
Α) Βιβλιογραφικές Ανασκοπήσεις: η εργασία χωρίζεται σε κεφάλαια με αντίστοιχους τίτλους ανάλογα με το θέμα και κατά την κρίση των συγγραφέων. Η εργασία ολοκληρώνεται με τα συμπεράσματα.
Β) Ερευνητικές Εργασίες: η εργασία περιλαμβάνει εισαγωγή, σκοπό, υλικό και μέθοδο, αποτελέσματα, συζήτηση και συμπεράσματα.
Γ) Ενδιαφέρουσες Περιπτώσεις: η εργασία περιλαμβάνει εισαγωγή, περιγραφή της περίπτωσης και συζήτηση - συμπεράσματα.
Δεν πρέπει να αναφέρονται στο κείμενο πληροφορίες για την προέλευση της εργασίας, προκειμένου να αποστέλλεται στους κριτές ανώνυμα.
Οι βιβλιογραφικές παραπομπές στο κείμενο γίνονται με την πλήρη αναφορά των ονομάτων όταν πρόκειται για έναν ή δύο συγγραφείς μόνο, ακολουθούμενα από το έτος δημοσίευσης της αντίστοιχης εργασίας σε παρένθεση, π.χ. (Pogrel, 2003 ή Taylor και Smith, 1995). Όταν οι συγγραφείς είναι περισσότεροι από δύο τότε

Guide for Authors

These instructions are in accordance with the International Committee to Medical Journal Editors: Editors Uniform requirements for manuscripts submitted to biomedical journals, (BMJ 302: 338-341, 191).
The present publication is bilingual, Greek and English. Papers are translated into English or Greek by the Journal's Editorial Board.
Papers should be original and focus on topics related mainly to Oral and Maxillofacial Surgery, as well as on relevant subjects such as Oral Pathology, Diagnostics and Radiology, Anaesthesiology and Implantology.
The following contributions will be accepted for publication, after having been reviewed by the Journal's Scientific Board:
A) Literature Reviews, up to 20 typewritten pages
B) Research Papers, clinical or laboratory, up to 10 pages
C) Well-documented Case Reports of special interest, up to 4 pages
Letters to the Editor-in-Chief, as well as short papers-proposals for the column "Practical Solutions and Technical Notes", are also accepted for publication.
Submitted papers should be unpublished and not under consideration for publication by other journals. The Editor-in-Chief retains all copyrights in the papers that have been accepted for publication in the Journal.
Authors are requested to submit electronically by e-mail their papers (text and illustrations) to the Editor-in-Chief (typed in double spacing), in the form of a Microsoft Word document.

More specifically, papers should be submitted as follows, with each section starting on a different page:
- Letter of submission to the Editor-in-Chief
- Title page
- Summary and Keywords
- Text
- References
- Tables – Illustrations
- Captions to illustrations
- Permission to publish the paper by all its authors

Title page should include the following information in English:
a) A page mentioning the title of the article only for the Reviewers
b) A page giving all the information about the paper: title of the article, full name and academic degrees of each author, name of the originating institution, contact details of the author responsible for correspondence (name, address, telephone, fax number and e-mail address), as well as any sources used to support the study presented and acknowledgements.

The sections Summary and Keywords should include:
A short presentation of the paper (up to 200 words). In Literature Reviews, the summary should summarise the contents of the review. In Research Papers, the summary should be structured in the following way: introduction, aim, material and methods, results and conclusions. In Case Reports, the summary should include a short introduction and the description of the case.
Key words should be given at the end of the summary.

Depending on the type of the paper, the text should include the following:
A) Literature Reviews: the paper should be divided into chapters bearing titles related to their topic, as the authors desire. Finally, the paper should present their conclusions.
B) Research Papers: the paper should include the following parts: introduction, aim, material and methods, results, discussion and conclusions.
C) Case Reports: the paper should include the following parts: introduction, presentation of the case and discussion - conclusions.
The text should not provide information about the origin of the paper, so that the authors will remain anonymous to the reviewers.
As far as references are concerned, up to 2 authors will be named in full every time they are cited, followed by the year of the respective publication in parentheses, e.g. (Pogrel, 2003 or Taylor and Smith, 1995). When there are more than

αναφέρεται μόνο ο πρώτος ακολουθούμενος από τις λέξεις «και συν.» και την αντίστοιχη χρονολογία, π.χ. (Taylor και συν. 1995).
Εάν ο ίδιος συγγραφέας αναφέρεται σε διαφορετικές εργασίες με τον ίδιο χρόνο δημοσίευσης τότε μετά τη χρονολογία προστίθεται το γράμμα α, β, γ κλπ. π.χ. (Taylor 1995α, 1995β). Η ίδια διαδικασία ακολουθείται και κατά τη διαμόρφωση της λίστας της βιβλιογραφίας.
Οι βιβλιογραφικές παραπομπές Ελληνικών ονομάτων από ελληνικά περιοδικά αναφέρονται στα Αγγλικά, ενώ οι παραπομπές από Ελληνικά συγγράμματα στα Ελληνικά.
Όταν στο κείμενο γίνεται αναφορά πολλών συνεχόμενων παραπομπών, αυτές παρατίθενται με χρονολογική σειρά, π.χ. (Hansson και συν. 1983, Ishibashi και συν. 1995, Widmalm και συν. 1994, Wiberg και Wanman, 1998, Emshoff και συν. 2002, Toure και συν. 2005, Alexiou και συν. 2009).

Η Βιβλιογραφία
Όλοι οι συγγραφείς που αναφέρονται στο κείμενο περιλαμβάνονται στη βιβλιογραφία και αντίστροφα. Η αναφορά γίνεται με αλφαβητική ταξινόμηση και ακολουθεί τον εξής τύπο: Taylor JP, Morgan PH, Smith TY: Oral focal mucinosis. Science 189:503-506, 1998
Όταν γίνεται αναφορά σε σύγγραμμα, εγχειρίδιο κλπ. τότε ακολουθείται ο εξής τύπος: Taylor JP: Oral focal mucinosis, In: Morgan and Smith: Oral Pathology. Mosby 1989, pp. 509-512
Οι αναφορές σε Ελληνικά περιοδικά, γίνονται στα Αγγλικά, όπως αναγράφονται στην Αγγλική σελίδα του περιοδικού: π.χ.: Nicomidis CG, Papadopoulos LK: Acanthosis. Hellenic Arch Oral Maxillofac Surg 12: 234-245, 2010
Οι αναφορές σε Ελληνικά συγγράμματα γίνονται στα Ελληνικά, όταν δεν υπάρχει ταυτότητα του βιβλίου στα Αγγλικά και συσσωματώνονται στην υπάρχουσα αλφαβητική Αγγλική βιβλιογραφία: π.χ.: Παπαδόπουλος ΜΝ: Χειρουργική. Ιατρικές εκδόσεις 2008, σελ. 345-346

Οι Πίνακες
Αναφέρονται όλοι στο κείμενο και είναι δακτυλογραφημένοι στην πινακογραφία των προγραμμάτων Word ή Excel. Ο τίτλος τους δακτυλογραφείται πάνω από τον πίνακα, ενώ επεξηγήσεις παρατίθενται κάτω από τον πίνακα.

Οι Εικόνες
Οι φωτογραφίες, τα σχήματα, τα διαγράμματα και τα ιστογράμματα αναφέρονται στο κείμενο ως εικόνες και αριθμούνται ενιαία. **Οι έγχρωμες εικόνες εκτυπώνονται χωρίς επιβάρυνση του συγγραφέα.** Όλα τα ανωτέρω κατατίθενται σε ηλεκτρονική μορφή. Οι ψηφιακές απεικονήσεις θα πρέπει να έχουν ανάλυση τουλάχιστον 300 dpi και διάσταση μιας πλευράς τουλάχιστον 7 cm. Η αποθήκευση να είναι σε μορφή JPG.
Χρήση ήδη δημοσιευμένου φωτογραφικού υλικού επιβάλλεται να επισημαίνεται με σαφή αναφορά της πηγής προέλευσης στη λεζάντα, και όχι με δείκτη, ενώ παράλληλα θα πρέπει να υπάρχει η σχετική έγγραφη άδεια.

Οι Λεζάντες των εικόνων
Όλες οι εικόνες συνοδεύονται από λεζάντες που περιέχουν τις απαραίτητες επεξηγήσεις. Οι λεζάντες γράφονται με τον αύξοντα αριθμό τους σε ξεχωριστή σελίδα.

two authors, then only the name of the first is cited, followed by the phrase "et al." and the year of publication, e.g. (Taylor et al. 1995).
If the same author is cited in the text with different papers in the same year, a small letter should be added to the year: a, b, c etc., e.g. (Taylor 1995a, 1995b). The same letters should also be mentioned in the reference list.
When several publications are cited one after the other, begin with the oldest and end with the most recent, e.g. (Hansson et all. 1983, Ishibashi et all. 1995, Widmalm et all. 1994, Wiberg and Wanman, 1998, Emshoff et all. 2002, Toure et all. 2005, Alexiou et all. 2009).

References
All authors cited in the text must be included in the reference list and vice versa. The reference list must appear in alphabetical order and in the following style: Taylor JP, Morgan PH, Smith TY: Oral focal mucinosis. Science 189:503-506, 1998
When citing from books, text-books etc. use the following style: Taylor JP: Oral focal mucinosis, In: Morgan and Smith: Oral Pathology. Mosby 1989, pp. 509-512

Tables
All tables should be cited in the text. They should be presented either in Word or in Excel. The title of each table should appear above the table, and any explanations at the bottom.

Illustrations
Photographs, figures, diagrams and histograms should be cited in the text as figures, using a single numbering sequence. **Colour illustrations are printed without any charge.** All the above should be submitted electronically.
The resolution of digital illustrations should be at least 300 dpi, while one of their sides should be at least 7cm. They should be saved as JPG files on the CD.
Written permission to use photographic material that has already been published must be obtained, and the sources should be mentioned clearly in the respective captions – not with the use of an index.

Captions to illustrations
All illustrations should be accompanied by descriptive captions. Captions should be mentioned in ascending order, on a separate sheet.

Υποβολή εργασιών μόνο ηλεκτρονικά στον Διευθυντή Σύνταξης Αναστάσιο Ι. Μυλωνά, e-mail: archives@haoms.org

Paper submission electronically only to Editor-in-Chief Anastassios I. Mylonas, e-mail: archives@haoms.org

ΠΕΡΙΕΜΦΥΤΕΥΜΑΤΙΤΙΔΑ

από τη Διάγνωση στην Αντιμετώπιση

ΙΩΑΝΝΗΣ Κ. ΚΑΡΟΥΣΗΣ
ΑΝΑΠΛΗΡΩΤΗΣ ΚΑΘΗΓΗΤΗΣ ΠΕΡΙΟΔΟΝΤΟΛΟΓΙΑΣ
ΠΑΝΕΠΙΣΤΗΜΙΟΥ ΑΘΗΝΩΝ

Συνεργασία
Δρ. **ΠΑΝΑΓΙΩΤΑ Ε. ΝΤΟΚΟΥ**
ΠΕΡΙΟΔΟΝΤΟΛΟΓΟΣ

ΝΕΑ ΚΥΚΛΟΦΟΡΙΑ

Το βιβλίο αυτό αποτελεί μια μονογραφία στο πολύ ενδιαφέρον και επίκαιρο θέμα της περιεμφυτευματίτιδας, το οποίο απασχολεί έντονα την Οδοντιατρική κοινότητα σε διεθνές επίπεδο.
Ο συγγραφέας, Αναπληρωτής Καθηγητής του Εργαστηρίου Περιοδοντολογίας της Οδοντιατρικής Σχολής ΕΚΠΑ, Ιωάννης Κ. Καρούσης προσεγγίζει το θέμα της περιεμφυτευματικής παθολογίας μέσα από την εικοσαετή εμπειρία και ενασχόλησή του σε κλινικό και ερευνητικό επίπεδο και παραθέτει το σύνολο των πληροφοριών που πρέπει να γνωρίζει ο φοιτητής και ο Οδοντίατρος, είτε γενικός είτε εξειδικευμένος για το πολύ σύγχρονο αυτό ζήτημα το οποίο αφορά εκατομμύρια ασθενείς σε παγκόσμια κλίμακα.
Η συγγραφή, έγινε με τη συνεργασία της Περιοδοντολόγου, αποφοίτου του Μεταπτυχιακού Προγράμματος Περιοδοντολογίας της Οδοντιατρικής Σχολής ΕΚΠΑ, Δρ. Παναγιώτας Ντόκου.

ΤΙΜΗ: €140

ΕΚΔΟΣΗ: 2020
ΣΕΛΙΔΕΣ: 500 • ΦΩΤΟΓΡΑΦΙΕΣ: 1.180

ΟΔΟΝΤΙΑΤΡΙΚΟ ΒΗΜΑ
Σκουφά 64, 106 80 Αθήνα, Τηλ. **210 3814 939**, www. odvima.gr,
e-mail: odvima@otenet.gr

ΕΜΦΥΤΕΥΜΑ Bio3

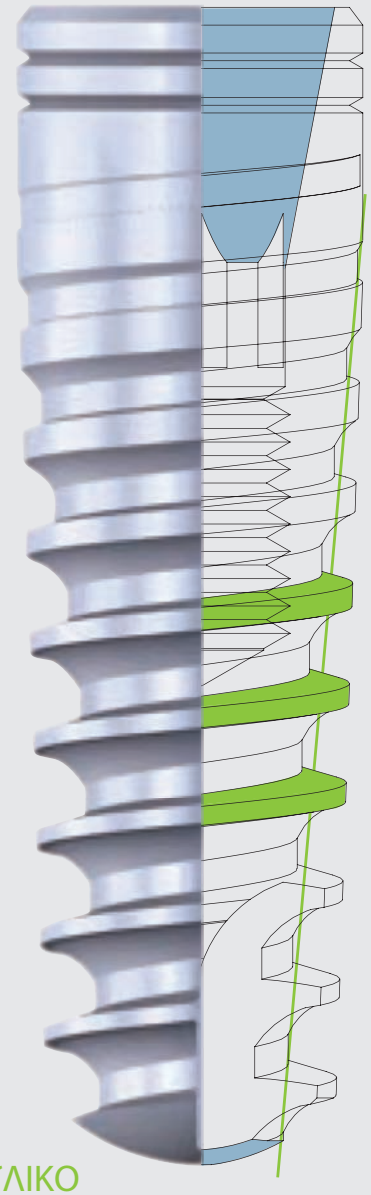

Bio3 IMPLANT PROGRESSIVE

Γκάμα κωνικών οδοντικών εμφυτευμάτων

ΚΩΝΙΚΗ ΣΥΝΔΕΣΗ

Η κωνική σύνδεση με εσωτερικό εξάγωνο προσφέρει ακρίβεια σύνδεσης εμφυτεύματος-abutment και επομένως, επηρεάζει τη διαδικασία σταθεροποίησης των μόνιμων προσθετικών αποκαταστάσεων. Η κωνικότητα 12° προσφέρει αυτή τη σύνδεση με άριστη εφαρμογή και σταθερότητα. Η κωνική σύνδεση είναι απόλυτα ανθεκτική έναντι των βακτηρίων και εμφανίζει άριστα αποτελέσματα στη μείωση της συμπίεσης στο αυχενικό τμήμα του εμφυτεύματος.

ΧΑΡΑΚΤΗΡΙΣΤΙΚΑ

-Εμφύτευμα σπειροειδούς σχήματος με σπείρες επεμβατικού σχεδιασμού που αναπτύχθηκε για καλύτερη αρχική σταθερότητα, επομένως συστήνεται να χρησιμοποιηθεί σε οστικούς τύπους II, III και IV.
-Το κωνικό σώμα του εμφυτεύματος συνδυάζεται άριστα με το σχήμα του τρυπάνου για ακριβή προσαρμογή με το οστό.
-Η κωνικότητα του σώματος του εμφυτεύματος βελτιώνει το χαρακτηριστικό της αυτοπροσαρμογής. Το μη επεμβατικό ακροφρυζικό τμήμα του εμφυτεύματος προλαμβάνει τη βλάβη ανατομικών μορίων κατά την ανύψωση ιγμορείου.
-Εναλλαγή πλατφόρμας.

ΑΚΡΟΦΡΥΖΙΚΟ ΤΜΗΜΑ

Λόγω του σχεδιασμού ακριβείας του ακροφρυζικού τμήματος του εμφυτεύματος μπορεί να προληφθεί η βλάβη των ανατομικών οστικών δομών και να δοθεί η δυνατότητα στον εμφυτευματολόγο να μειώσει το χρόνο της χειρουργικής φάσης στης θεραπείας με εμφυτεύματα. Το εμφύτευμα Progressive δίνει τη δυνατότητα επίλυσης οποιονδήποτε κλινικών προβλημάτων ακόμη και σε πολύ σύνθετες περιπτώσεις.

Bio3 IMPLANT ADVANCED

Γκάμα κωνικών οδοντικών εμφυτευμάτων

ΚΩΝΙΚΗ ΣΥΝΔΕΣΗ

Η κωνική σύνδεση με εσωτερικό εξάγωνο προσφέρει ακρίβεια σύνδεσης εμφυτεύματος-abutment και επομένως, επηρεάζει τη διαδικασία σταθεροποίησης των μόνιμων προσθετικών αποκαταστάσεων. Η κωνικότητα 12° προσφέρει αυτή τη σύνδεση με άριστη εφαρμογή και σταθερότητα. Η κωνική σύνδεση είναι απόλυτα ανθεκτική έναντι των βακτηρίων και εμφανίζει άριστα αποτελέσματα στη μείωση της συμπίεσης στο αυχενικό τμήμα του εμφυτεύματος.

ΧΑΡΑΚΤΗΡΙΣΤΙΚΑ

-Εμφύτευμα σπειροειδούς μορφολογίας με κλασικές τριγωνικές σπείρες δύο εναλλασσόμενων μηκών, αυτοπροσαρμοζόμενο. Αναπτύχθηκε για καλύτερη αρχική σταθερότητα. Μπορεί να χρησιμοποιηθεί σε διάφορους οστικούς τύπους.
-Το κωνικό σώμα του εμφυτεύματος συνδυάζεται άριστα με το σχήμα του τρυπάνου για ακριβή προσαρμογή με το οστό.
-Η κωνικότητα του σώματος του εμφυτεύματος βελτιώνει το χαρακτηριστικό της αυτοπροσαρμογής. Το μη επεμβατικό ακροφρυζικό τμήμα του εμφυτεύματος προλαμβάνει τη βλάβη ανατομικών μορίων κατά την ανύψωση ιγμορείου.
-Εναλλαγή πλατφόρμας.

ΑΚΡΟΦΡΥΖΙΚΟ ΤΜΗΜΑ

Ένα ακροφρυζικό τμήμα εμφανίζει οξείες σπείρες και αντιπεριστροφικές σχισμές. Λόγω της ειδικής μορφολογίας του ακροφρυζικού τμήματος μπορεί να προλάβει τη βλάβη των ανατομικών οστικών δομών.

ΥΛΙΚΟ

Τιτάνιο Grade 4

SBdent

Μάγερ 21, Αθήνα
4ος Όροφος
Τηλ: 216 8093450
Email: info@sbdent.gr

Bio3 Implants GmbH

Οι τελευταίες εξελίξεις στα πρωτόκολλα CHOUKROUN PRF™

A-PRF CHOUKROUN | S-PRF™ CHOUKROUN | A-PRF™ CHOUKROUN Liquid | i-PRF™+ CHOUKROUN

NEO: Sticky bone & Facial aesthetics

Η ιδέα του **CHOUKROUN PRF™**
(ινώδους πλούσιου σε αιμοπετάλια)
βασίζεται στη φυγοκέντρηση του ολικού αίματος
απουσία αντιπηκτικών παραγόντων.

CERTIFIED MEDICAL DEVICE Class IIa

CE 2797

Centrifuge MD Class IIa - CE 2797

- Συσκευή φυγοκέντρησης PRF DUO Quattro
- Ειδικά σχεδιασμένη για τα 6 διαφορετικά PRF πρωτόκολλα
- Διαθέτει πρόσθετη θέση χειροκίνητης ρύθμισης ώστε να επιλέξετε και να αποθηκεύσετε τις παραμέτρους που επιθυμείτε.
- 2 χρονιά εγγύηση

Νέο PRF BOX με τεφλόν θήκη διαμόρφωσης μεμβρανών

Ενδείξεις

- Χειρουργική στόματος
  - Εμφυτευματολογία
  - Οστικά μοσχεύματα
  - Ανύψωση ιγμορείου
  - Πλαστική χειρουργική μαλακών ιστών
  - Αποκατάσταση φατνίου
- Ορθοπεδική
- Αναγεννητική ιατρική
- Δερματολογία
- Αισθητική του προσώπου
- Διαχείριση πόνου αρθρώσεων

Ιωάννης Τσαπράζης ΑΕ

ΟΔΟΝΤΙΑΤΡΙΚΑ-ΟΡΘΟΔΟΝΤΙΚΑ
Μιχαλακοπούλου 157, Γουδή 115 27, Τηλ.: 210 7716.416, 210 7751.000, Fax: 210 7711.100,
e-mail: info@tsaprazis.gr, www.tsaprazis.gr