ΑΡΧΕΙΑ ΕΛΛΗΝΙΚΗΣ

INDEX COPERNICUS INTERNATIONAL

ΔΙΓΛΩΣΣΗ ΕΛΛΗΝΟ-ΑΓΓΛΙΚΗ ΕΚΔΟΣΗ

Στοματικής & Γναθοπροσωπικής Χειρουργικής

ΕΠΙΣΤΗΜΟΝΙΚΟ ΠΕΡΙΟΔΙΚΟ ΤΗΣ ΕΛΛΗΝΙΚΗΣ ΕΤΑΙΡΕΙΑΣ ΣΤΟΜΑΤΙΚΗΣ ΚΑΙ ΓΝΑΘΟΠΡΟΣΩΠΙΚΗΣ ΧΕΙΡΟΥΡΓΙΚΗΣ
ΤΟΜΟΣ 21, ΤΕΥΧΟΣ 3, ΔΕΚΕΜΒΡΙΟΣ 2020 • ΕΠΙΣΤΗΜΟΝΙΚΟ ΕΝΤΥΠΟ ΜΕ ΕΘΝΙΚΗ ΑΝΑΓΝΩΡΙΣΗ ΦΕΚ 24/12/Β/4-12-2009

BILINGUAL GREEK - ENGLISH EDITION

Hellenic Archives of Oral & Maxillofacial Surgery

OFFICIAL PUBLICATION OF THE HELLENIC ASSOCIATION FOR ORAL AND MAXILLOFACIAL SURGERY
Vol 21, No 3, December 2020

ISSN 1108 - 829 X

OSTEOGENICS
BIOMEDICAL

RTMPLUG™, RTMFOAM™ and RTMTAPE™

Απορροφήσιμα υλικά επούλωσης

- Βόειο κολλαγόνοType I & Type III
- Απορροφούνται μέσα σε 30 μέρες

Εφαρμογές:

- Χειρουργικά τραύματα
- Περιοδοντικά χειρουργικά τραύματα
- Μετεξακτικά φατνία
- Πληγές
- Στοματικά έλκη (μη φλεγμονώδη)
- Περιοχές συρραφών
- Εγκαύματα
- Τραυματικές πληγές

ΤΩΡΑ ΔΙΑΘΕΣΙΜΑ

Διαθέσιμα μεγέθη:

RTMPlug
1 cm x 2 cm
RTMPLUG10 *(10 τμχ ανά συσκευασία)*

RTMFoam
2 cm x 4 cm (3 mm πάχος)
RTMFOAM10 *(10 τμχ ανά συσκευασία)*

RTMTape
2.5 cm x 7.5 cm (1 mm πάχος)
RTMTAPE10 *(10 τμχ ανά συσκευασία)*

**ΑΠΟΚΛΕΙΣΤΙΚΟΣ ΑΝΤΙΠΡΟΣΩΠΟΣ ΓΙΑ ΤΗΝ ΕΛΛΑΔΑ: Δ. ΜΑΥΡΑΕΙΔΟΠΟΥΛΟΣ Α.Ε.,
ΤΖΩΡΤΖ 12, 106 77 ΑΘΗΝΑ ΤΗΛ.: 210 3837 334,
mavraid@otenet.gr, www.mavraidopoulos.gr www.osteogenics.com**

OSTEOGENICS BIOMEDICAL

CYTOPLAST
Titanium–Reinforced Membranes

ΑΝΑΓΝΩΡΙΣΜΕΝΟΣ ΗΓΕΤΗΣ

στην Καθοδηγούμενη Οστική Αναγέννηση

Με παραπάνω από 15 χρόνια κλινικών αποτελεσμάτων, οι μεμβράνες Cytoplast Titanium Reinforced d-PTFE άντεξαν το τεστ του χρόνου. Εκτός από την εισαγωγή του d-PTFE στην οδοντιατρική αγορά, πρωτοποριακά προϊόντα όπως η Regentex επιφάνεια, η ultra-λεπτή μεμβράνη Ti-150 και η νέα μεμβράνη T^2 " με φτερά" αποδεικνύουν τη δέσμευσή μας στη συνεχή βελτίωση στον τομέα της καθοδηγούμενης οστικής αναγέννησης. Σε συνεργασία με καταξιωμένους κλινικούς, συνεχίζουμε να σχεδιάζουμε και να αναπτύσσουμε πρωτοποριακές λύσεις για τη βελτίωση της προβλεψιμότητας και της χειρουργικής απόδοσης. Επισκεφτείτε την ιστοσελίδα www.osteogenics.com για περισσότερες πληροφορίες στις τεχνικές GBR.



Το παραδοσιακό πλαίσιο, σε συνδυασμό με τις λεπτές και στρατηγικά τοποθετημένες ράβδους τιτανίου, έχει πάνω από 25 χρόνια κλινικής ιστορίας κι επιτυχημένης χρήσης στη GBR

- Λιγότερος όγκος τιτανίου επιτρέπει μεγαλύτερη ευελιξία στη διαμόρφωση και στην τοποθέτηση
- Λεπτή, ελαφριά μεμβράνη, εύκολη στη διαμόρφωση, συμμορφούμενη ως προς τους μαλακούς ιστούς
- Σκελετός τιτανίου Grade 1, διαμορφώνεται εύκολα τρισδιάστατα, δεν έχει μνήμη, επιτρέποντας έτσι την παθητική εφαρμογή

Ronda M, Rebaudi A, Torelli L, Stacchi C. Expanded vs. dense polytetrafluoroethylene membranes in vertical ridge augmentation around dental implants: a prospective randomized controlled clinical trial. Clin. Oral Impl. Res. 2014 Jul;25(7):859-66.

Urban IA, Lozada JL, Jovanovic SA, Nagursky H, Nagy K. Vertical Ridge Augmentation with Titanium-Reinforced, Dense-PTFE Membranes and a Combination of Particulated Autogenous Bone and Anorganic Bovine Bone-Derived Mineral: A Prospective Case Series in 19 Patients. Int J Oral Maxillofac Implants. 2014 Jan-Feb;29(1):185-93.

ΑΠΟΚΛΕΙΣΤΙΚΟΣ ΑΝΤΙΠΡΟΣΩΠΟΣ ΓΙΑ ΤΗΝ ΕΛΛΑΔΑ: Δ. ΜΑΥΡΑΕΙΔΟΠΟΥΛΟΣ Α.Ε.,
ΤΖΩΡΤΖ 12, 106 77 ΑΘΗΝΑ ΤΗΛ.: 210 3837 334,
mavraid@otenet.gr, www.mavraidopoulos.gr www.osteogenics.com

ΑΡΧΕΙΑ ΕΛΛΗΝΙΚΗΣ Στοματικής & Γναθοπροσωπικής Χειρουργικής

ΕΠΙΣΤΗΜΟΝΙΚΟ ΠΕΡΙΟΔΙΚΟ ΤΗΣ ΕΛΛΗΝΙΚΗΣ ΕΤΑΙΡΕΙΑΣ ΣΤΟΜΑΤΙΚΗΣ ΚΑΙ ΓΝΑΘΟΠΡΟΣΩΠΙΚΗΣ ΧΕΙΡΟΥΡΓΙΚΗΣ online www.haoms.org

ΔΙΓΛΩΣΣΗ ΕΛΛΗΝΟ-ΑΓΓΛΙΚΗ ΕΚΔΟΣΗ ΕΠΙΣΤΗΜΟΝΙΚΟ ΕΝΤΥΠΟ ΜΕ ΕΘΝΙΚΗ ΑΝΑΓΝΩΡΙΣΗ ΦΕΚ 2412/Β/4-12-2009

Abstracted/Indexed in: Index Copernicus, Scholar Google ISSN 1108-829 X

Τόμος 21, Τεύχος 3, Δεκέμβριος 2020

Τετραμηνιαίο Επιστημονικό Περιοδικό

Διευθυντής Σύνταξης
Αναστάσιος Ι. Μυλωνάς
Αραχωσίας 1-3, Ιλίσια,
157 71, Ζωγράφου
Τηλ: 210 771 1603
e-mail: archives@haoms.org

Επίτιμος Διευθυντής Σύνταξης
Γεώργιος Χ. Πάνος

Αναπληρωτές Διευθυντές Σύνταξης
Γρ. Βενέτης, Β. Πετσίνης

Βοηθοί Σύνταξης
Ε. Καλφαρέντζος, Η. Χρονάς

Διατελέσαντες Διευθυντές Σύνταξης
Άγγελος Αγγελόπουλος: 2000-2004
Ιωάννης Ιατρού: 2005-2007
Γεώργιος Χ. Πάνος: 2008-2012
Νάντια Θεολόγη-Λυγιδάκη: 2012-2016

Επίτιμη Διεθνής Συμβουλευτική Επιτροπή
Julio Acero, Spain, George Dimitroulis, Australia, Takashi Fujibayashi, Japan, Orhan Guven, Turkey, John Helfrick, USA, Nicholas Kalavrezos, United Kingdom, Philip Pyrgousis, USA, Henri Thuau, United Kingdom

Επιστημονική Επιτροπή Περιοδικού

Χ. Αγγελόπουλος
Κ. Αλεξανδρίδης
Κ. Αντωνιάδης
Κ. Βαχτσεβάνος
Λ. Γκουτζάνης
Λ. Ζουλούμης
Ν. Θεολόγη-Λυγιδάκη
Β. Θωμαΐδης
Ι. Ιατρού
Ε. Κονσολάκη
Ν. Λαζαρίδης
Ι. Λογοθέτης
Α. Ματιάκης
Μ. Μεζίτης
Κ. Μουρούζης
Γ. Πάνος
Γ. Παντέλας
Χ. Περισανίδης
Γ. Πολυζώης
Γ. Ράλλης
Αθ. Ρουμελιώτης
Α. Σκλαβούνου
Χ. Σκουτέρης
Γ.-Αλ. Σπυροπούλου
Γ. Στράντζαλης
Φ. Τζέρμπος
Ι. Τηλαβερίδης
Σ. Τριαρίδης
Π. Χριστόπουλος
Ε. Χρυσομάλλη

Περιεχόμενα

Editorial 113-116

Η τεχνική της Οστεοσυμπύκνωσης για την τοποθέτηση οδοντικών εμφυτευμάτων. Παρουσίαση κλινικών περιπτώσεων 117-126
Νικόλαος Παπαθανάσης, Χαράλαμπος Καδδάς, Χρήστος Τσάμης, Ιωάννης Παπαθανασίου, Συμεών Ψωμιάδης

Πλειόμορφο αδένωμα δακρυϊκού αδένα: Χειρουργική αντιμετώπιση μέσω πλάγιας οστεοτομίας του κόγχου 127-133
Δημήτριος Δεληγιαννίδης, Βασίλειος Μπανίκας, Δημήτριος Τάτσης, Χρήστος Μαγόπουλος

Μυοεπιθηλιακό καρκίνωμα ελασσόνων σιελογόνων αδένων. Παρουσίαση 2 περιπτώσεων 135-141
Δημήτριος Δεληγιαννίδης, Κωνσταντίνος Παρασκευόπουλος, Νικόλαος Κεχαγιάς, Άρης Ντομουχτσής, Κωνσταντίνος Βαχτσεβάνος

Επίδραση της προσομοίωσης στην εκπαίδευση των φοιτητών Οδοντιατρικής στην τοπική αναισθησία. Τριετής Αξιολόγηση του προγράμματος 143-159
Κυριακή Μάρτη, Vidya Ramaswamy, Mark Fitzgerald

Επιλογές από την βιβλιογραφία 161-162

Ματιές στην Ιστορία της Ιατρικής 163-168

Ανακοινώσεις 169-173

Περιεχόμενα τόμου 21/2020 174-177

Οδηγίες για τους συγγραφείς 178-179

Ιδιοκτησία
Ελληνική Εταιρεία Στοματικής και Γναθοπροσωπικής Χειρουργικής
Μαιάνδρου 23, 115 28 Αθήνα
Τηλ.: 210 7211845, Fax: 210 7215082
Διεύθυνση διαδικτύου: www.haoms.org, e-mail: info@haoms.org

Εκδότης
Οδοντιατρικό Βήμα ΜΕΠΕ

Υπεύθυνος Τυπογραφείου
PaperGraph Τηλ.: 27440 69550

Ετήσια συνδρομή
Εσωτερικού: 50€
Εξωτερικού: 70€
Φοιτητές: 35€
Τιμή τεύχους: 30€

Έδρα έκδοσης: Σκουφά 64, 106 80 Αθήνα
Τηλ.: 210 3814939, Fax: 210 3803327
e-mail: odvima@otenet.gr, www.odvima.gr

Τυπώνεται σε χαρτί φιλικό προς το περιβάλλον

HELLENIC ARCHIVES

# of Oral & Maxillofacial Surgery

OFFICIAL PUBLICATION OF THE HELLENIC ASSOCIATION FOR ORAL AND MAXILLOFACIAL SURGERY online www.haoms.org

BILINGUAL GREEK-ENGLISH EDITION

Abstracted/Indexed in: Index Copernicus, Scholar Google

ISSN 1108-829 X

Vol 21, No 3, December 2020

Triannual Scientific Journal

Editor - in - Chief
Anastassios I. Mylonas
1-3 Arahossias Street, Ilissia,
157 71, Zografou, Greece
Tel.: +30 210 771 1603
e-mail: archives@haoms.org

Honorary Editor-in Chief
George Ch. Panos

Associate Editors
Gr. Venetis, V. Petsinis

Assistant Editors
E. Kalfarentzos, I. Chronas

Former Editors-in-Chief
Angelos Angelopoulos: 2000-2004
Ioannis Iatrou: 2005-2007
George Ch. Panos: 2008-2012
Nadia Theologie-Lygidakis: 2012-2016

Honorary International Advisory Board
Julio Acero, Spain, George Dimitroulis, Australia, Takashi Fujibayashi, Japan, Orhan Guven, Turkey, John Helfrick, USA, Nicholas Kalavrezos, United Kingdom, Philip Pyrgousis, USA, Henri Thuau, United Kingdom

Scientific Committee

Ch. Angelopoulos
C. Alexandridis
K. Antoniadis
K. Vachtsevanos
L. Goutzanis
L. Zouloumis
N. Theologie-Lygidakis
V. Thomaidis
I. Iatrou
E. Konsolaki
N. Lazaridis
I. Logothetis
A. Matiakis
M. Mezitis
K. Mourouzis
G. Panos
G. Pantelas
Ch. Perisanidis
G. Polyzois
G. Rallis
A. Roumeliotis
A. Sklavounou
Ch. Skouteris
G.-A. Spyropoulou
G. Strantzalis
F. Tzerbos
I. Tilaveridis
S. Triaridis
P. Christopoulos
E. Chrysomalli

Contents

Editorial 113-116

Osseodensification technique for dental implant placement. Presentation of clinical cases 117-126
Nikolaos Papathanasis, Charalambos Kaddas, Christos Tsamis, Ioannis Papathanasiou, Simeon Psomiadis

Pleomorphic adenoma of lacrimal gland: Surgical management via lateral orbitotomy 127-133
Dimitrios Deligiannidis, Vasileios Banikas, Dimitrios Tatsis, Christos Magopoulos

Myoepithelial carcinoma of minor salivary glands. Report of 2 cases 135-141
Dimitrios Deligiannidis, Konstantinos Paraskevopoulos, Nikolaos Kechagias, Aris Ntomouchtsis, Konstantinos Vahtsevanos

Impact of simulation in local anesthesia training of dental students. A three-year program evaluation 143-159
Kyriaki Marti, Vidya Ramaswamy, Mark Fitzgerald

Literature selection 161-162

Glances in the History of Medicine 163-168

Announcements 169-173

Contents volume 21/2020 174-177

Guide for Authors 178-179

Owner
Hellenic Association for Oral and Maxillofacial Surgery
23 Meandrou Street, 115 28 Athens, Greece
Tel.: +30 210 7211845, Fax: +30 210 7215082
Website: www.haoms.org, e-mail: info@haoms.org

Publisher
Odontiatriko Vima MEPE

Printing
PaperGraph Tel. +30 27440 69550

Annual Subscription Rates

Annual fee (domestic):	50€
Annual fee (international):	70€
Students:	35€
Single Copy:	30€

Publishing Office: 64 Skoufa Str., 106 80 Athens Greece
Tel: +30 210 3814939 Fax: +30 210 3803327
e-mail: odvima@otenet.gr, www.odvima.gr

Printed on acid free paper

Οστική ανάπλαση στην οδοντιατρική εμφυτευματολογία

Το παγκόσμιο best seller του **Fouad Khoury** τώρα και στα ελληνικά

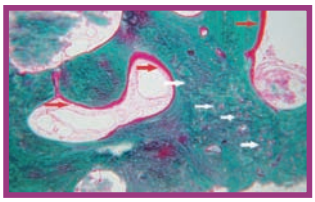

Επιστημονική επιμέλεια:
Νικήτας Σ. Συκαράς
Επίκουρος Καθηγητής Οδοντιατρικής Σχολής ΕΚΠΑ

Μετάφραση:
Ευστάθιος Κ. Καρατζογιάννης
Οδοντίατρος, Διδάκτωρ Πανεπιστημίου Χαϊδελβέργης

Το οστικό μόσχευμα αποτελεί σήμερα ένα από τα πιο βασικά κεφάλαια στην οδοντιατρική εμφυτευματολογία.

Το βιβλίο Οστική ανάπλαση στην οδοντιατρική εμφυτευματολογία των εκδόσεων Quintessence, με **536 σελίδες** και **1.800 έγχρωμες φωτογραφίες**, περιγράφει και αναλύει τις πιο σύγχρονες τεχνικές μεταμόσχευσης στη χειρουργική των εμφυτευμάτων. Για το λόγο αυτό αποτελεί ένα εγχειρίδιο πραγματικά μοναδικό.

Κυκλοφορεί στην ελληνική γλώσσα από τις εκδόσεις «Ο.Β.». Μάλιστα, η ελληνική μετάφραση βασίζεται στην τελευταία γερμανική έκδοση Augmentative Verfahren in der Implantologie του συγγραφέα Fouad Khoury, η οποία κυκλοφόρησε το 2009.

Στο βιβλίο αναλύονται:

- Οι βιολογικές βάσεις της οστικής μεταμόσχευσης και της οστεοενσωμάτωσης των εμφυτευμάτων
- Η διάγνωση και το σχέδιο θεραπείας των επεμβάσεων
- Η διαχείριση των μαλακών ιστών στη χειρουργική των οστικών μοσχευμάτων και των εμφυτευμάτων
- Η μεταμόσχευση με ενδοστοματικά και εξωστοματικά οστικά μοσχεύματα και η οστεογένεση
- Η ενσωμάτωση μετά από σύνθετες εμφυτευματικές και προσθετικές αποκαταστάσεις
- Οι επιπλοκές και οι κίνδυνοι που ενδέχεται να προκύψουν

Το βιβλίο Οστική ανάπλαση στην οδοντιατρική εμφυτευματολογία αποτελεί σημείο αναφοράς για κάθε εμφυτευματολόγο, γναθοχειρουργό και, φυσικά, για κάθε οδοντίατρο που ενδιαφέρεται για το συγκεκριμένο επιστημονικό πεδίο.

Η τιμή του βιβλίου στη Αγγλική έκδοση ανέρχεται σε 280 ευρώ.

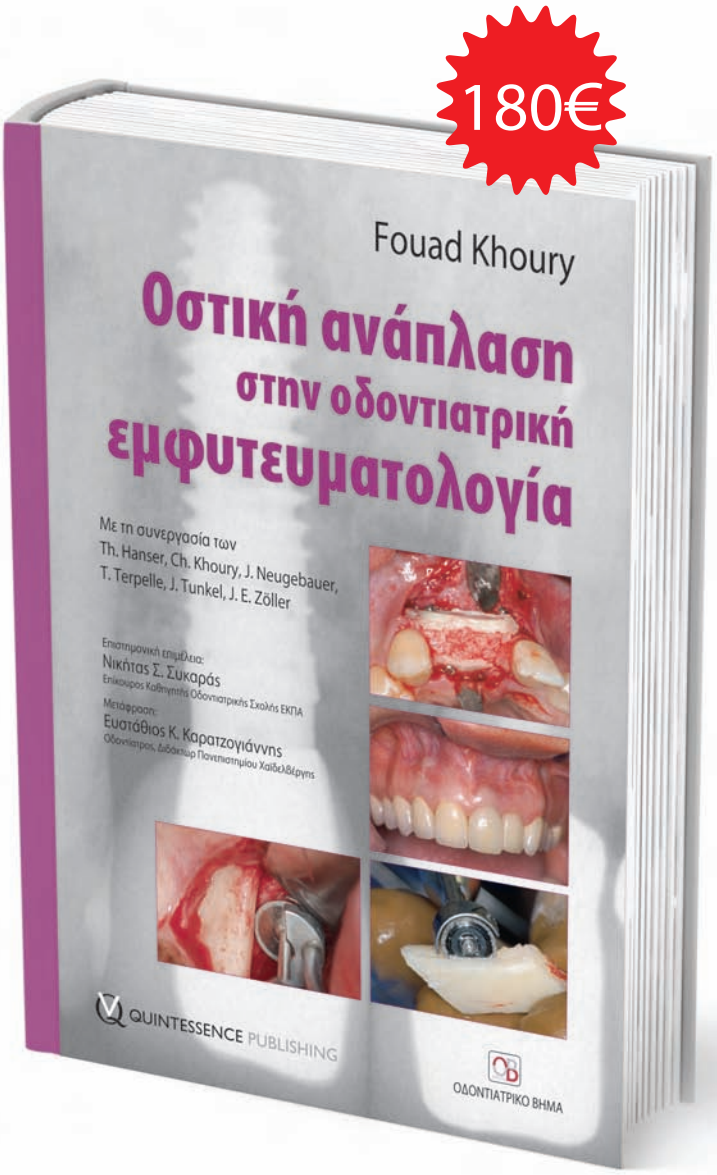

ΟΔΟΝΤΙΑΤΡΙΚΟ ΒΗΜΑ
Σκουφά 64, 106 80 Αθήνα, Τηλ. 210 3814 939
www. odvima.gr, e-mail: odvima@otenet.gr

Τώρα μπορείτε να κάνετε τις αγορές σας με πιστωτική κάρτα και άτοκες δόσεις απευθείας από τον προσωπικό σας υπολογιστή, μέσω του www.odvima.gr

Editorial

Αγαπητοί Συνάδελφοι,

Η όποια αρχή νομοτελειακά ακολουθείται από ένα τέλος. Το κάθε ταξίδι συνδυάζει πάντοτε την προσμονή της αναχώρησης με την υποψία του προορισμού. Και όταν έρχεται η στιγμή που μπαίνει κάποιος στο λιμάνι της Ιθάκης, αναμιμνησκόμενος τους στίχους του μεγάλου Αλεξανδρινού ποιητή, έχοντας διανύσει έναν μακρύ δρόμο, γεμάτο περιπέτειες, γεμάτο γνώσεις, ακόμη κι αν πτωχική την βρει την Ιθάκη, συνειδητοποιεί ότι η Ιθάκη δεν τον γέλασε, με την πείρα που απέκτησε, ήδη έχει καταλάβει τι σημαίνουν οι Ιθάκες…

Έτσι κι εγώ, ξεκινώντας αυτό το μακρύ ταξίδι το 2010, όταν ο τότε Διευθυντής Σύνταξης και νυν Επίτιμος Διευθυντής Σύνταξης του Επιστημονικού Περιοδικού της Ελληνικής Εταιρείας Στοματικής και Γναθοπροσωπικής Χειρουργικής (ΕΕΣΓΠΧ) «Αρχεία Ελληνικής Στοματικής & Γναθοπροσωπικής Χειρουργικής» Δρ. Γεώργιος Πάνος, ύστερα από πρότασή του η οποία επικυρώθηκε με απόφαση του τότε Διοικητικού Συμβουλίου της ΕΕΣΓΠΧ, μου έκανε την εξαιρετική τιμή να με συμπεριλάβει επίσημα στην Συντακτική Ομάδα των «Αρχείων» από την θέση του Βοηθού Σύνταξης, προσπάθησα να αφουγκρασθώ το όραμά του για την δίγλωσση Ελληνο-Αγγλική έκδοση του Περιοδικού μας, συνδράμοντας με όλες μου τις δυνάμεις την κοινή προσπάθεια των μελών της τότε Συντακτικής Ομάδας. Οι δυσκολίες πολλές, οι ώρες ατέλειωτες, ο στόχος όμως πάντοτε υπερνικούσε τον όποιο κόπο. Ευγενής φιλοδοξία όλων μας ήταν η ειδικότητά μας να αποκτήσει το Περιοδικό που της αξίζει, αντάξιο του επιστημονικού της εύρους, των μακροχρόνιων σπουδών για την λήψη του τίτλου της ειδικότητάς μας, αλλά και του επιδιωκόμενου κύρους της στον ιατρικό και οδοντιατρικό κόσμο.

Περνώντας στην συνέχεια από την θέση του Αναπληρωτή Διευθυντή Σύνταξης, όταν το 2012 η τότε Διευθύντρια Σύνταξης και νυν Επίκ. Καθηγήτρια κ. Νάντια Θεολόγη-Λυγιδάκη, αναγνωρίζοντας την όποια προσφορά, μου απηύθυνε την σχετική τιμητική πρόσκληση, συνειδητοποίησα την μεγάλη σημασία της συνέχειας στην κοινή προσπάθεια, μέσα από την μεθοδικότητα και την οργανωτικότητα της

Dear Colleagues,

Whichever beginning is inevitably followed by an end. Each journey always combines the anticipation of departure with the suspicion of the destination. And when the time comes when someone enters the harbor of Ithaca, remembering the verses of the great Alexandrian poet, having traveled a long way, full of adventures, full of knowledge, even if he finds Ithaca poor, he realizes that Ithaca did not fool him, with the experience he gained, he has already understood what Ithacas mean…

So did I, starting this long journey in 2010, when the Editor-in-Chief then and now Honorary Editor-in-Chief of the Scientific Journal of the Hellenic Association for Oral and Maxillofacial Surgery (HAOMS) "Hellenic Archives of Oral & Maxillofacial Surgery" Dr. Georgios Panos, after his proposal which was ratified by a decision of the Board of the HAOMS at that time, made me the great honor to be officially included in the Editorial Team of the "Archives" from the position of the Assistant Editor, I tried to follow his vision for a bilingual Greek-English edition of our Journal, assisting with all my strength the joint effort of the members of the Editorial Team at that time. The difficulties were many, the hours were endless, but the goal always overcame any effort. The noble ambition of all of us was our specialty to acquire the Journal it deserves, worthy of its scientific scope, the long-term studies to obtain the title of our specialty, but also its desired prestige in the medical and dental world.

Then passing from the position of the Associate Editor, when in 2012 the Editor-in-Chief at that time and currently Assist. Professor Dr. Nadia Theologie-Lygidakis, recognizing any offer, addressed me the relevant honorary invitation, I realized the great importance of continuity in the joint effort, through the method and organization of Dr. Lygidakis. So when in 2016, following a relevant proposal by Dr. Lygidakis, the Board of the HAOMS at that time assigned me the position of the Editor-in-Chief of the "Archives", the responsibility, the honor, but also the challenge was really great. The success of the previous ones always weighs on the backs of the

κ. Λυγιδάκη. Έτσι όταν το 2016 ύστερα από σχετική πρόταση της κ. Λυγιδάκη, το τότε Διοικητικό Συμβούλιο της ΕΕΣΓΠΧ μου ανέθεσε την Διεύθυνση Σύνταξης των «Αρχείων», η ευθύνη, η τιμή, αλλά και η πρόκληση υπήρξε πράγματι μεγάλη. Η επιτυχία των προηγουμένων πάντοτε βαραίνει στις πλάτες των επιγιγνομένων, οι προσδοκίες των πολλών αενάως διεγείρουν το φιλότιμο και την προσπάθεια, η συνεχής εξέλιξη και αναβάθμιση στην έκδοση ιατρικών επιστημονικών περιοδικών, τόσο από πλευράς περιεχομένου όσο και από πλευράς εμφάνισης, εθνικά αλλά και παγκόσμια, καθιστά το πρέπον σχετικά λίγο, το πλέον καλό στοιχειωδώς απαραίτητο.

Με αυτά τα εφόδια, αλλά και με αυτό το όραμα, προσπάθησα στα 4,5 χρόνια που ηγήθηκα της προσπάθειας της Συντακτικής Ομάδας των «Αρχείων», να προχωρήσω την διεθνή καταξίωση του Περιοδικού μας, εδραιώνοντάς το σε Διεθνείς Μηχανές Αναζήτησης όπως το Index Copernicus International, να προσελκύσω διεθνείς συγγραφικές ομάδες, αλλά και να εμπλουτίσω την ύλη του Περιοδικού μας με διαφορετικές στήλες, όπως οι «Ματιές στην Ιστορία της Ιατρικής», της οποίας είχα την προσωπική επιμέλεια υπογράφοντας με το ψευδώνυμο «Ο φιλίστωρ», καθώς επίσης και με την συστηματοποίηση της στήλης «Ανακοινώσεις». Οι προσπάθειες αλλού ήσαν εξαιρετικά επιτυχείς, εισπράττοντας γενναιόδωρα και κολακευτικά σχόλια, αλλού απέδωσαν λιγότερο από το αναμενόμενο, όπως εξάλλου συμβαίνει πάντοτε.

Η ικανοποίηση όμως είναι βαθειά, γιατί η προσπάθεια υπήρξε άοκνη, συνεπής, αν και κάποιες φορές μοναχική, με όραμα και πίστη για το καλύτερο και όχι απλά για το καλό. Από την θέση αυτή θέλω να εκφράσω τις ειλικρινείς μου ευχαριστίες προς όλα τα μέλη της Συντακτικής μου Ομάδας, πρωτίστως στον Βοηθό Σύνταξης κ. Ηλία Χρονά για την αμέριστη βοήθειά του σε ό,τι και όποτε του ζητήθηκε, στους Αναπληρωτές Διευθυντές Σύνταξης Αναπλ. Καθηγητή κ. Γρηγόριο Βενέτη και Επίκ. Καθηγητή κ. Βασίλειο Πετσίνη, για τις συμβουλές και την βοήθειά τους στην κρίση των υποβληθεισών επιστημονικών εργασιών, αλλά και στον Βοηθό Σύνταξης Δρα Ευάγγελο Καλφαρέντζο, για την ευγένεια, την ταχύτητα αλλά και την πληρότητα στην κρίση των επιστημονικών εργασιών τις οποίες διαχειρίστηκε, καθώς επίσης και στην επιμέλεια της στήλης του στις «Επιλογές από την βιβλιογραφία». Επίσης θα ήθελα να ευχαριστήσω θερμά όλα τα μέλη της Επιστημονικής Επιτροπής του Περιοδικού μας, για την

next ones, the expectations of the many perpetually stimulate the pride and the effort, the continuous development and upgrading in the publication of medical scientific journals, both in terms of content and appearance, nationally and globally, makes the proper relatively little, the best basically necessary.

With these supplies, but also with this vision, I tried in the 4.5 years that I led the effort of the Editorial Team of the "Archives", to advance the international reputation of our Journal, consolidating it in International Search Engines such as Index Copernicus International, to attract international teams of authors, but also to enrich the material of our Journal with different columns, such as the "Glances in the History of Medicine", which I wrote myself signing under the pseudonym of "The filistor", as well as by systematizing the column "Announcements". Efforts elsewhere have been extremely successful, receiving generous and flattering comments, and elsewhere have yielded less than expected, as it is always the case.

The satisfaction, however, is deep, because the effort has been tireless, consistent, although sometimes lonely, with vision and faith for the best and not just for the good. From this position I would like to express my sincere thanks to all the members of my Editorial Team, first of all to the Assistant Editor Dr. Ilias Chronas for his undivided assistance in whatever and whenever he was asked for, to the Associate Editors Assoc. Professor Dr. Grigorios Venetis and Assist. Professor Dr. Vassilios Petsinis, for their advice and assistance in the reviewing process of the submitted scientific papers, but also to the Assistant Editor Dr. Evangelos Kalfarentzos, for the politeness, speed and completeness in the reviewing process of the scientific papers he handled, as well as in the writing of his column in "Literature selection". I would also like to warmly thank all the members of the Scientific Committee of our Journal, for their undivided assistance as Reviewers in the demanding and extremely responsible process of reviewing the scientific papers, which have been submitted to the "Archives" for the last 4.5 years. Without the allocation of their valuable time, but also their experience and adequacy, the process of publishing the Journal could not proceed smoothly. Finally, I would like to thank the Publisher of the "Archives", the Company "Odontiatriko Vima MEPE", in particular Mr. Notis Rigas, but also Mr. Othon Gotsis, for our excellent cooperation

αμέριστη βοήθειά τους ως Κριτές στην απαιτητική και εξαιρετικά υπεύθυνη διαδικασία της κρίσης των επιστημονικών εργασιών, που υποβλήθηκαν τα τελευταία 4,5 χρόνια στα «Αρχεία». Χωρίς την διάθεση του πολύτιμου χρόνου τους, αλλά και την εμπειρία και επάρκειά τους, η διαδικασία έκδοσης του Περιοδικού δεν θα μπορούσε να προχωρήσει απρόσκοπτα. Τέλος θα ήθελα να ευχαριστήσω τον Εκδότη των «Αρχείων», την Εταιρεία «Οδοντιατρικό Βήμα ΜΕΠΕ», ειδικότερα δε τον κ. Νότη Ρήγα, αλλά και τον κ. Όθωνα Γκότση, για την άριστη συνεργασία μας αλλά και την υψηλής ποιότητας και αισθητικής έκδοση του Περιοδικού μας.

Το καλύτερο δώρο στο τέλος της θητείας μου, ήλθε με την αξιολόγηση για τέταρτη συνεχόμενη χρονιά του Περιοδικού της ΕΕΣΓΠΧ «Αρχεία Ελληνικής Στοματικής & Γναθοπροσωπικής Χειρουργικής», από την Διεθνή Μηχανή Αναζήτησης Index Copernicus International (ICI), προκειμένου να συμπεριληφθεί στο ICI Journals Master List 2019, στα πλαίσια της κανονικής διαδικασίας αξιολόγησης ["Ordinary Evaluation Process"], όπου και έλαβε την αξιολόγηση ICV (Index Copernicus Value) 2019: 91,32. Αν λάβει κανείς υπόψη του ότι το υψηλότερο αποτέλεσμα αξιολόγησης του ICI Journals Master List είναι: ICV=100, το υψηλό score ICV 2019: 91,32 αποτελεί σημαντική απόδειξη της καταξίωσης και της εδραίωσης του Περιοδικού μας πλέον στην συγκεκριμένη Διεθνή Μηχανή Αναζήτησης, εγγράφοντας μία σημαντική υποθήκη για το μέλλον των «Αρχείων» και την επόμενη Συντακτική Ομάδα.

Ύστερα από την παραίτησή μου, μετά την ολοκλήρωση της υπερτετραετούς θητείας μου, το Διοικητικό Συμβούλιο της Ελληνικής Εταιρείας Στοματικής και Γναθοπροσωπικής Χειρουργικής, με απόφασή του ανέθεσε στον συνάδελφο Δρα Αθανάσιο Κυργίδη, Επιμελητή Β΄ ΕΣΥ στην Στοματική και Γναθοπροσωπική Χειρουργική Κλινική του ΓΝΘ «Γ. Παπανικολάου», της Οδοντιατρικής Σχολής ΑΠΘ, την Διεύθυνση Σύνταξης του Περιοδικού «Αρχεία Ελληνικής Στοματικής & Γναθοπροσωπικής Χειρουργικής». Το πλούσιο βιογραφικό σημείωμα του Δρα Κυργίδη, το πολυσχιδές ιατρικό συγγραφικό του έργο, αλλά και η εμπειρία του τόσο με την συμμετοχή του σε Συντακτικές Ομάδες ιατρικών επιστημονικών περιοδικών, όσο και με την θήτευσή του ως Κριτής σε ελληνικά και διεθνή ιατρικά επιστημονικά περιοδικά, αποτελούν εχέγγυο για την πορεία του, επ' ωφελεία του Περιοδικού μας. Του εύχομαι κάθε

and for the edition of high quality and aesthetics of our Journal.

The best gift at the end of my term, came with the evaluation for the fourth consecutive year of the Journal of the Hellenic Association for Oral and Maxillofacial Surgery "Hellenic Archives of Oral & Maxillofacial Surgery", by the International Search Engine Index Copernicus International (ICI), in order to be included in ICI Journals Master List 2019, through the ordinary evaluation process, where it received the ICV (Index Copernicus Value) 2019: 91.32. If one takes into account that the highest evaluation result of the ICI Journals Master List is: ICV =100, the high score ICV 2019: 91.32 is an important proof of the prestige and consolidation of our Journal now in this specific International Search Engine, registering an important mortgage for the future of the "Archives" and the next Editorial Team.

After my resignation, completing a more than four years term, the Board of the Hellenic Association for Oral and Maxillofacial Surgery, by decision assigned to colleague Dr. Athanasios Kyrgidis, Registrar NHS in the Department of Oral and Maxillofacial Surgery, "G. Papanikolaou" General Hospital of Thessaloniki, Aristotle University of Thessaloniki School of Dentistry, the Editor-in-Chief position of the Journal "Hellenic Archives of Oral & Maxillofacial Surgery". The rich curriculum vitae of Dr. Kyrgidis, his diverse medical writing work, but also his expe-

ICI JOURNALS MASTER LIST

Dear Editors,

We're contacting you because the "**ΑΡΧΕΙΑ ΕΛΛΗΝΙΚΗΣ ΣΤΟΜΑΤΙΚΗΣ ΚΑΙ ΓΝΑΘΟΠΡΟΣΩΠΙΚΗΣ ΧΕΙΡΟΥΡΓΙΚΗΣ**" **has been evaluated in the ICI Journals Master List database for 2019.**

The Index Copernicus Value (ICV) that is annually granted to all positively evaluated journals, is counted on the basis of data provided by the Editorial Offices in the evaluated surveys. Sometimes the points in assessed categories may be lower in comparison to the previous year. Therefore, we ask Editorial Offices to upload missing metadata of articles published in 2016-2019 because it gives them a chance to increase the current ICV.

Unfortunately, the ICV in this year's evaluation decreased. The ICV for 2018 was „**98,07**", while the current indicator is „**91,32**".

In case of any questions or doubts, please contact us at evaluation@indexcopernicus.com.

Best wishes,
Scientific Journals Evaluation Team
Index Copernicus International
www.indexcopernicus.com

επιτυχία στο έργο του, με την προτροπή να ανεβάσει ακόμη περισσότερο το Περιοδικό μας με την εμπειρία που διαθέτει, καταξιώνοντάς το μαζί με την Συντακτική του Ομάδα σε περισσότερες και υψηλού κύρους Διεθνείς Μηχανές Αναζήτησης.
Κλείνοντας το τελευταίο αυτό Editorial για μένα, θα ήθελα να ευχαριστήσω όλους τους συγγραφείς που εμπιστεύθηκαν τα τελευταία 4,5 χρόνια τον επιστημονικό τους μόχθο στο Περιοδικό μας, υποβάλλοντας προς κρίση τις επιστημονικές τους εργασίες, καθώς επίσης και το αναγνωστικό κοινό, όλους τους συναδέλφους Έλληνες στοματικούς και γναθοπροσωπικούς χειρουργούς, τους ιατρούς των Πανεπιστημιακών Κλινικών ΣΓΠΧ, τους ιατρούς των Τμημάτων ΣΓΠΧ των Νοσηλευτικών Μονάδων του ΕΣΥ, τους ιατρούς των Κλινικών ΣΓΠΧ των Ιδιωτικών Θεραπευτηρίων, τους ελευθεροεπαγγελματίες ΣΓΠΧ, αλλά και όλους τους ιατρούς και οδοντιάτρους, που στις φιλόξενες σελίδες του Περιοδικού μας μπόρεσαν να βρουν όλες εκείνες τις γνώσεις που τους βοήθησαν στην άσκηση του λειτουργήματός τους.
Τέλος, με βαθειά ευγνωμοσύνη και άπειρη αγάπη στρέφω την σκέψη μου προς την σύντροφο της ζωής μου Ευαγγελία, για την αμέριστη υπομονή της, αλλά και την ενθάρρυνση και καρτερικότητά της, όλα αυτά τα χρόνια της προσπάθειας και προσφοράς, όντας αγόγγυστα "σιωπηλός κωπηλάτης μακρινών αποστάσεων".

Δρ Δρ Αναστάσιος Ι. Μυλωνάς, DMD, PhD, PhD, MD
Στοματικός και Γναθοπροσωπικός Χειρουργός
Διδάκτωρ Οδοντιατρικής
και Ιατρικής Σχολής ΕΚΠΑ
Αναπλ. Διευθυντής ΣΓΠΧ Κλινικής
Θεραπευτηρίου «Metropolitan»

rience both with his participation in the Editorial Teams of medical scientific journals, and with his tenure as a Reviewer in Greek and international medical scientific journals, are a guarantee for his course for the benefit of our Journal. I wish him every success in his work, with the urge to advance our Journal even more with the experience he has, establishing it, along with his Editorial Team, in more and of high prestige International Search Engines.
Closing this last Editorial for me, I would like to thank all the authors who have trusted their scientific efforts in our Journal for the last 4.5 years, submitting for evaluation their scientific papers, as well as the reading public, all colleagues Greek oral and maxillofacial surgeons, the doctors of the OMFS University Departments, the doctors of the OMFS Departments of the NHS Hospitals, the doctors of the OMFS Departments of the Private Hospitals, the oral and maxillofacial surgeons in private practice, but also and all the physicians and dentists who were able to find in the hospitable pages of our Journal all the knowledge that helped them in the practice of their profession.
Finally, with deep gratitude and infinite love I turn my thought to my wife Evangelia, for her undivided patience, but also for her encouragement and perseverance, all these years of effort and offering, being uncomplainingly a "silent long-distance rower".

Dr Dr Anastassios I. Mylonas, DMD, PhD, PhD, MD
Oral and Maxillofacial Surgeon
Assoc. Director,
OMFS Department,
"Metropolitan" Hospital

Η τεχνική της Οστεοσυμπύκνωσης για την τοποθέτηση οδοντικών εμφυτευμάτων. Παρουσίαση κλινικών περιπτώσεων

Νικόλαος ΠΑΠΑΘΑΝΑΣΗΣ[1], Χαράλαμπος ΚΑΔΔΑΣ[1], Χρήστος ΤΣΑΜΗΣ[2], Ιωάννης ΠΑΠΑΘΑΝΑΣΙΟΥ[3], Συμεών ΨΩΜΙΑΔΗΣ[4]

Ιδιωτικό Πολυοδοντιατρείο «Οδοντιατρική Μέριμνα Θεσσαλονίκης» (Υπεύθυνος: Χρ. Τσάμης)

Osseodensification technique for dental implant placement. Presentation of clinical cases

Nikolaos PAPATHANASIS, Charalambos KADDAS, Christos TSAMIS, Ioannis PAPATHANASIOU, Simeon PSOMIADIS

Private Dental Clinic "Odontiatriki Merimna Thessalonikis" (Director: Chr. Tsamis)

Ενδιαφέρουσες περιπτώσεις
Cases report

ΠΕΡΙΛΗΨΗ: Η τεχνική της Οστεοσυμπύκνωσης εισήχθηκε πρόσφατα στην κλινική πράξη από τον Salah Huwais για τοποθέτηση οδοντικών εμφυτευμάτων. Σε αντίθεση με τα συμβατικά πρωτόκολλα, η τεχνική της Οστεοσυμπύκνωσης επιτρέπει μη αφαιρετική παρασκευή του οστικού φρεατίου του εμφυτεύματος. Ειδικές φρέζες (Densah™ burs, Versah, Jackson, MI, USA) σχεδιασμένες να περιστρέφονται σε μη κοπτική αριστερόστροφη κατεύθυνση, χρησιμοποιούνται για την διατήρηση και την συμπύκνωση του οστού στα τοιχώματα της οστεοτομίας, αυξάνοντας την οστική πυκνότητα και την αρχική σταθερότητα του εμφυτεύματος. Σκοπός της παρούσας εργασίας είναι να περιγράψει τη χρήση της Οστεοσυμπύκνωσης για τοποθέτηση εμφυτευμάτων σε στενή φατνιακή ακρολοφία, για κλειστή ανύψωση ιγμορείου και για άμεση τοποθέτηση εμφυτεύματος σε μετεξακτικό φατνίο σε τρεις κλινικές περιπτώσεις. Ιδιαίτερη σημασία δίδεται στα πλεονεκτήματα και τις ενδείξεις της τεχνικής όπως παρουσιάζονται στην σχετική βιβλιογραφία.

ΛΕΞΕΙΣ ΚΛΕΙΔΙΑ: Οστεοσυμπύκνωση, οδοντικά εμφυτεύματα, αρχική σταθερότητα.

SUMMARY: Osseodensification technique was recently introduced in clinical practice by Salah Huwais for dental implant placement. In contrast to conventional drilling protocols, Osseodensification permits a non-subtractive implant site preparation. Special burs (Densah™ burs, Versah, Jackson, MI, USA) designed to rotate in a non-cutting counter-clockwise direction are used to preserve and condense bone along the walls of the osteotomy that increases bone density and primary implant stability. The purpose of the present study is to describe the use of Osseodensification for implant placement in narrow alveolar ridge, crestal sinus lift and immediate implant placement into fresh extraction sockets in three clinical cases. Great importance is also given to the advantages and indications of the technique as presented in the related literature.

KEY WORDS: Osseodensification, dental implants, primary stability.

[1] *Οδοντίατρος*
[2] *Οδοντίατρος, Εξειδικευθείς στην Οδοντοφατνιακή Χειρουργική*
[3] *Οδοντίατρος, Υπ. Διδάκτωρ Προσθετολογίας, Οδοντιατρική Σχολή ΕΚΠΑ*
[4] *ΣΓΠΧ, Υπ. Διδάκτωρ ΣΓΠΧ, Οδοντιατρική Σχολή ΕΚΠΑ*

Παρελήφθη: 3/5/2020 - Έγινε δεκτή: 30/6/2020

Paper received: 3/5/2020 - Accepted: 30/6/2020

ΕΙΣΑΓΩΓΗ

Η τοποθέτηση οδοντικών εμφυτευμάτων αποτελεί αξιόπιστη θεραπευτική επιλογή για την αποκατάσταση της απώλειας δοντιών με ποσοστό επιτυχίας πάνω από 90%, μετά από 20 έτη παρακολούθησης (Howe και συν. 2019). Η αρχική σταθερότητα κατά την τοποθέτηση των εμφυτευμάτων, που προέρχεται από την μηχανική εμπλοκή της εξωτερικής επιφάνειας του εμφυτεύματος και των τοιχωμάτων του οστικού φρεατίου, αποτελεί βασική προϋπόθεση για την επιτυχή οστεοενσωμάτωση, καθώς αποτρέπει την μικροκινητικότητα του εμφυτεύματος στην αρχική φάση της επούλωσης (Pai και συν. 2018, Elsayyad και Osman, 2019). Παράγοντες που επηρεάζουν την αρχική σταθερότητα του εμφυτεύματος είναι η πυκνότητα και ποιότητα του οστού (Marquezan και συν. 2012, Trisi και συν. 2011), η χειρουργική τεχνική (Turkyilmaz και συν. 2008), η μικρομορφολογία και η μακρομορφολογία του εμφυτεύματος (Dos Santos και συν. 2011). Όσον αφορά την χειρουργική τεχνική που θα χρησιμοποιηθεί, απαραίτητη είναι η διατήρηση του οστού κατά την παρασκευή του οστικού φρεατίου, που αυξάνει την αρχική σταθερότητα και το ποσοστό επαφής οστού-εμφυτεύματος (Bone to Implant Contact, BIC), εξασφαλίζοντας υψηλότερη δευτερογενή σταθερότητα του εμφυτεύματος.

Για τον σκοπό αυτό το 2013 εισήχθηκε στην κλινική πράξη από τον Salah Huwais η τεχνική της Οστεοσυμπύκνωσης (Osseodensification), μία μη αφαιρετική χειρουργική τεχνική, που πραγματοποιείται με ειδικά σχεδιασμένες χειρουργικές φρέζες (Densah™ burs, Versah, Jackson, MI, USA) για την τοποθέτηση οδοντικών εμφυτευμάτων. Σε αντίθεση με τα συμβατικά τρύπανα που αφαιρούν οστό κατά την οστεοτομία, οι συγκεκριμένες φρέζες συμπυκνώνουν το αυτόλογο οστό στα τοιχώματα του φρεατίου σε αριστερόστροφη μη κοπτική κατεύθυνση και δημιουργούν ένα ισχυρό και πυκνό στρώμα οστικού ιστού κατά μήκος των τοιχωμάτων και της βάσης της οστεοτομίας, βελτιώνοντας την αρχική σταθερότητα του εμφυτεύματος (Huwais, 2013). Παράλληλα, μειώνεται η περίοδος επούλωσης και επιτυγχάνεται ταχύτερη οστεοενσωμάτωση (Pai και συν. 2018).

Σκοπός της παρούσας εργασίας είναι η παρουσίαση της τεχνικής της Οστεοσυμπύκνωσης για την τοποθέτηση εμφυτευμάτων σε διαφορετικές κλινικές περιπτώσεις. Ιδιαίτερη έμφαση δίνεται στα πλεονεκτήματα και τις ενδείξεις της τεχνικής.

ΠΑΡΟΥΣΙΑΣΗ ΤΕΧΝΙΚΗΣ ΟΣΤΕΟΣΥΜΠΥΚΝΩΣΗΣ

Η τεχνική της Οστεοσυμπύκνωσης στηρίζεται στη χρήση ειδικών φρεζών (Densah™ burs, Versah, Jackson, MI, USA) για την προετοιμασία του οστικού φρεατίου κατά την τοποθέτηση εμφυτευμάτων, οι οποίες σε αντίθεση με τις παραδοσιακές τεχνικές τρυπανισμού δεν αφαιρούν οστό. Αντιθέτως, πραγματοποιείται μία ελεγχόμενη μικρή

INTRODUCTION

Dental implant placement is a reliable treatment choice for the management of tooth loss with a success rate of over 90%, after a follow-up period of 20 years (Howe et al. 2019). Primary stability at the time of implant placement, which results from the mechanical engagement between the external surface of the implant and the osteotomy walls, is a key prerequisite for successful osseointegration, as it prevents implant micromobility during the initial phase of healing (Pai et al. 2018, Elsayyad and Osman, 2019). The factors that affect the primary stability of an implant include the density and quality of the bone (Marquezan et al. 2012, Trisi et al. 2011), surgical technique (Turkyilmaz et al. 2008), micromorphology and macromorphology of the implant (Dos Santos et al. 2011). In terms of the surgical technique that will be used, it is necessary to preserve the bone while preparing the osteotomy, which increases primary stability and the rate of bone-to-implant contact (BIC), ensuring a higher degree of secondary stability of the implant. To this end, the Osseodensification technique was introduced to clinical practice by Salah Huwais in 2013. This is a non-subtractive technique, which relies on the use of specially designed surgical burs (Densah™ burs, Versah, Jackson, MI, USA), to facilitate the placement of dental implants. Unlike standard drills, which excavate bone during osteotomy, these burs compact and autograft the bone in a counterclockwise non-cutting direction into the osteotomy walls and create a strong and dense bone tissue layer along the osteotomy walls and base, thereby improving the primary stability of the implant (Huwais, 2013). At the same time, the healing time is reduced and osseointegration can be achieved faster (Pai et al. 2018). This paper seeks to present the application of the Osseodensification technique to the placement of implants in different clinical cases. It emphasises the advantages and indications for the use of this technique.

Εικ. 1: Το σύστημα των φρεζών Densah για την τεχνική της Οστεοσυμπύκνωσης.
Fig. 1: The Densah bur system that is used in the Osseodensification technique.

πλαστική παραμόρφωση του οστού, το οποίο συμπυκνώνεται και ταυτόχρονα αυτομοσχεύεται σε εξωτερικά διευρυνόμενες κατευθύνσεις, με σκοπό τη δημιουργία χώρου για την τοποθέτηση του εμφυτεύματος (Kanathila και Pangi, 2018, Koutouzis και συν. 2019). Συγκριτικά με τα συμβατικά τρύπανα, οι φρέζες Densah (Εικ. 1) έχουν περισσότερες πλευρικές επιφάνειες, επιτρέποντας την παρασκευή του οστικού φρεατίου με μεγαλύτερη ακρίβεια και μειώνοντας τις πιθανές δονήσεις κατά τον τρυπανισμό (Slete και συν. 2018, Padhye και συν. 2020).

Για την τοποθέτηση εμφυτευμάτων με την τεχνική της Οστεοσυμπύκνωσης, αρχικά διανοίγονται οπές στο επιθυμητό βάθος με το πιλοτικό τρυπάνι (800-1500 rpm). Στη συνέχεια χρησιμοποιούνται οι φρέζες Densah (800-1500 rpm), που προοδευτικά αυξάνονται σε διάμετρο (2.0, 3.0, 4.0, 5.0 mm) καθ' όλη τη διάρκεια της χειρουργικής επέμβασης, για την συμπύκνωση και παρασκευή του οστού σε αριστερόστροφη κατεύθυνση (λειτουργία συμπύκνωσης), ή για την ακριβή οστική αφαίρεση (800-1500 rpm), αν αυτή απαιτείται, σε δεξιόστροφη κατεύθυνση (λειτουργία κοπής). Η χρήση των φρεζών πραγματοποιείται με παλινδρομικές αναπηδήσεις μέχρι την επίτευξη του επιθυμητού βάθους, με ταυτόχρονο καταιονισμό ύδατος. Η διάρκεια και ο αριθμός των παλινδρομικών αναπηδήσεων υπαγορεύονται συνήθως από την οστική πυκνότητα και το επιθυμητό μήκος. Ανάλογα με την διάμετρο του εμφυτεύματος που επιλέγεται για την κάθε θέση, γίνεται προοδευτική χρήση φρεζών Densah με αυξανόμενες διαμέτρους, με την ίδια μέθοδο, μέχρι την επίτευξη οστικού φρεατίου με την επιθυμητή τελική διάμετρο για την τοποθέτηση του εμφυτεύματος. Η τελική διάμετρος του οστικού φρεατίου πρέπει να προετοιμάζεται με φρέζα Densah με διάμετρο 0,5-0,7 mm μικρότερη από τη διάμετρο του εμφυτεύματος σε μαλακό οστό και 0,2-0,5 mm μικρότερη σε σκληρό οστό (Huwais, 2013, Huwais και συν. 2018).

ΠΑΡΟΥΣΙΑΣΗ ΚΛΙΝΙΚΩΝ ΠΕΡΙΣΤΑΤΙΚΩΝ

Τοποθέτηση εμφυτευμάτων σε στενή οστική ακρολοφία

Ασθενής προσήλθε για τοποθέτηση εμφυτευμάτων στην πρόσθια περιοχή της άνω γνάθου λόγω έλλειψης των δύο άνω κεντρικών τομέων (Εικ. 2). Η αξονική τομογραφία άνω γνάθου αποκάλυψε την ύπαρξη επαρκούς ύψους (11-12 mm), αλλά μειωμένου εύρους (4-5 mm) της οστικής ακρολοφίας, για τοποθέτηση εμφυτευμάτων με τις συμβατικές τεχνικές (Εικ. 3, 4). Η οστική ακρολοφία παρουσίαζε στενή κορυφή με ευρύτερη βάση και επαρκές σπογγώδες οστό, άνω των 2 mm, που επέτρεπε την διεύρυνση της ακρολοφίας και την τοποθέτηση εμφυτευμάτων με την τεχνική της Οστεοσυμπύκνωσης (Koutouzis και συν. 2019). Αρχικά διανοίχθηκαν οπές στην κορυφή της φατνιακής ακρολοφίας με το πιλοτικό

PRESENTATION OF THE OSSEODENSIFICATION TECHNIQUE

The Osseodensification technique relies on the use of special burs (Densah™ burs, Versah, Jackson, MI, USA), for osteotomy preparation during implant placement. Unlike conventional drilling techniques, these burs do not excavate bone. More specifically, they cause a slight controlled plastic deformation of the bone, which is compacted and autografted in outwardly expanding directions to create space for the placement of the implant (Kanathila and Pangi, 2018, Koutouzis et al. 2019). Compared to conventional drills, the Densah burs (Fig. 1) have more lateral surfaces, which allow for more accurate osteotomy preparation and reduce any potential drilling vibrations (Slete et al. 2018, Padhye et al. 2020). For the placement of implants with the use of the Osseodensification technique, initial osteotomy holes are created at the desired depth using the pilot drill (800-1500 rpm). The Densah burs are then used (800-1500 rpm), at diameters that are progressively increasing (2.0, 3.0, 4.0, 5.0 mm) during the surgical operation, to condense and prepare the bone in a counterclockwise direction (densifying mode) or to precisely cut bone (800-1500 rpm), if needed, in the clockwise direction (cutting mode). The burs are used in a bouncing-pumping motion until the desired depth has been reached, under simultaneous irrigation with water. The duration and number of bouncing-pumping episodes are usually determined by bone density and desired length. Depending on the diameter of the implant that has been selected for each site, the diameters of the Densah burs are progressively increased, and the same method is used until the resulting osteotomy has reached the desired final diameter that will allow for the placement of the implant. The final diameter of an osteotomy that has been prepared using a Densah bur should be 0.5-0.7 mm smaller than the diameter of the implant on soft bone, and 0.2-0.5 mm smaller on hard bone (Huwais, 2013, Huwais et al. 2018).

PRESENTATION OF CLINICAL CASES

Implant placement in a narrow bony ridge

A patient required implants in the anterior maxillary area to replace the two upper central incisors that were missing (Fig. 2). The maxillary CT scan revealed that the height of the alveolar ridge was sufficient (11-12 mm), but its width was too small (4-5 mm) to allow for the placement of implants with the use of conventional techniques (Fig. 3, 4). The bony ridge had a narrow crest with a wider base and sufficient trabecular bone, over 2 mm, which would allow for an expansion of the ridge and placement of implants using the Osseodensification technique (Koutouzis et al. 2019). Initially, osteotomy holes were made into the crest of the alveolar ridge

Εικ. 2: Κλινική εικόνα της πρόσθιας περιοχής της άνω γνάθου.
Fig. 2: Clinical image of the anterior maxillary area.

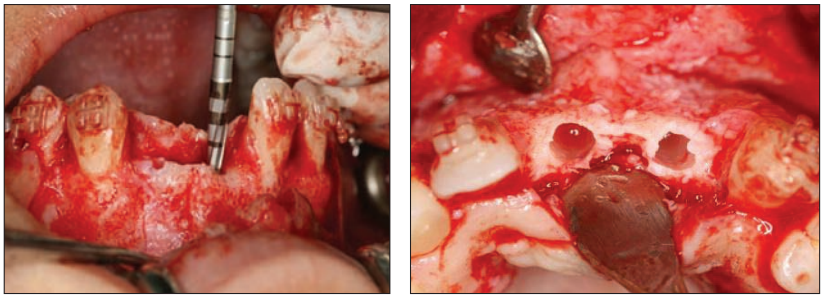

Εικ. 5, 6: Παρασκευή των οστικών φρεατίων με προοδευτική χρήση των φρεζών οστεοσυμπύκνωσης.
Fig. 5, 6: Osteotomy preparation with the use of burs that are progressively increasing in diameter.

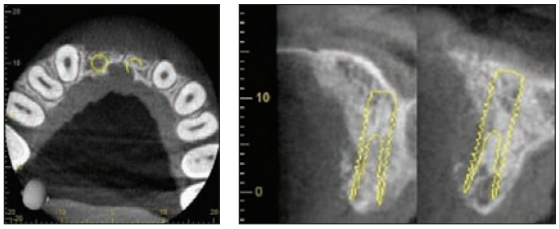

Εικ. 3, 4: Απεικόνιση υπολειπόμενου εύρους και ύψους της άνω γνάθου μέσω CBCT.
Fig. 3, 4: CBCT image of the residual width and height of the maxilla.

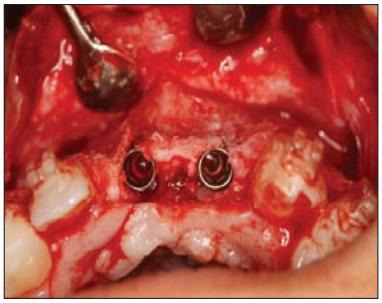

Εικ. 7: Τοποθέτηση των οδοντικών εμφυτευμάτων.
Fig. 7: Dental implant placement.

τρύπανο στο επιθυμητό βάθος των 11 mm (σε λειτουργία κοπής 800-1500 rpm). Τα οστικά φρεάτια προετοιμάστηκαν με σταδιακή χρήση των φρεζών Densah διαμέτρου 2,0 και 3,0 mm, με παλινδρομικές κινήσεις και αριστερόστροφη λειτουργία συμπύκνωσης με καταιονισμό ύδατος (800-1500 rpm) μέχρι το βάθος των 11 mm (Εικ. 5, 6). Δύο κωνικά οδοντικά εμφυτεύματα κωνικής σύνδεσης διαμέτρου 3,8 mm και μήκους 11 mm (C-Tech Implant) τοποθετήθηκαν με ικανοποιητική αρχική σταθερότητα και ροπή εισαγωγής 50 Ncm (Εικ. 7). Μετά την τοποθέτηση παρατηρήθηκε πολύ λεπτό πάχος και περιορισμένη διάτρηση του παρειακού πετάλου και για αυτό πραγματοποιήθηκε κατευθυνόμενη οστική ανάπλαση παρειακά με αλλομόσχευμα και βραδέως απορροφήσιμη μεμβράνη κολλαγόνου, με σκοπό την εξασφάλιση ενός μακροχρόνια σταθερού αποτελέσματος (Εικ. 8, 9). Η αποκάλυψη των εμφυτευμάτων πραγματοποιήθηκε 6 μήνες μετά (Εικ. 10). Ακολούθησε, αρχικά η τοποθέτηση των μεταβατικών αποκαταστάσεων επί των εμφυτευμάτων για την προσθετικά καθοδηγούμενη διαμόρφωση των μαλακών ιστών και η τελική αποκατάσταση 6 μήνες μετά την τοποθέτηση των μεταβατικών αποκαταστάσεων. Σε διάστημα παρακολούθησης ενός έτους δεν παρατηρήθηκε οστική απώλεια ή κάποια άλλη επιπλοκή.

Τοποθέτηση εμφυτευμάτων με κλειστή ανύψωση ιγμορείου

Ασθενής προσήλθε για τοποθέτηση οδοντικών εμφυτευμάτων στην άνω οπίσθια περιοχή λόγω έλλειψης του δεξιού άνω πρώτου γομφίου (#16) και δεξιού άνω δεύτε-

using the pilot drill and reaching the desired depth of 11 mm (in cutting mode of 800-1500 rpm). The osteotomies were prepared with a progressive use of 2.0 and 3.0 mm-wide Densah burs in a reciprocating motion and counterclockwise densifying mode under irrigation with water (800-1500 rpm), until a depth of 11 mm had been reached (Fig. 5, 6). Two cone-connection conical dental implants with a diameter of 3.8 mm and length of 11 mm (C-Tech Implants) were placed with a satisfactory primary stability and an insertion torque of 50 Ncm (Fig. 7). After their placement, we observed a very narrow width and limited perforation of the buccal plate. Therefore, it was decided to perform guided bone regeneration buccally, using an allograft and a slow-resorbing collagen membrane, to ensure that the result would remain stable in the long run (Fig. 8, 9). The implants were uncovered 6 months later (Fig. 10). After that, the transitional prostheses were placed on the implants for the prosthetically-guided conditioning of the soft tissues. Final restoration happened 6 months after the placement of the transitional prostheses. No bone loss or other complications were observed during the first year of follow-up.

Implant placement with closed sinus lift

A patient required dental implants in the posterior maxillary area to replace the right upper 1st molar (#16) and right upper 2nd molar (#17), which were missing. The maxillary CT scan revealed that the residual height of the alveolar ridge at those sites was 4-6 mm (Fig. 11).

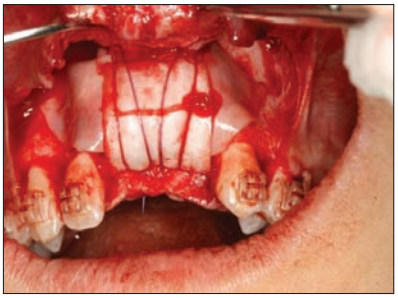

Εικ. 8, 9: Κατευθυνόμενη οστική ανάπλαση με αλλομόσχευμα και βραδέως απορροφήσιμη μεμβράνη κολλαγόνου.
Fig. 8, 9: Guided bone regeneration using an allograft and a slow-resorbing collagen membrane.

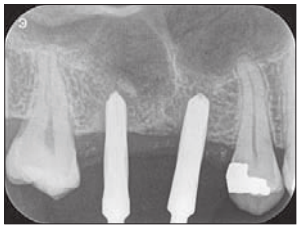

Εικ. 13: Ακτινογραφική επιβεβαίωση της θέσης της πρώτης φρέζας οστεοσυμπύκνωσης.
Fig. 13: Radiographic confirmation of the position of the first osseodensification bur.

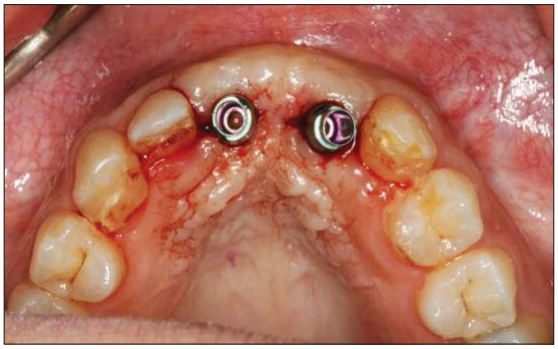

Εικ. 10: Κλινική εικόνα 6 μήνες μετά την τοποθέτηση των εμφυτευμάτων.
Fig. 10: Clinical image 6 months after implant placement.

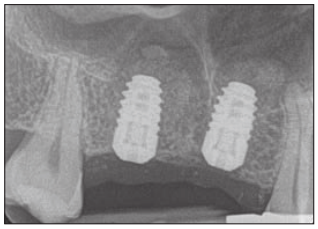

Εικ. 14: Ακτινογραφική απεικόνιση μετά την τοποθέτηση των εμφυτευμάτων.
Fig. 14: Radiographic image after implant placement.

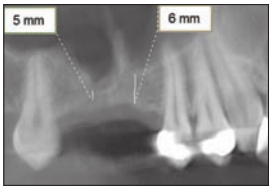

Εικ. 11: Απεικόνιση υπολειπόμενου ύψους της φατνιακής ακρολοφίας, μέσω CBCT.
Fig. 11: CBCT image of the residual height in the alveolar ridge.

Εικ. 12: Παρασκευή οστικού φρεατίου με τη χρήση της πιο στενής φρέζας οστεοσυμπύκνωσης (2,0 mm), 1 mm κάτω από το έδαφος του ιγμορείου.
Fig. 12: Osteotomy preparation using the narrowest osseodensification bur (2.0 mm), 1 mm below the sinus floor.

ρου γομφίου (#17). Η αξονική τομογραφία άνω γνάθου έδειξε στις συγκεκριμένες θέσεις υπολειπόμενο ύψος φατνιακής ακρολοφίας 4-6 mm (Εικ. 11). Αποφασίσθηκε η τοποθέτηση δύο εμφυτευμάτων με τη βοήθεια της τεχνικής της Οστεοσυμπύκνωσης. Σε αυτή την περίπτωση παραλείφθηκε το πιλοτικό τρύπανο και αρχικά χρησιμοποιήθηκε η πιο στενή φρέζα οστεοσυμπύκνωσης (2,0 mm) σε λειτουργία συμπύκνωσης (αριστερόστροφη κατεύθυνση 800-1500 rpm και άφθονο καταιονισμό), 1 mm

It was decided to proceed to implant placement with the use of the Osseodensification technique. In this case, the pilot drill step was skipped and the narrowest osseodensification bur (2.0 mm) was used first, in the densifying mode (counterclockwise direction, 800-1500 rpm, with copious irrigation), 1 mm below the sinus floor (Fig. 12). The position of the first bur was confirmed by radiographic means (Fig. 13), and the second Densah bur (3.0 mm) was then used in a reciprocating motion and densifying mode, until the haptic feedback of the bur pushing up was sensed in the maxillary sinus. Subsequently, using gentle pressure and a reciprocating motion, the same bur was advanced past the maxillary sinus by 1 mm at a time. This way, the autologous bone was pushed upwards, which resulted in the vertical extension of the ridge and lifting of the sinus membrane by 3 mm. The position of the last bur within the sinus was reconfirmed by radiographic means. The last/wider bur (4.0 mm) was then used in a reciprocating motion and densifying mode reaching up to 3 mm into the sinus. The osteotomy was then filled with the cancellous allograft, which was pushed into the sinus using the last bur at a low speed (150-200 rpm), without irrigation with water. After allograft densification was achieved, two cone-connection conical dental implants were placed, which had a diameter of 4.3 mm and length of 9 mm (C-Tech Implants) (Fig. 14). Six months later, we uncovered the implants and completed the prosthetic restoration (Fig. 15, 16, 17). No complications were observed during the first year of follow-up (Fig. 18).

κάτω από το έδαφος του ιγμορείου (Εικ. 12). Μετά την ακτινογραφική επιβεβαίωση της θέσης της πρώτης φρέζας (Εικ. 13), χρησιμοποιήθηκε με παλινδρομική κίνηση και λειτουργία συμπύκνωσης, η επόμενη φρέζα Densah (3,0 mm) μέχρι την απτική αίσθηση αναπήδησης στο ιγμόρειο άντρο. Στη συνέχεια προωθήθηκε η ίδια φρέζα με ήπια πίεση και παλίνδρομη κίνηση πέραν του ιγμορείου άντρου κατά διαστήματα 1 mm. Με αυτό τον τρόπο το αυτογενές οστό προωθήθηκε προς τα άνω, με ακόλουθη κατακόρυφη αύξηση της ακρολοφίας και ανύψωση της μεμβράνης του ιγμορείου 3 mm. Επιβεβαιώθηκε ακτινογραφικά εκ νέου η θέση της τελευταίας φρέζας μέσα στο ιγμόρειο. Έπειτα χρησιμοποιήθηκε η τελευταία σε διάμετρο φρέζα (4,0 mm) με παλινδρομικές κινήσεις σε λειτουργία συμπύκνωσης έως 3 mm εντός του ιγμορείου. Ακολούθησε η πλήρωση της οστεοτομίας με σπογγώδες αλλομόσχευμα και η προώθησή του με τη χρήση της τελευταίας φρέζας εντός του ιγμορείου με χαμηλή ταχύτητα (150-200 rpm) χωρίς καταιονισμό ύδατος. Μετά το πέρας της συμπύκνωσης του αλλομοσχεύματος, τοποθετήθηκαν δύο κωνικά οδοντικά εμφυτεύματα κωνικής σύνδεσης διαμέτρου 4,3 mm και μήκους 9 mm (C-Tech Implant) (Εικ. 14). Η αποκάλυψη των εμφυτευμάτων και η προσθετική αποκατάσταση πραγματοποιήθηκαν 6 μήνες μετά (Εικ 15,16,17). Καμμία επιπλοκή δεν παρατηρήθηκε σε διάστημα παρακολούθησης ενός έτους (Εικ. 18).

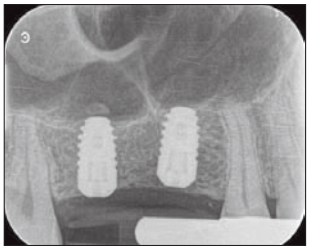

Εικ. 15: Ακτινογραφική απεικόνιση 6 μήνες μετά την τοποθέτηση των εμφυτευμάτων.
Fig. 15: Radiographic image 6 months after implant placement.

Εικ. 16: Αποκάλυψη των εμφυτευμάτων 6 μήνες μετά την τοποθέτησή τους.
Fig. 16: Uncovering of the implants 6 months after their placement.

Εικ. 17: Κλινική εικόνα 12 μήνες μετά την τοποθέτηση των εμφυτευμάτων.
Fig. 17: Clinical image 12 months after implant placement.

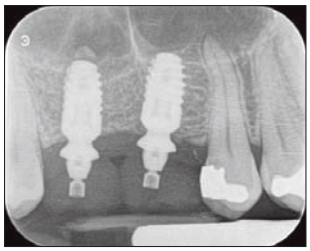

Εικ. 18: Ακτινογραφική απεικόνιση 12 μήνες μετά την τοποθέτηση των εμφυτευμάτων.
Fig. 18: Radiographic image 12 months after implant placement.

Τοποθέτηση εμφυτευμάτων σε μετεξακτικό φατνίο και κλειστή ανύψωση ιγμορείου

Ασθενής προσήλθε για τοποθέτηση εμφυτευμάτων στην άνω οπίσθια περιοχή λόγω έλλειψης του δεξιού άνω πρώτου γομφίου (#16) και κακής πρόγνωσης των δύο άνω προγομφίων (#14 και 15) (Εικ. 19). Η αξονική τομογραφία έδειξε υπολειπόμενο ύψος στην περιοχή των γομφίων 6 mm, αναδεικνύοντας την ανάγκη για κλειστή ανύψωση της μεμβράνης του ιγμορείου, ενώ στην περιοχή του πρώτου προγομφίου βρέθηκε επαρκές οστό για άμεση τοποθέτηση εμφυτεύματος (Εικ. 20). Αρχικά πραγματοποιήθηκαν οι εξαγωγές των δύο προγομφίων και στη συνέχεια με το πιλοτικό τρύπανο διανοίχθηκε οπή στο μεσορριζικό διάφραγμα του μετεξακτικού φατνίου σε βάθος 11 χιλιοστά. Με σταδιακή χρήση των φρεζών οστεοσυμπύκνωσης διαμέτρου 2,0 και 3,0 mm σε λειτουργία συμπύκνωσης, προετοιμάστηκε το οστικό φρεάτιο για την τοποθέτηση ενός εμφυτεύματος διαμέτρου 3,8 mm και μήκους 11 mm, στην θέση του άνω πρώτου προγομφίου. Στην θέση του άνω πρώτου γομφίου πραγματοποιήθηκε κλειστή ανύψωση με τη βοήθεια των φρεζών οστεοσυμπύκνωσης διαμέτρου 2,0, 3,0 και 4,0 mm και ταυτόχρονη προώθηση αλλομοσχεύματος, όπως περιγράφθηκε στην προηγούμενη κλινική περίπτωση, για την τοποθέτηση εμφυτεύματος διαμέτρου 4,3 mm και μήκους 9 mm (C-Tech Implant) (Εικ. 21). Βίδες επούλωσης τοποθετήθηκαν και στα δύο εμφυτεύματα (Εικ. 22), ενώ η προσθετική αποκατάσταση ολοκληρώθηκε 6 μήνες αργότερα (Εικ. 23).

Implant placement in a post-extraction socket and closed sinus lift

A patient required implants in the posterior maxillary area to replace the right upper 1st molar (#16), which was missing, and the two upper premolars (#14 and 15), which had a bad prognosis (Fig. 19). The CT scan revealed that the residual height in the area of the molars was 6 mm, highlighting the need for a closed sinus membrane elevation. In the area of the first premolar, it was found that there was enough bone to proceed to immediate implant placement (Fig. 20). First, the two premolars were extracted. After that, a pilot drill was used to make an osteotomy hole in the inter-radicular septum of the post-extraction socket, at a depth of 11 mm. Through the progressive use of the 2.0 and 3.0 mm osseodensification burs in densifying mode, an osteotomy was prepared to allow for the placement of an implant, that had a diameter of 3.8 mm and length of 11 mm at the site of the upper 1st premolar. At the site of the upper first molar, a closed lift was performed using the 2.0, 3.0 and 4.0 mm osseodensification burs, with the simultaneous insertion of an allograft, as described in the previous clinical case, to allow for the placement of an implant that had a diameter of 4.3 mm and length of 9 mm (C-Tech Implant) (Fig. 21). Healing abutments were placed on both implants (Fig. 22), and the prosthetic restoration was completed 6 months later (Fig. 23).

Εικ. 19: Κλινική εικόνα της οπίσθιας περιοχής του 1ου τεταρτημορίου.
Fig. 19: Clinical image of the posterior area of the first quadrant.

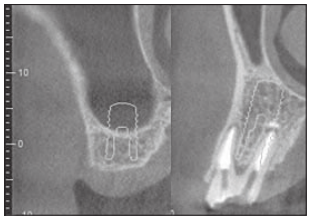

Εικ. 20: Απεικόνιση υπολειπόμενου ύψους στην οπίσθια περιοχή της άνω γνάθου, μέσω CBCT.
Fig. 20: CBCT image of the residual height in the posterior maxillary area.

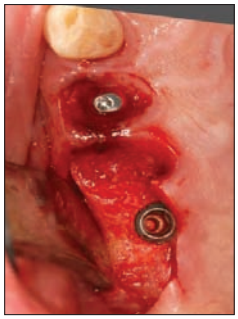

Εικ. 21: Τοποθέτηση των εμφυτευμάτων.
Fig. 21: Implant placement.

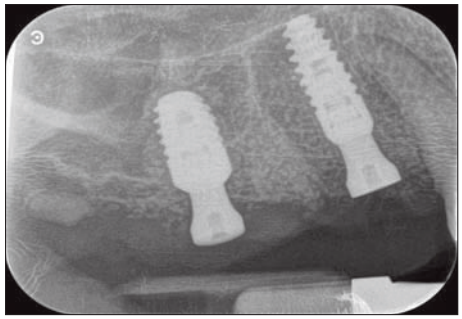

Εικ. 22: Ακτινογραφική απεικόνιση μετά την τοποθέτηση βιδών επούλωσης την ημέρα της επέμβασης.
Fig. 22: Radiographic image after the placement of healing abutments on the day of the operation.

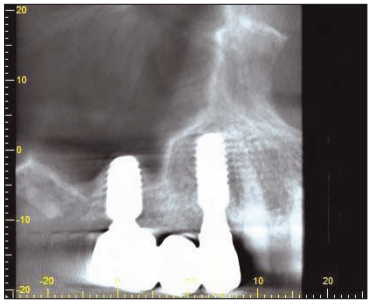

Εικ. 23: Ακτινογραφική απεικόνιση μετά την προσθετική αποκατάσταση.
Fig. 23: Radiographic image after the prosthetic restoration.

ΣΥΖΗΤΗΣΗ

Σε σχέση με τα συμβατικά πρωτόκολλα τοποθέτησης εμφυτευμάτων, η Οστεοσυμπύκνωση είναι μία νέα υποσχόμενη τεχνική που επιτρέπει την διατήρηση του οστού και την αύξηση της πυκνότητάς του, ενώ παράλληλα προκαλεί μικρότερο τραύμα στο σπογγώδες οστό, μειώνοντας την περίοδο επούλωσης του οστού και την περίοδο αναμονής μέχρι την αποκαταστατική φάση (Huwais και Meyer, 2017, Huwais, 2015). Μελέτες των Lahens και συν. (2016) και Lopez και συν. (2017), αναφέρουν σημαντικά υψηλότερο ποσοστό επαφής οστού-εμφυτεύματος και υψηλότερη αρχική σταθερότητα σε εμφυτεύματα που τοποθετήθηκαν με την τεχνική της Οστεοσυμπύκνωσης σε σχέση με τη συμβατική τεχνική. Μία άλλη μελέτη έδειξε αυξημένη ροπή εισαγωγής (49 Ncm), για εμφυτεύματα που τοποθετήθηκαν σε χαμηλής πυκνότητας οστό με Οστεοσυμπύκνωση, σε σχέση με την συμβατική τεχνική (25 Ncm) (Huwais και Meyer, 2017). Σε συμφωνία με τις παραπάνω μελέτες, μία συστηματική ανασκόπηση της βιβλιογραφίας των Padye και συν. (2020), αναφέρει αύξηση της ροπής εισαγωγής και του ποσοστού επαφής οστού-εμφυτεύματος με τη χρήση των φρεζών Οστεοσυμπύκνωσης. Έχοντας υπόψη ότι αύξηση της ροπής εισαγωγής κατά 9,8 Ncm οδηγεί σε 20% μείωση του ποσοστού αποτυχίας των εμφυτευμάτων (Ottoni και συν. 2005), η τεχνική της Οστεο -

DISCUSSION

Compared to the conventional implant placement protocols, Osseodensification is a promising new technique that can be used to preserve and condense bone, while at the same time also reducing trauma to the trabecular bone and reducing the bone healing time and interval until the restoration phase (Huwais and Meyer, 2017, Huwais, 2015). Studies by Lahens et al. (2016) and Lopez et al. (2017), report significantly higher bone-to-implant contact rate and better primary stability in implants that were placed with the use of the Osseodensification technique compared to the conventional technique. Another study showed that there was an increased insertion torque (49 Ncm), in implants that had been placed in low-density bone using Osseodensification compared to the conventional technique (25 Ncm) (Huwais and Meyer, 2017). Along the lines of these studies, a systematic review of the literature by Padye et al. (2020), reports that there was an increase in the insertion torque and bone-to-implant contact rate in cases where Osseodensification burs had been used. Since an increase in the insertion torque by 9.8 Ncm leads to a 20% decrease in implant failure rates (Ottoni et al. 2005), the Osseodensification technique could be used for the placement of implants in areas that have low bone density, such as posterior areas, or older patients, thereby improving im-

συμπύκνωσης θα μπορούσε να χρησιμοποιηθεί για τοποθέτηση εμφυτευμάτων σε περιοχές με μικρή οστική πυκνότητα, όπως οπίσθιες περιοχές, ή σε μεγαλύτερους ηλικιακά ασθενείς βελτιώνοντας τα ποσοστά επιτυχίας των εμφυτευμάτων (Trisi και συν. 2013, Hao και συν. 2014).

Η χρήση της τεχνικής της Οστεοσυμπύκνωσης έχει προταθεί και για περιπτώσεις όπου απαιτείται διεύρυνση της φατνιακής ακρολοφίας για την σύγχρονη τοποθέτηση εμφυτευμάτων (Koutouzis και συν. 2019, Trisi και συν. 2016). Μία κλινική μελέτη στην οποία τοποθετήθηκαν με την τεχνική της Οστεοσυμπύκνωσης 28 εμφυτεύματα σε νωδές ακρολοφίες με παρειογλωσσικό εύρος 3-4 mm, 5-6 mm και 7-8 mm έδειξε αύξηση του εύρους κατά 75%, 27% και 17% αντίστοιχα (Koutouzis και συν. 2019). Απαραίτητη προϋπόθεση αποτελεί η ύπαρξη τουλάχιστον 2 mm εύρους σπογγώδους οστού και τουλάχιστον 1:1 αναλογίας σπογγώδους/συμπαγούς οστού με ελάχιστο ιδανικό εύρος ακρολοφίας να θεωρούνται τα 4 mm (2 mm σπογγώδες και 1 mm φλοιώδες περιμετρικά σε κάθε πλευρά) (Koutouzis και συν. 2019). Αναγκαία θεωρείται επίσης η ύπαρξη ακρολοφίας με στενή κορυφή και ευρύτερη βάση, ενώ η τεχνική αντενδείκνυται σε περιπτώσεις απορροφημένης ακρολοφίας με στενή βάση (Koutouzis και συν. 2019, Huwais, 2013). Επίσης, μελέτη σε πειραματόζωα συνέκρινε την τεχνική της Οστεοσυμπύκνωσης με τη χρήση οστεοτόμων για τη διεύρυνση της φατνιακής ακρολοφίας και την τοποθέτηση εμφυτευμάτων (Tian και συν. 2019). Οι ερευνητές παρατήρησαν υψηλότερες τιμές ροπής εισαγωγής και ποσοστού επαφής οστού-εμφυτεύματος και μεγαλύτερη αύξηση του εύρους της ακρολοφίας με την τεχνική της Οστεοσυμπύκνωσης. Επιπρόσθετα, με την τεχνική αυτή μπορεί να αποφευχθεί η χρήση άλλων περισσότερο επεμβατικών τεχνικών για τοποθέτηση εμφυτευμάτων σε στενές ακρολοφίες, όπως η διάσχιση της φατνιακής ακρολοφίας (Ridge Splitting), ή η παρασκευή των οστικών φρεατίων με συμβατικά τρύπανα, που ενδέχεται να οδηγήσουν σε διάτρηση του παρειακού ή γλωσσικού πετάλου, που μειώνει την αρχική σταθερότητα και συχνά απαιτεί την επιπρόσθετη χρήση οστικών μοσχευμάτων, αυξάνοντας το κόστος και τον χρόνο επούλωσης της θεραπείας (Waechter και συν. 2017).

Η τεχνική της Οστεοσυμπύκνωσης μπορεί προβλέψιμα να χρησιμοποιηθεί για κλειστή ανύψωση της μεμβράνης του ιγμορείου και ταυτόχρονη τοποθέτηση εμφυτευμάτων. Συγκεκριμένα, αναδρομική κλινική μελέτη των Huwais και συν., έδειξε 97% ποσοστό επιβίωσης εμφυτευμάτων που τοποθετήθηκαν με την τεχνική της Οστεοσυμπύκνωσης με ταυτόχρονη κλειστή ανύψωση της μεμβράνης του ιγμορείου, με περίοδο παρακολούθησης έως 5 έτη, με αύξηση του ύψους της ακρολοφίας έως 7 mm (Huwais και συν. 2018). Επίσης, καμμία περίπτωση διάτρησης της μεμβράνης του ιγμορείου δεν αναφέρθηκε. Σε αντίθεση με την κλασική τεχνική Summers για κλειστή ανύψωση ιγμορείου με χρήση οστεο-

plant success rates (Trisi et al. 2013, Hao et al. 2014).

The use of the Osseodensification technique has also been proposed for cases where the alveolar ridge needs to be widened to allow for the simultaneous placement of implants (Koutouzis et al. 2019, Trisi et al. 2016). A clinical study in which the Osseodensification technique was used to place 28 implants in edentulous ridges with a buccolingual width of 3-4 mm, 5- 6 mm and 7- 8 mm, found that width increased by 75%, 27% and 17% respectively (Koutouzis et al. 2019). It is necessary to have a trabecular bone that is at least 2 mm wide and a trabecular-cortical bone ratio of at least 1:1, with the ridge having a minimum ideal width of 4 mm (2 mm of trabecular bone and 1 mm cortical plate thickness around it on each side) (Koutouzis et al. 2019). It is also necessary to have a ridge with a narrow crest and wider base, and the technique is contraindicated for cases where there are resorbed ridges with narrow bases (Koutouzis et al. 2019, Huwais, 2013). Moreover, a study using experimental animals compared the Osseodensification technique with the use of osteotomes for the expansion of alveolar ridges and placement of implants (Tian et al. 2019). The researchers found higher insertion torque values and bone-to-implant contact rates, and a larger increase of the ridge width through the use of the Osseodensification technique. Moreover, the use of this technique can help prevent the need for other more invasive techniques for the placement of implants in narrow ridges, such as ridge splitting or the preparation of osteotomies using conventional drills that may lead to a perforation of the buccal or lingual plate, thereby reducing primary stability and often requires an additional use of bone grafts, which would increase the treatment cost and healing time (Waechter et al. 2017).

Osseodensification can be used predictably for closed sinus membrane elevation and simultaneous implant placement. More specifically, a retrospective clinical study by Huwais et al., found that there was a 97% survival rate in implants that had been placed using the Osseodensification technique with simultaneous closed sinus membrane elevation and a follow-up period of up to 5 years, involving ridge augmentations of up to 7 mm (Huwais et al. 2018). Moreover, no sinus membrane perforations were observed. Unlike the standard Summers osteotome technique for closed sinus lifts, which is indicated for ridges that have a residual height of 5-7 mm and can help increase ridge height by 3-4 mm, the Osseodensification technique can help increase ridge height more than that, even in cases where the residual ridge height is 2-5 mm (Summers, 1994, Zitzmann and Schärer, 1998, Huwais et al. 2018). In these cases, the use of Osseodensification can help avoid a more invasive open sinus lift, which has been the treatment of choice so far, but results in longer healing times and increased risk of complications (Wallace et al. 2007).

τόμων, που ενδείκνυται για υπολειπόμενο ύψος ακρολοφίας 5-7 mm και επιτρέπει αύξηση του ύψους της ακρολοφίας 3-4 mm, η τεχνική της Οστεοσυμπύκνωσης επιτρέπει μεγαλύτερη αύξηση του ύψους της ακρολοφίας ακόμα και σε περιπτώσεις υπολειπόμενου ύψους ακρολοφίας 2-5mm (Summers, 1994, Zitzmann και Schärer, 1998, Huwais και συν. 2018). Σε τέτοιες περιπτώσεις με τη χρήση της Οστεοσυμπύκνωσης μπορεί να αποφευχθεί η πιο επεμβατική ανοικτή ανύψωση του ιγμορείου που αποτελούσε μέχρι τώρα την θεραπεία επιλογής, αλλά σχετίζεται με μεγαλύτερο χρόνο επούλωσης και αυξημένη πιθανότητα εμφάνισης επιπλοκών (Wallace και συν. 2007).

Στην παρούσα εργασία χρησιμοποιήθηκε η τεχνική της Οστεοσυμπύκνωσης για την τοποθέτηση εμφυτεύματος σε μετεξακτικό φατνίο. Η άμεση τοποθέτηση εμφυτεύματος σε μετεξακτικό φατνίο με τις συμβατικές τεχνικές αποτελεί μία θεραπευτική επιλογή με υψηλά ποσοστά επιβίωσης (95,21%), που αποτρέπει την οστική απορρόφηση και διατηρεί την αρχιτεκτονική των μαλακών ιστών (Mello και συν. 2017). Πρόκληση για τον χειρουργό αποτελεί η επαρκής αρχική σταθερότητα, που είναι ιδιαιτέρως σημαντική για την επιτυχή άμεση τοποθέτηση εμφυτεύματος σε μετεξακτικό φατνίο. Η χρήση των φρεζών Densah επιτρέπουν την διατήρηση του ελάχιστου υπολειπόμενου οστού του μετεξακτικού φατνίου και την συμπύκνωσή του, με αποτέλεσμα την βελτίωση της αρχικής σταθερότητας του εμφυτεύματος. Οι Mello Machado και συν. και οι da Rosa και συν., περιέγραψαν την άμεση τοποθέτηση εμφυτευμάτων σε μετεξακτικά φατνία με την τεχνική της Οστεοσυμπύκνωσης (Mello Machado και συν. 2018, da Rosa και συν., 2019). Τα εμφυτεύματα τοποθετήθηκαν με υψηλή αρχική σταθερότητα και υψηλές ροπές εισαγωγής, που επέτρεψαν την επιτυχή άμεση φόρτιση των εμφυτευμάτων.

ΣΥΜΠΕΡΑΣΜΑΤΑ

Η Οστεοσυμπύκνωση αποτελεί μία υποσχόμενη τεχνική για την προετοιμασία του οστικού φρεατίου, με σκοπό τη διατήρηση του οστού και το σχηματισμό μίας πιο συντηρητικής οστεοτομίας σε σύγκριση με τα συμβατικά τρύπανα, αυξάνοντας την οστική πυκνότητα και την αρχική σταθερότητα. Η Οστεοσυμπύκνωση μπορεί επίσης να χρησιμοποιηθεί για διεύρυνση της φατνιακής ακρολοφίας ή κλειστή ανύψωση ιγμορείου, επιτρέποντας την ταυτόχρονη τοποθέτηση εμφυτευμάτων σε περιοχές με μειωμένο εύρος ή ύψος. Με αυτό τον τρόπο αποφεύγονται επεμβατικές τεχνικές που αποσκοπούν στην αύξηση των διαστάσεων της φατνιακής ακρολοφίας, διαφοροποιώντας σημαντικά το χρόνο και το κόστος της θεραπείας. Παρόλα αυτά, λόγω έλλειψης επαρκούς τεκμηρίωσης, αναγκαία κρίνεται η εκπόνηση περισσότερων κλινικών μελετών, για την εξαγωγή ασφαλέστερων συμπερασμάτων σχετικά με τα μακροχρόνια αποτελέσματα της τεχνικής.

In this study, the Osseodensification technique was used for implant placement in post-extraction sockets. The immediate placement of implants in post-extraction sockets using the conventional techniques is a treatment of choice with high survival rates (95.21%), which helps prevent bone resorption and preserve the architecture of the soft tissues (Mello et al. 2017). Achieving sufficient primary stability can be a challenge for the surgeon, and it is an essential prerequisite for the successful immediate implant placement in a post-extraction socket. The use of Densah burs enables us to preserve the minimal residual bone of a post-extraction socket and achieve its compression, which results in improved primary implant stability. Mello Machado et al. and da Rosa et al., described the immediate placement of implants in post-extraction sockets, using the Osseodensification technique (Mello Machado et al. 2018, da Rosa et al. 2019). The implants were placed with high primary stability and high insertion torques, which enabled their successful immediate loading.

CONCLUSIONS

Osseodensification is a promising technique that can be used to prepare the osteotomy site, while preserving the bone and creating a more conservative osteotomy compared to conventional drills, thereby increasing bone density and primary stability. Osseodensification can also be used to widen an alveolar ridge or achieve a closed sinus lift, while at the same time facilitating the placement of implants in areas that have a reduced width or height. This way, the use of invasive techniques to increase the dimensions of an alveolar ridge can be avoided, which has a significant impact on the duration and cost of treatment. However, due to the lack of sufficient documentation, further clinical studies need to be carried out so that safer conclusions can be drawn with regard to the long-term results of this technique.

ΒΙΒΛΙΟΓΡΑΦΙΑ/REFERENCES

da Rosa JCM, Pértile de Oliveira Rosa AC, Huwais S: Use of the Immediate Dentoalveolar Restoration Technique Combined with Osseodensification in Periodontally Compromised Extraction Sites. Int J Periodontics Restorative Dent 39:527-534, 2019

Dos Santos MV, Elias CN, Cavalcanti Lima JH: The effects of superficial roughness and design on the primary stability of dental implants. Clin Implant Dent Relat Res 13:215-23, 2011

Elsayyad AA, Osman RB: Osseodensification in Implant Dentistry: A Critical Review of the Literature. Implant Dent 28:306-312, 2019

Howe MS, Keys W, Richards D: Long-term (10-year) dental implant survival: A systematic review and sensitivity meta-analysis. J Dent 84:9–21, 2019

Huwais S, Meyer EG: A Novel Osseous Densification Approach in Implant Osteotomy Preparation to Increase Biomechanical Primary Stability, Bone Mineral Density, and Bone-to-Implant Contact. Int J Oral Maxillofac Implants 32:27-36, 2017

Huwais S, Mazor Z, Ioannou AL, Gluckman H, Neiva R: A Multicenter Retrospective Clinical Study with Up-to-5-Year Follow-up Utilizing a Method that Enhances Bone Density and Allows for Transcrestal Sinus Augmentation Through Compaction Grafting. Int J Oral Maxillofac Implants 33:1305-1311, 2018

Huwais S: Inventor: Fluted osteotome and surgical method for use. US Patent Application US2013/0004918; 3 January, 2013

Huwais S: Enhancing implant stability with osseodensification: A two year follow-up, Implant Pract 8:28-34, 2015

Kanathila H, Pangi A: An insight into the concept of osseodensification-enhancing the implant stability and success. J Clin Diagn Res 12:7-12, 2018

Koutouzis T, Huwais S, Hasan F, Trahan W, Waldrop T, Neiva R: Alveolar Ridge Expansion by Osseodensification-Mediated Plastic Deformation and Compaction Autografting: A Multicenter Retrospective Study. Implant Dent 28:349-355, 2019

Lahens B, Neiva R, Tovar N, Alifarag AM, Jimbo R, Bonfante EA, Bowers MM, Cuppini M, Freitas H, Witek L, Coelho PG: Biomechanical and histologic basis of osseodensification drilling for endosteal implant placement in low density bone. An experimental study in sheep. J Mech Behav Biomed Mater 63:56-65, 2016

Lopez CD, Alifarag AM, Torroni A, Tovar N, Diaz-Siso JR, Witek L, Rodriguez ED, Coelho PG: Osseodensification for enhancement of spinal surgical hardware fixation. J Mech Behav Biomed Mater 69:275-281, 2017

Marquezan M, Osório A, Sant'Anna E, Souza MM, Maia L: Does bone mineral density influence the primary stability of dental implants? A systematic review. Clin Oral Implants Res 23:767-74, 2012

Mello CC, Lemos CAA, Verri FR, Dos Santos DM, Goiato MC, Pellizzer EP: Immediate implant placement into fresh extraction sockets versus delayed implants into healed sockets: A systematic review and meta-analysis. Int J Oral Maxillofac Surg 46:1162–1177, 2017

Mello Machado RC, da Gama CS, Batista SH, Rizzo D, Valiense H, Moreira RF: Tomographic and clinical findings, pre-, trans-, and post-operative, of osseodensification in immediate loading. Int J Growth Factors Stem Cells Dent 1:101-5, 2018

Ottoni JM, Oliveira ZF, Mansini R, Cabral AM: Correlation between placement torque and survival of single-tooth implants. Int J Oral Maxillofac Implants 20:769-76, 2005

Padhye NM, Padhye AM, Bhatavadekar NB: Osseodensification – A systematic review and qualitative analysis of published literature. J Oral Biol Craniofac Res 10:375-380, 2020

Pai UY, Rodrigues SJ, Talreja KS, Mundathaje M: Osseodensification - A novel approach in implant dentistry. J Indian Prosthodont Soc 18:196-200, 2018

Slete FB, Olin P, Prasad H: Histomorphometric Comparison of 3 Osteotomy Techniques. Implant Dent 27:424-428, 2018

Summers RB: A new concept in maxillary implant surgery: the osteotome technique. Compendium 15:152-158, 1994

Tian JH, Neiva R, Coelho PG, Witek L, Tovar NM, Lo IC, Gil LF, Torroni A: Alveolar Ridge Expansion: Comparison of Osseodensification and Conventional Osteotome Techniques. J Craniofac Surg 30:607-610, 2019

Trisi P, Berardini M, Falco A, Podaliri Vulpiani M: New Osseodensification Implant Site Preparation Method to Increase Bone Density in Low-Density Bone: In Vivo Evaluation in Sheep. Implant Dent 25:24-31, 2016

Trisi P, De Benedittis S, Perfetti G, Berardi D: Primary stability, insertion torque and bone density of cylindric implant ad modum Branemark: is there a relationship? An in vitro study. Clin Oral Implants Res 22:567-70, 2011

Trisi P, Berardi D, Paolantonio M, Spoto G, D'Addona A, Perfetti G: Primary stability, insertion torque, and bone density of conical implants with internal hexagon: is there a relationship? J Craniofac Surg 24:841-4, 2013

Turkyilmaz I, Aksoy U, McGlumphy EA: Two alternative surgical techniques for enhancing primary implant stability in the posterior maxilla: a clinical study including bone density, insertion torque, and resonance frequency analysis data. Clin Implant Dent Relat Res 10:231-7, 2008

Waechter J, Leite FR, Nascimento GG, Carmo Filho LC, Faot F: The split crest technique and dental implants: a systematic review and meta-analysis. Int J Oral Maxillofac Surg 46:116-128, 2017

Wallace SS, Mazor Z, Froum SJ, Cho SC, Tarnow DP: Schneiderian membrane perforation rate during sinus elevation using piezosurgery: clinical results of 100 consecutive cases. Int J Periodontics Restorative Dent 27:413–419, 2007

Zitzmann NU, Schärer P: Sinus elevation procedures in the resorbed posterior maxilla. Comparison of the crestal and lateral approaches. Oral Surg Oral Med Oral Pathol Oral Radiol Endod 85:8–17, 1998

Διεύθυνση επικοινωνίας:
Νικόλαος Παπαθανάσης
Φειδιππίδου 37, Γουδί,
11527 Αθήνα
Τηλ.: +30 6941 683455
e-mail: nick_papathan@yahoo.gr

Address:
Nikolaos Papathanasis
37 Feidippidou Str., Goudi,
11527 Athens, Greece
Tel.: +30 6941 683455
e-mail: nick_papathan@yahoo.gr

Πλειόμορφο αδένωμα δακρυϊκού αδένα: Χειρουργική αντιμετώπιση μέσω πλάγιας οστεοτομίας του κόγχου

Δημήτριος ΔΕΛΗΓΙΑΝΝΙΔΗΣ[1], Βασίλειος ΜΠΑΝΙΚΑΣ[2], Δημήτριος ΤΑΤΣΗΣ[1], Χρήστος ΜΑΓΟΠΟΥΛΟΣ[3]

Κλινική Στοματικής και Γναθοπροσωπικής Χειρουργικής, 424 ΓΣΝΕ
(Διευθυντής: Δρ. Χ. Μαγόπουλος)

Pleomorphic adenoma of lacrimal gland: Surgical management via lateral orbitotomy

Dimitrios DELIGIANNIDIS, Vasileios BANIKAS, Dimitrios TATSIS, Christos MAGOPOULOS

Department of Oral and Maxillofacial Surgery, 424 General Military Hospital of Thessaloniki, Greece
(Head: Dr. C. Magopoulos)

Ενδιαφέρουσα περίπτωση
Case report

ΠΕΡΙΛΗΨΗ: Το πλειόμορφο αδένωμα του δακρυϊκού αδένα είναι σπάνιος καλοήθης όγκος επιθηλιακής προέλευσης. Η παρουσία του προκαλεί άλλοτε άλλου βαθμού λειτουργικές και αισθητικές διαταραχές, ενώ παράλληλα ελλοχεύει ο κίνδυνος κακοήθους εξαλλαγής. Η προεγχειρητική βιοψία όγκων με κλινικά και απεικονιστικά χαρακτηριστικά πλειόμορφου αδενώματος αποτελεί αμφιλεγόμενο θέμα. Η χειρουργική αντιμετώπιση του όγκου αυτού αποτελεί τη θεραπεία εκλογής. Ποικίλες προσπελάσεις έχουν περιγραφεί στη βιβλιογραφία για την εξαίρεση ενδοκογχικών όγκων, με την επιλογή της καταλληλότερης να στηρίζεται κατά κύριο λόγο στην θέση και το μέγεθος του όγκου. Στο άρθρο παρουσιάζεται περίπτωση πλειόμορφου αδενώματος του δακρυϊκού αδένα και η χειρουργική τεχνική που χρησιμοποιήθηκε για την αφαίρεση του.

ΛΕΞΕΙΣ ΚΛΕΙΔΙΑ: Πλειόμορφο αδένωμα, δακρυϊκός αδένας, οστεοτομία κόγχου.

SUMMARY: Pleomorphic adenoma of the lacrimal gland is a rare benign tumor of epithelial origin. Its presence can cause functional and esthetic considerations, and it has the rare ability of malignant transformation. The preoperative biopsy is a controversial issue. The surgical management of this tumor is the treatment of choice. Different approaches for excision of intraorbital tumors have been published, depending on the exact tumor site and size. We present a case of a pleomorphic adenoma of the lacrimal gland and we describe the surgical technique followed for its excision.

KEY WORDS: Pleomorphic adenoma, lacrimal gland, lateral orbitotomy.

[1] *Ειδικευόμενος ΣΓΠΧ, Κλινική ΣΓΠΧ, ΓΝΘ «Γ. Παπανικολάου»*
[2] *ΣΓΠΧ, Επιμελητής Κλινικής ΣΓΠΧ, 424 ΓΣΝΕ*
[3] *Δρ ΣΓΠΧ, Διευθυντής Κλινικής ΣΓΠΧ, 424 ΓΣΝΕ*

Παρελήφθη: 3/7/2020 - Έγινε δεκτή: 28/7/2020

Paper received: 3/7/2020 - Accepted: 28/7/2020

ΕΙΣΑΓΩΓΗ

Ο οφθαλμικός κόγχος είναι οστέϊνη κοιλότητα του σπλαγχνικού κρανίου με σημαντικό αριθμό ευγενών ανατομικών δομών, καθοριστικών για τη λειτουργία της όρασης, εκ των οποίων εξορμάται ποικιλία νεοπλασμάτων. Το 68% των ενδοκογχικών όγκων είναι καλοήθεις με συχνότερη βλάβη τη δερμοειδή κύστη (14%), ενώ συχνότερη κακοήθης βλάβη είναι το non-Hodgkin λέμφωμα (12%) (Bonavolonta και συν. 2013). Οι όγκοι του δακρυϊκού αδένα προσεγγίζουν το 9% (Shields και συν. 2004) του συνόλου των ενδοκογχικών όγκων και η συχνότητα εμφάνισής τους υπολογίζεται σε 1/1.000.000 πληθυσμού ανά έτος (von Holstein και συν. 2013). Διακρίνονται σε επιθηλιακής (45%) και μη επιθηλιακής (55%) προέλευσης (Shields και συν. 2004), με το πλειόμορφο αδένωμα, να αποτελεί τον συχνότερο καλοήθη όγκο του δακρυϊκού αδένα.

Σημαντικό ρόλο στην επιτυχή χειρουργική αντιμετώπιση των ενδοκογχικών όγκων έχει η επιλογή της κατάλληλης προσπέλασης. Ικανός αριθμός τεχνικών έχει περιγραφεί στη βιβλιογραφία για προσπέλαση όγκων που εντοπίζονται στον οφθαλμικό κόγχο (Berke 1953, Arai και συν. 1996, Khan και Varvares 2006, Moe και συν. 2007, Kumar και συν. 2015, Signorelli και συν. 2015, Seiichiro και συν. 2016). Ιδανική προσπέλαση θεωρείται αυτή που προσφέρει ασφαλή προσπέλαση προς τη βλάβη, ευρύ χειρουργικό πεδίο, άριστο κοσμητικό αποτέλεσμα και συνοδεύεται από τις λιγότερες επιπλοκές. Η οστεοτομία του έξω πλάγιου τοιχώματος του κόγχου, αποτελεί την τεχνική εκλογής για την αφαίρεση όγκων που εντοπίζονται στο έξω τμήμα του κόγχου (Berke 1953, Arai και συν. 1996, Moe και συν. 2007), όπως αυτός της περίπτωσής μας.

Σκοπός του παρόντος άρθρου είναι η παρουσίαση ασυνήθους περίπτωσης πλειόμορφου αδενώματος του δακρυϊκού αδένα και η περιγραφή της χειρουργικής τεχνικής που χρησιμοποιήθηκε για την αντιμετώπισή του.

ΑΝΑΦΟΡΑ ΠΕΡΙΠΤΩΣΗΣ

Γυναίκα 43 ετών, με ελεύθερο ατομικό ιστορικό, προσήλθε στα Εξωτερικά Ιατρεία αιτιώμενη εξόφθαλμο του δεξιού οφθαλμού προοδευτικά επιδεινούμενο κατά τους τελευταίους 18 μήνες (Εικ. 1). Στα πλαίσια της διερεύνησης ζητήθηκε η εκτίμηση της ασθενούς από οφθαλμίατρο και απεικονιστικός έλεγχος με MRI. Από την οφθαλμολογική εξέταση δεν διαπιστώθηκαν άλλα παθολογικά ευρήματα, πέραν του εξόφθαλμου. Στην μαγνητική τομογραφία σπλαγχνικού κρανίου αναδείχθηκε ενδοκογχικός όγκος μεγέθους 1,7x1,7x2 εκατοστά στο άνω και έξω τμήμα του κόγχου, εκτός του κώνου, χωρίς εικόνα οστικής καταστροφής (Εικ. 2). Στην ασθενή συστήθηκε η χειρουργική εξαίρεση της βλάβης.

Χειρουργική τεχνική

Υπό γενική αναισθησία και κατόπιν εγχύσεως αναισθη-

INTRODUCTION

The eye orbit is a bony socket of the viscerocranium, which contains a significant number of delicate anatomical structures that play a critical role in the normal functioning of vision and can give rise to a variety of neoplasms. Of all intraorbital tumours, 68% are benign, with dermoid cyst being the most common one (14%), whereas the most common malignant lesion is non-Hodgkin lymphoma (12%) (Bonavolonta et al. 2013). Lacrimal gland tumours account for approximately 9% (Shields et al. 2004) of all intraorbital tumours, and have estimated incidence of 1/1,000,000 per year (von Holstein et al. 2013). They can be distinguished into tumours of epithelial (45%) and non-epithelial (55%) origin (Shields et al. 2004), with pleomorphic adenoma being the most common benign lacrimal gland tumour.

The selection of the right type of surgical approach plays a key role in the successful management of intraorbital tumours. A number of techniques have been described in the literature on accessing tumours located in the eye orbit (Berke 1953, Arai et al. 1996, Khan and Varvares 2006, Moe et al. 2007, Kumar et al. 2015, Signorelli et al. 2015, Seiichiro et al. 2016). The ideal approach offers safe access to the lesion, broad surgical field, excellent cosmetic results and has the fewest complications. Lateral orbital wall osteotomy is the technique of choice for the removal of tumours in the outer aspect of the orbit (Berke 1953, Arai et al. 1996, Moe et al. 2007), such as the one in our case.

This article aims to report an unusual case of pleomorphic adenoma of the lacrimal gland and present the surgical technique that was used for its management.

Εικ. 1: Προεγχειρητική κλινική εικόνα ασθενούς. Εμφανής ο εξόφθαλμος.
Fig. 1: Preoperative clinical image of the patient. The exophthalmos can be seen.

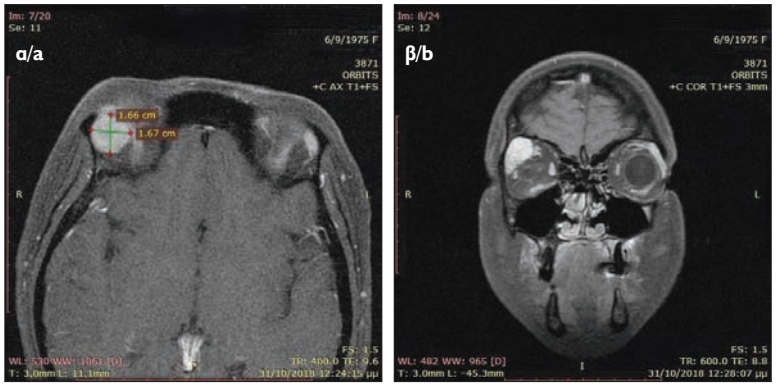

Εικ. 2: Προεγχειρητική μαγνητική τομογραφία T1 ακολουθία, α) εγκάρσιο επίπεδο, β) στεφανιαία ανασύνθεση. Απεικονίζεται ενδοκογχικός όγκος στρόγγυλου σχήματος με ομοιογενή ενίσχυση μετά τη χορήγηση παραμαγνητικής ουσίας.
Fig. 2: Preoperative MRI, T1-weighted sequence. a) axial plane, b) coronal reconstruction. A round intraorbital tumour can be seen, with homogeneous enhancement after the administration of paramagnetic substance.

Εικ. 3: Προχειρουργική διαμόρφωση της πλάκας οστεοσύνθεσης (Preplating).
Fig. 3: Preoperative forming of the osteosynthesis plate (Preplating).

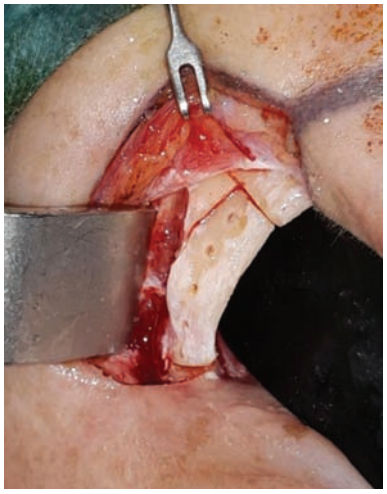

Εικ. 4: Οστεοτομίες του έξω πλάγιου κογχικού τοιχώματος.
Fig. 4: Osteotomies of the outer lateral orbital wall.

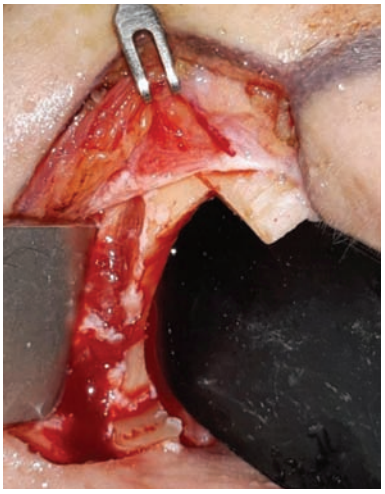

Εικ. 5: Το χειρουργικό πεδίο μετά την αφαίρεση του οστικού τμήματος.
Fig. 5: The surgical field after the removal of the bone segment.

τικού διαλύματος με αγγεισυσπαστικό γίνεται δερματική τομή σχήματος S επί του έξω τριτημορίου της οφρύος, κατά μήκος του έξω πλάγιου χείλους του οφθαλμικού κόγχου, που ανακάμπτει προς τα πίσω στο ύψος του άνω χείλους του ζυγωματικού τόξου. Ακολουθεί διίνιση των ιστών και αποκόλληση του περιοστέου, η έκταση της οποίας καθορίζεται από το μέγεθος και τη θέση του όγκου. Έπειτα, σχεδιάζεται η επιθυμητή θέση των οστεοτομιών στο έξω πλάγιο τοίχωμα του κόγχου και εκτελείται προχειρουργική διαμόρφωση της πλάκας οστεοσύνθεσης πάχους 2mm (preplating) (Εικ. 3). Γίνεται η οστεοτομία σχήματος 'Π' (Εικ. 4), δημιουργώντας ευρύ χειρουργικό πεδίο στο περιεχόμενο του κόγχου (Εικ. 5). Στη συνέχεια τέμνεται το περιόστεο του κόγχου, αναγνωρίζεται και παρασκευάζεται ο όγκος από τους παρακείμενους υγιείς ιστούς (Εικ. 6). Μετά τη χειρουργική εξαίρεση της βλάβης, το αφαιρεθέν οστικό τμήμα επαναφέρεται και ακινητοποιείται στην αρχική του θέση (Εικ. 7). Κατά το τελικό στάδιο της επέμβασης γίνεται συρραφή του τραύματος κατά την ανατομική τάξη.

Κατά την άμεση μετεγχειρητική περίοδο η ασθενής παρουσίασε αναμενόμενο περικογχικό οίδημα, περικογχικό αιμάτωμα, ήπιο περιορισμό της οφθαλμοκινητικότη-

CASE REPORT

A 43-year-old female with an unremarkable medical history presented at our Outpatient Clinic due to an exophthalmos in the right eye, which had been progressively deteriorating over the course of the past 18 months (Fig. 1). As part of the investigation, the patient was assessed by an ophthalmologist and underwent imaging with MRI. The ophthalmological examination did not uncover any other pathological findings besides the exophthalmos. The viscerocranium MRI revealed an intraorbital tumour measuring 1.7x1.7x2 cm in the upper and outer part of the orbit, outside the cone, without an image of damage to the bone (Fig. 2). The patient was advised to undergo surgical removal of the lesion.

Surgical technique

Under general anaesthesia and after the infusion of a vasopressor-containing anaesthetic solution, an S-shaped cutaneous incision was made on the outer third of eyebrow, along the outer lateral rim of the orbit, directed up and towards the back at the level of the upper rim of the zygomatic arch. After that, the tissues were dissected,

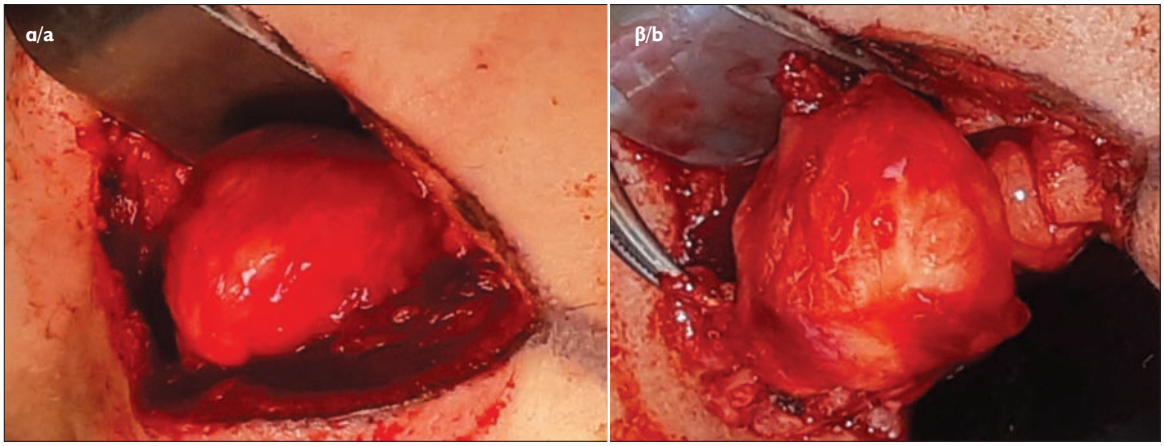

Εικ. 6: α) αναγνώριση και β) παρασκευή του όγκου.
Fig. 6: a) identification and b) dissection of the tumour.

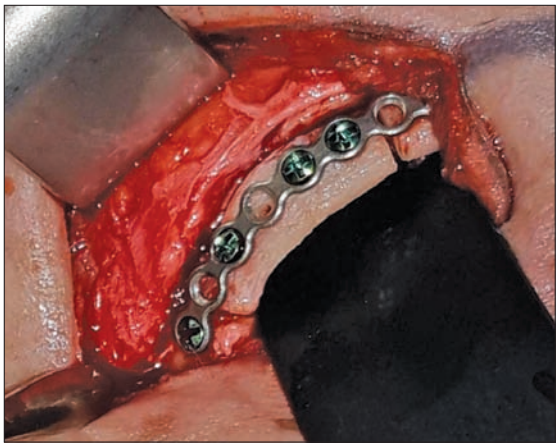

Εικ. 7: Ακινητοποίηση του αφαιρεθέντος οστικού τμήματος στην αρχική του θέση.
Fig. 7: Immobilization of the removed bone segment in its original position.

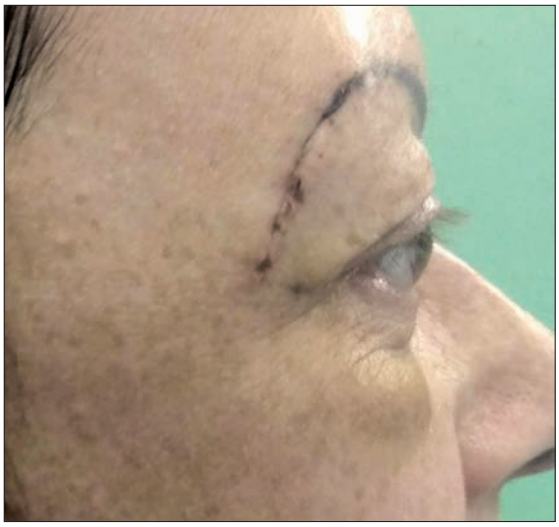

Εικ. 8: Μετεγχειρητική εικόνα ασθενούς μία εβδομάδα μετά την επέμβαση.
Fig. 8: Postoperative image of the patient, a week after the operation.

τας του δεξιού οφθαλμού και διπλωπία στις ακραίες βλεμματικές θέσεις. Πλήρης υποχώρηση των επιπλοκών διαπιστώθηκε κατά τον επανέλεγχο, ενώ και το κοσμητικό αποτέλεσμα κατά την αφαίρεση των ραμμάτων ήταν άριστο (Εικ. 8).
Από την παθολογοανατομική εξέταση του χειρουργικού παρασκευάσματος αναδείχθηκαν ευρήματα συμβατά με πλειόμορφο αδένωμα του δακρυϊκού αδένα, η εκτομή του οποίου έγινε επί υγιών ορίων.

ΣΥΖΗΤΗΣΗ

Το πλειόμορφο αδένωμα αποτελεί τον συχνότερο καλοήθη όγκο του δακρυϊκού αδένα. Η μέση ηλικία εμφάνισης είναι τα 40 έτη, χωρίς να παρατηρείται προτίμηση ανάμεσα στα δύο φύλα (Andreasen και συν. 2017). Η τυπική κλινική εικόνα χαρακτηρίζεται από εξόφθαλμο – το συνηθέστερο εύρημα κατά την κλινική εξέταση (Young

and the periosteum was detatched to an extent that was determined by the size and position of the tumour. The desired position of the osteotomies was then marked on the outer lateral wall of the orbit and the 2mm-thick osteosynthesis plate was formed preoperatively (preplating) (Fig. 3). A Pi-shaped osteotomy was performed (Fig. 4), which created a broad surgical field encompassing the contents of the orbit (Fig. 5). The orbital periosteum was incised, and the tumour was identified and dissected from the surrounding healthy tissues (Fig. 6). After the surgical excision of the lesion, the removed bone part was placed back in and immobilised in its original position (Fig. 7). During the final stage of the operation, the wound was sutured in anatomical order.
In the immediate postoperative period, the patient developed the expected periorbital oedema, periorbital haematoma, mild restriction of ocular motility of the right eye globe, and diplopia in the extreme gaze positions. In

και συν. 2018, Claros και συν. 2019) –, περιορισμένη οφθαλμοκινητικότητα, διπλωπία, βλεφαρόπτωση, ανώδυνη ψηλαφητή διόγκωση του άνω βλεφάρου. Η παρουσία πόνου είναι ενδεικτική κακοήθους νόσου, αποδίδεται σε περινευρική διήθηση και συναντάται συχνότερα σε περιπτώσεις αδενοκυστικού καρκινώματος (Wright και συν. 1992). Παρατηρήθηκε πως οι ασθενείς με κακοήθη όγκο του δακρυϊκού αδένα αναζητούν ιατρική βοήθεια σε σαφώς μικρότερο χρονικό διάστημα συγκριτικά με αυτούς με καλοήθεια, γεγονός που δικαιολογείται από την εξ ορισμού πιο επιθετική συμπεριφορά των κακοήθων όγκων (von Holstein και συν. 2013). Η ηλικία της ασθενούς μας συμβαδίζει με τη μέση ηλικία εμφάνισης του πλειόμορφου αδενώματος, ενώ η απουσία πόνου και η βραδεία εξέλιξη των συμπτωμάτων της απομακρύνουν το ενδεχόμενο κακοήθειας.

Στον απεικονιστικό έλεγχο των όγκων του δακρυϊκού αδένα θέση έχει η αξονική (CT) και η μαγνητική (MRI) τομογραφία (Vaidhyanath και συν. 2008). Στην CT το πλειόμορφο αδένωμα απεικονίζεται ως συμπαγής, με σαφές περίγραμμα, κυκλικού ή οβάλ σχήματος μάζα. Ενίοτε παρουσιάζει επασβεστώσεις και οστικό ανασχηματισμό χωρίς διήθηση του υποκείμενου οστού. Σημειώνεται πως η παρουσία επασβεστώσεων, το ανώμαλο περίγραμμα του όγκου και η οστική καταστροφή, σχετίζονται συνήθως με αδενοκυστικό καρκίνωμα (Wright και συν. 1992). Οι T1 ακολουθίες της MRI απεικονίζουν τη βλάβη με χαμηλότερο ή ίσης έντασης σήμα συγκριτικά με τους μυς και οι T2 ακολουθίες με ίσης ή υψηλότερης έντασης σήμα. Η χορήγηση παραμαγνητικής ουσίας αυξάνει μετρίως έως σημαντικά την ένταση του σήματος (Vaidhyanath και συν. 2008). Οι Razek και συν. (2011), σε μελέτη τους διέκριναν προεγχειρητικά, με ακρίβεια που προσεγγίζει το 93%, τους καλοήθεις από τους κακοήθεις επιθηλιακούς όγκους του δακρυϊκού αδένα με βάση τα απεικονιστικά ευρήματα της MRI. Αξίζει να σημειωθεί πως μέσω της MRI δύναται να αξιολογηθεί η παρουσία περινευρικής διήθησης (Vaidhyanath και συν. 2008). Στην περίπτωσή μας, στον απεικονιστικό έλεγχο δεν διαπιστώθηκε εύρημα που να συνηγορεί υπέρ κακοήθειας.

Αμφιλεγόμενο θέμα αποτελεί η λήψη υλικού προεγχειρητικά προς διενέργεια παθολογοανατομικής ή/και κυτταρολογικής εξέτασης. Κατά ορισμένους ερευνητές (Font και Gamel 1978, Rose και Wright 1992, Currie και Rose 2007, Rose 2009), η προεγχειρητική βιοψία σχετίζεται με αυξημένα ποσοστά υποτροπής του όγκου συγκριτικά με τους ασθενείς που δεν υποβλήθηκαν σε αυτή και προτείνουν την αποφυγή της επί υποψίας πλειόμορφου αδενώματος. Άλλοι (Lai και συν. 2009), δεν παρατήρησαν διαφορά στη συχνότητα υποτροπής ανάμεσα στις δύο ομάδες ασθενών, όταν η οδός δια της οποίας έγινε η λήψη του υλικού συμπεριλήφθηκε στην εκτομή και συστήνουν τη διενέργεια FNA προεγχειρητικά. Η αναφερόμενη στη βιβλιογραφία αυξημένη συ-

the follow-up examination, it was found that the complications had resolved, and the cosmetic result was excellent upon removal of the sutures (Fig. 8).

The findings of the pathologic examination of the surgical resection specimen were consistent with a pleomorphic adenoma of the lacrimal gland, which had been excised within clear margins.

DISCUSSION

Pleomorphic adenoma is the most common benign tumour of the lacrimal gland. It typically presents in patients with a mean age of 40 years, with no gender predilection (Andreasen et al. 2017). The typical clinical image involves exophthalmos –the most common finding upon clinical examination (Young et al. 2018, Claros et al. 2019)–, restricted ocular motility, diplopia, eyelid ptosis, painless palpable swelling of the upper eyelid. Pain is indicative of malignancy, has been associated with perineural infiltration, and is mostly present in cases of adenoid cystic carcinoma (Wright et al. 1992). It has been observed that patients with malignant lacrimal gland tumours seek medical care within a much shorter amount of time compared to those with benign tumours, which can be explained by the fact that malignant tumours by definition have a more aggressive behaviour (von Holstein et al. 2013). The age of our patient is consistent with the mean age of onset of pleomorphic adenomas, whereas the absence of pain and slow development of her symptoms rule out the possibility of malignancy.

CT and MRI are both used for the imaging assessment of tumours of the lacrimal gland (Vaidhyanath et al. 2008). The CT image appearance of pleomorphic adenoma is that of a compact, well-demarcated, round or oval-shaped mass. It occasionally contains calcifications and bone remodelling without infiltration of the underlying bone. It should be noted that the presence of calcifications, irregular tumour outline and bone destruction are usually associated with adenoid cystic carcinomas (Wright et al. 1992). On T1-weighted MRI sequences, the lesion appears at a lower or equal signal intensity as muscles and on T2-weighted sequences at equal or higher signal intensity. The administration of paramagnetic substance increases the strength of the signal moderately to significantly (Vaidhyanath et al. 2008). In their study, Razek et al. (2011) were able to preoperatively distinguish benign from malignant epithelial tumours of the lacrimal gland based on the imaging findings of MRI, with an accuracy of close to 93%. It is worth mentioning here that MRI can also help assess the presence of perineural infiltration (Vaidhyanath et al. 2008). In our case, imaging did not reveal any findings that would point in the direction of malignancy.

The question of collecting samples preoperatively to perform the pathologic and/or cytological examination is controversial. Some researchers (Font and Gamel 1978, Rose

χνότητα υποτροπής μετά από λήψη υλικού για βιοψία, σε συνδυασμό με τα κλινικά και απεικονιστικά ευρήματα που ήταν ενδεικτικά καλοήθειας, μας οδήγησαν στην απόφαση για χειρουργική εξαίρεση του όγκου χωρίς να προηγηθεί βιοψία.

Η πρόγνωση των ασθενών με πλειόμορφο αδένωμα είναι πολύ καλή, αν και υπάρχει πιθανότητα τοπικής υποτροπής - ιδίως σε περιπτώσεις ατελούς εξαίρεσης του όγκου - καθώς και κίνδυνος κακοήθους εξαλλαγής. Ο κίνδυνος αυτός είναι αυξημένος σε υποτροπιάζοντα αδενώματα και σε αδενώματα που παραμένουν για μεγάλο χρονικό διάστημα (Weis και συν. 2009). Για τους λόγους αυτούς η αντιμετώπιση του πλειόμορφου αδενώματος είναι η πλήρης χειρουργική εκτομή του και των τυχόν θυγατέρων κύστεων στην περιφέρεια του όγκου, χωρίς να θιγεί η ακεραιότητα της κάψας του.

Πλήθος τεχνικών για την προσπέλαση όγκων του οφθαλμικού κόγχου έχει περιγραφεί, με την επιλογή της καταλληλότερης να βασίζεται στη θέση του όγκου, στο μέγεθός του, καθώς και στην αναμενόμενη παθολογία (Leone και Wissinger, 1988). Η οστεοτομία του έξω πλάγιου τοιχώματος του κόγχου εξασφαλίζει άριστη προσπέλαση στο έξω τμήμα του κόγχου με σχετικά λίγες επιπλοκές και προτιμάται από την διεπιπεφυκοτική προσπέλαση (περιορισμένο χειρουργικό πεδίο) και την ενδοκράνια προσπέλαση (περισσότερες επιπλοκές) (Hali και συν. 2011). Στις επιπλοκές που έχουν περιγραφεί στη βιβλιογραφία αναφέρονται η ενδοκογχική αιμορραγία, η λοίμωξη του κόγχου, ενόφθαλμος, διαταραχή της οφθαλμοκινητικότητας συνήθως λόγω βλάβης του έξω ορθού μυός και εξαιρετικά σπάνια η τύφλωση εξαιτίας σημαντικής έλξης, πίεσης και διαταραχής της αιμάτωσης του οπτικού νεύρου (Arai και συν. 1996, Kumar και συν. 2014, Hali και συν. 2011). Το μετεγχειρητικό αισθητικό αποτέλεσμα κατά κανόνα είναι ικανοποιητικό, αν και δεν μπορεί να αποκλειστεί η παραμονή δύσμορφης ουλής. Η διεπιπεφυκοτική προσπέλαση αλλά και ενδοσκοπικές τεχνικές προσφέρουν άριστο αισθητικό αποτέλεσμα, προσφέροντας όμως περιορισμένο χειρουργικό πεδίο και ενδείκνυνται σε μικρού μεγέθους όγκους που εντοπίζονται σε συγκεκριμένες θέσεις (Moe και συν. 2007, Signorelli και συν. 2015).

Συμπερασματικά, το πλειόμορφο αδένωμα είναι ασυνήθης ενδοκογχικός όγκος με εξαιρετική πρόγνωση και χαμηλό ποσοστό υποτροπής, αν εξαιρεθεί επί υγιών ορίων. Η προεγχειρητική διενέργεια βιοψίας δεν ενθαρρύνεται, καθώς έχει συσχετιστεί με αυξημένη πιθανότητα υποτροπής της βλάβης. Η οστεοτομία του έξω πλάγιου τοιχώματος του κόγχου αποτελεί ασφαλή επιλογή για την προσπέλαση και εκτομή όγκων του δακρυϊκού αδένα, καθώς προσφέρει ευρύ χειρουργικό πεδίο, σχετίζεται δε με λίγες επιπλοκές και άριστα αισθητικά αποτελέσματα.

and Wright 1992, Currie and Rose 2007, Rose 2009) note that preoperative biopsy has been associated with an increased rate of tumour recurrence compared to no biopsy, and argue against it when there is a suspicion of pleomorphic adenoma. Others (Lai et al. 2009), did not observe any difference in terms of recurrence rates between the two different groups of patients, when the route through which the sample was collected had been included in the excision, and recommend that FNA is carried out preoperatively. The increased recurrence rate after the collection of biopsy material, as reported in the relevant literature, in combination with the clinical and imaging results, which indicated a benign tumour, led to our decision to proceed to the surgical excision of the tumour without prior biopsy.

The prognosis of patients with pleomorphic adenoma is very good, however there is a risk of local recurrence – especially in cases of incomplete tumour removal – as well as a risk of malignant transformation. This risk is elevated in recurring adenomas and adenomas that have remained in situ for long periods of time (Weis et al. 2009). Therefore, the treatment of pleomorphic adenoma should involve its complete surgical removal together with any related cysts on the periphery of the tumour, while preserving the integrity of its capsule.

Several techniques have been described that can be used to access tumours of the orbit, and the decision on which one is the most suitable one depends on the position of the tumour, its size and expected pathology (Leone and Wissinger, 1988). Osteotomy of the outer lateral orbital wall can ensure excellent access to the inner part of the orbit with relatively few complications, and is preferred over a transconjunctival approach (limited surgical field), or an intracranial approach (more complications) (Hali et al. 2011). The complications that have been reported in the literature include intraorbital haemorrhage, orbital inflammation, enophthalmos, ocular motility disturbance usually due to lateral rectus muscle injury, and very rarely blindness due to significant stretching, compression or disruption of blood supply to the optic nerve (Arai et al. 1996, Kumar et al. 2014, Hali et al. 2011). The postoperative aesthetic result is generally satisfactory, however the possibility of a permanent dysmorphic scar cannot be ruled out. The transconjunctival approach, as well as endoscopic techniques, can offer an excellent aesthetic result, however they only provide a limited surgical field and are indicated for small tumours in specific sites (Moe et al. 2007, Signorelli et al. 2015).

In conclusion, pleomorphic adenoma is an uncommon intraorbital tumour with excellent prognosis and low rates of recurrence, when excised within clear margins. Preoperative biopsies are not encouraged, since they have been associated with an increased rate of lesion recurrence. Osteotomy of the outer lateral orbital wall is a safe option for accessing and excising lacrimal gland tumours, as it offers a broad surgical field, and is associated with few complications and excellent aesthetic results.

ΒΙΒΛΙΟΓΡΑΦΙΑ/REFERENCES

Andreasen S, Esmaeli B, von Holstein SL, Mikkelsen LH, Rasmussen PK, Heegaard S: An Update on Tumors of the Lacrimal Gland, Asia-Pac J Ophthalmol 6:159–172, 2017

Arai H, Sato K, Katsuta T, Rhoton A: Lateral approach to intraorbital lesions: Anatomic and surgical considerations. Neurosurgery 39: 1157–1163, 1996

Berke RN: A modified Kronlein operation. Trans Am Ophthalmol Soc 51:193-231, 1953

Bonavolontà G, Strianese D, Grassi P, Comune C, Tranfa F, Uccello G, Iuliano A: An Analysis of 2,480 Space-Occupying Lesions of the Orbit From 1976 to 2011. Ophthal Plast Reconstr Surg 29:79–86, 2013

Claros P, Choffor-Nchinda E, Lopez-Fortuny M, Sobolewska AZ, Claros A: Lacrimal gland pleomorphic adenoma: a review of 52 cases, 15-year experience. Acta Otolaryngol. 139(1): 100-104, 2019

Currie ZI, Rose GE: Long-term risk of recurrence after intact excision of pleomorphic adenomas of the lacrimal gland. Arch Ophthalmol 125: 1643–1646, 2007

Font RL, Gamel JW: Epithelial tumors of the lacrimal gland: an analysis of 265 cases. In: Jakobiec FA (ed). Ocular and Adnexal Tumors. Aesculapius: Birmingham, AL, pp 787–805, 1978

Halli RC, Mishra S, Kini YK, Kharkar VR, Hebbale MA: Modified Lateral Orbitotomy Approach: A Novel Technique in the Management of Lacrimal Gland Tumors. The Journal of Craniofacial Surgery 22(3):1035-1038, 2011

Khan A, Varvares M: Traditional Approaches to the Orbit. Otolaryngol Clin N Am 39:895-909, 2006

Kumar LK, Vinod M, Varun Menon P: Lateral orbital approach: Gateway to intraorbital lesions. Natl J Maxillofac Surg. 5(2) 217-220, 2014

Kumar S, Kurien N, Vinod M, Menon V, Khalam S: A Sidewalk into the Lateral Orbit. Case Studies in Surgery. 1 (1), 2015

Lai T, Prabhakaran VC, Malhotra R, et al: Pleomorphic adenoma of the lacrimal gland: is there a role for biopsy? Eye (Lond). 23:2–6, 2009

Leone C, Wissinger J: Surgical approach to diseases of the orbital apex. Ophthalmology. 95:391–7, 1988

Moe K, Jothi S, Stern R, Gassner H: Lateral Retrocanthal Orbitotomy: A Minimally Invasive, Canthus Sparing Approach. Arch Facial Plast Surg. 9(6):419-426, 2007

Razek AA, Elkhamary S, Mousa A: Differentiation between benign and malignant orbital tumors at 3-T diffusion MR-imaging. Neuroradiology 53:517–522, 2011

Rose GE, Wright JE: Pleomorphic adenoma of the lacrimal gland. Br J Ophthalmol 76: 395–400, 1992

Rose GE: To crash or not to crash? Probability in the management of benign lacrimal gland tumours. Eye 23:1625–1628, 2009

Seiichiro M, Yoshinori H, Kentaro H, Naokatu S: Superolateral Orbitotomy for Intraorbital Tumors: Comparison with the Conventional Approach. J Neurol Surg B 77:473–478, 2016

Shields JA, Shields CL, Scartozzi R: Survey of 1264 patients with orbital tumors and simulating lesions: the 2002 Montgomery Lecture, part 1. Ophthalmol 111:997–1008, 2004

Signorelli F, Anile C, Rigante M, Paludetti G, Pompucci A, Mangiola A: Endoscopic treatment of orbital tumors. World J Clin Cases. March 16; 3(3): 270-274, 2016

Vaidhyanath R, Kirke R, Brown L, et al: Lacrimal fossa lesions: pictorial review of CT and MRI features. Orbit. 27:410–418, 2008

von Holstein SL, Coupland SE, Briscoe D, et al: Epithelial tumours of the lacrimal gland: a clinical, histopathological, surgical and oncological survey. Acta Ophthalmol Scand. 91:195–206, 2013

von Holstein SL, Therkildsen MH, Prause JU, et al: Lacrimal gland lesions in Denmark between 1974 and 2007. Acta Ophthalmol 91:349–354, 2013

Weis E, Rootman J, Joly TJ, Berean KW, Al-Katan HM, Pasternak S, Bonavolonta G, Strianese D, Saeed P, Feldman KA, Vangveeravong S, Lapointe JS, White VA: Epithelial lacrimal gland tumors: pathologic classification and current understanding. Arch Ophthalmol 127(8): 1016-1028, 2009

Wright JE, Rose GE, Garner A: Primary malignant neoplasms of the lacrimal gland. Br J Ophthalmol. 76:401–407, 1992

Young SM, Kim YD, Shin HJ, et al: Lacrimal gland pleomorphic adenoma and malignant epithelial tumours: clinical and imaging differences. Br J Ophthalmol. 103(2): 264-268, 2019

Διεύθυνση επικοινωνίας:
Δημήτριος Δεληγιαννίδης
424 ΓΣΝΕ,
Περιφερειακή Οδός Ν. Ευκαρπία,
56429 Θεσσαλονίκη
Τηλ.: +30 6934 361002
e-mail: deligiandim@gmail.com

Address:
Dimitrios Deligiannidis
424 General Military Hospital of Thessaloniki,
Ring road N. Eukarpia,
56429 Thessaloniki, Greece
Tel.: +30 6934 361002
e-mail: deligiandim@gmail.com

Μυοεπιθηλιακό καρκίνωμα ελασσόνων σιελογόνων αδένων. Παρουσίαση 2 περιπτώσεων

Δημήτριος ΔΕΛΗΓΙΑΝΝΙΔΗΣ[1], Κωνσταντίνος ΠΑΡΑΣΚΕΥΟΠΟΥΛΟΣ[2], Νικόλαος ΚΕΧΑΓΙΑΣ[3], Άρης ΝΤΟΜΟΥΧΤΣΗΣ[3], Κωνσταντίνος ΒΑΧΤΣΕΒΑΝΟΣ[4]

Κλινική Στοματικής και Γναθοπροσωπικής Χειρουργικής, Οδοντιατρική Σχολή ΑΠΘ, ΓΝΘ «Γ. Παπανικολάου» (Διευθυντής: Καθηγητής Κ. Αντωνιάδης)

Myoepithelial carcinoma of minor salivary glands. Report of 2 cases

Dimitrios DELIGIANNIDIS, Konstantinos PARASKEVOPOULOS, Nikolaos KECHAGIAS, Aris NTOMOUCHTSIS, Konstantinos VAHTSEVANOS

Department of Oral and Maxillofacial Surgery, School of Dentistry, Aristotle University of Thessaloniki, "G. Papanikolaou" General Hospital of Thessaloniki, Greece (Head: Professor K. Antoniades)

Ενδιαφέρουσες περιπτώσεις
Cases report

ΠΕΡΙΛΗΨΗ: Τα μυοεπιθηλιακά καρκινώματα είναι σπάνιοι όγκοι των σιελογόνων αδένων. Κατά κανόνα εμφανίζονται στην παρωτίδα, ενώ περιγράφονται και άλλες θέσεις εντόπισης. Στην παρούσα εργασία παρουσιάζουμε δύο σπάνιες περιπτώσεις κακοήθους μυοεπιθηλιώματος. Ο πρώτος ασθενής αποτελεί μία εκ των λιγοστών περιπτώσεων κακοήθους μυοεπιθηλιώματος ελασσόνων σιελογόνων αδένων με συμμετοχή του οστού της κάτω γνάθου. Στον δεύτερο ασθενή περιγράφουμε την υποτροπή ενός μυοεπιθηλιακού καρκινώματος με εντόπιση στην υπερώα, που εκτεινόταν στην άνω γνάθο και τον ρινοφάρυγγα. Εξαιτίας της σπανιότητάς τους, δεν υπάρχουν σαφείς οδηγίες για την αντιμετώπισή τους.

ΛΕΞΕΙΣ ΚΛΕΙΔΙΑ: Νεόπλασμα σιελογόνων αδένων, μυοεπιθηλιακό καρκίνωμα, κάτω γνάθος, υπερώα.

SUMMARY: Malignant myoepitheliomas (MMs) are rare tumours of the salivary glands. They mostly occur in the parotid gland and only few other sites of origin have been described. In this paper we present two rare cases of malignant myoepitheliomas. First patient represents one of the few cases of a MM of the minor salivary glands with infiltration of the mandible. In the second patient, we describe the recurrence of MM of the palate occupating anterior rhinopharynx and the maxilla. Because of the rarity of these lesions, there are no specific indications for their treatment.

KEY WORDS: Salivary gland neoplasm, myoepithelial carcinoma, mandible, palate.

[1] *Ειδικευόμενος Ιατρός ΣΓΠΧ, Κλινική ΣΓΠΧ, ΓΝΘ «Γ. Παπανικολάου»*
[2] *Δρ ΣΓΠΧ, Επιμελητής, Κλινική ΣΓΠΧ, ΓΝΘ «Γ. Παπανικολάου»*
[3] *Δρ ΣΓΠΧ*
[4] *Δρ ΣΓΠΧ, Αναπλ. Καθηγητής, Κλινική ΣΓΠΧ, ΓΝΘ «Γ. Παπανικολάου», Οδοντιατρική Σχολή ΑΠΘ*

Παρελήφθη: 31/7/2020 - Έγινε δεκτή: 19/10/2020

Paper received: 31/7/2020 - Accepted: 19/10/2020

ΕΙΣΑΓΩΓΗ

Το μυοεπιθηλιακό καρκίνωμα, γνωστό και ως κακόηθες μυοεπιθηλίωμα, είναι σπάνιος κακοήθης όγκος των σιελογόνων αδένων και η συχνότητα εμφάνισής του υπολογίζεται σε 0,4-0,6% επί του συνόλου των όγκων, ενώ αποτελεί το 1,2-2% των κακοήθων όγκων των σιελογόνων αδένων (Jones και συν. 2008, Subhashraj και συν. 2008). Περιγράφηκε αρχικά από τους Stromeyer και συν. το 1975, και εντάχθηκε στην ταξινόμηση των όγκων των σιελογόνων αδένων του Παγκόσμιου Οργανισμού Υγείας το 1991 (Seifert και Sabin, 1991). Συχνότερη θέση εντόπισης είναι η παρωτίδα και ακολουθούν οι ελάσσονες σιελογόνοι αδένες της υπερώας, ενώ έχουν περιγραφεί μυοεπιθηλιακά καρκινώματα σε παρειά, άνω γνάθο, γλώσσα, έδαφος στόματος, ρινοφάρυγγα και κάτω γνάθο (Nilles και συν. 1993, Tuncel και συν. 2004, Magliulo και συν. 2005, Kane και Bagwan 2010, Ingle και συν. 2014, Kannadasan και συν. 2014, Chen και συν. 2018, Nicholas και συν. 2019).

Σκοπός της παρούσας εργασίας είναι η παρουσίαση δύο σπάνιων περιστατικών μυοεπιθηλιακού καρκινώματος των ελασσόνων σιελογόνων αδένων: ενός στην κάτω γνάθο – λιγοστές δημοσιευμένες περιπτώσεις στην αγγλική βιβλιογραφία (Chrysovergis και συν. 2010, Ingle και συν. 2014, Kannadasan και συν. 2014) - και την υποτροπή ενός στην υπερώα, 9 χρόνια από την αρχική αντιμετώπιση. Παράλληλα, αναφέρονται οι διαγνωστικές και θεραπευτικές πτυχές της αντιμετώπισής του.

ΠΕΡΙΓΡΑΦΗ ΠΕΡΙΠΤΩΣΗΣ

Ασθενής Α

Άνδρας 35 ετών προσήλθε λόγω ευμεγέθους ενδοστοματικού όγκου της κάτω γνάθου δεξιά, χωρίς σημεία οξείας φλεγμονής (Εικ. 1). Κατόπιν λεπτομερούς κλινικού και απεικονιστικού ελέγχου (Εικ. 2), που ήταν ενδεικτικά όγκου του βλεννογόνου της κάτω γνάθου που διηθεί το υποκείμενο οστό, λήφθηκε η απόφαση για ανοικτή βιοψία του όγκου. Η παθολογοανατομική εξέταση ανέδειξε ευρήματα συμβατά με κακοήθη όγκο, χωρίς να είναι δυνατός ο ακριβής καθορισμός του τύπου του όγκου. Ο ασθενής εισήχθη στην Κλινική, όπου υποβλήθηκε σε τμηματική γναθεκτομή δεξιά και σύστοιχο εκλεκτικό λεμφαδενικό καθαρισμό. Σύμφωνα με την τελική παθολογοανατομική εξέταση, επρόκειτο για μυοεπιθηλιακό καρκίνωμα των ελασσόνων σιελογόνων αδένων χωρίς λεμφαδενικές μεταστάσεις στον τράχηλο (Εικ. 3-5). Κατόπιν απόφασης του ογκολογικού συμβουλίου, ο ασθενής παραπέμφθηκε για μετεγχειρητική ακτινοθεραπεία.

Μερικούς μήνες μετά την χειρουργική παρέμβαση, ο νέος απεικονιστικός έλεγχος με αξονική τομογραφία έδειξε απουσία μεταστατικής νόσου στον τράχηλο, αλλά ασαφοποίηση με παρουσία αέρα στους παρακείμενους της γναθεκτομής ιστούς. Παρόλο που η νέα βιοψία υπήρξε αρνητική για κακοήθεια, λήφθηκε η απόφαση για συνέχιση της ακτινοθεραπείας σε συνδυασμό με χημειοθεραπεία.

INTRODUCTION

Myoepithelial carcinoma, also known as malignant myoepithelioma, is a rare malignant tumour of the salivary glands, which represents 0.4-0.6% of all tumours and accounts for 1.2-2% of malignant salivary gland tumours (Jones et al. 2008, Subhashraj et al. 2008). It was first described by Stromeyer et al. in 1975, and was included in the WHO classification of salivary gland tumours in 1991 (Seifert and Sabin, 1991). Its most common site of occurrence is the parotid gland, followed by the minor salivary glands of the palate, and there have been reports of myoepithelial carcinomas in the cheek, maxilla, tongue, floor of the mouth, nasopharynx and mandible (Nilles et al. 1993, Tuncel et al. 2004, Magliulo et al. 2005, Kane and Bagwan 2010, Ingle et al. 2014, Kannadasan et al. 2014, Chen et al. 2018, Nicholas et al. 2019).

This study seeks to present two rare cases of myoepithelial carcinoma of the minor salivary glands – one in the mandible, with only a few published cases in the English-speaking literature (Chrysovergis et al. 2010, Ingle et al. 2014, Kannadasan et al. 2014), and one in the palate, which had relapsed 9 years after its original treatment. We also report on the diagnostic and treatment aspects of their management.

CASE REPORT

Patient A

A 35-year old man presented due to a large intraoral tumour in the mandible, on the right side, without any signs of acute inflammation (Fig. 1). After a thorough clinical and imaging evaluation (Fig. 2), which was indicative of a tumour in the mandibular mucosa that was infiltrating the underlying bone, it was decided to proceed to an open biopsy of the tumour. The findings of the pathological ex-

Εικ. 1: Η κλινική εικόνα του ασθενούς Α κατά την προσέλευσή του στο Τμήμα Εξωτερικών Ιατρείων.
Fig. 1: Clinical picture of the patient A upon arrival at the Outpatient Clinic.

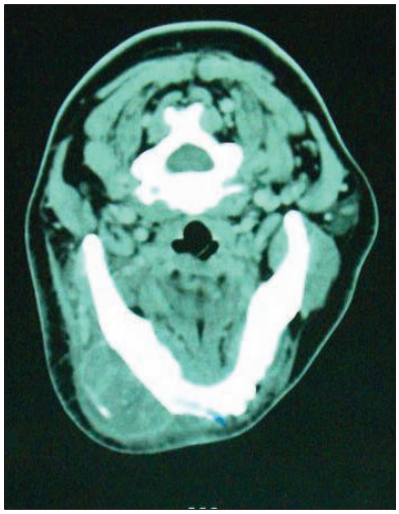

Εικ. 2: Αξονική τομογραφία σπλαγχνικού κρανίου. Εμφανής η συμμετοχή του οστού της κάτω γνάθου.
Fig. 2: CT scan of the viscerocranium. The involvement of the mandibular bone can be seen.

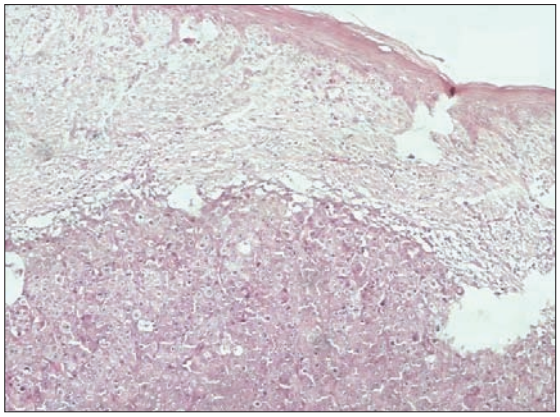

Εικ. 3: Τα νεοπλασματικά κύτταρα διατάσσονται σε συμπαγείς φωλεές. Μεγέθυνση x 100 E-H.
Fig. 3: Neoplastic cells arranged in compact nests. Magnification x 100 E-H.

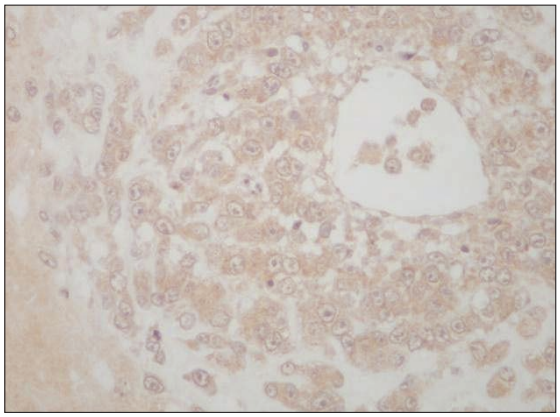

Εικ. 4: Κύτταρα του όγκου θετικά για CK HMW. Μεγέθυνση x 200.
Fig. 4: CK HMW-positive tumour cells. Magnification x 200.

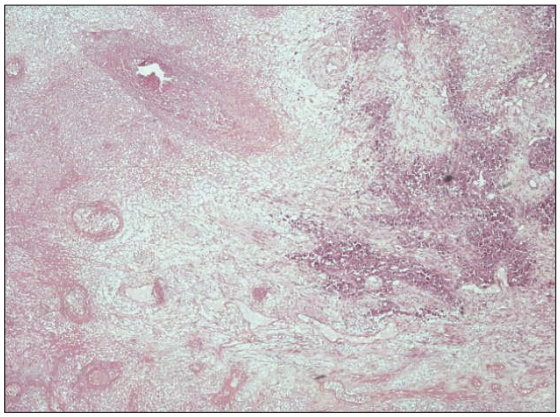

Εικ. 5: Ευμεγέθεις νεκρωτικές περιοχές. Μεγέθυνση x 100 E-H.
Fig. 5: Extensive necrotic areas. Magnification x 100 E-H.

Ένα έτος μετά την αρχική θεραπεία, εξαιτίας της αποκάλυψης της πλάκας οστεοσύνθεσης, της κακής θρέψης και της καχεξίας του ασθενούς, έγινε διαδερμική ενδοσκοπική γαστροστομία. Έπειτα, καθώς δεν υπήρχε σαφής εικόνα υποτροπής της νόσου, αποφασίστηκε νέα χειρουργική επέμβαση για αποκατάσταση της προσβληθείσας περιοχής με κρημνό κροταφίτη μυός. Ο ασθενής 62 μήνες από την αρχική επέμβαση παραμένει ελεύθερος νόσου.

Ασθενής Β

Γυναίκα 70 ετών προσήλθε με ενδοστοματικό όγκο της υπερώας και ιστορικό μυοεπιθηλιακού καρκινώματος της άνω γνάθου, που αντιμετωπίστηκε χειρουργικά προ 9 ετών. Ο κλινικός, ενδοσκοπικός και απεικονιστικός έλεγχος αποκάλυψαν την παρουσία όγκου που εκτεινόταν στην αριστερή μέση και κάτω ρινική κόγχη, τον πρόσθιο ρινοφάρυγγα, τη σκληρά υπερώα και τα γναθιαία άντρα άμφω (Εικ. 6, 7). Στη βιοψία του όγκου περιγράφονταν ευρήματα συμβατά με καρκίνωμα των ελασσόνων σιελογόνων αδένων. Μέσω προσπέλασης του μέσου τριτημορίου του προσώπου (midfacial degloving) και Le Fort I οστεοτομίας έγινε πλήρης αφαίρεση του όγκου.

amination were consistent with a malignant tumour, however it was not possible to determine the exact type of this tumour. The patient was admitted to the Department, where he underwent partial mandibulectomy on the right and ipsilateral selective lymph node dissection. According to the final pathological examination, it was a myoepithelial carcinoma of the minor salivary glands without any cervical lymph node metastases (Fig. 3-5). Following a decision of the oncology committee (Tumour Board), the patient was referred for postoperative radiotherapy.

A few months after the surgical intervention, the new CT imaging revealed no cervical metastasis. However, there was blurring with air being present in the tissues adjacent to the mandibulectomy site. Despite the fact that the new biopsy was negative for malignancy, it was decided to continue with the radiotherapy and combine it with chemotherapy.

One year after the initial treatment, due to the exposed osteosynthesis plate, malnutrition and cachexia of the patient, percutaneous endoscopic gastrostomy was performed. After that, since there was no clear image of recurrent disease, it was decided to proceed to another

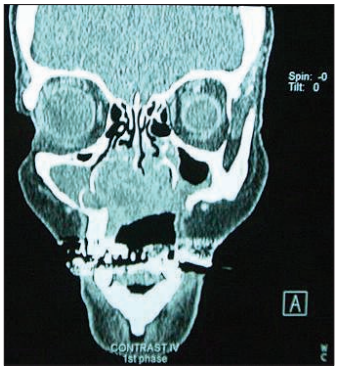

Εικ. 6, 7: Αξονική τομογραφία της υποτροπής μυοεπιθηλιακού καρκινώματος της άνω γνάθου και του ρινοφάρυγγα.
Fig. 6, 7: CT scan of the recurrent myoepithelial carcinoma of the maxilla and nasopharynx.

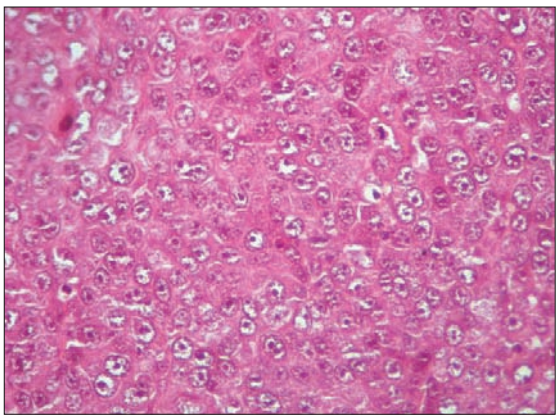

Εικ. 8: Μυοεπιθηλιακά κύτταρα του όγκου. Μεγέθυνση x 200 E-H.
Fig. 8: Myoepithelial tumour cells. Magnification x 200 E-H.

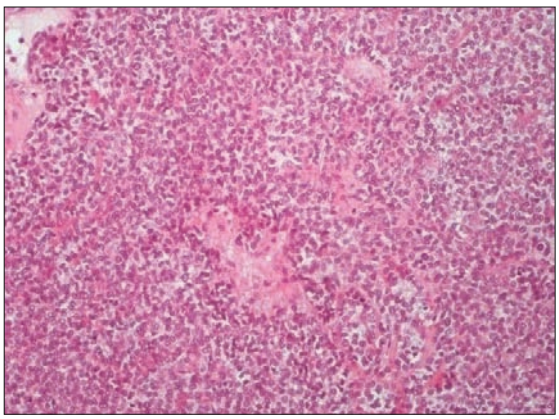

Εικ. 9: Οζίδια καρκινικών κυττάρων. Μεγέθυνση x 100 E-H.
Fig. 9: Cancer cell nodules. Magnification x 100 E-H.



Εικ. 10: Κύτταρα του όγκου θετικά για S100. Μεγέθυνση x 100.
Fig. 10: S100-positive tumour cells. Magnification x 100.

surgical intervention to reconstruct the affected area using a temporal muscle flap. Sixty-two (62) months after the initial surgical intervention, the patient remains free of disease.

Patient B

A 70-year-old woman presented with an intraoral tumour in the palate and a history of myoepithelial carcinoma in the maxilla, which had been managed surgically 9 years earlier. The clinical, endoscopic and imaging examinations revealed a tumour that extended into the left middle and inferior nasal conchae, the anterior nasopharynx, the hard palate and the maxillary sinuses bilaterally (Fig. 6, 7). Tumour biopsy findings were consistent with a minor salivary gland carcinoma. Using a midfacial degloving approach and

Πίνακας 1
Περιστατικά μυοεπιθηλιακού καρκινώματος ελασσόνων σιελογόνων αδένων βλεννογόνου της κάτω γνάθου.

Συγγραφείς	Φύλο	Ηλικία	Θεραπεία	Μετάσταση	Παρακολούθηση
Chrysovergis και συν. 2010	Γυναίκα	34	Χειρουργείο	Όχι	6 μήνες (Ελεύθερη νόσου)
Ingle και συν. 2014	Άνδρας	42	Χειρουργείο	Τραχηλικοί LN	16 μήνες (Υποτροπή – Θάνατος)
Kannadasan και συν. 2014	Γυναίκα	65	Χημειοθεραπεία	Ήπαρ	9 μήνες
Παρόν περιστατικό	Άνδρας	35	Χειρουργείο Ακτινοθεραπεία Χημειοθεραπεία	Όχι	62 μήνες (Ελεύθερος νόσου)

Κατά την ανοσοϊστοχημική εξέταση τα νεοπλασματικά κύτταρα του όγκου ήταν θετικά για κερατίνη, SMA, S-100 και CD 10. Ο δείκτης κυτταρικού πολλαπλασιασμού Ki67 ήταν θετικός στο 10% των νεοπλασματικών κυττάρων (Εικ. 8-10). Τα στοιχεία αυτά οδήγησαν στη διάγνωση του μυοεπιθηλιακού καρκινώματος ελασσόνων σιελογόνων αδένων. Η ασθενής μετεγχειρητικά έλαβε ακτινοθεραπεία και τρία χρόνια από την χειρουργική επέμβαση παραμένει ελεύθερη νόσου.

ΣΥΖΗΤΗΣΗ

Οι μυοεπιθηλιακοί όγκοι των σιελογόνων αδένων περιλαμβάνουν τα μυοεπιθηλιώματα, που θεωρούνται καλοήθεις όγκοι, και τα μυοεπιθηλιακά καρκινώματα. Το μυεπιθηλιακό καρκίνωμα αποτελεί ξεχωριστή νοσολογική οντότητα στην ταξινόμηση των όγκων των σιελογόνων αδένων από το 1991 (Seifert και Sabin, 1991). Τα καρκινώματα αυτά είναι επιθηλιακής αρχής και μπορεί να αναπτυχθούν σε έδαφος άλλων νεοπλασμάτων, όπως το πλειόμορφο αδένωμα (Moritz και συν. 2006, Wakasaki και συν. 2016), ή το καλόηθες μυοεπιθηλίωμα (Kane και Bagwan 2010, Savera και συν. 2000), αλλά και de novo (Kane και Bagwan 2010, Savera και συν. 2000). Φαίνεται πως συγκριτικά τα de novo μυοεπιθηλιακά καρκινώματα παρουσιάζουν επιθετικότερη βιολογική συμπεριφορά (Di Palma και Guzzo 1993, Savera και συν. 2000).
Τα κύτταρα του όγκου παρουσιάζουν σχεδόν κατ' αποκλειστικότητα μυοεπιθηλιακή διαφοροποίηση και κακοήθη χαρακτηριστικά όπως διηθητικό πρότυπο ανάπτυξης, κυτταρικό πλειομορφισμό, αυξημένη μιτωτική δραστηριότητα και νεκρώσεις (Vilar-Gonzalez και συν. 2015). Τυπικά χαρακτηριστικά γνωρίσματα κατά την ιστολογική εξέταση αποτελούν η πολυοζώδης αρχιτεκτονική, η ζωνοειδής κυτταρική διάταξη και η παρουσία μορφολογικής ετερογένειας (Kong και συν. 2015). Ωστόσο, ο προσδιορισμός της μυοεπιθηλιακής φύσης των μυοεπιθηλιακών καρκινωμάτων είναι δύσκολος μόνο με τη χρήση μικροσκοπίου και έτσι η χρήση ανοσοϊστοχημικών μεθόδων είναι αυτή που συμβάλλει στη διάγνωση. Κατά τον ανοσοϊστοχημικό έλεγχο, η θετικότητα σε μία κυτταροκερατίνη και σε τουλάχιστον έναν εκ των μυοεπιθηλιακών δεικτών (S100, SMA, p63, καλπονίνη, HHF-35), θεωρούνται απαραίτητα στοιχεία για την τεκμηρίωση της

Le Fort I osteotomy, the tumour was excised completely. In the immunohistochemical examination, the neoplastic cells of the tumour were positive for keratin, SMA, S-100 and CD 10. The Ki-67 cellular proliferation index was positive in 10% of the neoplastic cells (Fig. 8-10). These features led to a diagnosis of myoepithelial carcinoma of the minor salivary glands. Postoperatively, the patient received radiotherapy and remains free of disease three years after the surgical intervention.

DISCUSSION

Myoepithelial tumours of the minor salivary glands include myoepitheliomas, which are considered to be benign tumours, and myoepithelial carcinomas. Myoepithelial carcinomas have been a separate entity in the classification of salivary gland tumours since 1991 (Seifert and Sabin, 1991). These carcinomas have an epithelial origin and can develop against a background of other neoplasms, such as pleomorphic adenomas (Moritz et al. 2006, Wakasaki et al. 2016), or benign myoepitheliomas (Kane and Bagwan 2010, Savera et al. 2000), or even de novo (Kane and Bagwan 2010, Savera et al. 2000). It appears that, in comparative terms, de novo myoepithelial carcinomas have a more aggressive biological behaviour (Di Palma and Guzzo 1993, Savera et al. 2000).
The cells of the tumour have almost exclusively myoepithelial differentiation and malignant features, such as an infiltrative growth pattern, cellular pleomorphism, increased mitotic activity and necroses (Vilar-Gonzalez et al. 2015). Typical features in the histological examination include multinodular architecture, zonal cellular arrangement and the presence of morphologic heterogeneity (Kong et al. 2015). However, determining the myoepithelial nature of myoepithelial carcinomas is hard just by using a microscope, so immunohistochemical methods are used for their diagnosis. In the immunohistochemical assessment, positivity to one cytokeratin and at least one of the myoepithelial indexes (S100, SMA, p63, calponin, HHF-35) are considered to be necessary features to confirm the diagnosis (Chrysovergis et al. 2010, Kong et al. 2015). With regard to the cases presented here, once the tumour's myoepithelial nature was confirmed, there were no question marks over their classification as being

Table 1
Cases of myoepithelial carcinoma of minor salivary glands in mandibular mucosa.

Authors	Sex	Age	Treatment	Metastasis	Follow-up period
Chrysovergis et al. 2010	Female	34	Surgery	No	6 months (Free of disease)
Ingle et al. 2014	Male	42	Surgery	Cervical LN	16 months (Relapse – Death)
Kannadasan et al. 2014	Female	65	Chemotherapy	Liver	9 months
Current case	Male	35	Surgery Radiotherapy Chemotherapy	No	62 months (Free of disease)

διάγνωσης (Chrysovergis και συν. 2010, Kong και συν. 2015). Όσον αφορά τα περιστατικά που παρουσιάζονται, από τη στιγμή που επιβεβαιώθηκε η μυοεπιθηλιακή τους φύση δεν υπήρξε προβληματισμός για τον χαρακτηρισμό τους ως κακοήθη, καθώς η διήθηση των παρακείμενων ιστών ήταν εμφανής.

Τα μυοεπιθηλακά καρκινώματα κατά κανόνα αναπτύσσονται βραδέως και η συνήθης κλινική εικόνα με την οποία παρουσιάζονται είναι αυτή της ανώδυνης προοδευτικά αυξανόμενης σε μέγεθος μάζας (Di Palma και Guzzo 1993, Kane και Bagwan 2010). Οι ασθενείς μας δεν αποτέλεσαν εξαίρεση σε αυτό τον κανόνα, καθώς παρουσιάστηκαν στην Κλινική μας με ευμεγέθεις όγκους και απουσία άλγους. Η συνηθέστερη θέση εμφάνισης είναι η παρωτίδα (Vilar-Gonzalez και συν. 2015), ενώ η εντόπισή τους στην κάτω γνάθο με συμμετοχή του οστού, όπως του πρώτου ασθενή, είναι εξαιρετικά σπάνια με λιγοστά περιστατικά να αναφέρονται στην αγγλική βιβλιογραφία (Chrysovergis και συν. 2010, Ingle και συν. 2014, Kannadasan και συν. 2014), τα βασικά χαρακτηριστικά των οποίων συνοψίζονται στον Πίνακα 1. Σχετικά με τον δεύτερο ασθενή, αποτελούσε υποτροπή κακοήθους μυοεπιθηλιώματος της υπερώας 9 χρόνια μετά την αρχική αντιμετώπιση. Σε σύνολο 51 ασθενών (15 με εντόπιση στην παρωτίδα, 36 με εντόπιση στους ελάσσονες σιελογόνους αδένες), που μελέτησαν οι Kane και Bagwan το 2010, το ποσοστό υποτροπής των νεοπλασμάτων αυτών υπολογίζεται στο 31% για τους όγκους με προέλευση τους ελάσσονες σιελογόνους αδένες, ενώ προσεγγίζει το 47% για αυτούς που εξορμώνται από την παρωτίδα. Σύμφωνα με τους ίδιους συγγραφείς 7 από τους 51 ασθενείς εμφάνισαν μεταστατική νόσο. Κανείς εκ των ασθενών που παρουσιάζονται στο παρόν άρθρο δεν εμφάνισε μεταστατική νόσο κατά το χρονικό διάστημα της παρακολούθησής του.

Εξαιτίας της περιορισμένης εμπειρίας δεν υπάρχουν σαφείς κατευθύνσεις για την αντιμετώπιση του μυοεπιθηλιακού καρκινώματος. Η χειρουργική εξαίρεση του όγκου που θα εξασφαλίσει ευρέα χείλη εκτομής ελεύθερα νεοπλασματικών διηθήσεων, αποτελεί το βασικό τρόπο αντιμετώπισης. Οι Saliba και συν. 2012 συνιστούν τη μετεγχειρητική ακτινοθεραπεία επί υπολειμματικής νόσου, περινευρικών διηθήσεων, όγκων υψηλού βαθμού κακοήθειας, μεταστατικών λεμφαδένων και υποτροπής της νόσου. Η χημειοθεραπεία έχει χρησιμοποιηθεί στα πλαίσια αντιμετώπισης του μυοεπιθηλιακού καρκινώματος (Savera και συν. 2000), όμως λόγω του μικρού αριθμού των ασθενών ο ρόλος της παραμένει αδιευκρίνιστος.

Συμπερασματικά, τα μυοεπιθηλιακά καρκινώματα είναι σπάνιοι όγκοι των σιελογόνων αδένων επιθηλιακής αρχής που αναπτύσσονται de novo ή σε έδαφος καλοηθών όγκων. Η χειρουργική εξαίρεσή τους επί υγιών ορίων αποτελεί τον ακρογωνιαίο λίθο της αντιμετώπισής τους. Περαιτέρω μελέτη είναι απαραίτητη για τον καθορισμό του ρόλου της ακτινοθεραπείας και της χημειοθεραπείας στη διαχείριση αυτών των ασθενών.

malignant, as the infiltration of the adjacent tissues was evident.

Myoepithelial carcinomas generally develop at a slow pace and their most common clinical picture is that of a painless gradually enlarging mass (Di Palma and Guzzo 1993, Kane and Bagwan 2010). Our patients were no exception to this rule, as they both presented at our Department with large tumours and absence of pain. The most common site is the parotid gland (Vilar-Gonzalez et al. 2015), whereas their occurrence in the mandible with bone involvement, such as in the case of our first patient, is extremely rare with very few cases having been reported in the English-speaking literature (Chrysovergis et al. 2010, Ingle et al. 2014, Kannadasan et al. 2014). The main features of these cases have been summarised in Table 1. Our second patient had a malignant myoepithelioma, which had recurred 9 years after its original treatment. Out of a total of 51 patients (15 with an occurrence site in the parotid gland, 36 in the minor salivary glands) studied by Kane and Bagwan in 2010, the relapse rate of these neoplasms is estimated at 31% for tumours originating from the minor salivary glands, and approximately 47% for those arising from the parotid gland. According to the same authors, 7 out of 51 patients developed metastasis. None of the patients included in this article developed metastasis over the course of their follow-up period.

There are no specific guidelines with regard to the management of myoepithelial carcinomas due to the limited experience in this field. A surgical excision of the tumour on wide resection margins that are free of neoplastic infiltrations is the main treatment approach. Saliba et al. 2012 recommend postoperative radiation therapy for residual tumours, perineural invasion, high-grade malignancy, positive lymph nodes or relapse of the disease. Chemotherapy has also been used for the purposes of treating myoepithelial carcinomas (Savera et al. 2000), however due to the small number of patients who have received it, its role remains unclear.

In conclusion, myoepithelial carcinomas are rare salivary gland tumours of epithelial origin that can develop de novo or against a background of benign tumours. Surgical excision with healthy margins is the cornerstone of their treatment. Further investigation is needed in order to establish the role of radiation and chemotherapy in the management of these patients.

ΒΙΒΛΙΟΓΡΑΦΙΑ/REFERENCES

Chen L, Fu Y, Wang H, Yang F, Liu J, Xia F, Ma X: Myoepithelial carcinoma of the nasopharynx: Rare case report with clinicopathologic and immunohistochemical features review of literature. Head Neck 40(6):E62-E6, 2018

Chrysovergis A, Iacovou E, Eleftheriadou A, Lazaris AC, Kandiloros D: Myoepithelial carcinoma of the retromolar area in a young female. A rare case report. Med Oncol. 27(3):946-9, 2010

Di Palma S, Guzzo M: Malignant myoepithelioma of salivary glands: clinicopathological features of ten cases. Virchows Arch. 423(5):389–96, 1993

Ingle Y, Ashokkumar Shah A, Kheur S, Routaray S: Myoepithelial cell carcinoma of the oral cavity: A case report and review of literature. J Oral Maxillofac Pathol. 18(3): 472–477, 2014

Jones AV, Craig GT, Speight PM, Franklin CD: The range and demographics of salivary gland tumors diagnosed in a UK population. Oral Oncol. 44:407–17, 2008

Kane SV, & Bagwan IN: Myoepithelial Carcinoma of the Salivary Glands. Archives of Otolaryngology–Head & Neck Surgery, 136(7): 702, 2010

Kannadasan K, Vandana Shenoy K, Kengagsubbiah S, Kumar S, Sathyabhama V: Intraosseous Myoepithelial Carcinoma of Mandible - A Case Report with Clinical, Radiological, Histopathologic and Immuno-Histochemical Features. J Clin Diagn Res. 8(8): ZD46–ZD48, 2014

Kong M, Drill EN, Morris L, West L, Klimstra D, Gonen M, Ghossein R, Katabi N: Prognostic Factors in Myoepithelial Carcinoma of Salivary Glands. A Clinicopathologic Study of 48 Cases. Am J Surg Pathol 39(7): 931-938, 2015

Magliulo G, Pulice G, Fusconi M, Cuiuli G: Malignant myoepithelioma of the rhinopharynx: case report. Skull Base. 15(2):113-6, 2005

Moritz C, Korth O, Tillmann A: Myoepithelial carcinoma in pleomorphic adenoma – a rarity among tumors of the parotid gland. Rofo. 178(5):538–9, 2006

Nicholas RG, Hanson JA, Meiklejohn DA: Myoepithelial Cell Carcinoma of the Oral Tongue: Case Report and Review of the Literature. Clinical Medicine Insights: Oncology Volume 13: 1–5, 2019

Nilles R, Lenartz T, Kaiserling E: Myoepithelial carcinoma of the nasopharynx. Case report and review of the literature. HNO. 41:396–400, 1993

Saliba I, El Khatib N, Nehme A, Nasser S, Moukarzel N: Metastatic parotid myoepithelial carcinoma in a 7-year-old boy. Case Rep Pediatr. 2012:212746, 2012

Savera AT, Sloman A, Huvos AG, Klimstra DS: Myoepithelial carcinoma of the salivary glands: a clinico-pathologic study of 25 patients. Am J Surg Pathol. 24(6):761–74, 2000

Seifert G, Sabin L: Histological typing of salivary gland tumors (World Health Organization). 2nd ed. New York: Springer-Verlag 1991, pp. 23–44

Stromeyer FW, Haggitt RC, Nelson JF, Hardman JM: Myoepithelioma of minor salivary gland origin. Arch Pathol. 99:242-5, 1975

Subhashraj K: Salivary gland tumors: A single institution experience in India. Br J Oral Maxillofac Surg. 46:635–8, 2008

Tuncel U, Ergul G, Ozlugedik S, Unal A: Myoepithelial carcinoma in the nasopharynx: an unusual localization. Yonsei Med J. 45(1):161-5, 2004

Vilar-Gonzalez S, Bradley K, Rico-Perez J, Vogiatzis P, Golka D, Nigam A, Sivaramalingam M, Kazmi S: Salivary gland myoepithelial carcinomas. Clin Transl Oncol 17:847–855, 2015

Wakasaki T, Kubota M, Nakashima Y, Tomonobe E, Mihara T, Fukushima J: Invasive myoepithelial carcinoma ex pleomorphic adenoma of the major salivary gland: two case reports. BMC Cancer. 16: 827, 2016

Διεύθυνση επικοινωνίας:
Δημήτριος Δεληγιαννίδης
Γ.Ν.Θ. «Γ. Παπανικολάου»
Εξοχή, ΤΚ 57010. Θεσσαλονίκη
Τηλ.: +30 6934 361002
e-mail: deligiandim@gmail.com

Address:
Dimitrios Deligiannidis
"G. Papanikolaou" General Hospital of Thessaloniki
Exochi, 57010 Thessaloniki, Greece
Tel.: +30 6934 361002
e-mail: deligiandim@gmail.com

Impact of simulation in local anesthesia training of dental students. A three-year program evaluation

Kyriaki MARTI[1], Vidya RAMASWAMY[2], Mark FITZGERALD[3]

Department of Periodontics and Oral Medicine, School of Dentistry, University of Michigan, Ann Arbor, MI, USA (Interim Chair: Assoc. Professor Rogerio Castilho, DDS, MS, PhD)

Επίδραση της προσομοίωσης στην εκπαίδευση των φοιτητών Οδοντιατρικής στην τοπική αναισθησία. Τριετής Αξιολόγηση του προγράμματος

Κυριακή ΜΑΡΤΗ, Vidya RAMASWAMY, Mark FITZGERALD

Κλινική Περιοδοντολογίας και Στοματολογίας, Οδοντιατρική Σχολή Πανεπιστημίου Michigan, Ann Arbor, MI, ΗΠΑ (Προσωρινός Διευθυντής: Αναπλ. Καθηγητής Rogerio Castilho, DDS, MS, PhD)

Research paper
Ερευνητική Εργασία

[1] *OMFS, DMD, MD, MHPE, PhD, CHSE, FEBOMFS, Adjunct Clinical Assistant Professor, Department of Periodontics and Oral Medicine, University of Michigan School of Dentistry*
[2] *PhD, Associate Director of Curriculum and Program Evaluation, University of Michigan School of Dentistry*
[3] *DDS, MS, Associate Dean for Community-Based Collaborative Care and Education, Associate Professor of Dentistry, Department of Cariology, Restorative Sciences and Endodontics, University of Michigan School of Dentistry*

SUMMARY: An interdepartmental intervention was implemented to determine how the addition of simulation training in local anesthesia to a clinical course could improve students' perception of knowledge, experience, confidence, preparedness and stress. The program was evaluated after a 3-years implementation (2013-2015).
Group 1B of second-year students (2013) received simulation before and Group 1A received simulation after their clinical exercise. Both Groups completed a survey immediately post-simulation. Group 2 (2014-2015) students received simulation before clinical experience and completed the surveys both pre-and post- clinical experience. Students self-assessed their knowledge, experience and confidence concerning four local anesthesia competencies. Faculty members compared students' clinical performance with those of students' 4 years prior who had no simulation experience.
Students experiencing a combined simulation and clinical experience perceived themselves statistically significantly more knowledgeable, confident and experienced versus simulation experience only. There was no statistical difference between the Group receiving simulation pre- and the Group receiving simulation post- clinical experience. Faculty perceptions of students' clinical performance showed mild improvement in all groups experiencing simulation.

KEY WORDS: simulation, dental education, local anesthesia, program evaluation, predoctoral education.

Paper received: 20/10/2020 - Accepted: 10/11/2020

ΠΕΡΙΛΗΨΗ: Εφαρμόσαμε μία νέα εκπαιδευτική παρέμβαση στην τοπική αναισθησία, ώστε να προσδιορίσουμε πώς η προσθήκη προσομοίωσης μπορεί να βελτιώσει την γνώση, την εμπειρία, την αυτοπεποίθηση, την ετοιμότητα και το άγχος των φοιτητών. Το πρόγραμμα αξιολογήθηκε μετά τριετή εφαρμογή.
Μια ομάδα δευτεροετών φοιτητών (1Β) (2013) συμμετείχε στην προσομοίωση πριν και μία ομάδα (1Α) μετά την κλινική άσκηση. Οι δύο ομάδες συμπλήρωσαν ερωτηματολόγιο μετά την προσομοίωση. Η ομάδα 2 (2014-2015) συμμετείχε στην προσομοίωση πριν την κλινική άσκηση και συμπλήρωσε ερωτηματολόγιο πριν και μετά την κλινική άσκηση. Οι φοιτητές αυτοαξιολόγησαν τη γνώση, εμπειρία και αυτοπεποίθησή τους σχετικά με 4 δεξιότητες. Μέλη ΔΕΠ συνέκριναν την απόδοση φοιτητών στην Κλινική με εκείνη φοιτητών πριν 4 χρόνια (χωρίς προσομοίωση).
Οι φοιτητές που συμμετείχαν στη συνδυασμένη προσομοίωση και κλινική άσκηση ανέφεραν στατιστικά σημαντική βελτίωση γνώσης, εμπειρίας και αυτοπεποίθησης συγκρινόμενοι με αυτούς που έλαβαν μόνο προσομοίωση. Δεν υπήρχε στατιστική διαφορά μεταξύ φοιτητών που συμμετείχαν στην προσομοίωση πριν, με αυτών που συμμετείχαν μετά την κλινική εμπειρία. Οι διδάσκοντες ανέφεραν ήπια βελτίωση στις ομάδες που συμμετείχαν στην προσομοίωση μαζί με κλινική εκπαίδευση.

ΛΕΞΕΙΣ ΚΛΕΙΔΙΑ: προσομοίωση, οδοντιατρική εκπαίδευση, τοπική αναισθησία, αξιολόγηση προγράμματος, προκλινική εκπαίδευση.

Παρελήφθη: 20/10/2020 - Έγινε δεκτή: 10/11/2020

INTRODUCTION

A very important skill of dental providers is to be able to effectively and safely provide local anesthesia to their patients. The Commission of Dental Accreditation (CODA) (Accreditation Standards for Dental Education Programs 2013), requires for the graduating student to be competent to provide "anesthesia, and pain and anxiety control." Local anesthetics can be expected to be a major source of drug-related complications (Daublander et al. 1997). Prevention of complications, such as anesthetic toxicity (overdose), infection, hematoma, trismus, nerve impairment, etc., is an important concern in dental practice (Malamed 2014, Martis et al. 1986).

Simulation-based training has been used as a bridge between the knowledge (lecture-based course) and the clinical practice in dental education (Marti et al. 2019). Buchanan reports that the implementation of simulation technology in the predoctoral dental curriculum warranted "a smoother transition from preclinical education to the clinical setting" (Buchanan 2001).

The use of preclinical simulation has been successfully implemented so far in the health professions. Particularly in anesthesiology, simulation has been used for training in airway management and general anesthesia techniques (Park 2011, Rosenberg 2000, Rosenberg et al. 2012, Udani et al. 2015). Manikin models have also been used in other areas of preclinical training in dentistry for familiarization with the oral cavity and perioral soft tissues and in predicting dental students' clinical performance (Nunez et al. 2012, Sukotjo et al. 2007). The use of manikins is simple and easy to implement as a valuable preclinical education tool for training of dental students in local anesthesia techniques, where the limited mouth opening may be a restricting factor. Previous studies of simulation models for dental education have produced positive results, and students were enthusiastic about the new educational approach (Buchanan 2001, Yekta et al. 2013). Skills related to local anesthesia are very important for the dental practitioner and Lee et al. reported in their study that "students who received local anesthesia from students who had practiced on the simulation model experienced fewer post-injection complications one day after receiving the IAN block", while no significant increase in the success rate of anesthetizing classmates was reported (Lee et al. 2015).

Polyzois et al. reported that conventional preclinical training results in a significant improvement in the manual skills of the dental students; still the dental procedure used (in operative dentistry) had only a limited predictive value for later performance at the preclinical level (Polyzois et al. 2011).

The use of simulation-based training for local anesthesia skills acquisition is consistent with the theoretical framework of Kolb's experiential learning. Kolb showed that effective learning is based on: 1. Concrete experience 2.

ΕΙΣΑΓΩΓΗ

Σημαντική δεξιότητα των οδοντιάτρων είναι να παρέχουν αποτελεσματικά και με ασφάλεια τοπική αναισθησία στους ασθενείς τους. Η Αμερικανική "Commision of Dental Accreditation" (CODA) (Επιτροπή Οδοντιατρικής Διαπίστευσης) (Accreditation Standards for Dental Education Programs 2013) (Πρότυπα Διαπίστευσης για Προγράμματα Οδοντιατρικής Εκπαίδευσης 2013), απαιτεί ο απόφοιτος της Οδοντιατρικής να είναι ικανός να παρέχει «αναισθησία και έλεγχο του πόνου και του άγχους». Η τοπική αναισθησία μπορεί να είναι μία σημαντική πηγή επιπλοκών που σχετίζονται με τα φάρμακα στην οδοντιατρική πράξη (Daublander και συν. 1997). Η πρόληψη επιπλοκών, όπως η υπερδοσολογία, η λοίμωξη, το αιμάτωμα, ο τρισμός, η παραισθησία κ.λπ. είναι ένα σημαντικό πρόβλημα στην οδοντιατρική πράξη (Malamed 2014, Μάρτης και συν. 1986).

Η εκπαίδευση με βάση την προσομοίωση στην οδοντιατρική εκπαίδευση χρησιμοποιήθηκε ως γέφυρα μεταξύ της θεωρητικής γνώσης (μάθημα στο αμφιθέατρο) και της κλινικής πράξης (Marti και συν. 2019). Ο Buchanan αναφέρει ότι η εφαρμογή της τεχνολογίας προσομοίωσης στο προπτυχιακό πρόγραμμα σπουδών της Οδοντιατρικής δικαιολογεί «ομαλότερη μετάβαση από την προκλινική εκπαίδευση στο κλινικό περιβάλλον» (Buchanan 2001).

Η χρήση της προκλινικής προσομοίωσης έχει εφαρμοστεί με επιτυχία μέχρι τώρα στα επαγγέλματα υγείας. Ειδικότερα στην αναισθησιολογία, χρησιμοποιήθηκε η προσομοίωση για εκπαίδευση στη διαχείριση του αεραγωγού και στις γενικές τεχνικές αναισθησίας (Park 2011, Rosenberg 2000, Rosenberg και συν. 2012, Udani και συν. 2015). Μοντέλα προσομοίωσης ("typodonts") έχουν επίσης χρησιμοποιηθεί σε άλλους τομείς της προκλινικής εκπαίδευσης στην Οδοντιατρική για εξοικείωση με τη στοματική κοιλότητα και τους περιφερικούς μαλακούς ιστούς και για την πρόβλεψη της κλινικής απόδοσης των φοιτητών Οδοντιατρικής, καθώς και σαν εργαλείο για την εκπαίδευση φοιτητών Οδοντιατρικής σε τοπικές τεχνικές αναισθησίας, όπου το περιορισμένο άνοιγμα του στόματος μπορεί να είναι περιοριστικός παράγοντας. Προηγούμενες μελέτες μοντέλων προσομοίωσης για την οδοντιατρική εκπαίδευση έδωσαν θετικά αποτελέσματα και οι φοιτητές ενθουσιάστηκαν με τη νέα εκπαιδευτική προσέγγιση (Buchanan 2001, Yekta και συν. 2013). Οι δεξιότητες που σχετίζονται με την τοπική αναισθησία είναι πολύ σημαντικές για τον οδοντίατρο και οι Lee και συν. ανέφεραν σε μελέτη τους ότι «οι φοιτητές που έλαβαν τοπική αναισθησία από φοιτητές που είχαν ασκηθεί στο μοντέλο προσομοίωσης παρουσίασαν λιγότερες επιπλοκές μετά την ένεση, μία ημέρα μετά τη χορήγηση στελεχιαίας αναισθησίας του κάτω φατνιακού νεύρου», ενώ δεν αναφέρθηκε σημαντική αύξηση στο ποσοστό επιτυχίας των φοιτητών κατά την προκλινική τους εκπαίδευση (Lee και συν. 2015). Οι Polyzois και συν. ανέφεραν ότι η συμβατική προκλινική εκπαίδευση οδηγεί σε σημαντική βελτίωση των κλι-

Reflective observation 3. Abstract conceptualization and 4. Active experimentation. Simulation, based on Kolb's theory, requires the combination of application of knowledge, reflective procedure, learning from the experience and reapplication of the skills learned (Kolb 1984).

The conceptual framework for evaluation of our program was planned according to the CIPP approach. This model, according to Stufflebeam is following the Context-Input-Process-Program (CIPP) approach; it is based on establishing needs and objectives of the program, plans the appropriate approach to meet these needs, implements and monitors the program and assesses the outcomes of the program. Advantages of the CIPP model are that it offers a comprehensive evaluation approach, focusing on the program improvement and discusses outcomes. According to Stufflebeam, it may be used by evaluators to guide development and improvement of programs (formative role), and to provide information for accountability (summative role)(Stufflebeam 2003).

Benefits of simulation-based learning have been shown in the dental literature, for skills acquisition, error mitigation and patient safety. Quinn et al. showed that simulation enhances interest and understanding of dental students by transferring the learning setting to a professional environment (through Virtual Reality)(Quinn et al. 2013). In health professions education Ziv et al. discussed that "simulation offers increased precision and relevance of training and competency assessment, and new methods of teaching error management and safety culture" (Ziv et al. 2000). The importance of safety in local anesthesia training is apparently essential, based on the fact that the technique used for local anesthesia is associated with error prevention and potentially less "needle stick" incidents (NSIs) in the dental practice. Studies indicated syringe use as the major cause of NSIs among dental professionals and one of the two major causes among dental students (Cleveland et al. 2002, Jaber 2011). Simulation–based training is also offering great opportunities for deliberate and repetitive practice for skills acquisition, as our primary goal is to improve some skills and areas of performance (Ericsson 2004).

The purpose of our study was to evaluate the impact of pre-clinical simulation in local anesthesia training of predoctoral dental students based on their self-perception of knowledge, confidence, experience, preparedness and stress level during their local anesthesia experience, after three consecutive years of implementation in the UMSoD. Our research questions include:

1. Does the addition of clinical experience to the simulation–based training improve self-perceived knowledge, experience and confidence of students?
2. Does the completion of the simulation session before or after a clinical experience influence ratings of self-perceived knowledge, experience and confidence of students?

νικών δεξιοτήτων των φοιτητών Οδοντιατρικής. Εν τούτοις η μέθοδος που χρησιμοποιήθηκε (στην οδοντική χειρουργική) είχε μόνο περιορισμένη προγνωστική αξία για τη μετέπειτα απόδοσή τους στο προκλινικό επίπεδο (Polyzois και συν. 2011).

Η χρήση εκπαίδευσης με βάση την προσομοίωση για την απόκτηση δεξιοτήτων στην τοπική αναισθησία συνάδει με το θεωρητικό πλαίσιο της βιωματικής μάθησης του Kolb. Ο Kolb έδειξε ότι η αποτελεσματική μάθηση βασίζεται σε: 1. Συγκεκριμένη εμπειρία 2. Κριτικό Στοχασμό 3. Σύλληψη αφηρημένων εννοιών και 4. Ενεργό πειραματισμό. Η προσομοίωση, βασισμένη στη θεωρία του Kolb, απαιτεί το συνδυασμό της εφαρμογής της γνώσης, του κριτικού στοχασμού, της εκμάθησης από την εμπειρία και της επανειλημμένης πρακτικής εφαρμογής των δεξιοτήτων (Kolb 1984).

Το εννοιολογικό πλαίσιο για την αξιολόγηση του προγράμματός μας σχεδιάστηκε σύμφωνα με την προσέγγιση CIPP. Αυτό το μοντέλο αξιολόγησης, σύμφωνα με τους Stufflebeam και συν. ακολουθεί την προσέγγιση "Context-Input-Process-Program (CIPP)" (Γενικό πλαίσιο-Εισαγωγή-Διαδικασία-Πρόγραμμα), που βασίζεται στον καθορισμό αναγκών και στόχων του προγράμματος, σχεδιάζει την κατάλληλη προσέγγιση για την κάλυψη αυτών των αναγκών, εφαρμόζει και παρακολουθεί το πρόγραμμα και αξιολογεί τα αποτελέσματα του προγράμματος. Τα πλεονεκτήματα του μοντέλου CIPP είναι ότι προσφέρει μία ολοκληρωμένη προσέγγιση αξιολόγησης, εστιάζοντας στη βελτίωση του προγράμματος και παρουσιάζει τα αποτελέσματα. Σύμφωνα με τον Stufflebeam, μπορεί να χρησιμοποιηθεί από αξιολογητές για να καθοδηγήσει την ανάπτυξη και τη βελτίωση των προγραμμάτων (διαμορφωτικός ρόλος) και για την παροχή πληροφοριών για υπευθυνότητα (αθροιστικός ρόλος) (Stufflebeam 2003).

Τα οφέλη της εκμάθησης με βάση την προσομοίωση για την απόκτηση δεξιοτήτων, έχουν καταδείξει στην οδοντιατρική βιβλιογραφία περιορισμό των επιπλοκών και προαγωγή της ασφάλειας των ασθενών. Οι Quinn και συν. έδειξαν ότι η προσομοίωση ενισχύει το ενδιαφέρον και την κατανόηση των φοιτητών Οδοντιατρικής μεταφέροντας το μαθησιακό περιβάλλον στο κλινικό επαγγελματικό περιβάλλον (μέσω της εικονικής πραγματικότητας) (Quinn και συν. 2013). Στα επαγγέλματα υγείας, οι Ziv και συν. συζήτησαν ότι «η προσομοίωση προσφέρει αυξημένη ακρίβεια και συνάφεια της εκπαίδευσης και της αξιολόγησης ικανοτήτων και νέες μεθόδους διδασκαλίας διαχείρισης σφαλμάτων και προαγωγή κουλτούρας ασφάλειας» (Ziv και συν. 2000). Η σημασία της ασφάλειας στην εκπαίδευση τοπικής αναισθησίας είναι προφανώς σπουδαία, με βάση το γεγονός ότι η τεχνική που χρησιμοποιείται για την τοπική αναισθησία σχετίζεται με την πρόληψη σφαλμάτων και πιθανώς λιγότερα περιστατικά «νύξης από βελόνα» (NAB) στην οδοντιατρική πρακτική. Μελέτες έδειξαν ότι η χρήση της οδοντιατρικής σύριγγας είναι η κύρια αιτία των συμβαμάτων NAB μεταξύ των οδοντιάτρων και

MATERIALS AND METHODS

MED- IRB -exempt approval was obtained by our institution (HUM00075702).

Training of predoctoral dental students in local anesthesia at the University of Michigan, School of Dentistry (UMSoD) traditionally consisted of lecture-based courses and supervised clinical rotations in the Foundation Clinic. Although simulation-based training has been used consistently in predoctoral dental curricula, it has been rarely used for local anesthesia training in Dental Schools nationally and worldwide. Second year dental students at the UMSoD were routinely taught how to administer local anesthesia in a clinical setting, using their classmates as patients before moving on to patient care Clinics. Therefore we decided to design and implement a simulation-based training intervention along with the student-to-student traditional approach, as a novel educational method for second year dental students before entering the Clinic. This manikin simulation was initiated and evaluated during the past three consecutive years at the UMSoD.

Description of the simulation-based training

Before the simulation session a short pre-briefing session took place, including instrumentation and techniques. All students had reviewed videos on local anesthesia techniques just before their rotation, and they had attended the lectures on local anesthesia techniques and pharmacology (within the past 6 months). A clinic conference room available for teaching was used for small group clinical simulation teaching (10-11 students). Mannequin heads mounted on adjustable metal rods were chosen, as a validated simulation tool used in many dental schools for simulation in prosthodontics and restorative skills (Jasinevicius et al. 2004). "Hands–on" preclinical simulation training was performed on the models ("task trainers"). Position of the mannequin head and movements of the jaws can be easily adjusted to assume different positions. Hard tissues are substituted by hard material, and soft tissues of the mouth and the perioral area are substituted by soft material, that has a similar tactile feeling as the oral mucosa or the skin. Teaching of positioning of the dentist during local anesthesia procedures, instru-

μία από τις δύο κύριες αιτίες στους φοιτητές Οδοντιατρικής (Cleveland και συν. 2002, Jaber 2011). Η εκπαίδευση με βάση την προσομοίωση προσφέρει επίσης μεγάλες ευκαιρίες για εσκεμμένη και επαναλαμβανόμενη πρακτική εξάσκηση για απόκτηση δεξιοτήτων, καθώς ο πρωταρχικός μας στόχος είναι να βελτιώσουμε ορισμένες δεξιότητες και τομείς απόδοσης (Ericsson 2004).

Ο σκοπός της μελέτης μας ήταν να εκτιμήσουμε την επίδραση της προσθήκης προκλινικής προσομοίωσης στην εκπαίδευση των προπτυχιακών φοιτητών Οδοντιατρικής στην τοπική αναισθησία με βάση την αυτοαναφερόμενη αντίληψη της γνώσης, της εμπειρίας, της αυτοπεποίθησης, καθώς και της ετοιμότητας και του επιπέδου άγχους των φοιτητών κατά την προκλινική εκπαίδευση, κατά τη διάρκεια τριών συνεχόμενων ετών εφαρμογής στην Οδοντιατρική Σχολή του Πανεπιστημίου του Michigan.

Τα ερευνητικά μας ερωτήματα περιλαμβάνουν:

1. Η προσθήκη κλινικής εμπειρίας στην εκπαίδευση που βασίζεται στην προσομοίωση βελτιώνει την αυτο-αναφερόμενη αντίληψη της γνώσης, της εμπειρίας και της αυτοπεποίθησης των φοιτητών;
2. Η ολοκλήρωση της συνεδρίας προσομοίωσης πριν ή μετά από μία κλινική εμπειρία επηρεάζει τις αξιολογήσεις της αυτο-αναφερόμενης αντίληψης της γνώσης, της εμπειρίας και της αυτοπεποίθησης των φοιτητών;

ΥΛΙΚΟ ΚΑΙ ΜΕΘΟΔΟΣ

Η Επιτροπή Ηθικής και Δεοντολογίας της Έρευνας MED-IRB από το ίδρυμά μας αξιολόγησε την μελέτη μας (HUM00075702) ως «Εξαιρούμενη» (exempt).

Η εκπαίδευση προπτυχιακών φοιτητών Οδοντιατρικής στην τοπική αναισθησία στην Οδοντιατρική Σχολή του Πανεπιστημίου του Michigan, αποτελούνταν παραδοσιακά από θεωρητικά μαθήματα (διαλέξεις στο αμφιθέατρο) και προκλινική εκπαίδευση (στη "Foundation Clinic"-Κλινική Θεμελίωσης). Παρόλο που η εκπαίδευση που βασίζεται σε προσομοίωση έχει χρησιμοποιηθεί με συνέπεια στα προπτυχιακά προγράμματα σπουδών στην Οδοντιατρική, σπάνια έχει χρησιμοποιηθεί για την εκπαίδευση στην τοπική αναισθησία σε Οδοντιατρικές Σχολές σε εθνικό και παγκόσμιο επίπεδο. Οι δευτεροετείς φοιτητές Οδοντιατρικής στην Οδοντιατρική Σχολή του Πανεπιστημίου του Michigan διδάσκονταν πώς να χορηγούν τοπική αναισθησία σε προκλινικό περιβάλλον χρησιμοποιώντας τους

Figure 1
Study design

1A (2013)	CE		SIM	1A SE
1B (2013)	SIM	1B SE	CE	
2AB (2014-2015)	SIM	2B SE	CE	2A SE

CE: Clinical Experience (Student-to-student), SIM: Simulation – based training

ment selection, instrument preparation (using routine local anesthetic syringes), and teaching of infiltration and nerve blocks were performed. One of the authors (KM) facilitated the simulation and participated in the clinical exercises, together with other faculty and residents from multiple dental disciplines.

All students were required to complete the local anesthesia clinical exercise in order to graduate to patient experiences. Student groups were formed based on a random cubicle number assignment. They performed maxillary and mandibular infiltrations and blocks, supervised by an interdisciplinary faculty and residents group within the Comprehensive Care course for second year dental students. One of the authors (MF) served as the Course director. Simulation and clinical practice was completed within the same day of rotation. Students were graded on Pass/Fail based on a faculty observation assessment. Remediating students were offered the opportunity to return to the simulation station for improvement of performance in the Clinic.

Study Design

Design of the research methodology used is presented in Figure 1.

During the first year of implementation of the project (2013), 102 second year dental students were arbitrarily divided into two groups based on cubicle assignments: One Group 1B (n=59) received simulation before clinical experience and voluntarily completed the self-assessment survey after simulation (1B SE). Another Group (1A) of our students received simulation after their clinical exercise (n=43) and completed the self-assessment survey immediately after completion of simulation (1B SE). Group 2 consisted of students of two consecutive years (2014 and 2015). All participants in this group received simulation before their clinical experience and they completed the surveys both pre- (2A SE) and post- (2B SE) their clinical experience (n=109/98).

The student voluntary self-assessment survey was based on a modified Participant Perception Indicator (University of Michigan School of Education) (merlot.org) assessing knowledge, confidence and experience in four competencies: 1) assembling of instruments, 2) recognition of anatomical landmarks, 3) maxillary local anesthesia, and 4) mandibular local anesthesia. Each survey consisted of

συμφοιτητές τους ως ασθενείς προτού προχωρήσουν στην Κλινικές αντιμετώπισης των ασθενών (μέθοδος "Φοιτητή-σε-φοιτητή"). Ως εκ τούτου, αποφασίσαμε να σχεδιάσουμε και να εφαρμόσουμε μία εκπαιδευτική παρέμβαση βασισμένη στη προσομοίωση σε συνδυασμό με την παραδοσιακή προσέγγιση "φοιτητή-σε-φοιτητή", ως ένα νέο εκπαιδευτικό πρόγραμμα για τους δευτεροετείς φοιτητές Οδοντιατρικής πριν εισαχθούν στην Κλινική. Αυτή η προσομοίωση με την εφαρμογή μοντέλων ξεκίνησε και αξιολογήθηκε τρία συνεχόμενα χρόνια στην Οδοντιατρική Σχολή του Πανεπιστημίου του Michigan.

Περιγραφή της εκπαίδευσης με βάση την προσομοίωση

Πριν από τη συνεδρία προσομοίωσης πραγματοποιήθηκε μία σύντομη συνεδρία αρχικής ενημέρωσης, συμπεριλαμβανομένης της παρουσίασης των εργαλείων και τεχνικών. Όλοι οι φοιτητές είχαν παρακολουθήσει βίντεο σχετικά με τις τεχνικές τοπικής αναισθησίας λίγο πριν από την προκλινική συνεδρία και είχαν παρακολουθήσει διαλέξεις για τις τεχνικές τοπικής αναισθησίας και την φαρμακολογία των αναισθητικών (τους τελευταίους 6 μήνες). Μία αίθουσα συνεδριάσεων διαθέσιμη για διδασκαλία χρησιμοποιήθηκε για την προκλινική εφαρμογή προσομοίωσης κατά μικρές ομάδες (10-11 φοιτητές). Επιλέχθηκαν μοντέλα προσομοίωσης (κεφαλές προσαρμοσμένες σε μεταλλικές ράβδους) ως επικυρωμένα εργαλεία προσομοίωσης που έχουν χρησιμοποιηθεί σε πολλές οδοντιατρικές σχολές για προσομοίωση στην προσθετική και την οδοντική χειρουργική (Jasinevicius και συν. 2004). Η εκπαίδευση προκλινικής προσομοίωσης "hands-on" πραγματοποιήθηκε στα μοντέλα ("task trainers"). Η θέση της κεφαλής (του μοντέλου προσομοίωσης) και οι κινήσεις των γνάθων μπορούν εύκολα να ρυθμιστούν ώστε να καταλαμβάνουν διαφορετικές θέσεις. Οι σκληροί ιστοί αντικαθίστανται από σκληρό υλικό και οι μαλακοί ιστοί του στόματος και του προσώπου αντικαθίστανται από μαλακό υλικό, που έχει παρόμοια αίσθηση αφής με το στοματικό βλεννογόνο ή το δέρμα. Πραγματοποιήθηκε η διδασκαλία της τοποθέτησης του οδοντιάτρου κατά τις μεθόδους τέλεσης τοπικής αναισθησίας, η επιλογή εργαλείων, η προετοιμασία των εργαλείων (χρησιμοποιώντας οδοντιατρικές σύριγγες) και η διδασκαλία των μεθόδων τοπικής με εμπότιση και στελεχιαίας αναισθησίας. Ένας από τους συγγραφείς (KM)

Εικόνα 1
Σχεδιασμός Μελέτης

1A (2013)	CE		SIM	1A SE
1B (2013)	SIM	1B SE	CE	
2AB (2014-2015)	SIM	2B SE	CE	2A SE

CE: Κλινική Εμπειρία (Φοιτητής-σε-φοιτητή), SIM: Προσομοίωση

Table 1
Student Ratings on Self-Assessment Survey for Local anesthesia for the domains of Knowledge, Experience and Confidence (simulation experience only [1A SE] versus combined simulation and clinical experience 1B+2B SE)

	Group 1A SE (43)	Group 1B+2B SE (168)	T Value
Knowledge			
Properly assemble and prepare a local anesthetic syringe for use	4.37	3.85	2.747*
Identify the landmarks essential to complete a local anesthetic injection	4.00	3.38	3.023*
Demonstrate the proper approaches and angulations for Maxillary infiltrations	4.13	3.47	3.556*
Demonstrate the proper approaches and angulations for Mandibular infiltrations and blocks	3.86	3.36	2.650*
Experience			
Properly assemble and prepare a local anesthetic syringe for use	3.79	2.95	3.409*
Identify the landmarks essential to complete a local anesthetic injection	3.34	2.54	3.932*
Demonstrate the proper approaches and angulations for Maxillary infiltrations	3.60	2.49	4.979*
Demonstrate the proper approaches and angulations for Mandibular infiltrations and blocks	3.20	2.44	3.673*
Confidence			
Properly assemble and prepare a local anesthetic syringe for use	4.20	3.49	3.211*
Identify the landmarks essential to complete a local anesthetic injection	3.67	2.89	3.916*
Demonstrate the proper approaches and angulations for Maxillary infiltrations	3.95	2.92	5.002*
Demonstrate the proper approaches and angulations for Mandibular infiltrations and blocks	3.41	2.79	3.031*

Table 1a shows that student perceived themselves as more knowledgeable, experienced and confident in local anesthesia after the combined clinical and simulation experience.

How would you rate your level of STRESS during clinical experience?	2.66	3.05	-1.890*
How prepared do you feel to routinely perform local anesthesia on patients in the Clinic?	3.19	2.83	1.804*

Table 1b shows that students perceived themselves after the combined experience significantly less stressed and significantly more prepared to perform local anesthesia.
* All ratings were significantly higher for all competencies ($p<0.05$)

the following parts: Part 1: Demographics, Part 2: competencies assessment and Part 3: Open–ended questions. The survey included a self -assessment of perceived preparedness and stress level of the students (See Tables 1-2). Part 3 of the self-assessment survey in this group of students was limited to one open-ended question:

καθοδηγούσε την προσομοίωση και συμμετείχε στις κλινικές ασκήσεις, μαζί με άλλα μέλη ΔΕΠ και μεταπτυχιακούς φοιτητές από διάφορες οδοντιατρικές ειδικότητες. Όλοι οι φοιτητές ήταν υποχρεωμένοι να ολοκληρώσουν όλες τις μεθόδους τοπικής αναισθησίας προκειμένου να προχωρήσουν στην αντιμετώπιση ασθενών. Οι ομάδες

Πίνακας 1
Αποτελέσματα της αυτοαξιολόγησης των φοιτητών στη τοπική αναισθησία για τους τομείς της γνώσης, της εμπειρίας και της αυτοπεποίθησης (εμπειρία προσομοίωσης μόνο [1A SE] έναντι συνδυασμένης προσομοίωσης και κλινικής εμπειρίας 1B+2B SE)

	Ομάδα 1A SE (43)	Ομάδα 1B+2B SE (168)	T Value
Γνώση			
Συναρμολογήστε και προετοιμάστε τη σύριγγα τοπικού αναισθητικού για χρήση	4,37	3,85	2,747*
Προσδιορίστε τα οδηγά σημεία που είναι απαραίτητα για την τέλεση της τοπικής έγχυσης αναισθητικού	4,00	3,38	3,023*
Επιδείξτε τις σωστές προσεγγίσεις και γωνίες για την τέλεση της τοπικής αναισθησίας στην άνω γνάθο	4,13	3,47	3,556*
Επιδείξτε τις σωστές προσεγγίσεις και γωνίες για την τέλεση της τοπικής και στελεχιαίας αναισθησίας στην κάτω γνάθο	3,86	3,36	2,650*
Εμπειρία			
Συναρμολογήστε και προετοιμάστε τη σύριγγα τοπικού αναισθητικού για χρήση	3,79	2,95	3,409*
Προσδιορίστε τα οδηγά σημεία που είναι απαραίτητα για την τέλεση της τοπικής έγχυσης αναισθητικού	3,34	2,54	3,932*
Επιδείξτε τις σωστές προσεγγίσεις και γωνίες για την τέλεση της τοπικής αναισθησίας στην άνω γνάθο	3,60	2,49	4,979*
Επιδείξτε τις σωστές προσεγγίσεις και γωνίες για την τέλεση της τοπικής και στελεχιαίας αναισθησίας στην κάτω γνάθο	3,20	2,44	3,673*
Αυτοπεποίθηση			
Συναρμολογήστε και προετοιμάστε τη σύριγγα τοπικού αναισθητικού για χρήση	4,20	3,49	3,211*
Προσδιορίστε τα οδηγά σημεία που είναι απαραίτητα για την τέλεση της τοπικής έγχυσης αναισθητικού	3,67	2,89	3,916*
Επιδείξτε τις σωστές προσεγγίσεις και γωνίες για την τέλεση της τοπικής αναισθησίας στην άνω γνάθο	3,95	2,92	5,002*
Επιδείξτε τις σωστές προσεγγίσεις και γωνίες για την τέλεση της τοπικής και στελεχιαίας αναισθησίας στην κάτω γνάθο	3,41	2,79	3,031*

Ο Πίνακας 1(α) δείχνει ότι οι φοιτητές αξιολόγησαν τους εαυτούς τους σε υψηλότερο επίπεδο γνώσης, εμπειρίας και αυτοπεποίθησης όσον αφορά τις δεξιότητες της τοπικής αναισθησίας μετά την συνδυασμένη κλινική εμπειρία και την κατάρτιση με προσομοίωση.

Πώς θα αυτοαξιολογούσατε το επίπεδο του STRESS κατά τη διάρκεια της κλινικής εμπειρίας;	2,66	3,05	-1,890*
Πόσο προετοιμασμένοι αισθάνεστε να εφαρμόζετε τακτικά τοπική αναισθησία σε ασθενείς στην Κλινική;	3,19	2,83	1,804*

Ο Πίνακας 2(β) δείχνει ότι οι φοιτητές αξιολόγησαν τους εαυτούς τους σε σημαντικά χαμηλότερο επίπεδο άγχους και σημαντικά υψηλότερο επίπεδο ετοιμότητας για την τέλεση τοπικής αναισθησίας μετά την συνδυασμένη κλινική εμπειρία και την κατάρτιση με προσομοίωση.

* Όλες οι βαθμολογίες ήταν στατιστικά σημαντικές για όλες τις δεξιότητες ($p<0,05$)

"What improvements can be made to the local anesthesia (LA) portion of the course?"

To assess faculty perception on students clinical performance after addition of the simulation experience to the curriculum, a faculty survey was developed by the study group and was sent through an anonymous website. The

των φοιτητών σχηματίστηκαν με βάση τυχαία κατανομή του αριθμού θαλαμίσκων. Πραγματοποίησαν εμποτίσεις και στελεχιαίες αναισθησίες άνω γνάθου και κάτω γνάθου, υπό την επίβλεψη μίας διεπιστημονικής ομάδας μελών ΔΕΠ και μεταπτυχιακών φοιτητών στο μάθημα Συνολικής Αντιμετώπισης για δευτεροετείς φοιτητές Οδοντιατρικής.

Table 2
Student Ratings on Self-Assessment Survey for Local anesthesia for the domains of Knowledge, Experience and Confidence (clinical experience comes first and simulation follows (1A SE) versus simulation comes first and clinical experience follows (2A SE)

	Group 1A SE (43)	Group 2A SE (98)	T Value
Knowledge			
Properly assemble and prepare a local anesthetic syringe for use	4.37	4.46	-0.682**
Identify the landmarks essential to complete a local anesthetic injection	4.00	4.14	-0.993**
Demonstrate the proper approaches and angulations for Maxillary infiltrations	4.13	4.20	-0.441**
Demonstrate the proper approaches and angulations for Mandibular infiltrations and blocks	3.86	4.11	-1.683**
Experience			
Properly assemble and prepare a local anesthetic syringe for use	3.79	3.85	-0.329**
Identify the landmarks essential to complete a local anesthetic injection	3.34	3.44	-0.524**
Demonstrate the proper approaches and angulations for Maxillary infiltrations	3.60	3.53	0.374**
Demonstrate the proper approaches and angulations for Mandibular infiltrations and blocks	3.20	3.43	-1.219**
Confidence			
Properly assemble and prepare a local anesthetic syringe for use	4.20	4.22	-0.092**
Identify the landmarks essential to complete a local anesthetic injection	3.67	3.65	0.128**
Demonstrate the proper approaches and angulations for Maxillary infiltrations	3.95	3.75	1.219**
Demonstrate the proper approaches and angulations for Mandibular infiltrations and blocks	3.41	3.58	-0.966**

Table 2a shows that student perceived themselves equally knowledgeable, experienced and confident in local anesthesia competencies after the combined simulation and clinical experience regardless of the sequence that each one of the educational methods were offered.

How would you rate your level of STRESS during clinical experience?	2.66	2.84	-0.902**
How prepared do you feel to routinely perform local anesthesia on patients in the Clinic?	3.19	3.26	-0.407**

Table 2b shows that students rated themselves equally in stress level and preparedness for performing local anesthesia after a combined experience independently of the sequence of educational method.
**All ratings were non statistically significant for all competencies

questionnaire included both global rating and open–ended questions, aiming to assess anonymously the faculty perceptions about the level of competency of second year dental students in local anesthesia in the patient care Clinics and their perception on the improvement of the competencies of students in local anesthesia techniques,

Ένας από τους συγγραφείς (MF) ήταν ο Διευθυντής του μαθήματος. Η προσομοίωση και η κλινική πρακτική ολοκληρώθηκαν κατά τη διάρκεια της ίδιας συνεδρίας. Οι φοιτητές βαθμολογήθηκαν με επιτυχία / αποτυχία βάσει της αξιολόγησης με παρατήρηση από τα μέλη ΔΕΠ της Οδοντιατρικής Σχολής. Οι φοιτητές που απέτυχαν είχαν

Πίνακας 2
Αποτελέσματα της αυτοαξιολόγησης των φοιτητών στη τοπική αναισθησία στους τομείς της γνώσης, της εμπειρίας και της αυτοπεποίθησης (η κλινική εμπειρία πρώτη και ακολουθεί η προσομοίωση (1A SE) έναντι της προσομοίωσης πρώτης και ακολουθεί η κλινική εμπειρία (2A SE)

	Ομάδα 1A SE (43)	Ομάδα 2A SE (98)	T Value
Γνώση			
Συναρμολογήστε και προετοιμάστε τη σύριγγα τοπικού αναισθητικού για χρήση	4,37	4,46	-0,682**
Προσδιορίστε τα οδηγά σημεία που είναι απαραίτητα για την τέλεση της τοπικής έγχυσης αναισθητικού	4,00	4,14	-0,993**
Επιδείξτε τις σωστές προσεγγίσεις και γωνίες για την τέλεση της τοπικής αναισθησίας στην άνω γνάθο	4,13	4,20	-0,441**
Επιδείξτε τις σωστές προσεγγίσεις και γωνίες για την τέλεση της τοπικής και στελεχιαίας αναισθησίας στην κάτω γνάθο	3,86	4,11	-1,683**
Εμπειρία			
Συναρμολογήστε και προετοιμάστε τη σύριγγα τοπικού αναισθητικού για χρήση	3,79	3,85	-0,329**
Προσδιορίστε τα οδηγά σημεία που είναι απαραίτητα για την τέλεση της τοπικής έγχυσης αναισθητικού	3,34	3,44	-0,524**
Επιδείξτε τις σωστές προσεγγίσεις και γωνίες για την τέλεση της τοπικής αναισθησίας στην άνω γνάθο	3,60	3,53	0,374**
Επιδείξτε τις σωστές προσεγγίσεις και γωνίες για την τέλεση της τοπικής και στελεχιαίας αναισθησίας στην κάτω γνάθο	3,20	3,43	-1,219**
Αυτοπεποίθηση			
Συναρμολογήστε και προετοιμάστε τη σύριγγα τοπικού αναισθητικού για χρήση	4,20	4,22	-0,092**
Προσδιορίστε τα οδηγά σημεία που είναι απαραίτητα για την τέλεση της τοπικής έγχυσης αναισθητικού	3,67	3,65	0,128**
Επιδείξτε τις σωστές προσεγγίσεις και γωνίες για την τέλεση της τοπικής αναισθησίας στην άνω γνάθο	3,95	3,75	1,219**
Επιδείξτε τις σωστές προσεγγίσεις και γωνίες για την τέλεση της τοπικής και στελεχιαίας αναισθησίας στην κάτω γνάθο	3,41	3,58	-0,966**

Ο Πίνακας 2(α) δείχνει ότι οι φοιτητές αξιολόγησαν τους εαυτούς τους στο ίδιο επίπεδο γνώσης, εμπειρίας και αυτοπεποίθησης όσον αφορά τις δεξιότητες της τοπικής αναισθησίας μετά την συνδυασμένη κατάρτιση με προσομοίωση και κλινική εμπειρία, ανεξάρτητα απο την σειρά με την οποία προσφέρθηκαν οι παραπάνω εκπαιδευτικές μέθοδοι.

Πώς θα αυτοαξιολογούσατε το επίπεδο του STRESS κατά τη διάρκεια της κλινικής εμπειρίας;	2,66	2,84	-0,902**
Πόσο προετοιμασμένοι αισθάνεστε να εφαρμόζετε τακτικά τοπική αναισθησία σε ασθενείς στην Κλινική;	3,19	3,26	-0,407**

Ο Πίνακας 2(β) δείχνει ότι οι φοιτητές αξιολόγησαν τους εαυτούς τους στο ίδιο επίπεδο άγχους και ετοιμότητας για την τέλεση τοπικής αναισθησίας ανεξάρτητα απο την σειρά με την οποία τους προσφέρθηκαν οι παραπάνω εκπαιδευτικές μέθοδοι.
**Όλες οι βαθμολογίες δεν ήταν στατιστικά σημαντικές για όλες τις δεξιότητες

after the initiation of simulation in the dental predoctoral curriculum. Therefore we required from the participants to compare the skills and knowledge of all students included in Groups 1 and 2, to students that had not received any simulation-based training.
The Faculty survey consisted of two parts: Part 1 was fo-

την ευκαιρία να επιστρέψουν στο σταθμό προσομοίωσης για βελτίωση της απόδοσής τους στην κλινική πράξη.

Σχεδιασμός μελέτης

Ο σχεδιασμός της ερευνητικής μεθοδολογίας που χρησιμοποιείται παρουσιάζεται στο Σχήμα 1.

Table 3
Faculty perceptions of local anesthesia competencies qualitative results

Faculty perceptions thematic analysis	Examples
Positive comments on the use of simulation were offered	"It is valuable instructional method" "It offers repetitive practice for students" "Simulation-based training in local anesthesia provides a transition between knowledge and clinical practice... It gives them confidence as they increase their skill level with practice". "I think it is a valuable learning tool".
Faculty members remarked that the clinical training still remains the milestone of training in local anesthesia	"As an additional training tool I believe it is a "safe" way for students to make mistakes and then learn from them during repetition of techniques and translation of basic science concepts. It should not replace knowledge or clinical skill exercises, however".
Recommendations of faculty members about the actual process of the simulation-based training	Simulation "under proper guidance and supervision." "More discussion of steps/ approaches..." "More information about anatomical variations"
Some faculty expressed their interest to participate in the simulation session themselves	"I would have to try it myself to have any meaningful recommendations, other than my perceived value of having it as required for D2 students"
Some faculty members were not familiar of the simulation process.	

Κατά τη διάρκεια του πρώτου έτους υλοποίησης του έργου (2013), 102 δευτεροετείς φοιτητές οδοντιατρικής χωρίστηκαν αυθαίρετα σε δύο ομάδες με βάση τις αναθέσεις στους θαλαμίσκους: Μία ομάδα φοιτητών 1Β (n = 59) συμμετείχαν στη προσομοίωση πριν από την κλινική εμπειρία και συμπλήρωσαν εθελοντικά το ερωτηματολόγιο αυτοαξιολόγησης μετά την προσομοίωση (1Β SE). Μία άλλη ομάδα (1Α) των φοιτητών μας συμμετείχε στην προσομοίωση μετά την κλινική τους άσκηση (n = 43) και συμπλήρωσαν τα ερωτηματολόγια αυτοαξιολόγησης αμέσως μετά την ολοκλήρωση της προσομοίωσης (1Β SE). Η ομάδα 2 αποτελείτο από φοιτητές δύο διαδοχικών ετών (2014 και 2015). Όλοι οι συμμετέχοντες σε αυτήν την ομάδα συμμετείχαν στη προσομοίωση πριν από την κλινική τους εμπειρία και συμπλήρωσαν τα ερωτηματολόγια τόσο πριν - (2Α SE) όσο και μετά - (2Β SE) την κλινική τους εμπειρία (n = 109/98).

Η εθελοντική έρευνα αυτοαξιολόγησης των φοιτητών βασίστηκε σε ένα τροποποιημένο ερωτηματολόγιο των συμμετεχόντων (Πανεπιστήμιο του Michigan School of Education-Σχολή Εκπαίδευσης) (merlot.org) που αξιολογεί τη γνώση, την εμπειρία και την αυτοπεποίθηση σε τέσσερις δεξιότητες: 1) συναρμολόγηση εργαλείων 2) προσδιορισμός ανατομικών οδηγών σημείων 3) επίδειξη προσεγγίσεων και γωνιών κατά την τέλεση της τοπικής με εμπότιση αναισθησίας της άνω γνάθου και 4) επίδειξη προσεγγίσεων και γωνιών κατά την τέλεση της τοπικής με εμπότιση και στελεχιαίας αναισθησίας της κάτω γνάθου . Κάθε ερωτηματολόγιο περιελάμβανε τα ακόλουθα μέρη: Μέρος 1: Δημογραφικά στοιχεία, Μέρος 2: αξιολόγηση ικανοτήτων και Μέρος 3: Ανοιχτές ερωτήσεις. Το ερωτηματολόγιο περιελάμβανε επίσης αυτοαξιολόγηση του βαθμού ετοιμότητας και άγχους των φοιτητών (Βλέπε Πίνακες 1-2). Το τρίτο μέρος του ερωτηματολογίου αυτοαξιολόγησης σε αυτήν την ομάδα φοιτητών περιελάμβανε μόνο μία ανοιχτή ερώτηση: «Ποιές βελτιώσεις μπορούν να γίνουν στο τμήμα του μαθήματος τοπικής αναισθησίας;»

Για να αξιολογηθούν οι αντιλήψεις των μελών ΔΕΠ σχετικά με την κλινική απόδοση των φοιτητών μετά την προσθήκη της εμπειρίας προσομοίωσης στο πρόγραμμα σπουδών, αναπτύχθηκε ένα διαδικτυακό ερωτηματολόγιο από την ομάδα μελέτης και στάλθηκε ανώνυμα μέσω ενός ιστότοπου. Το ερωτηματολόγιο περιελάμβανε τόσο ολιστική βαθμολογία όσο και ανοιχτές ερωτήσεις, με στόχο την ανώνυμη αξιολόγηση των αντιλήψεων των μελών ΔΕΠ της Σχολής σχετικά με το επίπεδο ικανότητας των δευτεροετών φοιτητών Οδοντιατρικής στην τοπική αναισθησία στην Κλινική συνολικής αντιμετώπισης ασθενών και την αντίληψή τους για τη βελτίωση των δεξιοτήτων των φοιτητών στις τεχνικές τοπικής αναισθησίας, μετά την προσθήκη της προσομοίωσης στο προπτυχιακό πρόγραμμα Οδοντιατρικής. Επομένως, ζητήσαμε από τους συμμετέχοντες να συγκρίνουν τις δεξιότητες και τις γνώσεις όλων των φοιτητών που συμπεριλαμβάνονταν στις Ομάδες 1 και 2, με αυτές των φοιτητών που δεν

Πίνακας 3
Αντιλήψεις μελών ΔΕΠ της σχολής σχετικά με την εκπαίδευση των φοιτητών στην τοπική αναισθησία (ποιοτική μελέτη)

Αντιλήψεις Μελών ΔΕΠ/ Θεματική ανάλυση	Παραδείγματα
Προσφέρθηκαν θετικά σχόλια σχετικά με τη χρήση της προσομοίωσης	«Είναι πολύτιμη εκπαιδευτική μέθοδος» «Προσφέρει επαναλαμβανόμενη πρακτική για φοιτητές» «Η εκπαίδευση με βάση την προσομοίωση στην τοπική αναισθησία παρέχει μία μετάβαση μεταξύ της γνώσης και της κλινικής πράξης... τους δίνει αυτοπεποίθηση καθώς αυξάνουν το επίπεδο δεξιοτήτων τους με την πρακτική». «Νομίζω ότι είναι ένα πολύτιμο εργαλείο μάθησης».
Τα μέλη ΔΕΠ της σχολής παρατήρησαν ότι η κλινική εκπαίδευση παραμένει το ορόσημο της εκπαίδευσης στην τοπική αναισθησία	«Ως πρόσθετο εκπαιδευτικό εργαλείο πιστεύω ότι είναι ένας «ασφαλής» τρόπος για τους φοιτητές να κάνουν λάθη και μετά να μάθουν από αυτά κατά την επανάληψη των τεχνικών και την εφαρμογή των βασικών επιστημονικών εννοιών. Ωστόσο, δεν πρέπει να αντικαταστήσει τις γνώσεις ή την εξάσκηση στις κλινικές δεξιότητες».
Συστάσεις μελών της σχολής για την διαδικασία της εκπαίδευσης που βασίζεται στην προσομοίωση	Προσομοίωση «υπό σωστή καθοδήγηση και επίβλεψη». «Περισσότερες συζητήσεις για βήματα/προσεγγίσεις...» «Περισσότερες πληροφορίες για ανατομικές παραλλαγές»
Ορισμένα μέλη ΔΕΠ εξέφρασαν το ενδιαφέρον τους να συμμετάσχουν στη συνεδρία προσομοίωσης	Θα πρέπει να δοκιμάσω (τη προσομοίωση) για να έχω ουσιαστικές προτάσεις, εκτός από την αντίληψή μου να εφαρμοστεί κατάλληλα για τους δευτεροετείς φοιτητές»
Ορισμένα μέλη της σχολής δεν είχαν προηγούμενη εμπειρία με τη εκπαίδευση με προσομοίωση	

είχαν λάβει εκπαίδευση με τη χρήση προσομοίωσης.
Η έρευνα της Σχολής αποτελείται από δύο μέρη: Το Μέρος 1 επικεντρώθηκε στην αυτοαξιολόγηση των γνώσεων των φοιτητών, των τεχνικών δεξιοτήτων και των κλινικών ικανοτήτων (ερωτηματολόγιο ολιστικής αξιολόγησης) και στο Μέρος 2 συμπεριλήφθηκαν ανοιχτές ερωτήσεις σχετικά με την αποτελεσματικότητα του προγράμματος προσομοίωσης: «Ποιά είναι η γνώμη σας σχετικά με την αξία της εκπαίδευσης με βάση την προσομοίωση στην τοπική αναισθησία;» και «Έχετε προτάσεις σχετικά με την εκπαίδευση με βάση την προσομοίωση στην τοπική αναισθησία;». Περιορίσαμε τους συμμετέχοντες στα μέλη ΔΕΠ της Σχολής που είχαν εποπτεύσει τους φοιτητές Οδοντιατρικής τουλάχιστον για 4 χρόνια στην Κλινική, καθώς στοχεύαμε να συγκρίνουμε τις ικανότητες των φοιτητών πριν και μετά την εφαρμογή του προγράμματος που βασίζεται στην προσομοίωση.

ΑΠΟΤΕΛΕΣΜΑΤΑ

Η ανάλυση δεδομένων πραγματοποιήθηκε χρησιμοποιώντας ανεξάρτητα δείγματα t-test συγκρίνοντας ομάδες με τις βαθμολογίες τους (γνώση, εμπειρία, αυτοπεποίθηση) για τέσσερις διαφορετικές δεξιότητες στην τοπική ανασθησία (συναρμολόγηση εργαλείων, αναγνώριση οδηγών σημείων, τέλεση τοπικής με εμπότιση αναισθησίας της άνω γνάθου και τοπικής με εμπότιση και στελεχιαίας αναισθησίας της κάτω γνάθου). Τα δεδομένα που ελήφθησαν μετά την εμπειρία προσομοίωσης από τους φοιτητές της Ομάδας 1A SA (2013) μετά την προσθήκη της κλινικής εμπειρίας συγκρίθηκαν με τα συνολικά δεδομένα από τους φοιτητές των ετών 2013-2014-2015 μετά την εμπειρία προσομοίωσης μόνο (δηλαδή πριν από την κλινική εμπειρία) (1B SE και 2B SE). Η αυτοαξιολόγηση των φοιτητών έδειξε μία στατιστικά σημαντική αύξηση στις βαθμολογίες γνώσεων, εμπιστοσύνης και εμπειρίας για καθεμία από τις 4 δεξιότητες στην Ομάδα 1A SE (2013). Αυτά τα δεδομένα δείχνουν ότι η προσθήκη μιάς κλινικής εμπειρίας σε μία εμπειρία προσομοίωσης βελτιώνει την απόδοση σε όλες τις δεξιότητες (Πίνακας 1).
Όσον αφορά την σειρά της συμμετοχής στις εκπαιδευτικές μεθόδους (κλινική εμπειρία και εμπειρία προσομοίωσης), τα δεδομένα από την Ομάδα 1A SE (κλινική εμπειρία που προσφέρεται πριν από την προσομοίωση) σε σύγκριση με τα δεδομένα από την Ομάδα 2 SE (προσομοίωση που προσφέρεται πριν από την κλινική εμπειρία), δεν έδειξαν στατιστικές διαφορές για καμία από τις τέσσερις διαφορετικές δεξιότητες. Ως εκ τούτου, έχουμε δείξει ότι οι αντιληπτές δεξιότητες των φοιτητών ήταν παρόμοιες, ανεξάρτητα από το αν η κλινική εμπειρία έρχεται πρώτη και ακολουθεί η εμπειρία προσομοίωσης (1A SE) ή η εμπειρία προσομοίωσης έρχεται πρώτη και ακολουθεί η κλινική εμπειρία (Πίνακας 2).
Προκειμένου να έχουμε δεδομένα σχετικά με την ετοιμότητα και το άγχος των φοιτητών, οι φοιτητές απάντησαν στις ακόλουθες ερωτήσεις: «Πώς θα αξιολογούσατε

cusing on self-assessing students' knowledge, technical skills and clinical competencies (global rating questionnaire), and Part 2 Included open-ended questions on the efficacy of the simulation program ("What is your opinion on the value of simulation-based training in local anesthesia?" and "Do you have any recommendations about the simulation based training in local anesthesia?"). We limited participants to clinical faculty members supervising dental students at least 4 years in the clinic, since we were aiming to compare students' competencies before and after the implementation of the simulation-based program.

RESULTS

Data analysis was performed using independent samples t-test comparing groups on their scores (knowledge, experience, confidence) for four different skills/competencies (assemble, landmarks, maxillary, & mandibular) in local anesthesia. Data obtained after the simulation experience from 2013 (1A SA) after the addition of the clinical experience was compared with total data from years 2013-2014-2015 after the simulation experience only (i.e. before the clinical experience) (1B SE and 2B SE). Learners' self–assessment showed a statistically significant increase in knowledge, confidence and experience scores for each of the competencies (assemble, landmarks, maxillary, & mandibular) in Group 2013 (1A SE). These data indicates that addition of a clinical experience to a simulation experience improves performance on all competencies (Table 1).

Regarding the sequence of delivery of the educational experiences (clinical experience and simulation experience), data from Group 1A SE (clinical experience offered before simulation) compared to data from Group 2 SE (simulation offered before clinical experience), showed no statistical differences for any of the four different skills. Therefore we have shown that the perceived skills of the students were similar, regardless to whether the clinical experience comes first and the simulation experience follows (1A SE), or simulation experience comes first and clinical experience follows (2A SE) (Table 2).

In order to obtain data about the students' preparedness and stress level, students answered the following questions: "How would you rate your level of stress?" and "How prepared do you feel?". Students in Group 2 perceived themselves as significantly less stressed and significantly more prepared when clinical experience was added to simulation (Table 1b).

Our students had a lot of positive comments about the course. There were few qualitative comments by Group 2 students focusing on "needing more simulation sessions" (29% before / 2B and 28% after /2A subgroups), when they were asked about potential improvements in the course.

Our supporting online faculty questionnaire showed that 41 Faculty members participating in the survey (41/65)

το επίπεδο του άγχους (stress);» και «Πόσο προετοιμασμένοι αισθάνεστε;». Οι φοιτητές της Ομάδας 2 εκτίμησαν ότι είχαν σημαντικά χαμηλότερο επίπεδο άγχους και ήταν σημαντικά πιο προετοιμασμένοι όταν προστέθηκε η κλινική εμπειρία στην προσομοίωση (Πίνακας 1β).

Οι φοιτητές μας είχαν πολλά θετικά σχόλια για το μάθημα. Υπήρξαν λίγα ποιοτικά σχόλια από τους φοιτητές της Ομάδας 2 που επικεντρώθηκαν στην «ανάγκη περισσότερων συνεδριών προσομοίωσης» (29% πριν / 2Β και 28% μετά / 2Α υποομάδες), όταν ρωτήθηκαν για πιθανές βελτιώσεις στο μάθημα.

Το διαδικτυακό μας ερωτηματολόγιο έδειξε ότι 41 μέλη ΔΕΠ της Σχολής που συμμετείχαν στην έρευνα (41/65) (ποσοστό ανταπόκρισης 63%), αντιλήφθηκαν μία ήπια βελτίωση των ικανοτήτων των σημερινών φοιτητών σε δεξιότητες αναισθησίας, ειδικά στην άνω γνάθο (Πίνακας 3). Τα μέλη ΔΕΠ της Σχολής στα ποιοτικά σχόλιά τους θεώρησαν ότι ήταν σημαντικό να προσφερθεί στους φοιτητές η μέθοδος της προσομοίωσης και υποστήριξαν την ομάδα μελέτης για την προσθήκη της εκμάθησης με βάση την προσομοίωση στην τοπική αναισθησία, αν και θεώρησαν ότι η κλινική πράξη παραμένει το ορόσημο της εκπαίδευσης στην τοπική αναισθησία. Ανέφεραν επίσης ότι η εκπαίδευση των φοιτητών με συνδυασμό γνωσιακής προσέγγισης και εκμάθηση με βάση την προσομοίωση χρειάζεται αυξημένο χρόνο στο πρόγραμμα σπουδών, αλλά σε μικρότερο βαθμό από ότι σε σύγκριση με την κλινική πρακτική.

Επιπλέον, οι διδάσκοντες είχαν θετικά σχόλια για τη χρήση της προσομοίωσης όπως: «Είναι πολύτιμη εκπαιδευτική μέθοδος», «Προσφέρει επαναλαμβανόμενη εξάσκηση για τους φοιτητές», «Έχει επίδραση στη συμπεριφορά των φοιτητών» κ.λπ. (Πίνακας 3). Τέλος, μερικά μέλη ΔΕΠ της Σχολής εξέφρασαν το ενδιαφέρον τους να συμμετάσχουν στις συνεδρίες προσομοίωσης και να μάθουν περισσότερα σχετικά με την εκπαίδευση που βασίζεται στη προσομοίωση στην τοπική αναισθησία.

ΣΥΖΗΤΗΣΗ

Είναι σημαντικό να σημειώσουμε ότι όλοι οι φοιτητές ένιωσαν σημαντική αύξηση των δεξιοτήτων και της ετοιμότητάς τους και μειωμένο επίπεδο άγχους μετά τη συνδυασμένη εμπειρία (προσομοίωση και προκλινική εκπαίδευση). Επομένως, μπορούμε να πούμε ότι καταφέραμε να επιδείξουμε ότι η προσθήκη της κλινικής εμπειρίας στην εκπαίδευση που βασίζεται σε προσομοίωση ενίσχυσε τη διάθεση των φοιτητών απέναντι στην τοπική αναισθησία. Αυτό σχετίζεται με τα ευρήματα των Chandrasekaran και συν. σχετικά με τα επίπεδα άγχους κατά τη διάρκεια της κατάρτισης αναισθησίας για τους φοιτητές Οδοντιατρικής. Οι συγγραφείς ανέφεραν ότι η εφαρμογή τοπικής αναισθησίας προσφέρει άγχος όχι μόνο στον αναισθητοποιούμενο αλλά και στον επεμβαίνοντα και ότι συνιστάται η ανάγκη ενός προκλινικού μοντέλου προσομοίωσης στο εκπαιδευτικό πρόγραμμα τοπικής αναισθη-

(63% response rate) perceived a mild improvement of competencies of current students in anesthesia skills, especially in the maxillary area (Table 3). Faculty members in their qualitative comments felt that it was important to have the simulation sessions offered to students and supported the study group for initiating simulation-based learning for local anesthesia, although they felt that clinical practice remains the milestone of training in local anesthesia. They also reported that the knowledge-based and simulation–based training of students needed increased time in the curriculum, but to a lesser degree compared to clinical practice.

In addition, positive comments on the use of simulation were offered such as: "It is valuable instructional method", "It offers repetitive practice for students", "Has an effect on attitudes of students", etc. (Table 3). Finally, a few faculty members expressed their interest to participate in the simulation sessions and learn more about simulation-based training in local anesthesia.

DISCUSSION

It is important to indicate that all students felt a significant increase to their skills and preparedness and a reduced stress level after the combined experience (simulation-based and clinical training). Therefore we may say that we were able to show that the addition of the clinical experience to simulation-based training reinforced the students' attitudes towards local anesthesia. This is related to Chandrasekaran et al. findings about anxiety levels during anesthesia training for dental students. The authors reported that delivery of local anesthesia gives stress not only to the recipient, but to the operator as well, and that the need of a pre-clinical simulation model in local anesthesia training program is recommended (Chandrasekaran et al. 2014). Also Sánchez-Garcés et al. reported significant anxiety changes associated with the IANB before and during ($P = .003$), before and after ($P < .001$), and during and after ($P < .001$) the injection (Sánchez-Garcés et al. 2020).

Concurrently, we see that second-year students did not show a preference of having the simulation before or after the clinical experience. This is consistent with Kolb's four-stage learning cycle, as we can associate the use of simulation to either a concrete experience or an active experimentation procedure in the adult learning process (Kolb 1984).

Based on our literature review, few studies have been presented so far as pilot studies on the implementation of predoctoral simulation training in local anesthesia. Marei et al. presented their positive experience with a pilot implementation of a simulation- based training session to a small number of students (10 students). Students that received simulation showed higher confidence ratings in comparison to 10 of their peers that received only lecture

σίας (Chandrasekaran et al. 2014). Επίσης οι Sánchez-Garcés και συν. ανέφεραν σημαντικές μεταβολές άγχους σχετιζόμενες με την στελεχιαία αναισθησία του κάτω φατνιακού νεύρου πριν και κατά την διάρκεια ($P=0,003$), πριν και μετά ($P<0,001$) και κατά την διάρκεια και μετά ($P<0,001$) την έγχυση (Sánchez-Garcés και συν. 2020).

Ταυτόχρονα βλέπουμε ότι οι δευτεροετείς φοιτητές δεν έδειξαν προτίμηση σχετικά με το αν συμμετείχαν στην προσομοίωση πριν ή μετά την κλινική εμπειρία. Αυτό συμβαδίζει με τον κύκλο βιωματικής μάθησης του Kolb, καθώς μπορούμε να συνδέσουμε τη χρήση της προσομοίωσης είτε με μία συγκεκριμένη εμπειρία, είτε με μία ενεργή διαδικασία πειραματισμού στη διαδικασία εκμάθησης των ενηλίκων (Kolb 1984).

Με βάση την επισκόπηση της βιβλιογραφίας, λίγες μελέτες έχουν παρουσιαστεί ως πιλοτικές μελέτες σχετικά με την εφαρμογή προσομοίωσης στην τοπική αναισθησία στην προπτυχιακή εκπαίδευση. Οι Marei και συν. παρουσίασαν τη θετική τους εμπειρία με μία πιλοτική εφαρμογή μίας συνεδρίας προσομοίωσης σε μικρό αριθμό φοιτητών (10 φοιτητές). Οι φοιτητές που συμμετείχαν στη προσομοίωση είχαν υψηλότερη βαθμολογία όσον αφορά την αυτοπεποίθηση σε σύγκριση με 10 συμφοιτητές τους που συμμετείχαν μόνο σε εκπαίδευση βασισμένη σε διαλέξεις (Marei και συν. 2013). Σε δημοσίευσή τους οι Lee και συν. χρησιμοποίησαν ένα μοντέλο προσομοίωσης τοπικής αναισθησίας σε μια μικρή εκπαιδευτική ομάδα. Αυτή η μελέτη έδειξε βελτιωμένη εκμάθηση και κλινικά αποτελέσματα σε μια ομάδα αρχάριων φοιτητών Οδοντιατρικής (30 φοιτητές) που έλαβαν πιλοτική εκπαίδευση βασισμένη στη προσομοίωση στην στελεχιαία αναισθησία του κάτω φατνιακού νεύρου (ΚΦΝ), όταν συγκρίθηκαν με μία ομάδα συμφοιτητών τους (30 φοιτητές) που δεν είχαν την εμπειρία προσομοίωσης. Οι συγγραφείς έδειξαν ότι τα άμεσα κλινικά αποτελέσματα της προσομοίωσης είναι ευεργετικά. Επίσης συζήτησαν ότι θα χρειαστούν περαιτέρω μελέτες για να αποδειχθούν τα μακροπρόθεσμα κλινικά αποτελέσματα της εκπαίδευσης των μαθητών (Lee και συν. 2015). Οι Lopez-Cabrera και συν. σε πρόσφατη δημοσίευσή τους, ανέφεραν υψηλότερες τιμές για την αντίληψη της αυτοπεποίθησης κατά την ένεση τοπικής αναισθησίας και τον χειρισμό των εργαλείων μετά από μία εμπειρία εκμάθησης οδοντιατρικής αναισθησίας με τη χρήση προσομοίωσης (Lopez-Cabrera και συν. 2017). Οι Brand και συν. στη μελέτη τους συνέκριναν 22 φοιτητές, που συμμετείχαν σε εκπαίδευση με προσομοίωση (χρησιμοποιώντας ελαφρώς διαφορετικά μοντέλα κατάρτισης) πριν από την εκπαιδευτική διαδικασία "φοιτητή-σε-φοιτητή", με 43 φοιτητές που δεν είχαν αυτήν την εκπαίδευση. Παρόλο που η χρήση ενός μοντέλου κατάρτισης δεν επηρέασε την αυτοαναφερόμενη γνώμη των συμμετεχόντων, η αξιολόγηση από συμφοιτητές τους έδειξε ότι είχαν σημαντικά περισσότερη αυτοπεποίθηση, ήταν πιο ήρεμοι και ανέφεραν σχεδόν σημαντική μείωση του επιπέδου του

–based training (Marei et al. 2013). In their publication, Lee et al. used a local anesthesia simulation model in a small group setting; this study showed favorable learning and clinical outcomes for a group of novice dental students (30 students) that received a pilot simulation -based training in inferior alveolar nerve (IAN) block, when they were compared to a group of their peers (30 students) that had no simulation experience. The authors showed that the immediate clinical outcomes of simulation are beneficial; they also discussed that further studies will be needed to prove the long-term clinical outcomes of the students training (Lee et al. 2015). Lopez-Cabrera et al., in their recent publication reported higher values for perceived confidence in injecting and instrument handling after a dental anesthesia simulation experience (Lopez-Cabrera et al. 2017). Brand et al. in their study they compared 22 students that had simulation training (using slightly different training models) before the student-to-student procedure to 43 students that did no have this training. Although the use of a training model did not affect the self-reported opinion of participants, peer–assessment of learners showed that they were significantly more confident and calm, and reported a near-significant decrease in level of pain during injection and feeling of a tingling lip. Authors suggested that use of preclinical simulation in local anesthesia teaching may have beneficial effects (Brand et al. 2010). In another study European dental students considered better training prior to first injection highly desirable and "when asked for suggestions for changes in the curriculum, many students proposed the implementation of a preclinical training model (18–77%)" (Brand et al. 2011). Finally in an Australian Dental School, a recent mixed-methods study compared 42 students (2016 cohort) that were trained by the student-to-student approach to 32 students (2017 cohort) that were trained on simulation models only (due to a change in the local anesthesia (LA) training methodology), and showed that the perceived confidence and anxiety of the two cohorts did not differ significantly, and supported the use of simulation as an alternative method for dental local anesthetic preclinical training (Wong et al. 2020). Wong et al. also reported that they were not able to identify any studies relating either of the training methods (student-to-student or simulation-based training) with improved directly patient outcomes (Wong et al. 2020). In our study, we were able to evaluate our program for a longer period (for three consecutive years), and we have included faculty perceptions of student performance. These faculty perceptions were also in agreement with Knipfer et al. (2018), that reported that training on simulation models is a valuable didactic complement to local anesthesia preclinical teaching, while it is important for training to continue during the clinical terms (Knipfer et al. 2018).

Regarding the traditional educational approach (student-

πόνου κατά τη διάρκεια της έγχυσης του αναισθητικού και του "αισθήματος μυρμηγκιάσματος του χείλους". Οι συγγραφείς πρότειναν ότι η χρήση προσομοίωσης στη προκλινική διδασκαλία της τοπικής αναισθησίας μπορεί να έχει ευεργετικά αποτελέσματα (Brand και συν. 2010). Σε μία άλλη μελέτη Ευρωπαίοι φοιτητές Οδοντιατρικής θεώρησαν ότι ευρύτερη εκπαίδευση πριν από την πρώτη έγχυση τοπικής αναισθησίας ήταν πολύ επιθυμητή και «όταν τους ζητήθηκαν προτάσεις για αλλαγές στο πρόγραμμα σπουδών, πολλοί μαθητές πρότειναν την εφαρμογή ενός νέου μοντέλου προκλινικής εκπαίδευσης (18-77%)» (Brand και συν. 2011). Τέλος μία πρόσφατη μελέτη με μικτή μεθοδολογία από μία Οδοντιατρική Σχολή στην Αυστραλία που συνέκρινε 42 φοιτητές (2016) που είχαν εκπαιδευτεί με την μέθοδο από "φοιτητή- σε -φοιτητή" με 32 φοιτητές (2017) που εκπαιδεύτηκαν αποκλειστικά με την μέθοδο της προσομοίωσης (λόγω αλλαγής στην εκπαίδευση των φοιτητών στην τοπική αναισθησία), έδειξε ότι η αυτοαναφερόμενη αυτοπεποίθηση και το άγχος των φοιτητών στις 2 παραπάνω ομάδες δεν διέφεραν σημαντικά και υποστήριξε την χρήση της προσομοίωσης σαν εναλλακτική εκπαιδευτική μέθοδο κατά την προκλινική εκπαίδευση των φοιτητών στην τοπική αναισθησία (Wong και συν. 2020). Οι Wong και συν. επίσης ανέφεραν ότι δεν μπόρεσαν να εντοπίσουν άλλες μελέτες που συσχετίζουν μία από τις εκπαιδευτικές μεθόδους (μέθοδος "φοιτητή-σε-φοιτητή" ή μέθοδος προσομοίωσης) με άμεση βελτίωση των δεξιοτήτων στο κλινικό περιβάλλον (Wong και συν. 2020). Στην δική μας μελέτη μπορέσαμε να αξιολογήσουμε το πρόγραμμα για μεγαλύτερη χρονική περίοδο (τρία συνεχόμενα έτη) και συμπεριλάβαμε τις αντιλήψεις μελών ΔΕΠ σχετικά με την κλινική απόδοση των φοιτητών. Οι αντιλήψεις των μελών ΔΕΠ βρέθηκαν να συμφωνούν με τους Knipfer και συν. (2018), οι οποίοι δημοσίευσαν ότι η εκπαίδευση φοιτητών με χρήση μοντέλων προσομοίωσης αποτελεί αξιόλογη προσθήκη στην προκλινική διδασκαλία της τοπικής αναισθησίας, ενώ παραμένει σημαντική η συνεχιζόμενη εκπαίδευση κατά τα κλινικά έτη της οδοντιατρικής εκπαίδευσης (Knipfer και συν. 2018).

Όσον αφορά την παραδοσιακή εκπαιδευτική προσέγγιση (κλινική εμπειρία "φοιτητή-σε-φοιτητή"), η οποία αποτελεί κοινή πρακτική στην οδοντιατρική εκπαίδευση, ιατρικά, ηθικά και ενδεχομένως νομικά ζητήματα που σχετίζονται με αυτήν έχουν αναφερθεί (Rosenberg και συν. 2009). Δεν είναι σκοπός αυτής της μελέτης να αξιολογήσει αυτή την υπάρχουσα εκπαιδευτική πρακτική. Από εκπαιδευτική άποψη, ο Hossaini συζήτησε ότι «υπάρχει πολύ λίγη δημοσιευμένη βιβλιογραφία που διερευνά την εγκυρότητα αυτού του μοντέλου ή εξετάζει τη στάση των φοιτητών απέναντί του και ότι πρέπει επίσης να διερευνηθεί από ηθική άποψη αυτό το εκπαιδευτικό μοντέλο καθώς και η σημασία της συναίνεσης» (Hossaini 2011).

Με βάση τα αποτελέσματα του ερωτηματολογίου των μελών ΔΕΠ της Σχολής, οι ερωτηθέντες που δίδασκαν

to-student experience), which is a common practice in dental education, medical, ethical and possibly legal issues associated with it were reported (Rosenberg et al. 2009). It is not the purpose of this study to evaluate this existing educational practice; from an educational point of view, Hossaini discussed that "there is very little published literature that explores the validity of this model or examines students' attitudes toward it and that the ethics of this educational model and the value of consent also need to be explored" (Hossaini 2011).

Based on the results of the supporting faculty survey, respondents that have been consistently teaching second year dental students in the Clinic for at least four or more years, perceived that there is a mild improvement of the students' competencies (while practicing in the Clinic at an earlier level in the curriculum), when compared with the students of 4 years ago. They considered important to have the simulation sessions offered to students, and supported the study group for initiating simulation-based learning for local anesthesia. They emphasized the importance of students' clinical practice; this is in agreement with McGaghie et al. reporting that simulation-based training complements clinical education (McGaghie et al. 2010). The respondents felt that there is a difference between competencies of students to perform anesthesia in the mandibular area (lower ratings) than in the maxillary area. This may be related to the fact that providing mandibular anesthesia to patients is far more technique associated than providing maxillary anesthesia; potential limitations associated with the actual simulation model used may also relate to this outcome. Further active learning experiences on mandibular anesthesia may be required in the predoctoral dental curriculum in the future.

A faculty development program on local anesthesia aiming to standardize faculty on local anesthesia was offered (2016) to all full time and adjunct faculty at the UMSoD.

Next Steps

The simulation-based training described here is a sustainable program that allows for implementation to various health professions and specialists (i.e. emergency physicians), where delivery of dental block anesthesia is needed. According to Bradley and Postlethweit this collaboration "can have benefits for funding, uses and promotion of interprofessional education"(Bradley and Postlethweit 2003). Further simulation- based approaches may also include the development of new simulation tools for training in mandibular local anesthesia.

Limitations of the program were: i. the manikin-head based simulation models (task-trainers) used in our program did not offer the option of providing immediate feedback to the learner (Yekta et al. 2013). Besides, there is still no evidence that the electronic training models have shown superiority in the teaching of local anesthesia

συνεχώς τους δευτεροετείς φοιτητές Οδοντιατρικής στην Κλινική για τουλάχιστον τέσσερα ή περισσότερα χρόνια αντιλήφθηκαν ότι υπάρχει ήπια βελτίωση των ικανοτήτων των φοιτητών (ενώ ασκούνταν στην Κλινική σε πρώιμο στάδιο του προγράμματος σπουδών) σε σύγκριση με τους φοιτητές πριν από 4 χρόνια. Θεώρησαν σημαντικό να προσφέρονται στους φοιτητές εμπειρίες προσομοίωσης και υποστήριξαν την ομάδα μελέτης για την έναρξη εκμάθησης με βάση την προσομοίωση στην τοπική αναισθησία. Τόνισαν ιδίως την σημασία της κλινικής πρακτικής εξάσκησης των φοιτητών. Και αυτό συμφωνεί με τους McGaghie και συν. που αναφέρουν ότι η εκπαίδευση με βάση την προσομοίωση συμπληρώνει την κλινική εκπαίδευση (McGaghie και συν. 2010). Οι ερωτηθέντες θεώρησαν ότι υπάρχει διαφορά μεταξύ των δεξιοτήτων των φοιτητών στην εφαρμογή αναισθησίας στην περιοχή της κάτω γνάθου (χαμηλότερες βαθμολογίες) από ό, τι στην περιοχή της άνω γνάθου. Αυτό είναι πιθανόν να σχετίζεται με το γεγονός ότι η επίτευξη της αναισθησίας στην κάτω γνάθο εξαρτάται περισσότερο από την ορθή τεχνική από ότι η τοπική αναισθησία στη άνω γνάθο. Πιθανοί περιορισμοί που σχετίζονται με το μοντέλο προσομοίωσης που χρησιμοποιήσαμε μπορεί επίσης να σχετίζονται με αυτό το αποτέλεσμα. Περαιτέρω ενεργητικές εκπαιδευτικές μέθοδοι στην αναισθησία της κάτω γνάθου μπορεί να χρειαστεί να προστεθούν στο προπτυχιακό οδοντιατρικό πρόγραμμα σπουδών στο μέλλον.

Τέλος, όλα τα μέλη ΔΕΠ πλήρους και μερικής απασχόλησης της Οδοντιατρικής Σχολής του Πανεπιστημίου του Michigan συμμετείχαν σε ένα εκπαιδευτικό πρόγραμμα με στόχο την τυποποίηση της διδασκαλίας της τοπικής αναισθησίας το 2016.

Επόμενα βήματα

Η βασισμένη στην προσομοίωση εκπαίδευση που περιγράφεται εδώ είναι ένα βιώσιμο πρόγραμμα που επιτρέπει την εφαρμογή σε διάφορα επαγγέλματα υγείας και σε ιατρικές ειδικότητες που χρησιμοποιούν την οδοντιατρική αναισθησία (όπως οι ιατροί επειγόντων περιστατικών). Σύμφωνα με τους Bradley και Postlethweit, αυτή η συνεργασία «μπορεί να παρουσιάζει δυνατότητες για χρηματοδότηση και περαιτέρω προαγωγή της διεπιστημονικής εκπαίδευσης υγείας» (Bradley και Postlethweit 2003).

Οι περιορισμοί του προγράμματος ήταν: α. τα μοντέλα προσομοίωσης (typodonts), που προσαρμόσθηκαν σε κεφαλές- μοντέλα (task-trainers), που χρησιμοποιήθηκαν στο πρόγραμμά μας, δεν προσέφεραν την δυνατότητα άμεσης ανατροφοδότησης στον εκπαιδευόμενο (Yekta και συν. 2013). Εκτός αυτού, δεν υπάρχουν ακόμη στοιχεία ότι τα ηλεκτρονικά εκπαιδευτικά μοντέλα προσομοίωσης έχουν αποδειχθεί προτιμότερα στη διδασκαλία της τοπικής αναισθησίας (Brand και συν. 2011, Tomruk και συν. 2013). β. Οι αντιλήψεις των μελών ΔΕΠ της Σχολής αξιολόγησαν τις ικανότητες των φοιτητών σε πρώιμο στάδιο του προγράμματος σπουδών (δεύτερο έτος

(Brand et al. 2011, Tomruk et al. 2013). ii. Faculty perceptions assessed students' competencies at an early stage in the curriculum (second year); our plan is to obtain long-term clinical outcomes in a future study.

CONCLUSIONS

We conducted a three years long study, which is, to our knowledge, the longest evaluation of a local anesthesia simulation–based training program in predoctoral dental education. Faculty perceptions showed a mild improvement of students' perceived competencies, especially related to maxillary anesthesia approaches.

Overall learners' satisfaction was high throughout the three years of implementation, according to our students' comments. According to our results, students perceived themselves as more knowledgeable, confident and experienced immediately after their combined simulation and clinical experience. In conclusion, the use of simulation-based training and deliberate practice in local anesthesia education may lead to both better learners retention and eventually to better health for individuals and populations (McGaghie et al. 2011, Reed et al. 2016) .

Acknowledgements

The authors would like to thank Dr. S. Stefanac (Clinical Professor, University of Michigan School of Dentistry) and Dr. C. A. Murdoch-Kinch (Dean, University of Indiana School of Dentistry), for their support during this course. We also thank Dr. Gail Krishnan for her participation in this course.

σπουδών). Σχεδιάζουμε να επιτύχουμε πιο μακροπρόθεσμα κλινικά αποτελέσματα σε μία μελλοντική μελέτη. Επίσης στοχεύουμε στην ανάπτυξη πλέον βελτιωμένων μοντέλων προσομοίωσης για την εκπαίδευση στην τοπική αναισθησία στην κάτω γνάθο.

ΣΥΜΠΕΡΑΣΜΑΤΑ

Πραγματοποιήσαμε μία τριετή μελέτη, η οποία, από όσο γνωρίζουμε, είναι η πιο μακροχρόνια αξιολόγηση ενός προγράμματος κατάρτισης στην τοπική αναισθησία βασισμένο σε προσομοίωση στην προπτυχιακή οδοντιατρική εκπαίδευση. Τα μέλη ΔΕΠ της Σχολής ανέφεραν ότι αντιλήφθηκαν ήπια βελτίωση των δεξιοτήτων των φοιτητών, ειδικά αυτών που σχετίζονται με τις προσεγγίσεις της τοπικής αναισθησίας στη άνω γνάθο.

Η συνολική ικανοποίηση των φοιτητών ήταν υψηλή κατά τη διάρκεια των τριών ετών εφαρμογής, σύμφωνα με τα σχόλια των φοιτητών μας. Σύμφωνα με τα αποτελέσματά μας, οι φοιτητές θεώρησαν τους εαυτούς τους με πιο βελτιωμένη γνώση και με περισσότερη αυτοπεποίθηση και εμπειρία αμέσως μετά τη συνδυασμένη εφαρμογή της προσομοίωσης και της κλινικής εκπαιδευτικής εμπειρίας. Συμπερασματικά, η χρήση κατάρτισης με βάση την προσομοίωση και η στοχευμένη εφαρμογή της στην εκπαίδευση στην τοπική αναισθησία μπορεί να οδηγήσει τόσο στην καλύτερη συγκράτηση της γνώσης των φοιτητών, όσο και στην καλύτερη υγεία των ατόμων και των πληθυσμών (McGaghie και συν. 2011, Reed και συν. 2016).

Ευχαριστίες

Οι συγγραφείς θα ήθελαν να ευχαριστήσουν τον Dr. S. Stefanac (Clinical Professor University of Michigan School of Dentistry) και την Dr. C. A. Murdoch-Kinch (Dean, University of Indiana School of Dentistry), για την υποστήριξή τους κατά τη διάρκεια αυτού του μαθήματος. Ευχαριστούμε επίσης την Dr. Gail Krishnan για τη συμμετοχή της σε αυτό το μάθημα.

ΒΙΒΛΙΟΓΡΑΦΙΑ/REFERENCES

Bradley P, Postlethwaite K: Setting up a clinical skills learning facility. Medical Education Nov 1; 37(s1): 6-13, 2003

Brand HS, Baart JA, Maas NE, Bachet I: Effect of a training model in local anesthesia training. J Dent Educ 74(8): 876-9, 2010

Brand HS, Tan LLS, van der Spek SJ, Baart JA: European dental students' opinions on their local anaesthesia education. Eur J Dent Educ 15: 47–52, 2011

Buchanan JA: The use of simulation technology in dental education. J Dent Educ 65(11): 1225-31, 2001

Chandrasekaran B, Cugati N, Kumaresan R: Dental students' perception and anxiety levels during their first local anesthetic injection. The Malaysian journal of medical sciences (MJMS) Nov; 21(6): 45. 2014

Cleveland JL, Barker L, Gooch BF, Beltrami EM, Cardo D: Use of HIV post-exposure prophylaxis by dental health care personnel: an overview and updated recommendations. J Am Dent Assoc 133(12): 1619-1626, 2002

Commission on Dental Accreditation (CODA): Accreditation Standards for Dental Education Programs, American Dental Association, ada.org, 2010 (revision 2013)

Daublander M, Muller R, Lipp MDW: The incidence of complications associated with local anesthesia in dentistry. Anesth Prog 44:132-41, 1997

Ericsson KA: Deliberate practice and the acquisition and maintenance of expert performance in medicine and related domains. Acad Med 79:S70–81, 2004

Hossaini M: Teaching Local Anesthesia in Dental Schools: Opinions About the Student-to- Student Administration Model. J Dent Educ 75(9): 1263- 1269, 2011

Jaber MA: A survey of needle sticks and other sharp injuries among dental undergraduate students. International Journal of Infection Control. Jan 25; 7(3), 2011

Jasinevicius TR, Landers M, Nelson S, Urbankova A: An evaluation of two dental simulation systems: virtual reality versus contemporary non-computer-assisted. J Dent Educ 68: 1151–1162, 2004

Knipfer C, Rohde M, Oetter N, Muench T, Kesting MR, Stelzle F: Local anaesthesia training for undergraduate students–how big is the step from model to man? BMC medical education. Dec; 18(1): 1-8, 2018

Kolb DA: Experiential learning: experience as the source of learning and development. J Organ Behav 8:19-38, 1984

Lee JS, Graham R, Bassiur JP, Lichtenthal RM: Evaluation of a Local Anesthesia Simulation Model with Dental Students as Novice Clinicians. J Dent Educ Dec; 79(12): 1411-7, 2015

Lo López-Cabrera C, Hernández-Rivas EJ, Komabayashi T, Galindo-Reyes EL, Tallabs-López D, Cerda-Cristerna BI: Positive influence of a dental anaesthesia simulation model on the perception of learning by Mexican dental students. Eur J Dent Educ Nov; 21(4): e142-7, 2017

Malamed SF: Handbook of Dental Anesthesia. 6th Ed, Elsevier, Mosby, 2014.

Marei HF, Al-Jandan BA: Simulation-based local anesthesia teaching enhances learning outcomes. Eur J Dent Educ 17(1): e44-48, 2013

Marti K, Sandhu G, Aljadeff L, Greene R, Lesch AB, Le JM, Pinsky HM, Rooney DM: Simulation-Based Medical Emergencies Education for Dental Students: A Three-Year Evaluation. J Dental Educ Aug 1; 83(8): 973-80, 2019

Martis C, Karabouta-Voulgaropoulou E, Marti K: Aspiration in inferior alveolar nerve block. Stomatologia (Bucur) 43: 273-8, 1986

McGaghie WC, Issenberg SB, Petrusa ER, Scalese RJ: A critical review of simulation-based medical education research: 2003-2009. Med Educ Jan; 44(1): 50-63. Review, 2010

McGaghie WC, Issenberg SB, Cohen ER, Barsuk JH, Wayne DB: Medical education featuring mastery learning with deliberate practice can lead to better health for individuals and populations. Acad Med. 86(11): e8-9, 2011

MERLOT - Website: https://www.merlot.org/merlot/viewMaterial.htm?Id=80037. Accessed March 2, 2016 Nunez DW, Taleghani M, Wathen WF, et al: Typodont versus live patient: predicting dental students' clinical performance. J Dent Educ 76:407-13, 2012

Park CS: Simulation and quality improvement in anesthesiology. Anesthesiol Clin. Mar 29(1): 13-28, 2011

Polyzois I, Claffey N, McDonald A, Hussey D, Quinn F: Can evaluation of a dental procedure at the outset of learning predict later performance at the preclinical level? A pilot study. Eur J Dent Educ May 1; 15(2): 104-9, 2011

Quinn F, Keogh P, McDonald A, Hussey D: A pilot study comparing the effectiveness of conventional training and virtual reality simulation in the skills acquisition of junior dental students. Eur J Dent Educ 7: 13–19, 2003

Reed T, Pirotte M, McHugh M, Oh L, Lovett S, Hoyt AE, Quinones D, Adams W, Gruener G, McGaghie WC: Simulation-Based Mastery Learning Improves Medical Student Performance and Retention of Core Clinical Skills. Simul Healthc 11(3): 173-80, 2016

Rosenberg M: Simulation technology in Anesthesiology. Anesth Prog 47(1): 8-11, 2000

Rosenberg M, Orr DL, Starley ED, Jensen DR: Student-to-student local anesthesia injections in dental education: moral, ethical, and legal issues. J Dent Educ Jan 1; 73(1): 127-32, 2009

Rosenberg AD, Popovic J, Albert DB, et al: Three partial-task simulators for teaching ultrasound-guided regional anesthesia. Reg Anesth Pain Med 37:106-10, 2012

Sánchez-Garcés MÁ, Arnabat-Domínguez J, Camps-Font O, Toledano-Serrabona J, Guijarro-Baude A, Gay-Escoda C: Evaluation of student-to-student local anaesthesia administration at the University of Barcelona: A cross-sectional study. Eur J Dent Educ May; 24(2): 328-34, 2020

Stufflebeam DL: The CIPP model for evaluation. In Kellaghan T, Stufflebeam DL: International Handbook of Educational Evaluation. Part 1. Perspectives. Kluwer Academic Publishers Ed, 2003

Sukotjo C, Thammasitboon K, Howell H, Karimbux N: The impact of targeted shortened preclinical exercises on student perceptions and outcomes. J Dent Educ 71(8): 1070-79, 2007

Tomruk CÖ, Oktay I, Şençift K: A survey of local anesthesia education in Turkish dental schools. J Dent Educ. 77(3): 348-50, 2013

Udani AD, Kim TE, Howard SK, Mariano ER: Simulation in teaching regional anesthesia: current perspectives. Local Reg Anesth. Aug 11; 8:33-43, 2015. doi: 10.2147/LRA.S68223. eCollection 2015

Wong G, Apthorpe HC, Ruiz K, Nanayakkara S: A Tale of Two Teaching Methods: Students' Clinical Perspectives on Administering Dental Local Anesthetics. J Dent Educ Feb 1; 84(2): 166-75, 2020

Yekta SS, Lampert F, Kazemi S, et al: Evaluation of new injection and cavity preparation model in local anesthesia teaching. J Dent Educ 77(1): 51–7, 2013

Ziv A, Small SD, Wolpe PR: Patient safety and simulation-based medical education. Medical Teacher, Jan 1; 22(5): 489-95, 2000

Address:
Kyriaki C. Marti
University of Michigan School of Dentistry
1011 N. University Ave. Ann Arbor MI- 48109, USA
Tel.: (+1) 734-489 4755
e-mail: kyriaki@umich.edu

Διεύθυνση επικοινωνίας:
Κυριακή Χ. Μάρτη
University of Michigan School of Dentistry
1011 N. University Ave. Ann Arbor MI- 48109, USA
Τηλ.: (+1) 734-489 4755
e-mail: kyriaki@umich.edu

Επιλογές από την βιβλιογραφία/Literature selection

Παρουσίαση εκτεταμένης περίληψης άρθρων, από επιστημονικά περιοδικά συγγενών ειδικοτήτων που αφορούν την Στοματική και Γναθοπροσωπική Χειρουργική

Presentation in Greek of extended summaries from papers on Oral and Maxillofacial Surgery, published in Journals of relative Specialties

ORL 2020;1-10 DOI: 10.1159/000507027

Are Inflammatory Markers Significant Prognostic Factors for Head and Neck Cancer Patients?

Edgardo Abelardo[a], Gareth Davies[b], Yasmine Kamhieh[a], Vinod Prabhu[a]

[a] Department of ENT-Head and Neck Surgery, Glangwilli General Hospital, Hywel Dda University Health Board, Carmarthen, UK;
[b] Programme Management Office, Hywel Dda University Health Board, Carmarthen, UK.

Οι δείκτες φλεγμονής αποτελούν σημαντικό προγνωστικό παράγοντα σε ασθενείς με καρκίνο κεφαλής και τραχήλου;

Από το 1863 είχε διατυπωθεί η σχέση των καρκινικών βλαβών με την φλεγμονή από τον Γερμανό παθολόγο Rudolf Virchow, με το δεδομένο ότι τα καρκινικά κύτταρα συνοδεύονται πάντα από φλεγμονώδη κύτταρα. Η θεωρία αυτή δεν έτυχε ιδιαίτερης προσοχής παρά μόνο τις τελευταίες δύο δεκαετίες, όπου πλέον έχει κατοχυρωθεί επιστημονικά ότι η χρόνια φλεγμονή (μικροβιακή ή αυτοάνοση) αποτελεί παράγοντα κινδύνου για εμφάνιση καρκίνου σε συμπαγή όργανα. Σύγχρονες έρευνες έχουν επίσης αναδείξει τη συσχέτιση με την προθεραπευτική τιμή δεικτών φλεγμονής και την επακόλουθη πρόγνωση/επιβίωση ασθενών με διάφορους τύπους καρκινικής νόσου. Ειδικά για τον καρκίνο της κεφαλής και του τραχήλου υπάρχουν αντικρουόμενα στοιχεία αναφορικά με το θέμα αυτό και για αυτό οι συγγραφείς αποφάσισαν να μελετήσουν αναδρομικά τη σχέση των προθεραπευτικών τιμών δεικτών φλεγμονής και της επιβίωσης σε ασθενείς με καρκίνο κεφαλής και τραχήλου. Η εργασία αποτελείται από 147 ασθενείς με καρκίνο κεφαλής και τραχήλου που έλαβαν θεραπεία από το 2014 – 2018. Στους ασθενείς αυτούς αναζητήθηκαν και μετρήθηκαν: 1) Ο λόγος των αιμοπεταλίων / λεμφοκυττάτων (PLR) και 2) Ο λόγος των ουδετεροφίλων / λεμφοκυττάρων (NLR). Οι μετρήσεις αυτές προσαρμόστηκαν ανάλογα με την ηλικία, το στάδιο της νόσου και τη θεραπεία που εφαρμόστηκε για τον κάθε ασθενή. Ακολούθως έγινε ποιοτική και ποσοτική στατιστική ανάλυση, για την συσχέτιση των τιμών αυτών με την επιβίωση των ασθενών.

Στα αποτελέσματα που προέκυψαν αναδείχθηκαν τα παρακάτω συμπεράσματα: 1) Υπάρχει ισχυρή συσχέτιση του PLR με το στάδιο της νόσου, 2) Ασθενείς με φυσιολογικές τιμές NLR & PLR παρουσιάζουν πιό ευνοϊκά ποσοστά επιβίωσης σε σχέση με αυτούς που έχουν NLR>2,75 & PLR>200, 3) Οι ανεξάρτητοι προγνωστικοί παράγοντες της συνολικής επιβίωσης ήταν το στάδιο της νόσου (III&IV) και NLR>2,75, ενώ το είδος της θεραπείας δεν αποτέλεσε σημαντικό προγνωστικό παράγοντα κινδύνου, 4) Μετά την προσαρμογή των τιμών σε σχέση με την ηλικία, το στάδιο της νόσου και την θεραπεία, ασθενείς με PLR>200 εμφανίζουν 3 φορές υψηλότερο κίνδυνο θνητότητας, ενώ ασθενείς με NLR>2,75 εμφανίζουν 2,5 φορές υψηλότερο κίνδυνο θνητότητας.

Συμπερασματικά οι συγγραφείς καταλήγουν ότι υπάρχει σαφής συσχέτιση των δεικτών της φλεγμονής με τη βαρύτητα της νόσου και την επακόλουθη πρόγνωση των ασθενών. Υποστηρίζουν ότι οι λόγοι PLR & NLR υπερέχουν της μέτρησης μόνο των λεμφοκυττάρων αναφορικά με την εξέλιξη της νόσου, ενώ επιπλέον είναι ευκολότερο να υπολογιστούν. Περισσότερες μελέτες με μεγαλύτερο αριθμό περιστατικών θεωρούνται απαραίτητες από τους συγγραφείς για την επικύρωση των αποτελεσμάτων.

Επιμέλεια – Απόδοση: Ευάγγελος Καλφαρέντζος

Plast Reconstr Surg. 2020 Oct; 146(4): 439e-445e.
doi: 10.1097/PRS.00000000000007154.

Facial Asymmetry in Unilateral Condylar Hyperplasia: Comparing Treatment for Active versus Burnt-Out Disease.

Seija Maniskas, Catherine L. Ly, Yassmin Parsaei, Karl C. Bruckman, Derek M. Steinbacher

From the Division of Plastic and Reconstructive Surgery, Department of Surgery, Yale School of Medicine; and the Division of Orthodontics, Department of Craniofacial Sciences, University of Connecticut School of Dental Medicine.

Ασυμμετρία Προσώπου στην Ετερόπλευρη Υπερπλασία Κονδύλου: Σύγκριση Θεραπειών για Ενεργό έναντι Ανενεργού Νόσου.

Η ετερόπλευρη υπερπλασία του κονδύλου είναι μία σπάνια επίκτητη νόσος που χαρακτηρίζεται από μη ισορροπημένη κάθετη ή/και οριζόντια αύξηση των κονδύλων της κάτω γνάθου, με αποτέλεσμα τη σημαντική ασυμμετρία του προσώπου, καθώς και διαταραχή της σύγκλεισης, δυσλειτουργία της κροταφογναθικής διάρθρωσης και ψυχοκοινωνικό στρες.
Ο στόχος της θεραπείας είναι η επαναφορά της λειτουργικότητας και της συμμετρίας του προσώπου, και τυπικά περιλαμβάνει την κονδυλεκτομή ή/και ορθογναθική επέμβαση. Για τη σωστή επιλογή θεραπευτικής προσέγγισης είναι σημαντικό να γνωρίζουμε την κατάσταση του αυξητικού κέντρου του κονδύλου, καθώς αν βρίσκεται ακόμα σε ενεργό φάση είναι πιθανό να περιπλέξει το αποτέλεσμα. Για το σκοπό αυτό διενεργείται υπολογιστική τομογραφία μονής δέσμης φωτονίων (SPECT), η οποία αναγνωρίζει τις θέσεις αυξημένης οστεοβλαστικής δραστηριότητας.
Αν το αυξητικό κέντρο είναι ενεργό, μπορούμε είτε να καθυστερήσουμε τη θεραπεία είτε να πραγματοποιήσουμε υψηλή κονδυλεκτομή, πριν ή ταυτόχρονα με την ορθογναθική επέμβαση, προκειμένου να αποφευχθεί η υποτροπή.
Στην παρούσα μελέτη συγκρίνουμε τη μετεγχειρητική συμμετρία ανάμεσα σε ασθενείς με ενεργό ετερόπλευρη κονδυλική υπερπλασία, οι οποίοι υποβλήθηκαν σε υψηλή κονδυλεκτομή και ορθογναθική επέμβαση και ασθενείς με ανενεργό ετερόπλευρη κονδυλική υπερπλασία, οι οποίοι υποβλήθηκαν σε ορθογναθική επέμβαση μόνο.
Στη μελέτη συμπεριλήφθηκαν 20 ασθενείς με ετερόπλευρη κονδυλική υπερπλασία και μέση ηλικία 23,6 έτη και 20 άτομα παρόμοιας ηλικίας και φύλου στην ομάδα ελέγχου. Η ομάδα των ασθενών περαιτέρω χωρίστηκε σε δύο ομάδες, μία με τα 11 άτομα με ενεργό νόσο (ομάδα 1) και μία με τα 9 άτομα με ανενεργό νόσο (ομάδα 2).
Οι ασθενείς με ενεργό νόσο υποβλήθηκαν σε υψηλή κονδυλεκτομή. Ορθογναθική επέμβαση πραγματοποιήθηκε σε όσους ασθενείς ήταν άνω των 15 ετών και είχαν επιβεβαιωμένη διακοπή της αύξησης. Οι ασθενείς με ανενεργό νόσο υποβλήθηκαν μόνο σε ορθογναθική επέμβαση, χωρίς κονδυλεκτομή. Όλες οι επεμβάσεις συνδυάστηκαν με ορθοδοντική θεραπεία.
Για την ανάλυση της ασυμμετρίας χρησιμοποιήθηκαν τρισδιάστατες φωτογραφίες προεγχειρητικά και μετεγχειρητικά. Με τη χρήση ειδικού λογισμικού (Mirror, Canfield Imaging), πραγματοποιήθηκε συμμετρική αντιστοίχιση των εικόνων με βάση τα άνω δύο τριτημόρια του προσώπου και ακολούθησε υπέρθεση του ειδώλου του «φυσικού» και του παθολογικού κάτω τριτημορίου. Η διαφορά των δύο εικόνων υπολογίστηκε με τη χρήση της τετραγωνικής ρίζας του μέσου όρου των τετραγώνων (root-mean-square) των αποκλίσεων.
Από τη στατιστική ανάλυση των δεδομένων αναδείχθηκε ότι προεγχειρητικά η ασυμμετρία ήταν σημαντικά μεγαλύτερη ($p = 0,011$) στην ομάδα 2 σε σχέση με την ομάδα 1, που οφείλεται στην αναμονή μέχρι να καταστεί ανενεργό το αυξητικό κέντρο του κονδύλου. Μετεγχειρητικά, παρατηρήθηκε στατιστικά σημαντική ($p=0,0069$) βελτίωση των αποκλίσεων και στις δύο ομάδες σε σχέση με τις προεγχειρητικές τιμές, ενώ όταν συγκρίθηκε το αποτέλεσμα ανάμεσα στις δύο ομάδες δεν υπήρχε στατιστικά σημαντική διαφορά ($p=0,062$).
Είναι σημαντικό όμως, ότι οι τιμές των μετεγχειρητικών αποκλίσεων της ομάδας 2 ήταν σημαντικά χειρότερες ($p=4,75E-4$) σε σχέση με την ομάδα ελέγχου, ενώ δεν υπήρχε στατιστικά σημαντική διαφορά της ομάδας 1 με την ομάδα ελέγχου.
Δεν υπάρχουν μελέτες που να συσχετίζουν τον χρόνο και το είδος της χειρουργικής επέμβασης με τον βαθμό ασυμμετρίας. Στην παρούσα μελέτη συγκρίθηκαν άμεσα τα αποτελέσματα των δύο μεθόδων αντιμετώπισης σε ασθενείς με ενεργό και ανενεργό νόσο. Και οι δύο μέθοδοι βελτιώνουν σημαντικά την ασυμμετρία του προσώπου, αλλά η πρώιμη παρέμβαση με υψηλή κονδυλεκτομή και ορθογναθική επέμβαση φαίνεται να έχει καλύτερα αποτελέσματα.

Επιμέλεια – Απόδοση: Ηλίας Χρονάς

Ματιές στην Ιστορία της Ιατρικής/Glances in the History of Medicine

«Ιητρική δε πάντα πάλαι υπάρχει...» Ιπποκράτης

Guillaume Dupuytren: Το ιερό «τέρας» της Χειρουργικής.

Ο Guillaume Dupuytren (1777-1835) (Εικ. 1) γεννήθηκε στις 5 Οκτωβρίου 1777, στο μικρό χωριό Pierre-Buffière, κοντά στην Limoges στην νότια-κεντρική Γαλλία. Ήταν το δεύτερο από τα εννέα παιδιά ενός φτωχού δικηγόρου, με αρκετά περιπετειώδη παιδική ηλικία, αν λάβει κανείς υπόψη του ότι υπήρξε παρ' ολίγον θύμα απαγωγής σε ηλικία μόλις τεσσάρων ετών από μία πλούσια κυρία από την Τουλούζη, ενώ σε ηλικία 12 ετών ο πατέρας του συναίνεσε να μεταβεί στο Παρίσι για σπουδές στο περίφημο Collège de La Marche, μία Σχολή Ιησουιτών, που ανήκε στο Αρχαίο Πανεπιστήμιο των Παρισίων. Η πρόταση έγινε από έναν αξιωματικό του ιππικού που στάθμευε στο Pierre-Buffière, τον οποίο είλκυσε η αξιοσημείωτη γοητεία και εξυπνάδα του μικρού Guillaume, ο οποίος ολοκλήρωσε με επιτυχία τις σπουδές του μετά από 5 χρόνια. Ευρισκόμενος στο Παρίσι ο Dupuytren και εμπνεόμενος από το πνεύμα της Γαλλικής Επανάστασης που σάρωνε τα πάντα εκείνη την εποχή στο πέρασμά του, σκέφθηκε αρχικά να ακολουθήσει την καριέρα στρατιωτικού, αλλά συνάντησε την σφοδρή αντίδραση του πατέρα του, ο οποίος επικαλούμενος την μακρά οικογενειακή παράδοση των Dupuytren στην Χειρουργική, τον έπεισε να γίνει χειρουργός.

Εικ. 1: Ο κορυφαίος Γάλλος χειρουργός του 19ου αιώνα Guillaume Dupuytren (1777-1835) [Λιθογραφία του Γάλλου χαράκτη François-Séraphin Delpech γύρω στο 1842].
Fig. 1: The leading French surgeon of the 19th century Guillaume Dupuytren (1777-1835) [Lithograph of the French engraver François-Séraphin Delpech circa 1842].

Έτσι υπακούοντας στα κελεύσματα του πατέρα του, ο Guillaume Dupuytren ξεκίνησε τις ιατρικές του σπουδές στην Ιατροχειρουργική Σχολή του Νοσοκομείου St. Alexis στην Limoges, αλλά διαπιστώνοντας τις ελλείψεις στην εκπαιδευτική διαδικασία, σύντομα επέστρεψε στο Παρίσι μαζί με τον πατέρα του για να γραφτεί στην Σχολή Επιστημών Υγείας-Ιατρική Σχολή (Ecole de Santé). Η αρχική αποστροφή του για την ανατομή πτωμάτων τον οδήγησε στην απόφαση να εγκαταλείψει σχεδόν τις σπουδές του, η επιμονή όμως του πατέρα του είχε ως

"But all these requisites belong of old to Medicine..." Hippocrates

Guillaume Dupuytren: The sacred "monster" of Surgery.

Guillaume Dupuytren (1777-1835) (Fig. 1) was born on October 5, 1777, in the small village of Pierre-Buffière, near Limoges in south-central France. He was the second of nine children of a poor lawyer, with a rather adventurous childhood, given that he was almost abducted at the age of just four by a wealthy lady from Toulouse, and at the age of 12 his father agreed to go to Paris to study at the famous Collège de La Marche, a Jesuit School owned by the Ancient University of Paris. The proposal was made by a cavalry officer stationed at Pierre-Buffière, who was attracted by the remarkable charm and intelligence of little Guillaume, who successfully completed his studies after 5 years. While in Paris, Dupuytren being inspired by the spirit of the French Revolution that swept away everything in its path at that time, initially thought of pursuing a military career, but met with strong reaction from his father, who after invoking the long family tradition of Dupuytrens in Surgery, convinced him to become a surgeon.

Thus, obeying his father's wishes, Guillaume Dupuytren began his medical studies at the Medical School of St. Alexis Hospital in Limoges, but realizing the shortcomings in the educational process, soon returned to Paris with his father to enroll in the School of Health Sciences-School of Medicine (Ecole de Santé). His initial aversion to dissection of cadavers led him to almost drop out of school, but his father insisted that he had to stay and continue, going through a difficult and bitter period of his life marked by extreme poverty. It is typically mentioned that he used the fat of cadavers to supply oil to his study lamp. With unremitting vigor and great effort he continued his studies, with the result that due to his diligence and skills he became a prosector in charge of autopsies at the Medical School of Paris in 1795, at the

αποτέλεσμα να παραμείνει και να συνεχίσει, διανύοντας μία δυσχερή και πικρή περίοδο της ζωής του, που χαρακτηριζόταν από ακραία φτώχεια. Αναφέρεται χαρακτηριστικά ότι χρησιμοποιούσε το λίπος των πτωμάτων για να τροφοδοτεί με λάδι την λάμπα μελέτης του. Με ασίγαστο σθένος και τεράστια προσπάθεια συνέχισε τις σπουδές του, με αποτέλεσμα λόγω της επιμέλειας και των ικανοτήτων του να γίνει παρασκευαστής-προανατόμος υπεύθυνος των αυτοψιών στην Ιατρική Σχολή των Παρισίων το 1795, σε ηλικία μόλις 17 ετών. Το 1801 διορίσθηκε επικεφαλής των ανατομικών έργων, όπου συνέδεσε τις ανατομικές του παρατηρήσεις με τα ενδιαφέροντά του στην παθολογοανατομία και την φυσιολογία, πραγματοποιώντας 1000 ανατομές πτωμάτων σε ένα χρόνο. Υπήρξε ο πρώτος που ταυτοποίησε την ινική (ινώδες) στην λέμφο, ενώ αξιοσημείωτες υπήρξαν οι έρευνές του σχετικά με την κατανομή του προσωπικού και του φρενικού νεύρου, καθώς επίσης και τα ανατομικά του ευρήματα στην σκωλίωση και τον διαβήτη.

Η εκπαιδευτική του ικανότητα είχε ως αποτέλεσμα να του ανατεθεί η διδασκαλία με δικό του μάθημα στην παθολογική ανατομική, όπου βοηθοί του υπήρξαν ο Gaspard-Laurent Bayle (1774-1816) και ο René T. H. Laennec (1781-1826). Δυστυχώς ο Guillaume Dupuytren δεν διατήρησε καλές σχέσεις με τον μετέπειτα εφευρέτη του στηθοσκοπίου René Laennec, τουναντίον έγιναν εχθροί κατηγορώντας ο ένας τον άλλον για λογοκλοπή και αχαριστία.

Ο διαπρεπής Αμερικανός χειρουργός από την Βοστώνη John Collins Warren (1778-1856), γνωστός για την πρώτη δημόσια επίδειξη χορήγησης χειρουργικής αναισθησίας, κατά την διάρκεια χειρουργικής επέμβασης αφαίρεσης όγκου από τον τράχηλο ασθενούς του το 1846, όταν επέτρεψε στον Αμερικανό οδοντίατρο William T. G. Morton (1819-1868) να χορηγήσει αναισθησία με αιθέρα, παρακολούθησε τις πρώτες διαλέξεις του Dupuytren, εντυπωσιαζόμενος από την λεπτολογία και την έκταση των γνώσεών του, χωρίς να μπορεί να φαντασθεί εκείνη την περίοδο ότι είχε εμπρός του τον κορυφαίο Γάλλο χειρουργό του 19ου αιώνα.

Το 1802 ο Dupuytren κατέλαβε την θέση του «Χειρουργού Δευτέρας Τάξεως» στο φημισμένο Νοσοκομείο του Παρισιού Hôtel-Dieu (Εικ. 2), έχοντας ως συνδιεκδικητή τον Philibert-Joseph Roux (1780-1854), πρωτοπόρο στον τομέα της πλαστικής χειρουργικής, ο οποίος το 1891 πραγματοποίησε την πρώτη σταφυλορραφή για την χειρουργική διόρθωση υπερωιοσχιστίας. Στο Νοσοκομείο Hôtel-Dieu, ο Dupuytren συνέχισε το εξαιρετικά παραγωγικό του έργο ως βοηθός του Philippe-Jean Pelletan (1747-1829), τον οποίο γρήγορα επισκίασε, υποσκελίζοντάς τον εμφανώς, παρότι επιφανειακά έδειχνε να τον αντιμετωπίζει με πλήρη σεβασμό. Η σύγκρουση μεταξύ τους δεν ήταν απλά αντιπαράθεση μεταξύ δύο ανδρών, αλλά επρόκειτο για μία σύγκρουση δύο εποχών, του μέλλοντος με το παρελθόν (Εικ. 3).

Το 1812 ο Guillaume Dupuytren εξελέγη Καθηγητής και

Εικ. 2: Το φημισμένο Νοσοκομείο του Παρισιού Hôtel-Dieu, γύρω στο 1830.
Fig. 2: The famous Hôtel-Dieu Hospital, in Paris, circa 1830.

Εικ. 4: Το μνημείο του Guillaume Dupuytren, στην κεντρική αυλή του Νοσοκομείου Hôtel-Dieu, στο Παρίσι.
Fig. 4: The monument of Guillaume Dupuytren, in the main courtyard of the Hôtel-Dieu Hospital, in Paris.

PROPOSITIONS
SUR QUELQUES POINTS
D'ANATOMIE, DE PHYSIOLOGIE,
ET D'ANATOMIE PATHOLOGIQUE,
Présentées à l'Ecole de Médecine de Paris, et soutenues le 4 vendémiaire an 12;
PAR G. DUPUYTREN.
A PARIS,
DE L'IMPRIMERIE DE MIGNERET,
rue du Sépulcre, F. S. G., N° 26.
AN XII. — 1803.

Εικ. 3: Το εξώφυλλο της διδακτορικής διατριβής του Guillaume Dupuytren, η οποία κατατέθηκε στην Ιατρική Σχολή του Πανεπιστημίου των Παρισίων το 1803, με τίτλο: «Προτάσεις επί διαφόρων απόψεων ανατομίας, φυσιολογίας και παθολογικής ανατομίας».
Fig. 3: The cover page of Guillaume Dupuytren's doctoral thesis, which was submitted to the University of Paris Medical School in 1803, entitled: "Propositions on several aspects of anatomy, physiology and pathological anatomy".

age of just 17 years old. In 1801 he was appointed head of anatomical works, where he linked his anatomical observations with his interests in pathology and physiology, performing 1000 dissections of corpses in one year. He was the first to identify fibrin in chyle, while his research on the distribution of the facial and phrenic nerves, as well as his anatomical findings in scoliosis and diabetes, were remarkable.

His teaching ability resulted in him being assigned to teach his own course in pathological anatomy, assisted by Gaspard-Laurent Bayle (1774-1816) and René T. H. Laennec (1781-1826). Unfortunately Guillaume Dupuytren did not maintain a good relationship with the later inventor of the stethoscope René Laennec, instead they became enemies accusing each other of plagiarism and ingratitude.

The eminent American surgeon from Boston John Collins Warren (1778-1856), known for the first public demonstration of surgical anesthesia's administration, during a surgical operation for the removal of a neck tumor in 1846, when he allowed the American dental

Εικ. 5: Ο Guillaume Dupuytren αφαιρώντας οφθαλμικό καταρράκτη (άγνωστη πηγή, Wellcome Collection, Λονδίνο, Ηνωμένο Βασίλειο).
Fig. 5: Guillaume Dupuytren operating on a cataract (source unknown, Wellcome Collection, London, UK).

Διευθυντής του Τμήματος Επεμβατικής Χειρουργικής του Νοσοκομείου Hôtel-Dieu του Παρισιού, υπερτερώντας για μιά ακόμη φορά του Roux, αντικαθιστώντας τον Raphaël-Bienvenu Sabatier (1732-1811). Ήταν τόσο έντονος ο πόθος του Dupuytren να κατισχύσει όλων των χειρουργών και να κυριαρχήσει τόσο στο ακαδημαϊκό όσο και στο νοσοκομειακό περιβάλλον της εποχής του, ώστε με την ανάρρησή του στην θέση του Καθηγητή, αισθανόμενος τουλάχιστον ίσος με τον Philippe-Jean Pelletan, άρχισε ανοικτά να τον υπονομεύει, δυσφημώντας τον στους φοιτητές του και διακηρύσσοντας δημόσια την ανεπάρκειά του, υποχρεώνοντάς τον τελικά να παραχωρήσει την θέση του, έτσι ώστε το 1814/1815 ο Guillaume Dupuytren αναδείχθηκε σε Επικεφαλής Χειρουργό του Νοσοκομείου Hôtel-Dieu, εισάγοντας την ανατομο-κλινική μέθοδο στην Χειρουργική (Εικ. 4). Ο εριστικός χαρακτήρας του Dupuytren, με την αλαζονεία, τον άκρατο εγωισμό, το πείσμα και την απολυτότητα που τον χαρακτήριζε, παρά τις εντάσεις και την εχθρότητα που δημιουργούσε στο περιβάλλον του αναφορικά με την έλλειψη συναδελφικότητας και ήθους στην διεκδίκηση ακαδημαϊκών θέσεων, με αποτέλεσμα σχετικά σύντομα ο βοηθός του και μετέπειτα πρωτοπόρος Γάλλος χειρουργός και γυναικολόγος Jacques Lisfranc (1790-1847) να του προσάψει το προσωνύμιο «ο Ληστής του Hôtel-Dieu», δεν εμπόδιζε παρά ταύτα ακόμη και τους ζηλόφθονες εχθρούς του να αναγνωρίζουν τις ικανότητές του και την συμβολή του στην Χειρουργική. Χαρακτηριστική είναι η ρήση του Γάλλου στρατιωτικού χειρουργού Pierre-François Percy (1754-1825) για τον Guillaume Dupuytren: «Πρώτος μεταξύ των χειρουργών, ολίγιστος μεταξύ των ανθρώπων».

Η συμβολή του Guillaume Dupuytren γενικότερα στην Χειρουργική, αλλά και ειδικότερα στην Στοματική και Γναθοπροσωπική Χειρουργική, υπήρξε πολυσχιδής και καθοριστική. Ήταν ο πρώτος ο οποίος πραγματοποίησε χειρουργική εκτομή (ημιδιέκπριση) της κάτω γνάθου το

surgeon William T. G. Morton (1819-1868) to administer anesthesia with ether, attended the first lectures of Dupuytren and impressed by the detail and extent of his knowledge, without being able to imagine at that time that he had in front of him the leading French surgeon of the 19th century.

In 1802 Dupuytren became the "Second Class Surgeon" at the famous Hôtel-Dieu Hospital in Paris (Fig. 2), having as a principal opponent Philibert-Joseph Roux (1780-1854), a pioneer in the field of plastic surgery, who in 1891 performed the first staphylorraphy for the surgical correction of a cleft palate. At the Hôtel-Dieu Hospital, Dupuytren continued his highly productive work as an assistant to Philippe-Jean Pelletan (1747-1829), whom he quickly overshadowed, clearly supplanting him, although superficially he seemed to treat him with full respect. The conflict between them was not just a confrontation between two men, but it was a conflict of two eras, of the future with the past (Fig. 3).

In 1812 Guillaume Dupuytren was elected Professor and Director of the Department of Operative Surgery at the Hôtel-Dieu Hospital in Paris, once again surpassing Roux, replacing Raphaël-Bienvenu Sabatier (1732-1811). Dupuytren's desire to prevail over all surgeons and to dominate both the academic and the hospital environment of his time was so strong, that by ascending to the position of Professor, feeling at least equal to Philippe-Jean Pelletan, he began to openly undermine him, discrediting him to his students and publicly declaring his inadequacy, forcing him to relinquish his position, so that in 1814/1815 Guillaume Dupuytren became Chief Surgeon of the Hôtel-Dieu Hospital, introducing the anatomo-clinical method in Surgery (Fig. 4).

Dupuytren's quarrelsome character, with the arrogance, unbridled selfishness, stubbornness and absoluteness that characterized him, despite the tensions and hostility he created in his environment regarding the lack of camaraderie and ethics in claiming academic positions, with the result of giving him relatively soon the nickname "The Brigand of Hôtel-Dieu" by his assistant and later pioneer French surgeon and gynecologist Jacques Lisfranc (1790-1847), yet it did not prevent even his jealous enemies from recognizing his abilities and contribution in Surgery. Characteristic is the saying of the French military surgeon Pierre-François Percy (1754-1825) about Guillaume Dupuytren: "First among surgeons, least among men".

The contribution of Guillaume Dupuytren in Surgery in general, but also in Oral and Maxillofacial Surgery in particular, has been diverse and decisive. He was the first to perform a surgical resection (hemiresection) of the mandible in 1812 to treat a tumor, while later in 1819 he performed a surgical removal of a tumor of the maxilla, specifically of the palate. He was involved in the repair of cleft lips, while he used rotation flaps to reconstruct facial defects after oncological surgical operations. He

1812 για την αντιμετώπιση όγκου, ενώ αργότερα το 1819 πραγματοποίησε και χειρουργική αφαίρεση όγκου της άνω γνάθου, συγκεκριμένα της υπερώας. Ασχολήθηκε με την αποκατάσταση χειλεοσχιστιών, ενώ χρησιμοποίησε περιστροφικούς κρημνούς για την αποκατάσταση ελλειμμάτων του προσώπου μετά από ογκοχειρουργικές επεμβάσεις. Περιέγραψε επίσης με λεπτομέρεια τα ζυγωματικά κατάγματα, αλλά δεν συνιστούσε την ανοικτή ανάταξή τους εξαιτίας του κινδύνου της λοίμωξης. Για πρώτη φορά το 1822 αντιμετώπισε θεραπευτικά το ραιβόκρανο, με υποδόρια τομή του στερνοκλειδομαστοειδούς μυός. Θεωρείται από τους πρώτους χειρουργούς που παροχέτευσε εγκεφαλικό απόστημα και αφαίρεσε τον τράχηλο της μήτρας για την αντιμετώπιση καρκίνου. Υπήρξε φημισμένος για την επιδεξιότητά του στην χειρουργική των ανευρυσμάτων, με την επιτυχή συμπίεση και απολίνωση της έξω λαγόνιας αρτηρίας το 1815, καθώς επίσης και της υποκλείδιας και των καρωτίδων αρτηριών στο διάστημα 1819-1829. Επινόησε πρωτότυπες χειρουργικές μεθόδους για την δημιουργία τεχνητού πρωκτού, για την αφαίρεση οφθαλμικού καταρράκτη (Εικ. 5), για την διενέργεια δακρυοκυστορρινοστομίας, καθώς επίσης και για την αντιμετώπιση υδροκηλών και ορθοκολπικών και ορθοκυστικών συριγγίων.

Ο Guillaume Dupuytren ασχολήθηκε επίσης με ορθοπεδικές κακώσεις και κατάγματα, ειδικότερα του κάτω άκρου της περόνης το 1819, ενώ το 1826 δημοσίευσε τις παρατηρήσεις του για τα συγγενή εξαρθρήματα του ισχίου. Το 1831 περιέγραψε την ομώνυμη νόσο Dupuytren στο ιατρικό του σύγγραμμα με τίτλο "De la rétraction des doigts par suite d'une affection de l'aponévrose palmaire et l'opération chirurgicale qui convient dans ce cas" (Περί της συσπάσεως των δακτύλων ως επιπλοκή μίας παθήσεως της παλαμιαίας απονευρώσεως και της χειρουργικής επεμβάσεως που ενδείκνυται σε αυτή την περίπτωση) (Εικ. 6). Αξιοσημείωτο είναι ότι η χειρουργική θεραπεία που πρότεινε δεν έχει καθόλου μεταβληθεί ή τροποποιηθεί μέχρι σήμερα. Περιέγραψε το 1834 την παραμόρφωση Madelung (συγγενής ανωμαλία της πηχεοκαρπικής άρθρωσης), πολύ πριν η συγκεκριμένη παθολογική κατάσταση περιγραφεί με λεπτομέρεια από τον Γερμανό χειρουργό Otto Wilhelm Madelung (1846-1926).

Έχοντας μία γενικότερη δυσκολία στον γραπτό λόγο, έγραψε σχετικά λίγα ιατρικά συγγράμματα, δημοσιεύοντας το 1802 το περίφημο έργο του "Leçons orales de Clinique chirurgicale faites à l' Hôtel-Dieu de Paris" (Διαλέξεις Κλινικής Χειρουργικής δοθείσαι εις το Hôtel-Dieu των Παρισίων) (Εικ. 7). Από την μελέτη αυτού του ιατρικού συγγράμματος αναδεικνύονται η ποικιλία και το εύρος των ιατρικών ενδιαφερόντων του Dupuytren, που εκτείνονταν από την θεραπεία της χολέρας, την κολπίτιδα και την είσφρυση όνυχος, μέχρι την θεραπευτική αντιμετώπιση του καρκίνου των παραρρινίων κόλπων και των πολεμικών τραυμάτων. Η μεγάλη εμπειρία που απέ-

COMPTE RENDU
DE LA CLINIQUE CHIRURGICALE DE L'HOTEL-DIEU.
Par MM. les Docteurs Alexandre PAILLARD et MARX.

Nous donnons ici, avec détail, la leçon de clinique chirurgicale de M. Dupuytren, faite le 5 décembre 1831. Cette leçon est un véritable Mémoire sur un sujet entièrement neuf, et dans lequel se trouvent exposées une théorie et une méthode de traitement nouvelles contre une maladie généralement regardée comme incurable.

Nous allons nous efforcer de rapporter textuellement les paroles du professeur, ne fût-ce que pour donner une idée de sa manière.

« Je ne vous parlerai aujourd'hui que d'un seul malade et d'une seule maladie. Le malade qui est soumis à votre observation est le nommé Demarteau (Jean Joseph), âgé d'environ 60 ans, exerçant la profession de cocher de fiacre; il est couché au n° 65 de la salle Ste.-Marthe. Sa maladie est une rétraction permanente du doigt annulaire et des doigts voisins à chaque main, survenue spontanément, sans aucune violence et aucune maladie antérieure. Depuis quelques années, il a vu ces doigts se retirer insensiblement vers la paume de la main, et la peau de cette partie former plusieurs plis en arc de cercle qui s'emboîtent les uns dans les autres et dont la convexité est tournée vers la base des doigts. En redressant les phalanges, on aperçoit une espèce de corde qui se prolonge du doigt à la paume de la main, et dont la tension augmente dans la proportion des efforts que l'on fait pour redresser les doigts affectés. Chez cet homme, la rétraction est portée au point

T. V. N° 63. 27

Εικ. 6: Η πρωτότυπη περιγραφή της νόσου Dupuytren (Hôtel-Dieu, 5 Δεκεμβρίου 1831, Παρίσι).
Fig. 6: The original description of Dupuytren's disease (Hôtel-Dieu, December 5, 1831, Paris).

Εικ. 8: Ο Γάλλος ανατόμος και στρατιωτικός χειρουργός Guillaume Dupuytren (1777-1835), από μία σειρά των ευεργετών της ανθρωπότητας. Γαλλική εκπαιδευτική κάρτα, τέλη 19ου/αρχές 20ου αιώνα.
Fig. 8: The French anatomist and military surgeon Guillaume Dupuytren (1777-1835), from a series of benefactors of humanity. French educational card, late 19th/early 20th century.

Εικ. 9: Ο Guillaume Dupuytren, Επικεφαλής Χειρουργός στο Νοσοκομείο Hôtel-Dieu, παρουσιάζοντας μία ασθενή, η οποία είχε υποβληθεί σε οφθαλμολογική επέμβαση αφαίρεσης καταρράκτη, στον Γάλλο Βασιλέα Κάρολο Χ. Πίνακας του François Joseph Heim (1787-1865), Μουσείο Carnavalet, Παρίσι, Γαλλία.
Fig. 9: Guillaume Dupuytren, Chief Surgeon at the Hôtel-Dieu Hospital, showing a patient, who has undergone an eye operation for cataract removal, to King Charles X of France. Painting by François Joseph Heim (1787-1865), Carnavalet Museum, Paris, France.

LEÇONS ORALES
DE
CLINIQUE CHIRURGICALE,
FAITES A L'HÔTEL-DIEU DE PARIS,
PAR M. LE BARON DUPUYTREN,
CHIRURGIEN EN CHEF.
RECUEILLIES ET PUBLIÉES PAR UNE SOCIÉTÉ DE MÉDECINS.
TOME PREMIER.
A PARIS,
CHEZ GERMER BAILLIÈRE, LIBRAIRE,
RUE DE L'ÉCOLE DE MÉDECINE, N° 13 BIS.
A LONDRES, CHEZ J.-B. BAILLIÈRE, LIBRAIRE
1832.

Εικ. 7: Το εξώφυλλο του 1ου τόμου του περίφημου έργου του Guillaume Dupuytren "Leçons orales de Clinique chirurgicale faites à l' Hôtel-Dieu de Paris" (Διαλέξεις Κλινικής Χειρουργικής δοθείσαι εις το Hôtel-Dieu των Παρισίων), στην έκδοση του 1832.
Fig. 7: The cover page of the 1st volume of the famous work of Guillaume Dupuytren "Leçons orales de Clinique chirurgicale faites à l' Hôtel-Dieu de Paris" ("Lectures on Clinical Surgery, delivered at the Hôtel-Dieu of Paris", in the edition of 1832.

Εικ. 10: Γκραβούρα-πορτραίτο του Guillaume Dupuytren από τον Jerome Martin Langlois, γύρω στο 1820-1829. Ville de Paris, Île-de-France, Παρίσι, Γαλλία.
Fig. 10: Engraving-portrait of Guillaume Dupuytren by Jerome Martin Langlois, circa 1820-1829. Ville de Paris, Île-de-France, Paris, France.

κτησε ο Guillaume Dupuytren στην αντιμετώπιση των τραυματιών των Ναπολεοντείων Πολέμων (1803-1815) και της Επανάστασης του 1830, τον κατέστησαν ειδικό, υψηλού κύρους και γνώσης, στην τραυματολογία. Το μεγάλο ενδιαφέρον του για την μελέτη και θεραπευτική αντιμετώπιση των τραυμάτων, τον οδήγησε στο να περιγράψει για πρώτη φορά τις γραμμές τάσης του δέρματος (γραμμές Langer), ενώ σχεδόν 30 χρόνια αργότερα ο Αυστριακός ανατόμος Karl Langer (1819-1887), ευρύτερα γνωστός για τις εργασίες του στο πεδίο της τοπογραφικής ανατομίας, δημοσίευσε τις σχετικές μελέτες του, αναγνωρίζοντας όμως τα πρωτεία και την σπουδαιότητα της προηγηθείσας εργασίας του Dupuytren.

Η ενασχόληση του Guillaume Dupuytren με την πλαστική χειρουργική προήλθε κυρίως από τους ευρείς ορίζοντές του στην γενική χειρουργική, παρά από μία ιδιαίτερη κλίση του προς την επανορθωτική χειρουργική. Στα πλαίσια αυτά, ένας άλλος τομέας στον οποίο επίσης υπήρξε πρωτοπόρος ο Dupuytren, ήταν τα εγκαύματα, όπου εξαιτίας του γεγονότος ότι στα τέλη του 19ου αιώνα οι Παριζιάνοι χρησιμοποιούσαν σχετικά πρωτόγονα και επικίνδυνα μέσα για να θερμάνουν τα κρύα σπίτια τους, ο Dupuytren είχε την ευκαιρία να αντιμετωπίσει πολλούς βαρείς εγκαυματίες. Ταξινόμησε για πρώτη φορά τα εγκαύματα με ένα λογικό και χρήσιμο τρόπο σύμφωνα με τον βαθμό βάθους, ενώ ήταν ο πρώτος που

also described zygomatic fractures in detail, but did not recommend their open reduction because of the risk of infection. For the first time in 1822 he treated the torticollis by a subcutaneous section of the sternocleidomastoid muscle. He is considered one of the first surgeons to drain a brain abscess and remove the cervix to treat cancer. He was famous for his skill in aneurysm surgery, with the successful compression and ligation of the external iliac artery in 1815, as well as of the subclavian and carotid arteries in the period 1819-1829. He invented original surgical methods for the creation of an artificial anus, for the removal of ocular cataract (Fig. 5), for the performance of dacryocystorhinostomy, as well as for the treatment of hydrocele and rectovaginal and rectovesical fistulas.

Guillaume Dupuytren also dealt with orthopedic injuries and fractures, particularly of the lower end of the fibula in 1819, and in 1826 published his observations on congenital hip dislocations. In 1831 he described the homonymous Dupuytren's disease in his medical book entitled "De la rétraction des doigts par suite d'une affection de l'aponévrose palmaire et l'opération chirurgicale qui convient dans ce cas" (On the contraction of the fingers as a complication of a disease of the palmar aponeurosis and the surgical operation indicated in this case) (Fig. 6). It is noteworthy that the surgical treatment he proposed has not changed or modified to date. He described Madelung's deformity (a congenital anomaly of the radiocarpal joint) in 1834, long before the specific pathological condition was described in detail by the German surgeon Otto Wilhelm Madelung (1846-1926). Having a more general difficulty in writing, he wrote relatively few medical books, publishing in 1802 his famous work "Leçons orales de Clinique chirurgicale faites à l'Hôtel-Dieu de Paris" (Lectures on Clinical Surgery given at the Hôtel-Dieu of Paris) (Fig. 7). The study of this medical textbook highlights the diversity and breadth of Dupuytren's medical interests, ranging from the treatment of cholera, vaginitis and the ingrown toenail, to the treatment of nasal sinuses carcinoma and war wounds. The great experience gained by Guillaume Dupuytren in dealing with the wounded of the Napoleonic Wars (1803-1815) and the Revolution of 1830, made him a specialist, of high prestige and knowledge, in traumatology. His great interest in the study and treatment of wounds led him to describe for the first time the lines of skin tension (Langer lines), while almost 30 years later the Austrian anatomist Karl Langer (1819-1887), better known for his works in the field of topographic anatomy, published his relevant studies, yet recognizing the primacy and importance of Dupuytren's previous work.

Guillaume Dupuytren's involvement in plastic surgery came mainly from his broad horizons in general surgery, rather than from his particular inclination towards reconstructive surgery. In this context, another area in which

περιέγραψε γαστρικά και εντερικά έλκη σε εγκαυματίες, τους οποίους γενικά αντιμετώπιζε θεραπευτικά όχι με την χρήση μοσχευμάτων, αλλά με την διενέργεια χειρουργικού καθαρισμού/εσχαροτομής και την επίθιξη με νιτρικό άργυρο, καθώς επίσης και με την εφαρμογή διάτρητων κομπρεσών εμποτισμένων με μαλακτικά καταπλάσματα, ενώ επιπλέον χορηγούσε στους εγκαυματίες και ηρεμιστικά ποτά.

Ο Guillaume Dupuytren υπήρξε ένας ακούραστος χειρουργός (Εικ. 8), με πολύ οργανωμένο και αυστηρό ημερήσιο πρόγραμμα δραστηριοτήτων, ενώ αναμόρφωσε και το πρόγραμμα των ιατρικών και χειρουργικών σπουδών στην Ιατρική Σχολή του Πανεπιστημίου του Παρισιού και το περίφημο Νοσοκομείο Hôtel-Dieu, συμβάλλοντας στην πρόοδο της Χειρουργικής μέσα από την ανάλυση των ευεργετημάτων της παθολογικής ανατομικής και της παθοφυσιολογίας, κατά τέτοιο τρόπο έτσι ώστε η χειρουργική τέχνη να αρχίσει να εδράζεται πλέον πάνω στην επιστήμη. Αναφέρεται ότι το 1818 αντιμετώπισε 178 κατάγματα, παροχέτευσε 300 αποστήματα, ενώ διενήργησε 368 άλλες χειρουργικές επεμβάσεις. Ο συνολικός αριθμός των ασθενών, που εισήχθησαν στην Χειρουργική Κλινική του Νοσοκομείου Hôtel-Dieu κατά το ανωτέρω έτος, ήταν 2353. Επιπροσθέτως εξήτασε εκατοντάδες εξωτερικών ασθενών, ενώ ο συνολικός ετήσιος αριθμός ασθενών υπολογίσθηκε στις 10000.

Ο Guillaume Dupuytren έλαβε τον τίτλο του βαρώνου το 1823 από τον Γάλλο βασιλέα Λουδοβίκο XVIII (1755-1824), αφότου έγινε ο προσωπικός του χειρουργός, ενώ διετέλεσε επίσης προσωπικός χειρουργός και του Γάλλου βασιλέα Καρόλου X (1757-1836) (Εικ. 9). Διετέλεσε μέλος του Συμβουλίου Ασφαλείας, ενώ το 1820 εξελέγη μέλος της Ακαδημίας της Ιατρικής στον τομέα της Χειρουργικής, της οποίας υπήρξε πρόεδρος το 1824. Το 1825 έγινε επίσης μέλος της Ακαδημίας των Επιστημών, αντικαθιστώντας τον Γάλλο στρατιωτικό χειρουργό Pierre-François Percy (1754-1825), ενώ υπήρξε επίσης και Αξιωματικός της Λεγεώνας της Τιμής (Εικ. 10).

Ο Guillaume Dupuytren κατά την διάρκεια μιάς διάλεξής του το 1833 υπέστη εγκεφαλικό επεισόδιο, το οποίο και ανέχθηκε χάρη στην αμείλικτη προσωπικότητά του, ολοκληρώνοντας την διάλεξή του. Προσπάθησε να συνεχίσει να ασκεί τα καθήκοντά του, αλλά τελικά συνταξιοδοτήθηκε από το Νοσοκομείο Hôtel-Dieu το 1834. Απεβίωσε στις 8 Φεβρουαρίου 1835 σε ηλικία 58 ετών, από πνευμονικό εμπύημα ως επακόλουθο φυματίωσης.

Ο φιλίστωρ

Dupuytren was also a pioneer was the burns, where due to the fact that in the late 19th century Parisians used relatively primitive and dangerous means to heat their cold homes, Dupuytren had the opportunity to deal with many severe burns. He classified burns for the first time in a logical and useful way according to the degree of depth, while he was the first to describe gastric and intestinal ulcers in burned patients, whom he generally treated not with the use of grafts, but with surgical debridement/escharotomy and silver nitrate application, as well as with the application of perforated compresses impregnated with emollient cataplasms, while in addition he used to administer calming drinks to the burned patients.

Guillaume Dupuytren was a tireless surgeon (Fig. 8), with a very organized and strict daily program of activities, while he also reformed the program of medical and surgical studies at the Medical School of the University of Paris and the famous Hôtel-Dieu Hospital, contributing to the advancement of Surgery through the analysis of the benefits of pathological anatomy and pathophysiology, in such a way that the art of surgery begins to be based on science. It is reported that in 1818 he treated 178 fractures, drained 300 abscesses, and performed 368 other surgical operations. The total number of patients, admitted to the Department of Surgery of the Hôtel-Dieu Hospital during the above year, was 2353. In addition, he examined hundreds of outpatients, while the total annual number of patients was estimated at 10000.

Guillaume Dupuytren received the title of baron in 1823 from the French King Louis XVIII (1755-1824), after he became his personal surgeon, while he was also the personal surgeon of the French King Charles X (1757-1836) (Fig. 9). He was a member of the Security Council, and in 1820 he was elected a member of the Academy of Medicine in the field of Surgery, of which he was president in 1824. In 1825 he also became a member of the Academy of Sciences, replacing the French military surgeon Pierre-François Percy (1754-1825), while he was also an Officer of the Legion of Honor (Fig. 10).

Guillaume Dupuytren suffered a stroke during a lecture in 1833, which he tolerated thanks to his relentless personality, completing his lecture. He tried to continue his duties, but eventually retired from the Hôtel-Dieu Hospital in 1834. He died on February 8, 1835, at the age of 58 years old, from pulmonary empyema as a result of tuberculosis.

The filistor

Ανακοινώσεις/Announcements

30ο Πανελλήνιο Συνέδριο της ΕΕΣΓΠΧ

(Διαδικτυακό Συνέδριο-www.haoms2021.org)

Το 30ο Πανελλήνιο Συνέδριο της Ελληνικής Εταιρείας Στοματικής και Γναθοπροσωπικής Χειρουργικής HAOMS2021 θα διεξαχθεί στις 22-24 Ιανουαρίου 2021. Οι συνθήκες που διαμορφώθηκαν παγκοσμίως λόγω της υγειονομικής κρίσης, μας οδήγησαν στην απόφαση της διαδικτυακής διοργάνωσης, ούτως ώστε να καταστεί δυνατή η παρουσίαση των επιστημονικών επιτευγμάτων και του έργου των Στοματικών και Γναθοπροσωπικών Χειρουργών.

Με γνώμονα την αρτιότητα και πληρότητα του επιστημονικού προγράμματος, που αποτελεί τη βάση για την επιτυχία κάθε Συνεδρίου, προσεκλήθησαν και θα συμμετέχουν διακεκριμένοι ομιλητές από την Ελλάδα και το εξωτερικό.

Πλάι σε εξαιρετικούς Έλληνες επιστήμονες, θα συμμετέχουν αξιότιμοι συνάδελφοι από το εξωτερικό, όπως ο Πρόεδρος της Ευρωπαϊκής Εταιρείας Κρανιογναθοπροσωπικής Χειρουργικής (European Association for Cranio-Maxillofacial Surgery) Prof. Julio Acero , ο πρώην Πρόεδρος της EACMFS Prof. Klaus-Dietrich Wolf, Καθηγητές από Πανεπιστημιακά Ιδρύματα της Ευρώπης και των Ηνωμένων Πολιτειών της Αμερικής, όπως οι Prof. Rui Fernandes, Prof. Bernard Devauchell, Prof. Sylvie Testelin, Prof. Peter Waite, Prof. Steven Feinberg, Prof. Louis Mercuri, Prof. Milton Waner, Prof. Anastasios Kanatas, Prof. Constantinus Politis και πολλοί άλλοι, που ανταποκρίθηκαν στην πρόσκληση της Οργανωτικής Επιτροπής, καταδεικνύοντας την εμπιστοσύνη και εκτίμηση που αποδίδει η διεθνής επιστημονική κοινότητα στην Ελληνική Στοματική και Γναθοπροσωπική Χειρουργική.

Κατεβλήθη ιδιαίτερη προσπάθεια ώστε να παρουσιασθεί το επιστημονικό έργο σε κάθε επίπεδο άσκησης της Ειδικότητάς μας, με θεματολογία που καλύπτει το συνολικό της φάσμα.

Στο Συνέδριο λαμβάνουν το βήμα νέοι συνάδελφοι που αντανακλούν τον δυναμισμό της νέας γενιάς, αλλά και έμπειροι καταξιωμένοι ομιλητές που μεταφέρουν πολυετή εμπειρία και γνώση. Νοσοκομειακοί Ιατροί από Ιδρύματα της Περιφέρειας, αλλά και από τα μεγάλα αστικά κέντρα της χώρας μας. Πανεπιστημιακοί Καθηγητές, αλλά και Ελεύθεροι Επαγγελματίες. Έλληνες που διαπρέπουν στο εξωτερικό, αλλά και ευρέως αναγνωρισμένοι ξένοι ομιλητές. Ιατροί και Οδοντίατροι άλλων ειδικοτήτων, αλλά και μη υγειονομικοί επιστήμονες.

Παράλληλα παρέχονται όλες οι πληροφορίες για νέα υλικά, προϊόντα και τεχνολογικές εφαρμογές, καθώς επίσης και η δυνατότητα επικοινωνίας με τους Αντιπροσώπους των Εταιρειών, όπως θα γινόταν σε κάθε Συνέδριο με φυσική παρουσία.

Είναι βέβαιο ότι το Πανελλήνιο Συνέδριο αντανακλά το

επιστημονικό επίπεδο της Ειδικότητάς μας. Ταυτόχρονα όμως παρέχει και την δυνατότητα αξιολόγησης της πορείας της, της αντιμετώπισης των επαγγελματικών προκλήσεων και προβληματισμών, της στόχευσης για διαρκή βελτίωση των διαδικασιών εκπαίδευσης και εξειδίκευσης και της αναζήτησης των πρόσφορων λύσεων στην αντιμετώπιση των αναγκών και δυσκολιών. Η συμμετοχή μας στο Συνέδριο, πέρα από την θέληση για επιστημονική ενημέρωση, καταδεικνύει και την συλλογική διάθεση για περαιτέρω ανάπτυξη και εδραίωση της Ειδικότητάς μας. Εκ μέρους της Οργανωτικής Επιτροπής και με την πεποίθηση ότι η εμπειρία του πρώτου Διαδικτυακού Συνεδρίου της Ελληνικής Εταιρείας Στοματικής και Γναθοπροσωπικής Χειρουργικής θα δικαιώσει πλήρως τις προσδοκίες όλων των συμμετεχόντων, με ιδιαίτερη χαρά σας προσκαλώ στην κορυφαία επιστημονική εκδήλωση της Ειδικότητάς μας.

Δρ Σταύρος Τομπρής MD, PhD, DDS
Πρόεδρος της Οργανωτικής Επιτροπής
του 30ου Πανελληνίου Συνεδρίου
της Ελληνικής Εταιρείας Στοματικής και
Γναθοπροσωπικής Χειρουργικής

ΠΡΟΓΡΑΜΜΑ

ΑΙΘΟΥΣΑ Α

Day 1
22/01/21

Time	Speaker	Description
09:00 – 09:30	Δρ. Γεώργιος Τζώρτζης	Αντιμετώπιση Τραύματος του Μέσου και Άνω Τριτημορίου του Προσώπου.
09:30 – 10:00	Δρ. Ευάγγελος Καλφαρέντζος	Αντιμετώπιση Τραύματος του Κάτω Τριτημορίου του Προσώπου.
10:00 – 10:30	Επικ. Καθ. Νάντια Θεολόγη-Λυγιδάκη	Παιδιατρικό Γναθοπροσωπικό Τραύμα: Τι χρειάζεται να γνωρίζουμε.
10:30 – 11:30	Αναπλ. Καθ. Σταύρος Βασιλείου	Αντιμετώπιση του Μη Μελανοκυτταρικού Καρκίνου του Δέρματος του Προσώπου.
11:30 – 12:00	ΔΙΑΛΕΙΜΜΑ	
12:00 – 12:30	Dr. Cica Gbaguidi	Management of Cleft Lip and Palate at Amiens University Hospital Competence Center.
12:30 – 13:00	Δρ. Νικόλαος Κεχαγιάς	Πρωτόκολλο-Χρονοδιάγραμμα Χειρουργικής Αντιμετώπισης Χειλεογναθοϋπερωιοσχιστιών. Μέρος 1ο.
13:00 – 13:30	Δρ. Αντώνιος Τσέκος	Πρωτόκολλο-Χρονοδιάγραμμα Χειρουργικής Αντιμετώπισης Χειλεογναθοϋπερωιοσχιστιών. Μέρος 2ο.
13:30 – 14:00	Δρ. Γεώργιος Λαγογιάννης	Χειρουργική Αντιμετώπιση Οδοντογενών Όγκων.
14:00 – 15:00	SPONSORED EVENT	
15:00 – 15:30	Dr. Jeremie Bettoni	Management of Mandibular Osteoradionecrosis: The Role of Revascularization Surgery.
15:30 – 16:00	Prof. Anastasios Kanatas	Osteoradionecrosis and Surgical Trials-An Update.
16:00 – 17:00	Prof. Milton Waner	The Treatment of Vascular Anomalies of the Head and Neck.
17:00 – 17:30	ΔΙΑΛΕΙΜΜΑ	
17:30 – 18:00	Prof. Steven Feinberg	A Pragmatic Approach to Internal Derangements of the TMJ.
18:00 – 18:30	Prof. Steven Feinberg	A Glimpse into the Future of TMJ Management and Surgery.
18:30 – 19:00	Dr. Luis Mercuri	Indications for Alloplastic TMJ Replacement in Maxillofacial Surgery.
19:00 – 19:30	Dr. Luis Mercuri	Indications for Alloplastic TMJ Replacement for Pediatric and Craniofacial Reconstruction.
19:30 – 20:30	Prof. Peter Waite	Surgical Management of Obstructive Sleep Apnea.

Day 2
23/01/21

Time	Speaker	Description
09:00 – 09:30	Δρ. Ιωάννης Αστρείδης	Κλινικοί Προγνωστικοί Δείκτες και Περιοχική Μετάσταση.
09:30 – 10:00	Δρ. Κωνσταντίνος Παρασκευόπουλος	Κλινικοί Προγνωστικοί Δείκτες και Απομακρυσμένη Μετάσταση.
10:00 – 10:30	Καθ. Κωνσταντίνος Αντωνιάδης	Συμπεριφορά του Καρκίνου του Στόματος και Πρόγνωση.
10:30 – 11:00	Prof. Anastasios Kanatas	Surgical Excision Margins and Oral Cancer - A Surgeon's Perspective.
11:00 – 11:30	Δρ. Γεώργιος Ράλλης	Η Ιστορική Πορεία της Ειδικότητας μέσα από Προσωπικές Αναμνήσεις 40 ετών.
11:30 – 12:00	ΔΙΑΛΕΙΜΜΑ	
12:00 – 12:45	Δρ. Ιωάννης Φακίτσας	Κλινικοί Προβληματισμοί στην Ορθογναθική Χειρουργική.
12:45 – 13:30	Prof. Constantinus Politis	Orthognathic Surgery in patients with Systemic Diseases.
13:30 – 14:00	Assoc. Prof. Constantinos Laskarides	Digital Technology in Orthognathic and Facial Reconstructive Surgery.

14:00 – 15:00	SPONSORED EVENT	
15:00 – 16:00	Prof. Julio Acero	Midface Reconstruction after Oncologic Excision.
16:00 – 17:00	Prof. Rui Fernandes	Mandibular Reconstruction.
17:00 – 17:30	ΔΙΑΛΕΙΜΜΑ	
17:30 – 18:30	Prof. Rui Fernandes	Management of the Neck.
18:30 – 19:00	Prof. Klaus-Dietrich Wolf	Reconstruction of the Jaw Bones after Resection of Malignant Tumors: What is important?
19:00 – 19:30	Dr. Teresa O	Facial Nerve Reanimation.
19:30 – 20:30	Prof. Peter Waite	Simultaneous Rhinoplasty with Orthognathic Surgery.

Day 3
24/01/21

Time	Speaker	Description
09:00 – 09:30	Δρ. Δημήτριος Παπαδάκης	Αισθητική Χειρουργική του Προσώπου υπό Τοπική Αναισθησία: Είναι Ασφαλής;
09:30 – 10:00	Assoc. Prof. Neophytos Demetriades	Mastering Contemporary Techniques in Cosmetic Eyelid Surgery.
10:00 – 10:30	Dr. Nolween Lavagen	Auricular Reconstruction: Surgical Techniques Overview.
10:30 – 11:00	Prof. Sylvie Testelin	Reconstruction Algorithm of Head and Neck Defects with Free Flaps.
11:00 – 11:30	Prof. Bernard Devauchelle	History of Gueles Cassées (Broken Faces).
11:30 – 12:00	ΔΙΑΛΕΙΜΜΑ	
12:00 – 12:30	Dr. Henri Thuau	The Two Faces of Innovation in Maxillofacial Surgery: Trends and Implications.
12:30 – 13:00	Dr. Konstantinos Saridakis	Εφαρμογές και Λύσεις του Υπερηχοτομογραφήματος στη Σύγχρονη Στοματική και Γναθοπροσωπική Χειρουργική.
13:00 – 13:30	Αναπλ. Καθ. Κωνσταντίνος Βαχτσεβάνος	Κακοήθεις Παθήσεις των Σιαλογόνων Αδένων: Διαγνωστική Προσέγγιση και Χειρουργική Αντιμετώπιση.
13:30 – 14:00	Επικ. Καθ. Λάμπρος Γκουτζάνης	Καλοήθεις Παθήσεις των Σιαλογόνων Αδένων: Διαγνωστική Προσέγγιση και Χειρουργική Αντιμετώπιση.
14:00 – 14:30	Assoc. Prof. Phillip Pirgousis	Contemporary Skull Base Surgery from a Head & Neck Surgeon's Perspective.
14:30 – 15:00	Assoc. Prof. Phillip Pirgousis	Advances in Thyroid and Parathyroid Surgery.
16:00 – 20:00	ΓΕΝΙΚΗ ΣΥΝΕΛΕΥΣΗ	

ΑΙΘΟΥΣΑ Β

Day 1
22/01/21

Time	Speaker	Description
09:00 – 09:45	Δρ. Κωνσταντίνος Χούπης	Έγκλειστα Δόντια. 30 Χρόνια Εμπειρία.
09:45 – 10:30	Επικ. Καθ. Παναγιώτης Χριστόπουλος	Έγκλειστα Δόντια. 30 Χρόνια Εμπειρία.
10:30 – 11:00	Δρ. Δημοσθένης Ηγουμενάκης	Τραχηλοπροσωπικές Λοιμώξεις. Γιατί Επιπολάζουν ακόμη στην Ιατρικά και Τεχνολογικά Προηγμένη Κοινωνία μας;
11:00 – 11:30	Δρ. Ιωάννης Μελακόπουλος	Αντιμικροβιακή Αγωγή στις Λοιμώξεις του Στοματογναθοπροσωπικού Συστήματος. Νεότερα Δεδομένα.
11:30 – 12:00	ΔΙΑΛΕΙΜΜΑ	
12:00 – 12:30	Δρ. Γεώργιος Κωστάκης	Η Τοποθέτηση Εμφυτευμάτων στην Οπίσθια Νωδή και Ατροφική Κάτω Γνάθο.
12:30 – 13:30	Αναπλ. Καθ. Φώτιος Τζέρμπος	Ανύψωση του Εδάφους του Ιγμορείου. Μία αξιόπιστη λύση στην Προεμφυτευματική Χειρουργική.
13:30 – 14:00	Δρ. Νικόλαος Μάρκου	Η Σημασία της Σωστής Διαχείρισης των Μαλακών Ιστών γύρω από τα Εμφυτεύματα. Διαθέσιμα Χειρουργικά Πρωτόκολλα στην καθημερινή Κλινική Πράξη.
14:00 – 15:00	SPONSORED EVENT	
15:00 – 16:00	Δρ. Ιωάννης Φακίτσας	Οστική Ανάπλαση της Υπολειμματικής Φατνιακής Ακρολοφίας.
16:00 – 16:30	Δρ. Γεώργιος Ρωμάνος	Οστεονέκρωση των Γνάθων Σχετιζόμενη με Φάρμακα. Η Εμπειρία 12 Χρόνων.
16:30 – 17:00	Assist. Prof. Christos Skouteris	Προτεινόμενα Πρωτόκολλα Αντιμετώπισης της Εγκύου Γναθοχειρουργικής Ασθενούς.
17:00 – 17:30	ΔΙΑΛΕΙΜΜΑ	

17:30 – 18:00	Κος Ιωάννης Αντωνέλλος	Η εφαρμογή των Κανόνων Προστασίας των Προσωπικών Δεδομένων στην καθημερινή Ιατρική Πράξη.
18:00 – 18:30	Κος Δημήτριος Ματσούκας	Ιατρικό Digital Marketing. Πιο επιτακτικό από ποτέ.
18:30 – 19:00	Δρ. Βασίλειος Σταθόπουλος	Αναφορά στα Ασφαλιστικά Προβλήματα: Πώς οι αμφιβολίες μας θα γίνουν φόρος τιμής στην ελπίδα.
19:00 – 19:30	Δρ. Ευθαλία Κωστοπούλου	Health Coaching: Η αναγκαιότητα της νέας αυτής τάσης στην οδοντιατρική πραγματικότητα.

Day 2
23/01/21

Time	Speaker	Description
09:00 – 09:45	Δρ. Παναγιώτης Διαμαντόπουλος	Υπολογιστικά Καθοδηγούμενη Οδοντική Εμφυτευματολογία.
09:45 – 10:30	Δρ. Γεώργιος Μιχελινάκης	Design-Place-Scan-Restore. Η Ψηφιακή Εμφυτευματολογία σε 4 Βήματα.
10:30 – 11:30	Δρ. Δημήτριος Παπαδάκης	Η Νωδή Γνάθος: Χειρουργικά Πρωτόκολλα για Ασφαλή και Προβλέψιμη Ακίνητη Επιεμφυτευματική Προσθετική Αποκατάσταση.
11:30 – 12:00	ΔΙΑΛΕΙΜΜΑ	
12:00 – 12:30	Δρ. Κωνσταντίνος Μανταλενάκης	Διαχείριση Ατροφικής καθ' ύψος Γνάθου με Κοντά Εμφυτεύματα. Χειρουργικό Πρωτόκολλο-Ενδείξεις-Αντενδείξεις.
12:30 – 13:00	Δρ. Κωνσταντίνος Μανταλενάκης	Αυτόλογοι Αιμοπεταλιακοί Αυξητικοί Παράγοντες "PRGF-ENDORET" στην Διαχείριση Μαλακών και Σκληρών Ιστών στην Χειρουργική του Στόματος.
13:00 – 14:00	Αναπλ. Καθ. Φώτιος Τζέρμπος	Πρόληψη και Αντιμετώπιση Επιπλοκών στην Χειρουργική Εμφυτευματολογία.
14:00 – 15:00	SPONSORED EVENT	
15:00 – 15:30	Dr. Alfonso Caiazzo	Regenerative Orthodontics with Corticotomy: Is there the need of a new tool in the modern dental practices?
15:30 – 16:00	Dr. Simonetta Meuli	Regenerative Orthodontics with Corticotomy: Is there the need of a new tool in the modern dental practices?
16:00 – 17:00	Dr. Michael Pikos	Digital Techology in Full Arch Implant Reconstruction.
17:00 – 18:00	SPONSORED EVENT	
18:00 – 18:45	Δρ. Χρήστος Κρασαδάκης	Dos and Don'ts στην Αισθητική Ανάπλαση του Προσώπου με Dermal Fillers.
18:45 – 19:30	Assoc. Prof Neophytos Demetriades	The use of Neuromodulators in Contemporary Oral & Maxillofacial Surgery.
19:30 – 20:00	Δρ. Μαρία Κοσμαδάκη	Οι Αισθητικές Εφαρμογές των Lasers στην περιοχή του Προσώπου.
20:00 – 20:30	Δρ. Μαρία Κοσμαδάκη	Οι Θεραπευτικές Εφαρμογές των Lasers στην περιοχή του Προσώπου.

Day 3
24/01/21

Time	Speaker	Description
09:00 – 09:30	Αναπλ. Καθ. Ιωάννης Τηλαβερίδης	Τα Όρια της Χειρουργικής του Στόματος για το Γενικό Οδοντίατρο.
09:30 – 10:00	Επικ. Καθ. Βασίλειος Πετσίνης	Κύστεις των Γνάθων: Εκπυρήνιση vs Μαρσιποποίηση.
10:00 – 10:30	Αναπλ. Καθ. Γρηγόριος Βενέτης	Βιοψία Επιπολής και εν τω Βάθει Βλαβών στο Στόμα και στο Πρόσωπο.
10:30 – 11:00	Επικ. Καθ. Σμαράγδα Διαμαντή	Αστικοί Μύθοι στη Βιοψία των Βλαβών του Στόματος.
11:00 – 11:30	Δρ. Ελεάνα Στουφή	Συστηματικά Νοσήματα με Εκδηλώσεις στη Στοματική Κοιλότητα.
12:30 – 12:00	ΔΙΑΛΕΙΜΜΑ	
12:00 – 13:00	Καθ. Λάμπρος Ζουλούμης	Αντιμετώπιση Επιπλοκών και Συμβαμάτων στην Χειρουργική του Στόματος.
13:00 – 13:30	Δρ. Τιμολέων Τερζής	Σύγχρονη Χειρουργική του Ιγμορείου και η σχέση του με την Ενδοστοματική Παθολογία και Χειρουργική.
13:30 – 14:00	Αναπλ. Καθ. Δήμος Δ. Μητσικώστας	Προσωπαλγίες: Διάγνωση-Αντιμετώπιση
14:00 – 14:30	Κα Ναταλί Κακαργιά	Στοματοπροσωπικός Πόνος-Κρανιοπροσωπικές Δυσλειτουργίες: Φυσιοθεραπευτική Αντιμετώπιση.

Το XXVIII Συνέδριο της EACMFS θα διεξαχθεί στην Αθήνα τον Σεπτέμβριο 2026

Αγαπητοί συνάδελφοι,

Με ιδιαίτερη χαρά σας αναγγέλλω ότι το XXVIII Συνέδριο της Ευρωπαϊκής Εταιρείας Κρανιο-γναθοπροσωπικής Χειρουργικής (EACMFS) θα διεξαχθεί στην Αθήνα τον Σεπτέμβριο του 2026, υπό την Προεδρία του εκλεκτού συναδέλφου και τακτικού μέλους της Εταιρείας μας, Δρα Νίκου Καλαβρέζου, τον οποίο συγχαίρουμε θερμά για την εκλογή του.

Η Εταιρεία μας, τους τελευταίους 10 μήνες, συνεργάστηκε στενά με τον Δρα Ν. Καλαβρέζο και του παρείχε κάθε δυνατή βοήθεια, έτσι ώστε η υποψηφιότητα της Αθήνας να πλειοψηφήσει στην τελική σχετική ψηφοφορία της EACMFS.

Θα είναι λοιπόν η δεύτερη φορά που θα διεξαχθεί το συνέδριο της Ευρωπαϊκής Εταιρείας Κρανιο-γναθοπροσωπικής Χειρουργικής στην Αθήνα μετά το 1988, που έγινε υπό την Προεδρία του Καθ. κ. Χρήστου Μάρτη.

Το γεγονός αποτελεί τιμή, αλλά και προσφορά προς την Πατρίδα μας και μία μεγάλη ευκαιρία για τους Έλληνες ειδικούς και ειδικευομένους στοματικούς και γναθοπροσωπικούς χειρουργούς, όχι μόνο να συμμετέχουν αλλά και να αποδείξουν ότι η Ελληνική Στοματική και Γναθοπροσωπική Χειρουργική βρίσκεται στην πρωτοπορία της Ευρώπης.

Θα ήθελα να ευχαριστήσω θερμά για τη συνεργασία τους, το νέο Πρόεδρο της EACMFS (Junior President Elect) 2024-2026 Δρα Νίκο Καλαβρέζο, όλα τα μέλη του ΔΣ για την ομόφωνη υποστήριξη της υποψηφιότητας, καθώς και το τακτικό μας μέλος Δρα Ι. Μελακόπουλο για τη σημαντική συμβολή του.

Με θερμούς χαιρετισμούς,
Ο Πρόεδρος του ΔΣ της ΕΕΣΓΠΧ

Δρ Δρ Γ. Ράλλης

Εκλογή του Καθ. κ. Χρ. Περισανίδη στη θέση του Education & Training Officer της EACMFS

Αγαπητοί συνάδελφοι,

Ο Καθ. κ. Χρ. Περισανίδης, τακτικό μέλος της Ελληνικής Εταιρείας Στοματικής και Γναθοπροσωπικής Χειρουργικής, κατά την Διαδικτυακή Γενική Συνέλευση της Ευρωπαϊκής Εταιρείας Κρανιο-γναθοπροσωπικής Χειρουργικής (EACMFS) στις 16/9/2020, εξελέγη στη θέση του Education & Training Officer, στην Επιτροπή των Executive Officers της EACMFS. Η εκλογή του, αποτελεί τιμή για την Εταιρεία και τη χώρα μας. Θερμά συγχαίρομε τον κ. Περισανίδη και του ευχόμαστε καλή επιτυχία στο έργο του.

Ο Πρόεδρος του ΔΣ της ΕΕΣΓΠΧ

Δρ Δρ Γ. Ράλλης

Περιεχόμενα: Τόμος 21, 2020

Γ

Γιγαντοκυτταρικός όγκος παρωτίδας: Μία διαγνωστική πρόκληση 67

Δ

Διαγνωστική και θεραπευτική προσέγγιση αγγειακής δυσπλασίας κάτω χείλους 85

Ε

Έλκος στόματος από αυτοτραυματισμό σε παιδιά: Αναφορά περιπτώσεων 33

Ε

Επίδραση της προσομοίωσης στην εκπαίδευση των φοιτητών Οδοντιατρικής στην τοπική αναισθησία. Τριετής Αξιολόγηση του προγράμματος 143

Η

Η αντιμικροβιακή φωτοθερμική θεραπεία Emundo® στην αντιμετώπιση των περιεμφυτευματικών νόσων: Βιβλιογραφική ανασκόπηση και παρουσίαση κλινικής περίπτωσης 11

Η

Η τεχνική της Οστεοσυμπύκνωσης για την τοποθέτηση οδοντικών εμφυτευμάτων. 117

Λ

Λίπωμα στόματος: Κλινικοπαθολογική μελέτη 37 περιπτώσεων και σύντομη ανασκόπηση της βιβλιογραφίας 25

Μ

Μυοεπιθηλιακό καρκίνωμα ελασσόνων σιελογόνων αδένων. Παρουσίαση 2 περιπτώσεων 135

Ο

Οδούς εντός οδόντος (dens in dente). Αναφορά περίπτωσης και συστηματική ανασκόπηση των πληθυσμιακών μελετών 95

Π

Πλειόμορφο αδένωμα δακρυϊκού αδένα: Χειρουργική αντιμετώπιση μέσω πλάγιας οστεοτομίας του κόγχου 127

Π

Προκλήσεις και προβληματισμοί κατάγματος εδάφους οφθαλμικού κόγχου: Αναφορά δύο περιπτώσεων με και χωρίς χειρουργική αντιμετώπιση 1

Υ

Υποπεριοστικό απόστημα: Μία μετεγχειρητική επιπλοκή ύστερα από εξαγωγή εγκλείστων σωφρονιστήρων. Αναφορά περίπτωσης 77

Ευρετήριο συγγραφέων

Α

Αλεξούδη Βαΐα-Αικατερίνη 67, 85, 95
Αναγνώστου Ελευθέριος 25
Αντωνιάδης Κωνσταντίνος 85, 95
Αστρείδης Ιωάννης-Σοφιανός 67

Β

Βακάκη Χρυσούλα 11
Βαχτσεβάνος Κωνσταντίνος 67, 135
Βλαχάκη Αδαμαντία 33
Βλάχος Εμμανουήλ 11

Γ

Γκουτζάνης Λάμπρος 1
Γρίβας Θεόδωρος 85

Δ

Δεληγιαννίδης Δημήτριος 67, 85, 95, 127, 135

Θ

Θεολόγη-Λυγιδάκη Νάντια 1, 33

Κ

Καδδάς Χαράλαμπος 117
Καρακώστας Παναγιώτης 25
Κεχαγιάς Νικόλαος 135
Κιλμπασάνη Μαρία 67
Κολόμβος Νικόλαος 1, 77

Μ

Μαγόπουλος Χρήστος 127
Μάρτη Κυριακή 143
Ματιάκης Απόστολος 25
Μιχαηλίδου Δέσποινα 85
Μπανίκας Βασίλειος 127
Μυλωνάς Ι. Αναστάσιος 1, 25, 77

Ν

Νικητάκης Νικόλαος 33
Νταγιάντης Γεώργιος 33
Ντομουχτσής Άρης 135

Π

Παπαβασιλείου Δανάη-Άννα 33
Παπαδιόχος Ιωάννης 33
Παπαθανάσης Νικόλαος 117
Παπαθανασίου Ιωάννης 117
Παρασκευόπουλος Κωνσταντίνος 135
Παστέλλη Νικολέτα 85
Πουλόπουλος Αθανάσιος 25

Τ

Τάτσης Δημήτριος 67, 85, 95, 127
Τσάμης Χρήστος 117

Φ

Φουρμούζης Ιωάννης 11
Φώσκολος Πίνδαρος-Γεώργιος 77

Χ

Χατζηπέτρου Στεφανία 77

Ψ

Ψωμιάδης Συμεών 117

Contents: Volume 21, 2020

C

Challenges and considerations of orbital floor fracture: Report of two cases with and without surgical treatment 1

D

Diagnostic and therapeutic approach of vascular malformation of the lower lip 85

I

Impact of simulation in local anesthesia training of dental students. A three-year program evaluation 143

M

Myoepithelial carcinoma of minor salivary glands. Report of 2 cases 135

O

Oral lipoma: A clinicopathological study of 37 cases and a brief review of the literature 25

O

Osseodensification technique for dental implant placement. Presentation of clinical cases 117

P

Pleomorphic adenoma of lacrimal gland: Surgical management via lateral orbitotomy 127

P

Primary osteoclast-like giant cell tumor of parotid gland: A diagnostic challenge 67

S

Self-inflicted intraoral ulcer in children: Cases report 33

S

Subperiosteal abscess: A postoperative complication after surgical extraction of impacted third molars. Report of a case 77

T

The application of antimicrobial photothermal therapy (Emundo®) in the treatment of peri-implant diseases: Literature review and a case report 11

T

Tooth within a tooth (dens in dente). A case report and a systematic review of population studies 95

Index of authors

A

Alexoudi Vaia-Aikaterini 67, 85, 95
Anagnostou Eleftherios 25
Antoniades Konstantinos 85, 95
Astreidis Ioannis-Sofianos 67

B

Banikas Vasileios 127

D

Deligiannidis Dimitrios 67, 85, 95, 127, 135

F

Fitzgerald Mark 143
Foskolos Pindaros-Georgios 77
Fourmousis Ioannis 11

G

Goutzanis Lampros 1
Grivas Theodoros 85

H

Hadjipetrou Stephania 77

K

Kaddas Charalambos 117
Karakostas Panagiotis 25
Kechagias Nikolaos 135
Kilmpasani Maria 67
Kolomvos Nikolaos 1, 77

M

Magopoulos Christos 127
Marti Kyriaki 143
Matiakis Apostolos 25
Michailidou Despoina 85
Mylonas I. Anastassios 1, 25, 77

N

Nikitakis Nikolaos 33
Ntagiantis Georgios 33
Ntomouchtsis Aris 135

P

Papadiochos Ioannis 33
Papathanasiou Ioannis 117
Papathanasis Nikolaos 117
Papavasileiou Danai-Anna 33
Paraskevopoulos Konstantinos 135
Pastelli Nikoleta 85
Poulopoulos Athanasios 25
Psomiadis Simeon 117

R

Ramaswamy Vidya 143

T

Tatsis Dimitrios 67, 85, 95, 127
Theologie-Lygidakis Nadia 1, 33
Tsamis Christos 117

V

Vahtsevanos Konstantinos 67, 135
Vakaki Chrisoula 11
Vlachaki Adamantia 33
Vlachos Emmanouil 11

Οδηγίες για τους συγγραφείς

Το περιοδικό ακολουθεί τις υποδείξεις της Διεθνούς Επιτροπής των Εκδοτών Ιατρικών Περιοδικών (BMJ 302: 338-341, 191).
Η έκδοση του Περιοδικού είναι δίγλωσση, Ελληνική και Αγγλική. Την μετάφραση των επιστημονικών εργασιών στα Αγγλικά ή Ελληνικά αναλαμβάνει η Συντακτική Ομάδα του Περιοδικού ενώ είναι ευπρόσδεκτες και οι μεταφρασμένες εργασίες.
Το περιοδικό δέχεται πρωτότυπες εργασίες που αφορούν θέματα κυρίως Στοματικής και Γναθοπροσωπικής Χειρουργικής, αλλά και συναφών γνωστικών αντικειμένων όπως Στοματολογίας, Διαγνωστικής και Ακτινολογίας, Αναισθησιολογίας και Εμφυτευματολογίας.
Οι ακόλουθοι τύποι επιστημονικών εργασιών γίνονται δεκτές, αφού προηγηθεί κρίση τους από την Επιστημονική Ομάδα του περιοδικού:
Α) Βιβλιογραφικές Ανασκοπήσεις συνολικής έκτασης μέχρι 20 δακτυλογραφημένες σελίδες,
Β) Ερευνητικές Εργασίες, κλινικές και εργαστηριακές, μέχρι 10 σελίδες
Γ) Ενδιαφέρουσες Περιπτώσεις καλά τεκμηριωμένες, μέχρι 4 συνολικά σελίδες.
Δημοσιεύονται επίσης επιστολές προς τον Διευθυντή Σύνταξης, καθώς και ολιγόλογες εργασίες- προτάσεις για τη στήλη «Πρακτικές Λύσεις και Τεχνικές».
Οι εργασίες που υποβάλλονται δε θα πρέπει να έχουν δημοσιευθεί ούτε να βρίσκονται υπό κρίση για δημοσίευση σε άλλα περιοδικά, ενώ ο Διευθυντής Σύνταξης διατηρεί όλα τα δικαιώματα (copyright) των εργασιών που έγιναν δεκτές και πρόκειται να δημοσιευθούν στο περιοδικό.
Προς τον Διευθυντή Σύνταξης αποστέλλεται όλο το υλικό της εργασίας σε ηλεκτρονική μορφή με e-mail (το κείμενο θα πρέπει να είναι δακτυλογραφημένο με διπλό διάστημα) σε αρχείο Microsoft Word.
Πιο συγκεκριμένα για κάθε εργασία υποβάλλονται τα ακόλουθα μέρη που αρχίζουν σε ξεχωριστή σελίδα:
- Επιστολή υποβολής εργασίας στον Διευθυντή Σύνταξης
- Σελίδες τίτλου
- Περίληψη και Λέξεις - κλειδιά
- Κυρίως κείμενο
- Βιβλιογραφία
- Πίνακες - Εικόνες - Λεζάντες φωτογραφιών
- Βεβαίωση αποδοχής δημοσίευσης της εργασίας από όλους τους συγγραφείς
- Οι σελίδες τίτλου περιέχουν στα Ελληνικά και Αγγλικά:
α) Μια σελίδα με τον τίτλο του άρθρου μόνο (για τους κριτές)
β) Μια σελίδα με όλες τις πληροφορίες για την εργασία: τον τίτλο, το ονοματεπώνυμο και τους επιστημονικούς τίτλους των συγγραφέων, το κέντρο απ' όπου προέρχεται η εργασία και τον Διευθυντή του, τα στοιχεία (όνομα, διεύθυνση, τηλέφωνο, fax και e-mail) του συγγραφέα που είναι υπεύθυνος για την αλληλογραφία. Αναφέρονται επίσης τυχόν πηγές χρηματοδότησης της εργασίας και ευχαριστίες.
Η Περίληψη και οι λέξεις – κλειδιά στα Ελληνικά και Αγγλικά περιέχουν:
Σύντομη παρουσίαση της εργασίας (μέχρι 200 λέξεις). Στις Βιβλιογραφικές Ανασκοπήσεις η περίληψη αναφέρει εν συντομία το περιεχόμενο της ανασκόπησης. Στις Ερευνητικές Εργασίες η περίληψη είναι δομημένη, με εισαγωγή, σκοπό, υλικό, μέθοδο, αποτελέσματα και συμπεράσματα. Στις Ενδιαφέρουσες Περιπτώσεις η περίληψη περιλαμβάνει μικρή εισαγωγή και περιγραφή της περίπτωσης. Στο τέλος της περίληψης αναγράφονται οι λέξεις - κλειδιά.

Το κυρίως κείμενο ανάλογα με το τύπο της εργασίας περιέχει τα ακόλουθα:
Α) Βιβλιογραφικές Ανασκοπήσεις: η εργασία χωρίζεται σε κεφάλαια με αντίστοιχους τίτλους ανάλογα με το θέμα και κατά την κρίση των συγγραφέων. Η εργασία ολοκληρώνεται με τα συμπεράσματα.
Β) Ερευνητικές Εργασίες: η εργασία περιλαμβάνει εισαγωγή, σκοπό, υλικό και μέθοδο, αποτελέσματα, συζήτηση και συμπεράσματα.
Γ) Ενδιαφέρουσες Περιπτώσεις: η εργασία περιλαμβάνει εισαγωγή, περιγραφή της περίπτωσης και συζήτηση - συμπεράσματα.
Δεν πρέπει να αναφέρονται στο κείμενο πληροφορίες για την προέλευση της εργασίας, προκειμένου να αποστέλλεται στους κριτές ανώνυμα.
Οι βιβλιογραφικές παραπομπές στο κείμενο γίνονται με την πλήρη αναφορά των ονομάτων όταν πρόκειται για έναν ή δύο συγγραφείς μόνο, ακολουθούμενα από το έτος δημοσίευσης της αντίστοιχης εργασίας σε παρένθεση, π.χ. (Pogrel, 2003 ή Taylor και Smith, 1995). Όταν οι συγγραφείς είναι περισσότεροι από δύο τότε

Guide for Authors

These instructions are in accordance with the International Committee to Medical Journal Editors: Editors Uniform requirements for manuscripts submitted to biomedical journals, (BMJ 302: 338-341, 191).
The present publication is bilingual, Greek and English. Papers are translated into English or Greek by the Journal's Editorial Board.
Papers should be original and focus on topics related mainly to Oral and Maxillofacial Surgery, as well as on relevant subjects such as Oral Pathology, Diagnostics and Radiology, Anaesthesiology and Implantology.
The following contributions will be accepted for publication, after having been reviewed by the Journal's Scientific Board:
A) Literature Reviews, up to 20 typewritten pages
B) Research Papers, clinical or laboratory, up to 10 pages
C) Well-documented Case Reports of special interest, up to 4 pages
Letters to the Editor-in-Chief, as well as short papers-proposals for the column "Practical Solutions and Technical Notes", are also accepted for publication.
Submitted papers should be unpublished and not under consideration for publication by other journals. The Editor-in-Chief retains all copyrights in the papers that have been accepted for publication in the Journal.
Authors are requested to submit electronically by e-mail their papers (text and illustrations) to the Editor-in-Chief (typed in double spacing), in the form of a Microsoft Word document.

More specifically, papers should be submitted as follows, with each section starting on a different page:
- Letter of submission to the Editor-in-Chief
- Title page
- Summary and Keywords
- Text
- References
- Tables – Illustrations
- Captions to illustrations
- Permission to publish the paper by all its authors

Title page should include the following information in English:
a) A page mentioning the title of the article only for the Reviewers
b) A page giving all the information about the paper: title of the article, full name and academic degrees of each author, name of the originating institution, contact details of the author responsible for correspondence (name, address, telephone, fax number and e-mail address), as well as any sources used to support the study presented and acknowledgements.

The sections Summary and Keywords should include:
A short presentation of the paper (up to 200 words). In Literature Reviews, the summary should summarise the contents of the review. In Research Papers, the summary should be structured in the following way: introduction, aim, material and methods, results and conclusions. In Case Reports, the summary should include a short introduction and the description of the case.
Key words should be given at the end of the summary.

Depending on the type of the paper, the text should include the following:
A) Literature Reviews: the paper should be divided into chapters bearing titles related to their topic, as the authors desire. Finally, the paper should present their conclusions.
B) Research Papers: the paper should include the following parts: introduction, aim, material and methods, results, discussion and conclusions.
C) Case Reports: the paper should include the following parts: introduction, presentation of the case and discussion - conclusions.
The text should not provide information about the origin of the paper, so that the authors will remain anonymous to the reviewers.
As far as references are concerned, up to 2 authors will be named in full every time they are cited, followed by the year of the respective publication in parentheses, e.g. (Pogrel, 2003 or Taylor and Smith, 1995). When there are more than

αναφέρεται μόνο ο πρώτος ακολουθούμενος από τις λέξεις «και συν.» και την αντίστοιχη χρονολογία, π.χ. (Taylor και συν. 1995).
Εάν ο ίδιος συγγραφέας αναφέρεται σε διαφορετικές εργασίες με τον ίδιο χρόνο δημοσίευσης τότε μετά τη χρονολογία προστίθεται το γράμμα α, β, γ κλπ. π.χ. (Taylor 1995α, 1995β). Η ίδια διαδικασία ακολουθείται και κατά τη διαμόρφωση της λίστας της βιβλιογραφίας.
Οι βιβλιογραφικές παραπομπές Ελληνικών ονομάτων από ελληνικά περιοδικά αναφέρονται στα Αγγλικά, ενώ οι παραπομπές από Ελληνικά συγγράμματα στα Ελληνικά.
Όταν στο κείμενο γίνεται αναφορά πολλών συνεχόμενων παραπομπών, αυτές παρατίθενται με χρονολογική σειρά, π.χ. (Hansson και συν. 1983, Ishibashi και συν. 1995, Widmalm και συν. 1994, Wiberg και Wanman, 1998, Emshoff και συν. 2002, Toure και συν. 2005, Alexiou και συν. 2009).

Η Βιβλιογραφία

Όλοι οι συγγραφείς που αναφέρονται στο κείμενο περιλαμβάνονται στη βιβλιογραφία και αντίστροφα. Η αναφορά γίνεται με αλφαβητική ταξινόμηση και ακολουθεί τον εξής τύπο: Taylor JP, Morgan PH, Smith TY: Oral focal mucinosis. Science 189:503-506, 1998
Όταν γίνεται αναφορά σε σύγγραμμα, εγχειρίδιο κλπ. τότε ακολουθείται ο εξής τύπος: Taylor JP: Oral focal mucinosis, In: Morgan and Smith: Oral Pathology. Mosby 1989, pp. 509-512
Οι αναφορές σε Ελληνικά περιοδικά, γίνονται στα Αγγλικά, όπως αναγράφονται στην Αγγλική σελίδα του περιοδικού: π.χ.: Nicomidis CG, Papadopoulos LK: Acanthosis. Hellenic Arch Oral Maxillofac Surg 12: 234-245, 2010
Οι αναφορές σε Ελληνικά συγγράμματα γίνονται στα Ελληνικά, όταν δεν υπάρχει ταυτότητα του βιβλίου στα Αγγλικά και συσσωματώνονται στην υπάρχουσα αλφαβητική Αγγλική βιβλιογραφία: π.χ.: Παπαδόπουλος ΜΝ: Χειρουργική. Ιατρικές εκδόσεις 2008, σελ. 345-346

Οι Πίνακες

Αναφέρονται όλοι στο κείμενο και είναι δακτυλογραφημένοι στην πινακογραφία των προγραμμάτων Word ή Excel. Ο τίτλος τους δακτυλογραφείται πάνω από τον πίνακα, ενώ επεξηγήσεις παρατίθενται κάτω από τον πίνακα.

Οι Εικόνες

Οι φωτογραφίες, τα σχήματα, τα διαγράμματα και τα ιστογράμματα αναφέρονται στο κείμενο ως εικόνες και αριθμούνται ενιαία. **Οι έγχρωμες εικόνες εκτυπώνονται χωρίς επιβάρυνση του συγγραφέα.** Όλα τα ανωτέρω κατατίθενται σε ηλεκτρονική μορφή. Οι ψηφιακές απεικονήσεις θα πρέπει να έχουν ανάλυση τουλάχιστον 300 dpi και διάσταση μιας πλευράς τουλάχιστον 7 cm. Η αποθήκευση να είναι σε μορφή JPG.
Χρήση ήδη δημοσιευμένου φωτογραφικού υλικού επιβάλλεται να επισημαίνεται με σαφή αναφορά της πηγής προέλευσης στη λεζάντα, και όχι με δείκτη, ενώ παράλληλα θα πρέπει να υπάρχει η σχετική έγγραφη άδεια.

Οι Λεζάντες των εικόνων

Όλες οι εικόνες συνοδεύονται από λεζάντες που περιέχουν τις απαραίτητες επεξηγήσεις. Οι λεζάντες γράφονται με τον αύξοντα αριθμό τους σε ξεχωριστή σελίδα.

two authors, then only the name of the first is cited, followed by the phrase "et al." and the year of publication, e.g. (Taylor et al. 1995).
If the same author is cited in the text with different papers in the same year, a small letter should be added to the year: a, b, c etc., e.g. (Taylor 1995a, 1995b). The same letters should also be mentioned in the reference list.
When several publications are cited one after the other, begin with the oldest and end with the most recent, e.g. (Hansson et all. 1983, Ishibashi et all. 1995, Widmalm et all. 1994, Wiberg and Wanman, 1998, Emshoff et all. 2002, Toure et all. 2005, Alexiou et all. 2009).

References

All authors cited in the text must be included in the reference list and vice versa. The reference list must appear in alphabetical order and in the following style: Taylor JP, Morgan PH, Smith TY: Oral focal mucinosis. Science 189:503-506, 1998
When citing from books, text-books etc. use the following style: Taylor JP: Oral focal mucinosis, In: Morgan and Smith: Oral Pathology. Mosby 1989, pp. 509-512

Tables

All tables should be cited in the text. They should be presented either in Word or in Excel. The title of each table should appear above the table, and any explanations at the bottom.

Illustrations

Photographs, figures, diagrams and histograms should be cited in the text as figures, using a single numbering sequence. **Colour illustrations are printed without any charge.** All the above should be submitted electronically.
The resolution of digital illustrations should be at least 300 dpi, while one of their sides should be at least 7cm. They should be saved as JPG files on the CD.
Written permission to use photographic material that has already been published must be obtained, and the sources should be mentioned clearly in the respective captions – not with the use of an index.

Captions to illustrations

All illustrations should be accompanied by descriptive captions. Captions should be mentioned in ascending order, on a separate sheet.

Υποβολή εργασιών μόνο ηλεκτρονικά στον Διευθυντή Σύνταξης Αναστάσιο Ι. Μυλωνά, e-mail: archives@haoms.org

Paper submission electronically only to Editor-in-Chief Anastassios I. Mylonas, e-mail: archives@haoms.org

ΠΕΡΙΕΜΦΥΤΕΥΜΑΤΙΤΙΔΑ

από τη Διάγνωση στην Αντιμετώπιση

ΙΩΑΝΝΗΣ Κ. ΚΑΡΟΥΣΗΣ
ΑΝΑΠΛΗΡΩΤΗΣ ΚΑΘΗΓΗΤΗΣ ΠΕΡΙΟΔΟΝΤΟΛΟΓΙΑΣ
ΠΑΝΕΠΙΣΤΗΜΙΟΥ ΑΘΗΝΩΝ

Συνεργασία
Δρ. **ΠΑΝΑΓΙΩΤΑ Ε. ΝΤΟΚΟΥ**
ΠΕΡΙΟΔΟΝΤΟΛΟΓΟΣ

ΝΕΑ ΚΥΚΛΟΦΟΡΙΑ

Το βιβλίο αυτό αποτελεί μια μονογραφία στο πολύ ενδιαφέρον και επίκαιρο θέμα της περιεμφυτευματίτιδας, το οποίο απασχολεί έντονα την Οδοντιατρική κοινότητα σε διεθνές επίπεδο.
Ο συγγραφέας, Αναπληρωτής Καθηγητής του Εργαστηρίου Περιοδοντολογίας της Οδοντιατρικής Σχολής ΕΚΠΑ, Ιωάννης Κ. Καρούσης προσεγγίζει το θέμα της περιεμφυτευματικής παθολογίας μέσα από την εικοσαετή εμπειρία και ενασχόλησή του σε κλινικό και ερευνητικό επίπεδο και παραθέτει το σύνολο των πληροφοριών που πρέπει να γνωρίζει ο φοιτητής και ο Οδοντίατρος, είτε γενικός είτε εξειδικευμένος για το πολύ σύγχρονο αυτό ζήτημα το οποίο αφορά εκατομμύρια ασθενείς σε παγκόσμια κλίμακα.
Η συγγραφή, έγινε με τη συνεργασία της Περιοδοντολόγου, αποφοίτου του Μεταπτυχιακού Προγράμματος Περιοδοντολογίας της Οδοντιατρικής Σχολής ΕΚΠΑ, Δρ. Παναγιώτας Ντόκου.

ΤΙΜΗ: €140

ΕΚΔΟΣΗ: 2020
ΣΕΛΙΔΕΣ: 500 • ΦΩΤΟΓΡΑΦΙΕΣ: 1.180

ΟΔΟΝΤΙΑΤΡΙΚΟ ΒΗΜΑ
Σκουφά 64, 106 80 Αθήνα, Τηλ. **210 3814 939**, www. odvima.gr,
e-mail: odvima@otenet.gr

+ADM-1st Choice Medicals
smart & quality solutions at a reasonable price

TRI
dental implants
100% Swiss Quality

TRI® Esthetic Line

UNIQUE ESTHETIC RESULTS.



THINK PINK!

Study Update TRI® Octa:
University of Zurich

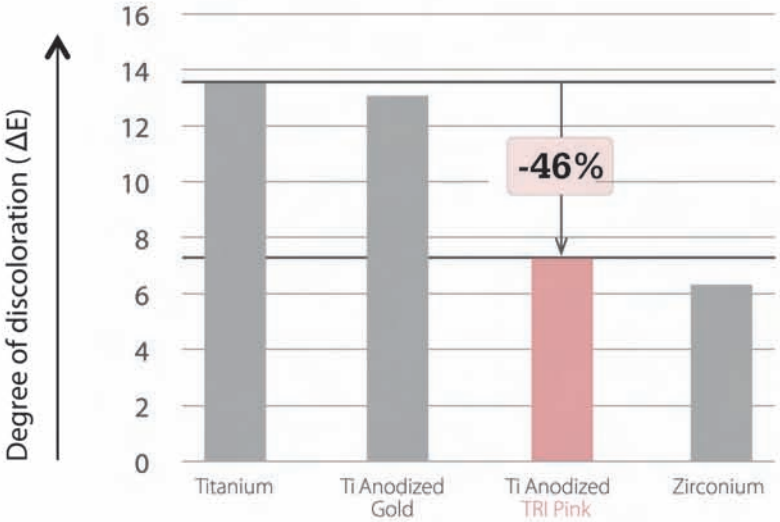

www.tri.swiss

#1 DIGITAL IMPLANT COMPANY

Tel.: (+30) 211 1158340 - for Cyprus: (+357) 97740827
e-mail: adm1stchoicemedicals@gmail.com - www.adm1stchoicemedicals.com
ADM - 1st Choice Medicals

Οι τελευταίες εξελίξεις στα πρωτόκολλα
CHOUKROUN PRF™

A-PRF CHOUKROUN | S-PRF™ CHOUKROUN | A-PRF™ CHOUKROUN Liquid | i-PRF™+ CHOUKROUN

NEO: Sticky bone & Facial aesthetics

Η ιδέα του **CHOUKROUN PRF™**
(ινώδους πλούσιου σε αιμοπετάλια)
βασίζεται στη φυγοκέντρηση του ολικού αίματος
απουσία αντιπηκτικών παραγόντων.

CERTIFIED MEDICAL DEVICE Class IIa

CE 2797

Centrifuge MD Class IIa - CE 2797

- Συσκευή φυγοκέντρησης PRF DUO Quattro
- Ειδικά σχεδιασμένη για τα 6 διαφορετικά PRF πρωτόκολλα
- Διαθέτει πρόσθετη θέση χειροκίνητης ρύθμισης ώστε να επιλέξετε και να αποθηκεύσετε τις παραμέτρους που επιθυμείτε.
- 2 χρονιά εγγύηση

Νέο PRF BOX με τεφλόν θήκη διαμόρφωσης μεμβρανών

Ενδείξεις

- Χειρουργική στόματος
  - Εμφυτευματολογία
  - Οστικά μοσχεύματα
  - Ανύψωση ιγμορείου
  - Πλαστική χειρουργική μαλακών ιστών
  - Αποκατάσταση φατνίου
- Ορθοπεδική
- Αναγεννητική ιατρική
- Δερματολογία
- Αισθητική του προσώπου
- Διαχείριση πόνου αρθρώσεων

Ιωάννης Τσαπράζης ΑΕ

ΟΔΟΝΤΙΑΤΡΙΚΑ-ΟΡΘΟΔΟΝΤΙΚΑ
Μιχαλακοπούλου 157, Γουδή 115 27, Τηλ.: 210 7716.416, 210 7751.000, Fax: 210 7711.100,
e-mail: info@tsaprazis.gr, www.tsaprazis.gr