Κρίσιμα σημεία εξέτασης ΚΦΓΔ ασθενών με πρόσθια παρεκτόπιση δίσκου με MRI

Χρ. Παπαδέλη[1], Κ. Κούσκουρας[2], Γρ. Βενέτης[3], Α. Φιλίππου[4]

Αριστοτέλειο Πανεπιστήμιο Θεσσαλονίκης, Σχολή Επιστημών Υγείας, Οδοντιατρική Σχολή, Ελλάδα

Critical points in MRI examination of patients with anterior disc displacement

Ch. Papadeli[1], C. Kouskouras[2], G. Venetis[3], Ad. Filippou[4]

Aristotle University of Thessaloniki, Faculty of Health Sciences, School of Dentistry, Greece

DOI: https://dx.doi.org/10.54936/haoms233159169

Πρωτότυπη Εργασία
Original Study

ΠΕΡΙΛΗΨΗ: Σκοπός της εργασίας είναι να προσδιοριστεί η σημασία της απόσταση μετακίνησης της κεφαλής του κονδύλου όταν χρησιμοποιείται η MRI για τη διερεύνηση της πρόσθιας παρεκτόπισης του δίσκου της ΚΦΓΔ και να μελετηθεί πότε και με ποιες προϋποθέσεις πρέπει να τίθεται ο όρος επαναφορά.
Υλικό και μέθοδος: Παρουσιάζονται εικόνες MRI πρόσθιας παρεκτόπισης δίσκου, όπου γίνεται προσπάθεια σταδιοποίησης της παρεκτόπισης και της επαναφοράς του διάρθριου δίσκου.
Το στατιστικό δείγμα ήταν ασθενείς με συμπτώματα πόνου και δυσλειτουργίας των ΚΦΓΔ, στους οποίους διαγνώστηκε πρόσθια παρεκτόπιση κλινικά και επιβεβαιώθηκε με MRI εξέταση σε κλειστή θέση στόματος.
Αποτέλεσμα: Η απόσταση που διανύει η κεφαλή του κονδύλου εντός της άρθρωσης επηρεάζεται από την τεχνική λήψης και αυτό είναι καθοριστικό για τη διάγνωση
Συμπεράσματα: Η σημασία της μετακίνησης της κεφαλής του κονδύλου είναι μεγάλη στη μελέτη των δυσλειτουργιών της κροταφογναθικής άρθρωσης και θα πρέπει πάντα να αξιολογείται σε συνδυασμό με τη θέση του διάρθριου δίσκου και την μορφολογία του.
Όταν ως «επαναφορά» καταγράφεται κάθε περίπτωση όπου η κεφαλή του κονδύλου σε θέση μέγιστης διάνοιξης συναντά το δίσκο, ανεξάρτητα από την απόσταση από το αρθρικό φύμα, αυτό που ερμηνεύεται ως επαναφορά, υποκρύπτει το μέγεθος της παθολογίας της άρθρωσης, γιατί δεν πρόκειται για αποκατάσταση της φυσιολογικής σχέσης δίσκου-κονδύλου-φύματος, αλλά για μια επιβαρυντική για τη μορφολογία του δίσκου κατάσταση και για μια μετ'εμποδίων διαλείπουσα διάνοιξη.
Η υπερκινητικότητα και το υπερξάρθρημα συχνά συνυπάρχει με την πρόσθια παρεκτόπιση του δίσκου, διαφεύγοντας της διάγνωσης ακόμα και με απεικόνιση MRI

[1] Εκπαιδευτικό Προσωπικό Στοματικής Χειρουργικής, Εμφυτευματολογίας και Οδοντικής Ακτινολογίας
[2] Αναπληρωτής Καθηγητής Ακτινολογίας
[3] Αναπληρωτής Καθηγητής Στοματικής και Γναθοπροσωπικής Χειρουργικής
[4] Γενικός Οδοντίατρος

SUMMARY: *Objectives:* The aim of this study is to determine the importance of the distance of tubercle head displacement when using MRI to investigate anterior disc displacement of the CSF disc and to study when and under what conditions the term repositioning should be applied
Material and method: MRI images of anterior disc misalignment are presented, where an attempt is made to staging the misalignment and articular disc reset.
The statistical sample was patients with symptoms of pain and TMJ dysfunction, in whom anterior misalignment was diagnosed clinically and confirmed by MRI examination in the closed mouth position.
Results: The distance travelled by the tubercle head within the joint is influenced by the acquisition technique and this is crucial for the diagnosis
Conclusions: The importance of condylar head movement is great in the study of temporomandibular joint dysfunctions and should always be evaluated in conjunction with the position of the articular disc and its morphology.
When 'reversion' is recorded as any case where the tubercle head in a position of maximum opening meets the disc, regardless of the distance from the articular germ, what is interpreted as a reversion conceals the extent of the joint pathology, because it is not a restoration of the normal disc-condyle-physeal relationship, but a situation that is detrimental to the morphology of the disc and an intermittent opening with obstacles.
Hypermobility and hypermobility often coexist with anterior disc misalignment, evading diagnosis even with MRI imaging due to the application of the passive-opening technique.
Static imaging with active opening is currently the meth-

λόγω εφαρμογής της τεχνικής με παθητική διάνοιξη.
Η στατική απεικόνιση με ενεργητική διάνοιξη αποτελεί προς το παρόν τη μέθοδο εκλογής που παρέχει τις αναγκαίες πληροφορίες τόσο για το εύρος μετακίνησης του κονδύλου όσο και για τη μελέτη της μορφολογίας του δίσκου και των οπισθοδισκικών ιστών.

ΛΕΞΕΙΣ ΚΛΕΙΔΙΑ: *MRI, ενεργητική διάνοιξη, παθητική διάνοιξη*

Παρελήφθη: 29/8/22 - Έγινε δεκτή: 11/12/22

od of choice that provides the necessary information both for the range of tuberosity movement and for the study of disc and posterior tissue morphology.

KEY WORDS: *MRI, passive opening,active opening*

Paper received: 29/8/22 - Accepted: 11/12/22

ΕΙΣΑΓΩΓΗ

Η σύγχρονη κλινική διαγνωστική μέθοδος βασίζεται στον κλινικό δείκτη (RDC/TMD) (research diagnostic criteria for temporomadibular joint disorders) (1) και υποβοηθείται από αντικειμενικά ευρήματα από διάφορες απεικονιστικές μεθόδους. Ο κλινικός δείκτης σταδιοποιεί τις διαταραχές σε τρεις ομάδες:
Ομάδα I: Μυικές διαταραχές
Ομάδα II: Παρεκτόπιση του δίσκου
Ομάδα III: Αρθραλγία, οστεοαρθρίτιδα, αρθρίτιδα

Το 2013, ως αποτέλεσμα διεθνούς συνεργασίας, ο κλινικός δείκτης RDC-TMJ επικαιροποιήθηκε και προέκυψε το πρωτόκολλο κλινικής εξέτασης DC (2).
Στην προσπάθεια αναβάθμισης των κλινικών κριτηρίων RDC-TMJ σε DC στην υποκατηγορία πρόσθια παρεκτόπιση με επαναφορά, οι διαγνωστικοί αλγόριθμοι εμπλουτίστηκαν με διαγνωστικά κριτήρια από το ιστορικό του ασθενούς και αναφέρονται ως νέα διάσταση η πρόσθια παρεκτόπιση με επαναφορά με διακοπτόμενη διάνοιξη αλλά και η παρουσία υπερξαρθρήματος της κάτω γνάθου ως αποτέλεσμα υπερκινητικότητας.
Παρά τη λεπτομερή απεικόνιση τόσο των οστικών όσο και των μαλακών μορίων της κροταφογναθικής διάρθρωσης με την MRI, διάφορες μελέτες έχουν πραγματοποιηθεί για το αν η κλινική διάγνωση, χρησιμοποιώντας κλινικούς δείκτες, επιβεβαιώνεται από τα ευρήματα της MRI (3-10).
Τα αποτελέσματα αυτών των μελετών είναι συγκεχυμένα. Ωστόσο καταγράφεται ξεκάθαρα μία ασυμφωνία κυμαινόμενη από 54% έως 90% μεταξύ της κλινικής διάγνωσης με τα διαγνωστικά ευρήματα της MRI, όσον αφορά την ομάδα II (παρεκτόπιση δίσκου) σε όλες τις επιστημονικές έρευνες.
Η Papadeli (2017), θεωρεί την τεχνική λήψης της MRI υπεύθυνη της μεγάλης διαφοράς που εμφανίζεται μεταξύ κλινικών και απεικονιστικών ευρημάτων, διότι η ενεργητική και η παθητική διάνοιξη είναι δύο διαφορετικές μέθοδοι, που δίνουν πρόσβαση σε διαφορετικά απει-

INTRODUCTION

The modern clinical diagnostic method is based on the clinical index (RDC/TMD) (research diagnostic criteria for temporomadibular joint disorders) (1) and supported by objective findings from various imaging modalities. The clinical index classifies disorders into three groups:
Group I: Muscle disorders
Group II: Disc displacement
Group III: Arthralgia, osteoarthritis, arthritis

In 2013, as a result of international collaboration, the RDC-TMJ clinical index was updated and the DC clinical examination protocol was developed (2).
In an effort to upgrade the RDC-TMJ clinical criteria to DC in the subcategory of anterior misalignment with reversion, the diagnostic algorithms were enriched with diagnostic criteria from the patient's history and anterior misalignment with reversion with intermittent opening and the presence of mandibular hyperextension as a result of hypermobility were listed as new dimensions.
Despite the detailed imaging of both the bony and soft tissues of the temporomandibular joint with MRI, several studies have been performed to determine whether the clinical diagnosis, using clinical indicators, is confirmed by MRI findings (3-10).
The results of these studies are confusing. However, a clear discrepancy ranging from 54% to 90% between clinical diagnosis and diagnostic MRI findings is clearly documented in terms of group II (disc misalignment) in all scientific studies.
Papadeli (2017), considers the MRI acquisition technique responsible for the large difference that occurs between clinical and imaging findings, because active and passive fluoroscopy are two different methods, giving access to different imaging findings. The most important is that active opening generally gives a greater range of movement of the tubercle and can reveal hyperactivity and the presence of hyperarthritic tissue, whereas passive opening generally conceals it. The way patients are

κονιστικά ευρήματα. Τα σημαντικότερα είναι ότι η ενεργητική διάνοιξη δίνει κατά κανόνα μεγαλύτερο εύρος κίνησης του κονδύλου και ότι δύναται να αποκαλύψει την υπερκινητικότητα και την παρουσία υπερξαρθρήματος, ενώ η παθητική διάνοιξη κατά κανόνα την αποκρύπτει. Ο τρόπος εξέτασης των ασθενών στον μαγνητικό τομογράφο στα διάφορα διαγνωστικά κέντρα ακολουθεί το πρωτόκολλο λήψης της αξονικής τομογραφίας, όπου κατά τη διάνοιξη του στόματος του ασθενούς, για να γίνει ο διαχωρισμός των δύο γνάθων, δίνεται να δαγκώσουν μια πλαστική σύριγγα. Αυτό αποτελεί παθητική διάνοιξη, η οποία όταν εφαρμοσθεί στους ασθενείς που εξετάζονται στον μαγνητικό τομογράφο, κινητοποιεί τους μύες που ανασπούν την κάτω γνάθο, με αποτέλεσμα να μην γίνεται πλήρης διάνοιξη του στόματος, απαραίτητη συνθήκη για τη διάγνωση της παρεκτόπισης και επαναφοράς του διάρθριου δίσκου (11).

Σκοπός της εργασίας είναι να προσδιοριστεί η σημασία της απόσταση μετακίνησης της κεφαλής του κονδύλου όταν χρησιμοποιείται η MRI για τη διερεύνηση της πρόσθιας παρεκτόπισης του δίσκου της ΚΦΓΔ και να μελετηθεί πότε και με ποιες προϋποθέσεις πρέπει να τίθεται ο όρος επαναφορά.

ΥΛΙΚΟ ΚΑΙ ΜΕΘΟΔΟΣ

Παρουσιάζονται εικόνες MRI πρόσθιας παρεκτόπισης δίσκου, όπου γίνεται προσπάθεια σταδιοποίησης της παρεκτόπισης και της επαναφοράς του διάρθριου δίσκου.
Το στατιστικό δείγμα ήταν ασθενείς με συμπτώματα πόνου και δυσλειτουργίας των ΚΦΓΔ, στους οποίους διαγνώστηκε πρόσθια παρεκτόπιση κλινικά και επιβεβαιώθηκε με MRI εξέταση σε κλειστή θέση στόματος.
Ο έλεγχος των ασθενών έγινε στον ίδιο μαγνητικό τομογράφο 1,5T (GE Medical system) σε εγκάρσιο, οβελιαίο και στεφανιαίο επίπεδο και με τις τεχνικές MERGE και T2 στο ύψος των κροταφογνάθικών αρθρώσεων. Το εγκάρσιο και το στεφανιαίο επίπεδο χρησιμοποιήθηκαν για τον εντοπισμό των κροταφογνάθικών αρθρώσεων, ενώ το οβελιαίο επίπεδο για την λειτουργία και την παθολογία αυτών.
Στο οβελιαίο επίπεδο ελήφθησαν τομές σε τρείς θέσεις της κάτω γνάθου δηλαδή με κλειστό στόμα (ουδέτερη θέση), με ανοικτό στόμα (ενεργητική θέση) λέγοντας τον ασθενή να κρατήσει το στόμα του ανοικτό στην μέγιστη γι' αυτόν δυνατή θέση και τέλος με ανοικτό στόμα δίνοντας στον ασθενή να δαγκώσει συγκεκριμένου πάχους αντικείμενο (παθητική θέση).
Από τις ληφθείσες εικόνες εκτιμήθηκαν η σχέση του δίσκου και των κονδύλων με τα πρόσθια φύματα στις επιμέρους θέσεις, η απόσταση του κονδύλου από το φύμα καθώς και η υφή του δίσκου για την εκτίμηση τυχόν ρήξης αυτού.

examined on the MRI scanner in the various diagnostic centers follows the protocol for obtaining CT scans, where, when the patient's mouth is opened to separate the two jaws, a plastic syringe is given to bite into. This is a passive opening, which when applied to patients being examined on the MRI scanner, mobilizes the muscles that suspend the mandible, so that the mouth is not fully opened, a necessary condition for the diagnosis of misalignment and repositioning of the articular disc (11).

The aim of this study is to determine the importance of the distance of tuberosity head movement when using MRI to investigate anterior paracortical disc resection and to study when and under which conditions the term resection should be applied.

MATERIAL AND METHOD

MRI images of anterior disc misalignment are presented, where an attempt is made to staging the misalignment and articular disc reset.
The statistical sample was patients with symptoms of pain and TMJ dysfunction, in whom anterior paralysis was diagnosed clinically and confirmed by MRI examination in the closed mouth position.
Patients were examined on the same 1,5T MRI scanner (GE Medical system) in the transverse, occipital and coronal planes and with MERGE and T2 techniques at the level of the temporomandibular joints. The transverse and coronal planes were used to locate the temporomandibular joints, while the oblique plane was used to identify their function and pathology.
In the oblique plane, sections were taken in three positions of the mandible i.e. with the mouth closed (neutral position), with the mouth open (active position) by telling the patient to keep the mouth open in the maximum position possible for him and finally with the mouth open by giving the patient to bite an object of a certain thickness (passive position).
From the images obtained, the relationship of the disc and tuberosities to the anterior germs at the individual positions, the distance of the tuber from the germ and the texture of the disc were assessed to evaluate any disc rupture.

ΑΠΟΤΕΛΕΣΜΑΤΑ

Η απόσταση που διανύει η κεφαλή του κονδύλου εντός της άρθρωσης επηρεάζεται από την τεχνική λήψης και αυτό είναι καθοριστικό για τη διάγνωση

RESULTS

The distance travelled by the tubercle head into the joint is influenced by the acquisition technique and this is crucial for the diagnosis

Κλειστό στόμα | Ενεργητική διάνοιξη/Active opening | Παθητική διάνοιξη/Passive opening

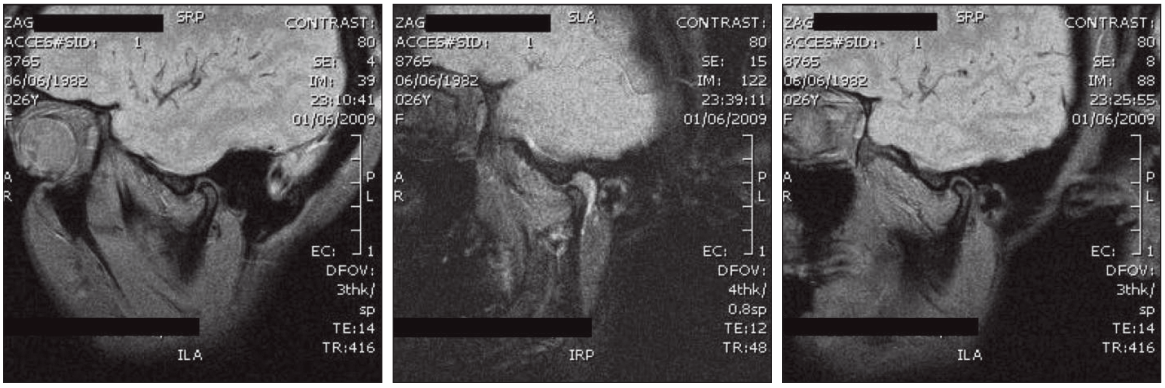

Εικ. 1: Διαφορά μετακίνησης κονδύλου σε ενεργητική και παθητική διάνοιξη. Η ενεργητική διάνοιξη διαγιγνώσκει επαναφορά ενώ η παθητική μη επαναφορά

Fig. 1: Difference between moving an item to active and passive drilling. The active opening diagnoses a reset while the passive opening diagnoses no reset

Παθητική διάνοιξη/Passive opening | Ενεργητική διάνοιξη/Active opening

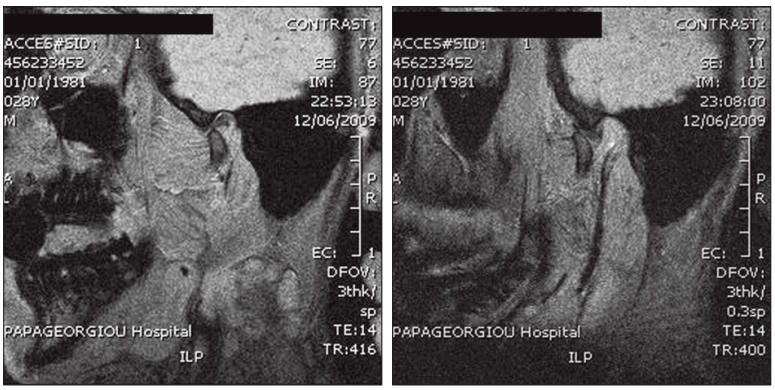

Εικ. 2: Διαφορά μετακίνησης κονδύλου σε ενεργητική και παθητική διάνοιξη. Η ενεργητική διάνοιξη διαγιγνώσκει υπερκινητική άρθρωση με υπερξάρθρημα κονδύλου ενώ η παθητική το υποκρύπτει

Fig. 2: Difference between moving an item to active and passive drilling. Active opening diagnoses a hypermobile joint with tuberosity hyperarticularity whereas passive overdistraction conceals it

1ου βαθμού/1st degree

Αριστερά κλειστό στόμα | Αριστερά ανοιχτό στόμα

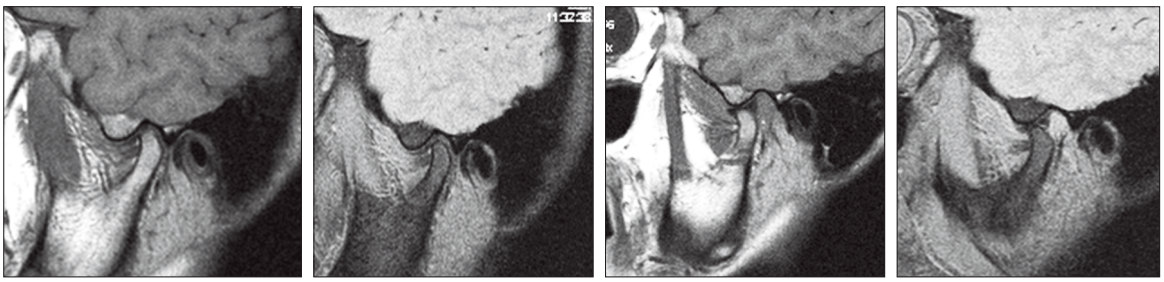

Εικ. 3: Μαγνητική τομογραφία με πρόσθια παρεκτόπιση 1ου βαθμού. Σε ενεργητική μέγιστη διάνοιξη εμφανίζεται η φυσιολογική σχέση φύματος, δίσκου και κεφαλής του κονδύλου.

Fig. 3: Magnetic resonance imaging with 1st degree anterior misalignment. In active maximal opening the normal relation of germ, disc and tubercle head is shown

2ου βαθμού/2nd degree

Αριστερά κλειστό στόμα

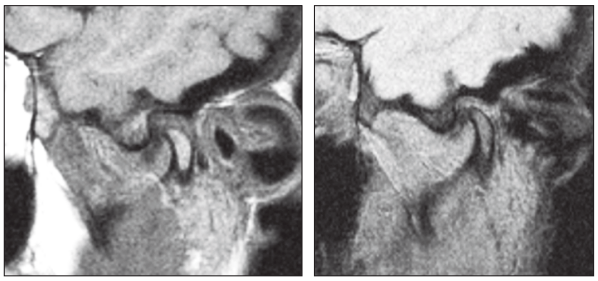

Αριστερά ανοιχτό στόμα

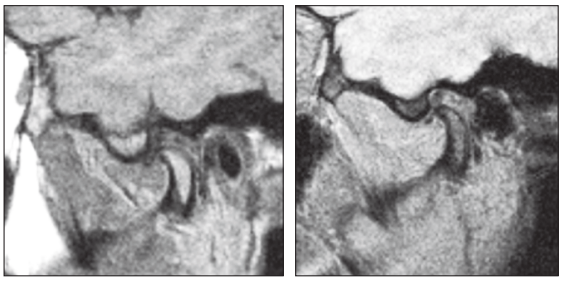

Εικ. 4: Μαγνητική τομογραφία με πρόσθια παρεκτόπιση 2ου βαθμού. Αν η διάγνωση δεν αναφέρει την περιορισμένη μετακίνηση του κονδύλου αποκρύπτεται η παθολογία κάτω από τον γενικό όρο επαναφορά

Fig. 4: Magnetic resonance imaging with 2nd degree anterior paralysis. If the diagnosis does not mention the limited movement of the tubercle the pathology is masked under the generic term "regression"

3ου βαθμού/3nd degree

Δεξιά κλειστό στόμα

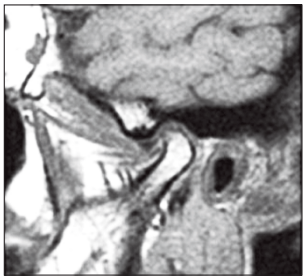

Δεξιά ανοιχτό στόμα

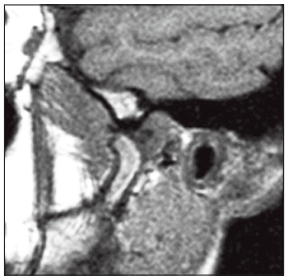

Εικ. 5: Μαγνητική τομογραφία με πρόσθια παρεκτόπιση 3ου βαθμού. Σε ενεργητική μέγιστη διάνοιξη εμφανίζεται η φυσιολογική σχέση φύματος, δίσκου και κεφαλής του κονδύλου.

Fig. 5: Magnetic resonance imaging with 3rd degree anterior misalignment. In active maximal opening the normal relation of germ, disc and tubercle head is shown.

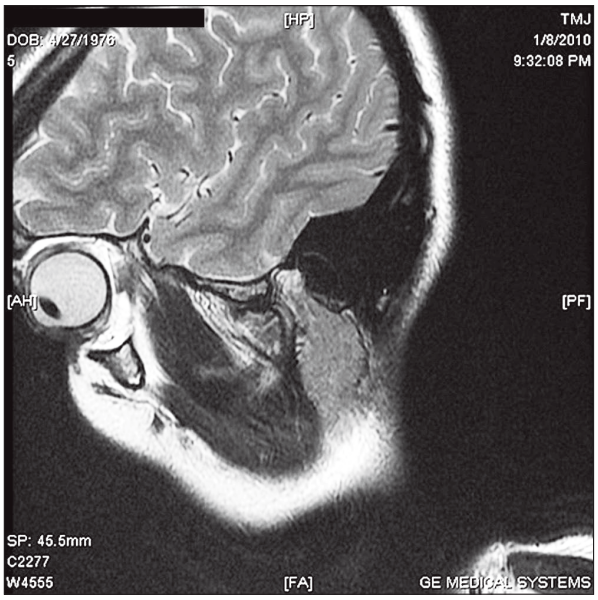

Εικ. 6: Μαγνητική τομογραφία με συσσωρευμένο υλικό του δίσκου σε ανοικτό στόμα.

Fig. 6: MRI with accumulated disc material in an open mouth.

ΣΥΖΗΤΗΣΗ

Η υπερκινητικότητα και το υπερξάρθρημα συχνά συνυπάρχει με την πρόσθια παρεκτόπιση του δίσκου, διαφεύγοντας της διάγνωσης ακόμα και με απεικόνιση MRI λόγω εφαρμογής της τεχνικής με παθητική διάνοιξη.

Το συμπέρασμα αυτό, συμφωνεί με την άποψη των

DISCUSSION

Hypermobility and hypermobility often coexist with anterior disc misalignment, evading diagnosis even with MRI imaging due to the application of the passive-opening technique.

This conclusion is in agreement with the opinion of

Chang και συν. (2015) οι οποίοι διερεύνησαν τη σχέση μεταξύ δυσλειτουργίας των κροταφογνναθικών διαρθρώσεων (TMD) και συνδρόμου υπερκινητικής άρθρωσης (JHS) και διαπίστωσαν στατιστικά σημαντική συσχέτιση των TMD με την υπερκινητικότητα των αρθρώσεων. Οι ερευνητές συμπεραίνουν ότι οι ασθενείς με εσωτερική αποδιοργάνωση των αρθρώσεων και διαταραχές στο δίσκο έχουν 6,7 φορές περισσότερες πιθανότητες να διαγνωστούν με σύνδρομο υπερκινητικότητας σε σύγκριση με ασθενείς που παρουσιάζουν δυσλειτουργίες των αρθρώσεων χωρίς εμπλοκή του δίσκου, αλλά η διάγνωση διαφεύγει (12).

Το εύρος κίνησης αξιολογείται με μεγαλύτερη ακρίβεια με ενεργή τεχνική. Οι ασθενείς είναι σε θέση ν' ανοίξουν τα στόματά τους σε μέγιστο άνοιγμα χωρίς ένα προκαθορισμένο διάστημα. Η εκτίμηση αυτή υπογραμμίζεται από εργασίες των Takatsuka και συν. (2005), όπου τονίζεται ότι το ενεργό άνοιγμα της ΚΦΓΔ μπορεί να αναπαράγει με μεγαλύτερη ακρίβεια τη λειτουργία της ΚΦΓΔ από μια παθητική αξιολόγηση λόγω του δυνητικού ρόλου των πλάγιων πτερυγοειδών μυών στη διαταραχή της ΚΦΓΔ (13).

Θεωρούμε ότι η μετακίνηση της κεφαλής του κονδύλου και η καταγραφή της απόστασης που διανύει από τη θέση κλειστού στόματος μέχρι την μέγιστη διάνοιξη είναι η ποσοτικοποιημένη απόδειξη της παθολογίας της άρθρωσης και θα πρέπει να παρέχεται από τα ακτινολογικά εργαστήρια στους κλινικούς, με μαθηματικούς όρους σε mm (χιλιοστά).

Αν η απόσταση από την κορυφή του αρθρικού φύματος μέχρι το κέντρο του κονδύλου, σε θέση κλειστού στόματος είναι x, αναμένουμε σε θέση πλήρους διάνοιξης, ο κόνδυλος να διανύσει τη διαδρομή x και η απόσταση μεταξύ των δύο σημείων να μηδενίζεται.

Αν η απόσταση από την κορυφή του αρθρικού φύματος μέχρι το κέντρο του κονδύλου, σε θέση πλήρους διάνοιξης, είναι ψ<x και ο κόνδυλος υπολείπεται του αρθρικού φύματος, δεν πρόκειται για κανονική επαναφορά, αλλά για συσσώρευση του υλικού του δίσκου, που παρεμβάλλεται στη διαδρομή του κονδύλου και παρεμποδίζει τη φυσιολογική τοποθέτησή του κάτω από την κορυφή του αρθρικού φύματος.

Αν η απόσταση από την κορυφή του αρθρικού φύματος μέχρι το κέντρο του κονδύλου, σε θέση πλήρους διάνοιξης, είναι z<x και ο κόνδυλος βρίσκεται πιο μπροστά από το αρθρικό φύμα, πρόκειται για υπερξάρθρημα και ο κόνδυλος διανύει απόσταση μεγαλύτερη από αυτή που καταμετράται σε θέση κλειστού στόματος.

Πρόκειται για καταστάσεις υψηλού κινδύνου για την ακεραιότητα του δίσκου, ο οποίος μπορεί να υποστεί εκφύλιση λόγω παραμόρφωσης και αναδίπλωσης ή ρήξης των οπισθοδισκικών ιστών. Φαίνεται ότι η εκφύλιση του δίσκου ξεκινάει από το οπίσθιο συγκρότημα του δίσκου. Ιδιαίτερης βαρύτητας στην απεικόνιση MR είναι τα έμμεσα σημεία δυσλειτουργίας των ΚΦΓΔ, όπως η

Chang et al. (2015) who investigated the relationship between temporomandibular joint dysfunction (TMD) and joint hypermobility syndrome (JHS) and found a statistically significant association between TMD and joint hypermobility. The researchers conclude that patients with internal joint dysfunction and disc disorders are 6.7 times more likely to be diagnosed with hypermobility syndrome compared to patients who present with joint dysfunction without disc involvement but miss the diagnosis (12).

Range of motion is more accurately assessed with an active technique. Patients are able to open their mouths to maximum opening without a predetermined interval. This assessment is underlined by the work of Takatsuka et al. (2005), where it is emphasised that active opening of the CSF can more accurately reproduce CSF function than a passive assessment due to the potential role of the lateral pterygoid muscles in CSF disruption (13).

We believe that the movement of the tubercle and head and the recording of the distance it travels from the closed mouth position to maximum opening is quantified evidence of joint pathology and should be provided by radiology laboratories to clinicians, in mathematical terms in mm (millimeters).

If the distance from the apex of the articular graft to the centre of the tuber in the closed position is x, we expect in the full-opening position, the tuber to travel the distance x and the distance between the two points to be zero.

If the distance from the apex of the articular graft to the centre of the tuber, in the fully open position, is ψ< x and the tuber falls short of the articular graft, this is not normal resorption but an accumulation of disc material interfering with the tuber's path and preventing normal positioning under the apex of the articular graft.

If the distance from the apex of the synovial membrane to the centre of the tuber, in the fully open position, is z<x and the tuber is more anterior to the synovial membrane, this is a hyperextension and the tuber travels a distance greater than that measured in the closed position.

These are high-risk situations for the integrity of the disc, which may degenerate due to deformation and folding or rupture of the posterior tissues. It appears that disc degeneration starts from the posterior disc complex. Of particular importance in MR imaging are indirect signs of CSF dysfunction, such as thickening of the external pterygoid ligaments and rupture of the posterior tissues. In a paper by Wang M. et al. (2009) demonstrated that the anterior and intermediate disc zones are thicker in TMD patients than in healthy subjects and that disc thickness can change when the tubercle moves in or out of the temporal gyrus during mouth opening and closing. The thickness of the posterior zone increases with opening to the mouth in both asymptomatic and TMD subjects (14).

πύκνωση των συνδέσμων του έξω πτερυγοειδούς και η ρήξη των οπισθοδισκικών ιστών.

Σε εργασία των Wang M. και συν. (2009) καταδεικύεται ότι η πρόσθια ζώνη και η ενδιάμεση ζώνη των δίσκων είναι παχύτερες σε ασθενείς με TMD από ό, τι σε υγιή άτομα και και ότι το πάχος του δίσκου μπορεί να αλλάξει όταν ο κονδύλος κινείται μέσα ή έξω από την κροταφική γλήνη κατά το άνοιγμα και το κλείσιμο του στόματος. Το πάχος της οπίσθιας ζώνης αυξάνεται με το άνοιγμα στο στόμα τόσο σε ασυμπτωματικά όσο και σε άτομα με TMD (14).

Η πρόσθια και η ενδιάμεση ζώνη του δίσκου δίνουν χαμηλότερης έντασης σήμα από την οπίσθια ζώνη που δίνει μεγαλύτερης έντασης σήμα σε φυσιολογική κατάσταση, αλλά πιο χαμηλό σε ασθενείς με χρόνιες παθήσεις του δίσκου (15).

Οι οπισθοδισκικοί ιστοί περιλαμβάνουν και αγγειονευρώδεις δομές. Μία υψηλότερη ένταση σήματος T2, λόγω ενός υψηλότερου βαθμού αγγειακής προσφοράς, έχει βρεθεί στους οπισθοδισκικούς ιστούς των επώδυνων αρθρώσεων σε σύγκριση με εκείνη των ασυμπτωματικώναρθρώσεων (16,17). Από την άλλη πλευρά, μια μειωμένη ένταση σήματος μπορεί να σχετίζεται με ινώδεις μεταβολές που παρατηρούνται σε έναν χρόνια εκτοπισμένο δίσκο (18).

Σε εργασία των Orhan K. (2006) όπου μετρήθηκαν οι εντάσεις σήματος (SI) του οπίσθιου συγκροτήματος και της πρόσθιας ζώνης των διάρθριων δίσκων απεδείχθη ότι η ένταση σήματος (SI) των οπίσθιων ζωνών αυξάνει με την πρόοδο της εσωτερικής διαταραχής, και βρέθηκε να είναι υψηλότερη από εκείνη της πρόσθιας ζώνης των δίσκων (8). Σε αυτή την περίπτωση, αποκτά ιδιαίτερη σημασία η έγκαιρη διάγνωση και η πρώιμη παρέμβαση, αποκαθιστώντας την υγρασία και τη λίπανση της άρθρωσης και προλαμβάνοντας μορφολογικές και λειτουργικές, μη αναστρέψιμες βλάβες του δίσκου. (19,20).

Σε εργασία των Yang Z και συν. (2017), όπου μετρήθηκε με αντίστοιχο τρόπο η μετακίνηση του κονδύλου,, η δραστηριότητα του κονδύλου σε πρόσθια μετατόπιση δίσκου χωρίς επαναφορά σε ασθενείς ήταν σημαντικά μικρότερη από εκείνη των ασθενών με επαναφορά και αυτή με τη σειρά της από την ομάδα ελέγχου, υποδεικνύοντας την ύπαρξη περιορισμένης κινητικότητας του κονδύλου σε ασθενείς με πρόσθια μετατόπιση δίσκου χωρίς επαναφορά, η οποία εκδηλώνεται και κλινικά με περιορισμένο άνοιγμα στόματος (21).

Είναι αξιοπρόσεκτο ότι σε όλες τις μελέτες η στατική απεικόνιση ταυτίζεται με την παθητική μέθοδο διάνοιξης στόματος και τη χρήση ενδοστοματικών συσκευών, (22-25).

Αντίστοιχα, ως ενεργητική διάνοιξη μελετάται μόνο η δυναμική MRI (cine) με τις κινηματικές ακολουθίες και παλαιότερα, πριν την εμφάνισή τους η pseutodynamic τεχνικές, που προσπαθούσαν καρέ-καρέ να αναπαρά-

The anterior and intermediate zones of the disc give a lower intensity signal than the posterior zone which gives a higher intensity signal in normal condition, but lower in patients with chronic disc disease (15).

The retrograde tissues also include angiovascular structures. A higher T2 signal intensity, due to a higher degree of vascular supply, has been found in the retrodiscal tissues of painful joints compared to that of asymptomatic joints (16-17). On the other hand, a reduced signal intensity may be associated with fibrous changes observed in a chronically displaced disc (18).

In a paper by Orhan K. (2006)8 where the signal intensities (SI) of the posterior complex and anterior zone of the intervertebral discs were measured, it was shown that the signal intensity (SI) of the posterior zones increases with the progression of internal disruption, and was found to be higher than that of the anterior zone of the discs. In this case, early diagnosis and early intervention, restoring moisture and lubrication of the joint and preventing morphological and functional irreversible disc damage, becomes of particular importance (19,20).

In a study by Yang Z et al. (2017) (21), where condylar motion was measured in a similar way, the condylar activity in anterior disc displacement without reposition in patients was significantly lower than that of patients with reposition and in turn than that of the control group, indicating the existence of limited condylar mobility in patients with anterior disc displacement without reposition, which is also manifested clinically with limited mouth opening.

It is noteworthy that in all studies static imaging is identified with the passive method of mouth opening and the use of intraoral devices (22-25).

Similarly, only dynamic MRI (cine) with kinematic sequences is studied as active opening and earlier, before the advent of pseutodynamic techniques, which tried to reproduce frame by frame the dynamic function of the joint (22.23.26-29).

In a paper by E.Y. Wang et al. (2007) (30), where a comparative study of dynamic (Haste MR) with static oblique oblique (Pd) proton density imaging is performed, the researchers agree that dynamic imaging shows reduced sensitivity and also poor imaging of posterior tissues in the closed mouth position. However, they find that it is superior in dynamically estimating disc position and provides additional information on the range of motion of the tuberosity. The researchers study static imaging only with the passive technique, so they find underestimation of tuberosity range of motion and inconsistency between raters in estimating hypermobility. The advantages of dynamic imaging include reduced examination time and the unnecessary use of intraoral devices.

The kinematic sequence qualitatively demonstrates tu-

γουν τη δυναμική λειτουργία της άρθρωσης (22), (23), (26-29).

Σε εργασία των E.Y. Wang και συν. (2007), όπου γίνεται συγκριτική μελέτη της δυναμικής (Haste MR) με τη στατική οβελιαία πλάγια απεικόνιση (Pd) πυκνότητας πρωτονίων, οι ερευνητές συμφωνούν ότι η δυναμική απεικόνιση παρουσιάζει μειωμένη ευαισθησία αλλά και κακή απεικόνιση των οπισθοδισκικών ιστών στην κλειστή θέση στόματος. Ωστόσο διαπιστώνουν ότι υπερτερεί στη δυναμική εκτίμηση της θέσης του δίσκου και δίνει πρόσθετες πληροφορίες για το εύρος κίνησης του κονδύλου. Οι ερευνητές μελετούν τη στατική απεικόνιση μόνο με την παθητική τεχνική, οπότε διαπιστώνουν υποεκτίμηση του εύρους κίνησης του κονδύλου και ασυμφωνία μεταξύ των βαθμολογητών στην εκτίμηση της υπερκινητικότητας. Στα πλεονεκτήματα της δυναμικής απεικόνισης συγκαταλέγουν το μειωμένο χρόνο εξέτασης αλλά και τη μη αναγκαία χρήση ενδοστοματικών συσκευών (30).

Η κινηματική ακολουθία εμφανίζει ποιοτικά την μετακίνηση του κονδύλου και την ύπαρξη υπερξαρθήματος, αλλά υπολείπεται στην μελέτη της μορφολογίας του δίσκου και την εκτίμηση των μαλακών ιστών της άρθρωσης.

Η μορφολογία του δίσκου θα πρέπει να περιγράφεται αναλυτικά γιατί είναι ενδεικτική της λειτουργίας του. Η μελέτη της μορφολογίας του δίσκου μπορεί να γίνει μόνο σε στατική απεικόνιση γιατί παρουσιάζει μεγάλη ποικιλομορφία όπως πάχυνση, παρατυπία, ισοπέδωση, αναδίπλωση, εκφυλισμό μέχρι διάτρηση, γεγονός που απαιτεί την έγχυση παραμαγνητικού υλικού.

Η διάγνωση «επαναφορά» με τον τρόπο που τίθεται στην ρουτίνα των ακτινολογικών εργαστηρίων δεν αφορά την εξέταση της διπέταλης ζώνης ούτε την τοποθέτηση του δίσκου κάτω από το αρθρικό φύμα και μεταξύ αυτού και της κεφαλής του κονδύλου. Ως «επαναφορά» καταγράφεται κάθε περίπτωση όπου η κεφαλή του κονδύλου σε θέση μέγιστης διάνοιξης συναντά το δίσκο, ανεξάρτητα από την απόσταση από το αρθρικό φύμα. Με τον τρόπο αυτό καταγράφεται επαναφορά σε όλες τις περιπτώσεις και με τις δύο μεθόδους. Αυτό πιθανόν ερμηνεύεται από τη μοριακή δομή του ίδιου του δίσκου και των συνδέσμων του. Γνωρίζουμε ότι η ρήξη στις ίνες των συνδέσμων επέρχεται βαθμιαία και η κάθε ίνα ακολουθεί ξεχωριστό διάγραμμα διάτασης (31,32). Ως εκ τούτου, για κάποιο χρονικό διάστημα και μέχρι να επέλθει ολική ρήξη, ο δίσκος χάνει σταδιακά τη λειτουργικότητά του και απλώς παρεμβάλλεται ως συσσωρευμένο υλικό εντός της κροταφικής γλήνης και πριν από το αρθρικό φύμα. Σε αυτή την περίπτωση, δεν πρόκειται για πραγματική επαναφορά, αλλά για παρεμπόδιση της μεταφορικής κίνησης του κονδύλου, ο οποίος συναντά το συσσωρευμένο υλικό του δίσκου και στην πιο μικρή προσπάθεια μετακίνησης. Έτσι, αυτό που ερμηνεύεται

berosity movement and the presence of hyperextension, but falls short in studying disc morphology and assessing the soft tissues of the joint.

The morphology of the disc should be described in detail because it is indicative of its function. The study of disc morphology can only be done on static imaging because it shows great variability such as thickening, irregularity, flattening, folding, degeneration and even perforation, which requires the injection of paramagnetic material.

The diagnosis of "repositioning" in the way it is routinely made in radiology laboratories does not involve the examination of the bifocal zone or the placement of the disc under the articular graft and between it and the head of the tubercle. A 'retraction' is defined as any instance where the tubercle head in the position of maximum opening meets the disc, irrespective of the distance from the synovial membrane. In this way, reversion is recorded in all cases by both methods. This is probably explained by the molecular structure of the disc itself and its ligaments. We know that rupture in the ligament fibers occurs gradually and each fiber follows a distinct stretching pattern (31,32). Therefore, over a period of time and until total rupture occurs, the disc gradually loses its functionality and simply inserts as accumulated material within the temporal fossa and in front of the synovial graft. In this case, it is not a question of a true repositioning, but of an obstruction of the translational movement of the tubercle, which encounters the accumulated disc material in the slightest attempt at movement. Thus, what is interpreted as a reset conceals the extent of the pathology of the joint, because it is not a restoration of the normal disc-condyle-substance relationship, but a situation that is detrimental to the morphology of the disc and an intermittent and obstructive opening. Therefore, the question arises as to what actually constitutes a disc repositioning and when the corresponding diagnosis should be made.

The MRI diagnosis as disc reset should refer to the integrity of the bifacial zone otherwise it may not be a true reset but a simple interference of the disc with the movements of the tubercle head. This is an additional reason for calculating tuberosity displacement, because true reduction is considered to be the positioning of the disc under the top of the synovial membrane and between it and the tuberosity head (33-34). Beer et al. (2004) (35) suggest that the position of the disc should be evaluated by the interzone and the absence of interference of the interzone between the tubercle head and the articular graft should be assessed.

In a paper by Tomas et al. (2006) (36) it was reported that the mean values of the superior and inferior pterygoid ligaments in the closed mouth position were significantly higher in the patients than in the control group. The only findings were observed in images taken in the

ως επαναφορά, υποκρύπτει το μέγεθος της παθολογίας της άρθρωσης, γιατί δεν πρόκειται για αποκατάσταση της φυσιολογικής σχέσης δίσκου-κονδύλου-φύματος, αλλά για μια επιβαρυντική για τη μορφολογία του δίσκου κατάσταση και για μια μετ'εμποδίων διαλείπουσα διάνοιξη. Ως εκ τούτου προκύπτει ο προβληματισμός τι πραγματικά αποτελεί επαναφορά του δίσκου και πότε πρέπει να τίθεται η αντίστοιχη διάγνωση.

Η διάγνωση MRI ως επαναφορά του δίσκου θα πρέπει να αφορά στην ακεραιότητα της διπέταλης ζώνης αλλιώς μπορεί να μην πρόκειται για πραγματική επαναφορά, αλλά απλή παρεμβολή του δίσκου στις μετακινήσεις της κεφαλής του κονδύλου. Αυτός είναι ένας επιπλέον λόγος για τον υπολογισμό της μετακίνησης του κονδύλου, γιατί πραγματική επαναφορά θεωρείται η τοποθέτηση του δίσκου κάτω από την κορυφή του αρθρικού φύματος και μεταξύ αυτού και της κεφαλής του κονδύλου (33,34).

Οι Beer και συν. (2004) προτείνουν η θέση του δίσκου να αξιολογείται από την ενδιάμεση ζώνη και να εκτιμάται η απουσία παρεμβολής της ενδιάμεσης ζώνης μεταξύ της κεφαλής του κονδύλου και του αρθρικού φύματος (35).

Σε εργασία των Tomas και συν. (2006) αναφέρεται ότι οι μέσοι όροι τιμών στους άνω και κάτω συνδέσμους του έξω πτερυγοειδή στη θέση κλειστού στόματος εμφανίζονται σημαντικά υψηλότεροι στους ασθενείς από ό,τι στην ομάδα ελέγχου. Παρατηρήθηκαν μόνο ευρήματα σε εικόνες που ελήφθησαν στη θέση κλειστού στόματος, αφού σε ανοιχτή θέση στόματος, οι διάμετροι αυτών των συνδέσεων ήταν φυσιολογικά μεγαλύτερες από ό,τι στη θέση κλειστού στόματος Επιπλέον, η διάμετρος της κατώτερης μοίρας του έξω πτερυγοειδή παρουσίασε αναλογική αύξηση με τις αυξήσεις του βαθμού μετατόπισης του δίσκου(36). Αυτά τα ευρήματα είναι παρόμοια με εκείνα των ηλεκτρομυογραφικών μελετών του Lafreniere και συν. (1997) που έδειξαν ότι η κατώτερη μοίρα του έξω πτερυγοειδή μπορεί να γίνει υπερδραστήρια σε περιπτώσεις εσωτερικής διαταραχής της ΚΦΓΔ (37).

Η υπερκινητικότητα, είναι πιθανό να αφορά την άρθρωση στην οποία βρίσκεται ο πρόσθια παρεκτοπισμένος δίσκος ή την άλλη άρθρωση του ασθενή. Θεωρείται πιθανό η υπερκινητικότητα να οδηγεί σε ρήξη των οπισθοδισκικών συνδέσμων και πρόσθια παρεκτόπιση του δίσκου με συμπτώματα πόνου και δυσκινησίας του κονδύλου. Ωστόσο καταγράφηκε μία ισχυρή τάση να εμφανίζεται η υπερκινητικότητα όταν χρησιμοποιείται η ενεργητική διάνοιξη ενώ συστηματικά αποκρύπτεται με την παθητική. Στον έλεγχο των κλινικών κριτηρίων σε σχέση με τα απεικονιστικά ευρήματα, τα αποτελέσματα των ερευνών καταδεικνύουν ότι η θέση του πόνου σχετίζεται με τη θέση που δε γίνεται επαναφορά, αλλά η παθολογική θέση του δίσκου δε σχετίζεται με την εμ-

closed mouth position, since in the open mouth position, the diameters of these ligaments were normally larger than in the closed mouth position. These findings are similar to those of the electromyographic studies of Lafreniere et al. (1997) (37) who showed that the inferior fate of the external pterygoid can become hyperactive in cases of internal derangement of the CFG.

In testing the clinical criteria against the imaging findings, the results of the studies demonstrate that the location of pain is related to the position of non-restoration, but the abnormal position of the disc is not related to the occurrence of pain in the same or the other joint. 11The hyperactivity, is likely to involve the joint in which the anteriorly displaced disc is located or the patient's other joint. It is considered possible that hyperactivity may lead to rupture of the posterior ligaments and anterior disc displacement with symptoms of pain and dyskinesia of the condyle. However, a strong tendency for hypermobility to occur when using the active opening while it is systematically masked with the passive opening was recorded in the present study.

Future research will be useful to focus on the three-dimensional drift of the head in space, trying to reproduce the head's movement pattern with an energetic method and kinematic sequences.

CONCLUSIONS

The importance of condylar head movement is great in the study of temporomandibular joint dysfunctions and should always be evaluated in conjunction with the position of the articular disc and the morphology of the disc and its morphology. When "repositioning" is recorded as every case where the condyle head in a position of maximum opening meets the disc, regardless of the distance from the articular germ, what is interpreted as repositioning conceals the extent of the joint pathology, because it is not a restoration of the normal disc-condyle-physical relationship, but a situation that is detrimental to the morphology of the disc and an intermittent opening with obstacles.

Hypermobility and hypermobility often coexist with anterior disc misalignment, evading diagnosis even with MRI imaging due to the application of the passive-opening technique.

Static imaging with the active opening is currently the method of choice that provides the necessary information both for the range of tuberosity movement and for the study of the disc and posterior tissue morphology.

φάνιση πόνου στην ίδια ή την άλλη άρθρωση (11).
Μελλοντικές έρευνες θα έχει νόημα να επικεντρωθούν στην τρισδιάστατη μετακίνηση του κονδύλου στο χώρο, προσπαθώντας να αποδώσουν με ενεργητική μέθοδο και κινηματικές ακολουθίες το διάγραμμα μετακίνησης του κονδύλου.

ΣΥΜΠΕΡΑΣΜΑΤΑ

Η σημασία της μετακίνησης της κεφαλής του κονδύλου είναι μεγάλη στη μελέτη των δυσλειτουργιών της κροταφογνάθικής άρθρωσης και θα πρέπει πάντα να αξιολογείται σε συνδυασμό με τη θέση του διάρθριου δίσκου και την μορφολογία του
Η υπερκινητικότητα και το υπερξάρθρημα συχνά συνυπάρχει με την πρόσθια παρεκτόπιση του δίσκου, διαφεύγοντας της διάγνωσης ακόμα και με απεικόνιση MRI λόγω εφαρμογής της τεχνικής με παθητική διάνοιξη.
Όταν ως «επαναφορά» καταγράφεται κάθε περίπτωση όπου η κεφαλή του κονδύλου σε θέση μέγιστης διάνοιξης συναντά το δίσκο, ανεξάρτητα από την απόσταση από το αρθρικό φύμα, αυτό που ερμηνεύεται ως επαναφορά, υποκρύπτει το μέγεθος της παθολογίας της άρθρωσης, γιατί δεν πρόκειται για αποκατάσταση της φυσιολογικής σχέσης δίσκου-κονδύλου-φύματος, αλλά για μια επιβαρυντική για τη μορφολογία του δίσκου κατάσταση και για μια μετ'εμποδίων διαλείπουσα διάνοιξη.
Η στατική απεικόνιση με ενεργητική διάνοιξη αποτελεί προς το παρόν τη μέθοδο εκλογής που παρέχει τις αναγκαίες πληροφορίες τόσο για το εύρος μετακίνησης του κονδύλου όσο και για τη μελέτη της μορφολογίας του δίσκου και των οπισθοδισκικών ιστών.

ΒΙΒΛΙΟΓΡΑΦΙΑ/REFERENCES

1. Dolwick MF. Intraarticular disc displacement. Part I. Its questionable role in temporomandibular joint pathology. J Oral Maxillofac Surg 1995; 53: 1069-1072.
2. Schiffman E. et al. Diagnostic Criteria for Temporomandibular Disorders (DC/TMD) for Clinical and Research Applications: Recommendations of the International RDC/TMD Consortium Network and Orofacial Pain Special Interest Group. Journal of Oral & Facial Pain and Headache 2014; 28: 6-27.
3. Aoyama S, Kino K, Amagasa T, et al. Clinical and Magnetic resonance imaging study of unilateral sideways disc displacements of Temporomandibular joint. J Med Dent Sci 2002; 49: 89-94
4. Larheim TA, Westesson PL, Sano T. Temporomandibular Joint Disc Displacement. Comparison in asymptomatic volunteers and patients. Radiology 2001; 218: 428-432.
5. Kannan A, Sathasivasubramanian S. Comparative study of clinical and Magnetic resonance imaging diagnosis in patients with internal derangement of the temporomandibular joint. J Indian Acad Oral Med Radiol 2011; 23: 569-575.
6. Benbelaid R, Fleiter B. Sensitivity and specificity of a new MRI method evaluating temporomandibula joint disc condyle relationship- in vivo study. Surg Radiol Anat 2006; 28: 71-75
7. Manfredini D, Guarda-Nardini L. Agreement between Research Diagnostic Criteria for Temporomandibular Disorders and magnetic resonance diagnoses of temporomandibular disk displacement in a patient population. Int J Oral Maxil¬lofac Surg 2008; 37: 612-616
8. Orhan K, Nishiyama H, Tadashi S, Murakami S, Furukawa S. Comparison of altered signal intensity, position, and morphology of the TMJ disk in MR images corrected for variations in surface coil sensitivity. Oral Surg Oral Med Oral Pathol Oral Radiol Endod 2006; 101: 515-522.
9. Marguelles-Bonnet RE, Carpentier P, Yung JP, et al. Clinical diagnosis compared with findings of magnetic resonance imaging in 242 patients with internal derangement of the TMJ. J Orofac Pain 1995; 9: 244-253.
10. Orsini MG, Kuboki T, Terada S, Matsuka Y, Yamashita A, Clark GT. Diagnostic value of 4 criteria to interpret temporomandibular joint normal disk position on magnetic resonance images. Oral Surg Oral Med O 1998; 86: 489-97.
11. Papadeli Ch. (2017) Study of the temporomandibular disorders (TMD) using magnetic resonan¬ce imaging (MRI) with active and passive mouth opening, Doctoral dissertation, AUTH, Thessaloniki
12. Chang TH, Yuh DY, Wu YT, Cheng WC, Lin FG, Shieh YS, Fu E, Huang RY. The association between temporomandibular disorders and joint hypermobility syndrome: a nationwide population-based study. Clin Oral Investig 2015; 19(8):2123-32.
13. Takatsuka S, Yoshida K, Ueki K, et al. Disc and condyle translation in patients with temporomandibular disorder. Oral Surg Oral Med Oral Path 2005; 99: 614-621
14. Wang M, Cao H, Ge Y, Widmalm SE. Magnetic resonance imaging on TMJ disc thickness in TMD patients: A pilot study, J Prosthet Dent 2009; 102(2): 89-93.
15. Drace JE, Enzmann DR. Defining the normal temporomandibular joint: Closed-, partially open-, and open-mouth MR imaging of asymptomatic subjects. Radiology. 1990; 177: 67-71.
16. Suenaga S, Hamamoto S, Kawano K, Higashida Y, Noikura T. Dynamic MR imaging of the temporomandibular joint in patients with arthrosis: relationship between contrast enhancement of the posterior disk attachment and joint pain. AJR Am J Roentgenol 1996; 166: 1475-1481.
17. Suenaga S, Sonoda S, Oku T, Abeyama K, Noikura T. MRI of the temporomandibular joint disk and posterior disk attach-

ment before and after nonsurgical treatment. J Comput Assist Tomogr1997; 21: 892-896.
18. Westesson PL, Paesani D. MR imaging of the TMJ. Decreased signal from the retrodiskal tissue. Oral Surg Oral Med Oral Pathol. 1993; 76: 631-635.
19. Caplan A.L. Cartilage. Sci am 1984; 251: 84-87.
20. Carvalho RS, Yen EHK, Suga DM. Glycosaminoglycan synthesis in the rat articular disk in response to mechanical stress. Am J Orthod Dentofacial Orthop 1995; 107: 401-410.
21. Yang Z, Wang M, Ma Y, Lai Q, Tong D, Zhang F, Dong L. Magnetic Resonance Imaging (MRI) Evaluation for Anterior Disc Displacement of the Temporomandibular Joint, Med Sci Monit. 2017; 23: 712-718.
22. Emshoff R, Brandlmaier I, Bertram S, Rudisch A. Comparing methods for diagnosing temporomandibular joint disk displacement without reduction. J Am Dent Assoc 2002; 133: 442-451
23. Burnett KR, Davis CL, Read J. Dynamic display of the temporomandibular joint meniscus by using fast-scan MR imaging. AJR Am J Roentgenol 1987; 149: 959-962
24. Chen YJ, Gallo LM, Meier D, et al. Dynamic magnetic resonance imaging technique for the study of the temporomandibular joint. J Orofacial Pain 2000; 14: 65-73.
25. Maubon A, Batifol L, Teissier JM, et al. Static and dynamic magnetic resonance imaging of the temporomandibular joint [in French]. J Radiol 1999; 80 (suppl 2) : 257-263
26. Schellhas KP, Fritts HM, Heithoff KB, Jahn JA, Wilkes CH, Omlie MR. Temporomandibular joint: MR fast scanning. Cranio 1988; 6: 209-216.
27. Conway WF, Hayes CW, Campbell RL. Dynamic magnetic resonance imaging of the temporomandibular joint using FLASH sequences. J Oral Maxillofac Surg 1988; 46: 930-938.
28. Behr M, Held P, Leibrock A, et al. Diagnostic potential of pseudo-dynamic MRI (CINE mode) for evaluation of internal derangement of the TMJ. Eur J Radiol 1996; 23: 212-215
29. Maniere-Ezvan A, Havet T, Franconi JM, Quemar JC, de Certaines JD. Cinematic study of temporomandibular joint motion using ultra-fast magnetic resonance imaging. Cranio 1999; 17: 262-267.
30. Wang EY, Mulholland TP, Pramanik BP, et al. Dynamic sagittal half-Fourier acquired single-shot turbo spin-echo MR imaging of the temporomandibular joint: initial experience and comparison with sagittal oblique proton-attenuation images. Am J Neuroradiol 2007; 28: 1126-1132.
31. Cage JP, Francis MJO, Triffitt JT. Collagen and Dental Matrices, Wright, 1989; 117-129.
32. Scapino P, Canham B, Finlay M, Mills D. The behavior of collagen fibres in stress relaxation and stress distribution in the jaw-joint disc of rabbits. Archs oral Biol 1996; 41: 1039-1052
33. Hasan Nahla Mohamed Ali, Abdelrahman Tarek Elsayed Ftohy MRI evaluation of TMJ internal derangement: Degree of anterior disc displacement correlated with other TMJ soft tissue and osseous abnormalities The Egyptian Journal of Radiology and Nuclear Medicine Volume 45, Issue 3, September 2014; 735-744.
34. Celic R, Jerolimov V, Zlataric K.D, Klaic B. Measurement of mandibular movements in patients with temporomandibular disorders and in asymptomatic subjects Coll Antropol, 27 (Suppl 2) (2003), pp. 43-49.
35. Beer A, Kolk A, Neff A, et al. Cine MRI of the temporomandibular joint in comparison to static MRI and axiography [in German]. Rofo 2004; 176: 506-512.
36. Tomas X. Berenguer J, Quinto L, Nicolaou C, Mercader J-M, Castro V. MR Imaging of Temporomandibular Joint Dysfunction: A Pictorial Review RadioGraphics 2006; 26:765-781
37. Lafreniere CM, Lamontagne M, el-Sawy R. The role of the lateral pterygoid muscles in TMJ disorders during static conditions. Cranio1997; 15: 38-52

Διεύθυνση επικοινωνίας:
Χρυσή Παπαδέλλη
Πατριάρχου Ιωακείμ 26
546 35 Θεσσαλονίκη, Ελλάδα
Τηλ.: +30 6944165336
e-mail: chrysapapadeli@gmail.com

Adress:
Chrysi Papadeli
Patriarchou Ioakim 26
546 35 Thessaloniki, Greece
Tel: +30 6944165336
e-mail: chrysapapadeli@gmail.com