Αποκατάσταση ελλειμμάτων της ρινός μετά από χειρουργικές επεμβάσεις για καρκίνο του δέρματος. Παρουσίαση των θεραπευτικών μεθόδων για ασθενείς με συννοσηρότητες.

Αστέριος Αντωνίου*, Αλέξανδρος Λουιζάκης*, Δημήτρης Τάτσης, Ανέστης Χρυσοστομίδης, Αθανάσιος Κυργίδης, Κωνσταντίνος Βαχτσεβάνος

Πανεπιστημιακή Κλινική Στοματικής και Γναθοπροσωπικής Χειρουργικής, Αριστοτέλειο Πανεπιστήμιο Θεσσαλονίκης, Γενικό Νοσοκομείο Γ. Παπανικολάου, Θεσσαλονίκη, Ελλάδα (Διευθυντής: Καθηγητής Κ. Βαχτσεβάνος)

Nasal reconstruction after skin cancer surgery; presentation of treatment modalities for medically compromised patients.

Asterios Antoniou*, Alexandros Louizakis*, Dimitris Tatsis, Anestis Chrysostomidis, Athanassios Kyrgidis, Konstantinos Vahtsevanos

Department of Oral and Maxillofacial Surgery, Aristotle University of Thessaloniki, General Hospital G. Papanikolaou, Thessaloniki, Greece (Director: Prof. K. Vahtsevanos)

DOI: https://dx.doi.org/10.54936/haoms233185192

Αναφορά περιστατικών
Cases report

ΠΕΡΙΛΗΨΗ: Η αποκατάσταση των ελλειμμάτων της ρινός μετά τη χειρουργική αφαίρεση μη μελανωματικών κακοηθειών του δέρματος μπορεί να αποτελέσει μία απαιτητική πρόκληση για κάθε Στοματικό και Γναθοπροσωπικό Χειρουργό. Υπάρχουν ορισμένες τεχνικές δυσκολίες που μπορεί να προκύψουν από το έλλειμμα ιστών καθώς και την περιοχή που θα μπορούσε να καλύψει ένας τοπικός κρημνός. Επιπρόσθετα, οι ασθενείς με συννοσηρότητες δεν μπορούν πάντα να υποβληθούν σε χειρουργική επέμβαση με γενική αναισθησία, περιορίζοντας ακόμη περισσότερο τις επιλογές για αποκατάσταση του ελλείμματος. Σκοπός της παρούσας μελέτης είναι η παρουσίαση δύο περιπτώσεων που θεραπεύθηκαν με τοπική αναισθησία για προχωρημένα βασικοκυτταρικά καρκινώματα του δέρματος της ρινός, με τροποποιημένες τεχνικές του παράμεσου μετωπιαίου και του προωθητικού-πλάγιου ρινικού κρημνού, προσφέροντας άριστα χειρουργικά και αισθητικά αποτελέσματα, παρά τους περιορισμούς της χειρουργικής μεθόδου.

ΛΕΞΕΙΣ ΚΛΕΙΔΙΑ: *αποκατάσταση ρινός, βασικοκυτταρικό καρκίνωμα, ασθενείς με συννοσυρότητες.*

SUMMARY: Nasal reconstruction after surgical excision of non-melanoma skin cancer defects can be a challenging condition for every head and neck surgeon. There are certain technical difficulties that may arise from the tissue deficit and the area that a locoregional flap could cover. What is more, patients with a compromised medical history cannot always receive surgical management under general anaesthesia, limiting even more the defect reconstruction options. The aim of the present study is to present two patients that were treated under local anaesthesia for advanced basal cell carcinomas of the nose, with modifications of paramedian and hemi-nasal flaps that provided excellent surgical and aesthetic outcomes, despite the limits of the surgical modality.

KEY WORDS: *nasal reconstruction, basal cell carcinoma, compromised patients.*

**Οι πρώτοι δύο συγγραφείς συνέβαλαν εξίσου στη συγγραφή και μοιράζονται ισότιμα τον τίτλο του πρώτου συγγραφέα.*
**The first 2 authors contributed equally to the manuscript and equally share first authorship.*

Παρελήφθη: 15/4/22 - Έγινε δεκτή: 3/6/22

Paper received: 15/4/22 - Accepted: 3/6/22

ΕΙΣΑΓΩΓΗ

Η ανάπτυξη καρκίνου του δέρματος στην περιοχή της κεφαλής και του τραχήλου και ειδικά η περιοχή της ρινός αποτελεί μία από τις συνηθέστερες περιοχές εντόπισης στο 31.25% των περιπτώσεων, λόγω της παρατεταμένης και αναπόφευκτης έκθεσης στον ήλιο (Dinca και συν., 2019; DerebasInlloglu και Ozkaya, 2021). Οι δύο συχνότερα εμφανιζόμενες κακοήθειες σε αυτή την περιοχή είναι το βασικοκυτταρικό καρκίνωμα (ΒΚΚ) και το ακανθοκυτταρικό καρκίνωμα (ΑΚΚ) (Uzun και συν., 2015; Ciazynska και συν., 2021). Η μύτη διατηρεί μία μοναδική ανατομική θέση στη μεσότητα του προσώπου και απαιτεί ιδιαίτερη προσοχή σε περιπτώσεις αποκατάστασης, τόσο λόγω των λειτουργικών όσο και των αισθητικών απαιτήσεων (Rohrich και συν., 2004; Wollina, Langner και Bennewitz, 2014; Shokri και συν., 2019; DerebasInlloglu και Ozkaya, 2021).

Ανάλογα με το έλλειμμα ιστών (μέγεθος, πάχος και περιοχή εντοπισμού της βλάβης), διάφοροι τοπικοί κρημνοί έχουν προταθεί για την αποκατάσταση της ρινός, οι οποίοι αποτελούν και τη θεραπεία εκλογής σε αυτή την περιοχή (Eskiizmir, Baker και Cingi, 2012; Wieckiewicz και συν., 2013; Shokri και συν., 2019). Μεταξύ αυτών, ο τοπικός παράμεσος μετωπιαίος κρημνός και ο προωθητικός-πλάγιος ρινικός κρημνός είναι δύο κρημνοί που έχουν χρησιμοποιηθεί ευρέως για την κάλυψη τέτοιων ελλειμμάτων (Eskiizmir, Baker και Cingi, 2012; Helmy Ali και συν., 2020). Συγκεκριμένα, ο παράμεσος μετωπιαίος κρημνός έχει αποτελέσει την θεραπεία εκλογής εδώ και πολλά χρόνια για σχεδόν οποιοδήποτε μεγάλο έλλειμμα ιστών που αφορά τη μύτη. Ο κατάλληλος σχεδιασμός, η αναπέταση του κρημνού και ο σεβασμός στην αιμάτωση του από την υπερτροχίλια αρτηρία, μπορεί να προσφέρει άριστα αποτελέσματα (Eskiizmir, Baker και Cingi, 2012; Shokri και συν., 2019).

Ο σκοπός αυτής της μελέτης είναι να παρουσιαστούν δύο περιπτώσεις ασθενών με ΒΚΚ του δέρματος της ρινός, μία με μικρότερης έκτασης βλάβη στην κορυφή της ρινός και μία με δύο βλάβες μεγαλύτερης έκτασης, που καλύπτουν την κορυφή και το πτερύγιο της ρινός. Οι βλάβες αφαιρέθηκαν και αποκαταστάθηκαν με έναν προωθητικό-πλάγιο ρινικό κρημνό και ένα παράμεσο μετωπιαίο κρημνό, αντίστοιχα.

ΠΑΡΟΥΣΙΑΣΗ ΠΕΡΙΠΤΩΣΕΩΝ

Περίπτωση 1

Ένας 77χρονος άνδρας παραπέμφθηκε στα εξωτερικά ιατρεία της Κλινικής λόγω τριών διαφορετικών επιθηλιωμάτων που εντοπίζονταν στη ράχη και τα πλευρικά τοιχώματα της ρινός. Αυτές οι βλάβες έγιναν αντιληπτές από τον ασθενή για πρώτη φορά πριν από πέντε χρόνια και έκτοτε αυξάνονταν σταδιακά. Η μεγαλύτερη βλάβη εμφάνιζε τα δερματοσκοπικά κριτήρια ενός μελαγχρωματικού ΒΚΚ. Λόγω του μεγέθους αυτών των βλαβών, ο

INTRODUCTION

The development of skin cancer in the head and neck region and especially in the nose area is one of the most common sites in 31.25% of the cases, due to the prolonged and unavoidable sun exposure (Dincă et al., 2019; DerebaśInlloğlu and Özkaya, 2021). The two most frequent tumours that appear in this region are the basal cell carcinoma (BCC) and squamous cell carcinoma (SCC) (Uzun et al., 2015; Ciążyńska et al., 2021). The nose withholds a unique anatomical midface position that requires special attention when it comes to reconstruction, due to the necessity of providing both aesthetic and functional achievement (Rohrich et al., 2004; Wollina, Langner and Bennewitz, 2014; Shokri et al., 2019; DerebaśInlloğlu and Özkaya, 2021).

According to the defect (size, thickness and site of the lesion), various locoregional flaps have been suggested for the reconstruction of the nose, which are also the treatment of choice in this area (Eskiizmir, Baker and Cingi, 2012; Więckiewicz et al., 2013; Shokri et al., 2019). Among these, the regional forehead paramedian flap and the hemi-nasal local flap are two flaps, that have been widely used to cover such defects (Eskiizmir, Baker and Cingi, 2012; Helmy Ali et al., 2020). Especially, the paramedian flap has been the treatment of choice for many years for almost any large defect considering the nose. Proper design and raise of the flap, with respect to the vascularity of the pedicle, covered by the supratrochlear artery, can provide excellent results (Eskiizmir, Baker and Cingi, 2012; Shokri et al., 2019).

The aim of this study is to present two cases of nasal BCC lesions, one smaller located at the tip of the nose and another case with two nasal defects, one covering the tip and the second the alar lobule of the nose. The lesions were excised and reconstructed with a hemi-nasal and a forehead paramedian flap respectively.

CASES REPORT

Case 1

A 77-year-old male patient was referred to the outpatient clinic of the Oral and Maxillofacial surgery Department due to 3 different epitheliomas cited at the dorsum and sidewalls of the nose. These lesions were first perceived by the patient five years ago and they were gradually growing ever since. The largest lesion had the dermoscopic criteria of a pigmented BCC. The patient due to the size of those lesions underwent a computed tomography which showed lobate formations at the dorsum and the sidewalls of the nose without any infiltration to the adjacent cartilage. (Fig 1) As far as other comorbidities, he had an implanted heart pacemaker due to arrhythmias after an acute myocardial infarction past 5 years. Under local anaesthesia the patient underwent an en bloc excision up to the peri-

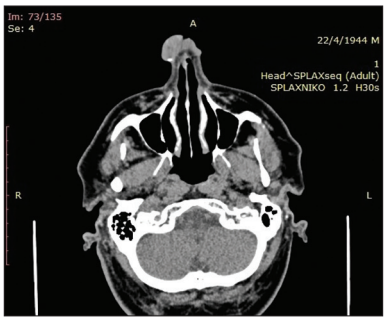

Εικ. 1: Αξονική τομογραφία του ασθενή αποκάλυψε τον ακέραιο ρινικό χόνδρο. Αξονική τομή.
Fig. 1: CT scan of the patient revealed the intact nasal cartilage. Axial view.

Εικ. 2: α. Η βλάβη αποτελούνταν από ένα κεντρικό λοβό με δύο μικρότερες δορυφόρες βλάβες. β. Σχεδιασμός της αφαίρεσης και του κρημνού. γ. Το έλλειμμα μετά τη χειρουργική αφαίρεση. δ. Αναπέταση του παράμεσου μετωπιαίου κρημνού. ε. Η τελική συρραφή του κρημνού που κάλυψε το έλλειμμα.
Fig. 2: a. The lesion consisted of a central lobule with two satellite smaller lesions. b. Design of the excision and flap. c. The defect after the surgical excision. d. Elevation of the paramedian flap. e. The final suturing of the flap that covered the defect.

ασθενής υποβλήθηκε σε αξονική τομογραφία που έδειξε λοβώδεις σχηματισμούς στη ράχη και τα πλευρικά τοιχώματα της ρινός χωρίς διήθηση του υποκείμενου χόνδρου (Εικ. 1). Όσον αφορά άλλες συννοσηρότητες, ο ασθενης είχε καρδιακό βηματοδότη λόγω αρρυθμιών μετά από ένα οξύ έμφραγμα του μυοκαρδίου προ 5 ετίας. Υπό τοπική αναισθησία, ο ασθενής υποβλήθηκε σε en bloc εκτομή των τριών επιθηλιωμάτων σε βάθος έως και το περιχόνδριο του ρινικού χόνδρου εντός ελεύθερων ορίων μακροσκοπικά και για το ιστικό έλλειμμα χρησιμοποιήθηκε ένας παράμεσος μετωπιαίος κρημνός σε δύο στάδια για αποκατάσταση. Αρχικά, μετά την en bloc εκτομή των βλαβών, ελέγχθηκε η ροή της δεξιάς υπερτροχίλιας αρτηρίας με υπερηχογράφημα Doppler και σχεδιάστηκε η πορεία της μετωπιαία. Το περίγραμμα του ελλείμματος σημειώθηκε με ένα στυλό και αποτυπώθηκε σε μία γάζα πιέζοντας πάνω από αυτό. Στη συνέχεια, επιλέχθηκε ένα σημείο περιστροφής κατά μήκος του δεξιού οφρύος και μετρήθηκε η απόσταση έως το κατωφερέστερο σημείο του ελλείμματος. Ακολούθως, μία λωρίδα γάζας που χρησιμοποιήθηκε για τη μέτρηση αυτής της απόστασης περιστράφηκε κατά μήκος αυτού του σημείου περιστροφής προς το μέτωπο, ώστε το άκρο της μετωπιαία να οριοθετήσει το μήκος του κρημνού. Έπειτα το περίγραμμα του ελλείμματος αποκόπηκε και αποτυπώθηκε με τη γάζα στο δέρμα μετωπιαία και ξεκίνησε η αναπέταση του κρημνού στο ανώ-

chondrium of the nasal cartilage of all three epitheliomas in macroscopically free margins and for the nose defect a paramedian forehead flap in two stages was used for reconstruction. At first, after the en bloc excision of the lesions, the flow of the right supratrochlear artery was checked with Doppler ultrasonography and its path was marked as it travels in cranial direction in the forehead. The outline of the defect was marked with a pen and an imprint of it was picked onto a gauze by pressing down over the marking. Then a rotation point was marked along the right brow and was measured the distance to the most inferior point of the defect. Afterwards, the string was rotated along this rotational point to the forehead, and this was the most cranial point of the flap. Then the outline of the defect was trimmed and transferred with the gauze to the forehead and the elevation of the flap began on the most superior part superiorly to the frontalis muscle. The incision was made along the marked flap and the dissection was extended to the subperiosteal layer about 3cm superiorly to the brow area to protect the supratrochlear artery. After the complete dissection of the flap, followingrotation, the flap was inset in a passive fashion. The flap was sutured at the defect site with silk and prolene sutures 4/0 and the forehead defect was undermined deeply and closed primary with silk sutures 1/0 and 2/0. (Fig 2) After that the flap was allowed to develop collat-

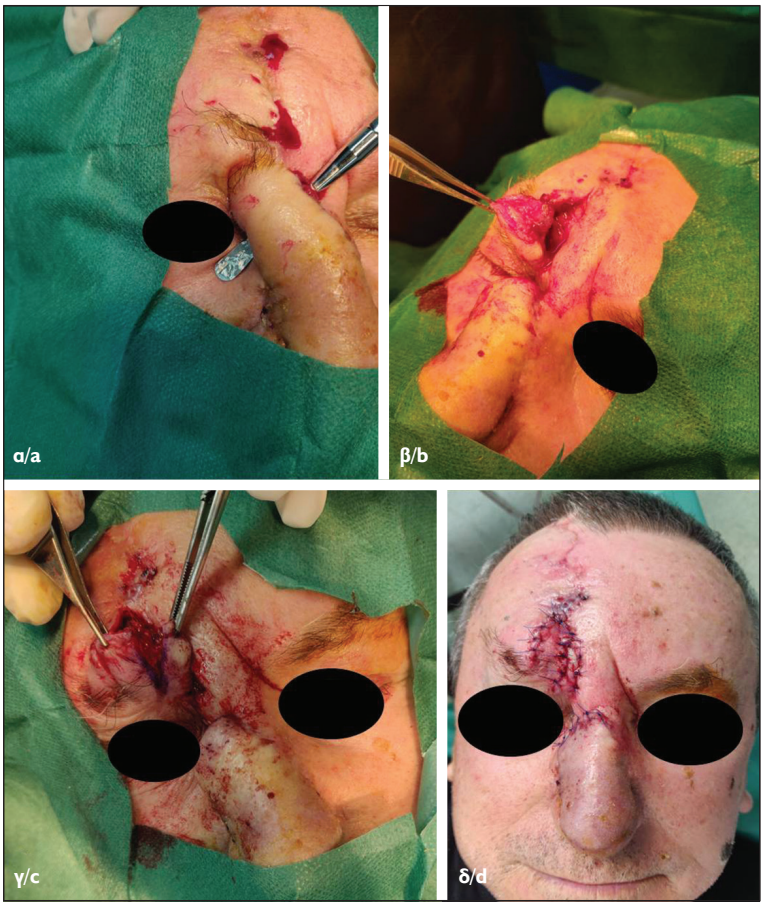

Εικ. 3: α. Ο μίσχος είναι καλά περιγεγραμμένος. β. Ο μίσχος αφαιρείται και περιστρέφεται στη δότρια περιοχή. γ. Λέπτυνση και διαμορφωση του μίσχου για σωστή ενσωμάτωση με την επουλωμένη δότρια περιοχή. δ. Η τελική συρραφή του μίσχου στην θέση του.
Fig. 3: a. The pedicle is well defined. b. The pedicle is excised and rotated to the donor site. c. Thinning and refinement of the pedicle to correctly match the healed donor site. d. The final suturing of the pedicle in place.

τερο όριο σε βάθος ύπερθεν του μετωπιαίου μυός. Η τομή πραγματοποιήθηκε κατά μήκος του σημειωμένου κρημνού και η εκτομή επεκτάθηκε σε υποπεριοστικό επίπεδο περίπου 3 εκατοστά άνωθεν της περιοχής των όφρυων για την προστασία της υπετροχίλιας αρτηρίας. Μετά ολοκλήρωση της παρασκευής του, ο κρημνός περιστράφηκε και τοποθετήθηκε στη νέα του θέση με παθητικό τρόπο. Ο κρημνός συρράφθηκε στην περιοχή του ελλείμματος με ράμματα μεταξιού και συνθετικό μη απορροφησιμο ράμμα 4/0 και το έλλειμμα στο μέτωπο μετά από εν τω βάθει υποσκαφή των γύρω ιστών συρράφθηκε άμεσα με ράμματα μεταξιού 1/0 και 2/0 (Εικ. 2). Μετά από αυτό, δόθηκε χρόνος στον κρημνό να αναπτύξει παράπλευρη κυκλοφορία και να επουλωθεί. Τρεις εβδομάδες αργότερα, ο κρημνός διαχωρίστηκε στο ανώτερο τμήμα του ελλείμματος υπό τοπική αναισθησία. Στη δότρια περιοχή περιοχή μεταξύ των όφρυων επανατοποθετήθηκε τμήμα του κρημνού μετά από μία καλή διαμόρφωση και συρράφθηκε με συνθετικά μη απορροφήσιμα ράμματα 4/0. Η μετεγχειρητική πορεία του ασθενή ήταν ομαλή και το αισθητικό αποτέλεσμα αποδεκτό (Εικ. 3). Η ιστολογική εξέταση επιβεβαίωσε πως η μεγαλύτερη βλάβη ήταν ένα ΒΚΚ και οι άλλες δύο σμηγματορροική κερατίαση και επιδερμικός σπίλος, αντίστοιχα.

eral circulation and heal. Three weeks later, the flap was sectioned at the superior aspect of the defect under local anaesthesia. The donor site was inset to the brow region after a good thinning and sutured with prolene sutures 4/0. The post operative recovery of the patient was uneventful and the aesthetic result was acceptable (Fig 3). The histology report confirmed that the larger lesion was a BCC and the two others were keratosis-seborrhoeica and cutaneous nevous respectively.

Case 2

A 77-year-old male patient was referred to the outpatient clinic of the Oral and Maxillofacial surgery Department due to an enlarged BCC at the tip of the nose. The patient stated the existence of the lesion at least two years ago and it was growing steadily since then. This mass fulfilled the dermoscopic criteria of a pigmented BCC. The patient's medical history was rich, with diabetes melitus, chronic renal failure, atrial fibrillation and coronary disease with a coronary bypass graft surgery two years ago. Due to those comorbidities, general anaesthesia was considered a high-risk option, and a surgical excision under local anaesthesia was preferred. The lesion was excised up to the perichondrium of the alar cartilage in macroscopically free margins and a heminasal

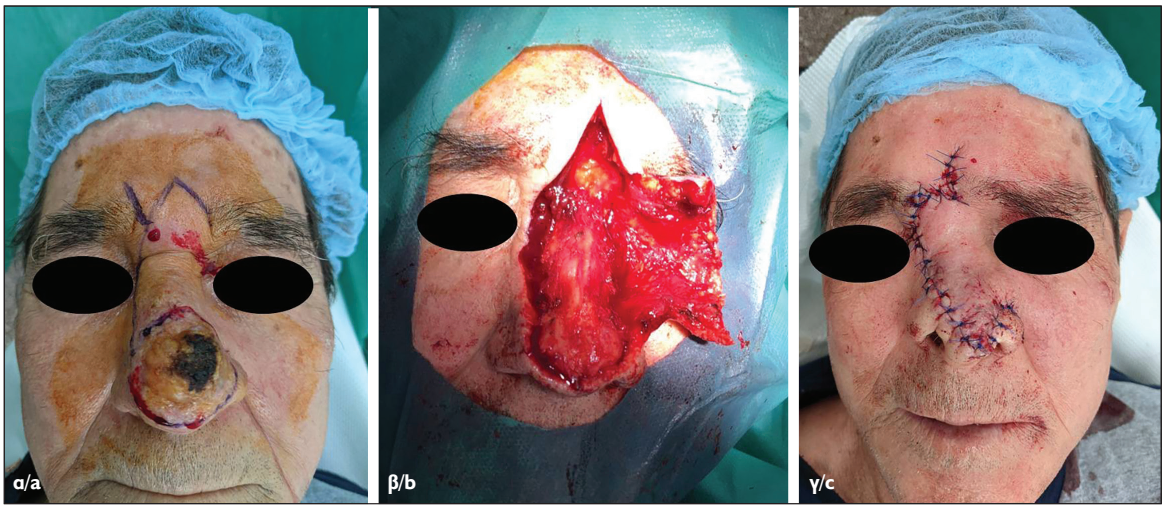

Εικ. 4: α. Σχεδιασμός της αφαίρεσης και του ημι-ρινικού κρημνού. β. Αναπέταση κρημνού. γ. Η τελική συρραφή του κρημνού που κάλυψε το έλλειμμα.
Fig. 4: a. Design of the excision and the hemi-nasal flap. b. Flap elevation. c. The final suturing of the flap that covered the defect.

Περίπτωση 2

Ένας 77χρονος άνδρας ασθενής παραπέμφθηκε στα εξωτερικά ιατρεία της Κλινικής λόγω ενός διογκωμένου ΒΚΚ στην κορυφή της ρινός. Ο ασθενής επιβεβαίωσε την εμφάνιση της βλάβης τουλάχιστον δύο χρόνια πριν και έκτοτε τη σταδιακή αύξηση των διαστάσεων της. Αυτός ο όγκος πληρούσε τα δερματοσκοπικά κριτήρια ενός μελαγχρωματικού ΒΚΚ. Το ιατρικό ιστορικό του ασθενή περιελάμβανε αρκετές συννοσηρότητες, όπως σακχαρώδη διαβήτη, χρόνια νεφρική ανεπάρκεια, κολπική μαρμαρυγή και στεφανιαία νόσο με χ/θείσα αορτοστεφανιαία παράκαμψη προ 2ετίας. Λόγω αυτών των συννοσηροτήτων, η γενική αναισθησία θεωρήθηκε μία παράμετρος υψηλού κινδύνου και προτιμήθηκε η χειρουργική αφαίρεση με τοπική αναισθησία. Η βλάβη αφαιρέθηκε πλήρως σε βάθος έως και το περιχόνδριο του πτερυγοειδούς χόνδρου και σε μακροσκοπικά υγιή όρια. Ένας προωθητικός-πλάγιος ρινικός κρημνός στην αριστερή πλευρά της ράχης της ρινός χρησιμοποιήθηκε για τη σύγκλιση του ελλείμματος. Το έξω κάθετο όριο του κρημνού σχεδιάστηκε και παρασκευάστηκε κάθετα προς το πλάγιο όριο του ελλείμματος με κατεύθυνση προς τα άνω, από την πλευρά της ράχης της μύτης προς το μεσόφρυο. Η γραμμή της τομής σχημάτισε ένα ανεστραμμένο V και κατέληξε έως την περιοχή του έσω κανθού της αντίθετης πλευράς. Έπειτα χρειάστηκε η εκτομή ενός τριγώνου Burow στην ομόπλευρη περιοχή του μίσχου. Η παρασκευή και αναπέταση του κρημνού πραγματοποιήθηκε ακριβώς επάνω από το περιχόνδριο του ρινικού χόνδρου και μετά ο κρημνός περιστράφηκε, ώστε το άπω όριο του να φτάνει στο έλλειμμα με ένα παθητικό τρόπο και συρράφθηκε στην θέση του με συνθετικό μη απορροφήσιμο ράμμα 4/0. Το έλλειμμα στο μεσόφρυο συρράφθηκε με συνθετικό μη απορροφήσιμο ράμμα 4/0 σε σχήμα V-Y (Εικ. 4). Το αποτέλεσμα ήταν αποδεκτό με ομαλή μετεγχειρητι-

flap at the left side of the dorsum of the nose was used for the closure of the defect. The vertical axis of the incision line was made in a perpendicular fashion to the lateral border of the defect straight upward over the side of the dorsum to the glabella. The incision line formed an inverted V and ended to the contralateral inner canthal area. The need for a Burow triangle in the ipsilateral side of the pedicle was evident. The incision and elevation of the flap was made just above the perichondrium of the nasal cartilage and afterwards, the flap rotated with its distal part reaching the defect in a passive manner and sutured in place with prolene 4/0. The glabellar defect sutured in V-Y manner with prolene 4/0. (Fig 4) The result was acceptable with an uncomplicated postoperative period. The histology report confirmed the dermoscopic image of a BCC, excised in safe margins.

DISCUSSION

BCC is the most common skin malignancy in Caucasian people and a challenging health issue worldwide; due to the fact that its rates have been reported to be increasing as a result of changes in sun exposure behaviour, ozone depletion due to environmental pollution and the increased longevity due to the improvement of public health systems in many parts around the world (Janjua and Qureshi, 2012; Peris et al., 2019). As skin exposure to solar UV radiation is the most important factor in the onset and progression of BCC, these tumours occur in sun-exposed parts of the body, mainly the head and neck area (Bertozzi et al., 2019; Vatamanesku et al., 2019). About 80% of these tumours occur on the face and 25% to 30% arise in the nose. The nose has a 2.5 times higher recurrence risk after resection (Wollina, Langner and Bennewitz, 2014).
Surgical excision in safety margins is the treatment of

κή περίοδο. Η ιστολογική εξέταση επιβεβαίωσε τη δερματοσκοπική εικόνα ενός ΒΚΚ, που αφαιρέθηκε εντός ασφαλών ορίων.

ΣΥΖΗΤΗΣΗ

Το ΒΚΚ αποτελεί τη συχνότερη κακοήθεια του δέρματος σε ανθρώπους της Καυκάσιας φυλής και αποτελεί ένα ζήτημα δημόσιας υγείας παγκοσμίως, γιατί τα ποσοστά του έχει αναφερθεί πως αυξάνονται ως αποτέλεσμα των αλλαγών στη συμπεριφοράς μας ως προς την έκθεση στον ήλιο, την εξάντληση του όζοντος λόγω της περιβαλλοντικής μόλυνσης και της αυξημένης διάρκειας ζωής λόγω της βελτίωσης των δημοσίων συστημάτων υγείας σε πολλά μέρη του κόσμου (Janjua και Qureshi, 2012; Peris και συν., 2019). Καθώς η έκθεση του δέρματος στην ηλιακή ακτινοβολία UV είναι ο σημαντικότερος παράγοντας για την εμφάνιση και την ανάπτυξη του ΒΚΚ, αυτοί οι όγκοι εμφανίζονται σε σημεία του σώματος που εκτίθενται στον ήλιο, κυρίως την περιοχή της κεφαλής και του τραχήλου (Bertozzi και συν., 2019, Vatamanesku και συν., 2019). Σχεδόν το 80% αυτών των όγκων εμφανίζονται στο πρόσωπο και 25-30% στη μύτη. Η μύτη εμφανίζει 2.5 φορές υψηλότερο κίνδυνο υποτροπής μετά από αφαίρεση (Wollina, Langner και Bennewitz, 2014).

Η χειρουργική αφαίρεση εντός ασφαλών ορίων αποτελεί την θεραπεία εκλογής στο ΒΚΚ της μύτης. Η χειρουργική αφαίρεση τέτοιων δερματικών όγκων αποτελεί και τη συχνότερη αιτία ιστικών ελλειμμάτων ρινός που χρειάζονται αποκατάσταση (Uzun και συν., 2015; Badash και συν., 2019). Οι μεταβαλλόμενες κοίλες και κυρτές επιφάνειες της μύτης δημιουργούν μία αξιοσημείωτη αισθητική πρόκληση στην αποκατάσταση αυτής. Η μύτη χωρίζεται αισθητικά σε πέντε υπομονάδες: 1) τη ράχη, 2) τα πλευρικά τοιχώματα, 3) τις περιοχές των πτερυγίων, 4) την κορυφή και 5) τη στυλίδα (Eskiizmir, Baker και Cingi, 2012). Ανάλογα με το έλλειμμα, μπορούν να εφαρμοστούν διαφορετικές τεχνικές αποκατάστασης. Για επιδερμικά μόνο ελλείμματα, και ανάλογα με το μέγεθος μπορούν να χρησιμοποιηθούν για αποκατάσταση δερματικά μοσχεύματα ολικού πάχους, τοπικοί κρημνοί, (δίλοβος κρημνός, ρομβοειδής κρημνός, προωθητικός κρημνός, ραχιαίος ρινικός κρημνός, προωθητικός -πλάγιος ρινικός κρημνός, κρημνός αντιμετάθεσης), τοπικοί κρημνοί (μεσόφρυος κρημνός, παρειακός προωθητικός κρημνός VY, δακτυλοειδής κρημνός, ρινοχειλικός κρημνός ενός σταδίου, ρινοχειλικός κρημνός δύο σταδίων, μετωπιαίος κρημνός παράμεσος/μέσος) και ελεύθεροι αγγειούμενοι κρημνοί. Για ελλείμματα ολικού πάχους είναι επιβεβλημένη η αποκατάσταση της απώλειας κάθε στρώματος ξεχωριστά και μπορούν να χρησιμοποιηθούν όλοι οι προαναφερθέντες κρημνοί (Park, 2000; Wollina, Langner και Bennewitz, 2014).

Ο μετωπιαίος κρημνός δέχθηκε αρκετές τροποποιήσεις κατά τη διάρκεια του 20ου αιώνα για να καταλήξει

choice in BCC of the nose. Cutaneous tumour excision is the most common cause of nasal defects that need reconstruction (Uzun et al., 2015; Badash et al., 2019). The shifting convex and concave surfaces of the nose create a remarkable aesthetic challenge in reconstruction. The nose is aesthetically subdivided into five subunits: (1) dorsum, (2) sidewalls, (3) alar regions, (4) tip, and (5) columella (Eskiizmir, Baker and Cingi, 2012). Depending on the defect different reconstruction techniques can be used. For cutaneous-only defects, and depending on the size full thickness skin grafts, local flaps (Bilobed flap, Rhombic flap, Advancement flap, Dorsal nasal flap, heminasal flap, Transposition flap), regional flaps (glabellar flap, VY advancement cheek flap, finger flap, single-stage melolabial flap, two-stage melolabial flap, paramedian/median forehead flap) and free flaps can be used for reconstruction. For full-thickness defects it is mandatory to reconstruct the loss of each layer separately and all the aforementioned flaps can be used (Park, 2000; Wollina, Langner and Bennewitz, 2014).

Forehead flap has undergone several modifications throughout the 20th century to receive its current form (Shokri et al., 2019). Forehead flaps are subdivided into median and paramedian depending on the location of the donor site. The paramedian forehead flap like in our first case is used to repair medium to larger nasal defects. The heminasal flap which was used in our second case is a modification of the dorsal nasal flap that uses only a part of the dorsal nasal skin and it used for medium defects at the distal part of the nose (Losco et al., 2020).

The management of the increasing incidence of BCC in elderly people is a concerning issue due to the fact that major comorbidities such as cardiac failure, renal failure and pulmonary conditions are more common in those patients. Poor medical status makes these patients in a lot of cases unfit for surgery under general anaesthesia (Neal et al., 2020). Therefore, local anaesthesia with the prompt and suitable method of reconstruction with a proper locoregional flap is the best optimal treatment in these cases, as it provides a safe, painless, efficient and aesthetic acceptable result.

CONCLUSION

The nose is the most common location that BCC occurs in the head and neck area. Surgical excision is the cornerstone for the treatment with clear surgical margins and acceptable aesthetic result being the optimal target. Reconstruction of nose defects after skin cancer surgery is always a challenging process, as the size of the defect must be taken into account, as well as the comorbidities especially in elderly patients.

στην παρούσα του μορφή (Shokri και συν., 2019). Οι μετωπιαίοι κρημνοί χωρίζονται σε μέσους και παράμεσους ανάλογα με την εντόπιση της δότριας περιοχής. Ο παράμεσος μετωπιαίος κρημνός όπως στην πρώτη μας περίπτωση χρησιμοποιείται για την αποκατάσταση μέτριων προς μεγαλύτερων ρινικών ελλειμμάτων. Ο προωθητικός-πλάγιος ρινικός κρημνός που χρησιμοποιήθηκε στη δεύτερή μας περίπτωση αποτελεί μία τροποποίηση του κρημνού της ράχης της ρινός, καθώς χρησιμοποιεί μόνο ένα μέρος του δέρματος της ράχης της ρινός και χρησιμοποιείται για μέτρια ελλείμματα στο άπω όριο της ρινός (Losco και συν., 2020).

Η θεραπευτική αντιμετώπιση της αυξανόμενης επίπτωσης του ΒΚΚ σε ηλικιωμένους ασθενείς αποτελεί ένα στοιχείο προβληματισμού, λόγω του γεγονότος πως σημαντικές συννοσηρότητες όπως καρδιακή ανεπάρκεια, νεφρική ανεπάρκεια και αναπνευστικά προβλήματα είναι συνηθέστερα σε αυτούς τους ασθενείς. Οι πολλές συννοσυρότητες καθιστούν αυτούς τους ασθενείς ακατάλληλους για χειρουργική επέμβαση υπό γενική αναισθησία σε πολλές περιπτώσεις (Neal και συν., 2020). Επομένως, η τοπική αναισθησία με ένα κατάλληλο τοπικό κρημνό αποτελεί την βέλτιστη θεραπεία σε αυτές τις περιπτώσεις, καθώς προσφέρει ένα ασφαλές, ανώδυνο, αποτελεσματικό και αισθητικά αποδεκτό αποτέλεσμα.

ΣΥΜΠΕΡΑΣΜΑΤΑ

Η μύτη αποτελεί τη συνηθέστερη θέση εντόπισης του ΒΚΚ στην περιοχή της κεφαλής και του τραχήλου. Η χειρουργική αφαίρεση σε υγιή χειρουργικά όρια αποτελεί τον ακρογωνιαίο λίθο για την θεραπεία. Αυτό σε συνδυασμό με ένα αποδεκτό αισθητικό αποτέλεσμα αποτελούν τον ιδανικό στόχο. Η αναδόμηση των ρινικών ελλειμμάτων μετά από χειρουργική επέμβαση για καρκίνο του δέρματος αποτελεί πάντα μία απαιτητική διαδικασία, καθώς πρέπει να λαμβάνεται υπόψη το μέγεθος του ελλείμματος, καθώς και οι συννοσηρότητες, ειδικά σε ηλικιωμένους ασθενείς.

ΒΙΒΛΙΟΓΡΑΦΙΑ/REFERENCES

Badash, I. et al. (2019) 'Nonmelanoma Facial Skin Cancer: A Review of Diagnostic Strategies, Surgical Treatment, and Reconstructive Techniques', Clinical Medicine Insights: Ear, Nose and Throat, 12, p. 117955061986527. doi: 10.1177/1179550619865278.

Bertozzi, N. et al. (2019) 'Single center evidence for the treatment of basal cell carcinoma of the head and neck.', Acta biomedica: Atenei Parmensis, 90(1), pp. 77–82. doi: 10.23750/abm.v90i1.6395.

Ciążyńska, M. et al. (2021) 'The incidence and clinical analysis of non-melanoma skin cancer', Scientific Reports, 11(1), pp. 1–10. doi: 10.1038/s41598-021-83502-8.

Derebaślnlloğlu, H. and Özkaya, N. K. (2021) 'Analysis of Basal Cell Carcinoma and Squamous Cell Carcinoma according to Nasal Subunit Location', Facial Plastic Surgery, 37(3), pp. 407–410. doi: 10.1055/s-0041-1726024.

Dincă, D. et al. (2019) 'Giant basal cell carcinoma of the nasal pyramid – Case report', Romanian Journal of Morphology and Embryology, 60(1), pp. 255–259.

Eskiizmir, G., Baker, S. and Cingi, C. (2012) 'Nonmelanoma Skin Cancer of the Head and Neck: Reconstruction', Facial Plastic Surgery Clinics of North America, 20(4), pp. 493–513. doi: 10.1016/j.fsc.2012.08.003.

Helmy Ali, Y. et al. (2020) 'Facial skin cancer reconstructive and cosmetic outcomes: Analysis with algorithm for its management', Journal of Cosmetic Dermatology, 19(5), pp. 1182–1190. doi: 10.1111/jocd.13121.

Janjua, O. S. and Qureshi, S. M. (2012) 'Basal Cell Carcinoma of the Head and Neck Region: An Analysis of 171 Cases', Journal of Skin Cancer, 2012, pp. 1–4. doi: 10.1155/2012/943472.

Losco, L. et al. (2020) 'Reconstruction of the nose: Management of nasal cutaneous defects according to aesthetic subunit and defect size. A review', Medicina (Lithuania), 56(12), pp. 1–15. doi: 10.3390/medicina56120639.

Neal, D. E. et al. (2020) 'Local anesthesia is preferred for skin cancer surgery - Results of a choice-based conjoint analysis experiment', Dermatologic Surgery, pp. 1106–1108. doi: 10.1097/DSS.0000000000001987.

Park, S. S. (2000) 'Candidate's thesis: Reconstruction of nasal defects larger than 1.5 centimeters in diameter', Laryngoscope, 110(8), pp. 1241–1250. doi: 10.1097/00005537-200008000-00001.

Peris, K. et al. (2019) 'Diagnosis and treatment of basal cell carcinoma: European consensus–based interdisciplinary guidelines', European Journal of Cancer, 118, pp. 10–34. doi: 10.1016/j.ejca.2019.06.003.

Rohrich, R. J. et al. (2004) 'Nasal reconstruction - Beyond aesthetic subunits: A 15-year review of 1334 cases', Plastic and Reconstructive Surgery, 114(6), pp. 1405–1416. doi: 10.1097/01.PRS.0000138596.57393.05.

Shokri, T. et al. (2019) 'The paramedian forehead flap for nasal reconstruction: From antiquity to present', Journal of Craniofacial Surgery, 30(2), pp. 330–333. doi: 10.1097/SCS.0000000000004976.

Uzun, H. et al. (2015) 'Assessment of patients who underwent nasal reconstruction after non-melanoma skin cancer excision', Journal of Craniofacial Surgery, 26(4), pp. 1299–1303. doi: 10.1097/SCS.0000000000001563.

Vatamanesku, I. et al. (2019) 'Basal cell carcinoma of the nasal pyramid excision margins: A retrospective study', Romanian Journal of Morphology and Embryology, 60(4), pp. 1261–1268.

Więckiewicz, W. et al. (2013) 'Interdisciplinary treatment of basal cell carcinoma located on the nose - Review of literature', Advances in Clinical and Experimental Medicine, 22(2), pp. 289–293.

Wollina, U., Langner, D. and Bennewitz, A. (2014) 'Basal cell carcinoma of the outer nose: Overview on surgical techniques and analysis of 312 patients', Journal of Cutaneous and Aesthetic Surgery, 7(3), p. 143. doi: 10.4103/0974-2077.146660.

Διεύθυνση επικοινωνίας:
Αστέριος Αντωνίου, MD, DDS
Πανεπιστημιακή Κλινική Στοματικής και Γναθοπροσωπικής Χειρουργικής, Γενικό Νοσοκομείο Γ. Παπανικολάου, Εξοχή Θεσσαλονίκης, Τ.Κ. 57010, Ελλάδα.
Τηλ.: +30 6979018623
e-mail: iou9586@gmail.com

Adress:
Asterios Antoniou, MD, DDS
Department of Oral and Maxillofacial Surgery,
General Hospital G. Papanikolaou, Exochi,
PC 57010, Greece.
Tel: +30 6979018623
e-mail: iou9586@gmail.com