Inferio-parotid transmassetric approach for mandibular subcondylar fracture: A Novel Approach

Raheel Memon[1], Shaheen Ahmed[2], Abdul Hafeez Shaikh[3], Syeda Adeena Hasan[4], Sharjeel Chaudhry[5], Sidra Zaheer[6]

Dow International Dental College, Dow University of Health Science

Κάτωθεν της παρωτίδας, διαμασητηριακή προσπέλαση για την αντιμετώπιση των υποκονδυλικών καταγμάτων της κάτω γνάθου: Μια νέα προσπέλαση

Raheel Memon[1], Shaheen Ahmed[2], Abdul Hafeez Shaikh[3], Syeda Adeena Hasan[4], Sharjeel Chaudhry[5], Sidra Zaheer[6]

Dow International Dental College, Dow University of Health Science

DOI: https://dx.doi.org/10.54936/haoms2414345

Letter to the Editor
Επιστολή στη Σύνταξη

Paper received: 23/1/23 - Accepted: 31/1/23

Παρελήφθη: 23/1/23 - Έγινε δεκτή: 31/1/23

Apropos to the article by Ramaj, Patil et al. (2020) entitled "Variations in the retromandibular transparotid approach to the condyle-transparotid versus anteroparotid transmassetric- a prospective clinical comparative study," a few clarifications are in order. According to the author, the mandibular condylar processes are one of the most common sites of fracture in mandibular fractures. The condylar fracture accounts for almost 20% to 50% of all maxillofacial fractures due to the thin neck and the location against a strong cranial base condyle, increasing the chances of fracture during load transfer.

There is an inadequacy in this study since the authors stated that the surgical procedure for condylar neck and subcondylar fractures is still debated widely. Open-ended treatment of mandibular condyle fractures relies on accurate diagnosis, appropriate surgical approach, and minimizing severe osteosynthesis and broken condyle, which provides good results and immediate function compared to close reduction. The closed reduction technique has been associated with closed weight loss and dysfunction, leading to complications such as facial nerve damage, mandibular asymmetry, trismus, ankylosis, and malocclusion.

The authors mentioned in their review that extraoral surgical approaches to ORIF include preauricular, submandibular, retromandibular, and transmassetric

Αναφορικά με το άρθρο των Ramaj, Patil et al. (2020) με τίτλο «Variations in the retromandibular transparotid approach to the condyle-transparotid versus anteroparotid transmassetric- a prospective clinical comparative study», χρειάζονται μερικές διευκρινίσεις. Σύμφωνα με τον συγγραφέα, οι αποφύσεις του κονδύλου της κάτω γνάθου είναι ένα από τα πιο κοινά σημεία κατάγματος στα κατάγματα της κάτω γνάθου. Το κάταγμα του κονδύλου αντιπροσωπεύει σχεδόν το 20% έως 50% όλων των καταγμάτων της γναθοπροσωπικής χώρας λόγω του λεπτού αυχένα και της θέσης αυτού έναντι της ισχυρής γλήνης του κονδύλου στη βάση του κρανίου, αυξάνοντας έτσι τις πιθανότητες κατάγματος κατά τη μεταφορά φορτίου.

Υπάρχει μια ασάφεια σε αυτή τη μελέτη, δεδομένου ότι οι συγγραφείς δήλωσαν ότι η χειρουργική διαδικασία για τα κατάγματα του αυχένα και του υποκονδύλου εξακολουθεί να συζητείται ευρέως. Η ανοιχτή θεραπεία των καταγμάτων του κονδύλου της κάτω γνάθου βασίζεται στην ακριβή διάγνωση, την κατάλληλη χειρουργική προσέγγιση και την ελάχιστα επεμβατική σταθερή οστεοσύνθεση του σπασμένου κονδύλου, η οποία παρέχει καλά αποτελέσματα και άμεση λειτουργία σε σύγκριση με την κλειστή ανάταξη. Η τεχνική κλειστής ανάταξης έχει συσχετιστεί με κλειστή απώλεια βάρους και δυσλειτουργία, οδηγώντας μέχρι και σε επιπλοκές όπως βλάβη

[1] *BDS lecturer (OMFS), dow international dental collage, dow university of health science*
[2] *FCPS, PhD (scholar), Associate Professor (OMFS), HOD, DIDC, DUHS*
[3] *FCPS, MPhil (oral pathology), Associate Professor (OMFS), DIDC, DUHS*
[4] *BDS DIDC, DUHS*
[5] *BDS DIDC, DUHS*
[6] *MSc Senior Lecturer School of Public Health DUHS*

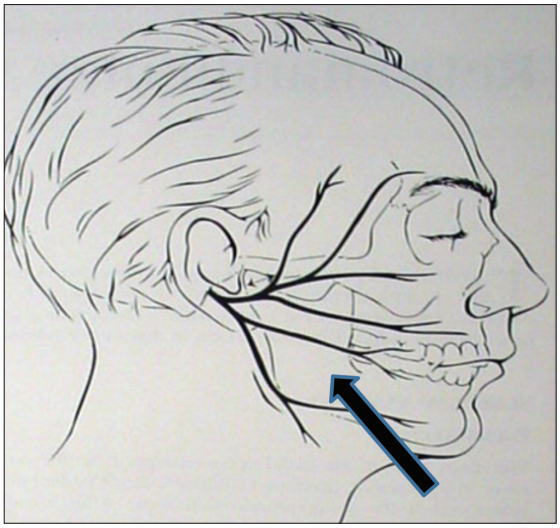

Fig. 1: Arrow shows the area of the incision.
Εικ. 1: Το βέλος δείχνει την περιοχή της τομής.

Fig. 2a: Is a clinical picture showing the pterygomasseteric sling of patient.
Εικ. 2α: Κλινική εικόνα που δείχνει την πτερυγομασητηριακή σφενδόνη του ασθενούς.

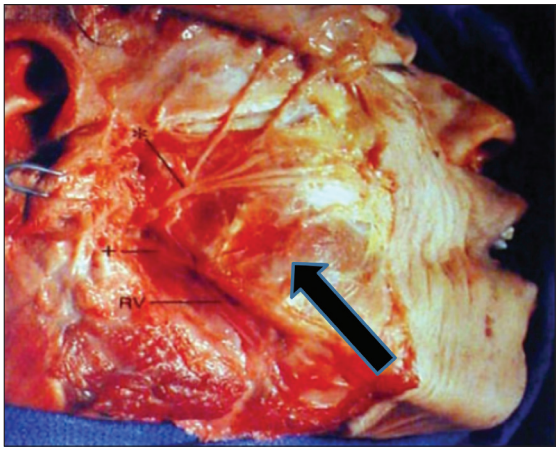

Fig. 2: Arrow shows anatomic dissection showing the relationship of the retromandibular vein (RV) and inferior (+) and superior divisions (*) of the VII to the mandible. Note the space between the inferior and superior divisions of VII, through which the posterior border of the mandible can be approached.
Εικ. 2: Το βέλος δείχνει την ανατομική παρασκευή και τη σχέση της οπισθογναθικής φλέβας (RV) και των κατώτερων (+) και άνω διαιρέσεων (*) της VII συζυγίας με την κάτω γνάθο. Σημειώστε το διάστημα μεταξύ του κατώτερου και του ανώτερου τμήματος του VII, μέσω του οποίου μπορεί να προσεγγιστεί το οπίσθιο όριο της κάτω γνάθου.

anteroparotid approaches. Furthermore,the authors reported five cases who were treated with an inferioparotid transmassetric approach, respectively. Using this approach did not result in postoperative infection, haemorrhage, occlusal discrepancy, limited mouth opening, or facial nerve weakness.

The advent of treatments aimed at alleviating joint trauma led Hinds and Girotti to introduce a new technique called retromandibular in 1967, which was later modified by Koberg and Mommain in 1978 5,6D Agostino, Trevisiol et al. (2017) providing access to treat condylar and subcondylar neck fractures and complications such as infection, Frey's syndrome, parotid fistula, and neurological damage. Therefore, the ongoing review does not represent an effective approach with minimal postoperative complications. In light of this study, insight is gained into a central element of alleviating complications

του προσωπικού νεύρου, ασυμμετρία της κάτω γνάθου, τρισμό, αγκύλωση και κακή σύγκλειση.

Οι συγγραφείς ανέφεραν στην ανασκόπησή τους ότι οι εξωστοματικές χειρουργικές προσεγγίσεις κατά την ανοιχτή ανάταξη και εσωτερική οστεοσύνθεση (ORIF) περιλαμβάνουν προωτιαίες, υπογνάθιες, οπισθογναθικές και διαμασητηριακές προπαρωτιδικές προσεγγίσεις. Επιπλέον, οι συγγραφείς ανέφεραν πέντε περιπτώσεις που υποβλήθηκαν σε θεραπεία με μια κάτωθεν της παρωτίδας διαμασητηριακή προσέγγιση, αντίστοιχα. Η χρήση αυτής της προσέγγισης δεν οδήγησε σε μετεγχειρητική λοίμωξη, αιμορραγία, αποφρακτική διαφορά, περιορισμένο άνοιγμα του στόματος ή αδυναμία του νεύρου του προσώπου.

Η εμφάνιση δυνατότητας χειρουργικής θεραπείας που στόχευε στην αντιμετώπιση του τραύματος των κροταφογναθικών αρθρώσεων οδήγησε τους Hinds και Girotti να εισαγάγουν μια νέα τεχνική που ονομάζεται οπισθογναθική προσπέλαση το 1967, η οποία αργότερα τροποποιήθηκε από τους Koberg και Mommain το 1978 5,6D Agostino, Trevisiol et al. (2017) παρέχοντας πρόσβαση στη θεραπεία καταγμάτων με μικρό ποσοστό επιπλοκών του αυχένα του κονδύλου και του υποκονδύλου, όπως λοίμωξη, σύνδρομο Frey, παρωτιδικό συρίγγιο και νευρολογική βλάβη. Επομένως, η συνεχιζόμενη ανασκόπηση δεν αντιπροσωπεύει μια αποτελεσματική προσέγγιση με ελάχιστες μετεγχειρητικές επιπλοκές. Υπό το πρίσμα αυτής της μελέτης, αποκτάται μια εικόνα για ένα κεντρικό στοιχείο ανακούφισης των επιπλοκών που προκαλούνται από κατάγματα χαμηλού κονδύλου. Τα κατάγματα χαμηλού κονδύλου που αντιμετωπίζονται συντηρητικά μπορεί να προκαλέσουν βλάβη στο προ-

caused by low condylar fractures. Low condylar fractures treated conservatively can cause facial nerve and parotid gland damage.

The incision begins 0.5cm below the ear lobe and continues inferiorly 3 to 3.5 cm to the posterior border of the mandible, extending below the mandible angle according to the amount of exposure. The incision is made through the skin and subcutaneous tissue. Subcutaneous dissection is performed above the layer of the SMAS (superficial musculoaponeurotic system). The angle between the mandible and the lower border of the parotid gland is identified. The platysma just below the angle of the mandible or lower border of the parotid gland is subsequently incised. In this procedure, the masseter fascia or muscle is incised. Dissection of the ramus of the mandible is performed subperiosteally so that the condylar process can be exposed.

It would be pragmatic to consider the above-mentioned prepositions in the review to obtain reliable conclusions regarding alleviating the complications of treating low condylar fractures through an inferioparotid transmasetric approach.

σωπικό νεύρο και στον παρωτιδικό αδένα.

Η τομή ξεκινάει 0,5 cm κάτω από τον λοβό του αυτιού και συνεχίζει 3 έως 3,5 cm κάτω από το οπίσθιο όριο της κάτω γνάθου, εκτείνοντας κάτω από τη γωνία της κάτω γνάθου ανάλογα με το μέγεθος της επιθυμητήςς έκθεσης. Η τομή γίνεται μέσω του δέρματος και του υποδόριου ιστού. Ο υποδόριος καθαρισμός πραγματοποιείται πάνω από το στρώμα της SMAS (επιφανειακό μυοαπονευρωτικό σύστημα). Εντοπίζεται η γωνία μεταξύ της κάτω γνάθου και του κάτω ορίου της παρωτίδας. Το πλάτυσμα ακριβώς κάτω από τη γωνία της κάτω γνάθου ή το κάτω όριο του παρωτιδικού αδένα στη συνέχεια τέμνεται. Σε αυτή τη διαδικασία, γίνεται τομή της περιτονίας ή του μυός του μασητήρα. Η παρασκευή του κλάδου της κάτω γνάθου πραγματοποιείται υποπεριοστικά ώστε να μπορεί να εκτεθεί η κονδυλική απόφυση.

Θα ήταν ρεαλιστικό να ληφθούν υπόψη οι προαναφερθείσα βιβλιογραφία στην ανασκόπηση προκειμένου να εξαχθούν αξιόπιστα συμπεράσματα σχετικά με την ανακούφιση των επιπλοκών της θεραπείας των χαμηλών υποκονδυλικών καταγμάτων μέσω μιας κάτωθεν της παρωτίδας, διαμασητηριακής προσπέλασης.

REFERENCES/ΒΙΒΛΙΟΓΡΑΦΙΑ

Bhutia, O., et al. (2014). "Evaluation of facial nerve following open reduction and internal fixation of subcondylar fracture through retromandibular transparotid approach." British Journal of Oral and Maxillofacial Surgery 52(3): 236-240.

D'Agostino, A., et al. (2017). "Is the retromandibular transparotid approach a reliable option for the surgical treatment of condylar fractures?" Journal of Oral and Maxillofacial Surgery 75(2): 348-356.

Imai, T., et al. (2019). "Surgical approaches for condylar fractures related to facial nerve injury: deep versus superficial dissection." International Journal of Oral and Maxillofacial Surgery 48(9): 1227-1234.

Kanno, T., et al. (2016). "Does a retromandibular transparotid approach for the open treatment of condylar fractures result in facial nerve injury?" Journal of Oral and Maxillofacial Surgery 74(10): 2019-2032.

Ramaraj, P., et al. (2020). "Variations in the retromandibular approach to the condyle-transparotid versus anteroparotid transmasseteric–a prospective clinical comparative study." Journal of Stomatology, Oral and Maxillofacial Surgery 121(1): 14-18.

Shi, D., et al. (2015). "Facial nerve injuries associated with the retromandibular transparotid approach for reduction and fixation of mandibular condyle fractures." Journal of Cranio-Maxillofacial Surgery 43(3): 402-407.

Adress:
Sharjeel Chaudhry
Mission Rd, New Labour Colony Nanakwara, Karachi, Karachi City, Sindh 74200, Pakistan
e-mail: Sharjeelchaudhry1999@gmail.com

Διεύθυνση επικοινωνίας:
Sharjeel Chaudhry
Mission Rd, New Labour Colony Nanakwara, Karachi, Karachi City, Sindh 74200, Pakistan
e-mail: Sharjeelchaudhry1999@gmail.com