Χειρουργική αντιμετώπιση στοματορρινικού συριγγίου: Αναφορά περίπτωσης και βιβλιογραφική ανασκόπηση

Χρυσούλα ΞΗΝΤΑΡΑ[1], Κωνσταντίνος ΤΖΑΝΑΒΑΡΗΣ[1], Βέτα ΧΑΤΖΗΑΓΓΕΛΑΚΗ[1], Ευφροσύνη ΚΑΡΛΟΥ[1], Ορέστης ΖΑΒΡΑΣ[1], Βασίλειος ΠΕΤΣΙΝΗΣ[2]

Surgical therapy of oronasal fistula: A case report and review of the literature

Chrysoula XINTARA[1], Konstantinos TZANAVARIS[1], Veta CHATZIANGELAKI[1], Effrosyni KARLOU[1], Orestis ZAVRAS[1], Vassilis PETSINIS[2]

Αναφορά περίπτωσης
Case report

ΠΕΡΙΛΗΨΗ: Το στοματορρινικό συρίγγιο είναι μια σχετικά σπάνια νοσολογική οντότητα στη καθημερινή κλινική πράξη. Ορίζεται ως μια μη φυσιολογική επιθηλιοποιημένη επικοινωνία μεταξύ ρινικής και στοματικής κοιλότητας και τα αίτια της μπορούν να είναι συγγενή ή επίκτητα. Οδηγεί συχνά σε προβλήματα από το ανώτερο αναπνευστικό και προκαλεί υποβάθμιση της ποιότητας ζωής του ασθενούς. Αν και έχει περιγραφεί πληθώρα τεχνικών χειρουργικής αντιμετώπισης, συχνά παρατηρούνται μετεγχειρητικές επιπλοκές, με κύρια την υποτροπή του συριγγίου. Στην παρούσα εργασία, παρουσιάζεται μία περίπτωση ασθενούς με στοματορρινικό συρίγγιο στην πρόσθια περιοχή του προστόμιου που αντιμετωπίστηκε χειρουργικά και γίνεται εκτενής βιβλιογραφική ανασκόπηση.

ΛΕΞΕΙΣ ΚΛΕΙΔΙΑ: *στοματορρινικό συρίγγιο, χειρουργική σύγκλειση*

SUMMARY: An oronasal fistula is a rare pathologic entity in everyday clinical practice. It is defined as an abnormal epithelialized communication between nasal and oral cavity and its etiology may be congenital or acquired. Oronasal fistula results in clinical features from the upper respiratory tract and a generalized degradation of the patient's quality of life. Although a variety of surgical treatment methods has been documented, there are often postsurgical complications with the recurrence of the fistula being the most common. In this case report, the case of a patient with an oronasal fistula located at the labial area of the maxillary who was surgically treated is described and literature review follows.

KEY WORDS: *oronasal fistula, surgical treatment*

[1] *Προπτυχιακός/ή φοιτητής/τρια Οδοντιατρικής Σχολής*
[2] *Επίκουρος Καθηγητής ΣΓΠΧ, Οδοντιατρική Σχολή, ΕΚΠΑ*

Παρελήφθη: 18/10/2021 - Έγινε δεκτή: 25/10/2021

Paper received: 18/10/2021 - Accepted: 25/10/2021

ΕΙΣΑΓΩΓΗ

Το στοματορρινικό συρίγγιο (ΣΡΣ) είναι μια σπάνια στη καθημερινή κλινική πράξη νοσολογική οντότητα, που ορίζεται ως μια μη φυσιολογική επιθηλιοποιημένη επικοινωνία μεταξύ ρινικής και στοματικής κοιλότητας (1). Τα αίτια μπορούν να χωριστούν σε συγγενή και επίκτητα. Το συχνότερο συγγενές αίτιο είναι η ύπαρξη υπερωιο- και φάτνιο- σχιστίας. Τα επίκτητα αίτια περιλαμβάνουν το τραύμα (τροχαία ατυχήματα, πτώσεις) που σχετίζεται με τα οστά ή και τα δόντια (1,2), τις τοπικές και συστηματικές φλεγμονές, τα νεοπλάσματα, τις μετεγχειρητικές επιπλοκές (με συχνότερη αυτή μετά από χειρουργική για αντιμετώπιση σχιστίας η τα ελλείμματα μετά από ογκολογική χειρουργική) και την οστεοακτινονέκρωση (1,2,3). Επιπλέον, τα ΣΡΣ σχετίζονται και με παθολογικές καταστάσεις όπως το δευτερογενές ΣΡΣ σε σοβαρή περιοδοντική νόσο, οστεοκλαστικές αλλοιώσεις ή οστεομυελίτιδα (2). Άλλα σπάνια αίτια περιλαμβάνουν χρήση διφωσφονικών (4), ρινολιθίαση (5,6), ρινική χρήση κοκαΐνης (7) και μετά από χρήση οδοντοστοιχίας με συγκρατητικό μηχανισμό (suction cup) (1,7).

Το ΣΡΣ οδηγεί σε παθολογικά σημεία από το ανώτερο αναπνευστικό (ρινική αιμορραγία η οποία συχνά συσχετίζεται με ρινίτιδα, φτάρνισμα και δυσφορία). Επίσης μπορεί να παρατηρηθεί αναρρόφηση ή/και έμετος λόγω της διέλευσης υγρών και τροφίμων στη ρινική κοιλότητα, αυξάνοντας παράλληλα τον κίνδυνο πνευμονίας από εισρόφηση. Σε εκτεταμένα συρίγγια παρατηρείται έντονα ένρινη χροιά της ομιλίας, ενώ η μακροχρόνια παραμονή αυτής της κατάστασης οδηγεί σε απώλεια βάρους, υποσιτισμό και πτώση της ποιότητας ζωής (2,3).

Σκοπός της παρούσας αναφοράς είναι η παρουσίαση περίπτωσης ασθενούς με ΣΡΣ στην πρόσθια περιοχή του προστόμιου, που αντιμετωπίστηκε χειρουργικά και εκτενής ανασκόπηση της βιβλιογραφίας.

ΑΝΑΦΟΡΑ ΠΕΡΙΠΤΩΣΗΣ

Άνδρας ασθενής 38 ετών, προσήλθε στο ιατρείο με εικόνα ΣΡΣ, που του δημιουργούσε προβλήματα στην καθημερινότητα του, με ρινική διαφυγή μετά από λήψη υγρών από το στόμα, δυσκολία στο κάπνισμα και κακοσμία στο στόμα (Εικ. 2). Σύμφωνα με το ιστορικό του, ο ασθενής είχε υποβληθεί πριν 4 χρόνια σε αφαίρεση κύστης στη άνω γνάθο αριστερά σε άλλο κέντρο (Εικ. 1). Άμεσα μετεγχειρητικά εμφανίστηκε στοματορρινική επικοινωνία ως συνέπεια ΣΡΣ στο προστόμιο. Μετά από τρεις ανεπιτυχείς προσπάθειες σύγκλεισης του συριγγίου από διάφορους θεράποντες, ο ασθενής προσήλθε για την αντιμετώπιση της τρίτης υποτροπής. Κατόπιν του κατάλληλου κλινικοεργαστηριακού ελέγχου και αναλυτικής ενημέρωσης του ασθενή, επιλέχθηκε να γίνει σύγκλειση του συριγγίου με πολλαπλά στρώματα, με τεχνική ανάλογη με αυτές που χρησιμοποιούνται για

INTRODUCTION

Oronasal fistula(ONF) is a rare pathological entity in everyday clinical practice, which is defined as an abnormal epithelialized communication between nasal and oral cavity(1). Its etiology can be divided into congenital and acquired. The most common congenital cause is the presence of cleft palate. Acquired causes include trauma (road accidents, falls) related to the bones and/or the teeth(1,2), local and systematic inflammations, neoplasms, postsurgical complications (with the most common one reported after surgery for cleft palate treatment or defects after oncologic surgery) and osteonecrosis(1,2,3). Furthermore, ONFs are related to pathological conditions such as secondary ONF in severe periodontal disease, osteoclastic lesions or osteomyelitis (2). Other rare causes include the use of bisphosphonates, (4), rhinoliths (5,6), nasal use of cocaine (7) and after using a denture with a retention mechanism(suction cup) (1,7).

ONF leads to pathological signs from the upper respiratory tract (nasal bleeding which is related to rhinitis, sneezing and discomfort). Moreover aspiration and/or vomiting can be observed due to the transition of liquids and food in the nasal cavity, raising the risk for pneumonia by aspiration at the same time. In extended fistulas a highly nasal voice is observed, while the long-term continuation of this condition leads to weight loss, malnutrition and degradation of the patient's quality of life (2,3).

The purpose of this case report is the demonstration of a case report of a patient with ONF in the labial part of the vestibule, which was treated surgically and an extended review of the literature.

CASE REPORT

A 38 year old male patient come to the office with ONF, which was causing him problems in his daily life, with nasal leak after taking liquids orally, difficulty in smoking and halitosis(Fig. 2). According to the patient's history, he had been subjected to a cyst removal in the left part of the upper jaw 4 years ago in another clinic(Fig.1). Immediately postsurgically an oronasal communication presented as a result of ONF in the vestibule. After three unsuccessful attempts of closing the fistula from different operators, the patient presented for the treatment of the third recurrence. After proper clinical and laboratory examination and detailed briefing of the patient, a multilayer closure of the fistula was selected with a similar technique to those performed for the treatment of cleft palate in the area, in order to reduce the possibility of a new recurrence.

Initially, the demarcation, raising and suturing of the reverse mucosal flap was performed during surgery. This flap was used to restore the mucosal defect of the nasal cavity floor(Fig. 3,4,5,6). The design and raising of an

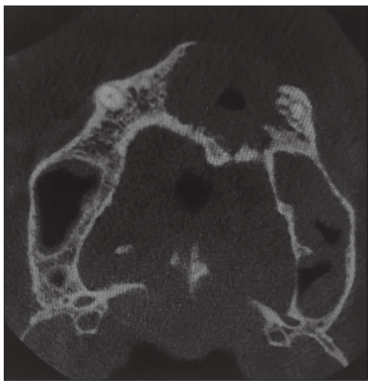

Εικ. 1: Αρχική ακτινογραφική εικόνα με ύπαρξη κυστικής βλάβης στην άνω γνάθο.
Fig. 1: Initial radiographic image with the presence of a cystic lesion in the maxilla.

Εικ. 2: Κλινική εικόνα μετά την τρίτη υποτροπή του συριγγίου.
Fig. 2: Clinical image after the third recurrence of the fistula.

Εικ. 3: Σχεδίαση της τομής για τον σχηματισμό του ανάστροφου κρημνού.
Fig. 3: Incision design for the formation of the reverse flap.

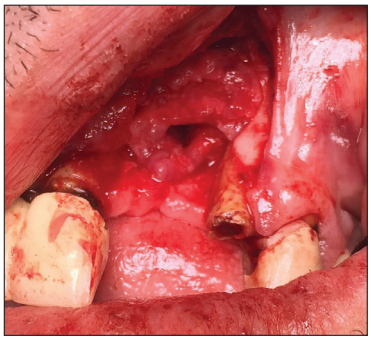

Εικ. 4: Αναπέταση του ανάστροφου κρημνού.
Fig. 4: Raising the reverse flap.

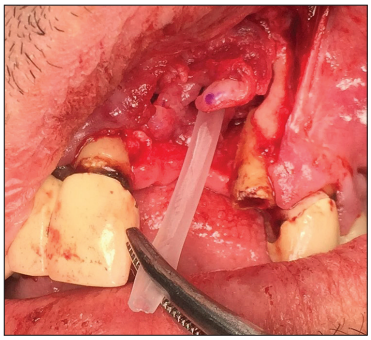

Εικ. 5: Διεγχειρητική εικόνα της στοματορρινικής επικοινωνίας.
Fig. 5: Intrasurgical image of the oronasal communication.

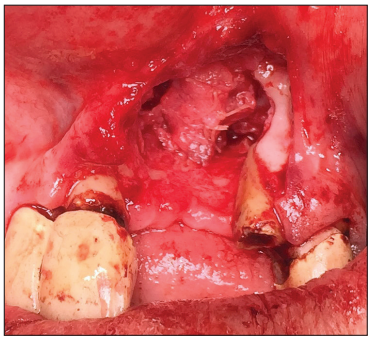

Εικ. 6: Συρραφή του ανάστροφου κρημνού προς αποκατάσταση του εδάφους του ρινικού βλεννογόνου.
Fig. 6: Suturing the reverse flap to restore the nasal mucosa floor.

την αντιμετώπιση σχιστίας στη περιοχή, ώστε να ελαττωθούν οι πιθανότητες νέας υποτροπής.

Αρχικά κατά την διάρκεια της επέμβασης, έγινε η οριοθέτηση, η αναπέταση και τελικά η συρραφή του ανάστροφου βλεννογόνιου κρημνού, ο οποίος χρησιμοποιήθηκε για να αποκαταστήσει το έλλειμμα βλεννογόνου του εδάφους της ρινικής κοιλότητας (Εικ. 3,4,5,6). Ακολούθως πραγματοποιήθηκε η σχεδίαση και η αναπέταση εκτεταμένου τοπικού βλεννογονοπεριοστικού κρημνού, με πρόβλεψη μετατόπισης του όπως γίνεται στην αντιμετώπιση των σχιστιών (Εικ. 7). Έγινε η εξαγωγή της ρίζας του 22, η οποία ήταν πολύ κοντά στη περιοχή του συριγγίου και η παραμονή της πιθανώς θα προκαλούσε επιμόλυνση της περιοχής της επέμβασης. Έπειτα τοποθετήθηκαν κατά σειρά μεμβράνη κολλαγόνου (Εικ. 8), αμιγώς οστικό αλλομόσχευμα (Εικ. 9) και δεύτερη μεμβράνη κολλαγόνου (Εικ. 10). Τέλος, έγινε η μετατόπιση και η συρραφή του βλεννογονοπεριοστικού κρημνού (Εικ. 11), ενώ τοποθετήθηκε ρινογαστρικός σωλήνας σίτισης για 7 ημέρες.

Η μετεγχειρητική πορεία του ασθενή ήταν χωρίς προβλήματα και η επούλωση πλήρης. Ο ασθενής παρουσιάζει πλήρη ίαση 24 μήνες μετά την χειρουργική αντι-

extended local mucoperiosteal flap followed, in order to displace it in the same way cleft palate is treated(Fig. 7). The root of tooth 22 was extracted, which was very close to the fistula area and its presence could possibly infect the operating area. After that, collagen membrane(Fig. 8), pure bone allograft(Fig. 9) and second collagen membrane(Fig. 10) were placed in that order. Finally, the displacement and suturing of the mucoperiosteal flap was performed(Fig. 11), while a nasointestinal tube was placed for nutrition purposes for 7 days.

The postsurgical course of the patient was uneventful and the healing was complete. The patient has fully recovered 24 months after the surgical treatment according to the operator, since he hasn't returned for follow up.

DISCUSSION

The treatment of choice for ONF is surgical. Various surgical techniques have been reported and the choice is depended on the extent and the location of the fistula, the patient's age and the patient's history, of course (Table 1). According to the literature, at least 2 or 3 layers

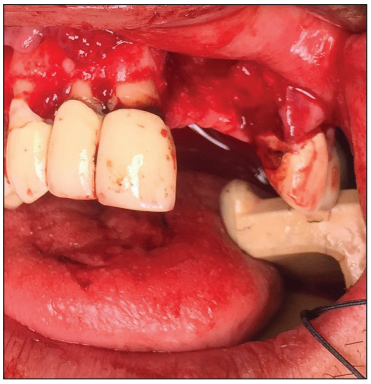

Εικ. 7: Αναπέταση εκτεταμένου βλεννογονοπεριοστικού κρημνού τύπου σχιστίας.
Fig. 7: Raising an extended mucoperiosteal flap cleft type.

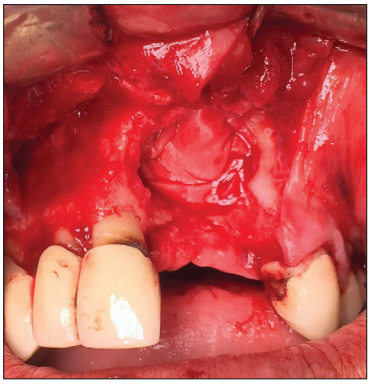

Εικ. 8: Τοποθέτηση απορροφήσιμης μεμβράνης κολλαγόνου.
Fig. 8: Placement of a resorbable collagen membrane.

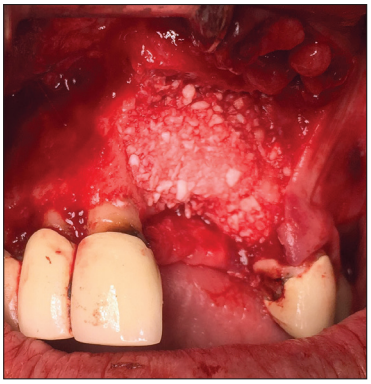

Εικ. 9: Τοποθέτηση αμιγώς ανθρώπινου οστικού αλλομοσχεύματος.
Fig. 9: Placement of a purely human bone allograft.

μετώπιση σύμφωνα με τον θεράποντα οδοντίατρο του, καθώς δεν επανήλθε για επανεξέταση.

ΣΥΖΗΤΗΣΗ

Η θεραπεία εκλογής του ΣΡΣ είναι η χειρουργική. Έχουν αναφερθεί ποικίλες τεχνικές με τις οποίες αυτό μπορεί να πραγματοποιηθεί και η επιλογή της εκάστοτε τεχνικής εξαρτάται από την έκταση και εντόπιση του συριγγίου, από την ηλικία του ασθενούς και φυσικά το ιστορικό του (Πίνακας 1). Σύμφωνα με τη βιβλιογραφία, επιβάλλεται η χρήση τουλάχιστον 2 ή 3 στρωμάτων για την αντιμετώπισή του. Το πρώτο στρώμα αποσκοπεί στην αποκατάσταση του εδάφους του ρινικού βλεννογόνου και συνήθως περιλαμβάνει έναν ανάστροφο βλεννογονοπεριοστικό κρημνό από τα όρια του συριγγίου (1,3,8,9), όπως έγινε και στην περίπτωση που παρουσιάζουμε, ενώ σε περιπτώσεις μεγάλων πρόσθιων υπερώιων συριγγίων έχει προταθεί η χρήση του πρόσθιου βλεννογονοπεριοστικού κρημνού από τις κάτω ρινικές κόγχες (10,11). Σε περιπτώσεις μεγάλων ΣΡΣ στην σκληρή υπερώα, έχει προταθεί η χρήση βλεννογόνιου κρημνού από την ύνιδα, βλεννογόνιου κρημνού από το πλάγιο ρινικό τοίχωμα, καθώς και μυοβλεννογόνιου κρημνού από την παρειά (12).

Για το τελευταίο στρώμα, που αποσκοπεί στην αποκατάσταση του στοματικού βλεννογόνιου ελλείμματος έχουν προταθεί ποικίλοι κρημνοί. Για μικρού έως μεσαίου μεγέθους συρίγγια, αρκούν οι τοπικοί βλεννογονοπεριοστικοί κρημνοί, όπως στην παρούσα περίπτωση, οι οποίοι και προτιμώνται καθώς προκαλούν την μικρότερη δυνατή νοσηρότητα της δότριας περιοχής, συχνά όμως παρουσιάζουν περιορισμένη ελαστικότητα, αντοχή και μειωμένο όγκο μαλακών ιστών (13,14,15,16,17). Για υπερώια συρίγγια μικρής έκτασης συχνότερα επιλέγεται ο περιστροφικός μισχωτός υπερώιος βλεννογονοπεριοστικός κρημνός που περιλαμβάνει την μείζονα υπερώια αρτηρία, που όμως στερείται ελαστικότητας

are needed for the management of the ONF. The first layer is used to restore the nasal mucosa floor and usually involves a reverse mucoperiosteal flap from the fistula's borders(1,3,8,9), as in the reported case, whereas in cases of large frontal palatal fistulas it is suggested to use a frontal mucoperiosteal flap from the lower nasal sockets(10,11). In cases of large ONFs in the hard palate, the use of mucoperiosteal flap from the vomer, mucosal flap from the lateral nasal wall, as well as musculoperiosteal flap from the cheek(12).

For the final layer, which is used to restore the oral mucosal defect various flaps have been suggested. For small to medium sized fistulas, local mucoperiosteal flaps are enough, as in the present case, which are preferable since they lead to the lowest possible morbidity of the donor area, however, they usually present limited elasticity, tolerance and reduced soft tissue volume(13,14,15,16,17). For small palatal fistulas the rotational pedicle palatal mucoperiosteal flap is usually selected, which involves the major palatine artery, but lacks elasticity(1). Therefore, in severely scarred palates from previous surgeries the lingual pedicle flap is preferred, with a basic disadvantage of the required second surgery for the separation of the pedicle(1,3,8,15,17,18). Alternatively, the pedicle musculomucosal flap from the buccinator has been used, which also requires two surgical procedures, while its application is limited to fistulas of the back and middle third of the palate, since the presence of teeth usually blocks the passage of the pedicle(8,15,17,18). For relatively large frontal palatal fistulas the use of a pedicle flap of the buccal fat pad has been described, which reduces tensions in the area and, therefore, the recurrence rate(19), while the pedicle musculomucosal buccal flap can also be used, which includes the facial artery and part of the buccinator muscle. It also requires two surgeries for the separation and relocation of the pedicle on the donor site(1,3,13,14,20), which is avoided with the placement of the pedicle in the retromolar

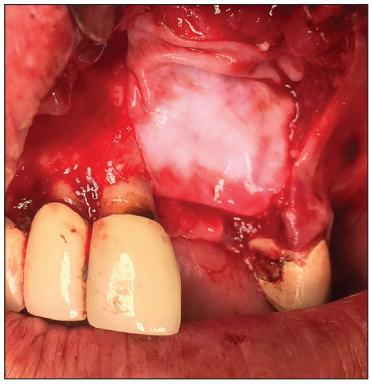

Εικ. 10: Τοποθέτηση δεύτερης απορροφήσιμης μεμβράνης κολλαγόνου.
Fig. 10: Placement of a second resorbable collagen membrane.

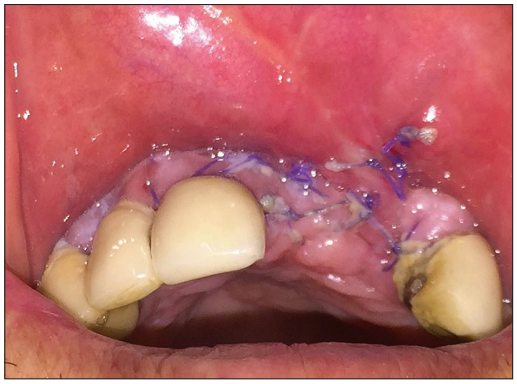

Εικ. 11: Μετατόπιση βλεννογοπεριοστικού κρημνού και συρραφή.
Fig. 11: Displacement of the mucoperiosteal flap and suturing.

(1). Έτσι σε έντονα ουλοποιημένη από προηγούμενες επεμβάσεις υπερώα προτιμάται ο γλωσσικός μισχωτός κρημνός, με σημαντικό ωστόσο μειονέκτημα τη δεύτερη χειρουργική επέμβαση που απαιτείται για τον διαχωρισμό του μίσχου (1,3,8,15,17,18). Εναλλακτικά έχει χρησιμοποιηθεί ο μισχωτός μυοβλεννογόνιος κρημνός από τον βυκανητή, που απαιτεί επίσης δύο χειρουργικές επεμβάσεις, ενώ η εφαρμογή του περιορίζεται σε συρίγγια του οπισθίου και μέσου τριτημορίου της υπερώας, καθώς η παρουσία δοντιών εμποδίζει συχνά την δίοδο του μίσχου (8,15,17,18). Για μεγάλα σχετικά πρόσθια υπερώια συρίγγια έχει περιγραφεί η χρήση του μισχωτού κρημνού της λιπώδους σφαίρας της παρειάς, που μειώνει τις τάσεις στην περιοχή και άρα το ποσοστό υποτροπής (19), ενώ μπορεί να χρησιμοποιηθεί και ο μισχωτός μυοβλεννογόνιος παρειακός κρημνός, που περιλαμβάνει την προσωπική αρτηρία και μέρος του βυκανητή μυ. Απαιτεί επίσης δύο επεμβάσεις για τον διαχωρισμό και την επανατοποθέτηση του μίσχου στην δότρια θέση (1,3,13,14,20) κάτι που αποφεύγεται με εναπόθεση του μίσχου στο οπισθογόμφιο τρίγωνο και την υπερώα (20). Ακόμη έχει χρησιμοποιηθεί μισχωτός δερματικός κρημνός της γωνιαίας αρτηρίας με ένδειξη σε υπερώια συρίγγια με ινώδη και ανελαστικό περιβάλλοντα ιστό (13). Επιπλέον έχει αναφερθεί η χρήση μισχωτού κροταφικού μυοπεριτονιακού κρημνού, που όμως παρουσιάζει κίνδυνο εμφάνισης αισθητικών προβλημάτων, όπως αλωπεκίας της περιοχής αλλά και κίνδυνο διεγχειρητικής βλάβης του ωτοκροταφικού νεύρου και του μετωπιαίου κλάδου του προσωπικού (21). Σε ιδιαίτερα εκτεταμένα ΣΡΣ έχει προταθεί η χρήση ελεύθερων αγγειούμενων κρημνών που παρέχουν ογκώδεις ιστούς σταθερού πάχους, όπως ο κερκιδικός κρημνός του αντιβραχίου και ο ωμοπλατιαίος κρημνός (1,3,16), ενώ έχει χρησιμοποιηθεί και ο οστεοδερματικός κρημνός του δεύτερου δακτύλου του ποδιού που προσφέρει και οστικό υπόστρωμα (14).

Όταν το ΣΡΣ εντοπίζεται στη μαλθακή υπερώα οι

triangle and the palate(20). Moreover, a pedicle dermal flap of the angular artery has been used that is indicated in palatal fistulas with fibrous and anelastic surrounding tissue(13). Furthermore, the use of pedicle temporal musculoperitoneal flap has been reported that involves, however, the risk of esthetic problems, such as regional alopecia and intrasurgical damage to the ear temporal nerve and the frontal branch of the facial nerve(21). In especially extended ONFs the use of free vascularized flaps has been suggested, which provide bulky tissues of steady thickness, such as the radial flap of the forearm and the scapular flap(1,3,16), while the osteocutaneous flap of the second finger of the foot has also been used, that offers a bony substrate(14).

When the ONF is located in the soft palate the patients should also be evaluated for the presence of velopharyngeal insufficiency(VPI). In the absence of VPI, the two layer technique can be performed for the restoration of the nasal and oral mucosa separately. When VPI is present, palatoplasty can be performed with the use of Z type oblique triangular flaps (Furlow palatoplasty), straight incision of the mucosa with a soft palate flap or even pharyngeal flap(12).

According to the literature, the middle layer between nasal and oral mucosa can be filled with a collagen membrane, bone graft or a combination of both, as in our case. In a study where a resorbable collagen membrane was only used as a middle layer, the results regarding the closure of a palatal fistula were satisfactory(22). Another similar study showed that the success rates of fistula closure with extra placement of collagen membrane were bigger than simple closure with xenograft or cartilage graft(23).

Regarding bone grafts used for closing ONFs, they are mainly autografts and allografts, while xenografts are not selected. Moreover, even though there are reports for the use of mastoid peritoneum graft(24), pedicle flap of the parietal cranial peritoneum as a middle layer(21),

Πίνακας 1

Έτος δημοσίευσης	Συγγραφείς	Αριθμός περιστατικών	Προηγούμενη θεραπεία	Θεραπεία	Υποτροπή/ Ατελής συγκλεισή
1987	Nique και συν.	20	όχι	Α.β.κ + Ο.μ. + Τ.β.κ.	όχι
1990	Maxson και συν.	24	όχι	τ.υ.κ. + Ο.μ. + Υ.β.κ ή Υ/Π	ναι (3/24)
2003	Fallah και συν.	1	ναι	Μισχ.ε.κ	όχι
2006	Garner και Wein	1	ναι	Υ.β.κ ή Υ/Π	όχι
2007	Penna και συν.	1	ναι	Β. κ. κ.ρ.κ.	όχι
2011	Huang και συν.	2	όχι	Α.β.κ. + Μισχ.ε.κ	όχι
			ναι	Α.β.κ. + Μισχ.ε.κ	όχι
2012	Anani και Aly	8	ναι (3/8)	τ.υ.κ. + Υ.β.κ ή Υ/Π	όχι
2012	Tunc bilek και συν.	16	ναι 9/16)	Α.β.κ. +Δ/Π μ + Υ.β.κ ή Υ/Π	ναι (2/16)
2013	Martin-Smith και συν.	27	ναι	Τοπικός ρινικός κρημνός + Ο.μ. + Α.μ.κ + Υ.β.κ ή Υ/Π	ναι (4/27)
2013	Rohleder και συν.	4	Δ.π.	Πολυστρωματική αλλογενής ανθρώπινη αμνιοτική μεμβράνη	όχι
2015	Li και συν.	25	όχι	Α.β.κ. + Τ.β.κ.	όχι
2015	Rahpeyma και Khajehahmadi	3	όχι	Β. κ. κ.ρ.κ. + Υ.β.κ ή Υ/Π	όχι
			ναι	Β. κ. κ.ρ.κ. + Τ.β.κ	όχι
			όχι	Β. κ. κ.ρ.κ. + Οπίσθιος υπερώιος κρημνός συνδετικού ιστού	όχι
2016	Pribaz και συν.	3	ναι	Α.β.κ. + Ο.μ. +Ελ.κ.	όχι
			ναι	Α.β.κ. + Ο.μ. +Ελ.κ.	όχι
			ναι	Α.β.κ. + Ο.μ. +Ελ.κ.	όχι
2017	Cavadas και συν.	1	ναι	Δερματικός μηριαίος κρημνός πλήρους πάχους + Δ/Π μ + Ελ.κ.	όχι
2018	Jeyaraj	10	ναι	Α.β.κ. + Γλ.κ.	όχι
2019	Alonso και συν.	1	Δ.π.	Α.β.κ. + Α.μ.κ + Υ.β.κ ή Υ/Π	όχι
2019	Olsson και συν.	1	όχι	Μισχωτός κρημνός λιπώδους σφαίρας παρειάς + Τ.β.κ.	όχι

Υπόμνημα

Δ.π.: Δεν προσδιορίζεται
Α.β.κ: Ανάστροφος βλεννογονοπεριοστικός κρημνός
Β.κ.κ.ρ.κ: Βλεννογονοπεριοστικός κρημνός από κάτω ρινικές κόγχες
τ.υ.κ: τοπικός υπερώιος κρημνός
Ο.μ.: οστικό μόσχευμα
Δ/Π μ: Δερματικά/Περιτονιακά μοσχεύματα
Α.μ.κ: Απορροφίσιμη μεμβράνη κολλαγόνου
Τ.β.κ: τοπικός βλεννογονοπεριοστικός κρημνός
Υ.β.κ ή Υ/Π: υπερώιος βλεννογονοπεριοστικός κρημνός ή υπερωιοπλαστική
Γλ.κ.: γλωσσικός κρημνός
Μισχ.ε.κ: Μισχωτοί εξωστοματικοί κρημνοί

ασθενείς πρέπει να αξιολογηθούν επιπλέον ως προς την ύπαρξη φαρυγγοϋπερώιας ανεπάρκειας (VPI). Σε απουσία VPI, μπορεί να εφαρμοστεί η τεχνική των 2 στρωμάτων, για την αποκατάσταση του ρινικού και του στοματικού βλεννογόνου ξεχωριστά. Όταν παρατηρείται VPI, μπορεί να γίνει υπερωιοπλαστική με χρήση λοξών τριγωνικών κρημνών τύπου Z (υπερωιοπλαστική του Furlow), ευθεία τομή του βλεννογόνου με κρημνό στην μαλθακή υπερώα, ή ακόμα και φαρυγγικός κρημνός (12).

Το ενδιάμεσο στρώμα μεταξύ ρινικού και στοματικού βλεννογόνου, μπορεί να πληρωθεί σύμφωνα με τη βιβλιογραφία με την τοποθέτηση μεμβράνης κολλαγό-

multilayer allograft of amniotic membrane(25) and cartilage grafts(26), they don't seem to be capable to promote the creation of bone tissue which would support the future placement of dental implants.

From all the kinds of grafts and new materials for the replacement of bone tissue, autologous spongy bone is considered the graft of choice, due to its larger concentration in bone cells, easier re-vascularization and better osteogenic and osteoconductive potential relative to cortical bone(27). Bone graft can be harvested from various locations, intraorally and extraorally, with intraoral ones being the most popular, when the required bone quantity is relatively small. There are studies sug-

Table 1

Year of publication	Authors	Number of cases	Treatment	Recurrence/Incomplete closure	Υποτροπή/ Ατελής συγκλειση
1987	Nique et al.	20	no	R.M.F.+B.G.+R.M.F.	no
1990	Maxson et al.	24	no	R.P.F.+B.G.+P.M.F. or P/P	ναι (3/24)
2003	Fallah et al.	1	yes	P.E.F.	no
2006	Garner and Wein	1	yes	P.M.F. or P/P	no
2007	Penna et al.	1	yes	M.F.L.N.S.	no
2011	Huang et al.	2	no	R.M.F.+P.E.F.	no
			yes	R.M.F.+P.E.F.	no
2012	Anani and Aly	8	yes (3/8)	R.P.F.+P.M.F. or P/P	no
2012	Tunc bilek et al.	16	yes 9/16)	R.M.F.+D/P G.+P.M.F. or P/P	ναι (2/16)
2013	Martin-Smith et al.	27	yes	Regional nasal flap+B.G.+R.M.F. +P.M.F. or P/P	ναι (4/27)
2013	Rohleder et al.	4	N.S.	Multilayer allogenous human amniotic membrane	no
2015	Li et al.	25	no	R.M.F.+R.M.F.	no
2015	Rahpeyma and Khajehahmadi	3	no	M.F.L.N.S.+P.M.F. or P/P	no
			yes	M.F.L.N.S.+R.M.F.	no
			no	M.F.L.N.S.+Posterior palatal connective tissue flap	no
2016	Pribaz et al.	3	yes	R.M.F.+B.G.+L.F.	no
			yes	R.M.F.+B.G.+L.F.	no
			yes	R.M.F.+B.G.+L.F.	no
2017	Cavadas et al.	1	yes	Dermal femoral full thickness flap+D/P G.+L.F.	no
2018	Jeyaraj	10	yes	R.M.F.+L.F.	no
2019	Alonso et al.	1	N.S.	R.M.F.+R.C.M.+P.M.F. or P/P	no
2019	Olsson et al.	1	no	Pedicled buccal fat pad flap +R.M.F.	no

Annotations

N.S.: Not specified
R.M.F.: Reverse mucoperiosteal flap
M.F.L.N.S.: Mucoperiosteal flap from lower nasal sockets
R.P.F.: Regional palatal flap
B.G.: Bone graft
D/P G.: Dermal/Peritoneal grafts
R.C.M.: Resorbable collagen membrane
R.M.F.: Regional mucoperiosteal flap
P.M.F. or P/P: Palatal mucoperiosteal flap or palatoplasty
L.F.: Lingual flap
P.E.F.: Pedicled extraoral flaps

νου, οστικού μοσχεύματος ή συνδυασμού τους, όπως στην περίπτωση μας. Σε έρευνα που χρησιμοποιήθηκε ως ενδιάμεσο στρώμα μόνο απορροφήσιμη μεμβράνη κολλαγόνου τα αποτελέσματα ως προς τη σύγκλειση υπερώιου συριγγίου ήταν ικανοποιητικά (22). Άλλη αντίστοιχη έρευνα κατέδειξε ότι τα ποσοστά επιτυχίας σύγκλεισης συριγγίου με επιπλέον τοποθέτηση μεμβράνης κολλαγόνου ήταν μεγαλύτερα από την απλή σύγκλειση με ξενομόσχευμα ή χόνδρινο μόσχευμα (23).

Όσον αφορά τα οστικά μοσχεύματα που χρησιμοποιούνται στη σύγκλειση στοματορρινικών συριγγίων, είναι κυρίως αυτομοσχεύματα και αλλομοσχεύματα, ενώ τα ξενομοσχεύματα δεν επιλέγονται. Επίσης, αν

gesting that allogenous graft leads to similar results with autogenous one when used for the closure of cleft palates as well as its force bearing potential, however it remains unclear if the bone quantity formed is similar or less than that of the autogenous graft(27).

A modern alternative technique is bone engineering. It includes the use of collagen matrices, hyaluronic acid, hydroxyapatite and other materials in conjunction with blast and/or differentiated cells and marking molecules, such bone morphogenetic proteins(BMPs) for achieving clinical goals. Another simple and minimally invasive method concerns platelet rich plasma(PRP) that increases the concentration of autologous growth factors, ac-

και υπάρχουν αναφορές για τη χρήση μοσχεύματος μαστοειδικής περιτονίας (24), μισχωτού κρημνού της βρεγματοκρανιακής περιτονίας ως ενδιάμεσο στρώμα (21), πολυστρωματικού αλλομοσχεύματος αμνιοτικής μεμβράνης (25) και χόνδρινων μοσχευμάτων (26), αυτά δεν φαίνεται να είναι ικανά στο να προάγουν τη δημιουργία οστίτη ιστού που θα υποστήριζε την μελλοντική τοποθέτηση οδοντικών εμφυτευμάτων.

Από όλα τα είδη μοσχευμάτων και νέων υλικών για αντικατάσταση του οστίτη ιστού, το αυτόλογο σπογγώδες οστό θεωρείται η επιλογή εκλογής, λόγω της μεγαλύτερης περιεκτικότητας σε οστικά κύτταρα, της εύκολης επαναγγείωσης και της καλύτερης οστεογεννητικής και οστεοεπαγωγικής δυνατότητας σε σχέση με το φλοιώδες (27). Υπάρχουν ποικίλες θέσεις που προσφέρονται για λήψη οστικού μοσχεύματος, εξωστοματικές και ενδοστοματικές, με τις ενδοστοματικές να είναι οι πιο δημοφιλείς, όταν η ποσότητα οστού που απαιτείται είναι σχετικά μικρή. Υπάρχουν μελέτες που υποστηρίζουν ότι το αλλογενές μόσχευμα δίνει παρόμοια αποτελέσματα με το αυτογενές όταν χρησιμοποιείται στη σύγκλειση σχιστιών καθώς και όσον αφορά την ικανότητά του να δέχεται δυνάμεις, ωστόσο είναι ακόμα ασαφές αν η ποσότητα οστού που σχηματίζεται είναι παρόμοια ή μικρότερη από εκείνη του αυτογενούς (27).

Μια μοντέρνα εναλλακτική τεχνική είναι η μηχανική των ιστών. Αυτή περιλαμβάνει τη χρήση ικριωμάτων από κολλαγόνο, υαλουρονικό οξύ, υδροξυαπατίτη και άλλων υλικών σε συνδυασμό με βλαστικά ή/και διαφοροποιημένα κύτταρα και μόρια σηματοδότησης, όπως μορφογενετικές πρωτεΐνες των οστών (BMPs) για την επίτευξη των κλινικών στόχων. Μία ακόμα απλή και ελάχιστα επεμβατική μέθοδος αφορά το πλούσιο σε αιμοπετάλια πλάσμα (PRP) που αυξάνει τη συγκέντρωση αυτόλογων αυξητικών παραγόντων, επιταχύνει την ενδοθηλιακή, επιθηλιακή και επιδερμική αναγέννηση, και διεγείρει την αγγειογένεση του ιστού (28).

Σε περιπτώσεις που επιλέγεται να μη γίνει χειρουργική θεραπεία του ΣΡΣ, αλλά και σε περιπτώσεις που δεν επιτεύχθηκε το επιθυμητό αποτέλεσμα με τη χειρουργική, μπορεί να επιλεγεί η προσθετική αποκατάσταση του ασθενή. Αυτή έχει ως στόχο την αποκατάσταση της στοματορρινικής επικοινωνίας με την κατασκευή και τη χρήση μιας συσκευής, η οποία αποφράσσει τον κενό χώρο ανάμεσα στη στοματική και στη ρινική κοιλότητα. Η συσκευή αυτή, μπορεί να έχει τη μορφή κουμπιού σιλικόνης ή να αποτελεί ολόκληρη οδοντοστοιχία και μπορεί να επιλεγεί ως προσωρινή ή και ως μόνιμη λύση. Στόχος αυτής της μεθόδου είναι η αντιμετώπιση των συμπτωμάτων του ΣΡΣ και φυσικά όχι η πλήρης θεραπεία του (29,30).

Συνολικά τα ποσοστά επιτυχίας της χειρουργικής αποκατάστασης του ΣΡΣ πλησιάζουν το 85%, με ποσοστό υποτροπής 33-37% (31,32). Πιο συγκεκριμένα, σχετικά με την χρήση 2 στρωμάτων, αναφέρονται ποσοστά

celerates endothelial, epithelial and epidermic regeneration, and stimulates angiogenesis of the tissue(28).

In cases where surgical treatment of ONF is not selected, but also in cases where the desired result has not been achieved with surgical treatment, prosthetic rehabilitation of the patient can be selected. The goal of this treatment is to restore oronasal communication with the construction and use of a device that seals the empty space between oral and nasal cavity. This device can be in the form of a silicone button or a full denture and can be selected as a temporary or permanent solution. The purpose of this method is the management of the symptoms of ONF and not, of course, its complete treatment(29,30).

In total, the success rates of the surgical treatment of ONF are close to 85%, with a recurrence rate of 33-37%(31,32). More specifically, regarding the use of two layers, the reported recurrence rates are 7% for ONFs located in the midline of the palate and treated with the use of local tissues, 5% for cases of tension free closure of the fistula with extended use of the oral mucoperiosteum and 4.5-14% with the use of regional flaps. Moreover, recurrence rates of 0-18% are being reported with the use of buccal pedicle flap and 8-30% with the use of lingual pedicle flap. Relative to the lingual pedicle flaps, pedicle musculomucosal flaps including facial artery present similar results(12).

The most common causes of recurrence being reported are the following: tensions created after surgical treatment of ONF, flap necrosis due to insufficient vascularization, postsurgical infection and delayed healing(1). Regarding the use of bone grafts for the treatment of ONF, the reported success rates vary between 79-91%, they are, however, related to the kind of graft and flap being used(33). Finally, regarding the implant placement in treatment site with bone grafts, the reported success rates range between 85.7-90%(34), whereas in a more recent study 17 out of 18 implants were successful(94.4%)(35).

Apparently, there are many techniques for the management of ONF, mainly surgical but even more. The choice of the most appropriate one from them should be based on the size and the location of the fistula, the age and the history of the patient, but also the experience and skill of the surgeon.

CONCLUSION

Oronasal fistula is treated mainly surgically with different techniques. The basic principle remains the use of tissues for the restoration of the nasal and oral mucosa, while it seems that the more layers used the smaller the recurrence rates.

υποτροπής 7% για ΣΡΣ που βρίσκονται στη μέση γραμμή της υπερώας και θεραπεύτηκαν με τη χρήση τοπικών ιστών, 5% για περιπτώσεις που επιτεύχθηκε κλείσιμο του συριγγίου χωρίς τάσεις με εκτεταμένη χρήση του στοματικού βλεννοπεριοστέου και 4,5-14% κατά την χρήση τοπικών κρημνών. Ακόμα, αναφέρονται ποσοστά υποτροπής 0-18% κατά τη χρήση του παρειακού μισχωτού κρημνού και 8-30% κατά τη χρήση γλωσσικού μισχωτού κρημνού. Συγκριτικά με τους γλωσσικούς μισχωτούς κρημνούς, οι μισχωτοί μυοβλεννογόνιοι κρημνοί που περιλαμβάνουν την προσωπική αρτηρία παρουσιάζουν παρόμοια αποτελέσματα (12).

Ως συχνότερες αιτίες υποτροπής αναφέρονται: οι τάσεις που δημιουργούνται μετά τη χειρουργική θεραπεία του ΣΡΣ, η νέκρωση των κρημνών λόγω ανεπαρκούς αγγείωσης, η μετεγχειρητική λοίμωξη και η καθυστερημένη επούλωση (1). Σχετικά με τη χρήση οστικών μοσχευμάτων για τη θεραπεία του ΣΡΣ, αναφέρονται ποσοστά επιτυχίας 79-91%, τα οποία όμως σχετίζονται με το είδος του μοσχεύματος και το είδος των κρημνών που θα εφαρμοστούν (33). Τέλος, αναφορικά με την τοποθέτηση εμφυτευμάτων σε έδαφος θεραπείας με τη χρήση οστικών μοσχευμάτων, αναφέρονται ποσοστά επιτυχίας 85,7-90% (34), ενώ σε μεταγενέστερη έρευνα αναφέρεται επιτυχία σε 17 από τα 18 εμφυτεύματα (94,4%) (35).

Είναι φανερό ότι υπάρχουν αρκετές τεχνικές για την αντιμετώπιση του ΣΡΣ, χειρουργικές κυρίως αλλά και άλλες. Η επιλογή της πιο κατάλληλης από αυτές θα πρέπει να βασίζεται στο μέγεθος και στη θέση του συριγγίου, στην ηλικία και στο χειρουργικό ιστορικό του ασθενή, αλλά και στην εμπειρία και στις ικανότητες του χειρουργού.

ΣΥΜΠΕΡΑΣΜΑ

Το στοματορρινικό συρίγγιο αντιμετωπίζεται κυρίως χειρουργικά με διαφορετικές τεχνικές. Η βασική αρχή παραμένει η χρήση ιστών για αποκατάσταση του ρινικού και του στοματικού βλεννογόνου, ενώ φαίνεται ότι όσο περισσότερα τα στρώματα που χρησιμοποιούνται τόσο μικρότερα είναι τα ποσοστά υποτροπής.

ΒΙΒΛΙΟΓΡΑΦΙΑ/REFERENCES

1. Sahoo NK, Desai AP, Roy ID, Kulkarni V: Oro-Nasal Communication. J Craniofac Surg. 27(6):e529-533, 2016
2. Soares CS, Barros LC, Saraiva V, Gomez-Florit M, S Babo PS, Dias IR et al: Bioengineered surgical repair of a chronic oronasal fistula in a cat using autologous platelet-rich fibrin and bone marrow with a tailored 3D printed implant. J Feline Med Surg. 20(9):835-843, 2018
3. Sadhu P: OSronasal fistula in cleft palate surgery. Indian J Plast Surg. 42: 123-128, 2009
4. Valls-Ontañón A, Méndez-Manjón I, Haas-Junior OL, Ruiz-Magaz V, Hernández-Alfaro F: First reported bisphosphonate-related spontaneous oral-nasal fistula: a case report. Scand J Rheumatol 48(1):85-86, 2019
5. Arora S, Garg LN, Julaha M, Tuli BS: Naso-oral fistula due to rhinolithiasis: a rare presentation. J Oral Sci. 51(3):481-483, 2009
6. Dib GC, Tangerina RP, Abreu CE, Santos Rde P, Gregório LC: Rhinolithiasis as cause of oronasal fistula. Braz J Otorhinolaryngol. 71(1):101-103, 2005
7. Ordulu M, Emes Y, Ates M, Aktas I, Yalçin S: Oronasal communication caused by a denture with suction cup: a case report. Quintessence Int. 37(8):659-662, 2006
8. Denadai R, Seo HJ, Lo LJ: Persistent symptomatic anterior oronasal fistulae in patients with Veau type III and IV clefts: A therapeutic protocol and outcomes. Journal of Plastic, Reconstructive & Aesthetic Surgery.73(1):126-133, 2020
9. Garner JM, Wein RO: Use of the palatal flap for closure of an oronasal fistula. American journal of otolaryngology.27(4):268-270, 2006
10. Penna V, Bannasch H, Stark GB: The turbinate flap for oronasal fistula closure. Annals of plastic surgery. 59(6):679-681, 2007
11. Rahpeyma A, Khajehahmadi S: Inferior Turbinate Flap for Nasal-side Closure of Palatal Fistula in Cleft Patients: Technical Note. Plast Reconstr Surg Glob Open. 2(12):e265, 2015
12. Rothermel AT, Lundberg JN, Samson TD, Tse RW, Allori AC, Bezuhly M, Beals SP, Sitzman TJ. A Toolbox of Surgical Techniques for Palatal Fistula Repair. Cleft Palate Craniofac J. 2020
13. Huang YH, Lai CS, Lin SD, Lee SS: Angular artery cutaneous flap for reconstruction of difficult oronasal fistulas. Annals of plastic surgery. 67(6):597-599, 2011
14. Pribaz JJ, Singh M, Stephens W, Caterson EJ: Osteocutaneous Second-Toe Free Flap as Alternative Option for Repair of Anterior Oronasal Fistula: Long-Term Results in Selected Patients. J Craniofac Surg.27(6):1486-1488, 2016
15. Anani RA, Aly AM: Closure of palatal fistula with local double-breasted mucoperiosteal flaps. J Plast Reconstr Aesthet Surg.65(9):e237-240, 2012
16. Cavadas PC, Pérez-Espadero A, RubíOña CG, Thione A: Prelaminated Fascia Lata Free Flap for Oronasal Fistula Reconstruction. Plast Reconstr Surg Glob Open.5(3):e1262, 2017
17. Jeyaraj CP: Techniques to improve reliability and predictability of the dorsal pedicled tongue flap in closure of palatal defects and oronasal fistulae. Journal of maxillofacial and oral surgery.17(2):175-181, 2018
18. Li H, Yin N, Song T: Oronasal fistula repair using the alveolar ridge approach. International Journal of Pediatric Otorhinolaryngology.79(2):161-164, 2015
19. Olsson B, Sebastiani AM, dos Santos Trento G, Kluppel LE, da Costa DJ, Giovanini AF, Rebellato NL, Scariot R: Large Anterior Oronasal Fistula Repair Using Pedicled Buccal Fat Pad and Fibroepithelial Tissue. Journal of Craniofacial Surgery.30(8):2618-2620, 2019
20. Lee JY, Alizadeh K: Spacer Facial Artery Musculomucosal Flap: Simultaneous Closure of Oronasal Fistulas and Palatal Length-

ening. Plast Reconstr Surg.137(1):240-243, 2016
21. Fallah DM, Baur DA, Ferguson HW, Helman JI: Clinical application of the temporoparietal-galeal flap in closure of a chronic oronasal fistula: review of the anatomy, surgical technique, and report of a case. J Oral Maxillofac Surg.61(10):1228-1230, 2003
22. Alonso V, Abuin AS, Duran C,Gomez O, Miguez L, Molina ME: Three-layered repair with a collagen membrane and a mucosal rotational flap reinforced with fibrine for palatal fistula closure in children. International Journal of Pediatric Otorhinolaryngology 127:109679, 2019
23. Atherton DD, Boorman JG: Use of a purified collagen membrane to aid closure of palatal fistulae. Journal of Plastic, Reconstructive & Aesthetic Surgery 69(7):1003-1007, 2016
24. Tunçbilek G, Konaş E, Kayikçioğlu A, Mavili EM: Three-Layer Oronasal Fistula Repair with Sandwiched Mastoid Fascia Graft. The Journal of Craniofacial Surgery 23 (3):780-783, 2012
25. Rohleder NH,LoeffelbeinDJ, Feistl W, Eddicks M,Wolff KD, Gulati A, Steinstraesser L, Kesting MR: Repair of Oronasal Fistulae by Interposition of Multilayered Amniotic Membrane Allograft. Plastic and Reconstructive Surgery 132(1):172-181, 2013
26. LorrainRP, Legendre LFJ: Oronasal Fistula Repair Using Auricular Cartilage. Journal of Veterinary Dentistry29(3):172–175, 2012
27. Kang NH: Current Methods for the Treatment of Alveolar Cleft. Archives of Plastic Surgery 44(3): 188–193, 2017
28. El-Anwar MW, Nofal AAF, Khalifa M, Quriba AS: Use of autologous platelet-rich plasma in complete cleft palate repair. The Laryngoscope126(7):1524–1528, 2016
29. Goiato MC, dos Santos DM, Moreno A, et al. Prosthetic treatments for patients with oronasal communication. J Craniofac Surg. 22(4):1445-1447, 2011
30. Ozturan O, Yildirim YS, Apuhan T, Veyseller B. Curative Treatment of Oronasal Fistulas with a Silicone Obturator. J Craniofac Surg. 27(6):e524-e527, 2016
31. Diah E, Lo LJ, Yun C, Wang R, Wahyuni LK, Chen YR. Cleft oronasal fistula: a review of treatment results and a surgical management algorithm proposal. Chang Gung Med J. 30(6):529-537, 2007
32. Awad AN, Watman OF, Nguyen BN, Kanth AM, Adetayo OA. Efficacy of Staged Oronasal Fistula Reconstruction and Improved Bone Graft Survival in Cleft Patients Undergoing Secondary Reconstruction. Cleft Palate Craniofac J. 2020
33. Martin-Smith JD, O'Sullivan JB, Duggan L, O'Mahony A, Orr DJ. Repair of anterior cleft palate fistulae with cancellous bone graft: a simple technique that facilitates dental reconstruction. Plast Reconstr Surg.131(3):380e-7e, 2013
34. Laine J, Vähätalo K, Peltola J, Tammisalo T, Happonen RP. Rehabilitation of patients with congenital unrepaired cleft palate defects using free iliac crest bone grafts and dental implants. Int J Oral Maxillofac Implants. 17(4):573-580, 2002
35. Sándor GK, Carmichael RP, Brkovic BM. Dental implants placed into alveolar clefts reconstructed with tongue flaps and bone grafts. Oral Surg Oral Med Oral Pathol Oral Radiol Endod. 109(2):e1-e7, 2010

Διεύθυνση επικοινωνίας:
Πετσίνης Βασίλειος
Άρνης 2,
11528, Αθήνα
Τηλ.: 6972 874219
e-mail: vasipets@yahoo.gr

Adress:
Petsinis Vassilis
Artis 2 Str.,
11528, Athens, Greece.
Tel: +30 6972 874219
e-mail: vasipets@yahoo.gr